smpv

UNIVERSIDAD NACIONAL AUTÓNOMA DE MÉXICO
FACULTAD DE MEDICINA VETERINARIA Y ZOOTECNIA
1853

# XXXV Congreso Nacional de Patología Veterinaria

FMVZ - UNAM

Ciudad Universitaria, Ciudad de México 2026

*Volvemos a casa*

**DEL 3 AL 6 DE JUNIO DEL 2026**

ConcerVet

PV 010/26

XXXV Congreso Nacional de Patología Veterinaria

FMVZ - UNAM

Ciudad Universitaria, Ciudad de México 2026

*Volvemos a casa*

# MESA DIRECTIVA

## Sociedad Mexicana de Patólogos Veterinarios A.C

**Dra. E. Itzel Yáñez Muñoz**
**Presidenta**

**Dra. Ileana Z. Martinez R.**
**Vicepresidenta**

**Dr. Ignacio Rangel R.**
**Secretario**

**Dra. Adriana Méndez B.**
**Tesorera**

COMITÉ

## CIENTÍFICO

Adriana Méndez Bernal
Beatriz Vanda Cantón
Cecilia Ramírez Hernández
Elizabeth Morales Salinas
Ileana Zhoraya Martínez Ramos
Irma Eugenia Candanosa Aranda
Johnatan Ruiz Ramírez

COMITÉ

## ORGANIZADOR

Ileana Zhoraya Martínez Ramos
Adriana Méndez Bernal
Ignacio C. Rangel Rodríguez
Esperanza Itzel Yáñez Muñoz
Emma Lucía Serrano Sánchez
Alfredo Pérez Guiot

COMITÉ

## INVESTIGACIÓN

Adriana Méndez Bernal
Beatriz Vanda Cantón
Cecilia Ramírez Hernández
Elizabeth Morales Salinas
Ileana Zhoraya Martínez Ramos
Irma Eugenia Candanosa Aranda
Johnatan Ruiz Ramírez
Laura Romero Romero
Lucía García Camacho
Luis Enrique García Ortuño
Luis Jorge García Marquez
Raúl Fajardo Muñoz

SEMINARIO DE

## CASOS

Laura P. Romero Romero

UNIVERSIDAD NACIONAL AUTÓNOMA DE MÉXICO

## FMVZ

Beatriz Vanda Cantón

COMITÉ

## TRABAJOS LIBRES/PÓSTER

Alejandro Enríquez Vázquez
Alfredo Pérez Guiot
Araceli Lima Melo
Armando Trejo Chávez
Elisa María García Morales
Esperanza Itzel Yáñez Muñoz
Gerardo Salas Garrido
Ignacio Carlos Rangel Rodríguez
Isaac Martínez Racine
Karla Mollinedo Beltrán
Luis Mario Leyva Zapata
Mario Adán Bedolla Alva
Mireya Juárez Ramírez
Mirna I. Ríos Ovando
Rubén Alonso Crespo
Ubicelio Martín Orozco
Xóchitl Zambrano Estrada
Yanet Velázquez Jiménez

**INTEGRACIÓN Y DISEÑO DE CONTENIDO**
Jesús Ricardo Pérez Hernández
Emma Lucia Serrano Sánchez

La Sociedad Mexicana de Patólogos Veterinarios (SMPV), es una Asociación Civil no lucrativa con fines científicos, dedicada al estudio, enseñanza, investigación, promoción y difusión de los asuntos relacionados con la Patología Veterinaria. Los contenidos de este documento son responsabilidad exclusiva de sus autores y no tienen impedimento en materia de propiedad intelectual; asimismo, no contienen información que por su naturaleza pueda considerarse confidencial y reservada. Este documento puede ser reproducido sin fines lucrativos, citando invariablemente la fuente y sin alterar la obra, respetando los términos institucionales de uso y los derechos de propiedad intelectual de terceros.

Hecho en México, 2026.

smpv

XXXV

Congreso Nacional de
**Patología Veterinaria**

FMVZ - UNAM

Ciudad Universitaria, Ciudad de México 2026

*Volvemos a casa*

DEL 3 AL 6 DE JUNIO DEL 2026

# INVESTIGACIÓN

# ANÁLISIS CELULAR CUANTITATIVO MEDIANTE PATOLOGÍA DIGITAL EN EL MASTOCITOMA CANINO

**Orozco-Velázquez MF*[1], Fuentes-Villegas AD[2], Jimena Olveres[2], Escalante-Ramírez B[2], Baay-Guzmán GJ[3], Salas-Garrido G[1], Carrisoza-Urbina J[1]**

[1] Departamento de Patología, Facultad de Medicina Veterinaria y Zootecnia, Universidad Nacional Autónoma de México, Ciudad de México, México; [2] Facultad de Ingeniería, Universidad Nacional Autónoma de México, Ciudad de México, México; [3] Unidad de Investigación en Enfermedades Oncológicas, Hospital Infantil de México Federico Gómez, Ciudad de México, México

**Correspondencia: urbinacarrisoza@fmvz.unam.mx**

## Resumen

El mastocitoma canino es una de las neoplasias cutáneas más frecuentes en perros y presenta un comportamiento biológico variable, desde tumores de bajo grado hasta neoplasias agresivas con capacidad metastásica. Esta heterogeneidad hace necesaria la incorporación de herramientas objetivas para evaluar características histológicas con valor pronóstico. El objetivo fue cuantificar la densidad celular en mastocitoma canino mediante patología digital e inteligencia artificial, con el fin de comparar tumores de alto y bajo grado. Se incluyeron 32 casos del archivo del Departamento de Patología de la Facultad de Medicina Veterinaria y Zootecnia de la Universidad Nacional Autónoma de México. Los casos correspondieron a lesiones cutáneas, subcutáneas y cutáneo-subcutáneas. Los cortes teñidos con hematoxilina y eosina (H&E) fueron digitalizados con un escáner Aperio ScanScope CS y analizados en QuPath con apoyo de StarDist. Los tumores se agruparon de acuerdo con el sistema de Kiupel et al. (2011) en 14 de alto grado y 18 de bajo grado. Se cuantificó la densidad celular por mm² en áreas tumorales y en tejido sin lesión adyacente. Los resultados preliminares mostraron menor densidad celular en tumores de bajo grado que en los de alto grado. En contraste, el tejido sin lesión adyacente a tumores de alto grado presentó mayor densidad celular que el tejido adyacente a tumores de bajo grado. Estos hallazgos sugieren que la cuantificación digital de la densidad celular puede complementar la evaluación histológica del mastocitoma canino.

**Palabras clave:** mastocitoma canino, patología digital, densidad celular, inteligencia artificial.

**Abstract**

Canine mast cell tumor is one of the most frequent cutaneous neoplasms in dogs and shows variable biological behavior, ranging from low-grade tumors to aggressive metastatic neoplasms. This heterogeneity supports the use of objective tools to evaluate histological features with prognostic value. The aim of this study was to quantify cellular density in canine mast cell tumor using digital pathology and artificial intelligence in order to compare high- and low-grade tumors. Thirty-two cases from the archives of the Department of Pathology, Faculty of Veterinary Medicine and Animal Science, National Autonomous University of Mexico, were included. Cases corresponded to cutaneous, subcutaneous, and cutaneous/subcutaneous lesions. Hematoxylin and eosin (H&E)-stained sections were digitized with an Aperio ScanScope CS scanner and analyzed in QuPath with StarDist support. Tumors were grouped according to the Kiupel et al. (2011) grading system into 14 high-grade and 18 low-grade cases. Cellular density per mm² was quantified in tumor areas and adjacent non-lesional tissue. Preliminary results showed lower cellular density in low-grade tumors than in high-grade tumors. In contrast, adjacent non-lesional tissue surrounding high-grade tumors showed higher cellular density than tissue adjacent to low-grade tumors. These findings suggest that digital quantification of cellular density may complement the histological evaluation of canine mast cell tumor.

**Keywords:** canine mast cell tumor, digital pathology, cellular density, artificial intelligence.

## Introducción

El mastocitoma canino representa una de las neoplasias cutáneas más frecuentes en el perro y constituye una de las neoplasias de células redondas más comunes en esta especie (1,2). Su comportamiento biológico es variable, ya que puede presentarse como una lesión con evolución relativamente favorable o como un tumor altamente agresivo con capacidad metastásica, lo que representa un desafío diagnóstico y pronóstico en oncología veterinaria (1,2).

Histológicamente, la evaluación del mastocitoma canino se ha basado en sistemas de gradificación que consideran criterios morfológicos asociados con agresividad biológica. El sistema propuesto por Patnaik et al. clasificó estos tumores en tres grados histológicos; sin embargo, presentó limitaciones en su reproducibilidad interobservador, en particular en los casos intermedios (3,4). Posteriormente, Kiupel

et al. propusieron un sistema de dos niveles, alto y bajo grado, que mostró una mejor correlación con el comportamiento biológico del tumor (5).
El sistema de Kiupel incorpora criterios celulares y tisulares relacionados con agresividad, como el recuento mitótico, la multinucleación, la presencia de núcleos extraños y la cariomegalia (5). Estas variables dependen de la identificación de áreas representativas y de la evaluación de poblaciones celulares dentro del tumor, por lo que los métodos cuantitativos pueden aportar información complementaria a la valoración histológica convencional.
La patología digital ha surgido como una herramienta con potencial para realizar evaluaciones más objetivas, reproducibles y cuantificables de los cambios histológicos (6,7). Además, la morfometría y los métodos algorítmicos han mostrado utilidad para reducir la subjetividad en la evaluación de características nucleares del mastocitoma canino (8). En este contexto, la cuantificación de la densidad celular podría aportar información complementaria para la caracterización histológica del mastocitoma canino, sin sustituir la interpretación diagnóstica del patólogo.

**Objetivo**
Cuantificar la densidad celular en mastocitoma canino mediante herramientas de patología digital e inteligencia artificial, con el fin de comparar tumores de alto y bajo grado.

**Material y Métodos**
Se realizó un estudio retrospectivo, descriptivo y comparativo. Se incluyeron 32 casos de mastocitoma canino seleccionados a partir del archivo del Departamento de Patología de la Facultad de Medicina Veterinaria y Zootecnia de la Universidad Nacional Autónoma de México, correspondientes a muestras remitidas para diagnóstico histopatológico entre 2019 y 2024.
De acuerdo con la información disponible en los registros anatomopatológicos, los casos correspondieron a 21 mastocitomas cutáneos, 8 subcutáneos y 3 cutáneo-subcutáneos. Todos los casos correspondieron a la especie *Canis lupus familiaris*.
La información clínica recopilada incluyó sexo, edad, raza, localización, región anatómica, tratamiento previo y presencia de metástasis cuando estuvo disponible. Estas variables se utilizaron únicamente para caracterizar la población de estudio y no como variables de comparación estadística principal.
Los criterios de inclusión fueron: diagnóstico histopatológico de mastocitoma canino, disponibilidad de laminillas teñidas con hematoxilina y eosina (H&E), tejido

tumoral suficiente para análisis digital y registro del grado histológico conforme al sistema de Kiupel et al. (2011). Se excluyeron casos con material insuficiente, mala calidad de digitalización, artefactos extensos de procesamiento, necrosis o hemorragia predominante, pliegues tisulares extensos o ausencia de tejido tumoral representativo.

Las muestras fueron procesadas de manera rutinaria para histopatología y teñidas con H&E. Posteriormente, las laminillas fueron digitalizadas mediante un escáner Aperio ScanScope CS. Para el análisis del presente estudio, los casos se agruparon en 14 tumores de alto grado y 18 de bajo grado conforme a lo propuesto por Kiupel et al. (2011).

El análisis digital de imágenes se realizó con QuPath y StarDist. Se delimitaron áreas tumorales y áreas de tejido sin lesión adyacente al tumor con adecuada preservación histológica y ausencia de artificios extensos.

A partir de las imágenes digitalizadas se cuantificó la densidad celular por mm² tanto en áreas tumorales como en tejido sin lesión adyacente. El número de regiones analizables por caso dependió de la cantidad y calidad del tejido disponible, debido al carácter retrospectivo del estudio; este aspecto se consideró una limitación metodológica.

Para el análisis de los datos se realizó una comparación descriptiva de la densidad celular entre mastocitomas caninos de alto y bajo grado, tanto en áreas tumorales como en tejido sin lesión adyacente. Los resultados se presentan como distribución individual de los casos en las gráficas correspondientes. En la **Figura 1** se resume el flujo de trabajo del estudio.

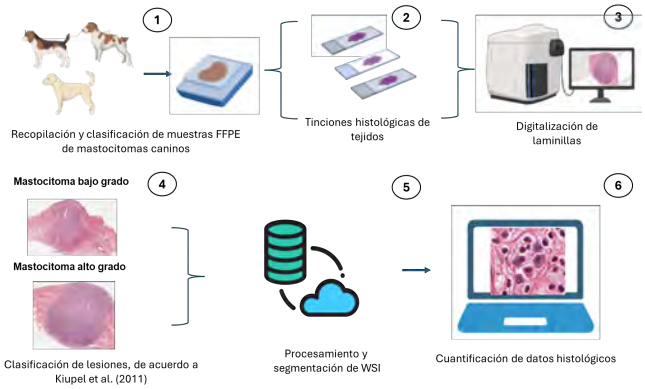


**Figura 1.** Diagrama del flujo de trabajo del estudio: selección de casos, procesamiento histológico, digitalización de laminillas, clasificación histológica del mastocitoma canino de acuerdo con Kiupel et al. (2011) y análisis digital mediante QuPath y StarDist para la cuantificación de la densidad celular. Imagen creada con BioRender.com.

**Resultados**

Se analizaron 32 casos de mastocitoma canino. La edad estuvo disponible en 31 casos, con una media de 8.7 años y un rango de 3 a 15 años. El peso estuvo disponible en 28 casos, con una media de 21.5 kg y un rango de 6.3 a 40 kg. En cuanto al sexo, se registraron 10 hembras enteras, 11 hembras castradas, 8 machos enteros y 3 machos castrados. Las razas más frecuentes fueron Boxer, mestizo y Pitbull.

De acuerdo con la localización registrada, 21 casos fueron cutáneos, 8 subcutáneos y 3 cutáneo-subcutáneos. Las regiones anatómicas más frecuentes fueron miembros, tórax, abdomen, cabeza y región genital. En 5 casos se registró metástasis o compromiso de linfonodos en la información clínica disponible.

Los resultados preliminares mostraron una tendencia a menor densidad celular por mm² en los tumores de bajo grado en comparación con los tumores de alto grado. En contraste, el tejido sin lesión adyacente a los tumores de alto grado mostró una tendencia a mayor densidad celular en comparación con el tejido que rodea a los tumores de bajo grado. Estos hallazgos muestran diferencias descriptivas cuantificables en la densidad celular tanto en el componente tumoral como en el tejido peritumoral, de acuerdo con el grado histológico del mastocitoma canino (**Figura 2 y 3**).

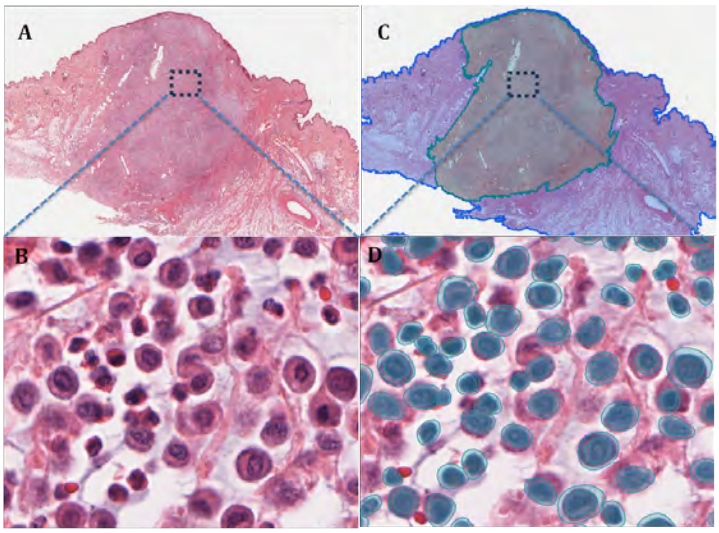


**Figura 2.** Selección de áreas e identificación celular automatizada**. A** y **B**) Tinción con hematoxilina y eosina (H&E) de mastocitoma canino; los recuadros muestran el detalle celular a mayor aumento. **C** y **D**) Delimitación de áreas tumorales y peritumorales, así como identificación automatizada de células mediante análisis digital.

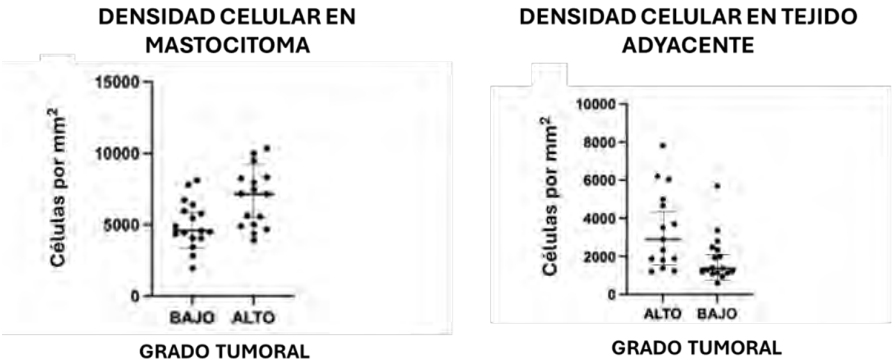


**Figura 3.** Cuantificación de la densidad celular en mastocitoma canino de alto y bajo grado y en el tejido sin lesión adyacente. Cada punto representa un caso evaluado. Las gráficas muestran la distribución individual de la densidad celular expresada como células/mm² en los grupos analizados.

## Discusión y Conclusiones

La evaluación histológica del mastocitoma canino continúa siendo fundamental para establecer el pronóstico; sin embargo, aún depende en gran medida de la apreciación visual del observador (4,5). En este estudio, mediante análisis de patología digital, se realizó una cuantificación de la densidad celular, observándose diferencias descriptivas entre tumores de alto y bajo grado.

La mayor densidad celular observada de manera preliminar en los tumores de alto grado sugiere que este parámetro podría relacionarse con una mayor agresividad biológica (1,2,5). Este hallazgo es congruente con la naturaleza de los tumores de alto grado, en los que la arquitectura tisular y las características celulares reflejan un comportamiento más agresivo. Asimismo, el incremento de células en el tejido sin lesión adyacente a los tumores de alto grado podría reflejar cambios del microambiente asociados con la progresión tumoral (1,2,7).

Una fortaleza del estudio es la aplicación de herramientas de patología digital para generar datos cuantitativos a partir de laminillas histológicas de archivo. No obstante, deben considerarse varias limitaciones. Al tratarse de un estudio retrospectivo, la calidad y cantidad de tejido disponible no fue uniforme en todos los casos. Además, se incluyeron mastocitomas cutáneos, subcutáneos y cutáneo-subcutáneos, lo cual puede introducir heterogeneidad biológica y diagnóstica.

Otra limitación es la posible variabilidad del análisis digital, relacionada con la calidad de la tinción, el enfoque de la imagen, los artificios histológicos y el desempeño del algoritmo de segmentación celular. Por ello, la reproducibilidad del

procedimiento deberá evaluarse en estudios posteriores, idealmente mediante análisis interobservador, validación de segmentaciones y comparación con conteos manuales o semiautomatizados.

Estos resultados preliminares indican que la cuantificación digital de la densidad celular podría constituir una herramienta complementaria para la evaluación objetiva del mastocitoma canino (7,8). No obstante, será necesario ampliar el número de casos, estandarizar la selección de áreas de análisis, incorporar medidas descriptivas completas de densidad celular y explorar otras variables histomorfométricas para determinar con mayor precisión su utilidad pronóstica (1,5,8).

## Referencias

1. Kiupel M, Camus MS. Diagnosis and prognosis of canine cutaneous mast cell tumors. Vet Clin North Am Small Anim Pract. 2019;49(5):819-36.

2. Bellamy E, Berlato D. Canine cutaneous and subcutaneous mast cell tumours: a narrative review. J Small Anim Pract. 2022;63(7):497-511.

3. Patnaik AK, Ehler WJ, MacEwen EG. Canine cutaneous mast cell tumor: morphologic grading and survival time in 83 dogs. Vet Pathol. 1984;21(5):469-74.

4. Northrup NC, Howerth EW, Harmon BG, Brown CA, Carmicheal KP, Garcia AP, et al. Variation among pathologists in the histologic grading of canine cutaneous mast cell tumors with uniform use of a single grading reference. J Vet Diagn Invest. 2005;17(6):561-4.

5. Kiupel M, Webster JD, Bailey KL, Best S, DeLay J, Detrisac CJ, et al. Proposal of a 2-tier histologic grading system for canine cutaneous mast cell tumors to more accurately predict biological behavior. Vet Pathol. 2011;48(1):147-55.

6. Sledge DG, Webster J, Kiupel M. Canine cutaneous mast cell tumors: a combined clinical and pathologic approach to diagnosis, prognosis, and treatment selection. Vet J. 2016;215:43-54.

7. Bertram CA, Klopfleisch R. The pathologist 2.0: an update on digital pathology in veterinary medicine. Vet Pathol. 2017;54(5):756-66.

8. Haghofer A, Parlak E, Bartel A, Donovan TA, Assenmacher CA, Bolfa P, et al. Nuclear pleomorphism in canine cutaneous mast cell tumors: comparison of reproducibility and prognostic relevance between estimates, manual morphometry, and algorithmic morphometry. Vet Pathol. 2025. doi:10.1177/03009858241295399.

# ANÁLISIS RETROSPECTIVO DE LA PANLEUCOPENIA VIRAL FELINA DEL 2025 EN QUERÉTARO, MÉXICO

**Hernández ODL*[1], González GP[1], Muñoz DAI[2], García MEM[2],Osorio NCX[2] León ZRS[1,2]**
[1]Universidad del Valle de México (UVM), Campus Querétaro
[2] Centro de Diagnóstico Veterinario Bajío
**Correspondencia: dianalauhdezortiz@gmail.com**

## Resumen
Se realizó un estudio retrospectivo durante el 2025 en Querétaro, México, con el objetivo de determinar la frecuencia y características clínico-patológicas de la panleucopenia viral felina. Se analizaron 2,600 expedientes clínicos de gatos domésticos, de los cuales 62 (2.38%) fueron identificados como positivos mediante la integración de resultados de pruebas de inmunocromatografía, evaluación clínica y hallazgos hematológicos. La mayoría de los casos tuvó un desenlace fatal; los pacientes no supervivientes se caracterizaron por presentar leucopenia y linfopenia severa, mientras que los supervivientes mostraron alteraciones hematológicas menos severas. Estos hallazgos demostraron una asociación entre la severidad de la citopenia y el pronóstico clínico. Aunque la prueba de inmunocromatografía es ampliamente utilizada en la práctica clínica, su interpretación requiere correlación con los hallazgos clínico-patológicos para mejorar la precisión diagnóstica. En conjunto, estos resultados destacan la importancia del diagnóstico oportuno mediante la integración de herramientas clínicas y de laboratorio.
***Palabras clave.*** *Panleucopenia viral felina, retrospectivo, diagnóstico, Querétaro.*

## Abstract
A retrospective study was conducted during 2025 in Querétaro, Mexico, to determine the frequency and clinical-pathological characteristics of feline viral panleucopenia. 2,600 clinical records were analyzed, from which 62 (2.38%) were identified as positive through the integration of immunochromatography tests, clinical evaluation, and hematological findings. Most cases presented a fatal outcome; non-surviving patients were characterized by leucopenia and severe lymphopenia found in the blood count, while survivors showed less marked hematological alterations. These findings showed an association between the severity of cytopenia and clinical prognosis. Although the immunochromatography test is widely used in clinical practice, its interpretation requires correlation with clinical-pathological findings to improve diagnostic accuracy. Overall, these results highlight the importance of timely diagnosis through the integration of clinical and laboratory tools.
***Key words.*** *Feline viral panleukopenia, retrospective diagnosis, Querétaro.*

**Introducción**

La panleucopenia viral felina, es una de las enfermedades víricas más importantes que afectan a felinos domésticos y silvestres a nivel mundial, caracterizada por una elevada morbilidad y mortalidad.[1] Es causada por el virus de la panleucopenia felina (FPV), un parvovirus con tropismo por tejidos de alta actividad mitótica, como la médula ósea, los órganos linfoides y el epitelio intestinal, lo que condiciona la aparición de leucopenia severa, enteritis, inmunosupresión marcada y, en casos graves, muerte súbita.[2,3] El FPV pertenece al género *Protoparvovirus* dentro de la familia *Parvoviridae* y corresponde a un virus de ADN monocatenario, no envuelto, con una notable resistencia a condiciones ambientales adversas. Esta característica le permite conservar su capacidad infectante durante periodos prolongados en superficies contaminadas, lo que favorece su persistencia y diseminación en poblaciones felinas.[5,7] Dicho comportamiento es particularmente relevante en ambientes con alta densidad animal, como refugios, criaderos y colonias de gatos callejeros, donde las condiciones de manejo facilitan la transmisión del agente. Desde el punto de vista epidemiológico, se ha documentado una mayor incidencia de casos durante las estaciones de verano y otoño, lo cual coincide con la estacionalidad reproductiva de las gatas, al ser poliéstricas estacionales.[4] Según estudios, la incidencia de la enfermedad se encuentra estrechamente relacionada con factores como el estado de vacunación, la edad del animal, el tipo de alojamiento y la exposición a ambientes contaminados.[2] Diversos autores han reportado una mayor frecuencia en gatos jóvenes, animales sin raza definida y poblaciones felinas con acceso al exterior o en contacto con múltiples individuos.[2,3,4] El cuadro clínico es agudo con signos clínicos como: letargo, fiebre (> 40°C), anorexia, vómito, diarrea, deshidratación, fallos reproductivos en gatas adultas y leucopenia.[7] El diagnóstico se basa en la evaluación de los signos clínicos, los hallazgos hematológicos, particularmente la leucopenia marcada y pruebas de laboratorio específicas, como la detección de antígenos víricos mediante inmunoensayos ligado a enzimas (ELISA), inmunocromatografía o la identificación del ADN vírico por reacción en cadena de la polimerasa (PCR)[6,1] El hallazgo más característico es: -leucopenia marcada (a veces < 2.0 $x10^9$/L ), también puede observarse neutropenia severa, linfopenia y trombocitopenia en algunos casos. Sin embargo, la leucopenia no siempre se observa, especialmente en fases tempranas o muy tardías de la enfermedad. [4] Los diagnósticos diferenciales incluyen otras causas de depresión, leucopenia y signos gastrointestinales; se debe considerar salmonelosis, peritonitis infecciosa felina, toxoplasmosis y la parasitosis gastrointestinal grave.[9]

**Objetivo**

Realizar un análisis retrospectivo de los casos de panleucopenia viral felina diagnosticados durante el año 2025 en la ciudad de Querétaro, México, con el fin de identificar los patrones hematológicos de mayor incidencia y analizar su correlación con la positividad a la prueba de inmunocromatografía.

**Material y métodos**

En el año 2025, se revisaron los registros de pacientes felinos domésticos con sospecha clínica de panleucopenia felina, remitidos al laboratorio Centro de Diagnóstico Veterinario Bajío, Querétaro, México. Los criterios de inclusión para este estudio fueron los casos confirmados de panleucopenia viral felina mediante prueba rápida de detección de antígeno (inmunocromatografía), en conjunto con resultados de estudios hematológicos, bioquímicos séricos e historia clínica. Posteriormente, los datos recopilados fueron organizados en una base de datos para su análisis descriptivo. Los resultados se agruparon en dos categorías: resultados generales y resultados particulares. Los resultados generales incluyeron la distribución de los casos de acuerdo con sexo, raza, edad, incidencia estacional y signos clínicos. Los resultados particulares correspondieron al análisis de los hallazgos hematológicos y bioquímicos séricos observados en los pacientes que sobrevivieron y los que no, con el fin de identificar patrones asociados a la enfermedad y su frecuencia en la población estudiada.

**Resultados**

Durante el periodo de estudio se revisaron 2,600 registros de pacientes felinos. De esta población, 62 casos fueron confirmados positivos (2.38%). El 71% de los casos (44/62) disponían de hemograma y perfil bioquímico, el 3% (2/62) presentaron únicamente prueba triple digestiva felina y el 26% (16/62) solo contaron con prueba rápida (inmunocromatografía), los cuales fueron excluidos debido a información incompleta. En consecuencia, las variables demográficas y de laboratorio se analizaron de una población de 46 casos con información completa. De estos 46 casos, 23 correspondieron a hembras (50%) y 23 machos (50%). En cuanto a la raza, 41 casos (89%) correspondieron a doméstico mexicano europeo, 1 caso (2%) raza persa, 3 casos (6%) a doméstico europeo de pelo corto y 1 caso (2%) a doméstico europeo de pelo largo. La mayoría de los gatos (n=33) eran menores a 2 años, el 17% de 3 a 6 años y el 10% > 10 años. Respecto a los signos clínicos reportados en la anamnesis el 71% de los casos (33/46) coincidieron con vómito, diarrea, anorexia, fiebre y deshidratación, el 28% (13/46) no reportaron anamnesis. Respecto a la distribución temporal, los casos positivos se concentraron principalmente en el mes de octubre, con menor frecuencia en los meses restantes (Figura 1). En relación con los hallazgos hematológicos, se analizó la distribución de las principales alteraciones encontradas en el hemograma y perfil bioquímico (figura 2). La tasa de mortalidad fue mayor en los grupos de 0 a 6 meses (33%) y

de 7 meses a 2 años (39%), en contraste con los gatos mayores a 10 años presentaron un porcentaje de 6%. Se documentaron 2 (3%) casos de supervivencia, pertenecientes a los grupos de 0 a 6 meses y de 7 meses a 2 años. Finalmente se efectuó un análisis descriptivo-comparativo de los hallazgos hematológicos entre los casos sobrevivientes y no sobrevivientes, identificándose diferencias en diversos parámetros de laboratorio (tabla 1).

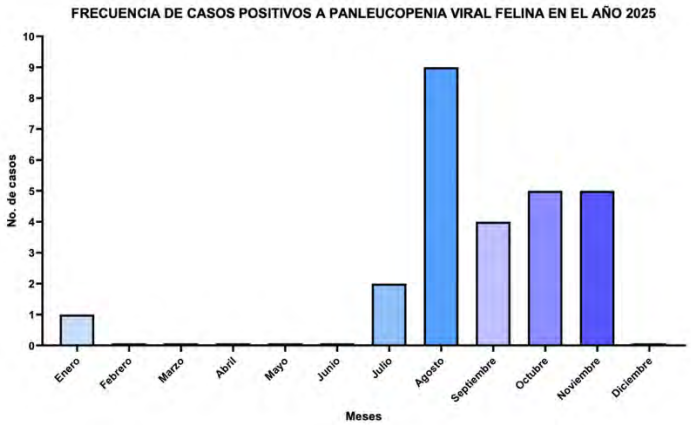


**Figura 1**. Distribución mensual de casos positivos de panleucopenia viral felina en 2025.

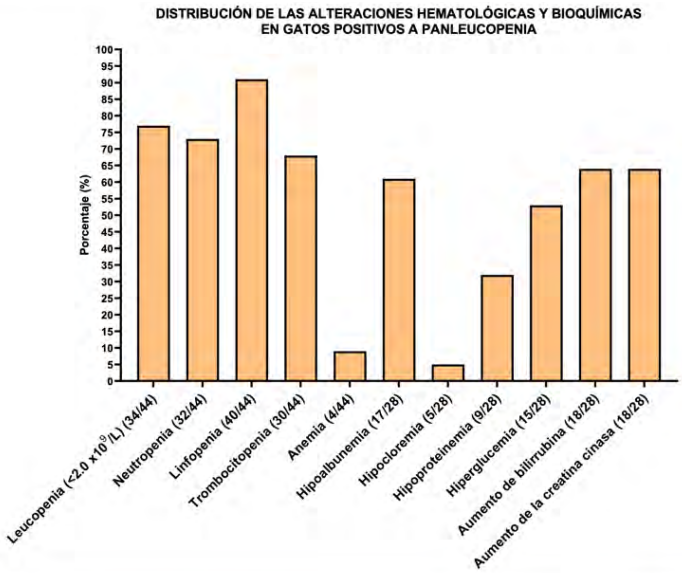


**Figura 2.** Distribución de las alteraciones encontradas en los estudios de laboratorio de gatos con panleucopenia.

| Variable de laboratorio | Supervivientes | | | No Supervivientes | | |
|---|---|---|---|---|---|---|
| | Mediana | Intervalo de confianza 95% | Unidades | Mediana | Intervalo de confianza 95% | Unidades |
| Leucocitos | 4.69 | 0.89 – 8.50 | x10⁹/L | 0.81 | 0.60 – 1.60 | x10⁹/L |
| Neutrofilos | 3.46 | 0.32 – 6.60 | x10⁹/L | 0.29 | 0.10 – 0.50 | x10⁹/L |
| Linfocitos | 0.69 | 0.49 – 0.90 | x10⁹/L | 0.60 | 0.36 – 0.80 | x10⁹/L |
| Plaquetas | 230.50 | 120 – 341 | x10⁹/L | 170.00 | 60 – 260 | x10⁹/L |
| Albúmina | 27.50 | 23 – 32 | g/L | 24.00 | 21 – 26 | g/L |
| Bilirrubina | 18.65 | 15.30 – 22.00 | µmol/L | 20.00 | 2.60 – 39.80 | µmol/L |
| **Signos clinicos** | **Presentaron (Si/No)** | | | **Presentaron (Si/No)** | | |
| Diarrea | Sí | | | Sí | | |
| Vómito | No | | | Sí | | |
| Anorexia | Sí | | | Sí | | |
| Deshidratación | No | | | Sí | | |

**Tabla 1.** Variables de laboratorio y signos clínicos pronósticas en las que se encontró una diferencia entre supervivientes (2/46) y no supervivientes (44/46) en gatos con panleucopenia viral felina. No se aplicaron pruebas inferenciales por bajo tamaño de muestra en sobrevivientes.

## Discusión

Los resultados obtenidos en este estudio muestran una frecuencia de la panleucopenia viral felina del 2.38% dentro de la población analizada, lo cual es concordante con reportes previos que señalan una prevalencia variable dependiendo de factores epidemiológicos como densidad poblacional, estado sanitario y cobertura de vacunación[7]. La distribución equitativa por sexo observada (50% hembras, 50% machos) concuerda con lo reportado en la literatura, donde no se ha establecido una predisposición sexual clara[2]. Sin embargo, la predominancia en gatos domésticos sin raza definida (89%) refuerza la asociación de la enfermedad con poblaciones de mayor exposición ambiental y menor control sanitario[2]. Desde el punto de vista temporal, la mayor concentración de casos en el mes de octubre sugiere una posible relación con factores estacionales, probablemente asociados al incremento en la población susceptible derivado de ciclos reproductivos y disminución de la inmunidad maternal, como ha sido previamente descrito[2,4]. En cuanto a los hallazgos hematológicos, la leucopenia severa (< 2.0 x$10^9$/L), constituye el hallazgo más relevante, reflejando el marcado tropismo del virus por células en división activa, particularmente en médula ósea y tejidos linfoides, este efecto citopático genera una disminución significativa de leucocitos circulantes, principalmente neutrófilos y linfocitos, lo que condiciona un estado de inmunosupresión severa y predispone a infecciones secundarias. Los hallazgos bioquímicos observados pueden estar asociados a deshidratación, alteraciones electrolíticas y daño intestinal secundario a la enteritis viral, lo cual contribuye al deterioro clínico del paciente. En el análisis descriptivo de las variables

evaluadas, se observa que los gatos no supervivientes con panleucopenia viral felina presentan una disminución marcada en el recuento de leucocitos y neutrófilos en comparación con los individuos supervivientes, evidenciando una leucopenia y neutropenia más severa. En cuanto a los signos clínicos, los no supervivientes presentaron con mayor frecuencia vómito y deshidratación, a diferencia de los supervivientes en los que estos signos no fueron reportados. Esta diferencia sugiere que está directamente asociada con el desenlace clínico. Un punto crítico en el abordaje diagnóstico es la integración de la prueba de inmunocromatografía con la evaluación clínica y los hallazgos hematológicos, ya que la detección de antígeno viral puede presentar falsos positivos o negativos dependiendo del estado de infección y vacunación reciente. Por lo tanto, la correlación clínico-patológica resulta indispensable para establecer un diagnóstico definitivo. En estos casos, no fue así, ya que de los 62 pacientes positivos, 16 (26%) contaban únicamente con resultados de pruebas rápidas y sin embargo, no se pudo identificar claramente la positividad de la enfermedad. Dentro de las limitaciones del estudio, destaca la ausencia de información completa sobre el estado de vacunación de los pacientes, así como la posible existencia de subdiagnóstico en casos leves o subclínicos, lo cual podría influir en la estimación real de la incidencia y prevalencia de la enfermedad. Finalmente, los resultados obtenidos resaltan la importancia de fortalecer los programas de vacunación y vigilancia epidemiológica en la región y en el país, así como de promover el diagnóstico temprano mediante el uso de herramientas clínicas y de laboratorio.

**Conclusión**

A pesar de la baja frecuencia de panleucopenia viral felina en la población estudiada, la elevada mortalidad observada, resalta la necesidad de un diagnóstico oportuno y preciso. En este contexto, la prueba de inmunocromatografía demostró ser una herramienta útil para la detección inicial; sin embargo, como ha sido señalado por diversos autores, su interpretación puede verse limitada por la presencia de falsos positivos asociados a vacunación reciente y falsos negativos dependiendo de la fase de la infección. Los hallazgos hematológicos identificados mostraron una asociación con desenlaces desfavorables, en concordancia con lo reportado en la literatura, donde estos se relacionan con la presencia de signos clínicos característicos del cuadro agudo de la enfermedad. Esta relación refuerza el papel del hemograma como herramienta esencial, permitiendo sustentar y contextualizar los resultados obtenidos mediante las pruebas rápidas.

## Bibliografía


1. Jager MC, Tomlinson JE, et al. Small but mighty: old and new parvoviruses of veterinary significance. Virol J. 2021;18:210.
2. Apoorva HJ, Lathamani VS, Ramesh PT, Murag SB, Sudharani R, Veena MP. Feline panleukopenia virus infection: a comprehensive review (2010–2025). Indian J Vet Anim Sci Res. 2026;55(1):1–16.
3. Alessa M, Marzok M, Elnafarawy H, Elgioushy M, Al-Hammadi M, Hegazy Y, et al. Prevalence of feline panleukopenia (FPL) in domestic cats: a systematic meta-analysis. Vet Integr Sci. 2026;24(1):e2026001.
4. Truyen U, Addie D, Belák S, Boucraut-Baralon C, Egberink H, et al. Guideline for feline panleukopenia. Advisory Board on Cat Diseases (ABCD); 2022 [citado 2026 Mar 16]. Disponible en: https://www.abcdcatsvets.org.
5. Capozza P, Martella V, Buonavoglia C, Decaro N. Emerging parvoviruses in domestic cats. Viruses. 2021;13(6):1077.
6. Kruse BD, Unterer S, Horlacher K, et al. Prognostic factors in cats with feline panleukopenia. J Vet Intern Med. 2010;24(6):1271–1276.
7. Pérez Patiño HD, Rodríguez-Saza F. Biología estructural, evolución y epidemiología del virus de la panleucopenia felina: el papel clave de las proteínas VP1 y VP2. Mutis. 2025;15(2):1–25.
8. Uribe A. Panleucopenia felina: la enfermedad viral que amenaza a gatos jóvenes en México. Expreso. 2026 Ene 19 [citado 2026 Mar 16]. Disponible en: https://www.expreso.com.mx/noticias/mexico/que-es-la-panleucopenia-felina-y-por-que-preocupa-en-2026/246270.
9. DeTar L, Carnevale J. Panleucopenia felina (enteritis parvoviral felina, enteritis infecciosa felina). MSD Veterinary Manual [Internet]. [citado 2026 Mar 16]. Disponible en: https://www.msdvetmanual.com.

# CARACTERIZACIÓN DE TRATAMIENTOS Y AISLAMIENTO DE AGENTES ETIOLÓGICOS EN ANIMALES REMITIDOS A NECROPSIA EN LA USEDICO, CEIEPAA. UN ESTUDIO RETROSPECTIVO DEL 2025

**Ramírez ASA[1], Ortega CJI [1], Bonilla, ZA [2], Cortés, SX [3], Santibáñez, BM [3] y Candanosa, AIE *[1]**

[1] Unidad de Servicios de Diagnóstico y Constatación (USEDICO) del Centro de Enseñanza, Investigación y Extensión en Producción Animal en Altiplano (CEIEPAA), FMVZ-UNAM; [2] FMVZ-Benemérita Universidad Autónoma de Puebla; [3] FMVZ- Universidad de Guanajuato

**Correspondencia: ieca@unam.mx**

## Resumen

En la práctica clínica de la medicina veterinaria, el tratamiento de los animales suele realizarse basándose en los signos clínicos. Esta situación puede contribuir al desarrollo de resistencia a los antimicrobianos (RAM) y una posible discordancia entre el tratamiento administrado y la causa real del proceso patológico. El presente estudio tuvo como objetivo analizar la relación entre el tratamiento previo, el diagnóstico final y el rol de los agentes bacterianos aislados en casos remitidos a necropsia. Se realizó un estudio retrospectivo mediante la revisión de 60 casos remitidos en la Unidad de Servicios de Diagnóstico y Constatación (USEDICO) del CEIEPAA. Se registraron tratamientos previos, el tipo de proceso patológico, el número de antimicrobianos utilizados, los aislamientos bacterianos y el rol etiológico de las bacterias. Posteriormente se realizó un análisis estadístico descriptivo. El 66.1% de los casos recibió tratamiento previo, los antimicrobianos fueron el tratamiento principal (45.8%). Los procesos bacterianos fueron los más frecuentes (59.3%), sin embargo, las bacterias aisladas fueron predominantemente agentes secundarios (50.8%). Por último, en el 55.9% de los casos se aisló un solo agente bacteriano. En conjunto, se observó variabilidad en los esquemas terapéuticos, falta de congruencia entre el uso de antimicrobianos y los hallazgos etiológicos. Estos resultados resaltan la importancia de integrar la información para mejorar la toma de decisiones terapéuticas y promover el uso racional de los antimicrobianos en concordancia con el enfoque de Una Salud.

**Palabras clave:** Necropsia, antimicrobianos, diagnóstico etiológico, Una Salud.

## Abstract

In clinical veterinary practice, the treatment of animals is usually carried out based on clinical signs. This situation may contribute to the development of antimicrobial resistance (AMR) and to a mismatch between the administered treatment and the actual cause of the pathological process. The aim of the present study was to analyze the relationship between previous treatment, final diagnosis, and the role of isolated bacterial agents in cases submitted for necropsy. A retrospective study was conducted

through the review of 60 cases referred to the Unidad de Servicios de Diagnóstico y Constatación (USEDICO) at CEIEPAA. Previous treatments, the type of pathological process, the number of antimicrobials used, bacterial isolations, and the etiological role of bacteria were recorded. Subsequently, a descriptive statistical analysis was performed. A total of 66.1% of the cases received previous treatment (45.8%). Bacterial processes were the most frequent (59.3%); however, the isolated bacteria were predominantly secondary agents (50.8%). Finally, in 55.9% of the cases, a single bacterial agent was isolated. Overall, variability in therapeutic schemes and a lack of congruence between antimicrobial use and etiological findings were observed. These results highlight the importance of integrating information to improve therapeutic decision-making and promote the rational use of antimicrobials in accordance with the One Health approach.
**Keywords:** Necropsy, antimicrobial, etiological diagnosis, One Health.

## Introducción

La realización de necropsias en la práctica veterinaria constituye una herramienta fundamental para aproximarse al diagnóstico definitivo, ya que permite comprender la patogenia y los agentes etiológicos involucrados. Además de permitir la identificación de la causa de muerte y contribuir a mejorar las estrategias de diagnóstico y tratamiento (1). En la práctica veterinaria, el tratamiento de los animales se instaura frecuentemente de manera práctica a partir de la evaluación clínica inicial, sustentado en la experiencia profesional, los signos clínicos observados y por el tiempo de respuesta para emitir un diagnóstico. Debido a estas limitaciones diagnósticas y a la urgencia de realizar una intervención terapéutica, es común recurrir al uso de antimicrobianos, desparasitantes, antiinflamatorios y terapias de soporte sin la confirmación etiológica (2). En consecuencia, el uso indiscriminado de antimicrobianos ha sido señalado como uno de los principales factores asociados al desarrollo de resistencia a antimicrobianos (RAM) y desparasitantes, lo cual representa un problema que impacta la salud animal, la producción pecuaria, el bienestar animal y la salud pública (3). La RAM es la capacidad de los microorganismos para dejar de responder a los fármacos que fueron diseñados para eliminarlos o controlarlos, lo que incrementa el riesgo de propagación de enfermedades y dificulta su tratamiento (4). En el ámbito veterinario, el uso de antimicrobianos ha aumentado considerablemente en las últimas décadas superando incluso su uso en medicina humana (5). El uso inapropiado o innecesario de antimicrobianos favorece la aparición de cepas resistentes, particularmente cuando el tratamiento se realiza de manera empírica (2). Actualmente la RAM es de relevancia global debido a su impacto en la salud animal y humana, así como ambiental y los costos económicos asociados. En este contexto, la Organización Mundial de la Salud (OMS), Organización de las Naciones Unidas para la Alimentación y Agricultura (FAO) y Organización Mundial de la Salud Animal (OMSA) han enfatizado en promover el uso racional de los antimicrobianos y fortalecer las estrategias de vigilancia y control (6).

Por otra parte, el uso inadecuado de tratamientos puede resultar en complicación en el diagnóstico y dificulta la comprensión de procesos patológicos, los cuales con frecuencia son de naturaleza multifactorial y que a menudo involucran procesos bacterianos, virales, parasitarios o metabólicos (3). En este sentido, la interpretación del papel de las bacterias es complicada porque no necesariamente cumplen un papel etiológico primario, sino que pueden actuar como agentes secundarios, incidentales o contaminantes (4). Por lo cual se requiere de una adecuada correlación clínico - patológica que en muchas ocasiones solo puede establecerse mediante la necropsia (7). En este contexto, el análisis retrospectivo de casos de necropsia y su historia clínica previa permite evaluar la congruencia entre decisiones terapéuticas y los diagnósticos finales. Por lo tanto, el objetivo del presente estudio fue analizar la relación entre el tratamiento previo, el rol etiológico de los agentes bacterianos aislados y su relevancia en el proceso patológico. Esta clase de estudios también es concordante con el enfoque de Una Salud que reconoce la interdependencia entre la salud animal, la salud humana y ambiental (5).

**Material y métodos**

Se realizó un estudio retrospectivo longitudinal mediante la revisión de casos remitidos a la Unidad de Diagnóstico y Constatación (USEDICO) del Centro de Enseñanza, Investigación y Extensión en Producción Animal en Altiplano (CEIEPAA) de la Facultad de Medicina Veterinaria y Zootecnia (FMVZ). Se revisaron un total de 79 casos de necropsias, de los cuales se seleccionaron 60 casos que cumplieron con los criterios de inclusión, consistentes en haber recibido tratamiento antimicrobiano previo y/o contar con resultados de aislamiento bacteriano. Los casos incluidos correspondieron a diferentes especies, distribuidas de la siguiente manera: 4 aves, 18 bovinos, 25 caprinos, 1 equino, 10 ovinos y 1 porcino.

Para cada caso, se realizó una categorización con el fin de identificar los tratamientos administrados antes del fallecimiento, incluyendo antibióticos, desparasitantes, tratamientos preventivos y terapias de soporte. Asimismo, se registró el número de antimicrobianos utilizados, el sistema afectado y la naturaleza del proceso infeccioso (Figura 1). Adicionalmente, se recopilaron los resultados de los estudios bacteriológicos, registrando la presencia de aislamiento bacteriano, el número de agentes identificados por caso y si previamente habían sido tratados con antibioterapia. El análisis estadístico se realizó mediante estadística descriptiva con el paquete estadístico IBM SPSS, v.26.

**Resultados**

Se realizó un análisis descriptivo de los casos referidos al servicio de necropsias del CEIEPAA durante el año del 2025. En relación con los antecedentes terapéuticos, el 66.1% de los casos (n = 39) habían recibido tratamiento previo, mientras que el 28.8% (n = 17) no recibió tratamiento y en el 5.1% (n = 3) no fue referida. Es importante señalar que, aunque uno de los criterios de inclusión fue haber recibido tratamiento

antimicrobiano previo, también se incluyeron casos de no habían recibido tratamiento, pero tenían aislamiento bacteriano. El tratamiento más frecuente fue el uso de antibióticos, presente en el 45.8% de los casos (n = 27), en menor proporción se observaron casos sin tratamiento (18.6%, n = 11). Hubo menor proporción de casos con tratamientos de desparasitantes (10.2%, n = 6) y hubo casos sin información referida (10.2%, n = 6). Se reportaron otros tratamientos como preventivos que corresponden a vacunaciones (8.5%), antiinflamatorios no esteroideos (AINES) (3.4%) y terapias de soporte (3.4%) que se registraron con menor frecuencia (Figura 2 y 3).
En relación con los tratamientos complementarios a una terapia con antimicrobianos, destacaron el soporte general (15.3%), los AINES (13.6%), el soporte digestivo (13.6%), antibióticos (6.8%) y esquemas de polifarmacia (5.1%), se registró que el 27.1% de los casos (n = 16) no recibieron tratamiento complementario, mientras que el 16.9% (n = 10) no contó con información (Figura 3).
Respecto al tipo de proceso del diagnóstico principal, los procesos bacterianos fueron los más frecuentes, representando el 59.3% de los casos (n = 35). También se identificaron procesos mixtos bacterianos y parasitarios (6.8%), procesos mixtos bacterianos-virales (6.8%), los procesos virales representan el 10.2%, mientras que los parasitarios (5.1%) y metabólicos (3.4%) fueron menos comunes (Figura 4).
En el análisis del rol de la bacteria, se observó que en la mayoría de los casos actuó como agente secundario (50.8%, n = 30), seguido de un rol primario en el 44.1% (n = 26), la participación como contaminante fue baja (3.4%) (Figura 5). Respecto al número de antibióticos utilizados, el 49.2% de los casos (n = 29) no recibió antibióticos, mientras que el 25.41% recibió más de dos antibióticos antes de su muerte (Figura 6).
Finalmente, en relación con los aislamientos bacterianos, se observó que el 55.9% de los casos (n = 33) presentó un agente aislado, seguido del 15.3% (n = 9) con dos agentes y el 8.5% (n = 5) con tres agentes. En el 18.6% de los casos (n = 11) no se obtuvo aislamiento bacteriano (Figura 7). De todos los casos analizados solo 3 aislamientos se les realizó estudios de susceptibilidad a antimicrobianos, por lo que no fueron incluidos en el presente análisis.
Se realizó un análisis estadístico entre el uso de antibióticos y el aislamiento bacteriano para determinar si el uso de antibióticos afectaba en el aislamiento bacteriano. Los animales que recibieron tratamiento antimicrobiano, el 87.1% presentó aislamiento bacteriano, mientras que el 12.9% no mostró crecimiento bacteriano. En contraste, en los animales que no recibieron antibióticos, el 75.0% presentó aislamiento bacteriano y el 25.0% no presentó crecimiento (Figura 8). Estos resultados indican que la ausencia de aislamiento bacteriano no fue mayor en los animales tratados con antibióticos, lo que sugiere que el tratamiento previo no necesariamente inhibió el crecimiento bacteriano en los casos analizados. Sin embargo, esta asociación no fue estadísticamente significativa ($\chi^2 = 1.419$; $p = 0.234$).

**Discusión y conclusión**

El presente estudio muestra una alta frecuencia de tratamientos administrados previo a la muerte de los animales, con predominio del uso de antimicrobianos, sin embargo, estos no siempre se asociaron con la etiología final determinada mediante necropsia. Este hallazgo sugiere una posible discordancia entre la toma de decisiones terapéuticas en la práctica clínica y el diagnóstico definitivo de la necropsia (8). El uso de antibióticos como tratamiento principal en casi la mitad de los casos refleja una tendencia al manejo clínico en medicina veterinaria, particularmente en contextos donde el acceso a diagnósticos confirmatorios puede ser limitado o tardío. No obstante, el hecho de que una proporción considerable de animales no haya recibido antibióticos, o que estos se hayan administrado en esquemas simples, indica variabilidad en los criterios terapéuticos y posibles limitaciones en la estandarización de los procedimientos clínicos (9).

Un hallazgo relevante fue que, aunque los procesos bacterianos estuvieron asociados a la mayoría de los diagnósticos, las bacterias aisladas actuaron predominantemente como agentes secundarios. Este resultado evidencia la complejidad de los procesos patológicos, en los cuales los agentes bacterianos pueden participar como oportunistas en enfermedades de origen primario distinto, como infecciones virales, parasitarias o dentro de procesos multifactoriales. En este sentido, la identificación de bacterias en un proceso patológico no necesariamente justifica el uso de antimicrobianos como primera línea de tratamiento (10).

En relación con los aislamientos bacterianos, la predominancia de un solo agente por caso sugiere infecciones relativamente específicas; sin embargo, la presencia de múltiples agentes en algunos casos podría indicar coinfecciones o procesos secundarios asociados a inmunosupresión o evolución prolongada de la enfermedad (11). Asimismo, la ausencia de aislamiento en una proporción de los casos resalta la complejidad diagnóstica y la dificultad de aislamiento de algunos microorganismos. En el presente estudio, no se observó una asociación estadísticamente significativa entre el uso previo de antibióticos y la ausencia de aislamiento bacteriano. Contrario a lo esperado, los animales que habían recibido tratamiento antimicrobiano presentaron una mayor proporción de aislamientos bacterianos en comparación con aquellos sin tratamiento previo. Estos hallazgos sugieren que la administración de antibióticos antes de la necropsia no necesariamente impidió la recuperación bacteriana en los casos analizados. Sin embargo, los microorganismos aislados correspondieron mayormente a agentes secundarios. Esto podría indicar que, en muchos casos los tratamientos antimicrobianos previos no eliminaron completamente las infecciones bacterianas, favoreciendo la persistencia o proliferación de bacterias secundarias. Estos hallazgos tienen implicaciones importantes en el contexto de la resistencia a los antimicrobianos, ya que el uso empírico de antibióticos en procesos donde las bacterias no desempeñan un papel primario puede favorecer la selección de cepas resistentes. En concordancia con lo reportado a nivel global por la Organización Mundial de la Salud, el uso indiscriminado de antibióticos en la práctica de la medicina

veterinaria es un factor clave en la emergencia de resistencia, por lo que se requiere promover estrategias de uso racional basadas en evidencia diagnóstica tales como el diagnóstico etiológico oportuno, la realización de pruebas de sensibilidad a antimicrobianos, el uso prudente de antimicrobianos y el fortalecimiento de medidas preventivas.

En conclusión, el presente estudio destaca la importancia de integrar información clínica con hallazgos a la necropsia, para mejorar la toma de decisiones terapéuticas en el futuro. La identificación del rol etiológico de los agentes bacterianos permite una mejor comprensión de los procesos patológicos y contribuye al uso más racional de los antimicrobianos, en concordancia con el enfoque de Una Salud.

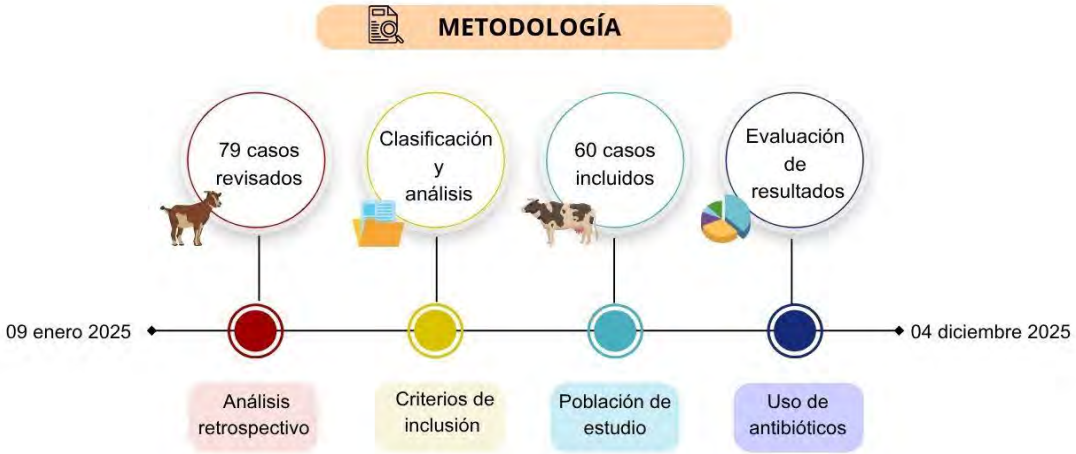


**Figura 1.** Esquema general de la realización del estudio retrospectivo longitudinal de necropsias remitidas en la USEDICO, CEIEPAA durante el año 2025.

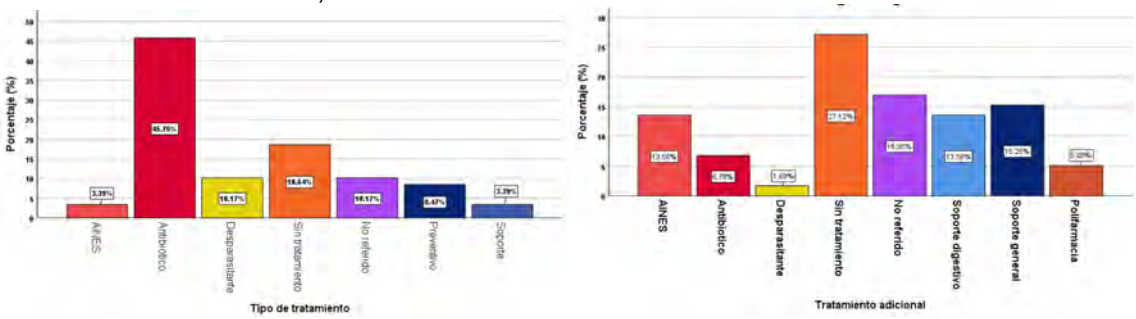


**Figura 2 y 3.** Distribución porcentual del tipo de tratamiento previo en animales remitidos a necropsia. Se muestra el tratamiento principal y el tratamiento adicional.

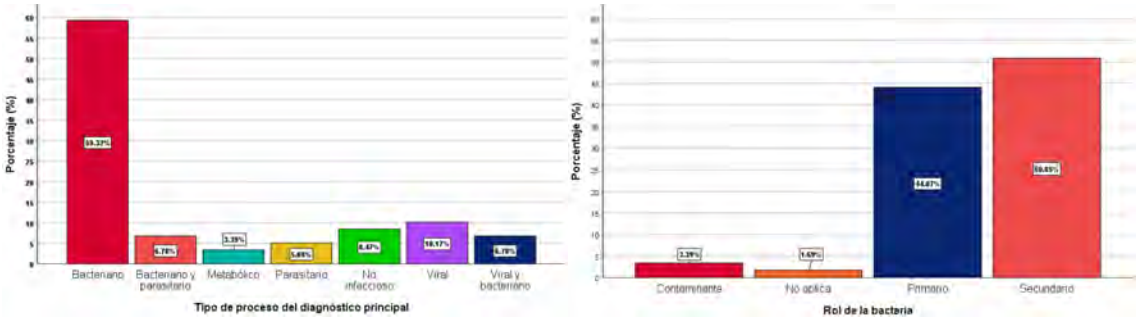


**Figura 4 y 5.** Distribución del tipo de proceso del diagnóstico principal y distribución porcentual del rol de la bacteria en animales remitidos a necropsia.

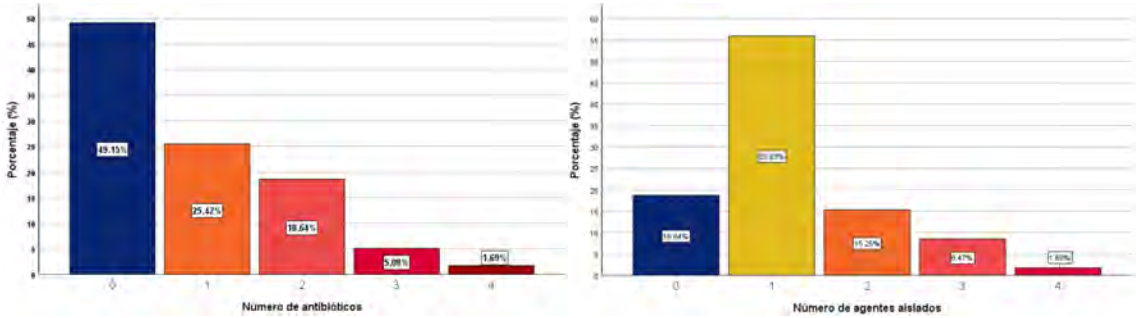


**Figura 6 y 7.** Distribución del número de antibióticos utilizados y distribución porcentual del número de agentes aislados en animales remitidos a necropsia.

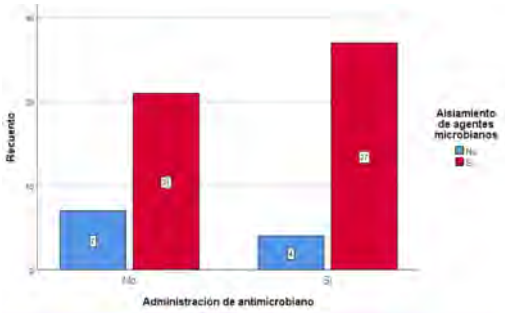


**Figura 8.** Frecuencia de aislamiento bacteriano dependiendo de la administración previa con antimicrobianos.

## Referencias


1. Morales Briceño A, Lamprea Garrido A, García Hermoso A, Méndez Sánchez A. La necropsia en campo: un servicio agregado en la medicina veterinaria rural. Rev Med Vet (Bogotá). 2017;(34):167. doi:10.19052/mv.4264.
2. Redding L, Grunwald H, Cole S, Rankin S, Nolen-Walston R. Modification of empirical antimicrobial regimens in large animal medicine. Vet Rec. 2020;187(9). doi:10.1136/vr.106039.
3. Lara M, Torres M, Baez M, Albertini S. General aspects of antimicrobial use and their interaction with the environment: an emerging problem. Compend Cienc Vet. 2019;9(2):24–37. doi:10.18004/compend.cienc.vet.2019.09.02.24-37.
4. Fernández Rodríguez RE. Antibiotic resistance: the role of man, animals and the environment. Salud Uninorte. 2021;36(1):298–324. doi:10.14482/sun.36.1.615.
5. Usui M, Tamura Y, Asai T. Current status and future perspective of antimicrobial-resistant bacteria and resistance genes in animal-breeding environments. J Vet Med Sci. 2022;84(9):22-0253. doi:10.1292/jvms.22-0253.
6. Hernández-Barrera JC, Angarita-Merchán M, Prada-Quiroga CF. Impacto del uso de antimicrobianos en medicina veterinaria. Cienc Agric. 2017;14(2):27–38. doi:10.19053/01228420.v14.n2.2017.7146.
7. Alós JI. Resistencia bacteriana a los antibióticos: una crisis global. Enferm Infecc Microbiol Clin. 2015;33(10):692–699. doi:10.1016/j.eimc.2014.10.004.
8. Pardon B, Catry B, Dewulf J, Persoons D, Hostens M, De Bleecker K, *et al.* Prospective study on quantitative and qualitative antimicrobial and anti-inflammatory drug use in white veal calves. J Antimicrob Chemother. 2012;67(4):1027–1038.
9. De Briyne N, Atkinson J, Borriello SP, Pokludová L. Antibiotics used most commonly to treat animals in Europe. Vet Rec. 2014;175(13):325. doi:10.1136/vr.102462.
10. Redding LE, Reilly K, Radtke B, Bartholomew S, Cole SD. The potential role of veterinary technicians in promoting antimicrobial stewardship. BMC Vet Res. 2023;19:142. doi:10.1186/s12917-023-03637-w.
11. Weese JS, Giguère S, Guardabassi L, Morley PS, Papich M, Ricciuto DR, *et al.* ACVIM consensus statement on therapeutic antimicrobial use in animals and antimicrobial resistance. J Vet Intern Med. 2015;29(2):487–498. doi:10.1111/jvim.12562.

# COMPARACIÓN DE DOS MÉTODOS DE CUANTIFICACIÓN DE EOSINÓFILOS EN TEJIDO PULMONAR DE ZORROS ROJOS CANADIENSES (*VULPES VULPES)* INFECTADOS NATURALMENTE CON *Crenosoma vulpis*

**Lozano VVI*[1], López MA [2], Nevarez GAG [1], Rodríguez TLE, González CJA 1, Zertuche PMA[1]**
[1] Facultad de Medicina Veterinaria y Zootecnia, Universidad Autónoma de Nuevo León
[2] Atlantic Veterinary College, University of Prince Edward Island
**Correspondencia: victor.lozanov@uanl.edu.mx**

## Resumen
*Crenosoma vulpis* es un nemátodo respiratorio que induce infiltración eosinofílica en el pulmón. La cuantificación de eosinófilos en histopatología pulmonar carece de estandarización, especialmente cuando se emplea el conteo en campos de gran poder (HPF). Este estudio tuvo como objetivo cuantificar la infiltración eosinofílica en pulmones de zorros rojos (*Vulpes vulpes*) naturalmente infectados y comparar un método basado en micrografías digitales con el conteo tradicional. Se analizaron laminillas pulmonares clasificadas como alteradas o sanas. Se recabaron micrografías a 40× en focos de inflamación y se realizó un conteo manual asistido por software, comparado con el conteo en 20 campos continuos. Se obtuvieron conteos más altos usando micrografías digitales seleccionando áreas de interés que usando el método tradicional, por lo que el método digital permite detectar mayor cantidad de eosinófilos; sin embargo, esta diferencia debe interpretarse considerando que ambas estrategias difieren en cuanto a su enfoque metodológico.
**Palabras clave:** *Crenosoma vulpis*, eosinófilos, foxes, análisis de imágenes.

## Abstract
*Crenosoma vulpis* is a respiratory nematode that induces eosinophilic infiltration in the lungs. Eosinophil quantification in lung histopathology lacks standardization, especially when using high-power field (HPF) counting. This study aimed to quantify eosinophilic infiltration in the lungs of naturally infected red foxes (Vulpes vulpes) and compare a method based on digital micrographs with traditional counting. Lung slides classified as altered or healthy were analyzed. Micrographs were taken at 40× magnification from areas of inflammation, and a manual count assisted by software was performed, compared to counting in 20 continuous fields. Higher counts were obtained using digital micrographs by selecting areas of interest than with the traditional method, indicating that the digital method allows for the detection of a greater number of eosinophils; however, this difference should be interpreted considering that both strategies differ in their methodological approach.
Keywords: *Crenosoma vulpis*, eosinophils, foxes, image analysis.

**Introducción**

*Crenosoma vulpis,* conocido como el gusano pulmonar del zorro, es un nemátodo de la superfamilia *Metastrongyloidea* que causa lesiones características como bronquitis eosinofílica catarral y bronquiolitis (1). Es un parásito de importancia entre carnívoros silvestres y domésticos causando enfermedad clínica conocida como crenosomiasis (2). La infección en el huésped definitivo sucede cuando éste ingiere gasterópodos infectados con la larva de tercer estadio que suelen estar en caracoles o babosas (3).

La manifestación clínica más evidente es la tos crónica, causada por la hipertrofia e hiperplasia de las glándulas bronquiales (4), además lo acompaña una infiltración inflamatoria importante, donde las células más comúnmente encontradas son los eosinófilos, células plasmáticas, macrófagos y linfocitos (5).

La infiltración eosinofílica característica en infecciones parasitarias se explica por la inclinación a una respuesta del sistema inmune de tipo Th2 donde una de las células efectoras más importantes es el eosinófilo, el cual tiene capacidad citotóxica contra helmintos, en gran medida por la función antiparasitaria de sus proteínas granulares MBP y ECP (6, 7).

Ahora bien, la evaluación histológica del tejido junto con la cuantificación de eosinófilos en otras patologías infiltrativas se hace comúnmente como guía para su diagnóstico (8), sin embargo, el método de cuantificación carece de estandarización en tejido pulmonar y más aún cuando sólo se utilizan tinciones de rutina, cuya incapacidad para distinguir eosinófilos degranulados puede subestimar la la extensión de la infiltración (9). Además, cuando se hace uso del conteo por campos de gran aumento (HPF, por sus siglas en inglés) en campos continuos, aplicado en la evaluación histopatológica de patologías infiltrativas en tejido pulmonar, puede no reflejar adecuadamente la distribución celular heterogénea del infiltrado inflamatorio, más aún cuando se han presentado inconvenientes de reproducibilidad cuando el estándar de área ha sido el uso de HPF (10).

Hoy en día, la práctica diaria de la patología cambia con el avance exponencial que ha tenido la tecnología en imágenes y análisis de imágenes. Esto junto con la necesidad de poder comparar investigaciones de manera global, ha llamado al uso de tecnologías para aumentar la reproducibilidad de los experimentos y realizar diagnósticos más acertados.

Desde esta perspectiva, surge la necesidad de evaluar metodologías alternativas que permitan una cuantificación más representativa del infiltrado celular donde la selección dirigida a áreas de interés podría ofrecer una representación más adecuada del infiltrado inflamatorio en comparación con el conteo convencional en campos continuos.

El objetivo de este trabajo fue comparar descriptivamente la cuantificación de eosinófilos en tejido pulmonar de zorros rojos naturalmente infectados con *Crenosoma vulpis* mediante un método tradicional basado en campos de gran

aumento y un método asistido por micrografías micrografías digitales con selección dirigida de áreas.

## Materiales y métodos

### Diseño del estudio

Se realizó un estudio observacional, comparativo y descriptivo basado en el análisis de cortes histológicos de pulmón previamente obtenidos.

### Muestras

Se utilizaron laminillas previamente teñidas con Luna-Bielschowsky pertenecientes a 20 zorros rojos (*Vulpes vulpes*) que formaron parte de un estudio previo (11), obteniendo un total de 40 laminillas que correspondían a un corte del lóbulo caudal izquierdo y un corte del lóbulo caudal derecho de cada zorro. La decisión de utilizar lóbulos caudales se realizó con base en el estudio previo (11), donde se observó un mayor grado de parasitosis en estos. Las laminillas se clasificaron como microscópicamente alteradas (n=32) y microscópicamente sanas (n=8). Esta clasificación se usó con el fin de contar con una referencia comparativa del infiltrado eosinofílico entre tejidos con y sin cambios inflamatorios evidentes. La unidad de análisis fue la laminilla histológica.

### Adquisición de micrografías

Se obtuvieron 62 micrografías a 40 aumentos con un adaptador de cámara de 0.5 aumentos con un área rectangular de 0.059 $mm^2$ cada una con las cuales se cubrió un área total de 3.687 $mm^2$ por laminilla. Se utilizó la cámara Axiocam Erc 5s para la toma de micrografías.

Las laminillas alteradas fueron previamente escaneadas para identificar focos de inflamación, localizados principalmente en lámina propia o lumen de un bronquio. Las micrografías se tomaron de forma dirigida sobre esas áreas de interés en un patrón de grecas, cuando un foco inflamatorio se agotaba antes de alcanzar el área requerida el muestreo continuaba en otro foco inflamatorio.

En laminillas clasificadas como sanas, el muestreo se realizó en áreas que no cumplieran criterios de exclusión ante la ausencia de focos inflamatorios.

### Criterios de exclusión

Se tomaron como criterios de exclusión el tener áreas considerables de baja celularidad o de poco interés histológico como lúmenes extensos de vías respiratorias o de vasos sanguíneos de gran calibre.

### Edición de imágenes

La edición se realizó mediante el software Zen® con la función de contraste, la cual permite multiplicar los valores de color de cada pixel por un factor, incrementado la diferencia entre el valor más pequeño y el valor más grande de tal forma que se

aumenta la diferencia entre los objetos positivos a la tinción (i. e., gránulos de eosinófilos y eritrocitos) y el fondo (e. g., tejido conectivo, epitelio), sin agregar información nueva a la imagen (figura 1).

**Conteo celular**

Para el conteo manual con asistencia de marcadores sobre las micrografías digitales se utilizó el software Hayear 2026 ShenZhen Hayear Electronics Co, Ltd (figura 1). Se definió un eosinófilo como una célula polimorfonuclear generalmente redonda con gránulos intracitoplasmáticos positivos a la tinción de Luna-Bielschowsky.

Para efectos comparativos se usó un método tradicional que consistió en el conteo de eosinófilos en 20 campos continuos sin selección de área a 40 aumentos, aproximadamente equivalente a 3.694 $mm^2$ (figura 2).

**Resultados**

De las 40 laminillas examinadas, se tomaron 2480 micrografías. En estas se contó un total acumulativo de 92603 eosinófilos. Las laminillas clasificadas como alteradas tuvieron en promedio 2891 eosinófilos; la laminilla con con el máximo registrado tuvo 8071 eosinófilos (figura 3), mientras que la del mínimo fue de 24. De las laminillas clasificadas como sanas, el mayor conteo corresponde a 46 y el menor a 0, con un promedio de 10 por laminilla.

Mediante el conteo tradicional se registró un total acumulativo de 3087 eosinófilos. Las laminillas clasificadas como alteradas tuvieron un promedio de 95 mientras que las sanas tuvieron un promedio de 5 eosinófilos. La laminilla con un mayor conteo en el método digital también fue la de mayor conteo en el conteo tradicional; 8071 eosinófilos en el conteo digital y 575 eosinófilos en el tradicional eosinófilos (figura 4).

En las laminillas alteradas, la diferencia relativa entre lóbulos derecho e izquierdo de un mismo individuo tuvo un promedio de 16 eosinófilos con el conteo digital y de 22 en el tradicional.

Debido a que ambos métodos representan enfoques distintos; uno basado en selección dirigida a focos inflamatorios y el otro en campos continuos sin selección previa, no son estrictamente equivalentes y los datos se interpretan de manera descriptiva.

**Discusión**

Los hallazgos obtenidos confirman la presencia de una infiltración eosinofílica en pulmones de zorros rojos después de una infección natural con *Crenosoma vulpis*, lo cual concuerda con la respuesta inflamatoria esperada en infecciones por helmintos (1, 12, 13).

La diferencia cuantitativa observada entre los conteo hechos en el software asistido con marcadores en campos seleccionados y el conteo tradicional hecho en campos

de gran poder (HPF) fue considerable, ya que del conteo en campos seleccionados resultó un total mayor de eosinófilos que el conteo tradicional donde el conteo fue notablemente reducido. Sin embargo, la interpretación de esta diferencia debe hacerse con cautela, ya que no necesariamente refleja una superioridad de uno contra el otro método, sino que probablemente que estopa influida por la estrategia de muestreo en un tejido donde la celularidad de la infiltración de tipo eosinofílica se coloca de forma heterogénea.

El método que utiliza conteos en micrografías digitales se realizó seleccionando los focos inflamatorios, mientras que el conteo tradicional lo hizo de forma continua incluyendo campos independientes de la celularidad. En tejidos donde la distribución celular es heterogénea la diferencia de un método contra otro puede influir de forma importante en el conteo celular absoluto como se ha observado en otras patologías donde la celularidad es importante para su estadificación (14).

Ya se ha señalado que el uso de campos de gran aumento como unidad estandarizada presenta dificultades para la reproducibilidad y más aún cuando las lesiones no tienen una distribución homogénea (14, 15). Por otro lado, los sistemas que utilizan puntuaciones semicuantitativas mejoran los datos descriptivos en los estudios histopatológicos (16).

La selección dirigida de focos inflamatorios permitió que las áreas con mayor densidad eosinofílica sean identificadas en comparación con conteos hechos en campos continuos, donde la inclusión en el conteo de área de baja celularidad pudo diluir el conteo absoluto de eosinófilos. En este sentido, los resultados obtenidos concuerdan en que realizar un muestreo dirigido puede ofrecer una representación más sensible de los infiltrados celulares localizados, además de que los conteos obtenidos digitalmente permiten su almacenamiento. Por otro lado, el hecho de tener la posibilidad de edición de las imágenes para evidenciar de mejor forma los elementos afines a la tinción, es que se reduce la variabilidad interobservador lo que mejora la precisión de la cualificación y su reproducibilidad, los cuales son aspectos altamente valorados en el ejercicio de la patología (17).

Sin embargo, este estudio presenta limitaciones importantes, principalmente el límite que tiene de comparación directa entre ambos métodos de conteo ya que utiliza diferentes enfoques, además que el objetivo del mismo tiene un alcance meramente descriptivo. Por lo tanto, el método que se propone más que considerarse como un estándar debe de tenerse en cuenta como una alternativa o comparativa.

## Conclusión

La infiltración de tipo eosinofílica en pulmones de zorros naturalmente infectados con *Crenosoma vulpis* fue evidente en la observación histopatológica. El conteo de eosinófilos realizado con un método basado en micrografías digitales con selección dirigida permitió identificar un número más alto en comparación con el método tradicional usando campos continuos de gran poder. Sin embargo, esta diferencia

debe considerar que ambos métodos usan enfoques diferentes. El adoptar como estrategia una metodología donde se seleccionen campos según la respuesta inflamatoria en tejido pulmonar para su cuantificación podría caracterizar de mejor forma la crenosomiasis.

## Bibliografía


1. Taylor MA, Coop RL, Wall RL, editors. Veterinary Parasitology. Hoboken, NJ, USA: John Wiley & Sons, Inc.; 2015.
2. Latrofa ME, Lia RP, Giannelli A, Colella V, Santoro M, D'Alessio N, Campbell BE, Parisi A, Dantas-Torres F, Mutafchiev Y, Veneziano V, Otranto D. *Crenosoma vulpis* in wild and domestic carnivores from Italy: a morphological and molecular study. Parasitology research. 2015 Jun 25;114(10):3611–7.
3. Bowman DD. Georgis' Parasitology for Veterinarians. London: Elsevier Health Sciences; 2014.
4. Husník R, Sloboda M, Kovaříková S, Koudela B. Infection with *Crenosoma vulpis* lungworm in a dog in the Czech Republic. Helminthologia. 2011 Mar 1;48(1):56–8.
5. Vekšins A, Ponomarjova O, Sandersen C, Kļaviņa A. *Crenosoma vulpis* associated eosinophilic bronchopneumopathy in a young dog in Latvia. Veterinary Record Case Reports. 2021 Aug 15;9(4).
6. Huang L, Appleton JA. Eosinophils in helminth infection: defenders and dupes. Trends in parasitology. 2016 Oct 1;32(10):798–807.
7. Rosenberg HF, Dyer KD, Foster PS. Eosinophils: changing perspectives in health and disease. Nature Reviews Immunology. 2012 Nov 16;13(1):9–22.
8. Washabau RJ, Day MJ, Willard MD, Hall EJ, Jergens AE, Mansell J, et al. Endoscopic, Biopsy, and Histopathologic Guidelines for the Evaluation of Gastrointestinal Inflammation in Companion Animals. Journal of Veterinary Internal Medicine. 2010 Jan;24(1):10–26.
9. Bastan I, Rendahl AK, Seelig D, Day MJ, Hall EJ, Rao SP, et al. Assessment of eosinophils in gastrointestinal inflammatory disease of dogs. Journal of Veterinary Internal Medicine. 2018 Nov 1;32(6):1911–7.
10. Cree IA, Tan PH, Travis WD, Wesseling P, Yagi Y, White VA, et al. Counting mitoses: SI(ze) matters!. Mod Pathol. 2021;34:1651–1657.
11. Nevárez A, López A, Convoy G, Ireland W, Sims D. Distribution of *Crenosoma vulpis* and *Eucoleus aerophilus* in the lung of free-raging red foxes (*Vulpes vulpes*). J Vet Diagn Invest. 2005;17:486-489.
12. Tizard IR. Veterinary immunology. St. Louis, Missouri: Elsevier; 2018.
13. Foster N, Elsheikha HM. The immune response to parasitic helminths of veterinary importance and its potential manipulation for future vaccine control strategies. Parasitology Research. 2012 Feb 7;110(5):1587–99.
14. Meuten DJ. Tumors in domestic animals. Ames, Iowa: Wiley Blackwell; 2017.
15. Kim D, Liron Pantanowitz, Schüffler P, Vijay D, Ardon O, Reuter VE, et al. (Re) Defining the High-Power Field for Digital Pathology. Journal of Pathology Informatics. 2020 Jan 1;11(1):33–3.
16. Meyerholz DK, Beck AP. Fundamental Concepts for Semiquantitative Tissue Scoring in Translational Research. ILAR journal. 2018 Dec 1;59(1):13–7.
17. Pospischil A, Folkers G. How much reproducibility do we need in human and veterinary pathology? Experimental and Toxicologic Pathology. 2015 Feb;67(2):77–80.

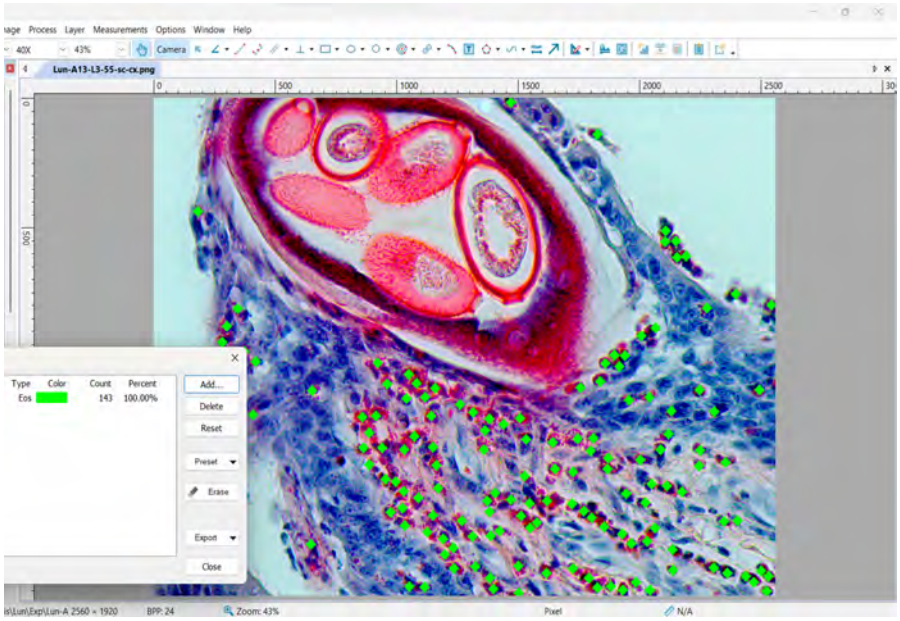


**Figura 1.** Conteo manual asistido a través del programa de cámara de microscopio Hayear®. Eosinófilos en lámina propia y epitelio bronquial. Tinción de Luna-Bielschowsky. Representa un área de 0.28 mm por 0.21 mm.

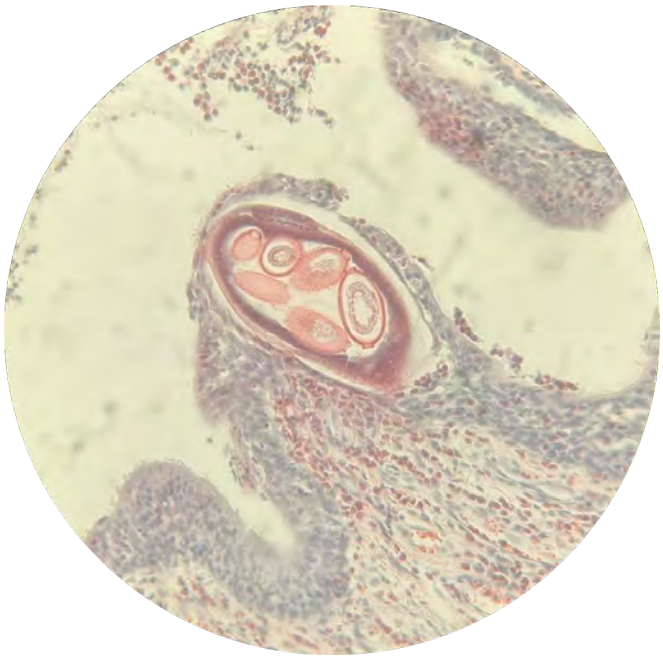

**Figura 2**. Mismo campo visualizado en figura 1; conteo tradicional. Nótese el cambio de contraste y el área abarcada en ambos campos. Tinción de Luna-Bielschowsky. Diámetro del campo de 0.5 mm.

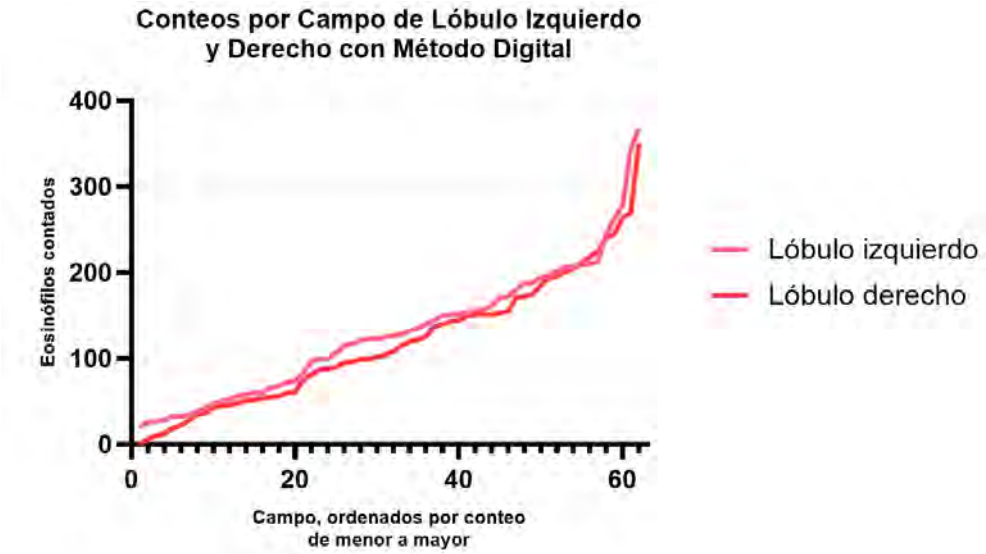


**Figura 3.** Gráfica del conteo de eosinófilos perteneciente al ejemplar con el conteo mayor; conteo realizado a través de micrografías y con programa de conteo manual asistido, nótese la poca diferencia entre el conteo en un lóbulo y otro.

**Figura 4.** Gráfica del conteo de eosinófilos perteneciente al ejemplar con el conteo mayor; conteo tradicional, nótese la diferencia evidente entre el conteo en un lóbulo y otro, a comparación de lo mostrado en la figura 3.

# CORRELACIÓN ENTRE LA SEROPOSITIVIDAD A LEPTOSPIRA SPP. Y LAS LESIONES HISTOLÓGICAS EN RIÑÓN DE BOVINOS FAENADOS EN EL RASTRO MUNICIPAL DE ZACATECAS, ZAC. MEXICO

**Méndez BMS*[1], Castrellón AVE[1], Cedillo PC2, Espino MG[1], Ramírez CJA[1], López CMA[1]**

[1]Unidad Académica de Medicina Veterinaria y Zootecnia, Universidad Autónoma de Zacatecas; [2]Laboratorio de Inmunología Experimental, Instituto Nacional de Pediatría.

***María del Sol Méndez Bernal; Estudiante de Maestría 2º semestre**

**Correspondencia: mariadelsolmendez6@gmail.com**

## Resumen

La leptospirosis bovina es una enfermedad zoonótica de importancia sanitaria y económica, se caracteriza por su impacto en la producción pecuaria al generar abortos y otros padecimientos. El objetivo de este estudio fue determinar la correlación entre la seropositividad a *Leptospira* spp. y las lesiones histológicas renales en bovinos faenados en el rastro municipal de Zacatecas, Zac., México. Los resultados muestran una alta seropositividad a *Leptospira* Wolffi como la más frecuente, sucesivamente de Palo Alto y L. hardjo el análisis hasta ahora 18 muestras indica que 100 % presentan lesiones, en varios casos encontrándose daño renal de moderado a grave.

**Palabras clave:** Leptospirosis bovina, seropositividad, histopatología renal.

## Abstract

Bovine leptospirosis is a zoonotic disease of significant health and economic importance, characterized by its impact on livestock production. The objective of this study was to determine the correlation between seropositivity to *Leptospira* spp. and renal histopathological lesions in cattle slaughtered at abattoirs.

These results show high seropositivity rate, with the Wolffian serovar being the most frequent, as seen in the Palo Alto and L. Harjo slaughterhouses.

Analysis of the samples indicates that 100% present alterations, with several cases showing advanced renal damage.

Keywords: Bovine leptospirosis; seropositivity; renal histopathology.

## Introducción

La leptospirosis es una enfermedad infecciosa de origen bacteriano clasificada como una zoonosis distribuida mundialmente, que afecta a numerosas especies de animales domésticos y silvestres (1). Es una enfermedad de impacto social y económico en la ganadería, en especial en bovinos, debido a las pérdidas generadas por la presentación de abortos, mortalidad perinatal, nacimiento de crías débiles, infertilidad y disminución de la producción láctea (2).

En México y América Latina, la leptospirosis afecta de manera importante la productividad ganadera, particularmente en sistemas de pequeña escala con recursos limitados, debido a su asociación con pérdidas reproductivas y disminución en la producción (3). La leptospirosis bovina es prevalente en México (4). Sin embargo, los estudios que integran el aislamiento bacteriano y el análisis de factores de riesgo son escasos, particularmente en regiones semiáridas donde las condiciones ambientales como baja humedad y alta radiación UV, entre otros, limitan teóricamente la transmisión, pero paradójicamente coexisten con una alta densidad de ganado (5). La supervivencia de *Leptospira* spp. está sujeta a variaciones climáticas, se menciona que los climas tropicales, con alta humedad y temperaturas elevadas, favorecen la proliferación bacteriana, mientras que las regiones áridas dificultan su persistencia debido a la desecación y la exposición a la radiación UV. No obstante, el patógeno puede persistir en reservorios animales o microhábitats húmedos (5). Lo cual sugiere que los factores ecológicos y de manejo pueden prevalecer sobre las limitaciones climáticas en zonas semiáridas.
El estado de Zacatecas es uno de los estados con mayor producción pecuaria del país, con 963 mil cabezas de ganado bovino. El volumen total de producción en este estado es de 266 mil 682 toneladas, además de producir 188.004 millones de leche de bovino por lo cual es de suma importancia la investigación que nos proporcione información sobre la presencia de esta enfermedad. (6).
Actualmente en el estado de Zacatecas no hay estudios serológicos de leptospirosis que correlacionen lesiones histológicas en órganos blanco como riñón.

## Objetivo general

Determinar la correlación entre la seropositividad a *Leptospira* spp. y las lesiones histológicas observadas en riñón de bovinos faenados en el rastro municipal de Zacatecas, Zac. México.

## Material y metodos

El estudio se realizó en el laboratorio de biología molecular de la Unidad Académica de Medicina Veterinaria y Zootecnia de la Universidad Autónoma de Zacatecas ¨Francisco García Salinas¨.
Con la siguiente metodología.
Se cuenta con una base de datos de diagnóstico serológico de leptospirosis en bovinos, así como con un archivo histológico correspondiente a cada animal.
El tamaño de muestra fue determinado mediante la fórmula para estimación de proporciones en estudios de prevalencia:

$$n = \frac{Z^2P(1-P)}{d^2}$$

n= tamaño de la muestra
Z= valor estadístico para un nivel de confianza (95%)
P= prevalencia o proporción esperada
d= precisión (error máximo permitido)

1. Evaluación histopatológica de 166 muestras de tejidos renales de bovinos faenados en el rastro municipal de Zacatecas, Zac.
2. Se realizó la Identificación y clasificación de las lesiones histológicas observadas en tejido renal.
3. Determinación de la correlación histopatológica y seropositividad de *Leptospira* spp.
4. Evaluación estadística a través de Chi-cuadrada Rao-Scott, para asociaciones de datos categóricos empleando el Software SAS University. Así mismo se utilizó la correlación de Pearson para evaluar asociaciones.

**Resultados**

Del archivo histológico analizado, del cual ya está determinada la seropositividad y las diferentes serovariedades, se han revisado a detalle 18 muestras de tejido renal (Cuadro 3). Cuadros 1 y 2 muestran la distribución porcentual de las serovariedades, así como la distribución de títulos de anticuerpos observados en los bovinos seropositivos. Las serovariedades con mayor frecuencia fueron Wolffi, Palo Alto, Hardjo, y Portlan-Vere observándose títulos serológicos de 1:100 y 1:200. También se observaron serovariedades con títulos elevados de 1:600 y 1:800, los cuales muestran una mayor severidad en las lesiones. Las lesiones histopatológicas que se han identificado en mayor número de casos son nefritis intersticial, infiltrado inflamatorio, tubulonefrosis, y glomumerulonefritis, con menor frecuencia se observaron degeneración, congestión edema, necrosis.

**Discusión**

En el presente estudio se identificó la presencia de diversas serovariedades de *Leptospira* spp. en bovinos faenados que confirman la circulación e infección en la región. La simbiosis de múltiples serovariedades en un solo individuo sugiere una exposición continua de la bacteria y es un factor de riesgo complejo dentro de los sistemas de producción. Las muestras histopatológicas analizadas presentan al 100% cambios asociados a la infección por leptospirosis. Las lesiones que se presentan son características de la leptospirosis, donde predominan nefritis intersticial, degeneración tubular, tubulonefrosis e infiltrado inflamatorio (7,8). La presencia de otros hallazgos como glomerulonefritis, perivasculitis, y alteraciones como la compresión de la cápsula de Bowman señalan daño más avanzado en el tejido renal (7,9).

**Conclusión**

La Leptospirosis bovina representa un problema productivo y de salud pública de gran relevancia en México, por su impacto económico en la ganadería e importancia como zoonosis. Los hallazgos de las lesiones renales en bovinos faenados en rastro evidencian una circulación activa del agente patógeno como fuente de infección, por

lo cual es importante contribuir en la prevención, diagnóstico y control dentro de los sistemas de producción.

## Referencias


1. Dragui MG, Brihuega B, Benítez D, Sala JM, Biotti GM, Pereyra M, Homse A, Guariniello L. Brote de leptospirosis en terneros en recría en la provincia de Corrientes, Argentina. *Rev Argent Microbiol*. 2011;43(1):42–44.
2. Arias CF, Suárez AF, Huanca LW, Rivera GH, Camacho SJ, Huanca MT. Prevalencia de leptospirosis bovina en dos localidades de Puno en época de seca y determinación de factores de riesgo. *Rev Investig Vet Perú*. 2011;22(2):167–70.
3. Szyfres B. Leptospirosis as an animal and public health problem in Latin America and the Caribbean area. *Bull Pan Am Health Organ*. 1976;10(2):110–125.
4. López-Robles G, Córdova-Robles FN, Sandoval-Petris E, Montalvo-Corral M. Leptospirosis at human-animal-environment interfaces in Latin-America: drivers, prevention, and control measures. *Biotecnia*. 2021;23(3):89–100. doi:10.18633/biotecnia.v23i3.1442
5. Dubey S, Singh R, Gupta B, Patel R, Soni D, Dacad BMS, et al. Leptospira: un patógeno zoonótico emergente del cambio climático, el calentamiento global y la urbanización no planificada: una revisión. *J Entomol Zool Stud*. 2021;9:564–571.
6. Gobierno de México**.** Zacatecas: un campo lleno de producción. Secretaría de Agricultura y Desarrollo Rural Disponible en: https://www.gob.mx/agricultura/articulos/zacatecas-un-campo-lleno-de-produccion
7. Bharti AR, Nally JE, Ricaldi JN, Matthias MA, Diaz MM, Lovett MA, et al. Leptospirosis: a zoonotic disease of global importance. *Lancet Infect Dis*. 2003;3(12):757–771.
8. Goldstein RE. Canine leptospirosis. *Vet Clin North Am Small Anim Pract*. 2010;40(6):1091–1104.
9. Adler B, de la Peña Moctezuma A. Leptospira and leptospirosis. *Vet Microbiol*. 2010;140(3-4):287–296. doi:10.1016/j.vetmic.2009.03.012

**Cuadro 1.** Seropositividad de las doce serovariedades de *Leptospira* spp en bovinos de abasto (n = 300) procedentes del rastro municipal de Zacatecas en el invierno de 2023.

| Serovariedades | Positivo [a] | Negativo | E. E. | IC 95% [b] | Valor-P [c] |
|---|---|---|---|---|---|
| Wolffi [d] | 165 (55.0 %) | 135 (45.0 %) | 2.9 | 49.3 - 60.7 | 0.0843 |
| Palo Alto [d] | 114 (38.0%) | 186 (62.0 %) | 2.8 | 32.5 - 43.5 | ≤.0001 |
| Hardjo [d] | 95 (31.7 %) | 205 (68.3 %) | 2.7 | 26.4 - 40.0 | ≤.0001 |
| Portlan-vere [e] | 78 (26.0 %) | 222 (74.0 %) | 2.5 | 21.0 - 30.1 | ≤.0001 |
| Icterohaemorrhagiae [f] | 29 (9.7 %) | 271 (90.3 %) | 1.7 | 6.3 - 13.0 | ≤.0001 |
| Grippotyphosa [f] | 27 (9.0 %) | 273 (91.0 %) | 1.7 | 2.7 -12.3 | ≤.0001 |
| Canicola [f] | 25 (8.3 %) | 275 (91.7 %) | 1.6 | 5.2 - 11.5 | ≤.0001 |
| Tarassovi [f] | 21 (7.0 %) | 279 (93.0 %) | 1.5 | 4.1 - 9.9 | ≤.0001 |
| H-89 [f] | 21 (7.0 %) | 279 (93.0 %) | 1.5 | 4.1 - 9.9 | ≤.0001 |
| Bratislava [f] | 13 (4.3 %) | 287 (95.7 %) | 1.2 | 2.0 - 6.7 | ≤.0001 |
| Pyrogenes [f] | 12 (4.0 %) | 288 (96.0 %) | 1.1 | 1.8 - 6.2 | ≤.0001 |
| Pomona [f] | 8 (2.7 %) | 292 (97.3 %) | 0.9 | 0.8 - 4.5 | ≤.0001 |

[a] Reacción positiva con títulos ≥ 1:100 a la Prueba de Aglutinación Microscópica
[b] IC 95 % = intervalo de confianza al 95 %
[c] Se consideró significativo un valor de $P < 0.05$.
[d] Serovariedad con mayor frecuencia de seropositividad
[e] Serovariedad con frecuencia de seropositividad intermedia
[f] Serovariedad con menor frecuencia de seropositividad

**Cuadro 2.** Títulos serológicos de *Leptospira* spp. detectado por MAT en bovinos de abasto (n = 300) procedentes del rastro municipal de Zacatecas en el invierno de 2023.

| Serovariedad | Total positivos | 1:100 | | 1:200 | | 1:400 | | 1:800 | | 1:1600 | |
|---|---|---|---|---|---|---|---|---|---|---|---|
| | | n (%) | I.C. 95 % | n (%) | I.C. 95 % | n (%) | I.C. 95 % | n (%) | I.C. 95 % | n (%) | I.C. 95 % |
| Icterohaemorrhagiae | 29 | 18 (62.1) | 43.3 - 80.9 | 3 (10.3) | 0.0 - 22.1 | 8 (27.6) | 10.3 - 44.9 | | | | |
| Bratislava | 13 | 10 (76.9) | 50.4 - 100.0 | 1 (7.7) | 0.0 - 24.5 | 2 (15.4) | 0.0 - 38.1 | | | | |
| Pyrogenes | 12 | 10 (83.3) | 58.6 - 100.0 | 1 (8.3) | 0.0 - 26.7 | 1 (8.3) | 0.0 - 26.7 | | | | |
| Grippotyphosa | 27 | 20 (74.1) | 56.4 - 91.7 | 6 (22.2) | 5.5 - 39.0 | 1 (3.7) | 0.0 - 11.3 | | | | |
| Canicola | 25 | 15 (60.0) | 39.4 - 80.6 | 5 (20.0) | 3.14 - 36.9 | 5 (20.0) | 3.14 - 36.9 | | | | |
| Pomona | 8 | 5 (62.5) | 19.2 - 100.0 | 2 (25.0) | 0.0 - 63.7 | 1 (12.5) | 0.0 - 42.1 | | | | |
| Wolffi | 165 | 69 (41.8) | 34.2 - 49.4 | 49 (29.7) | 22.7 - 36.7 | 46 (27.9) | 21.0 - 34.8 | 1 (0.6) | 0.0 - 1.8 | 1 (0.6) | 0.0 - 1.8 |
| Hardjo | 95 | 9 (9.5) | 3.5 - 15.5 | 24 (25.3) | 16.4 - 34.2 | 62 (65.3) | 55.5 - 75.0 | | | | |
| Tarassovi | 21 | 11 (52.4) | 29.1 - 75.7 | 5 (23.8) | 3.9 - 43.7 | 5 (23.8) | 3.9 - 43.7 | | | | |
| H-89 | 21 | 5 (23.8) | 3.8 - 43.7 | 5 (23.8) | 3.8 - 43.7 | 11 (52.4) | 29.1 - 75.7 | | | | |
| Palo Alto | 114 | 86 (75.4) | 67.4 - 83.5 | 23 (20.2) | 12.7 - 27.7 | 4 (3.5) | 0.08 - 6.9 | | | 1 (0.9) | 0.0 - 2.6 |
| Portlan-vere | 78 | 51 (65.4) | 54.6 - 76.2 | 17 (21.8) | 12.4 - 31.2 | 9 (11.5) | 4.2 - 18.8 | | | 1 (1.3) | 0.0 - 3.8 |

[a] Reacción positiva con títulos ≥ 1:100 a la Prueba de Aglutinación Microscópica
IC 95 % = intervalo de confianza al 95 %

**Cuadro3.** Hallazgos histopatológicos renales y títulos de anticuerpos por serovariedades de *Leptospira* spp.en bovinos.

| BOVINO | SEROVARIEDAD | TITULO | LESION |
|---|---|---|---|
| 1 | Ictero | 1:50 | Tubulonefrosis, dilatación tubular, congestión. |
| | Palo alto | 1:100 | |
| 2 | Ictero | 1:50 | Nefritis intersticial linfocitaria multifocal. |
| | Pyrogenes | 1:100 | |
| | Grippo | 1:50 | |
| | Canicola | 1:100 | |
| 3 | Grippo | 1:50 | Dilatación tubular, nefritis intersticial multifocal moderada, nefrosis. |
| | Canicola | 1:50 | |
| | Palo alto | 1:50 | |
| 4 | Portlan-vere | 1:50 | Nefritis intersticial multifocal moderada, dilatación, atrofia y degeneración tubular. |
| 5 | Pyrogenes | 1:50 | Dilatación, nefritis intersticial linfoplasmocitaria multifocal leve. |
| | Grippo | 1:50 | |
| | Canicola | 1:100 | |
| 6 | Palo alto | 1:100 | Nefritis intersticial linfoplasmocitaria multifocal, glomerulonefritis multifocal, distención en túbulos y congestión. |
| | Ictero | 1:50 | |
| 7 | Ictero | 1:400 | Glomerulonefritis linfoplasmocitaria zonal extensiva, perivasculitis, tubulonefrosis, necrosis licuefactiva zonal extensiva. |
| | Bratislava | 1:400 | |
| | Grippo | 1:400 | |
| | Canicola | 1:400 | |
| | Palo alto | 1:400 | |
| | Portlan-vere | 1:400 | |
| 8 | Pomona | 1:50 | Nefrirtis intersticial linfoplamocitaria, glomerulonefritis multifocal, dilatación tubular. |
| | Wolffi | 1:50 | |
| 9 | Pyrogenes | 1:100 | Nefritis intersticial multifocal, dilatación túbulos renales, glomerulonefritis. |
| | Bratislava | 1:50 | |
| | Pomona | 1:50 | |
| 10 | | Sin títulos | Nefritis intersticial multifocal. |
| | | | |
| 11 | Bratislava | 1:100 | Dilatación y degeneración tubular, nefritis intersticial multifocal. |
| | Pyrogenes | 1:100 | |
| | Grippo | 1:100 | |
| | Canicola | 1:100 | |
| | Palo alto | 1:200 | |
| | Portlan-vere | 1:100 | |
| 12 | Grippo | 1:50 | Tubulonefrosis, nefritis intersticial multifocal leve. |
| 13 | Ictero | 1:50 | Tubulonefrosis, congestión. Infiltrado inflamatorio intersticial. |
| | Palo alto | 1:200 | |
| | Portlam-vere | 1:50 | |

| | | | |
|---|---|---|---|
| 14 | Bratislava | 1:50 | Infiltrado inflamatorio intersticial multifocal leve, tubulonefrosis. |
| | Palo alto | 1:100 | |
| | Portlan-vere | 1:100 | |
| 15 | Pyrogenes | 1:100 | Nefritis intersticial multifocal, glomerulonefritis, tubulonefrosis. |
| | Grippo | 1:50 | |
| | Portlan-vere | 1:50 | |
| 16 | Pyrogenes | 1:400 | Degeneración, nefritis intersticial multifocal, disminución del espacio de la cápsula de Bowman. |
| | Canicola | 1:50 | |
| | Pomona | 1:400 | |
| | Wolffi | 1:50 | |
| | Hardjo | 1:100 | |
| | Tarassovi | 1:200 | |
| | H-89 | 1:100 | |
| | Palo alto | 1:50 | |
| | Portlan-vere | 1:50 | |
| 17 | Canicola | 1:100 | Nefritis intersticial multifocal, tubulonefrosis, compresión del espacio de Bowman |
| | Portlan-vere | 1:100 | |
| 18 | Ictero | 1:400 | Glomerulonefritis crónica, nefritis intersticial multifocal, edema,engrosamiento y compresión de la cápsula de Bowman, nefrosis. |
| | Bratislava | 1:100 | |
| | Pyrogenes | 1:50 | |
| | Grippo | 1:100 | |
| | Canicola | 1:100 | |
| | Palo alto | 1:1600 | |
| | Portlan-vere | 1:200 | |

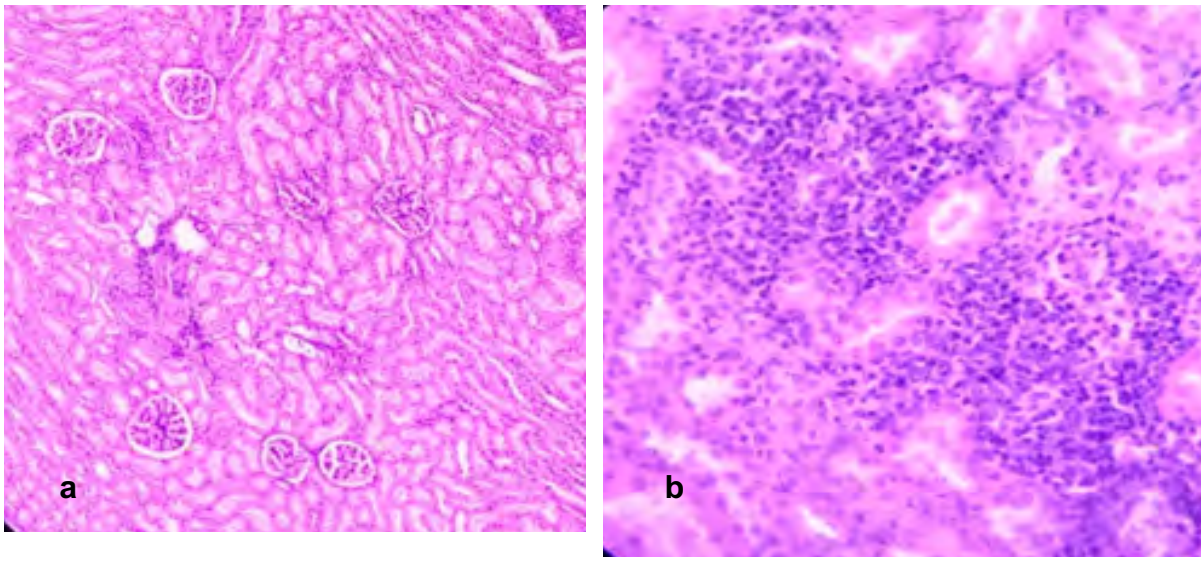


**Figura 1.** Muestra I24-7. Cuadro de nefritis intersticial linfoplasmocitaria multifocal, glomerulonefritis multifocal, distención en túbulos y congestión. H&E (a)10x y (b)40x.

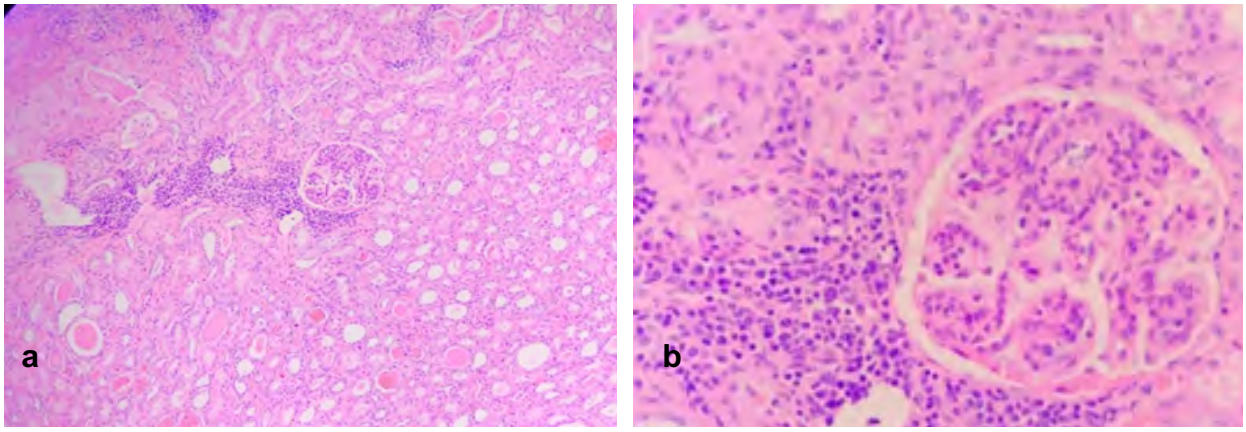


**Figura 2**. Muestra I24-20. Se observa nefritis intersticial periglomerular con distribución multifocal, degeneración tubular. H&E (a)10x y (b)40x.

# DIFERENCIAS EN LA RESPUESTA INMUNE CELULAR LOCAL DEL TUMOR VENÉREO TRANSMISIBLE EN ESTADÍOS ESTABLE Y PROGRESIVO EN PERROS

**Martínez-Ramos I Z[1*], Barroso P[2], García B A[1], García M J F[2], Balseiro A[2], Medina G T[1] y Nuñez-Martínez G[1]**

[1] Facultad de Medicina Veterinaria y Zootecnia, Universidad Popular Autónoma del Estado de Puebla, UPAEP Universidad, Puebla, México

[2] Departamento de Sanidad Animal, Facultad de Veterinaria, Universidad de León, España.

**Correspondencia: ileanazorhaya.martinez@upaep.mx**

## Resumen

El tumor venéreo transmisible canino (TVT) es una neoplasia de los genitales externos de los perros, presenta estadios progresivo, estacionario y regresivo. En áreas de México con alta prevalencia (5 al 15%), se han descrito dos tipos morfológicos predominantes: uno pedunculado con apariencia de fresa (Tipo A) y otro multilobulado tipo coliflor (Tipo B). El presente estudio tuvo como objetivo caracterizar el infiltrado inflamatorio en ocho perros, (n = 4 por tipo), con el fin de identificar diferencias entre ambas morfologías. Se realizaron análisis histopatológicos e inmunohistoquímicos para evaluar la relación entre la morfología tumoral, empleando los siguientes marcadores celulares: Iba1 para macrófagos activados, iNOS para macrófagos M1, CD163 para macrófagos M2, CD3 para linfocitos T, CD20 para linfocitos B y cadenas ligeras lambda para células plasmáticas. Los tumores tipo A mostraron un mayor infiltrado inflamatorio, predominando los macrófagos activados y linfocitos B. En contraste, la presencia de macrófagos M1, M2 y linfocitos T fue escasa en ambos tipos. Estos hallazgos sugieren una respuesta inmune local más fuerte y balanceada (Th1/Th2) en los tumores tipo A en comparación con el tipo B, lo que podría explicar diferencias en el comportamiento tumoral, aunque debe considerarse la heterogeneidad individual.

**Palabras clave**: TVT, inmunohistoquímica; macrófagos; células plasmáticas, linfocitos B; perro.

## Abstract

Canine transmissible venereal tumour (TVT) is a neoplasm of the external genitalia of dogs. It presents in progressive, steady, or regressive stages. In high-prevalence areas of Mexico (5.15%), two main morphological types are observed: a pedunculated, strawberry-like form (Type A) and a multilobulated, cauliflower-like form (Type B). This study aimed to characterize the histopathological features and inflammatory infiltrate of both morphologies in eight stray dogs with naturally

occurring TVT (n = 4 per type). Histopathological and immunohistochemical analyses were performed to assess the association between tumour morphology and immune cell populations, including activated macrophages (IBA1), M1 macrophages (iNOS), M2 macrophages (CD163), T lymphocytes (CD3), B lymphocytes (CD20), and plasma cells (lambda light chain). Type A tumours showed a higher inflammatory infiltrate, with increased numbers of activated macrophages and B lymphocytes. In contrast, M1 and M2 macrophages, as well as T lymphocytes, were scarce in both tumour types. These findings suggest a stronger and more balanced local Th1/Th2 immune response in Type A compared to Type B tumours, potentially underlying differences in tumour behaviour, although individual heterogeneity should be considered.
**Keywords**: TVT, immunohistochemistry; macrophages; plasma cells, B lymphocytes; dog.

## Introducción

El tumor venéreo transmisible canino (TVT) o tumor de Sticker, es una neoplasia que afecta a los genitales externos de los perros y también se han descrito ubicaciones extra genitales como la cavidad nasal, de ambos sexos y constituye uno de los cuatro tumores contagiosos descritos en animales [1,2]. Se transmite por implantación directa de células neoplásicas durante el contacto, las cuales se comportan como un injerto [3]. Es considerado el tumor más antiguo conocido, originado hace aproximadamente 11,000 años, y presenta un origen clonal en distintas regiones geográficas, aunque se reconocen dos subtipos [2]. Su distribución es mundial y se asocia al nivel de desarrollo y acceso a servicios veterinarios, con mayor prevalencia en regiones tropicales y subtropicales con poblaciones caninas no controladas, en contraste con Europa centro-norte y América del Norte [1,3]. Además, en zonas endémicas se han descrito fluctuaciones temporales en su prevalencia.

El TVT presenta fase progresiva, estacionaria y regresiva, así como una amplia variabilidad macroscópica (pedunculada, nodular, papilar, multilobulada o tipo coliflor), con tamaños que oscilan entre 5 mm y más de 10 cm [1]. Generalmente es firme con zonas friables, la ulceración e inflamación son frecuentes. En hembras se localiza en vagina y puede protruir por la vulva, mientras que en machos afecta pene o prepucio con morfología variable [4]. Puede presentarse en localizaciones extragenitales por inoculación traumática [5] y, aunque puede metastatizar a linfonodos, ovarios u otros órganos, la afectación visceral es poco común [3,6]; también se han descrito lesiones bucales y oculares [7,8].

Histológicamente, el tumor varía según su estadio. En fases tempranas predominan células redondas a poligonales con citoplasma que contiene finas vacuolas y con alta actividad mitótica [3]. En fases más avanzadas, las células se disponen de forma compacta, adoptan morfología ovoide irregular y pueden observarse células

tipo fibroblasto, junto con infiltrado de linfocitos, algunas células plasmáticas y macrófagos [9].
El tratamiento incluye cirugía, radioterapia, inmunoterapia [10,11] y quimioterapia [12,13,14], siendo la vincristina uno de los agentes más eficaces [15]. No obstante, puede presentarse regresión espontánea asociada al desarrollo de inmunidad [16]. El microambiente tumoral es determinante en este proceso: durante la regresión aumenta la infiltración de linfocitos T y la expresión de α-SMA [17], mientras que en fases proliferativas el tumor puede evadir la respuesta inmune mediante citocinas inhibitorias y disminución de la actividad inmunitaria [18–20]. Asimismo, la expresión de antígenos del MHC es baja en etapas iniciales y aumenta con la infiltración linfocitaria, favoreciendo la regresión [4].
En México, donde la prevalencia puede alcanzar del 5 al 15% [21], se han descrito dos presentaciones morfológicas predominantes: una forma pedunculada tipo fresa y otra multilobulada tipo coliflor con infiltración mucosa, lo que condiciona diferencias en el abordaje terapéutico. Por ello, el presente estudio tuvo como objetivo caracterizar el infiltrado inflamatorio en ambos tipos de TVT, con el fin de identificar diferencias asociadas a la morfología tumoral y contribuir a estrategias terapéuticas más eficaces.

**Objetivo**
Caracterizar el patrón del infiltrado inflamatorio de ambos tipos de TVT para identificar posibles diferencias entre morfologías tumorales para establecer una estrategia de tratamiento más efectiva para tratar a perros afectados.

**Material y Métodos**
Se incluyeron muestras de ocho perros, hembras, de distintas razas, y edades, de localidades del Estado de Puebla, Guerrero y México, todos presentaban TVT localizado en vagina y fueron clasificados según morfología y estadio en dos grupos: tipo A (n = 4), tumores pedunculados con apariencia de fresa (0.5–5 cm), y tipo B (n = 4), tumores multilobulados con morfología tipo coliflor e infiltración mucosa (5–10 cm) (Figura 1). Esta clasificación se asocia con diferencias en el abordaje terapéutico, siendo el tipo A susceptible de manejo quirúrgico, mientras que el tipo B requiere intervenciones más amplias.
Los tumores tipo A fueron sometidos a resección quirúrgica completa, mientras que en los tipo B únicamente se obtuvieron biopsias incisionales. Las muestras se fijaron en formalina al 10% para su procesamiento histopatológico. No se requirió aprobación del comité de ética al tratarse de muestras obtenidas durante procedimientos clínicos de rutina.
Los tejidos fueron incluidos en parafina y cortados a 3 µm, seguido de tinciones con hematoxilina-eosina y tricrómico de Masson (Figura 2). Para el análisis inmunohistoquímico se incluyó la identificación de seis poblaciones celulares: macrófagos activados (Iba, dilución 1:1000), macrófagos M1 (iNOS, dilución 1:200),

macrófagos M2 (CD163, dilución 1:2000), linfocitos T (CD3, dilución 1:500), linfocitos B (CD20, dilución 1:400) y células plasmáticas (cadenas ligeras lambda, dilución 1:1000). La recuperación antigénica se realizó con citrato de sodio mediante calor en horno de microondas (20 min). La detección se llevó a cabo con el sistema Vector® NovaRed™, con contraste de hematoxilina de Mayer y montaje en DPX. Se incluyeron controles positivos y negativos en cada corrida, utilizando linfonodos como control negativo.

Las laminillas fueron evaluadas en el Servicio de Microscopía de la Universidad de León con un microscopio Olympus BX51 acoplado a cámara digital. Las imágenes fueron analizadas con QuPath v.0.5.1. La cuantificación de células inmunopositivas se realizó en cinco campos por muestra y con el objetivo 40x, totalizando 240 campos. El análisis se efectuó de forma ciega respecto al tipo tumoral.

El análisis estadístico se realizó mediante un modelo lineal mixto para evaluar diferencias en la expresión de marcadores celulares entre morfologías tumorales. La variable de respuesta correspondió a los valores cuantificados, mientras que la morfología tumoral, el tipo de marcador y su interacción se incluyeron como efectos fijos. Las comparaciones múltiples se realizaron mediante prueba de Tukey.

## Resultados

En ambos tipos de tumores se observó infiltrado inflamatorio principalmente compuesto por macrófagos activados, linfocitos B y células plasmáticas. En los tumores de tipo A el infiltrado inflamatorio fue mayor que en el tipo B y se distribuía formando cordones o cúmulos entre las células neoplásicas, mientras que en los tipo B el infiltrado estaba distribuido en la neoplasia y rodeándola, aunque ocasionalmente se observaron cordones y cúmulos. La presencia de macrófagos M1 y M2 fue escasa en ambos tipos de tumores, así como de linfocitos T, que resultaron casi ausentes (Figuras 3 y 4).

La correlación entre la morfología y las células inflamatorias fue estadísticamente significativa, especialmente con el marcador Iba1 (de macrófagos activados) y CD20 (linfocitos B) fueron significativamente mayor en el tumor tipo A comparados al tipo B ($p$ <0.001 y $p$ =0.02, respectivamente). El resultado de los demás marcadores no tuvo una variación significativa entre los tipos de tumores.

## Discusión

En este estudio se identificaron diferencias en la expresión de marcadores celulares. Los tumores tipo A presentaron un mayor infiltrado inflamatorio, acompañado de un incremento en macrófagos activados y linfocitos B, lo cual podría relacionarse con su menor tamaño. El efecto inmunosupresor del TVT y la disminución en la expresión de MHC durante la fase progresiva están bien documentados [1,4]. En particular, el MHC II se encuentra completamente inhibido, mientras que el MHC I se mantiene en aproximadamente 10% [23]; en contraste, durante la regresión, su

expresión se restablece y promueve la activación inmune [24]. El mayor infiltrado inflamatorio en tumores tipo A y las diferencias en macrófagos y linfocitos B entre tipos podrían asociarse al estadio tumoral [18]. Este incremento sugiere una posible recuperación de la expresión de MHC, considerando que macrófagos y linfocitos B expresan MHC II [25], el cual se encuentra suprimido en fases progresivas. No obstante, esta hipótesis no puede confirmarse sin un seguimiento longitudinal.
En este estudio se observó alta expresión de Iba1 en tumores tipo A, los cuales presentan menor potencial de crecimiento. Aunque no se detectaron diferencias significativas entre macrófagos M1 y M2, su papel funcional es conocido (M1 asociados a supresión tumoral y M2 a progresión) [28]. Asimismo, la regresión tumoral suele caracterizarse por alta infiltración de linfocitos T [24]; en este estudio, su presencia fue baja, aunque otros trabajos han reportado mayor infiltración de linfocitos T CD3+ en tumores estables o en regresión [29].
En conjunto, una respuesta inmune efectiva requiere un adecuado control de la inflamación [30]. Los tumores tipo A parecen asociarse a una respuesta inmune local Th1/Th2 balanceada, con alta activación de macrófagos y mayor presencia de linfocitos B, lo que sugiere respuestas innata y humoral efectivas. En contraste, los tumores tipo B mostraron menor infiltrado, indicando una respuesta inmune menos eficiente. Estudios longitudinales serán necesarios para esclarecer la influencia del microambiente tumoral en la estabilidad o regresión del TVT.

## Conclusiones

Este estudio demuestra las diferencias entre la morfología y el patrón de inflamación local entre tumores de TVT de tipo A y B, con una respuesta inmunitaria local más fuerte y balanceada Th1/Th2 en los perros que tienen el tipo A. El estudio también profundizó en el conocimiento de las características morfológicas del TVT, que podrían ayudar a comprender sus características biológicas y morfológicas para establecer tratamientos posibles.

## Referencias

1. B. Ganguly, U. Das, A.K. Das, Canine transmissible venereal tumour: A review, Vet. Comp. Oncol. 14 (2013) 1–12. https://doi.org/10.1111/vco.12060.
2. T.A.S. Faro, E.H.C. de Oliveira, Canine transmissible venereal tumor – From general to molecular characteristics: A review, Anim. Genet. 54 (2023) 82–89. https://doi.org/10.1111/age.13260.
3. D.H. Schlafer, R.A. Foster, Female Genital System., in: M. Grant Maxie (Ed.), Pahology Domest. Anim. (Volume 3), Sixth edit, Elsevier, Missouri, 2016: pp. 359–464.
4. R.A. Foster, Male Genital System., in: M.Grant Maxie (Ed.), Pathol. Domest. Anim. (Volume 3), Sixth edit, Elsevier, Missouri, 2016: pp. 465–510.
5. R. Marcos, M. Santos, C. Marrinhas, E. Rocha, Cutaneous transmissible venereal tumor without genital involvement in a prepubertal female dog, Vet. Clin. Pathol. 35 (2006) 106–109. https://doi.org/10.1111/j.1939-165X.2006.tb00097.x.

6. L.G. Papazoglou, A.F. Koutinas, A.G. Plevraki, D. Tontis, Primary Intranasal Transmissible Venereal Tumour in the Dog: A Retrospective Study of Six Spontaneous Cases, J. Vet. Med. Ser. A Physiol. Pathol. Clin. Med. 48 (2001) 391–400. https://doi.org/10.1046/j.1439-0442.2001.00361.x.
7. A.J.A. Ferreira, A. Jaggy, A.P. Varejão, M.L.P. Ferreira, J.M.J. Correia, J.M. Mulas, O. Almeida, P. Oliveira, J. Prada, Brain and ocular metastases from a Transmissible Venereal Tumour in a dog, J. Small Anim. Pract. 41 (2000) 165–168. https://doi.org/10.1111/j.1748-5827.2000.tb03187.x.
8. N. Laissaoui, Y. Millán, D. Simon Betz, M. El Mrini, N. Lamalmi, R. Azrib, N. Tligui, Evaluation of canine and feline tumors in Morocco: Results of a prospective observational study of 250 cases (2020-2023)., Top. Companion Anim. Med. 63 (2024). https://doi.org/10.1016/j.tcam.2024.100929.
9. J.P. Chandler, T.J. Yang, Canine transmissible venereal sarcoma: Distribution of T and B lymphocytes in blood, draining lymph nodes and tumours at different stages of growth, Br. J. Cancer 44 (1981) 514–521. https://doi.org/10.1038/bjc.1981.220.
10. P.C. Chou, T.F. Chuang, T.R. Jan, H.C. Gion, Y.C. Huang, H.J. Lei, W.Y. Chen, R.M. Chu, Effects of immunotherapy of IL-6 and IL-15 plasmids on transmissible venereal tumor in beagles, Vet. Immunol. Immunopathol. 130 (2009) 25–34. https://doi.org/10.1016/j.vetimm.2009.01.002.
11. C.C. Pai, T.F. Kuo, S.J.T. Mao, T.F. Chuang, C.S. Lin, R.M. Chu, Immunopathogenic behaviors of canine transmissible venereal tumor in dogs following an immunotherapy using dendritic/tumor cell hybrid, Vet. Immunol. Immunopathol. 139 (2011) 187–199. https://doi.org/10.1016/j.vetimm.2010.10.013.
12. U. Das, A.K. Das, Review of canine transmissible venereal sarcoma, Vet. Res. Commun. 24 (2000) 545–556. https://doi.org/10.1023/A:1006491918910.
13. S. Mukaratirwa, S. Chitanga, T. Chimatira, C. Makuleke, S.T. Sayi, E. Bhebhe, Combination therapy using intratumoral bacillus Calmette-Guerin (BCG) and vincristine in dogs with transmissible venereal tumours : therapeutic efficacy and histological changes : article, J. S. Afr. Vet. Assoc. 80 (2009) 92–96. https://doi.org/10.4102/jsava.v80i2.178.
14. K.C. Scarpelli, M.L. Valladão, K. Metze, Predictive factors for the regression of canine transmissible venereal tumor during vincristine therapy, Vet. J. 183 (2010) 362–363. https://doi.org/10.1016/j.tvjl.2008.11.009.
15. P.A.B. Pimentel, A. Giuliano, P. Odatzoglou, N. Ignatenko, R.R. Wenceslau, I.O. Almeida, P.H.S. da Silva, M. de P. Costa, R. Dos S. Horta, Clinical Guidelines for Canine Transmissible Venereal Tumour Treatment: Systematic Review and Meta-Analysis, Vet. Comp. Oncol. 23 (2025) 125–140. https://doi.org/10.1111/vco.13038.
16. S.W. Nielsen, P.C. Kennedy, Tumors of the Genital Systems, in: J.E. Moulton (Ed.), Tumors Domest. Anim., 3rd ed., University of California Press., 1990: pp. 479–517.
17. S. Mukaratirwa, M. Chimonyo, M. Obwolo, E. Gruys, H. Nederbragt, Stromal cells and extracellular matrix, (2004) 1117–1123. https://doi.org/10.14670/HH-19.1117.
18. K.W. Liao, S.W. Hung, Y.W. Hsiao, M. Bennett, R.M. Chu, Canine transmissible venereal tumor cell depletion of B lymphocytes: Molecule(s) specifically toxic for B cells, Vet. Immunol. Immunopathol. 92 (2003) 149–162. https://doi.org/10.1016/S0165-2427(03)00032-1.
19. Y.W. Hsiao, K.W. Liao, T.F. Chung, C.H. Liu, C. Da Hsu, R.M. Chu, Interactions of host IL-6 and IFN-γ and cancer-derived TGF-β1 on MHC molecule expression during

tumor spontaneous regression, Cancer Immunol. Immunother. 57 (2008) 1091–1104. https://doi.org/10.1007/s00262-007-0446-5.
20. C.C. Liu, Y.S. Wang, C.Y. Lin, T.F. Chuang, K.W. Liao, K.H. Chi, M.F. Chen, H.C. Chiang, R.M. Chu, Transient downregulation of monocyte-derived dendritic-cell differentiation, function, and survival during tumoral progression and regression in an in vivo canine model of transmissible venereal tumor, Cancer Immunol. Immunother. 57 (2008) 479–491. https://doi.org/10.1007/s00262-007-0386-0.
21. G. Núñez-Martínez, C. Aparicio-Roque, N. Villalobos, A. Figueroa-Delgado, M. Bottini-Luzardo, J.J. Martínez-Maya, Prevalencia y distribución de tumor venéreo transmisible en perros de una comunidad rural en México, Rev. MVZ Córdoba 27 (2022) e2651. https://doi.org/10.21897/rmvz.2651.
22. R Core Team, R: A language and environment for statistical computing., (2020).
23. C. Murgia, J.K. Pritchard, S.Y. Kim, A. Fassati, R.A. Weiss, Clonal Origin and Evolution of a Transmissible Cancer, Cell 126 (2006) 477–487. https://doi.org/10.1016/j.cell.2006.05.051.
24. H. V. Siddle, J. Kaufman, Immunology of naturally transmissible tumours, Immunology 144 (2014) 11–20. https://doi.org/10.1111/imm.12377.
25. P.J. Sánchez Cordóm, M. Pedrera, A.C. Pérez De Diego, B. Rodríguez-Sánchez, E. Ruiz-Villamor, F.J. Pleguezuelos, J.M. Sánchez-Vizcaíno, J.C. Gómez-Villamandos, Células Presentadoras De Antígeno : Células Dendríticas Y Su Papel En La Lengua Azul, Real Acad. Ciencias Vet. Andalucía Orient. 23 (2010) 1–10.
26. Y.Y. Zhao, D.J. Yan, Z.W. Chen, Role of AIF-1 in the regulation of inflammatory activation and diverse disease processes, Cell. Immunol. 284 (2013) 75–83. https://doi.org/10.1016/j.cellimm.2013.07.008.
27. Q. Zhang, S. Sun, C. Zhu, F. Xie, Q. Cai, H. Sun, G. Chen, X. Liang, H. Xie, J. Shi, Y. Liao, J. Zhou, Expression of allograft inflammatory Factor-1 (AIF-1) in hepatocellular carcinoma, Med. Sci. Monit. 24 (2018) 6218–6228. https://doi.org/10.12659/MSM.908510.
28. Y. Pan, Y. Yu, X. Wang, T. Zhang, Tumor-Associated Macrophages in Tumor Immunity, Front. Immunol. 11 (2020). https://doi.org/10.3389/fimmu.2020.583084.
29. J. Pérez, M.J. Day, E. Mozos, Immunohistochemical study of the local inflammatory infiltrate in spontaneous canine transmissible venereal tumour at different stages of growth, Vet. Immunol. Immunopathol. 64 (1998) 133–147. https://doi.org/10.1016/S0165-2427(98)00131-7.
30. T.O. Crisan, M.G. Netea, L.A.B. Joosten, Innate immune memory: Implications for host responses to damage-associated molecular patterns, Eur. J. Immunol. 46 (2016) 817–828. https://doi.org/10.1002/eji.201545497.

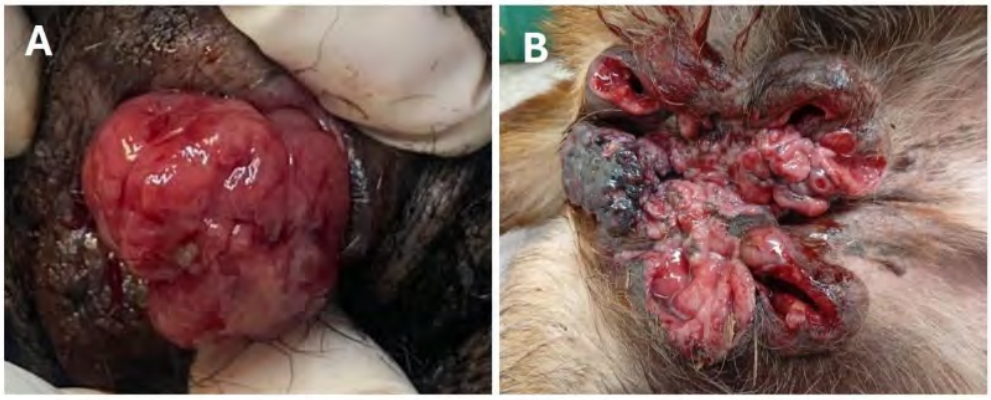


**Figura 1.** Apariencia macroscópica del tumor venéreo transmisible (TVT) en perros mostrando el tipo similar a fresa tipo A y el tipo similar a coliflor tipo B. El tamaño tumoral es 2x2 cm (A) y 10x10 cm (B).

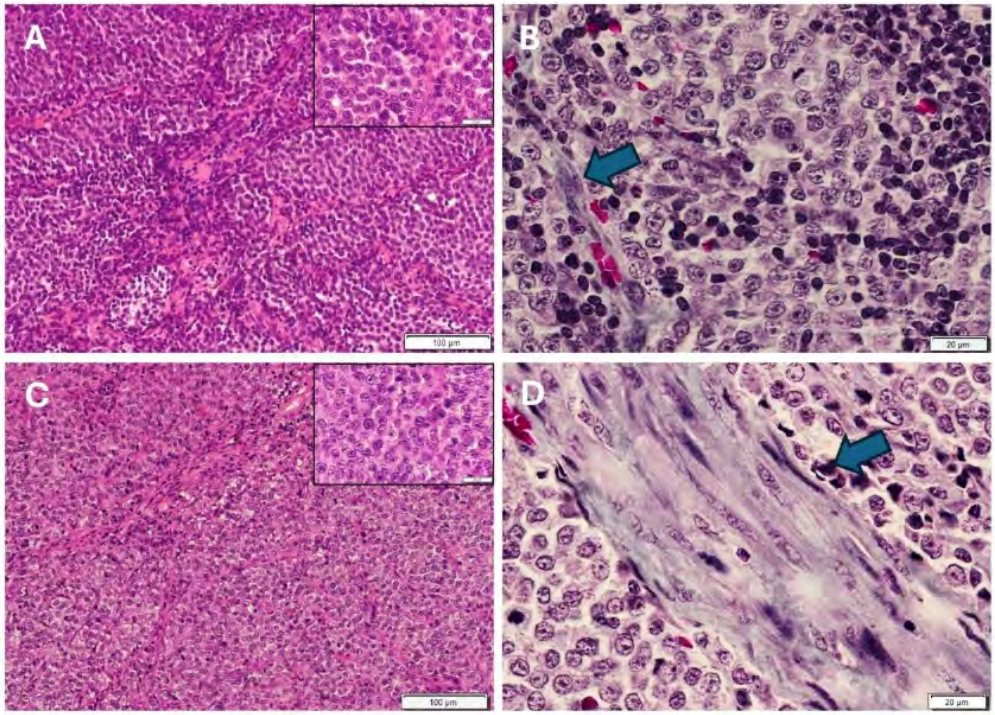


**Figura 2. Microfotografía de TVT tipo A (A y B) y tipo B (C y D) en perros.** Células neoplásicas redondas y figuras mitóticas son observadas. Nótese el mayor infiltrado inflamatorio en los tumores tipo A formando cordones o cúmulos (A). El estroma (teñido de azul) es mínimo en ambos tipos tumorales (B y D, flechas azules), aunque ligeramente mayor en los tumores de tipo B. Hematoxilina y eosina (A y C) y tinción tricrómica de Masson (B y D).

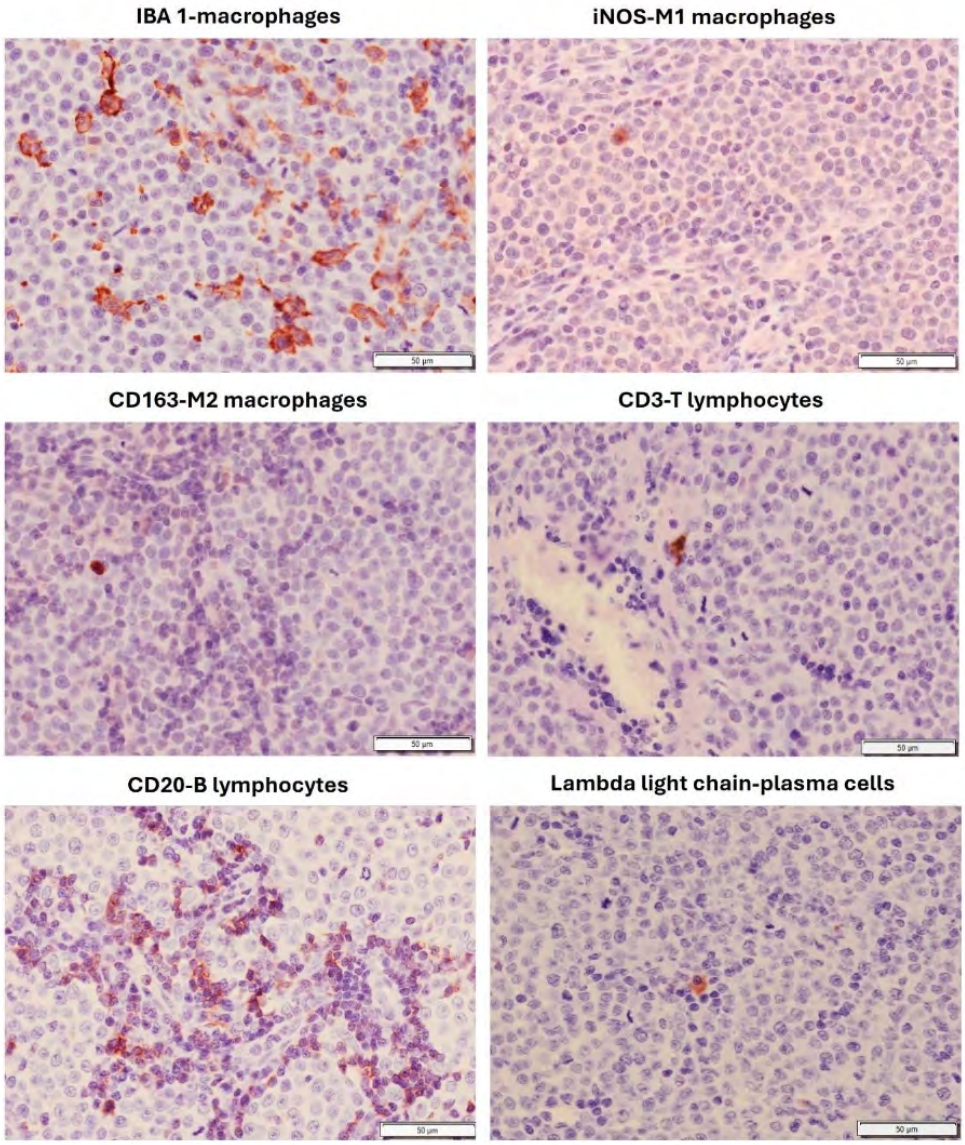


**Figura 3. Infiltrado inflamatorio local en TVT tipo A.** Seis anticuerpos primarios fueron utilizados. Nótese el intenso infiltrado inflamatorio en el que los macrófagos activados y linfocitos B predominan. Técnica inmunohistoquímica, complejo Avidina-Biotina.

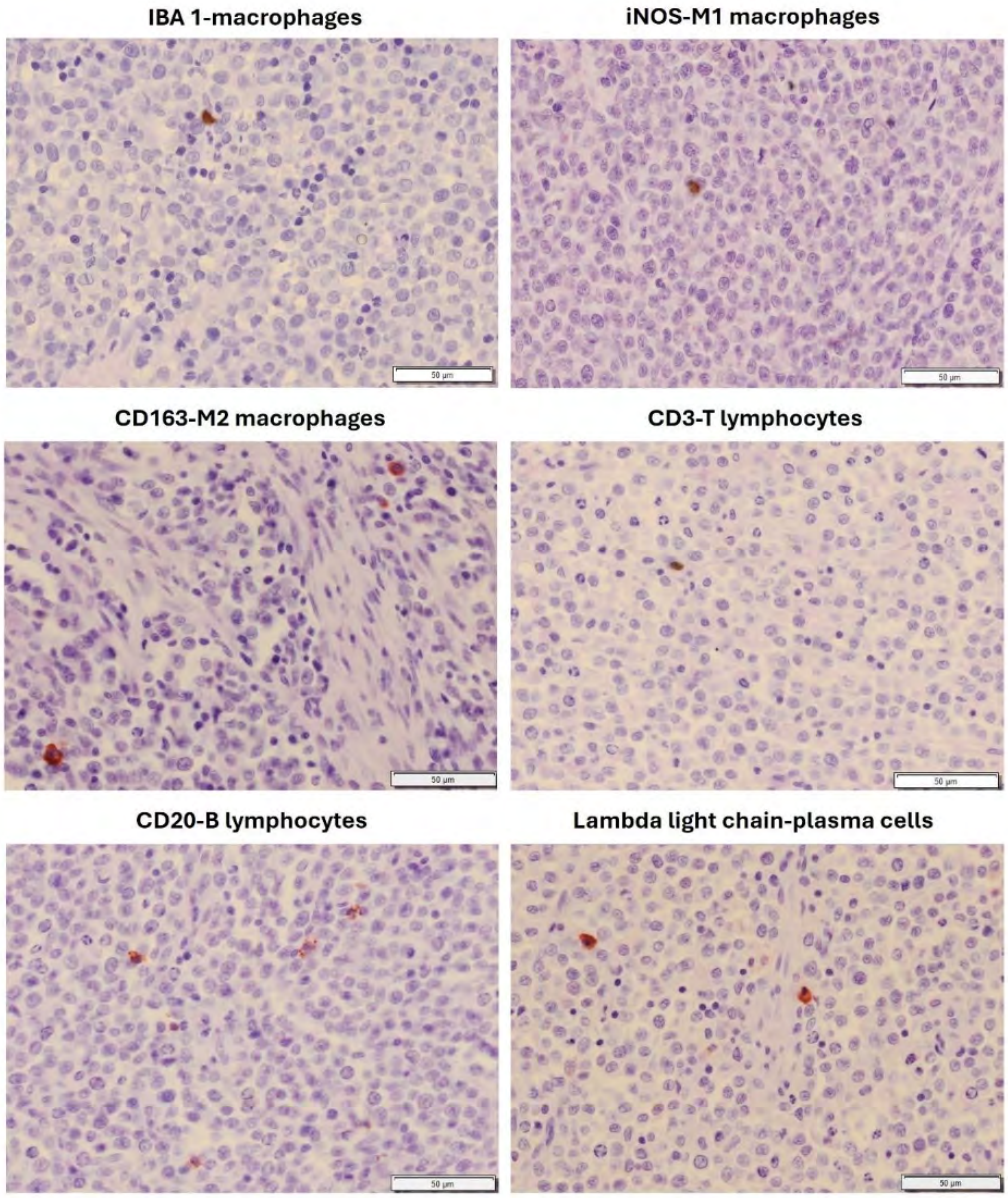


**Figura 4. Infiltrado inflamatorio local en TVT tipo B.** Seis anticuerpos primarios fueron utilizados. Nótese el escaso infiltrado inflamatorio en el que los linfocitos B y las células plasmáticas predominan ligeramente. Técnica inmunohistoquímica, complejo Avidina-Biotina.

# ESTUDIO EPIDEMIOLÓGICO DE TUMORES MAMARIOS EN PERRAS REMITIDOS AL SERVICIO DE DIAGNÓSTICO DEL DEPARTAMENTO DE PATOLOGÍA DE LA FMVZ DE LA UNAM, DURANTE EL PERIODO 2013-2024

**Perafán Soto ID*[1], Romero Romero LP[1] y Vázquez Tepos M[1]**
[1]Departamento de Patología, Facultad de Medicina Veterinaria y Zootecnia, UNAM
**Correspondencia: danaperafan@yahoo.com.mx**

## Resumen
Los tumores mamarios representan una de las neoplasias más comunes en perras, especialmente en hembras adultas no esterilizadas. Se realizó un estudio retrospectivo de 13,171 biopsias procesadas entre 2013 y 2024 en el servicio de diagnóstico del Departamento de Patología de la FMVZ de la UNAM con el objetivo de analizar su comportamiento epidemiológico. De estas biopsias, 1,750 correspondieron a glándula mamaria. El 61 % fueron neoplasias malignas, predominando carcinomas complejos y mixtos. La mayoría de las pacientes eran de edad senior o geriátrica y no esterilizadas. Se encontró metástasis en 103 casos y permeación vascular/linfática en 160. Estos hallazgos confirman la alta prevalencia de tumores mamarios malignos y la influencia hormonal en su desarrollo. La esterilización temprana se reafirma como medida preventiva clave.
**Palabras clave:** tumores mamarios, perras, neoplasia, epidemiología, oncología comparada

## Abstract
Mammary tumors are among the most common neoplasms in female dogs, especially in intact female dogs. A retrospective study was conducted on 13,171 biopsies processed between 2013 and 2024 in the diagnostic service of the Pathology Department of the FMVZ of the UNAM, of which 1,750 corresponded to mammary gland lesions. Malignant tumors accounted for 61%, with complex and mixed carcinomas being the most frequent. Most affected animals were senior or geriatric and non-spayed. Metastasis was observed in 103 cases and vascular/lymphatic invasion was found in 160 cases. These findings confirm the high prevalence of malignant mammary tumors and the influence of hormonal factors. Early spaying is reinforced as a key preventive measure.
**Keywords:** mammary tumors, dogs, neoplasia, epidemiology, comparative oncology

## Introducción
El cáncer constituye la principal causa de muerte en perros mayores de 10 años, estimándose que hasta el 50 % de ellos desarrollará alguna neoplasia y

aproximadamente una cuarta parte fallecerá por esta causa [1]. En los últimos años, su prevalencia ha aumentado debido al incremento en la esperanza de vida y a los avances en la medicina veterinaria [2]. Dentro de este contexto, los tumores de glándula mamaria representan una de las neoplasias más frecuentes en perras, constituyendo entre el 50 % y el 70 % de los tumores en hembras adultas, con un alto porcentaje de ellas presentando comportamiento maligno [3].

La incidencia de los tumores mamarios en perras varía según la región, con reportes de hasta 200 casos por cada 100,000 al año [4]. Su desarrollo está influenciado por factores como la edad, la raza y el estado reproductivo, siendo más frecuente en perras de raza pura y en animales de entre 9 y 12 años [4,5,6,7]. Desde el punto de vista fisiopatológico, las hormonas ováricas, especialmente estrógenos y progesterona, juegan un papel fundamental al favorecer la proliferación celular y la inhibición de la apoptosis [8,9]. En este sentido, la ovariohisterectomía temprana reduce significativamente el riesgo de desarrollo tumoral [10], mientras que la obesidad actúa como un factor de riesgo adicional al generar un estado proinflamatorio que favorece la progresión neoplásica [11].

Estos tumores suelen presentarse de forma múltiple y afectan con mayor frecuencia las glándulas inguinales [12,13], mostrando una gran heterogeneidad histológica que incluye neoplasias benignas y malignas de origen epitelial, mesenquimatoso o mixto [14]. La gradificación histológica es un factor pronóstico clave, ya que los tumores de mayor grado se asocian con menor supervivencia [15].

El cáncer de mama también representa un problema importante de salud pública en mujeres a nivel mundial [16,17], lo que ha impulsado la búsqueda de modelos animales adecuados. En este contexto, el perro destaca como un modelo comparativo relevante, debido a que desarrolla neoplasias de forma espontánea y comparte similitudes clínicas, moleculares y genéticas con el cáncer de mama humano [18,19,20]. Estas características lo posicionan como un modelo valioso en oncología comparada y en el desarrollo de nuevas estrategias terapéuticas [21,22].

**Objetivo**

Analizar el comportamiento epidemiológico de los tumores mamarios en perras diagnosticados entre 2013 y 2024 en el Departamento de Patología de la FMVZ de la UNAM.

**Material y métodos**

Se realizó un estudio retrospectivo en el que se analizaron 13,171 biopsias procesadas en el servicio de diagnóstico del Departamento de Patología de la FMVZ de la UNAM entre 2013 y 2024, de las cuales 1,750 correspondieron a lesiones mamarias en perras. Se recopilaron datos histopatológicos para clasificar las lesiones en benignas, malignas o no neoplásicas, así como su tipo histológico, grado tumoral y presencia de metástasis o invasión vascular/linfática. Además, se registraron variables como edad, dividida en grupos etarios como: senior, geriátrico,

maduro y joven; raza, estado hormonal (castradas y no castradas) y localización anatómica. Los animales fueron agrupados por categorías etarias y tamaño de raza. Toda la información fue analizada mediante estadística descriptiva.

**Resultados**

Durante un periodo de 12 años se analizaron 13,171 biopsias, de las cuales 1,750 (13.28 %) correspondieron a lesiones mamarias en perras. El 71 % de los casos se presentó en hembras no esterilizadas. La mayor frecuencia se observó en animales del grupo etario senior (55 %) y geriátrica (27 %). El 80 % de los tumores ocurrió en perras de raza pura, predominando las razas pequeñas (52 %), especialmente Poodle (n=349), Cocker Spaniel (n=130) y Chihuahueño (n=117).

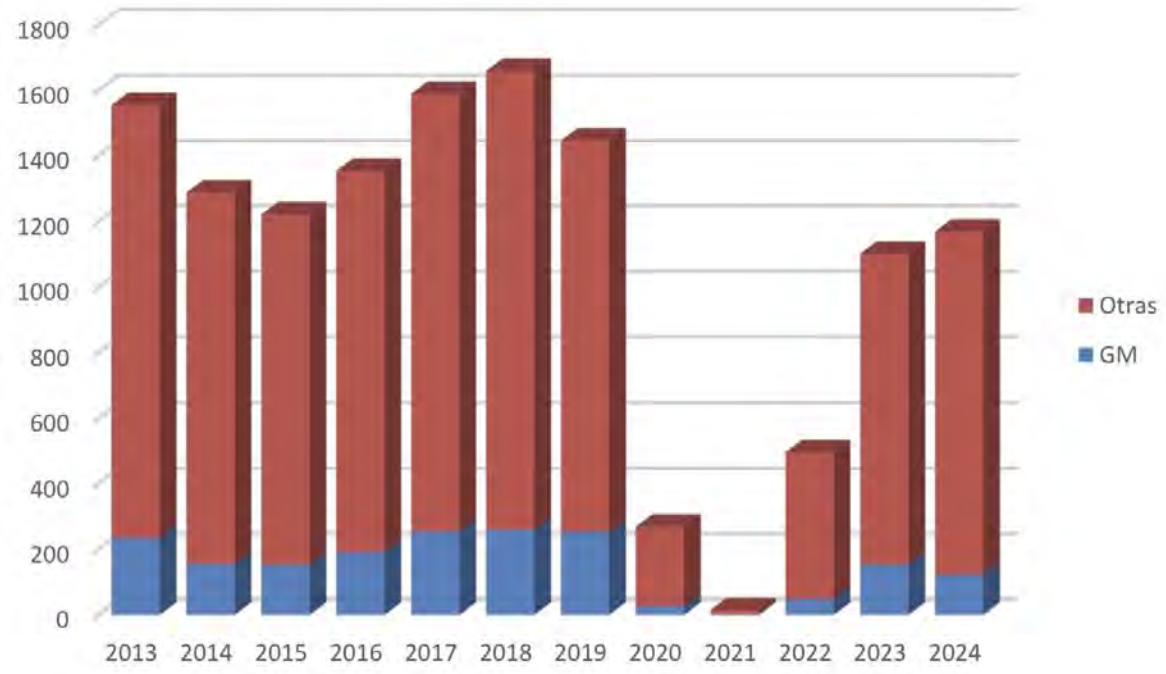


**Figura 1.** Relación total de biopsias recibidas en el periodo 2013 a 2024 y el total de biopsias de glándula mamaria.

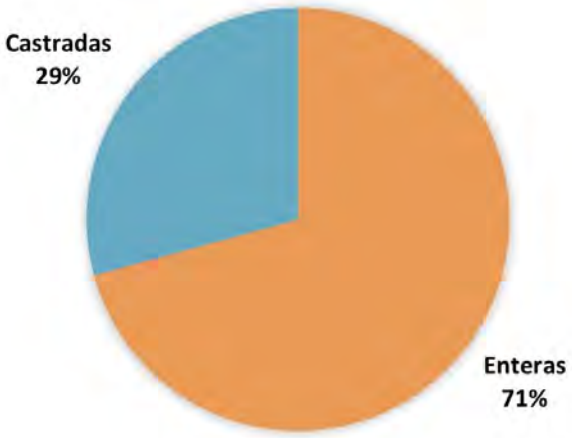


**Figura 2.** Proporción de hembras castradas y enteras en la población estudiada.

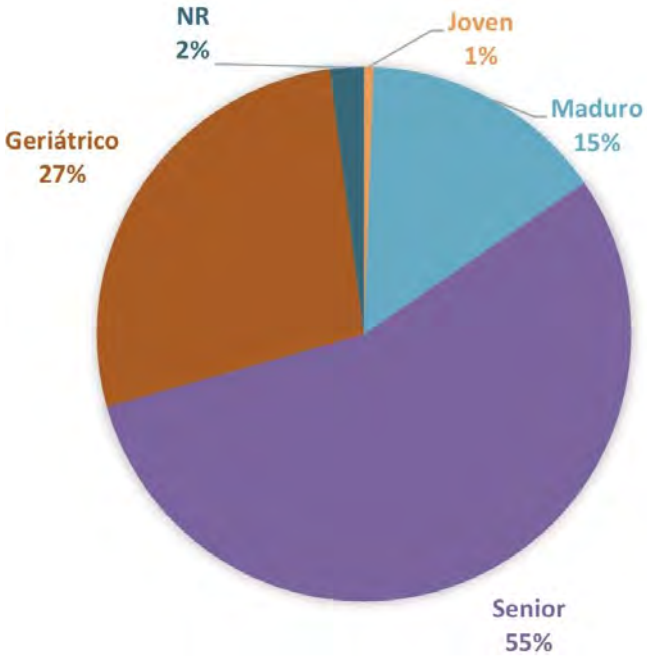


**Figura 3.** Distribución porcentual de las perras con tumores mamarios según el grupo etario.

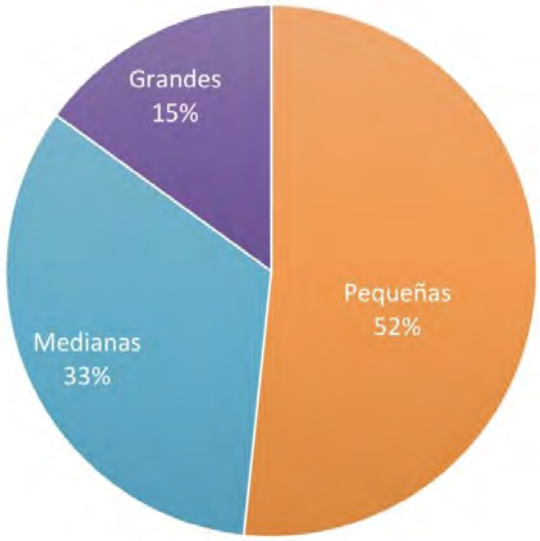


**Figura 4.** Proporción de razas de perras según su tamaño en la población estudiada.

En cuanto a la localización, los tumores fueron principalmente multifocales (26.45 %) e inguinales (19.02 %). Se diagnosticaron 1,974 neoplasias, ya que algunas perras presentaron múltiples tumores; de estas, el 61 % fueron malignas, el 33 % benignas y el 6 % no neoplásicas. Entre los tumores benignos destacaron los adenomas complejos (n=179) y los tumores mixtos benignos (n=177). En los malignos, predominaron los de origen epitelial (n=1,034), principalmente carcinomas complejos (n=288) y mixtos (n=193).

**Figura 5.** Distribución de los tumores de glándula mamaria según su localización anatómica.

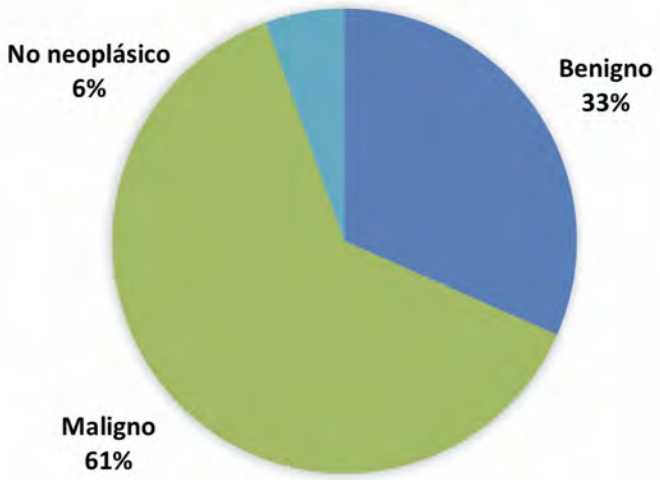


**Figura 6.** Tipos de lesiones diagnosticadas en glándula mamaria de las perras incluidas en el estudio.

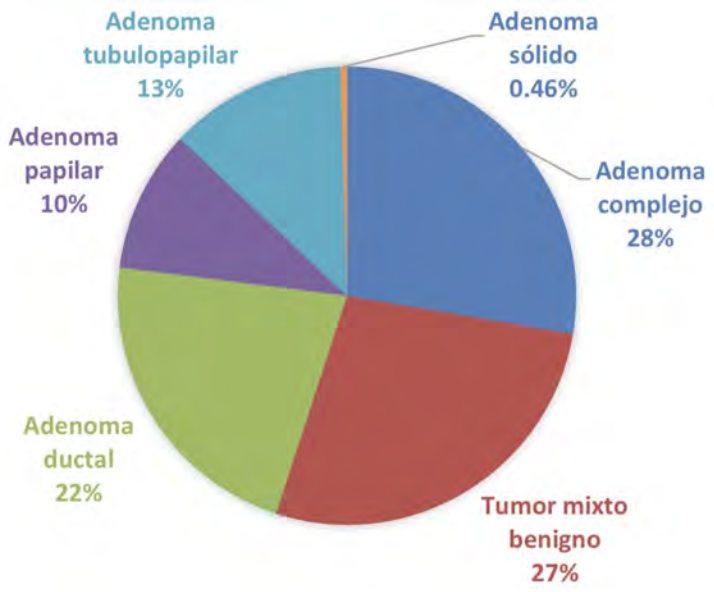


**Figura 7.** Tipos histomorfológicos de los tumores benignos de glándula mamaria.

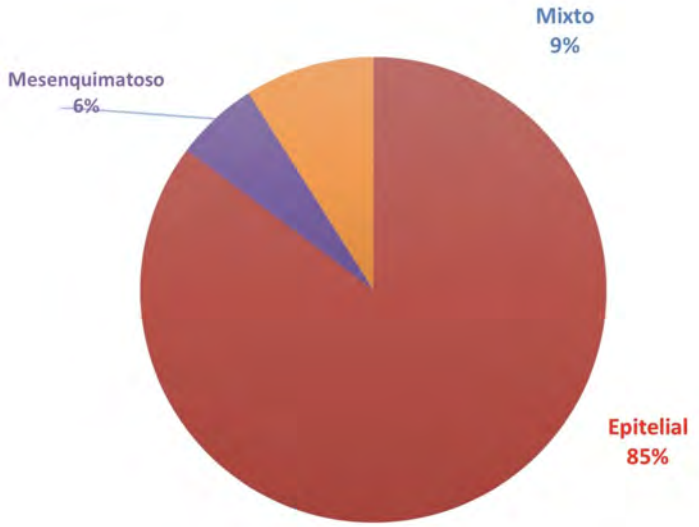


**Figura 8.** Tumores malignos diagnosticados en la población de estudio según su origen.

**Figura 9.** Tipos histomorfológicos de los tumores malignos de glándula mamaria.

Se documentó permeación vascular y/o linfática en 160 casos y metástasis a linfonodos en 103, aunque en más del 50 % del total de los casos no fue posible evaluar linfonodos. En cuanto al grado histológico, de los casos evaluados a partir de 2017, el 48.57 % fueron gradificados como grado I, el 33.85 % grado II y el 17.57 % grado III.

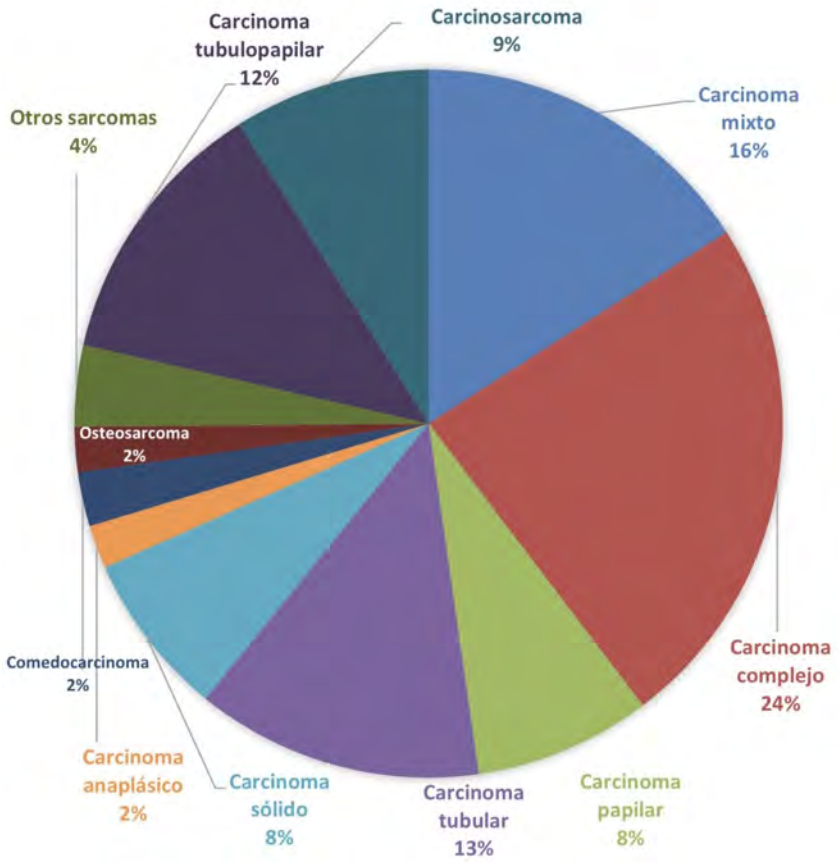

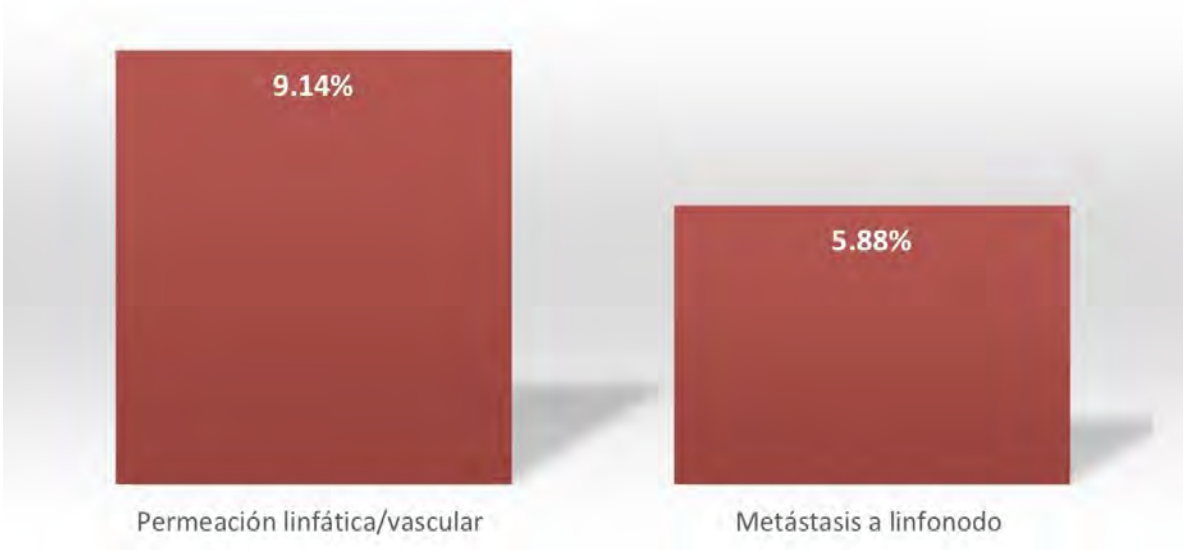


**Figura 10.** Proporción de casos con metástasis a linfonodo regional o permeación linfática/vascular.

**Figura 11.** Gradificación reportada de tumores malignos.

**Discusión y conclusiones**

El presente estudio retrospectivo permitió identificar patrones epidemiológicos de los tumores mamarios en perras que coinciden con lo reportado en la literatura [1,2,3,4]. La frecuencia de estas neoplasias (13.28 %) confirma su relevancia dentro de la oncología veterinaria [5]. Se observó un claro predominio en hembras no esterilizadas (71 %), lo que respalda el papel de las hormonas sexuales en la carcinogénesis y el efecto protector de la ovariohisterectomía temprana [6,7]. Asimismo, la mayor incidencia en animales senior y geriátricos concuerda con estudios previos que asocian la edad avanzada como un factor de riesgo importante [8,10,15].

La mayor presentación en razas puras, particularmente de talla pequeña, sugiere una posible predisposición genética, aunque sin excluir el riesgo en animales mestizos. En cuanto a la localización, el predominio de tumores multifocales e inguinales coincide con reportes previos, aunque la falta de registro en algunos casos limita el análisis [20]. Desde el punto de vista histopatológico, predominó la naturaleza maligna y el origen epitelial, principalmente carcinomas complejos y mixtos, en concordancia con la literatura [19,20,21]. La presencia de invasión vascular, linfática y metástasis refuerza su valor como factores pronósticos negativos, aunque su evaluación fue limitada por la ausencia de linfonodos en muchos casos. Finalmente, la gradificación histológica evidenció predominio de tumores de bajo grado, sin restar importancia a los de alto grado por su comportamiento más agresivo.

Los tumores mamarios en perras representan una de las neoplasias más frecuentes y clínicamente relevantes en medicina veterinaria, con mayor presentación en hembras no esterilizadas, de edad avanzada y de raza pura. La mayoría de los tumores fueron malignos y de origen epitelial, con evidencia de invasión y metástasis que reflejan su potencial agresivo.

Estos hallazgos confirman la influencia de factores hormonales, genéticos y etarios en su desarrollo, así como la importancia de la esterilización temprana como principal medida preventiva. Asimismo, resalta la necesidad de mejorar la estandarización en la recolección de datos clínicos y el envío de linfonodos para una adecuada evaluación pronóstica. Finalmente, las similitudes con el cáncer de mama humano refuerzan el valor del perro como modelo en oncología comparada, con potencial aplicación en investigación traslacional.

## Referencias


1. Tomczak M, Walczak M, Sobczak A. Animal model in breast cancer research. Animals (Basel). 2023;13(19):3147. doi:10.3390/ani13193147
2. Olson ME, Savelkoul PH. Regulation of immune responses by toll-like receptors in canine models. Vet Immunol Immunopathol. 2008;124(1-2):55-73. doi:10.1016/j.vetimm.2008.03.004
3. Villegas A, Correa P, Latorre M, et al. Dietary factors and risk of breast cancer in Latin America. Environ Mol Mutagen. 2016;57(5):382-389. doi:10.1002/em.22055
4. Juárez R. Incidencia de tumores de glándula mamaria en perras de la clínica veterinaria gratuita ubicada en la delegación Gustavo A. Madero. Tesis de licenciatura. Ciudad de México. Universidad Autónoma. 2018.
5. Salas Y. Asociación histológica con factores potenciales de riesgo y tiempo de sobrevida en el tumor mamario canino. Veterinaria México OA. 2016; 3 (1) Disponible en: https://www.scielo.org.mx/scielo.php?pid=s244867602016000100002&script=sci_arttext&tlng=es
6. González-Angulo AM, Morales-Villaseñor L. Pattern and management of breast cancer in Mexico. Rev Mex Angiol. 2013;33(4):192-198. Disponible en: https://repositorio.utp.edu.co/server/api/core/bitstreams/a156a785df89-46b4-b9ec-7750551ae9be/content
7. Romero-Romero L. Tumores mamarios caninos espontáneos como modelo de cáncer de mama en mujeres. Rev. Acad. Vet. 2021; 57(1):105115. Disponible en: https://academiaveterinariamexicana.com.mx/wpcontent/uploads/2021/11/01-MEM-AVM-CASI-DEF.pdf
8. Khuu CJ, Ferreira CB, Oliveira CA. Canine mammary tumors: risk factors, prognosis and treatments. Vet Sci. 2016;3(3):31. Disponible en: https://www.researchgate.net/publication/311278868_CanineMammaryTumorsRisk_Factors_Prognosis_and_Treatments
9. Harari S, Rocco V, Carlucci R, et al. Canine mammary tumours as a model to study human breast cancer: most recent findings. Vet Sci. 2013;1(2):21-41. Disponible en: https://www.researchgate.net/publication/51130760_Canine_mammary_tumours_as_a_model_to_study_human_breast_cancer_Most_recent_fin dings
10. Nascimento AF, Coelho RC, Belló-Klein A, et al. Canine mammary gland tumors and their molecular features. Animals. 2021;11(3):608. doi:10.3390/ani11030608
11. International Agency for Research on Cancer. Cancer over time: trends in incidence and mortality of breast cancer in the United States and Mexico [Internet]. Lyon: IARC; [cited 2025 Oct 28]. Available from: https://gco.iarc.who.int/overtime/en/dataviz/trends?sexes=2&sort_by=value0&years=2018_2023&cancers=14&group_years=0&multiple_populations=1&types=0_1&populations=840_484
12. International Agency for Research on Cancer. Breast cancer — fact sheet [Internet]. Lyon: IARC; 2022 [cited 2025 Oct 28]. Available from: https://gco.iarc.who.int/media/globocan/factsheets/cancers/20-breastfact-sheet.pdf
13. International Agency for Research on Cancer. World population fact sheet [Internet]. Lyon: IARC; 2024 [cited 2025 Oct 28]. Available from: https://gco.iarc.who.int/media/globocan/factsheets/populations/900world-fact-sheet.pdf
14. International Agency for Research on Cancer. Mexico fact sheet [Internet].

Lyon: IARC; 2024 [cited 2025 Oct 28]. Available from: https://gco.iarc.who.int/media/globocan/factsheets/populations/484mexico-fact-sheet.pdf
15. Amadori D, Ricci F, Cavalieri F, et al. Evaluation of plasma cell-free DNA in breast cancer patients. Cancer Lett. 2010;294
16. Onah DN, Ibeh G, Ugwumba F. Ovarian tumors in the dog: A review. Open Vet J. 2017;7(2):125-132. doi:10.4314/ovj.v7i2.12
17. Sumathi T, Rajendran R. Mammary tumors in dogs: A review. Indian Vet J. 2004;81(4):316-318. (Disponible en: https://pubmed.ncbi.nlm.nih.gov/12852237/)
18. Misdorp W, Couto CG. Tumors of the mammary gland. In: Misdorp W, Else RW, Hellmen E, et al., editors. Histological classification of mammary tumors of the dog and cat. International Agency for Research on Cancer; 1999. p. 59-60. (Disponible en: https://pubmed.ncbi.nlm.nih.gov/9158552/)
19. França MM, de Souza AP, de Almeida RP, et al. Clinicopathological features of canine mammary tumors. Vet Pathol. 2010;47(4):599-607. doi:10.1354/vp.47-4-599
20. Santoro S, Colonese A, Trucillo P, et al. Novel insights into gene expression profiling for canine mammary tumours. Breast Cancer Res Treat. 2018;168(2):307-319. doi:10.1007/s10549-017-4548-2
21. Pineda M, Domínguez A, Carranza FA, et al. Molecular markers in canine mammary tumors: prognostic tools and therapeutic targets. Vet J. 2017;220:40-47. doi:10.1007/s10549-017-4542-8
22. American Animal Hospital Association. Reproductive Health - Canine Life Stage Guidelines. AAHA; 2019.

# ESTUDIO EXPLORATORIO Y CORRELACIONAL DE INFLUENZA PORCINA Y PRRS EN CERDOS FAENADOS EN EL RASTRO MUNICIPAL DE ZACATECAS

**Alvarado ADM*[1], Ramírez CJA[1], Castrellón AVE[1], Rivera BJF[2], López CMA[1], Espino MG[1], de la Luz AJ[3]**

[1]Unidad Académica de Medicina Veterinaria y Zootecnia, Universidad Autónoma de Zacatecas; [2]Instituto Nacional de Investigaciones Forestales, Agrícolas y Pecuarias, Centro Nacional de Investigación Disciplinaria en Salud Animal e Inocuidad; [3]Facultad de Medicina Veterinaria y Zootecnia, Universidad Nacional Autónoma de México

*Dayana Michelle Alvarado Aguilar, estudiante de maestría de 4° semestre

**Correspondencia: dayanna_alvarado1998@hotmail.com**

## Resumen

El virus de influenza porcina y del Síndrome Respiratorio Reproductivo Porcino (PRRS) representan un problema económico y sanitario en sistemas de producción porcina. El presente estudio tiene como finalidad establecer la correlación serológica e histopatológica de la presencia del virus de influenza porcina para los subtipos H1N1 y H3N2, y PRRS en cerdos faenados en el rastro municipal de Zacatecas, considerando ambas técnicas como métodos diagnósticos complementarios en esta especie. Para ello, se analizaron 200 muestras de suero sanguíneo y 200 muestras de tejido pulmonar de cada uno de los cerdos faenados. Los resultados preliminares evidenciaron una seroprevalencia de 42.5% para PRRS e influenza porcina subtipo H3N2, mientras que el subtipo H1N1 de influenza presentó una positividad del 26.5%. En el análisis histopatológico, destacaron lesiones compatibles con neumonía intersticial, caracterizadas por engrosamiento de septos alveolares e infiltrado inflamatorio mononuclear, consideradas representativas de infecciones virales respiratorias, incluyendo influenza porcina y PRRS. La integración de los hallazgos sugiere una posible asociación entre la presencia de anticuerpos y las alteraciones pulmonares observadas, lo que indica exposición previa y circulación de estos agentes en la población estudiada.

Estos resultados evidencian la importancia del diagnóstico de influenza porcina y PRRS en sistemas de producción regionales.

**Palabras clave:** PRRS, influenza porcina, serología, histopatología.

## Abstract

Swine influenza virus and Porcine Reproductive and Respiratory Syndrome (PRRS) represent an economic and health problem in swine production systems. This study aims to establish the serological and histopathological correlation of the presence of swine influenza virus (H1N1 and H3N2 subtypes) and PRRS in pigs slaughtered at the municipal slaughterhouse in Zacatecas, considering both techniques as complementary diagnostic methods in this species. To this end, 200 blood serum

samples and 200 lung tissue samples were analyzed from each of the slaughtered pigs. Preliminary results showed a seroprevalence of 42.5% for PRRS and swine influenza subtype H3N2, while the H1N1 influenza subtype showed a positivity rate of 26.5%. Histopathological analysis revealed lesions consistent with interstitial pneumonia, characterized by thickening of alveolar septa and mononuclear inflammatory infiltrate, considered representative of respiratory viral infections, including swine influenza and PRRS. The integration of these findings suggests a possible association between the presence of antibodies and the observed pulmonary alterations, indicating prior exposure to and circulation of these agents in the studied population. These results highlight the importance of diagnosing swine influenza and PRRS in regional production systems.
**Keywords:** PRRS, swine influenza, serology, histopathology.

## Introducción

Las enfermedades respiratorias en la porcicultura representan un problema sanitario y económico relevante debido a su participación en el complejo respiratorio porcino (CRP). Entre los virus más importantes se encuentran influenza porcina y PRRS, ambos asociados a pérdidas económicas en sistemas de producción (**1**).

El virus de influenza porcina, perteneciente a la familia *Orthomyxoviridae* (**1**), posee lesiones que incluyen necrosis epitelial e infiltrado neutrofílico, con posible progresión a neumonía intersticial en presencia de coinfecciones (**2**).

Por otro lado, PRRS es un virus ARN de la familia *Arteriviridae* que presenta tropismo por macrófagos alveolares lo que favorece una respuesta inmune ineficiente, además de facilitar coinfecciones (**3**). Histopatológicamente, se caracteriza por neumonía intersticial con engrosamiento de septos alveolares, infiltrado mononuclear e hiperplasia de neumocitos tipo II (**4, 5**).

A pesar de la relevancia de influenza porcina y PRRS en la patogenia respiratoria, la correlación entre el estatus serológico y los patrones histopatológicos pulmonares en cerdos faenados no está completamente definida. La integración de pruebas serológicas como ELISA e inhibición de la hemaglutinación con el análisis histopatológico permite relacionar la presencia de anticuerpos con lesiones específicas, fortaleciendo la vigilancia epidemiológica y la toma de decisiones sanitarias (**6**).

En este contexto, el presente estudio tiene como objetivo analizar el estatus en animales de abasto frente a PRRS e influenza porcina.

## Objetivos

Analizar el estatus serológico y describir las lesiones pulmonares más frecuentes en animales de abasto relacionadas con a PRRS e influenza porcina.

**Materiales y Métodos**

Área de estudio: se realizó la toma de 200 muestras serológicas y de tejido pulmonar en el rastro municipal de Zacatecas, México durante el periodo de septiembre a noviembre del año 2024.

Recolección y conservación de muestras: las muestras sanguíneas se obtuvieron de 200 porcinos durante el degüello, colectadas en tubos serológicos de tapa roja calibrados al vacío de aproximadamente 3 ml, posteriormente se centrifugaron para extraer el suero el cual se conservó a -20°C hasta su uso en las técnicas de ELISA e inhibición de la hemoaglutinación. Posterior a la faena de eviscerado, se tomaron muestras de tejido pulmonar de cada animal del estudio, las cuales se conservaron en formol al 10% hasta su procesamiento para histopatología. De cada animal se obtuvo el dato de procedencia y sexo.

Procesamiento de suero sanguíneo: el suero de cada animal se empleó para la detección de influenza porcina para los subtipos H1N1 y H3N2 mediante la prueba de Inhibición de la Hemoaglutinación empleando lo descrito por la Organización Mundial de Sanidad Animal (**7**). También se utilizó suero en la técnica de ELISA indirecto para la detección de PRRS teniendo como antígeno de captura GP5, de acuerdo con el protocolo descrito por Barrera (**8**).

Procesamiento de tejido pulmonar: las muestras de pulmón se procesaron para la obtención de cortes histológicos y fueron teñidas con Hematoxilina & Eosina (H&E), conforme a los procedimientos de rutina.

Análisis estadístico: todos los procedimientos estadísticos se realizaron con el software SAS (versión 9.4; SAS Institute Inc., Cary, NC, EE. UU.). Se realizó un análisis descriptivo para determinar las frecuencias y los intervalos de confianza (IC) al 95% mediante el procedimiento SURVEYFREQ. Para la evaluación de variables categóricas y la comparación de proporciones se utilizó la prueba de chi-cuadrado de Pearson. El nivel de significancia estadística se estableció en $P < 0.05$.

**Resultados**

Las cepas de influenza H1N1 y H3N2 fueron evaluadas por inhibición de la hemoaglutinación, se determinó la prevalencia, utilizando una prueba de Chi-cuadrada. Como se muestra en la Tabla 1, se observó que el 26.5±3.1% (I.C. 20.3-32.7) dieron positivo ($p$<.0001) a anticuerpos de influenza porcina H1N1, mientras que para la cepa H3N2 dio un total de 42.5±3.5% (I.C. 35.5-49.4) de casos positivos ($p$<.0351) a anticuerpos de influenza. En el caso del diagnóstico para PRRS, fue evaluado por el péptido GP5 por la prueba de ELISA indirecto y se determinó un total de 42.5±3.5% (I.C. 35.5-49.4) de casos positivos ($p$<.0001) para anticuerpos contra PRRS.

El análisis histopatológico preliminar de las muestras indica que el 100% presentan alteraciones de lesiones compatibles con el Complejo Respiratorio Porcino en diferentes grados a pesar de no todas tener un diagnóstico por serología de

influenza porcina y PRRS. Las lesiones se caracterizaron por la presencia de neumonía intersticial e infiltrado mononuclear principalmente, tal y como se muestra en la Figura 1.

**Discusión**

En estudios previos sobre seroprevalencias a nivel nacional de influenza porcina, se reportan seroprevalencias del 8.1% para el subtipo H1N1 y del 65.1% para el subtipo H3N2, resultados que coinciden con el presente estudio y validan una prevalencia de H3N2 por encima de H1N1, aunque también mencionan que los factores ambientales y geográficos pueden variar por región para dar estos resultados (**9**).

La seroprevalencia de PRRS observada en este estudio fue del 42.5%, el cual es consistente con reportes previos en granjas porcinas de Yucatán, México donde se han documentado prevalencias que oscilan entre 28.1-65.2% en diferentes etapas productivas lo que refleja circulación viral en campo (**10**).

En el caso de la parte histológica, se ha documentado que PRRS conduce al desarrollo de neumonía intersticial como lesión característica, acompañada de infiltrado celular mononuclear y alteraciones en la arquitectura pulmonar (**4**). Por otro lado, dentro del contexto del complejo respiratorio porcino, se ha descrito que la interacción entre múltiples agentes, incluyendo PRRS e influenza porcina, da lugar a patrones histopatológicos mixtos, en los que predominan lesiones como neumonía intersticial, infiltrado inflamatorio y daño epitelial (**11**).

En conjunto, estos hallazgos respaldan que la presencia de lesiones pulmonares en todos los individuos no representa un evento aislado, sino un reflejo de la dinámica epidemiológica y multifactorial del complejo respiratorio porcino en condiciones de campo (**11**).

**Conclusión**

Los resultados muestran que existe la presencia de anticuerpos y lesiones compatibles contra influenza porcina y PRRS en cerdos faenados en el rastro del municipio de Zacatecas. Estos resultados resaltan la necesidad de reforzar los programas de bioseguridad y monitoreo en las granjas para reducir la circulación de estos patógenos, así como la importancia de más investigaciones que ayuden a establecer protocolos de diagnóstico y prevención no únicamente para estos dos patógenos, si no para todos los correspondientes al Complejo Respiratorio Porcino.

## Referencias

1. Grevelinger J, Bourry O, Schmidt S, Meurens F, Deblanc C, Hervet C, et al. Swine influenza A virus infection sets the local immunological landscape in subsequent infection with porcine reproductive and respiratory syndrome virus. Vet Res. 2025;56(1):114. doi:10.1186/s13567-025-01536-6

2.Lyoo KS, Kim JK, Jung K, Kang BK, Song D. Comparative pathology of pigs infected with Korean H1N1, H1N2, or H3N2 swine influenza A viruses. Virol J. 2014;11:170.

3. Li J, Miller LC, Sang Y. Current status of vaccines for porcine reproductive and respiratory syndrome: interferon response, immunological overview, and future prospects. Vaccines (Basel). 2024;12(6):606. doi:10.3390/vaccines12060606

4. Ruedas-Torres I, Sánchez-Carvajal JM, Salguero FJ, Pallarés FJ, Carrasco L, Mateu E, et al. The scene of lung pathology during PRRSV-1 infection. Front Vet Sci. 2024;11:1330990. doi:10.3389/fvets.2024.1330990

5. Chen H, Chen N, Chen H, Zhao Z, Yang J, Sun J, et al. Histopathological characteristics of PRRS and expression profiles of viral receptors in the piglet immune system. Front Vet Sci. 2024;11:1428273. doi:10.3389/fvets.2024.1428273

6. Domingo-Carreño I, Serena MS, Martín-Valls GE, Clilverd H, Aguirre L, Cortey M, et al. The introduction of a highly virulent PRRSV strain in pig farms is associated with a change in the pattern of influenza A virus infection in nurseries. Vet Res. 2024;55(1):147.

7. Organización Mundial de Sanidad Animal (OMSA). Manual terrestre de la OMSA: virus de la influenza A porcina. Capítulo 3.9.7 [Internet]. París: OMSA; 2023 [citado 2026 Mar 31]. Disponible en: https://www.woah.org/fileadmin/Home/esp/Health_standards/tahm/3.09.07_SWINE_INFLUENZA.pdf

8. Barrera Aldana MA. Construcción de un sistema de expresión para la proteína N del virus de la diarrea epidémica porcina (vDEP) en Escherichia coli y caracterización antigénica en ensayos inmunoabsorbentes [tesis de maestría]. México: Universidad Nacional Autónoma de México, Facultad de Medicina Veterinaria y Zootecnia; 2018.

9. Álvarez M, Rodríguez J, Ciprián A, Rodríguez L, Ayora G, Segura J. Serological profile of porcine influenza virus, Mycoplasma hyopneumoniae and Actinobacillus pleuropneumoniae in farms of Yucatán, Mexico. Vet Mex. 2004;35(4):296-305.

10. Rovelo Celorio A, Alzina López A, Rodríguez Buenfil JC, Segura Correa JC, Villegas Pérez S. Prevalencia y factores de riesgo asociados con el virus del síndrome reproductivo y respiratorio porcino en sementales de granjas porcinas en el sureste de México. Rev Cient (Maracaibo). 2010;20(1):17–23.

11. Hawko S. Pathological and immunological investigations of porcine respiratory disease complex (PRDC) [tesis doctoral]. Italia: Universidad de Teramo; 2022. Disponible en: https://tesidottorato.depositolegale.it/bitstream/20.500.14242/87803/1/Tesi%20Dottorato%20-%20Salwa%20Hawko%20-%20ciclo%2035%20-%20final.pdf

**Cuadro 1.** Seropositividad para influenza porcina por las cepas H1N1 y H3N2, determinada mediante la inhibición de la hemaglutinación en cerdos faenados en el rastro municipal de Zacatecas (n = 200).

| Subtipo | Positivo [a] n (%) | Negativo n (%) | Error estándar [b] | I.C. 95% [c] | Valor-*P* [d] |
|---|---|---|---|---|---|
| **H1N1[e]** | 53 (26.5%) | 147 (73.5%) | 3.1 | 20.3-32.6 | <.0001 [g] |
| **H3N2[f]** | 85 (42.5%) | 115 (57.5%) | 3.5 | 35.5-49.4 | <.0339 [g] |

[a] Reacción positiva con título ≥1:80 en la prueba de Inhibición de la Hemoaglutinación (IHA).
[b] Error estándar de porcentaje.
[c] I.C. 95% = intervalo de confianza del 95% para la proporción de resultados positivos.
[d] Se consideró significativo un valor de $P < 0.05$.
[e] Serovar con menor frecuencia de positividad.
[f] Serovar con mayor frecuencia de positividad.
[g] El valor de *P* corresponde a la prueba de chi-cuadrada de Pearson para la distribución de frecuencias dentro de cada subtipo.

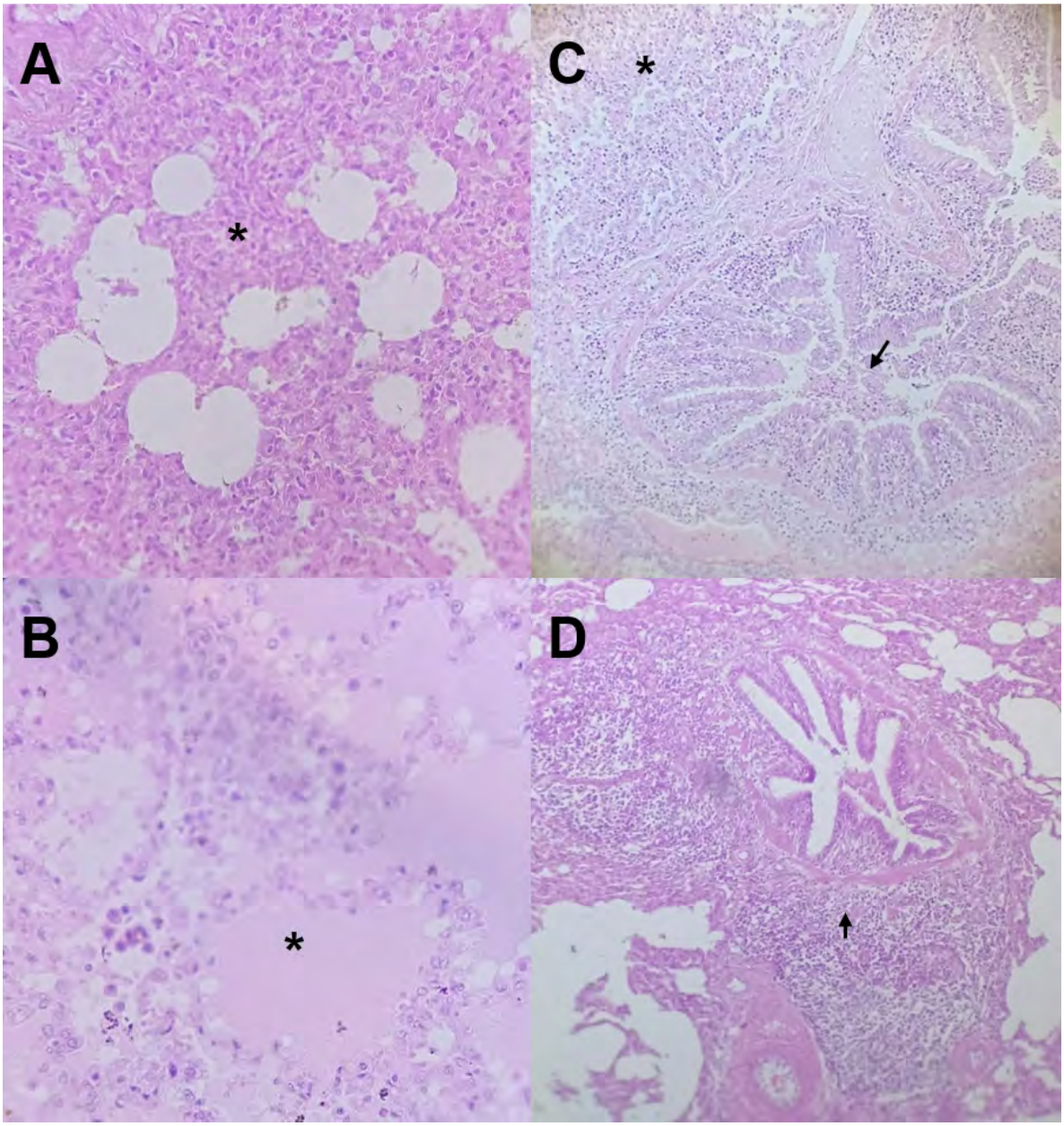


**Figura 1.** Lesiones histopatológicas de pulmón en cerdos de rastro: (A–B) parénquima pulmonar a nivel alveolar que muestra neumonía intersticial por engrosamiento de septos alveolares (asterisco), con infiltrado mononuclear y disminución del espacio alveolar e hiperplasia de neumocitos tipo II. Se observa además en las regiones marcadas con flechas, infiltrado mononuclear en luz bronquiolar (C) y peribronquiolar (D). Tinción: H&E objetivo 40x (A-B) y 10x (C-D).

# EVALUACIÓN DEL TEJIDO CONECTIVO FIBROSO EN TUMORES MAMARIOS CANINOS MEDIANTE LA TINCIÓN DE TRICRÓMICA DE MASSON A TRAVÉS DEL ANÁLISIS DIGITAL DE IMÁGENES

**Vázquez Tepos M*[1], Carrisoza Urbina J[1], Baay Guzmán GJ[2], Hernández García I[3], Juárez Ramírez M[1], Queiroga Pereira LF[4], Romero Romero LP[1]**

[1]Departamento de Patología, Facultad de Medicina Veterinaria y Zootecnia de la UNAM, [2]Hosptal Infantil de México Federico Gómez, [3]Departamento de Genética y Estadística, FMVZ de la UNAM, [4]Departamento de Ciencias Veterinarias, Universidad Tras-os-Montes e Alto Douro de Portugal

**Correspondencia: mvzvazqueztepos@gmail.com**

## Resumen

Los tumores de mamarios caninos constituyen el tipo de neoplasia más frecuente en perras, llegando a representar del 50-70% de todos los tipos de tumores. El desarrollo del cáncer implica no solamente a las alteraciones en las células tumorales, sino también al microambiente tumoral. Dentro del microambiente tumoral, la matriz extracelular juega un papel fundamental en la proliferación y progresión tumoral a través de diferentes mecanismos. La colágena, secretada por los fibroblastos, es el principal tipo de proteína en la matriz extracelular. Durante la progresión tumoral, los fibroblastos asociados a cáncer son las principales células implicadas en la desregulación de la colágena ocasionando fibrosis (desmoplasia). Las reacciones desmoplásicas han sido descritas como un indicador pronóstico de malignidad en cáncer de mama en humanas. A través de tinciones como la Hematoxilina y Eosina y la Tricrómica de Masson, se puede evaluar el tejido conectivo fibroso en los tumores mamarios. Para su evaluación, el análisis histopatológico utilizando herramientas digitales constituye un área poco explorada en medicina veterinaria, pero con un enorme potencial para realizar evaluaciones más precisas. El objetivo del presente estudio fue evaluar y cuantificar el tejido conectivo fibroso en neoplasias mamarias caninas benignas y malignas mediante la tinción de Tricrómica de Masson y el análisis digital de imágenes. Se analizaron 47 casos de tumores mamarios caninos en hembras. No se observaron diferencias estadísticamente significativas del porcentaje de tejido fibroso entre las neoplasias benignas y malignas ($p=0.232$). Con respecto a los subtipos histológicos de los tumores malignos, se observó una diferencia estadísticamente significativa entre la cantidad de fibrosis de los carcinomas y los carcinomas mixtos ($p=0.008$), en contraste con los dos grupos de tumores benignos, en donde no hubo diferencias ($p=0.711$). Entre los grados histológicos de malignidad no hubo diferencias estadísticamente significativas ($p=0.293$).

***Palabras clave:*** Tumores mamarios caninos, microambiente tumoral, colágena, Tricrómica de Masson, patología digital.

Canine mammary tumors are the most common type of neoplasm in female dogs, accounting for 50–70% of all tumor types. Cancer development involves not only alterations in tumor cells but also the tumor microenvironment. Within the tumor microenvironment, the extracellular matrix plays a fundamental role in tumor proliferation and progression through various mechanisms. Collagen, secreted by fibroblasts, is the primary type of protein in the extracellular matrix. During tumor progression, cancer-associated fibroblasts are the main cells involved in the dysregulation of collagen, leading to fibrosis (desmoplasia). Desmoplastic reactions have been described as a prognostic indicator of malignancy in human breast cancer. Fibrous connective tissue in mammary tumors can be evaluated using stains such as Hematoxylin and Eosin as well as Masson's trichrome. For its evaluation, histopathological analysis using digital tools constitutes an under-explored area in veterinary medicine, but one with enormous potential for more precise assessments. The aim of this study was to evaluate and quantify fibrous connective tissue in benign and malignant canine mammary neoplasms using Masson's trichrome staining and digital image analysis. Forty-seven cases of canine mammary tumors in females were analyzed. No statistically significant differences in the percentage of fibrous tissue were observed between benign and malignant neoplasms (p=0.232). Regarding the histological subtypes of malignant tumors, a statistically significant difference was observed between the amount of fibrosis in carcinomas and mixed carcinomas (p=0.008), in contrast to the two groups of benign tumors, where no differences were found (p=0.711). There were no statistically significant differences among the histological grades of malignancy (p=0.293).
**Keywords:** Canine mammary tumors, tumor microenvironment, collagen, Masson's trichrome, digital pathology.

## Introducción

La Organización Mundial de la Salud define al cáncer como un grupo de enfermedades caracterizadas por la proliferación descontrolada de células anormales que pueden invadir tejidos adyacentes o producir metástasis a órganos distantes[1,2]. En perros adultos es reconocido como la principal causa de mortalidad, representando aproximadamente del 15-30% de todas las muertes reportadas en esta especie. Particularmente en las hembras enteras, los tumores mamarios caninos (TMCs) son el tipo de neoplasia más frecuente representando aproximadamente del 50-70% de todos los tipos de tumores, de los cuales se estima que del 46-89% son malignos[3,4,5].

El cáncer es una enfermedad compleja y dinámica cuyo desarrollo depende de una estrecha relación entre las células tumorales y el estroma circundante o microambiente tumoral. El microambiente tumoral en el cáncer mamario puede ser considerado a nivel local (intratumoral), regional (en la mama) y distante (metastásico)[6,7,1]. Cada uno de ellos contiene múltiples tipos celulares como fibroblastos, leucocitos, adipocitos, células mioepiteliales y endoteliales. También

incluye a la matriz extracelular, factores solubles (citocinas, hormonas, factores de crecimiento y enzimas) y propiedades físicas (pH, oxígeno)[10,11,5]. Este microambiente tumoral es un elemento crítico en el desarrollo y progresión tumoral, así como también es un parámetro medible de respuesta al tratamiento. Actualmente existe un creciente interés en el microambiente del cáncer mamario como un factor pronóstico y como potencial blanco terapéutico. Nuevos tratamientos dirigidos en contra de componentes estromales están en desarrollo[12,13].

La matriz extracelular consiste en un entramado de proteínas, glucoproteínas, proteoglicanos y polisacáridos. De manera normal provee soporte físico a las células, se une a factores de crecimiento y regula el comportamiento celular. Las principales proteínas en la matriz extracelular son las colágenas de las cuales se conocen 28 diferentes tipos hasta el día de hoy. En los tejidos sanos hay una constante remodelación de la matriz extracelular para mantener su integridad y función. La producción y ensamblaje de la colágena en el tejido sano está altamente regulada por un balance perfecto entre las metaloproteinasas y los inhibidores de metaloproteinasas (MMPs) así como también por la actividad controlada de otras enzimas como las lisil oxidasas[10,14,15].

Durante la progresión tumoral, los fibroblastos asociados a cáncer son las principales células implicadas en la desregulación de la colágena ocasionando fibrosis (desmoplasia), caracterizada por un excesivo depósito de colágena en el tejido tumoral. Las reacciones desmoplásicas han sido descritas como un indicador pronóstico de malignidad en cáncer de mama en humanas. Uno de los principales pasos durante este proceso es el entrecruzamiento de las fibras colágenas, elongación y realineamiento, volviéndolas más rígidas, tensas y organizadas. Todas ellas modulan pasos cruciales en el desarrollo tumoral como proliferación, apoptosis, angiogénesis, invasión y metástasis[16,17].

La tinción con hematoxilina y eosina (H&E) permite la identificación visual del estroma rico en colágeno en muestras de tejido gracias a su característica tinción eosinofílica. Este método rutinario y económico permite realizar una evaluación inicial del estroma colágeno. Es fundamental destacar que los portaobjetos teñidos con H&E pueden someterse a análisis computacional para obtener datos cuantitativos sobre el colágeno. Aunque técnicas como la microscopía de generación de segundo armónico (SHG) ofrecen una mayor especificidad, la amplia disponibilidad de la tinción H&E hace que los enfoques computacionales resulten valiosos para aprovechar los recursos existentes en los estudios sobre el colágeno[18].

La tinción tricrómica de Masson es una técnica histoquímica que se utiliza para evaluar la composición del colágeno, ya que resalta específicamente las fibras de colágeno en azul, lo que permite su clara identificación visual dentro del tejido. Este método es fundamental, ya que permite medir el porcentaje de área de colágeno en secciones de tejido mediante el posterior análisis de imágenes. Aunque proporciona valiosos datos cuantitativos sobre el contenido total de colágeno para el estudio de diversas afecciones patológicas, como el cáncer de mama, revela principalmente la

cantidad total en lugar de la organización estructural detallada a nivel fibrilar, para lo cual técnicas como la SHG son más adecuadas[18].
Tras la obtención de imágenes mediante diversas técnicas de tinción y microscopía, resulta imprescindible recurrir a una serie de métodos computacionales para extraer información cuantitativa sobre las características de las fibras de colágeno. Quantitative PATHology (QuPath) es un programa de código abierto escrito en Java. Es un software «basado en objetos», en el que un objeto consiste en una región o un elemento que puede identificarse y segmentarse en la imagen. Además, los objetos pueden clasificarse y relacionarse entre sí, y se denominan objeto «padre» y objeto «hijo». Este es el caso de las clasificaciones de núcleos y células, que a menudo se relacionan para mejorar los resultados del análisis. Con el fin de acreditar la precisión del software, la segmentación de QuPath se ha comparado con prácticas manuales en diferentes condiciones, incluido el cáncer de mama, donde los análisis de segmentación de QuPath obtuvieron resultados similares a las evaluaciones de segmentación manual[19].

**Objetivo**
Evaluar y cuantificar el tejido conectivo fibroso en neoplasias mamarias caninas benignas y malignas mediante la tinción de Tricrómica de Masson y el análisis digital de imágenes.

**Objetivos específicos**
1. Comparar la cantidad de tejido conectivo fibroso entre las neoplasias benignas y malignas mediante la prueba t para dos medias independientes.
2. Explorar asociaciones con variables histológicas mediante la prueba t para las neoplasias benignas; para tumores malignos la prueba de ANOVA factorial.
3. Identificar la asociación entre la fibrosis y el grado histológico de malignidad mediante ANOVA factorial.
4. Analizar mediante estadística descriptiva las variables clinicopatológicas: edad, sexo, estado reproductivo, localización anatómica de las glándulas mamarias afectadas, subtipo histológico, grado histológico de malignidad, invasión linfovascular y metástasis a linfonodos regionales.
5. Evaluar el uso de herramientas digitales como un método complementario para la evaluación del tejido conectivo fibroso.

**Material y métodos**
Se realizó un estudio retrospectivo con diseño descriptivo y analítico transversal de 47 muestras de tumores mamarios caninos obtenidas del archivo de biopsias del Departamento de Patología de la Facultad de Medicina Veterinaria y Zootecnia

(FMVZ) de la Universidad Nacional Autónoma de México (UNAM), de enero del 2012 a diciembre del 2013. De estos, 39 fueron tumores malignos y ocho benignos; en pacientes que tuvieron más de un tipo de tumor, se seleccionó la neoplasia con mayor grado histológico de malignidad.

Nuestro estudio incluyó biopsias escisionales de tumores mamarios de perras en un rango de edad de 1 año o más. Con respecto a la selección de casos para el análisis digital del tejido conectivo fibroso, todos los casos utilizados en este trabajo de investigación fueron evaluados previamente mediante la tinción de rutina de hematoxilina y eosina, con la cual se observó el tejido conectivo, mismo que estaba presente en todos los casos, los cuales fueron posteriormente teñidos con Tricrómica de Masson y analizados digitalmente.

Se obtuvieron los datos clinicopatológicos de 46 pacientes a partir de las hojas únicas de registro de muestras del archivo digital del Departamento de Patología. Estos incluyeron edad, sexo, estado reproductivo, localización anatómica de las glándulas mamarias afectadas, subtipo histológico, grado histológico de malignidad, invasión linfovascular y metástasis a linfonodos regionales.

**Evaluación histopatológica**

Las muestras para histopatología fueron fijadas en formalina buferada al 10%, embebidas en parafina y cortadas en secciones de 4-5µm, siguiendo métodos de rutina. El diagnóstico y la clasificación histopatológica fueron realizados en secciones teñidas con hematoxilina y eosina (Figura 1) con base en la clasificación histológica más reciente publicada en *Surgical Pathology of Tumors of Domestic Animals Volume 2: Mammary Tumors*, de la Fundación Davis-Thompson. Antes de su inclusión, todos los tejidos fueron reevaluados de forma independiente por dos anatomopatólogas especialistas, en casos donde hubo discrepancias, se llegó a un consenso.

Para la evaluación y cuantificación del tejido conectivo se llevó a cabo la tinción especial de Tricrómica de Masson (Figura 1). Las laminillas con los tejidos tumorales teñidos con hematoxilina y eosina así como con Tricrómica de Masson, fueron escaneados en la Unidad de Investigación Hemato-Oncológica del Hospital infantil “Federico Gómez” mediante un escáner de patología digital marca Leica modelo Aperio CS2 a 400 aumentos.

**Análisis digital**

Los tejidos fueron analizados digitalmente mediante el software abierto QuPath 0.6.0 a través de un algoritmo de clasificación de pixeles para la identificación de áreas de fibrosis y no fibrosis (Figura 2). Para cada caso se analizó un corte de tejido que incluyera el área tumoral total. Las áreas marcadas en cada tumor como tejido conectivo fibroso (áreas azules) fueron revisadas por un patólogo experimentado y aquéllas que morfológicamente no correspondían con fibrosis fueron eliminadas (tejido conectivo normal, necrosis, material proteínico). Se

consideraron áreas de fibrosis aquellas donde las fibras de colágena se disponían en forma densa infiltrando el tejido tumoral o rodeándolo formando una estructura similar a una cápsula, así como también zonas donde la colágena se agrupaba en gruesas bandas que rodeaban nidos de células neoplásicas. Posteriormente se obtuvieron las mediciones correspondientes al área tumoral total y al área de fibrosis con lo cual se obtuvo la proporción de tejido conectivo fibroso con respecto al área tumoral total en porcentaje.

**Análisis estadístico**

El análisis estadístico se realizó con el software SPSS con una significancia de 0.05. Los supuestos de normalidad y homogeneidad de varianzas se evaluaron mediante las pruebas de Shapiro-Wilk y Levene, respectivamente, los cuales resultaron no significativos ($p>0.05$). Se realizó la prueba t para dos medias independientes y ANOVA factorial, según correspondiera al diseño de cada comparación.

La comparación del porcentaje de fibrosis entre los tumores malignos y benignos se realizó mediante la prueba t para dos medias independientes. Debido a las diferencias biológicas entre ambos comportamientos y a las características particulares asociadas a cada uno, los análisis se efectuaron por separado. En ambos casos, el subtipo histológico fue agrupado para tener tamaños de muestras adecuadas para los análisis estadísticos. Dicha agrupación se realizó con base en el componente celular predominante en cada tipo histológico, aquellas predominantemente epiteliales malignos se incluyeron en el grupo de los carcinomas (papilar intraductal, tubular, tubulopapilar, anaplásico, inflamatorio, comedocarcinoma y sólido) y para los epiteliales benignos en el de los adenomas (tubular y tubulopapilar). En los tumores con componente mesenquimatoso y epitelial malignos se incluyeron en el grupo de los carcinomas mixtos (complejo, mixto y carcinosarcoma) y mesenquimatoso y epitelial benignos se incluyeron en el grupo de adenomas mixtos (complejo y tumor mixto benigno).

Para los tumores clasificados como benignos, donde la variable independiente fue la agrupación del subtipo histológico (adenoma y adenoma mixto) se aplicó la prueba t para dos medias independientes. En contraste, los tumores malignos tuvieron una mayor cantidad de variables independientes (grado histológico de malignidad y subtipo histológico), por lo que se analizó con ANOVA factorial.

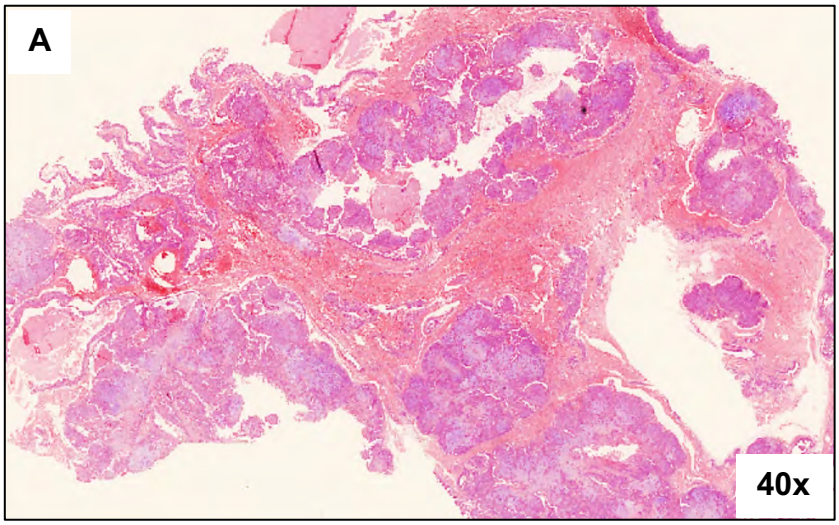


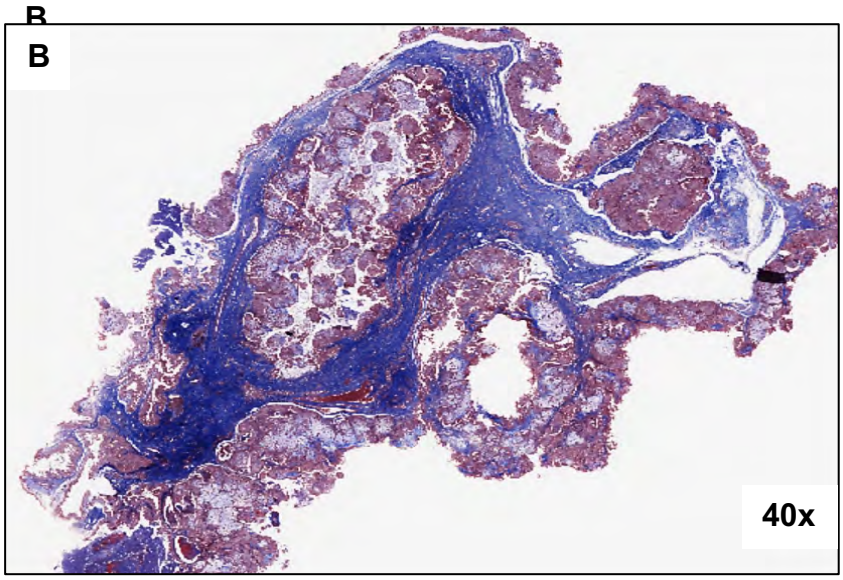


**Figura 1.** Fotomicrografía histopatológica de tumor mamario en perra. Carcinoma complejo.
**A:** Tinción de Hematoxilina y eosina. Bandas gruesas de tejido conectivo fibroso separan a las células neoplásicas en lóbulos de diferentes tamaños.
**B:** Tinción de Tricrómica de Masson. El tejido conectivo fibroso se observa en color azul, mientras que el neoplásico se aprecia en rojo.

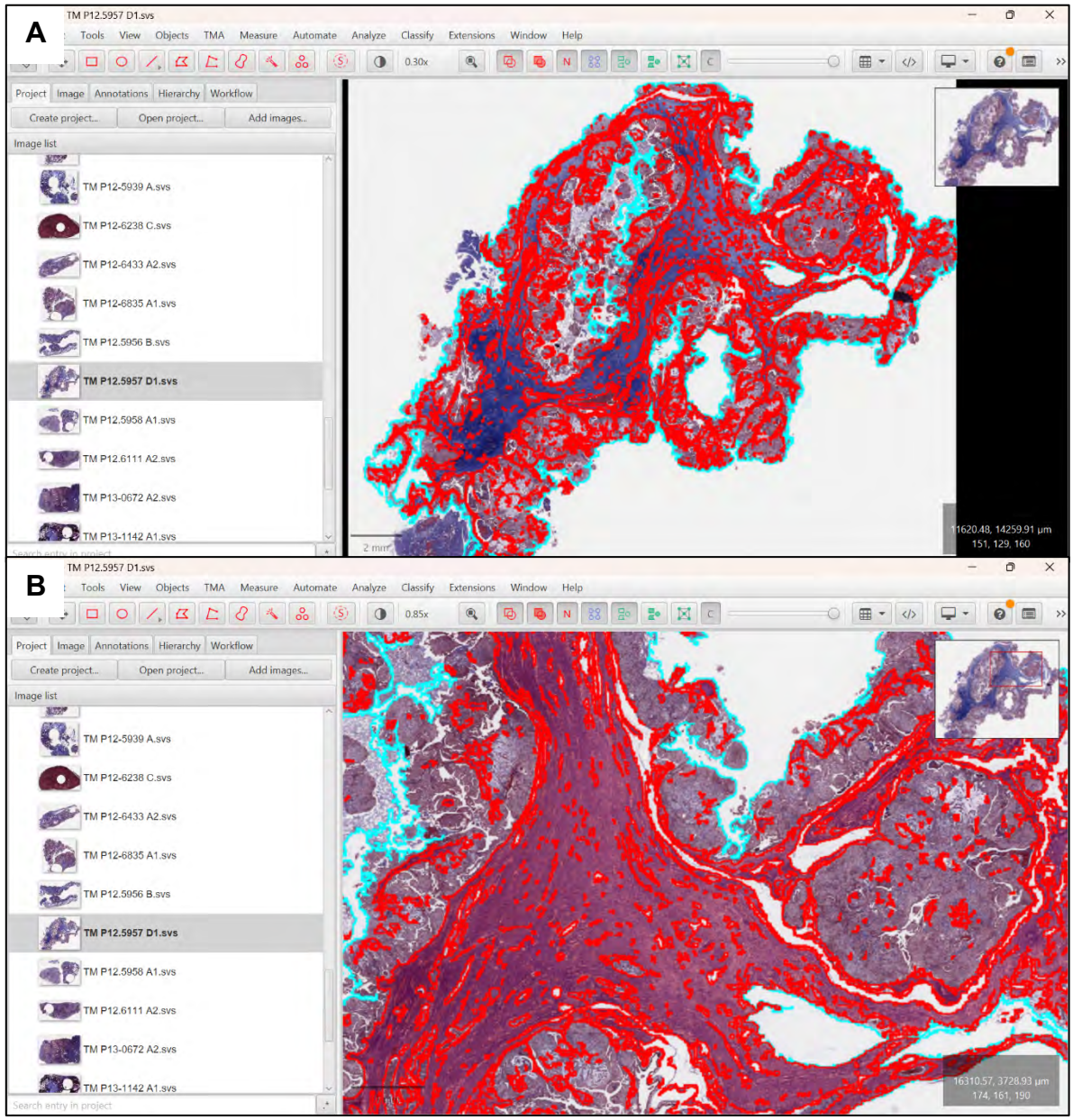


**Figura 2.** Fotografía histopatológica de tumor mamario en perra a través de QuPath 0.6.0. Tinción de Tricrómica de Masson. Carcinoma complejo. 40x. Barra=2mm.
**A:** Las áreas con tejido conectivo fibroso están evidenciadas y delimitadas en rojo.
**B:** Acercamiento a las áreas con presencia de fibrosis. Se observan gruesos septos de tejido fibroso que emiten ramificaciones delimitando y rodeando a los grupos de células tumorales.

**Resultados**

**Sujetos de estudio**

De los 47 casos evaluados en el presente estudio, 45 contaban con información respecto a la raza del paciente. Las razas más frecuentemente diagnosticadas con tumores mamarios fueron: Poodle (11), Mestizo (7) y Cocker (6) (Figura 3).

Con respecto al estado reproductivo, la mayoría de las perras (68 %), no estaban esterilizadas al momento del retiro quirúrgico de la glándula mamaria afectada. Únicamente el 32 % se reportaban castradas (Figura 4).

La edad fue referida en 43 de los 47 casos. Los animales fueron clasificados con base en su edad en 4 grupos etarios de acuerdo a lo propuesto por Harvey (2021), quien los agrupa en: adulto joven (1 año de edad), adulto maduro (2-6 años), senior (7-11 años) y geriátrico (12-18+ años). En este estudio el grupo senior concentró el mayor número de perras con tumor mamario (24), seguido del geriátrico (17). En contraste, en el grupo adulto maduro solo se registraron 2 animales y en el grupo adulto joven ninguno (Figura 5).

La localización anatómica de la glándula con tumor mamario fue reportada en 43 casos, de los cuales 35 (81%) presentaban más de una glándula afectada y 8 (19%) solo una. La glándula mamaria más afectada entre nuestro grupo de estudio fue la abdominal caudal, seguida de la inguinal y abdominal craneal, mientras que las torácicas fueron las menos afectadas (Figura 6). Con respecto a la cadena glandular mamaria afectada (izquierda, derecha o ambas), solo 35 animales contaban con esta información. En estos casos la cadena mamaria más afectada fue la izquierda (15 pacientes), seguida de la derecha (10) y ambas (10) (Figura 6).

El tamaño del tumor también fue reportado en la mayoría de las pacientes, solo 4 de ellas no contaban con este dato. Con base en su diámetro, los tumores fueron agrupados en tres categorías de acuerdo a la Organización Mundial de la Salud en T1 (≤3 cm), T2 (entre 3 y 5 cm) y T3 (≥5 cm). Poco más de la mitad de las 43 pacientes (23), presentaron tumores mamarios cuyo diámetro fue menor o igual a 3 cm. Por otro lado, el resto de los animales mostraron proporciones iguales de tumores en el grupo T2 (10) y T3 (10) (Figura 7).

La presencia de úlceras en la piel, solo fue reportada en 4 de los 46 paciente en los que se contaba con este dato.

Dentro de los malignos los subtipos histológicos predominantes fueron: carcinoma complejo (9, 23%), carcinoma mixto (9, 23%) y el carcinoma tubulopapilar (6, 15%) (Figuras 8 y 10), mientras que para los benignos, el adenoma tubular (3, 37%) y el adenoma complejo (3,37%) fueron los más frecuentes (Figuras 9 y 11).

Con respecto al grado histológico de malignidad, las neoplasias Grado I fueron las más frecuentes (71, 44%), seguido del grado II (13, 33%) y grado III (9, 23%) (Figura 12).

La invasión linfovascular fue reportada u observada en 6 de los 39 tumores malignos, sin embargo, la invasión a linfonodos regionales no pudo ser evaluada en

la mayoría de los casos, ya que solamente en cinco casos fueron remitidos junto con la pieza quirúrgica, y de estos únicamente en dos se observó metástasis.

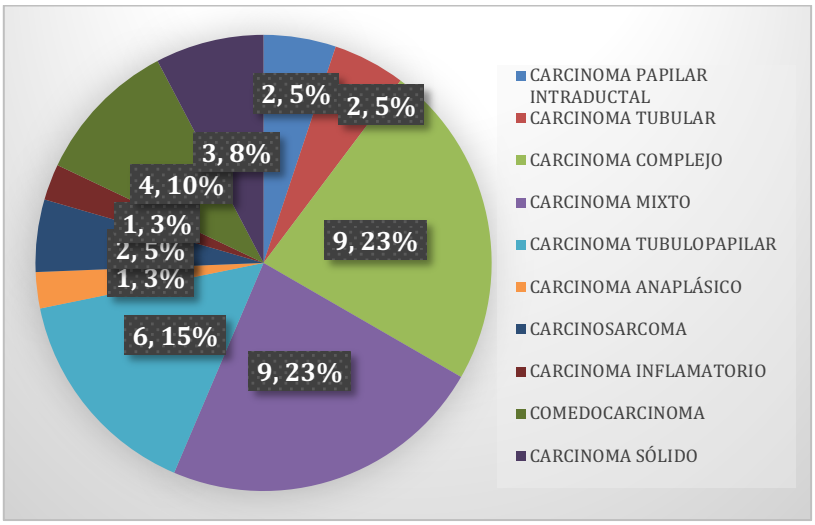


**Figura 3.** Proporción de razas más afectadas

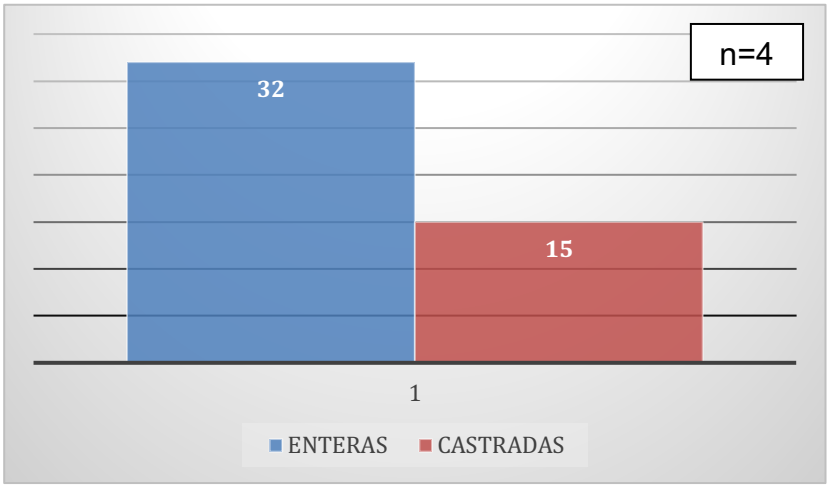


**Figura 4.** Estado reproductivo de las perras con tumores mamarios.

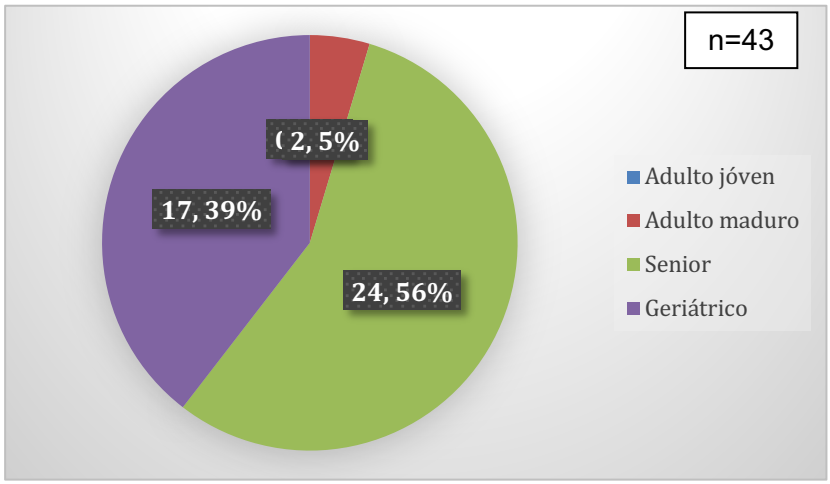


**Figura 5.** Edad de las pacientes con tumores mamarios.

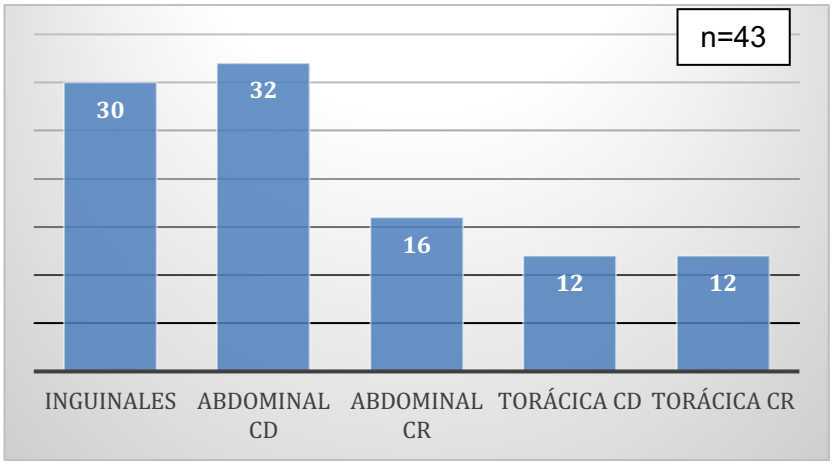


**Figura 6.** Localización anatómica de los tumores mamarios.

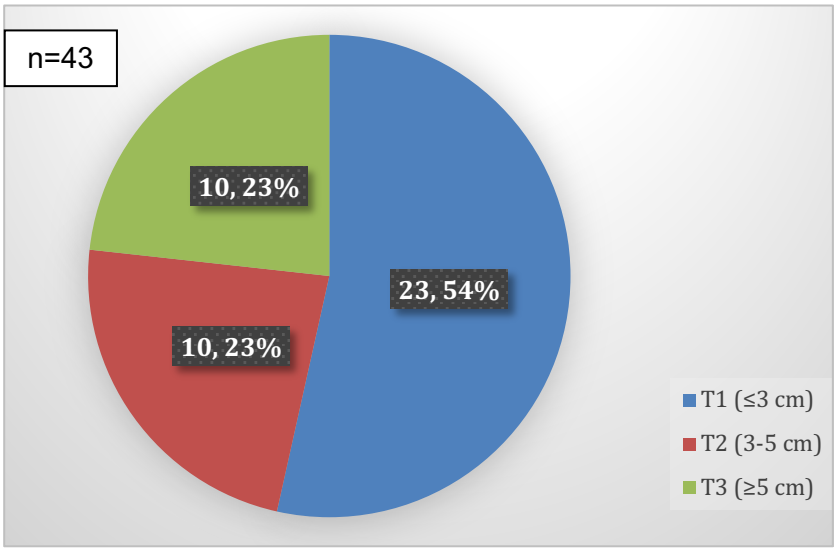


**Figura 7.** Tamaño de los tumores mamarios.

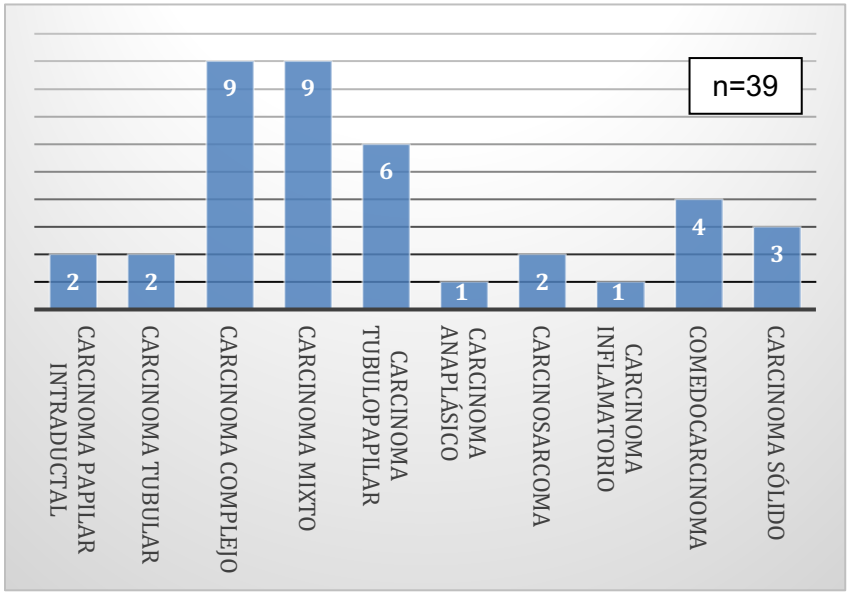


**Figura 8.** Tipos histológicos de los tumores malignos.

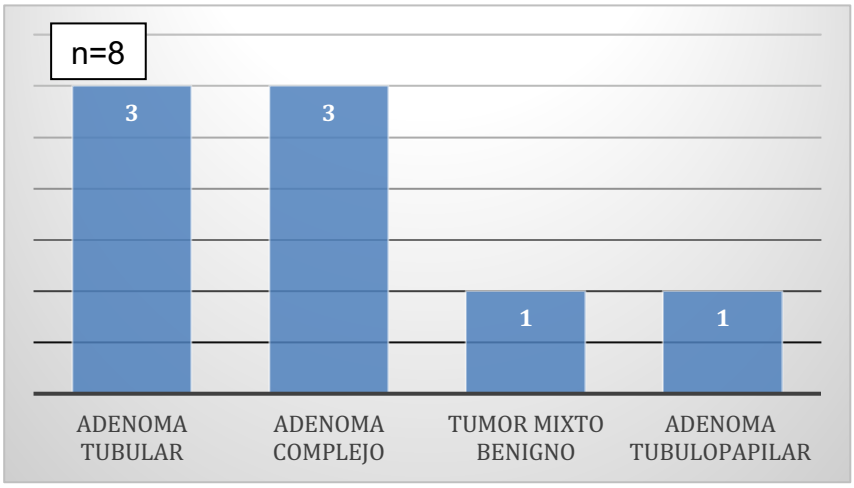


**Figura 9.** Tipos histológicos de los tumores benignos.

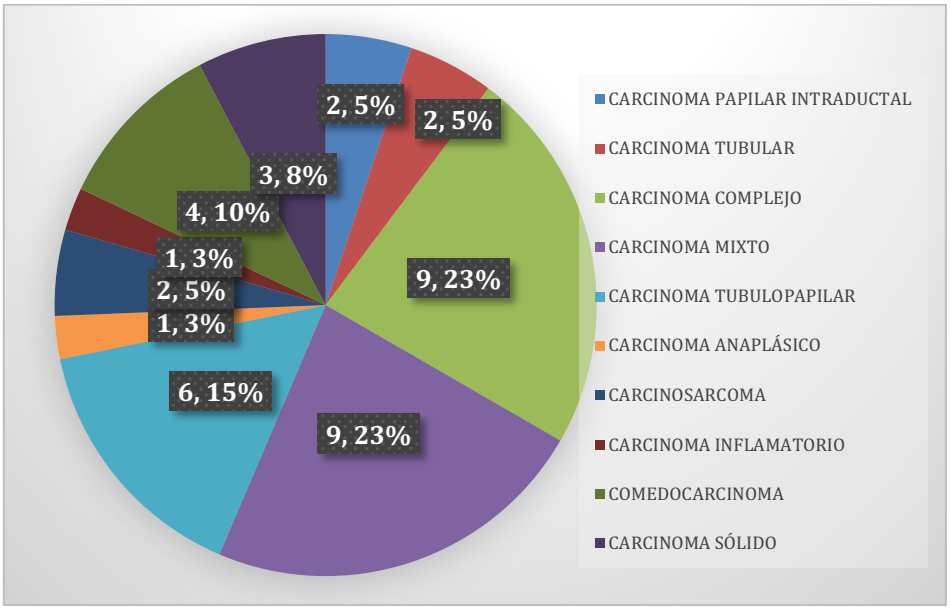


**Figura 10.** Proporción de los subtipos histológicos de las neoplasias malignas.

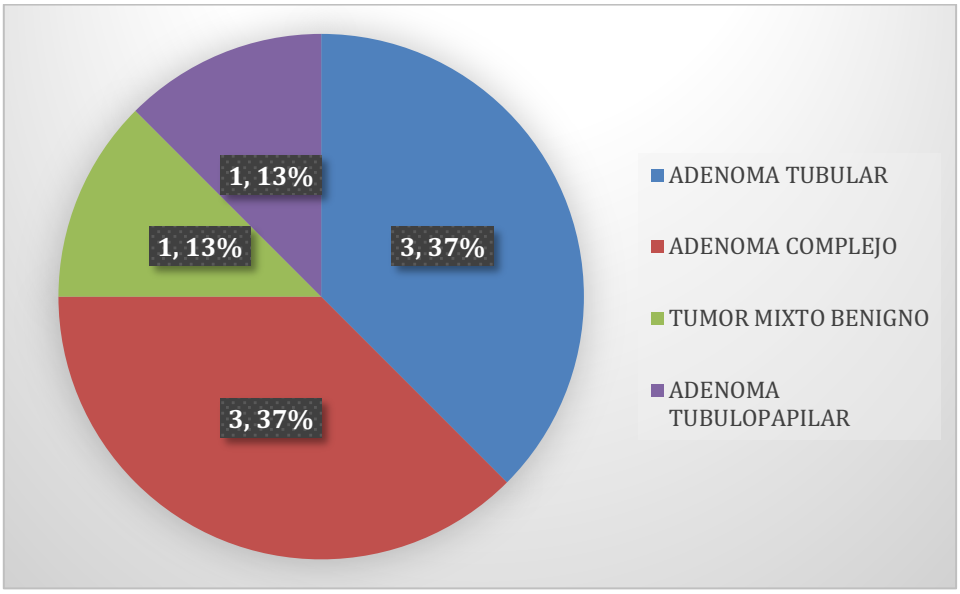


**Figura 11.** Proporción de los subtipos histológicos de las neoplasias benignas.

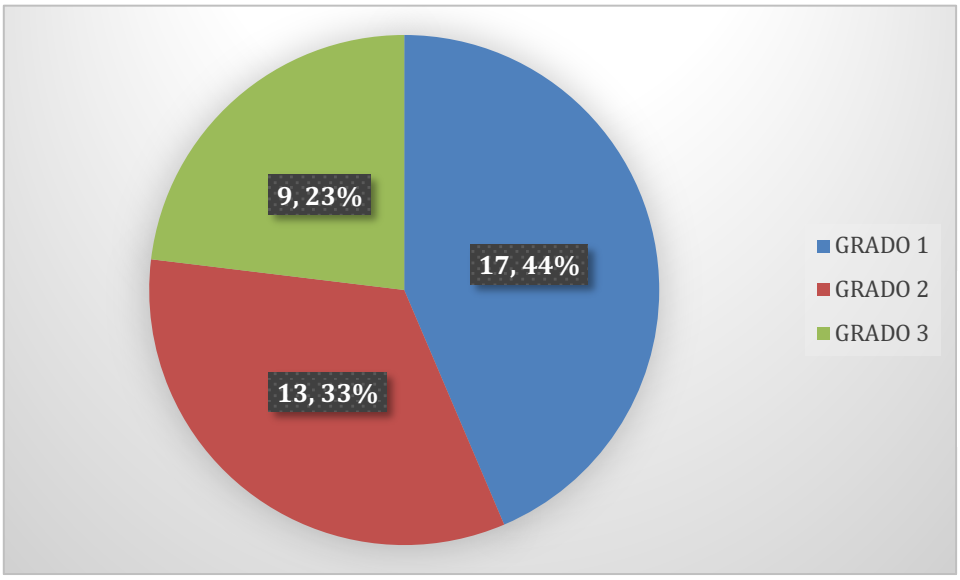


**Figura 12.** Porcentaje de tumores mamarios con respecto al grado histológico.

**Depósito y distribución de colágena**

En el Cuadro 1 se puede observar que los subtipos histológicos, tanto benignos como malignos, fueron agrupados como se mencionó en la sección de material y métodos. Dentro del grupo "Carcinoma", el carcinoma tubular presentó en promedio el mayor porcentaje de fibrosis en contraste con el carcinoma inflamatorio cuyo único caso presentó solo un 19%. Por otro lado, en el grupo de los "Carcinomas mixtos", el carcinosarcoma fue el subtipo histológico con mayor cantidad de fibrosis. De forma general, el grupo 2, tuvo mayores porcentajes de fibrosis que el 1.

Con respecto a los grupos histológicos de los tumores benignos, el adenoma tubular presentó una media del porcentaje de fibrosis de 43.3%, ligeramente mayor que el tubulopapilar. En contraste, el grupo 4 concentró al tipo histológico con mayor cantidad de fibrosis, el tumor mixto benigno.

**Cuadro 1. Porcentaje de fibrosis con base en el subtipo tumoral.**

| GRUPO HISTOLÓGICO | DIAGNÓSTICO HISTOPATOLÓGICO | PORCENTAJE DE FIBROSIS (media) |
|---|---|---|
| GRUPO 1<br>CARCINOMAS | **Carcinoma papilar**<br>**intraductal**<br>**Carcinoma tubular**<br>**Carcinoma tubulopapilar**<br>**Carcinoma anaplásico**<br>**Carcinoma inflamatorio**<br>**Comedocarcinoma**<br>**Carcinoma sólido** | **27.5%**<br>**44%**<br>**25%**<br>**31%**<br>**19%**<br>**37.2%**<br>**27.6%** |
| GRUPO 2<br>CARCINOMAS MIXTOS | **Carcinoma complejo**<br>**Carcinoma mixto**<br>**Carcinosarcoma** | **31.4%**<br>**48.4%**<br>**57%** |
| GRUPO 3<br>ADENOMAS | **Adenoma tubular**<br>**Adenoma tubulopapilar** | **43.33%**<br>**40%** |
| GRUPO 4<br>ADENOMAS MIXTOS | **Adenoma complejo**<br>**Tumor mixto benigno** | **39.66%**<br>**69%** |

En los tumores benignos las fibras de colágena se disponían entre los lóbulos de células tumorales (fibrosis peritumoral), éstas tenían un aspecto ligeramente ondulado, sin embargo se observó un incremento en su compactación. Así mismo, la cantidad de fibroblastos y de colágena era similar. En algunos casos, el tejido conectivo se apreció más abundante y formando septos ligeramente engrosados dentro de los lóbulos tumorales (fibrosis intratumoral) (Figura 13).

Por otro lado, en algunos tumores malignos, el tejido conectivo se disponía alrededor de los grupos de células neoplásicas, formando gruesas bandas azules cuyas fibras se observaron alineadas unas con otras (Figura 14). En otros, los focos de fibrosis se observaron bien delimitados, disponiéndose en el centro del tumor (Figura 15). De forma contraria, también se observaron tumores en los que la disposición de la colágena era difusa (Figura 16).

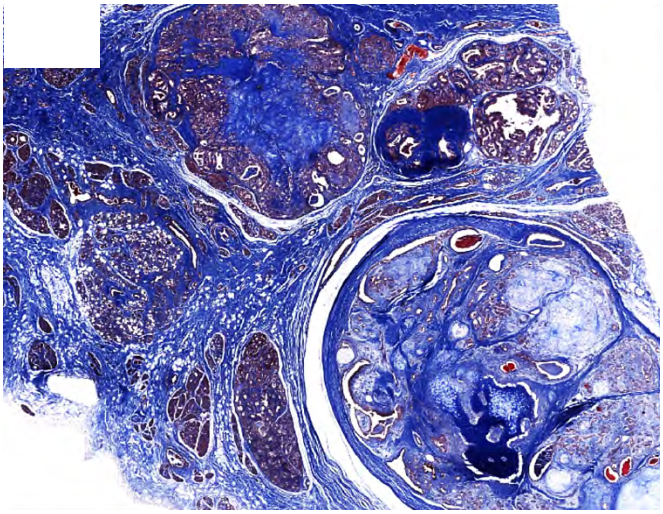

**Figura13.** Tricrómica de Masson. Tumor mixto benigno. **10x**

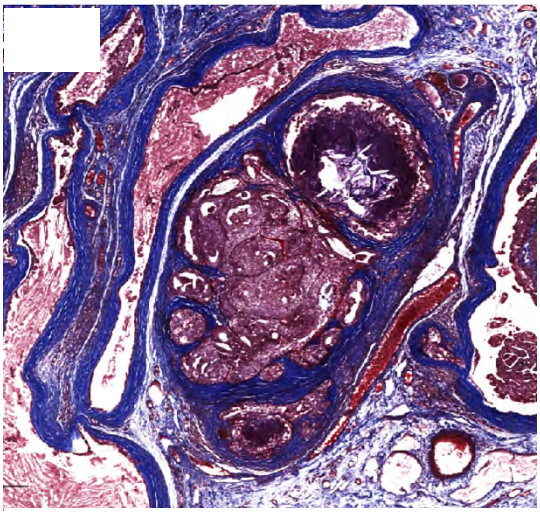

**Figura14.** Tricrómica de Masson. Carcinoma papilar intraductal. **40x**

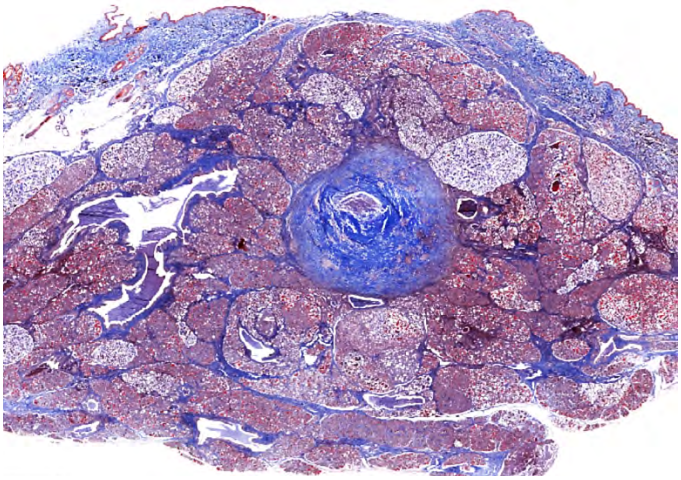

**Figura15.** Tricrómica de Masson. Carcinoma anaplásico. **4x**

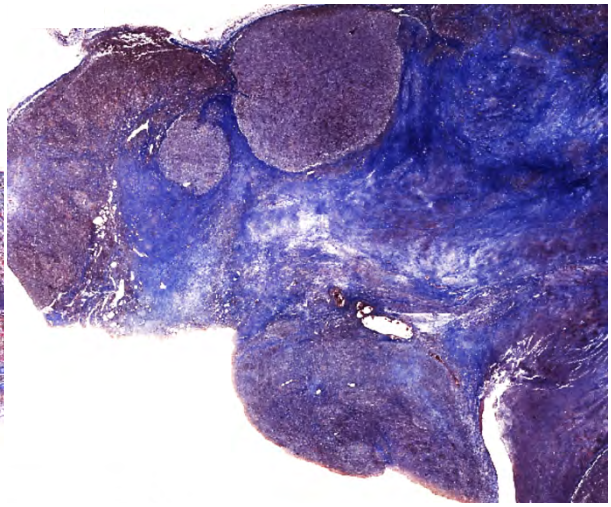

**Figura16.** Tricrómica de Masson. Carcinoma sólido. **4x**

## Análisis estadísticos

Con respecto al comportamiento tumoral, no se observaron diferencias estadísticamente significativas (p=0.232) del porcentaje de fibrosis entre los tumores malignos (36.77 ± 17.26%) y benignos (44.75 ± 15.34%) (Figura 17).

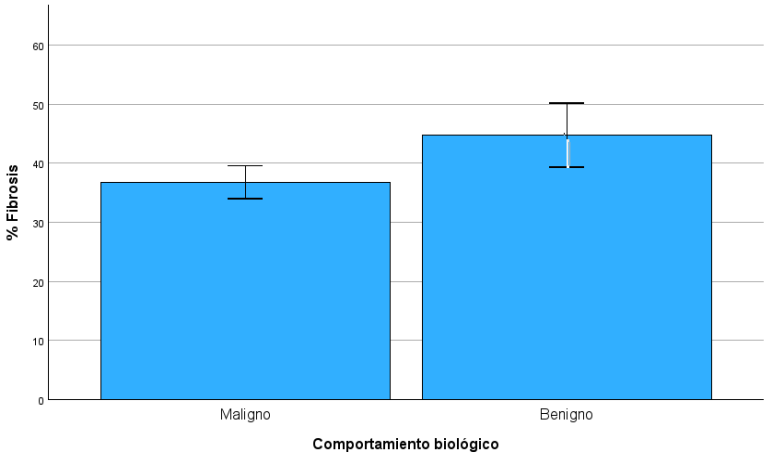


**Figura17.** Porcentaje de fibrosis de los tumores malignos y benignos.

Al comparar el porcentaje de fibrosis entre los carcinomas (30.26 ± 14.13) y los carcinomas mixtos (42.95±18), sí se observó una diferencia estadísticamente significativa (p=0.008). Por otro lado, entre los adenomas (42.50 ±14.01) y los adenomas mixtos (47±18.42), no se observaron diferencias estadísticas (p=0.711) (Figura 18).

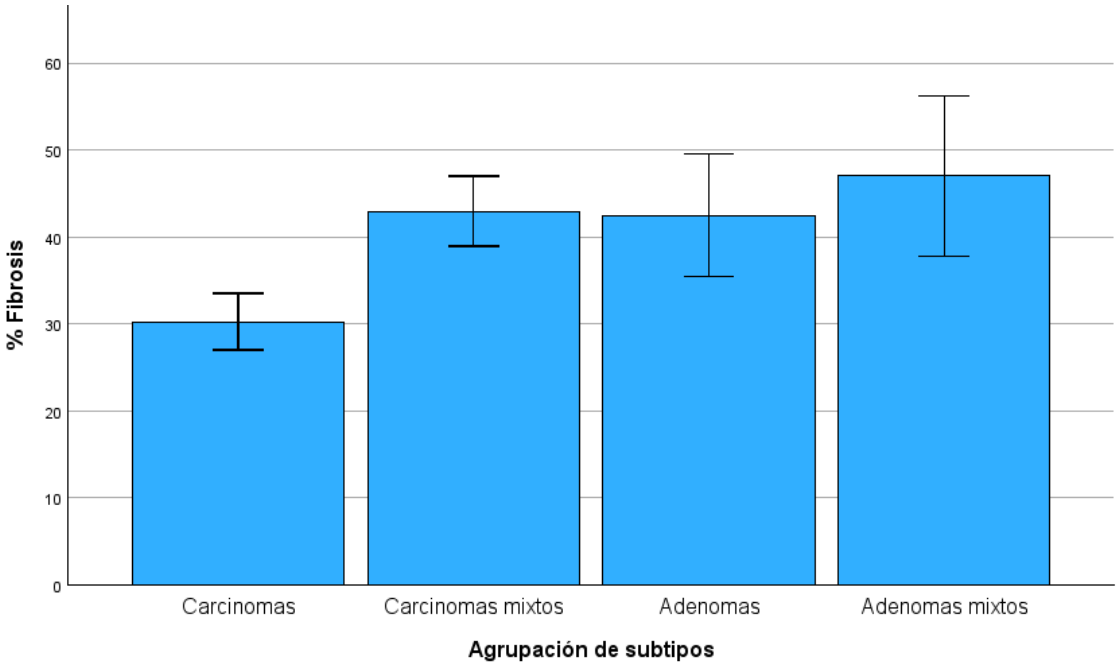


**Figura18.** Porcentaje de fibrosis en los carcinomas y carcinomas mixtos vs adenomas y adenomas mixtos.

En los respecta al porcentaje de fibrosis en las neoplasias con grado histológico de malignidad I (35.41±14.13), II (35.85±18.60) y III (40.67±21.75) de los carcinomas y carcinomas mixtos, no se observaron diferencias estadísticas significativas entre las neoplasias (p=0.293) (Figura 19).

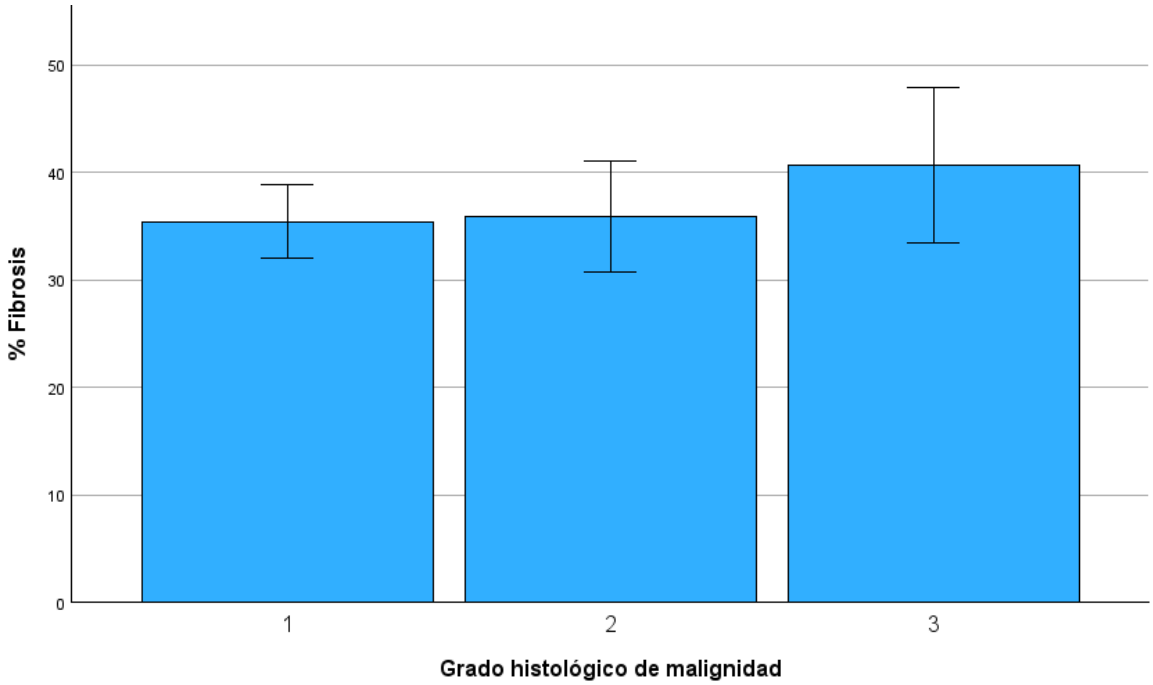


**Figura19.** Porcentaje de fibrosis con respecto al grado histológico de malignidad.

## Discusión

El análisis histopatológico en el presente estudio reveló que las neoplasias malignas correspondieron a un 83% y las benignas a un 17% en concordancia con lo reportado por Oliveira et al (2003). La frecuencia de las neoplasias benignas y malignas descritas en la literatura varía notablemente debido a los diferentes métodos de clasificación de los tumores mamarios y a la falta de criterios estandarizados para diferenciar los tipos de tumor (Cassali et al., 2003). En otros países, los porcentajes de neoplasias malignas descritos suelen ser inferiores al 54 % (Itoh et al., 2005; Sorenmo et al., 2009; Lana et al., 2013; Goldshimit et al., 2017). Por otro lado, algunos estudios realizados en Brasil han descrito una prevalencia de neoplasias malignas que oscila entre el 60 % y el 91 % (Nardi et al., 2002; Oliveira et al., 2003; Feliciano et al., 2012). En nuestro estudio, el alto porcentaje de neoplasias malignas pudo haber estado asociado a los criterios de inclusión, ya que en los casos donde la paciente presentaba más de un tipo histológico, se seleccionó el más agresivo. Este desbalance puede influir en la potencia estadística y en la comparabilidad entre grupos, por lo que se considera una limitante.

Se observó una elevada prevalencia de tumores mixtos malignos y carcinomas complejos entre las neoplasias mamarias malignas, lo que concuerda con los resultados de Cintra et al. (2014), quienes encontraron una alta prevalencia de estos tumores al utilizar la clasificación de Moulton (1990).

Según McPhail y Robinson (2010), la presencia de fibrosis en el tejido tumoral se considera una característica histológica asociada a un mal pronóstico en las neoplasias mamarias. Aunque existen otros marcadores histopatológicos de tumores malignos, se ha sugerido que la presencia de fibrosis en los carcinomas podría utilizarse como factor pronóstico en los tumores mamarios, ya que se origina en la reacción excesiva del estroma tumoral, compuesto principalmente por fibroblastos y colágeno.

En concordancia con lo señalado por Soler et al. (2016), en el presente estudio se analizaron menos muestras de tumores benignos que de tumores malignos, lo que podría explicar la ausencia de diferencias significativas en los parámetros entre ambos tipos de tumores. La heterogeneidad de los tumores mamarios caninos y el número limitado de muestras dificultan la interpretación de los datos; un mayor número de muestras podría dar lugar a resultados más significativos.

La fibrosis ha sido asociada con un mayor grado histológico de malignidad según lo propuesto por Van den Eyden et al.(2007). Sin embargo, esto no fue observado en nuestro estudio, en el cual no hubo una diferencia estadísticamente significativa entre los grados histológicos de malignidad.

Con respecto a las diferencias significativas encontradas entre los grupos histológicos de los tumores malignos en nuestro estudio, las neoplasias del grupo mixto tuvieron un mayor porcentaje de fibrosis, lo cual puede explicarse por la presencia de un mayor componente mesenquimatoso en este tipo de tumores.

**Conclusión**

En oncología veterinaria, hay una necesidad de mejorar marcadores pronósticos para identificar de manera más precisa los pacientes que tienen riesgo de recurrencia local o distante (metástasis) de carcinoma mamario y por lo tanto ser beneficiados de la terapia adyuvante.

Dabo el rol crítico de la colágena modulando el desarrollo y progresión del cáncer mamario, recientes estudios han sugerido que enfocarse en la evaluación del estroma tumoral es una estrategia con potencial terapéutico para el control de las neoplasias.

Este estudio aporta pruebas de que la tinción de Tricrómica de Masson puede utilizarse para evaluar la fibrosis en los tumores mamarios caninos, así como del uso de la patología digital para la evaluación más precisa de ciertos componentes tumorales.

La mayor cantidad de neoplasia malignas (n=39) en comparación con las benignas (n=8), puede ser una limitante con respecto a la potencia estadística de nuestro estudio. Por ello, la inclusión de un mayor número de neoplasias benignas podría marcar la diferencia con respecto a la utilización de ciertas pruebas estadísticas paramétricas y por ende en resultados estadísticamente significativos.

El número de muestras utilizadas pudo haber limitado la correlación entre la fibrosis y la malignidad; por lo tanto, son necesarios estudios adicionales que incluyan un mayor número de muestras y diversos componentes del microambiente tumoral.

## Referencias


1. Aupperle-Lellbach, H., Grassinger, J. M., Floren, A., Törner, K., Beitzinger, C., Loesenbeck, G., & Müller, T. (2022). Tumour Incidence in Dogs in Germany: a Retrospective Analysis of 109,616 Histopathological Diagnoses (2014–2019). *Journal of Comparative Pathology*, *198*, 33–55. https://doi.org/10.1016/j.jcpa.2022.07.009
2. Burrai, G. P., Gabrieli, A., Moccia, V., Zappulli, V., Porcellato, I., Brachelente, C., Pirino, S., Polinas, M., & Antuofermo, E. (2020). A statistical analysis of risk factors and biological behavior in canine mammary tumors: A multicenter study. *Animals*, *10*(9), 1–12. https://doi.org/10.3390/ani10091687
3. Dhein, E. S., Heikkilä, U., Oevermann, A., Blatter, S., Meier, D., Hartnack, S., & Guscetti, F. (2024). Incidence rates of the most common canine tumors based on data from the Swiss Canine Cancer Registry (2008 to 2020). *PloS ONE*, *19*(4 April). https://doi.org/10.1371/journal.pone.0302231
4. Dobson, J. M., Samuel, S., Milstein, H., Rogers, K., & Wood, J. L. N. (2002). Canine neoplasia in the UK: Estimates of incidence rates from a population of insured dogs. *Journal of Small Animal Practice*, *43*(6), 240–246. https://doi.org/10.1111/j.1748-5827.2002.tb00066.x
5. Egenvall, A., Bonnett, B. N., Öhagen, P., Olson, P., Hedhammar, Å., & Von Euler, H. (2005). Incidence of and survival after mammary tumors in a population of over 80,000 insured female dogs in Sweden from 1995 to 2002. *Preventive Veterinary Medicine*, *69*(1–2), 109–127. https://doi.org/10.1016/j.prevetmed.2005.01.014
6. Engdahl, K., Rönnberg, H., Saellström, S., Hedhammar, Å., & Holst, B. S. (2025a). The epidemiology of mammary tumours in insured female dogs in Sweden. *Veterinary Journal*, *312*. https://doi.org/10.1016/j.tvjl.2025.106359
7. Engdahl, K., Rönnberg, H., Saellström, S., Hedhammar, Å., & Holst, B. S. (2025b). The epidemiology of mammary tumours in insured female dogs in Sweden. *Veterinary Journal*, *312*. https://doi.org/10.1016/j.tvjl.2025.106359
8. Fonti, N., Parisi, F., Lachi, A., Dhein, E. S., Guscetti, F., Poli, A., & Millanta, F. (2024). Age at Tumor Diagnosis in 14,636 Canine Cases from the Pathology-Based UNIPI Animal Cancer Registry, Italy: One Size Doesn't Fit All. *Veterinary Sciences*, *11*(10). https://doi.org/10.3390/vetsci11100485
9. García, E., Alpízar, A., Fajardo, R., Córdova, D., Pérez, L., & Martínez, S. (2019). Epidemiology of tumors in dogs in the capital of the state of Mexico from 2002-2016. *Arquivo Brasileiro de Medicina Veterinaria e Zootecnia*, *71*(4), 1085–1092. https://doi.org/10.1590/1678-4162-10534
10. Hirano, S., Hifumi, T., & Miyoshi, N. (2025). Epidemiological analysis of mammary tumors in female dogs in Japan: A study based on Kyushu–Okinawa region. *Veterinary Journal*, *310*. https://doi.org/10.1016/j.tvjl.2025.106301
11. Jing, Z., Feng, J., & Jin, H. (2024). Epidemiological investigation and surgical treatment of canine mammary tumors in Dalian, China, from 2019 to 2023. *PloS ONE*, *19*(11 November). https://doi.org/10.1371/journal.pone.0314292
12. Rodríguez, J., Santana, Á., Herráez, P., Killick, D. R., & de los Monteros, A. E. (2022). Epidemiology of canine mammary tumours on the Canary Archipelago in Spain. *BMC Veterinary Research*, *18*(1). https://doi.org/10.1186/s12917-022-03363-9

13. Salas, Y., Márquez, A., Diaz, D., & Romero, L. (2015). Epidemiological study of mammary tumors in female dogs diagnosed during the period 2002-2012: A growing animal health problem. *PloS ONE*, *10*(5). https://doi.org/10.1371/journal.pone.0127381
14. Schneider, R. (n.d.). *COMPARISON OF AGE, SEX, AND INCIDENCE RATES IN HUMAN AND CANINE BREAST CANCER*.
15. Valdivia, G., Alonso-Diez, Á., Pérez-Alenza, D., & Peña, L. (2021). From Conventional to Precision Therapy in Canine Mammary Cancer: A Comprehensive Review. In *Frontiers in Veterinary Science* (Vol. 8). Frontiers Media S.A. https://doi.org/10.3389/fvets.2021.623800
16. Varney, D., O'Neill, D., O'Neill, M., Church, D., Stell, A., Beck, S., Smalley, M. J., & Brodbelt, D. (2023). Epidemiology of mammary tumours in bitches under veterinary care in the UK in 2016. *Veterinary Record*, *193*(5), no. https://doi.org/10.1002/vetr.3054
17. Vascellari, M., Capello, K., Carminato, A., Zanardello, C., Baioni, E., & Mutinelli, F. (2016). Incidence of mammary tumors in the canine population living in the Veneto region (Northeastern Italy): Risk factors and similarities to human breast cancer. *Preventive Veterinary Medicine*, *126*, 183–189. https://doi.org/10.1016/j.prevetmed.2016.02.008
18. Vazquez, E., Lipovka, Y., Cervantes-Arias, A., Garibay-Escobar, A., Haby, M. M., Queiroga, F. L., & Velazquez, C. (2023). Canine Mammary Cancer: State of the Art and Future Perspectives. In *Animals* (Vol. 13, Issue 19). Multidisciplinary Digital Publishing Institute (MDPI). https://doi.org/10.3390/ani13193147
19. Vieira, T. C., Prado, M. E., Ruiz Sueiro, F. A., Cassali, G. D., & Jark, P. C. (2025). Small canine mammary tumours have different prognostic factors: A study of 3,470 tumours. *Journal of Comparative Pathology*, *219*, 6–10. https://doi.org/10.1016/j.jcpa.2025.02.004

# EVALUACIÓN HISTOPATOLÓGICA DE QUERATITIS Y ÚLCERAS CORNEALES EN ANIMALES DE COMPAÑÍA: ESTUDIO RETROSPECTIVO DE BIOPSIAS OCULARES

**Vidal R, PA*[1], Pérez MA[1], Cruz SSI[1], Juárez RM[1].**
[1] Departamento de Patología, Facultad de Medicina Veterinaria y Zootecnia, Universidad Nacional Autónoma de México, Ciudad de México, México
**Correspondencia: pvidalrequena12@gmail.com**

## Resumen
Las enfermedades corneales, particularmente la queratitis y la úlcera corneal, representan afecciones frecuentes en pequeños animales, con etiología multifactorial y relevancia clínica debido a su potencial progresión y compromiso visual. El objetivo de este estudio fue analizar retrospectivamente biopsias de globo ocular remitidas al Departamento de Patología de la Facultad de Medicina Veterinaria y Zootecnia de la UNAM durante el periodo 2023–2026, con el fin de caracterizar histopatológicamente queratitis y úlceras corneales en perros y gatos. Se realizó una revisión retrospectiva de registros histopatológicos y laminillas, seleccionando los casos con diagnóstico de queratitis y úlcera corneal. Se evaluaron el grado de inflamación, el tipo de infiltrado inflamatorio y la presencia de neovascularización, realizándose un análisis estadístico descriptivo. De un total de 3150 biopsias, 25 (0.79%) correspondieron a lesiones oculares, de las cuales 17 (68%) fueron inflamatorias. Se identificaron 2 casos de queratitis y 5 de úlcera corneal. En los casos de queratitis, ambos presentaron infiltrado inflamatorio grado 3 (severo), con patrones linfoplasmocítico y neutrofílico, y neovascularización en uno de los casos. Las úlceras corneales mostraron infiltrado variable, incluyendo patrones linfoplasmocíticos, neutrofílicos y ausencia de infiltrado inflamatorio, con predominio de grados moderados a severos y neovascularización en el 60% de los casos. En conclusión, las lesiones inflamatorias constituyen la principal categoría de afecciones oculares evaluadas, siendo las úlceras corneales más frecuentes que las queratitis y mostrando ambas entidades evidencia de procesos inflamatorios severos; la histopatología continúa siendo una herramienta útil para la caracterización de estas lesiones.
**Palabras clave:** Queratitis, úlcera corneal, histopatología, perro, gato, inflamación ocular, neovascularización.

## Abstract
Corneal diseases, particularly keratitis and corneal ulcers, are common conditions in small animals, with multifactorial etiology and significant clinical relevance due to their potential progression and impact on vision. The aim of this study was to retrospectively analyze ocular globe biopsies submitted to the Department of Pathology, Faculty of Veterinary Medicine and Zootechnics, UNAM, between 2023

and 2026, in order to histopathologically characterize keratitis and corneal ulcer lesions in dogs and cats. A retrospective review of pathology records and histological slides was performed, selecting cases diagnosed with keratitis and corneal ulcers. The degree of inflammation, type of cellular infiltrate, and presence of neovascularization were evaluated, and descriptive statistical analysis was conducted. Out of 3,150 biopsies, 25 (0.79%) corresponded to ocular lesions, of which 17 (68%) were inflammatory. Two cases of keratitis and five of corneal ulcer were identified. Both keratitis cases exhibited grade 3 inflammatory infiltrate, with lymphoplasmacytic and neutrophilic patterns, and neovascularization in one case. Corneal ulcers showed variable infiltrates, including lymphoplasmacytic, neutrophilic, and absent cellular infiltrate, with predominance of moderate to severe grades and neovascularization in 60% of cases. In conclusion, inflammatory lesions represent the main category of histopathologically evaluated ocular conditions, with corneal ulcers being more frequent than keratitis and both entities showing evidence of severe inflammatory processes; histopathology remains a valuable tool for the characterization of these lesions.
**Keywords**: Keratitis, corneal ulcer, histopathology, dog, cat, ocular inflammation, neovascularization.

## Introducción

La córnea es una estructura transparente y avascular formada por capas altamente organizadas que garantizan su función óptica y de barrera (1). La queratitis, definida como la inflamación corneal, puede tener origen infeccioso o no infeccioso y se clasifica en formas ulcerativas y no ulcerativas, con variaciones clínicas relevantes entre especies como perros y gatos (2). Diversas entidades, como la queratitis pigmentaria, la queratitis superficial crónica (pannus), la queratitis eosinofílica felina y la herpética, están asociadas a factores inmunitarios, irritativos o infecciosos (2,3). En este contexto, las úlceras corneales constituyen una de las afecciones más frecuentes y de mayor relevancia clínica, con etiología multifactorial y riesgo de progresión hacia perforación ocular (4,5). Se ha descrito una mayor predisposición en razas braquicéfalas como Shih Tzu, Pequinés y Bulldog, así como en el Pastor Alemán para pannus, lo que sugiere un componente anatómico y genético en su desarrollo (2,4).

La córnea es una estructura transparente y avascular formada por capas altamente organizadas: un epitelio escamoso estratificado, un estroma compuesto por láminas de colágeno y fibroblastos, la membrana de Descemet y un epitelio posterior. Estas capas garantizan su función óptica y de barrera (1). La queratitis, definida como la inflamación corneal, se caracteriza por la presencia de edema y células inflamatorias. Esta condición puede ser de origen infeccioso o no infeccioso y se clasifica en ulcerativas y no ulcerativas, con variaciones clínicas relevantes entre especies (2). Por ejemplo, en los perros la vascularización es más evidente desde

el limbo, mientras que en los gatos el proceso de cicatrización suele ser menos intenso.
Diversas entidades no ulcerativas están asociadas a factores inmunitarios, irritativos o infecciosos (2,3). Entre ellas destacan la queratitis pigmentaria, vinculada a la exposición ocular en razas exoftálmicas; la queratitis superficial crónica (pannus), una enfermedad inmunomediada común en el Pastor Alemán e influenciada por la radiación UV; y la queratitis eosinofílica felina, caracterizada por infiltrados blanquecinos de aspecto caseoso. Asimismo, el *herpesvirus* felino juega un papel crucial en la presentación de lesiones dendríticas y queratitis estromales (3).
En este contexto, las úlceras corneales constituyen una de las afecciones más frecuentes y de mayor relevancia clínica, con el riesgo de progresar hacia queratomalacia por degradación enzimática del estroma y, finalmente, a la perforación ocular (4,5). Su etiología es multifactorial e incluye la participación de bacterias oportunistas como *Staphylococcus pseudintermedius* y *Pseudomonas aeruginosa*, esta última implicada en la fusión corneal severa por la producción de proteasas. Se ha descrito una mayor predisposición en razas braquicéfalas como Shih Tzu, Pequinés y Bulldog, debido a factores anatómicos como el lagoftalmos y alteraciones en la película lagrimal (2,4). El estudio histopatológico de estas lesiones permite identificar el grado de pérdida tisular, desde defectos epiteliales hasta descemetoceles, siendo esencial para el diagnóstico definitivo en la casuística de animales de compañía (5).

**Objetivo**
Analizar de forma retrospectiva globos oculares remitidos al servicio de histopatología del departamento de Patología (2023–2026) para caracterizar histopatológicamente las lesiones corneales (úlceras y queratitis) en perros y gatos, evaluando el grado de inflamación, tipo de infiltrado inflamatorio y neovascularización.

**Material y métodos**
Se realizó un estudio retrospectivo mediante la revisión de bitácoras del departamento de Patología correspondientes al periodo 2023–2026, en las cuales se registraron globos oculares para su evaluación. A partir de esta información, se seleccionaron los casos con diagnóstico morfológico de úlcera corneal y queratitis en perros y gatos.
Se revisaron los cortes histológicos de cada caso y sus informes para evaluar el grado de inflamación, el nivel tipo de infiltrado inflamatorio y la presencia de neovascularización. Los datos obtenidos fueron organizados en bases de datos para su sistematización. Posteriormente, se llevó a cabo un análisis estadístico descriptivo y se elaboraron gráficas con el fin de representar y comparar los hallazgos obtenidos.

## Resultados

Durante el periodo comprendido entre 2023 y 2026, se analizaron un total de 3150 biopsias, de las cuales 25 (0.79%) correspondieron a lesiones del globo ocular (Figura 1A). Dentro de este grupo, 17 casos (68%) fueron clasificados como procesos inflamatorios (Figura 1B). De estos, 2 casos (11.8%) correspondieron a queratitis, 5 casos (29.4%) a úlcera corneal y 10 casos (58.8%) a otros procesos inflamatorios (Figura 1C).

En los casos de queratitis, el infiltrado inflamatorio fue de tipo linfoplasmocítico y neutrofílico en proporciones iguales (Figura 2A). Ambos casos presentaron un grado de infiltrado inflamatorio clasificado como grado 3 o severo. La neovascularización se observó en el 50% de los casos (Figura 2B), y en el caso en que estuvo presente, correspondió a un grado 2 o moderado.

En los casos de úlcera corneal (Figura 3A y 3B), el infiltrado inflamatorio mostró una distribución variable, con presencia de infiltrado linfoplasmocítico y neutrofílico (Figura 3C) en igual proporción, así como un caso sin infiltrado celular evidente (Figura 4A). En cuanto al grado de infiltrado inflamatorio, se observó una mayor frecuencia de casos con grado 3 o severo, seguido de grados 1 o leve y 2 o moderado (Figura 4B). La neovascularización estuvo presente en el 60% de los casos (Figura 3D y 4C), y en estos, el grado de neovascularización se distribuyó de manera homogénea entre los grados 1, 2 y 3 (Figura 4D).

Respecto a las características demográficas, de los casos con información completa (n = 7), la mayoría correspondió a perros (85.7%), mientras que los gatos representaron una menor proporción (Figura 5A). En los perros (n = 6), se observó una predominancia del sexo macho (83.3%) sobre las hembras (Figura 5B). En cuanto a la distribución por raza, los perros de raza Pug fueron los más representados, seguidos de Poodle, Pitbull y Chihuahua (Figura 5C). En relación con la edad, se observó una mayor frecuencia de animales gerontes, seguida de cachorros y adultos maduros, sin registro de adultos jóvenes (Figura 5D).

## Discusión

Los resultados obtenidos evidencian que las lesiones del globo ocular representaron una baja proporción del total de biopsias analizadas (0.79%), lo cual coincide con reportes previos que indican que las biopsias oculares constituyen una fracción limitada dentro de los estudios histopatológicos veterinarios, debido a que muchas afecciones corneales son diagnosticadas clínicamente sin requerir confirmación histológica. Sin embargo, dentro de las lesiones oculares identificadas, predominó claramente el componente inflamatorio (68%), lo que resalta la relevancia de los procesos inflamatorios como principal motivo de evaluación histopatológica en el globo ocular.

En el presente estudio, las úlceras corneales representaron una proporción mayor en comparación con la queratitis no ulcerativa, lo cual es consistente con lo descrito en la literatura, donde se reconoce a la úlcera corneal como una de las lesiones oftálmicas más frecuentes en perros (4,5). Asimismo, el carácter multifactorial de esta lesión podría explicar su mayor representación en los casos analizados.

Desde el punto de vista histopatológico, los hallazgos de infiltrado inflamatorio neutrofílico y linfoplasmocítico en las úlceras corneales concuerdan con estudios previos, donde se describe una predominancia de infiltrados mixtos dependiendo de la fase y etiología del proceso (5,6). La presencia de casos con infiltrado grado 3 sugiere procesos inflamatorios severos, potencialmente asociados a infecciones bacterianas o progresión hacia queratomalacia, tal como ha sido reportado en estudios clínicos y microbiológicos (6).

En relación con la queratitis, ambos casos presentaron infiltrado inflamatorio severo (grado 3), lo que podría indicar que las muestras remitidas para estudio histopatológico corresponden a casos avanzados o refractarios al tratamiento clínico. La variabilidad en el tipo de infiltrado (linfoplasmocítico y neutrofílico) sugiere diferencias en la etiopatogenia, incluyendo posibles componentes inmunomediados o infecciosos, como ha sido descrito en queratitis crónicas y herpéticas (3).

La neovascularización corneal, observada tanto en queratitis como en úlceras corneales, representa un mecanismo de respuesta tisular ante daño crónico o hipoxia, facilitando la llegada de células inflamatorias y mediadores. La variabilidad en su grado observada en este estudio coincide con lo reportado en la literatura, donde su desarrollo depende de la duración y severidad del proceso inflamatorio (1,2).

En cuanto a las características demográficas, la predominancia de perros sobre gatos es consistente con la mayor frecuencia de presentación de enfermedades corneales en esta especie. Asimismo, la mayor representación de machos podría estar influenciada por factores poblacionales o de presentación clínica, aunque no necesariamente implica una predisposición biológica clara. La presencia de razas braquicéfalas como Pug dentro de los casos analizados es relevante, ya que estas razas han sido ampliamente asociadas con mayor riesgo de enfermedades corneales debido a su conformación anatómica (2,4).

Finalmente, la distribución etaria observada, con presencia de casos tanto en animales jóvenes como gerontes, sugiere que las lesiones corneales pueden presentarse en diferentes etapas de la vida, dependiendo de factores predisponentes como traumatismos, infecciones o enfermedades crónicas.

## Conclusión

Las lesiones del globo ocular representaron una baja proporción del total de biopsias analizadas; sin embargo, los procesos inflamatorios constituyeron la principal categoría diagnóstica dentro de estas.

Las úlceras corneales fueron más frecuentes que la queratitis, confirmando su relevancia clínica en pequeños animales. Histopatológicamente, ambas entidades mostraron infiltrados inflamatorios de intensidad variable, con predominio de casos severos en las muestras evaluadas.

La presencia de infiltrados neutrofílicos y linfoplasmocíticos, así como de neovascularización corneal, refleja la complejidad de la respuesta inflamatoria y su asociación con la progresión de las lesiones.

Los perros, particularmente de razas braquicéfalas, representaron la mayoría de los casos, lo que respalda su predisposición a enfermedades corneales. No obstante, estas lesiones pueden presentarse en diferentes especies, sexos y grupos etarios.

El análisis histopatológico continúa siendo una herramienta útil para la caracterización de lesiones oculares, especialmente en casos severos, atípicos o de evolución crónica, contribuyendo a una mejor comprensión de su patogénesis.

**Referencias**

1. Bacha WJ Jr, Bacha LM. Color atlas of veterinary histology. 3rd ed. Ames (IA): Wiley-Blackwell; 2011.
2. Peiffer RL Jr, Petersen-Jones SM, editors. Small animal ophthalmology: a problem-oriented approach. 4th ed. St. Louis (MO): Saunders Ltd.; 2009.
3. Hospital Veterinario Puchol. Herpesvirosis felina [Internet]. 2019 [cited 2026 Apr 7]. Available from: https://veterinarios.hospitalveterinariopuchol.com/blog/herpesvirosis-felina/
4. Torres-Calderón Sattui MA, De Lima-Núñez TA, Ramírez-Reyes RP. Características epidemiológicas y clínicas de la úlcera corneal en perros (Canis familiaris) en Trujillo, Perú. Rev MVZ Córdoba [Internet]. 2025 Sep 1 [cited 2026 Apr 6];30(3):1–10. Available from: https://research-ebsco-com.pbidi.unam.mx:2443/linkprocessor/plink?id=6b3413c6-de91-3abf-aa5f-a8a00b153d7c
5. Kim JY, Won HJ, Jeong SW. A retrospective study of ulcerative keratitis in 32 dogs. Intern J Appl Res Vet Med. 2009;7(1):27–31.
6. Tsvetanova A, Powell RM, Tsvetanov KA, Smith KM, Gould DJ. Melting corneal ulcers (keratomalacia) in dogs: a 5-year clinical and microbiological study (2014–2018). Vet Ophthalmol [Internet]. 2021 Apr 1 [cited 2026 Apr 6];24:265–78. Available from: https://research-ebsco-com.pbidi.unam.mx:2443/linkprocessor/plink?id=94fa6ebf-5e06-3193-968f-b8e746436819

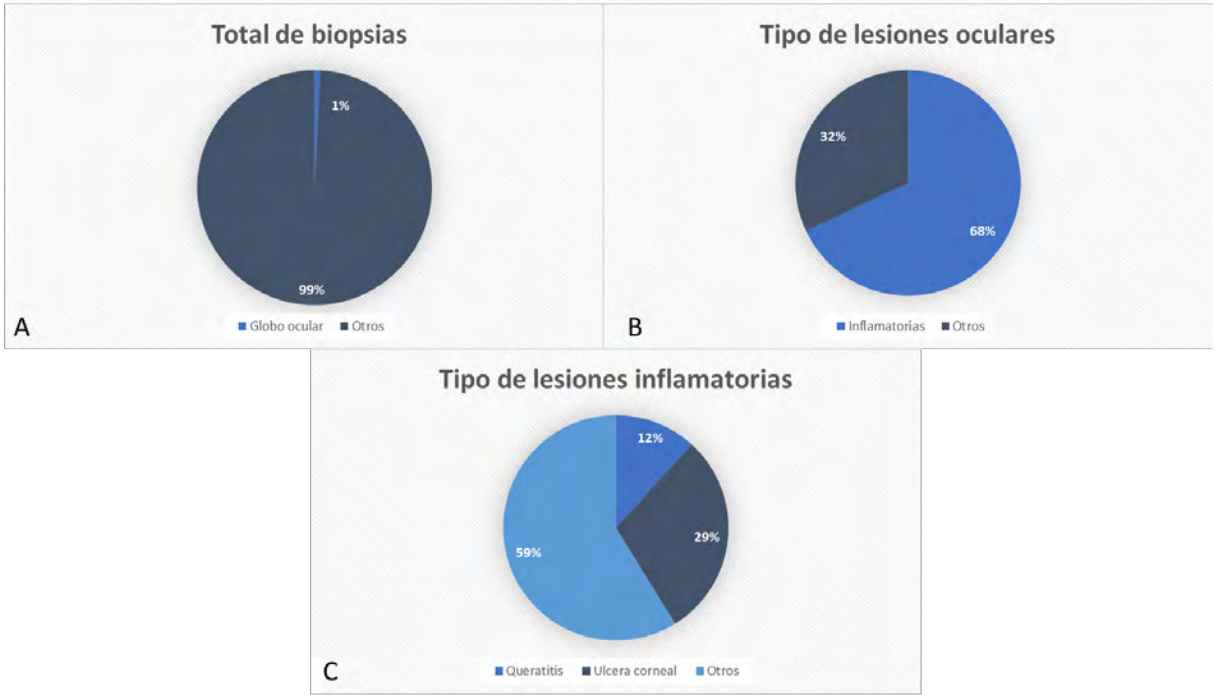


**Figura 1. Distribución de las biopsias y lesiones oculares analizadas durante el periodo 2023–2026.**
(A) Proporción de biopsias de globo ocular respecto al total de muestras analizadas.
(B) Clasificación de las lesiones oculares en inflamatorias y no inflamatorias.
(C) Distribución de los tipos de lesiones inflamatorias, incluyendo queratitis, úlcera corneal y otros procesos inflamatorios.

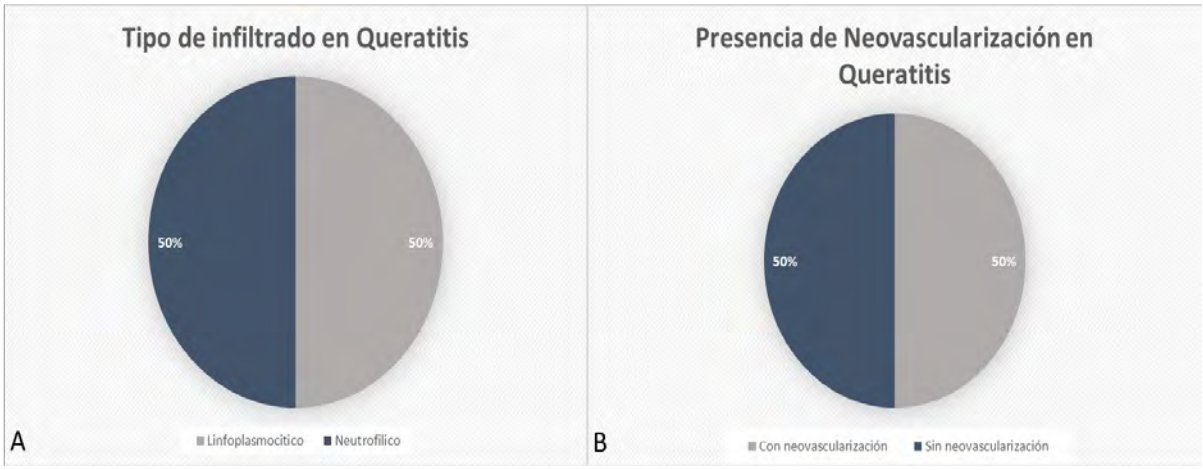


**Figura 2. Caracterización histopatológica de la queratitis en pequeños animales.**
(A) Distribución del tipo de infiltrado inflamatorio en casos de queratitis.
(B) Presencia de neovascularización en casos de queratitis.

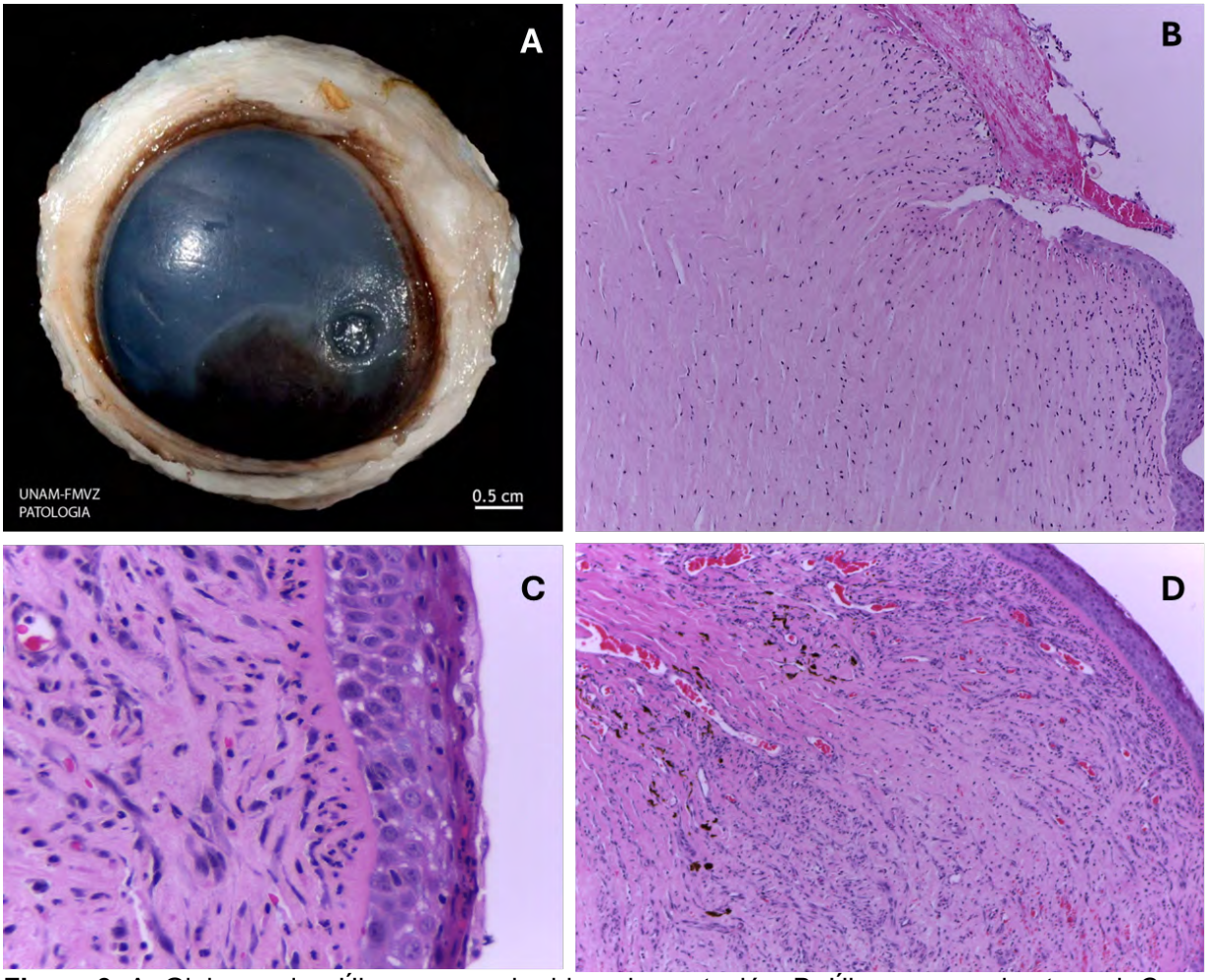


**Figura 3.** A. Globo ocular. Úlcera corneal e hiperpigmentación. B. Úlcera corneal estromal. C. Epitelio corneal. Edema intercelular, exocitosis por neutrófilos. Infiltrado neutrofílico estromal y neovascularización. D. Neovascularización corneal.

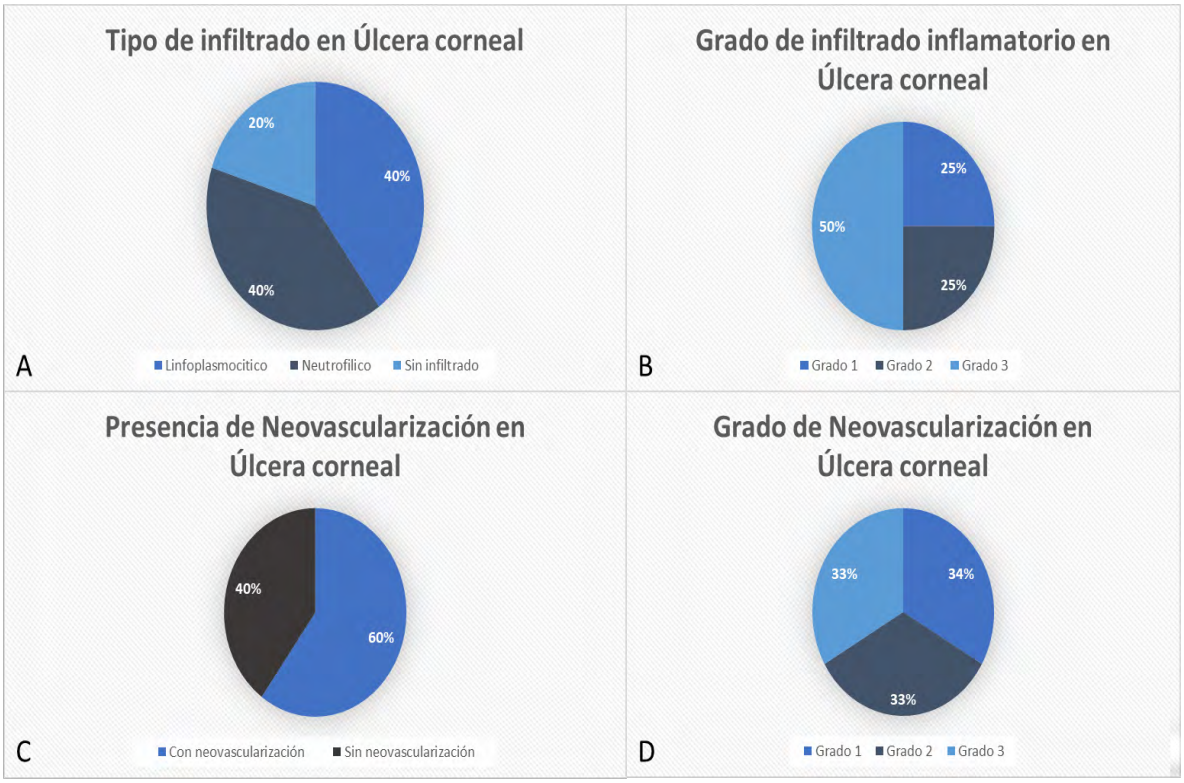


**Figura 4. Caracterización histopatológica de la úlcera corneal en pequeños animales.**
(A) Distribución del tipo de infiltrado inflamatorio en casos de úlcera corneal.
(B) Grado de infiltrado inflamatorio observado en úlcera corneal.
(C) Presencia de neovascularización en casos de úlcera corneal.
(D) Grado de neovascularización en los casos que presentaron esta característica.

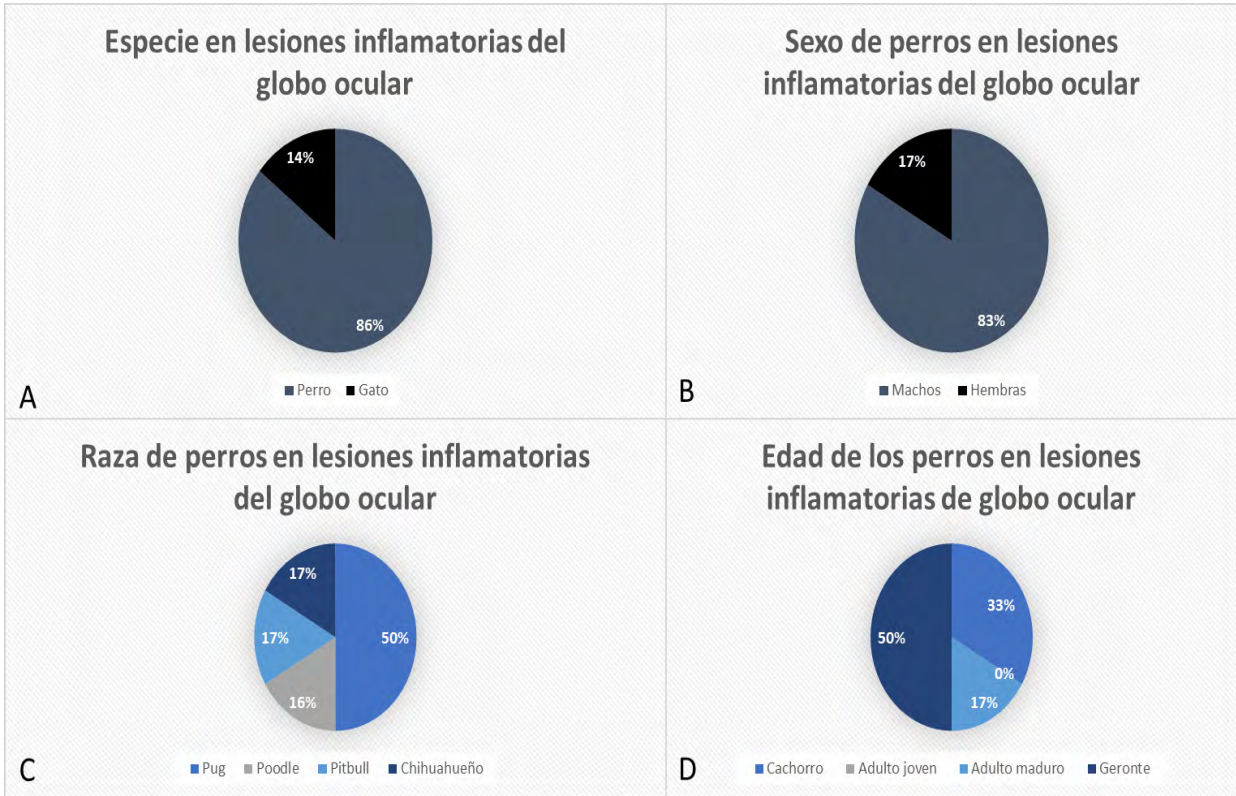


**Figura 5. Características demográficas de los casos con lesiones inflamatorias del globo ocular.**
(A) Distribución por especie de los casos analizados.
(B) Distribución por sexo en perros con lesiones inflamatorias oculares.
(C) Distribución por raza en perros con lesiones inflamatorias del globo ocular.
(D) Distribución por grupo etario en perros con lesiones inflamatorias del globo ocular.

# EXPRESIÓN DE MELAN-A, S100, MAGE, PRAME Y KI-67 EN MELANOMAS UVEALES EN PERROS

**Gutiérrez ASA*[1], Cruz SSI[1], Juárez RM[1]**
[1]Departamento de Patología, Facultad de Medicina Veterinaria y Zootecnia, Universidad Nacional Autónoma de México

## Resumen
Se describen las características histológicas e inmunohistoquímicas de melanomas uveales remitidos al servicio de biopsias del departamento de Patología de la FMVZ-UNAM. Se evaluaron cuatro globos oculares enucleados de perros con diagnóstico de melanoma, tres eran derechos y uno izquierdo; tres provenían de hembras y uno de macho. Los perros tenían entre 10 y 13 años. En cuanto las características histológicas los cuatro melanomas eran de tipo epitelioide y tenían porcentajes de pigmentación del 25-90%. Los conteos mitósicos fueron de 0-64 en 2.37mm$^2$. En cuanto a la necrosis el porcentaje fue de 0 a ≥50%. En todos los casos se observó invasión a otras estructuras oculares destacando la cámara anterior, el ángulo de filtración y la córnea. En dos casos hubo permeación vascular, en todos se apreció infiltrado inflamatorio neutrofílico y hemorragia. En el caso de la inmunohistoquímica se evaluó la expresión de marcadores melanocíticos clásicos como Melan-A y S100, además de PRAME y MAGE antígenos que han cobrado relevancia en oncología humana y veterinaria. En el caso de estos cuatro marcadores dos casos exhibieron áreas de inmunopositividad para todos ellos, un caso solo fue positivo a Melan A y uno negativo a los cuatro marcadores. Además, se incluyó la evaluación de Ki67 como marcador de proliferación celular y la cantidad de núcleos positivos en 2.37 mm$^2$ fue de 20-250.
**Palabras clave:** melanoma ocular, perro, inmunohistoquímica, S100, MELAN A, PRAME, MAGE, Ki-67

## Abstract
The histological and immunohistochemical characteristics of anterior uveal melanomas submitted to the biopsy service of the Pathology Department at the FMVZ-UNAM are described. Four enucleated eyeballs from dogs diagnosed with melanoma were evaluated: three right and one left; three were from females and one from a male. The dogs were between 10 and 13 years old. Histologically, all four melanomas were epithelioid and had pigmentation percentages of 25-90%. Mitotic counts ranged from 0-64 per 2.37 mm². Necrosis ranged from 0 to ≥50%. In all cases, invasion of other ocular structures was observed, notably the anterior chamber, the filtration angle, and the cornea. Vascular permeation was present in two cases, and all showed neutrophilic inflammatory infiltrate and hemorrhage. Immunohistochemistry was used to evaluate the expression of classic melanocytic markers such as Melan-A and S100, as well as PRAME and MAGE antigens, which

have gained relevance in human and veterinary oncology. For these four markers, only two cases showed areas of immunopositivity for all of them, one case was positive only for Melan-A, and one was negative for all four markers. Additionally, Ki67 was evaluated as a marker of cell proliferation, and the number of positive nuclei in 2.37 mm² ranged from 20 to 250.
**Keywords:** canine ocular melanoma, dog, immunohistochemistry, S100, PRAME, MAGE, Ki-67

## Introducción

Las neoplasias melanocíticas son las más frecuentes en perros, pueden originarse a partir de melanocitos presentes en el iris, cuerpo ciliar y coroides.[1,2] En perros domésticos, la úvea anterior constituye el sitio más frecuente de desarrollo, siendo el melanocitoma la neoplasia predominante en esta especie.[3]

El diagnóstico de neoplasias melanocíticas puede representar un reto debido a la variabilidad morfológica de los melanocitos neoplásicos, los cuales pueden asemejarse a otras neoplasias oculares pigmentadas, como el adenocarcinoma iridociliar.[4] Debido a esto, en las neoplasias de origen melanocítico es de gran relevancia evaluar el tamaño del tumor, localización, infiltración a estructuras adyacentes, morfología celular (subtipo epitelioide y fusiforme), atipia nuclear, grado de pigmentación, presencia de necrosis e infiltrado inflamatorio; así como, cuantificar el número de mitosis dada su relevancia pronóstica.[3,5-8]

En casos donde la pigmentación es escasa o nula, la confirmación de neoplasia melanocítica requiere del uso de inmunohistoquímica. Sin embargo, pocos marcadores inmunohistoquímicos han sido evaluados en casos de melanomas uveales, entre los que se encuentran Melan-A, S100, HMB45, tirosinasa, PNL-2.[4,9-11] Aunado a estos marcadores el uso de Ki67 ha demostrado ser altamente sensible para evaluar la proliferación tumoral.[4]

Considerando que el índice mitótico, extensión tumoral y presencia de necrosis e inflamación no siempre predicen de manera confiable el comportamiento biológico de las neoplasias melanocíticas uveales en perros, es importante explorar el uso de otros marcadores inmunohistoquímicos como PRAME y MAGE. Estos marcadores han tomado relevancia en oncología humana, ya que su expresión y patrón de tinción se han asociado con inestabilidad genómica, metástasis y mal pronóstico[12] y por lo que se han correlacionado con peor evolución clínica, aunque su papel aún no está completamente esclarecido.[13] Debido a esto resulta de interés determinar si existe reactividad para estos antígenos en melanomas uveales bien diferenciados en perros.

## Objetivo

Determinar la expresión de Melan-A, S100, MAGE, PRAME, y Ki-67 en melanomas uveales bien diferenciados en perros.

**Materiales y métodos**

En este estudio se incluyeron cuatro globos oculares enucleados de perros que fueron remitidos al servicio de histopatología del departamento de Patología de la FMVZ-UNAM en los que se emitió el diagnóstico de melanoma uveal. Se registraron los datos clínicos relacionados con la raza, sexo y edad de todos los casos.

Se solicitaron las laminillas y bloques de esos casos con el objetivo de realizar la evaluación histológica considerando los siguientes parámetros: localización anatómica de la neoplasia, porcentaje de pigmentación, cantidad de figuras mitósicas en 2.37 $mm^2$, porcentaje de necrosis, invasión a otras estructuras oculares, presencia de células neoplásicas libres en la cámara anterior, permeación vascular, inflamación, hemorragia y se asignó un rubro más para otras lesiones.

En el caso de la inmunohistoquímica se realizaron cortes de 3-5 µm de los globos oculares embebidos en parafina y se montaron en laminillas electrocargadas, se desparafinaron a 55°C durante 30 min, se rehidrataron dos veces en xileno y etanol a diferentes concentraciones (100 %, 96 %, 80 % y 70 %) y se lavaron con agua destilada. Las muestras fueron despigmentadas mediante la técnica descrita por Manicam (2014). Para la recuperación antigénica, las laminillas se colocaron en una solución de recuperadora (Diva Decloaker 20X, Biocare Medical) y olla a presión durante 10 min, se atemperaron durante 20 min y se lavaron con PBS-TWEEN 0,1 %. Para el bloqueo de proteínas endógenas las laminillas fueron incubadas con solución bloqueadora (Background Sniper, Biocare Medical) durante 15 min a TA y se lavaron con PBS-TWEEN 0,1 %. A continuación, se aplicaros los anticuerpos anti-melan A (monoclonal de ratón, Abcam), anti-S100 (monoclonal de ratón, Biocare), anti-PRAME (monoclonal de ratón, Biocare), anti-MAGE (monoclonal de ratón, Abcepta) y anti-Ki67 (monoclonal de ratón, Dako), las laminillas se incubaron toda la noche a 4°C, al día siguiente se PBS-TWEEN 0,1%. Posteriormente, las láminas se incubaron con una sonda específica para detectar anticuerpos de ratón (Mouse Probe, Biocare Medical) durante 20 minutos y se lavaron con PBS-TWEEN 0,1%. Posteriormente se expusieron a HRP-Polímero (Biocare Medical, EE. UU.) durante 30 min, se lavaron con PBS-TWEEN 0,1% y, finalmente, se aplicó diaminobencidina (Betazoid DAB Chromogen- Biocare Medical, EE. UU.) durante 1 min para detectar el anticuerpo primario. Como tejidos control positivo se utilizaron piel con melanocitoma (melan A, S100, PRAME, MAGE), testículo normal (PRAME y MAGE) y linfonodo (Ki67). En el caso del control negativo se utilizaron los mismos tejidos, solo se intercambiaron los anticuerpos primarios por la solución de lavado.

Para realizar la evaluación de los resultados de inmunohistoquímica de manera cualitativa se determinó si el tejido era positivo o negativo a cada uno de los anticuerpos utilizados considerando primero la localización subcelular de la inmunotinción, la intensidad que se clasifico como débil (+), moderada (++) o intensa (+++) y finalmente se describieron las características del precipitado. De manera semicuantitativa se estimo el porcentaje de células neoplásicas que fueron positivas y en el caso del Ki67 se contó el número de núcleos positivos en 15 campos de 40x,

para tener un área estándar de 2.37 $mm^2$. Los resultados obtenidos se muestran en tablas.

**Resultados**

Se analizaron cuatro globos oculares enucleados que correspondían a tres hembras y un macho. Los globos oculares tres eran derechos y un izquierdo. Los pacientes tenían entre 10 y 13 años. En todos los casos, las neoplasias se originaron en la úvea anterior y eran de tipo epitelioide. Solo uno de los pacientes presentó bulftalmía, dolor a la palpación y secreción ocular y en uno más se describió perdida de la visión. Solo uno recibió tratamiento (tramadol y meloxicam) (Cuadro 1).

Los resultados de la evaluación histológica se resumen en el cuadro 2. En donde las características más relevantes fueron que el porcentaje de pigmentación se encontró en un rango del 25-90%, la cantidad de mitosis en 15 campos de 40x (2.37$mm^2$) fue de 0-64. En tres de cuatro casos se encontró evidencia de necrosis. Las estructuras a las que se extendía la neoplasia con mayor frecuencia fueron la córnea y el ángulo de filtración. En todos los casos se observaron células neoplásicas libres en la cámara anterior. La permeación vascular se observó en dos de cuatro casos. Finalmente, en todos los casos hubo infiltrado inflamatorio neutrófilico y hemorragia.

Con relación a los resultados de inmunohistoquímica en el cuadro 3 se puede observar que dos casos fueron positivos a los cuatro marcadores para identificar melanocitos, uno fue positivo a Melan-A y MAGE y uno fue positivo solo a Melan A. Con relación a la inmunotinción con Ki67 se observó que el caso 2 tuvo el menor conteo de mitosis y coincide con el menor número de mitosis de los cuatro casos; así mismo, los casos uno y tres tuvieron el mayor número de mitosis y el mayor número de núcleos positivos con Ki67. Con relación a la inmunopositividad que mostraron los marcadores empleados S100 y PRAME tuvieron un comportamiento similar, mientras que MAGE fue positivo en un caso más y el marcador que mostró consistencia para la identificación de melanocitos neoplásicos fue Melan-A, el cual fue positivo en un mayor porcentaje de células.

**Discusión**

La relación más sólida en este estudio es entre mitosis y Ki-67. También se observa una tendencia entre la pigmentación y la expresión de Melan-A, así como entre alta proliferación y necrosis, mientras que S100, PRAME y MAGE no muestran patrones consistentes claros.

En relación con MAGE, Hindriks (2025) reporta expresión en una minoría de melanomas, con marcaje nuclear y citoplasmático, y negatividad en melanomas uveales[15]. En el presente estudio, aunque se confirma su expresión variable, el patrón fue predominantemente citoplasmático y difuso, además de detectarse positividad en melanoma ocular, lo que contrasta con dichos hallazgos.

Respecto a PRAME, descrito como difuso y útil para diferenciar melanomas de melanocitomas[16], en este estudio mostró baja expresión (<25%), con localización citoplasmática y sin marcaje nuclear, lo que sugiere una utilidad diagnóstica limitada en melanoma ocular canino.
En cuanto a S100, Sandusky (1985) reporta alta positividad en melanomas cutáneos, con marcaje citoplasmático y nuclear, y patrón granular. Sin embargo, en este estudio se observó menor proporción de células positivas, sin marcaje nuclear ni patrón granular marcado. De forma similar, en humanos, Kan-Mitchell (1990) describe positividad constante en melanomas uveales, lo que contrasta con la expresión variable observada aquí.
En conjunto, los resultados evidencian un predominio de marcaje citoplasmático, ausencia de componente nuclear significativo y menor proporción de células positivas en comparación con la literatura, lo que sugiere particularidades del melanoma ocular canino.

## Conclusiones

Los melanomas oculares caninos analizados mostraron características histológicas e inmunohistoquímicas heterogéneas, evidenciando variaciones en pigmentación, actividad proliferativa y patrones de invasión.
En conjunto, estos hallazgos resaltan la heterogeneidad biológica del melanoma ocular en perros y la importancia del uso de paneles inmunohistoquímicos combinados. Asimismo, este estudio representa un acercamiento inicial que contribuye a dilucidar futuras líneas de investigación, orientadas a profundizar en el valor diagnóstico y pronóstico de estos marcadores en esta neoplasia.

## Bibliografía

1. Hu DN. Photobiology of ocular melanocytes and melanoma. Photochem Photobiol. 2005;81(3):506-9. Doi:10.1562/2004-08-24-IR-289.
2. Grahn B, Peiffer R, Wilcock B. Histologic basis of ocular disease in animals. Ames: Wiley Blackwell; 2019.
3. Dubielzig RR, Ketring KL, McLellan GJ, Albert DM. Veterinary ocular pathology: a comparative review. 1st ed. St. Louis: Elsevier; 2010.
4. Moreira MVL, Langohr IM, Campos MRA, Ferreira E, Carvalho B, Blume GR, et al. Canine and feline uveal melanocytic tumours: histologic and immunohistochemical characteristics of 32 cases. Vet Med Sci. 2022;8(3):1036-1048. Doi:10.1002/vms3.752.
5. Diters RW, Dubielzig RR, Aguirre GD, Acland GM. Primary ocular melanoma in dogs. Vet Pathol. 1983;20(4):379-395. Doi:10.1177/030098588302000401.
6. Spangler WL, Kass PH. The histologic and epidemiologic bases for prognostic considerations in canine melanocytic neoplasia. Vet Pathol. 2006;43(2):136-49. Doi:10.1354/vp.43-2-136.
7. Goldschmidt MH, Goldschmidt KH. Epithelial and melanocytic tumors of the skin. In: Meuten DJ, editor. Tumors in domestic animals. 5th ed. Ames: Wiley Blackwell; 2017. P. 123-132.

8. Polton G, Borrego JF, Clemente-Vicario F, Clifford CA, Jagielski D, Kessler M, et al. Melanoma of the dog and cat: consensus and guidelines. Front Vet Sci. 2024;11:1359426. Doi:10.3389/fvets.2024.1359426.
9. Kan-Mitchell J, Rao N, Albert DM, Van Eldik LJ, Taylor CR. S100 immunophenotypes of uveal melanomas. Invest Ophthalmol Vis Sci. 1990;31(8):1492-6.
10. Giudice C, Ceciliani F, Rondena M, Stefanello D, Grieco V. Immunohistochemical investigation of PNL2 reactivity of canine melanocytic neoplasms and comparison with Melan A. J Vet Diagn Invest. 2010;22(3):389-94. Doi:10.1177/104063871002200307.
11. Wang AL, Kern T. Melanocytic ophthalmic neoplasms of the domestic veterinary species: a review. Vet Ophthalmol. 2015;18(4):148-157. Doi:10.1053/j.tcam.2015.06.001.
12. Kurtenbach S, Sanchez MI, Kuznetsoff J, Rodriguez DA, Weich N, Dollar JJ, et al. PRAME induces genomic instability in uveal melanoma. Oncogene. 2024;43:555-565.
13. Lee YK, Heo HH, Park UH, Youn H, Kim EJ, Um SJ, et al. Tumor antigen PRAME promotes melanoma growth by inactivating p53 through the SIRT1-DBC1 axis. Oncogene. 2025;44:4087-4099.
14. Manicam C, Pitz S, Brochhausen C, Grus FH, Pfeiffer N, Gericke A. Effective melanin depigmentation of human and murine ocular tissues: an improved method for paraffin and frozen sections. PloS One. 2014;9(7):e102512. Doi:10.1371/journal.pone.0102512.
15. Hindriks E, Bergmann W, Ruiz AM, De Maria R, Zandvliet MMJM, Sijts AJAM, Broere F, et al. Cancer-testis antigen expression in canine melanoma and healthy tissues. Vet Immunol Immunopathol. 2025;284:110946. Doi:10.1016/j.vetimm.2025.110946.
16. Contel IJ, Fonseca-Alves CE, Ferrari HF, Laufer-Amorim R, Xavier-Júnior JCC. Review of the comparative pathological and immunohistochemical features of human and canine cutaneous melanocytic neoplasms. J Comp Pathol. 2024;211:26-35. Doi:10.1016/j.jcpa.2024.04.001.
17. Sandusky GE Jr, Carlton WW, Wightman KA. Immunohistochemical staining for S100 protein in the diagnosis of canine amelanotic melanoma. Vet Pathol. 1985;22(6):577-581. Doi:10.1177/030098588502200611.

**Cuadro 1.** Características clínicas y morfológicas generales.

| No. de caso | Edad | Sexo | Signos clínicos | Tratamiento | Ojo afectado | Localización | Morfología |
|---|---|---|---|---|---|---|---|
| Caso 1 | 13 años | Macho castrado | No referido | Tramadol/ meloxicam | Ojo derecho | Úvea anterior | Epitelioide |
| Caso 2 | 10 años | Hembra castrada | Buftalmia, dolor a la palpación y secreción ocular café oscura | No referido | Ojo derecho | Úvea anterior | Epitelioide |
| Caso 3 | 12 años | Hembra castrada | Pérdida de la visión | No referido | Ojo izquierdo | Úvea anterior | Epitelioide |
| Caso 4 | 10 años | Hembra | No referido | No referido | Ojo derecho | Úvea anterior | Epitelioide |

**Cuadro 2.** Características histológicas de los melanomas uveales evaluados.

| No. de caso | Caso 1 | Caso 2 | Caso 3 | Caso 4 |
|---|---|---|---|---|
| **Pigmentación (%)** | 25 - 75 | > 90 | < 25 | > 90 |
| **Figuras mitósicas en 2.37 $mm^2$** | 56 | 0 | 64 | 13 |
| **Necrosis (%)** | < 50 | No | ≈ 50 | ≈ 50 |
| **Invasión a otras estructuras oculares** | Córnea, ángulo de infiltración, esclera, conjuntiva escleral, coroides, retina, nervio óptico | Córnea (rotura de membrana de Descemet), esclera, perineural | Córnea, ángulo de infiltración, limbo, coroides | Ángulo de infiltración, limbo |
| **Células neoplásicas libres en cámara anterior** | Sí | Sí | Sí | Sí |
| **Permeación vascular** | No | Sí | No | Sí |
| **Inflamación** | Neutrofílica | Neutrofílica | Neutrofílica y linfocítica | Neutrofílica (escasa) |
| **Hemorragia** | Presente | Presente | Presente | Presente |
| **Hallazgos adicionales** | Queratitis, neovascularización corneal, edema, vasculitis | Hifema, hemovítreo, desprendimiento de retina, vasculitis | Neovascularización corneal | Catarata anterior, membrana fibrovascular iridial, ectropión iridial |

**Cuadro 3.** Resultados de inmunohistoquímica para marcadores de origen melanocítico.

| No. de caso | S100 | PRAME | MAGE | Melan-A |
|---|---|---|---|---|
| **Caso 1** | (+) | (+) | (+) | (+) |
| **Caso 2** | (+) | (+) | (+) | (+) |
| **Caso 3** | (-) | (-) | (-) | (+) |
| **Caso 4** | (-) | (-) | (+) | (+) |

**Cuadro 4.** Características del inmunomarcaje con Melan A, S100, PRAME, MAGE y expresión de Ki67 en melanomas uveales bien diferenciados.

| Marcador | Parámetro | Caso 1 | Caso 2 | Caso 3 | Caso 4 |
|---|---|---|---|---|---|
| **Ki67** | Células (2.37 mm²) | 250 | 20 | 270 | 64 |
| **S100** | Loc. | Citoplasma | Citoplasma | Negativo | Negativo |
| | % | <50 | <25 | Negativo | Negativo |
| | Int. | + a +++ | ++ | Negativo | Negativo |
| | Patrón | Difuso | Difuso | Negativo | Negativo |
| **PRAME** | Loc. | Citoplasma | Citoplasma | Negativo | Negativo |
| | % | <25 | <25 | Negativo | Negativo |
| | Int. | + | ++ | Negativo | Negativo |
| | Patrón | Difuso | Difuso | Negativo | Negativo |
| **MAGE** | Loc. | Citoplasma | Citoplasma | Negativo | Citoplasma |
| | % | <50 | ≈5 | Negativo | >75 |
| | Int. | + a ++ | ++ | Negativo | + a ++ |
| | Patrón | Difuso | Difuso | Negativo | Difuso |
| **Melan-A** | Loc. | Citoplasma | Citoplasma | Citoplasma | Citoplasma |
| | % | >75 | <75 | ≈75 | >75 |
| | Int. | ++ | +++ | ++ | +++ |
| | Patrón | Difuso granular | Difuso granular | Granular | Difuso |

Loc.: localización subcelular; %: porcentaje de células positivas; Int.: intensidad; Patrón: características del precipitado.

# FRECUENCIA Y CARACTERIZACIÓN CLÍNICO-PATOLÓGICA DE MASTOCITOMAS DIAGNOSTICADOS EN PERROS EN UNA CLÍNICA PRIVADA DURANTE 2025: ESTUDIO RETROSPECTIVO

**Lancón HMF*[1], Arroyo MO [2], González GP[1], García MEM [3], Muñoz DAI[3], León ZRS[1,3]**
[1]Universidad del Valle de México (UVM), Campus Querétaro;
[2] Clínica veterinaria La Vet de Ofe
[3]Centro de Diagnóstico Veterinario Bajío

**Resumen**
El mastocitoma (MCT) representa una de las neoplasias cutáneas más prevalentes en la especie canina y se caracteriza por un comportamiento biológico heterogéneo. El objetivo de este estudio fue determinar la frecuencia y describir las características clínico-patológicas de los MCT diagnosticados durante 2025 en una clínica veterinaria privada. Se realizó un estudio retrospectivo mediante la revisión de 50 expedientes de caninos con masas cutáneas, de los cuales 12 casos (24%) fueron confirmados como MCT mediante citología por aspiración con aguja fina y/o histopatología. Los resultados mostraron una mayor incidencia en pacientes senior (7-11 años; 75%) y en machos (58.3%), con una distribución racial predominante en Mestizos, Schnauzer, Cocker Spaniel y Boston Terrier. Se evaluaron 16 nódulos localizados principalmente en las regiones axilar, escrotal e inguinal. La evaluación histopatológica de 14 nódulos reveló un predominio de Grado I (Patnaik) y Bajo Grado (Kiupel y Sabattini). El 44.4% de los pacientes presentó antecedentes de la neoplasia y la mortalidad global fue del 25%, ascendiendo al 75% en el subgrupo con recidivas. Se concluye que el historial previo y la localización anatómica son factores pronósticos críticos que deben integrarse a la gradación histológica para optimizar el manejo clínico.
**Palabras clave:** Mastocitoma, citología, histopatología, perro, pronóstico.

**Abstract**
Mast cell tumors (MCT) represent one of the most prevalent cutaneous neoplasms in dogs and are characterized by a highly heterogeneous biological behavior. The objective of this study was to determine the frequency and describe the clinico-pathological characteristics of MCTs diagnosed during 2025 at a private veterinary clinic. A retrospective study was conducted by reviewing 50 medical records of dogs presenting with cutaneous masses; 12 cases (24%) were confirmed as MCT via fine-needle aspiration cytology and/or histopathology. Results demonstrated a higher incidence in senior patients (7-11 years; 75%) and males (58.3%), with a predominant breed distribution among Mixed-breed, Schnauzer, Cocker Spaniel, and Boston Terrier. A total of 16 nodules were evaluated, localized primarily in the axillary, scrotal, and inguinal regions. Histopathological evaluation of 14 nodules

revealed a predominance of Patnaik Grade I and Low-Grade (Kiupel and Sabattini systems). Notably, 44.4% of patients had a prior history of MCT, and the overall mortality rate was 25%, which rose to 75% within the subgroup of patients with clinical recurrence. It is concluded that prior history and anatomical localization are critical prognostic factors that must be integrated with histological grading to optimize clinical management.
**Keywords:** Mast cell tumor, cytology, histopathology, dog, prognosis.

## Introducción

El mastocitoma cutáneo -MCT, por sus abreviaturas en inglés- es la neoplasia maligna de piel más prevalente en la especie canina, representando entre el 16% y el 21% de todos los tumores cutáneos [1]. Estos tumores se originan a partir de la proliferación neoplásica de los mastocitos tisulares, cuya etiopatogenia está estrechamente ligada a mutaciones en el protooncogén c-KIT, el cual codifica para el receptor tirosina quinasa. La activación constitutiva de este receptor impulsa una proliferación celular incontrolada, factor determinante en la agresividad biológica del tumor [2,3,4].

Epidemiológicamente, la literatura internacional reporta una predisposición marcada por la edad, el sexo y la raza. Se ha establecido que los perros de edad avanzada, generalmente entre los 8 y 9 años, presentan un riesgo significativamente mayor [1,5]. En cuanto al sexo, aunque algunos estudios sugieren una ligera predisposición en hembras, el consenso actual indica que no hay una diferencia estadística determinante, lo que convierte a este factor en una variable de interés regional [5].

La predisposición racial es uno de los pilares diagnósticos más documentados. Razas braquicéfalas como el Bóxer, Pug y Boston Terrier muestran una alta incidencia, aunque frecuentemente desarrollan tumores de bajo grado histológico. En contraste, razas como el Shar Pei, Labrador Retriever y Golden Retriever suelen presentar variantes más agresivas [6,7]. Recientemente, se ha observado un aumento en la casuística de razas como el Schnauzer y el Cocker Spaniel, lo que sugiere variaciones genéticas poblacionales que requieren ser documentadas localmente.

El diagnóstico y pronóstico del MCT han dependido históricamente de los sistemas de gradación histopatológica. El sistema de Patnaik (1984), que clasifica los tumores en Grados I, II y III, ha sido el estándar, aunque su subjetividad en el Grado II impulsó la adopción del sistema binario de Kiupel (2011). Este último se centra en criterios de alta agresividad como el índice mitótico, la multinucleación y la cariomegalia [8,9,10]. A pesar de estas herramientas, el manejo del MCT sigue siendo complejo debido a los efectos sistémicos de la desgranulación (histamina y heparina), que pueden derivar en síndromes paraneoplásicos gastrointestinales, afectando drásticamente el intervalo libre de enfermedad [11]. El objetivo de este estudio es caracterizar la casuística de una clínica privada en 2025, contrastando

los hallazgos epidemiológicos locales con los estándares internacionales de la oncología veterinaria.

**Objetivo**

Determinar la frecuencia de los mastocitomas en perros atendidos durante el año 2025 en una clínica privada y caracterizar los principales hallazgos clínicos, epidemiológicos e histopatológicos asociados a esta neoplasia.

**Material y métodos**

Se analizaron 50 expedientes de caninos con masas cutáneas atendidos entre enero y diciembre de 2025. Se incluyeron 12 casos confirmados mediante citología y/o histopatología. Las variables analizadas incluyeron edad, sexo, raza, localización, grado histopatológico y evolución clínica.

**Resultados**

De un total de 50 caninos que presentaron masas cutáneas, se confirmó el diagnóstico de mastocitoma (MCT) en 12 individuos, lo que representa una frecuencia del 24%. La distribución etaria reveló un marcado predominio en pacientes en etapa senior (7 a 11 años) con el 75% de los casos (n=9), seguidos por el estrato geriátrico (≥12 años) con el 16.7% (n=2) y, en menor proporción, pacientes jóvenes (2 a 6 años) con el 8.3% (n=1).

En cuanto al sexo, se observó una mayor casuística en machos (58.3%; n=7) frente a las hembras (41.7%; n=5). Respecto al estatus reproductivo, el 66.7% de la muestra correspondía a animales no castrados al momento del diagnóstico. La distribución racial fue heterogénea, destacando una prevalencia del 25% en perros mestizos, seguidos por el Schnauzer (16.6%), Cocker Spaniel (16.6%) y Boston Terrier (8.3%) (Tabla 1).

Se identificaron un total de 16 nódulos en los 12 pacientes. El 58.3% de los casos presentó una forma de presentación solitaria, mientras que la presentación multicéntrica se observó en el 33.3% (nodos múltiples). El motivo de consulta primario fue la detección de una masa cutánea (58.3%), aunque un 16.7% de los diagnósticos fueron incidentales durante la evaluación de patologías ajenas como otitis externa.

Las localizaciones anatómicas más frecuentes comprendieron las regiones axilar, escrotal, pectoral e inguinal (Tabla 1). Se registraron complicaciones concomitantes en el 25% de los casos, incluyendo ulceración tumoral, pioderma secundario y piometra (8.3% cada uno) (Figura 1).

La citología por aspiración con aguja fina (CAAF) fue la herramienta diagnóstica inicial en el 100% de los casos. El abordaje quirúrgico mediante escisión con evaluación histopatológica posterior se realizó en el 83.3% (n=10) de los pacientes. Como parte del protocolo de estadificación prequirúrgica, se realizó ultrasonografía abdominal en el 40% (4/10) de los pacientes quirúrgicos para evaluar órganos diana

de metástasis (hígado, bazo y linfonodos regionales). La evaluación radiográfica de campos pulmonares en tres proyecciones se llevó a cabo en el 20% (n=2) para descartar macrometástasis sistémica. Únicamente en un paciente (10%) se realizó inmunohistoquímica (IHQ) como estudio complementario tras el diagnóstico citológico inicial (Figura 2).

De los 14 nódulos evaluados histopatológicamente, la mayoría fue categorizada como Grado I bajo el sistema de Patnaik y como Bajo Grado bajo los criterios de Kiupel y Sabattini (Figura 3). Estos hallazgos sugieren morfológicamente un comportamiento biológico menos agresivo en la mayor parte de la población estudiada.

El historial clínico reveló que el 44.4% de los pacientes tenía antecedentes de MCT diagnosticados en años previos. **En relación con el tratamiento médico implementado en cuatro pacientes, el 25% mostró una reducción tumoral parcial sin supervivencia a largo plazo,** el 50% fue sometido a eutanasia debido a la progresión de la enfermedad o decisiones de los tutores y solo el 25% (n=1) mostró una respuesta clínica favorable sostenida.

En el subgrupo de pacientes con antecedentes de recidiva, se observó una tasa de mortalidad del 75%, independientemente de la clasificación histológica inicial (Figura 3).

La mortalidad global fue del 25%. En el subgrupo de pacientes quirúrgicos con antecedentes de mastocitoma (40%), la mortalidad ascendió al 75% tras el fallecimiento o eutanasia de tres de los cuatro individuos. Por el contrario, los pacientes sin historial oncológico previo registraron una tasa de mortalidad menor, lo que sugiere que la recidiva podría ser un factor relevante en el pronóstico.

| EDAD | Etapa | n | % | Sexo | n | % | Localización del tumor | n | % |
|---|---|---|---|---|---|---|---|---|---|
| 2- 6 años | Adulto maduro | 1 | 8.3 | Macho | 7 | 58.3 | Axila | 2 | 12.5 |
| 7-11 años | Senior | 9 | 75 | Hembra | 5 | 41.7 | Cutáneo (no específico) | 2 | 12.5 |
| ≥ 12 años | Geriátricos | 2 | 16.7 | | | | Escroto | 2 | 12.5 |
| | | | | | | | Escapular izquierdo | 1 | 6.3 |
| | | | | | | | Pecho | 2 | 12.5 |
| | | | | | | | Miembro pélvico derecho | 1 | 6.3 |
| | | | | | | | Inguinal | 2 | 12.5 |
| | | | | | | | Lateral izquierdo | 1 | 6.3 |
| | | | | | | | Cuello | 1 | 6.3 |
| | | | | | | | Abdomen | 1 | 6.3 |
| | | | | | | | Costado izquierdo | 1 | 6.3 |
| **Total** | **n=12** | | **100.0** | **Total** | **n=12** | **100** | **Nódulos= 16** | | **100** |

**Tabla 1. Análisis descriptivo de la población de estudio y sitio de localización de la neoplasia.**

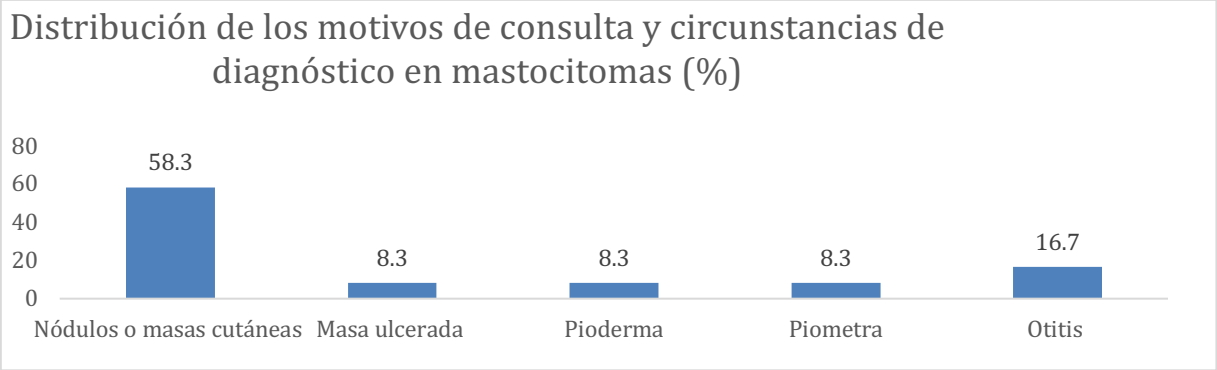


**Figura 1. Frecuencia de las presentaciones clínicas en perros con mastocitoma.**

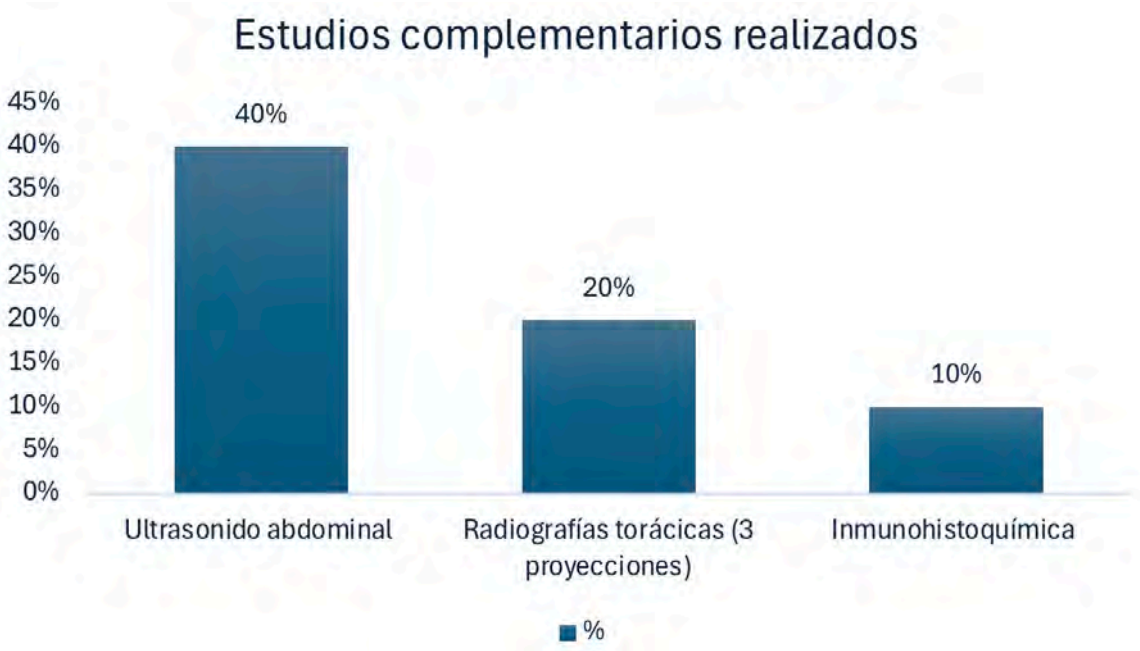

**Figura 2. Estudios complementarios realizados en los 10 casos con abordaje quirúrgico.**

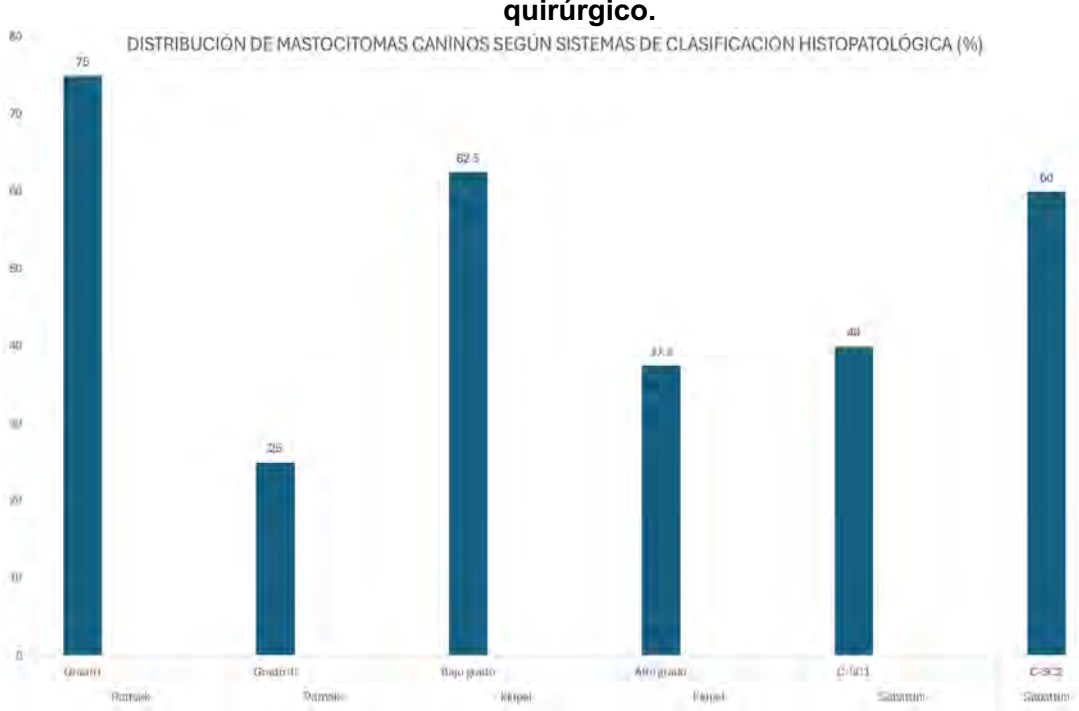


**Figura 3. Frecuencia de diagnósticos histopatológicos según los sistemas de graduación para los MCT: Patnaik, Kiupel y Sabattini.**

## Discusión

Los hallazgos de este estudio revelan una frecuencia diagnóstica del 24%, cifra que supera ligeramente los rangos históricos reportados por Meuten [1] y Vail et al. [5] Este incremento podría atribuirse a una mayor sensibilización de los propietarios hacia la detección temprana de masas cutáneas o a una predisposición genética en las poblaciones locales de perros mestizos y Schnauzers.

En cuanto al perfil demográfico, el hecho de que el 75% de los pacientes fueran mayores de 7 años confirma que la senescencia celular y la acumulación de mutaciones en el gen *c-kit* son factores predisponentes clave. Aunque el 58.3% de los casos fueron machos, nuestros datos se alinean con la literatura que sugiere que el sexo no influye directamente en el grado histológico, aunque sí podría haber una mayor exposición a traumatismos mecánicos en ciertas áreas anatómicas que favorecen la desgranulación mastocitaria.

Un punto crítico de discusión es la localización anatómica. El 37.5% de los tumores se ubicaron en zonas como la región inguinal, escroto y axila. Según las guías del *American College of Veterinary Surgeons* [6], los MCT en estas áreas son considerados de pronóstico reservado a pobre, independientemente de si histológicamente parecen de bajo grado, debido a la alta densidad de drenaje linfático y la dificultad de obtener márgenes quirúrgicos amplios.

La discrepancia observada entre el grado histológico (75% Bajo Grado/Grado I) y la mortalidad en pacientes con recidivas (75%) es quizás el hallazgo más relevante. Esto sugiere que el sistema de gradación de Patnaik, si bien es útil, presenta limitaciones para predecir el comportamiento en MCT que ya han mostrado recurrencia. Como proponen Sabattini *et al*. [8,9], la transición hacia un sistema de dos niveles (Kiupel) y la integración de la inmunohistoquímica es mandatoria. En nuestro estudio, solo el 10% de los casos utilizó marcadores de proliferación como Ki-67. Sin estos datos, es probable que estemos subestimando la agresividad biológica de tumores morfológicamente "benignos" que poseen un alto índice mitótico oculto.

Finalmente, la baja tasa de estadificación completa (solo 40% con ultrasonido) refleja una brecha en la práctica clínica privada. La ausencia de hallazgos paraneoplásicos gastrointestinales documentados en la mayoría de nuestros casos podría ser un "falso negativo" debido a la falta de seguimiento sistemático, perdiendo información valiosa sobre el Intervalo Libre de Enfermedad (ILE), tal como lo advierte Ledur et al. [11] en su estudio sobre síndromes paraneoplásicos.

Una limitación del presente estudio es su carácter retrospectivo y el tamaño de muestra reducido, lo cual puede influir en la interpretación de los resultados y limitar su extrapolación a poblaciones más amplias.

## Conclusión

El diagnóstico de MCT en la clínica privada debe evolucionar de la simple clasificación morfológica a un perfil molecular completo. Se recomienda que todo tumor localizado en áreas de riesgo (mucocutáneas, inguinales) o con antecedentes de recidiva sea evaluado mediante paneles de inmunohistoquímica para KIT y Ki-67, independientemente de su apariencia citológica inicial.

## Referencias

1. Meuten DJ. Tumors in domestic animals. 5th ed. Ames: Wiley-Blackwell; 2017.
2. de Nardi AB, dos Santos Horta R, Fonseca-Alves CE, de Paiva FN, Linhares LCM, Firmo BF, et al. Diagnosis, prognosis and treatment of canine cutaneous and subcutaneous mast cell tumors. Cells. 2022;11(4):618.
3. Tamlin VS, Bottema CDK, Peaston AE. KIT mutations and proliferation markers in canine mast cell tumors: recent advances in prognosis and targeted therapy. Vet Comp Oncol. 2023;21(2):145-156.

4. Webster JD, Yuzbasiyan-Gurkan V, Kaneene JB, Miller R. Cellular proliferation in canine cutaneous mast cell tumors: associations with c-KIT and clinical outcome. Vet Pathol. 2023;60(1):44-56.
5. Vail DM, Thamm DH, Liptak JM. Withrow and MacEwen's small animal clinical oncology. 6th ed. St. Louis (MO): Elsevier; 2020.
6. American College of Veterinary Surgeons. Mast cell tumors [Internet]. Raleigh (NC): American College of Veterinary Surgeons; 2023 [cited 2026 Mar 12]. Available from: https://www.acvs.org/es/small-animal/mast-cell-tumors/
7. Universidad Cooperativa de Colombia. Mastocitomas en caninos [Internet]. Bucaramanga: Universidad Cooperativa de Colombia; 2024 [cited 2026 Mar 12]. Available from: https://repository.ucc.edu.co/server/api/core/bitstreams/779cc22b-1579-4948-8b5b-9179028cdcf1/content
8. Sabattini S, Bettini G. Prognostic value of histologic and immunohistochemical features in canine cutaneous mast cell tumors. Vet Pathol. 2020;57(4):489-500.
9. Sabattini S, Brocanelli A, Zaccone R, Faroni E, Renzi A, Ciammaichella L, et al. The 2-tier grading system identifies canine cutaneous and/or subcutaneous mast cell tumors with aggressive biological behavior regardless of growth model. Vet Pathol. 2024.
10. Smiech A, Slaska B, Lopuszynski W, Jasik A, Bochyńska D, Dąbrowski R. Prognostic significance of Ki-67 expression in canine mast cell tumors. Animals (Basel). 2024;14(3):512.
11. Ledur GR, Trindade-Gerardi AB, Pavarini SP, Oliveira L, Santos F, Ferreiro L, et al. Presence of gastrointestinal paraneoplastic syndrome at diagnosis in dogs with cutaneous mast cell tumors and its influence on disease-free interval and survival. Top Companion Anim Med. 2023;56-57:100808.

# FRECUENCIA Y TIPOS DE LESIONES PROLIFERATIVAS EN PIEL DEL PABELLÓN AURICULAR DE PEQUEÑAS ESPECIES: ESTUDIO RETROSPECTIVO

**Pérez MA[1], Cruz SSI[1], Juárez RM[1]**
[1] Facultad de Medicina Veterinaria y Zootecnia, Universidad Nacional Autónoma de México
**Correspondencia: apmz.vet@gmail.com**

## Resumen
Las lesiones del pabellón auricular en perros y gatos comprenden un grupo heterogéneo de procesos que incluyen desde alteraciones inflamatorias hasta neoplasias de diverso origen. El objetivo de este estudio fue caracterizar y clasificar las lesiones proliferativas cutáneas del pabellón auricular en perros y gatos diagnosticadas en un servicio de patología veterinaria durante el periodo comprendido entre el 19 de abril de 2023 y el 6 de marzo de 2026. Se realizó un estudio retrospectivo mediante la revisión de 3,375 biopsias, de las cuales 65 (1.95%) correspondieron a lesiones auriculares. De estos casos, el 81% fueron lesiones proliferativas. La mayoría de los casos se presentó en perros (59%), aunque se observó una proporción importante en gatos (41%). La edad media de presentación fue de 9.78 años, con predominio en animales adultos. No se identificaron asociaciones claras con el sexo o el estado reproductivo. Los gatos europeo doméstico (41%) y los perros mestizos (16%) fueron los más representados. El carcinoma de células escamosas fue la lesión más frecuente (33%), seguido por mastocitoma (12%), adenoma sebáceo (10%) y epitelioma sebáceo (6%). El resto correspondió a un grupo heterogéneo de lesiones. En conclusión, las lesiones proliferativas del pabellón auricular son poco frecuentes y muestran una marcada heterogeneidad histopatológica y una proporción significativa de neoplasias malignas, especialmente en gatos, lo que resalta la importancia del diagnóstico histopatológico para su adecuada clasificación y manejo clínico.
**Palabras clave:** pabellón auricular, lesiones, proliferativas, pequeñas especies, carcinoma de células escamosas

## Abstract
Ear lesions in dogs and cats comprise a heterogeneous group of processes ranging from inflammatory alterations to neoplasms of diverse origins. The aim of this study was to characterize and classify proliferative cutaneous lesions of the ear in dogs and cats diagnosed at a veterinary pathology service between April 19, 2023, and March 6, 2026. A retrospective study was conducted by reviewing 3,375 biopsies, of which 65 (1.95%) corresponded to ear lesions. Of these cases, 81% were proliferative lesions. The majority of cases occurred in dogs (59%), although a

significant proportion was observed in cats (41%). The mean age was 9.78 years, with a predominance in adult animals. No clear associations with sex or reproductive status were identified. European domestic shorthair cats (41%) and mixed-breed dogs (16%) were the most represented. Squamous cell carcinoma was the most frequent lesion (33%), followed by mast cell carcinoma (12%), sebaceous adenoma (10%), and sebaceous epithelioma (6%). The remainder comprised a heterogeneous group of lesions. In conclusion, proliferative lesions of the pinna are infrequent but exhibit marked histopathological heterogeneity and a significant proportion of malignant neoplasms, especially in cats, highlighting the importance of histopathological diagnosis for their proper classification and clinical management.
Keywords: pinna, lesions, proliferative, small species, squamous cell carcinoma

**Objetivo**

Caracterizar y clasificar el espectro de lesiones proliferativas en la piel del pabellón auricular de perros y gatos, con base en los casos remitidos al servicio de biopsias del Departamento de Patología de la Facultad de Medicina Veterinaria y Zootecnia, durante el periodo comprendido entre el 19 de abril de 2023 y el 6 de marzo de 2026.

**Introducción**

El pabellón auricular es una estructura cutánea especializada que forma parte del oído externo y está constituida por piel, cartílago y diversos anexos cutáneos, incluyendo glándulas sebáceas y ceruminosas.(1) En medicina veterinaria, las enfermedades del pabellón auricular son relativamente frecuentes y comprenden desde procesos inflamatorios, traumáticos e inmunomediados hasta lesiones proliferativas de diversa naturaleza.(2) La presentación clínica de estas lesiones suele ser inespecífica, manifestándose como engrosamiento cutáneo, formación de masas o úlceras, lo que dificulta la diferenciación entre procesos hiperplásicos, reactivos y neoplásicos únicamente con base en la evaluación clínica.(2)(3) Las lesiones proliferativas auriculares pueden originarse a partir de distintos componentes tisulares, incluyendo epitelio escamoso, anexos cutáneos y tejido mesenquimal, lo que explica su marcada heterogeneidad histopatológica.(3) Dentro de este grupo se incluyen tanto procesos no neoplásicos, como hiperplasias secundarias a inflamación crónica, así como neoplasias benignas y malignas. Se ha descrito que la inflamación crónica, particularmente en el contexto de otitis externa recurrente, puede inducir cambios hiperplásicos y displásicos que favorecen la transformación neoplásica.(4) En perros, las neoplasias del pabellón auricular suelen ser predominantemente benignas, mientras que en gatos se observa una mayor proporción de lesiones malignas, destacando el carcinoma de células escamosas, cuya presentación se ha asociado de manera consistente con la exposición a radiación ultravioleta y la falta de pigmentación cutánea.(3) Asimismo, se han documentado neoplasias derivadas de glándulas ceruminosas y sebáceas, así

como otros tumores cutáneos como histiocitomas, melanomas y hemangiosarcomas en esta localización.[5] A pesar de la diversidad de lesiones que pueden afectar el pabellón auricular, su diagnóstico definitivo requiere evaluación histopatológica, ya que las características clínicas no permiten distinguir con certeza entre procesos benignos y malignos.[6] La frecuencia y distribución de estas lesiones pueden variar entre poblaciones, lo que subraya la necesidad de estudios retrospectivos que permitan su caracterización en contextos específicos. En este sentido, el presente estudio tiene como objetivo caracterizar y clasificar las lesiones proliferativas del pabellón auricular en perros y gatos diagnosticadas en el servicio de biopsias del Departamento de Patología durante el periodo de 2023 a 2026, con el fin de aportar información sobre su comportamiento en la población evaluada.

**Materiales y métodos**

Se revisaron las bitácoras del archivo de casos de biopsias que llegaron al Departamento de Patología de la Facultad de Medicina Veterinaria y Zootecnia de la Universidad Nacional Autónoma de México durante el periodo comprendido entre el 19 de abril de 2023 y el 6 de marzo de 2026, en busca de casos diagnosticados como lesiones proliferativas en piel del pabellón auricular de perros y gatos. Se recopilaron los siguientes datos: especie, raza, edad, sexo, y diagnóstico morfológico. Los datos obtenidos se organizaron en una base de datos en Microsoft® Excel con el objetivo de realizar cuadros y gráficas de frecuencias.

**Resultados**

Entre el 19 de abril de 2023 y el 6 de marzo de 2026 se recibieron 3,375 muestras en el servicio de biopsias, de las cuales 65 (1.95%) correspondieron a lesiones en la piel del pabellón auricular de perros y gatos. De estos casos, el 81% (53/65) fueron lesiones proliferativas, mientras que 14% fueron inflamatorias y el 3% restante tenía otro origen. Dentro de las lesiones proliferativas, el 59% se presentó en perros y el 41% en gatos. En cuanto al sexo, el 65% correspondió a hembras y el 35% a machos. Respecto al estado reproductivo, el 39% de las hembras estaban esterilizadas y el 61% permanecían enteras; en los machos, el 56% se encontraba castrado y el 44% entero. La edad de presentación se concentró principalmente en animales adultos, con una media de 9.78 años. En relación con la raza, los gatos europeo doméstico representaron el mayor porcentaje de casos (41%), seguidos por perros mestizos (16%), Pitbull (8%) y Poodle (6%), agrupando en conjunto más de la mitad de los casos. El 29% restante correspondió a un grupo heterogéneo de 15 razas, cada una con una frecuencia de entre uno y dos casos, las cuales se agruparon bajo la categoría de “Otras” para su análisis. En cuanto a la clasificación de las lesiones proliferativas cutáneas del pabellón auricular, el 33% correspondió a carcinomas de células escamosas, el 12% a mastocitomas, el 10% a adenomas sebáceos y el 6% a epiteliomas sebáceos. El 39% restante incluyó un grupo heterogéneo de veinte tipos de lesiones, cada una con frecuencias de entre uno y

dos, las cuales se agruparon en la categoría de “Otros” para facilitar su representación.

**Discusión**

Los resultados del presente estudio confirman que las lesiones del pabellón auricular representan una baja proporción del total de biopsias, lo cual es consistente con lo reportado en la literatura. Sin embargo, dentro de este grupo, las lesiones proliferativas constituyen la categoría predominante, lo que resalta su importancia diagnóstica en la práctica de la patología veterinaria. A diferencia de lo descrito en múltiples estudios donde predomina la presentación en perros, en este análisis se observó una distribución más equilibrada entre especies, con una proporción considerable de casos en gatos (41%). Este hallazgo puede estar relacionado con la mayor frecuencia de lesiones malignas en esta especie, particularmente el carcinoma de células escamosas, lo que favorece su envío a evaluación histopatológica. La edad promedio de presentación (9.78 años) coincide con lo descrito para procesos proliferativos cutáneos, los cuales tienden a presentarse en animales adultos, probablemente como resultado de la exposición acumulativa a factores predisponentes, incluyendo inflamación crónica y radiación ultravioleta. En este sentido, la alta frecuencia de carcinoma de células escamosas (33%) en este estudio respalda la importancia de estos factores, especialmente en gatos de pelaje claro o con áreas de piel despigmentada, como el pabellón auricular. En cuanto al sexo y estado reproductivo, no se identificaron patrones claros que sugieran una predisposición específica, lo que coincide con reportes previos. Las diferencias observadas probablemente reflejan la composición de la población atendida más que un efecto biológico directo. Respecto a la raza, el predominio del gato europeo doméstico y de perros mestizos sugiere que la frecuencia de estas lesiones está más relacionada con la distribución poblacional que con una predisposición racial definida. No obstante, la presencia de diversas razas con baja frecuencia individual refuerza la naturaleza heterogénea de estas lesiones. Desde el punto de vista histopatológico, el carcinoma de células escamosas fue la lesión más frecuente, lo cual contrasta con lo descrito en perros, donde predominan neoplasias benignas de origen glandular. Este hallazgo resalta la importancia de considerar el pabellón auricular como una localización de riesgo para neoplasias malignas, especialmente en gatos. La identificación de mastocitomas, adenomas y epiteliomas sebáceos también evidencia la diversidad de entidades que pueden presentarse en esta región, reflejando la complejidad de los tejidos que conforman el pabellón auricular. El amplio grupo de lesiones clasificadas como “Otros” pone de manifiesto la gran variabilidad de procesos proliferativos en esta localización, lo que subraya la necesidad de la evaluación histopatológica como herramienta indispensable para su correcta clasificación. En conjunto, los resultados de este estudio aportan información relevante sobre la frecuencia y distribución de las lesiones proliferativas auriculares en una población específica, destacando

diferencias importantes entre especies y confirmando patrones previamente descritos, particularmente en relación con la mayor agresividad de las lesiones en felinos.

## Conclusiones

Las lesiones proliferativas constituyen el principal tipo de afección del pabellón auricular en perros y gatos remitidos a estudio histopatológico, a pesar de su baja frecuencia en relación con el total de biopsias. A diferencia de lo descrito en otras localizaciones cutáneas, en el pabellón auricular se observó una proporción considerable de casos en gatos, en los cuales predominan las neoplasias malignas, especialmente el carcinoma de células escamosas. Las lesiones se presentan principalmente en animales adultos, sin una asociación clara con el sexo o el estado reproductivo, y sin una predisposición racial definida más allá de la distribución poblacional. La amplia diversidad de lesiones identificadas resalta la complejidad del diagnóstico en esta región anatómica y confirma la importancia del estudio histopatológico como herramienta fundamental para su clasificación, pronóstico y manejo clínico. Finalmente, este estudio contribuye al conocimiento epidemiológico de las lesiones proliferativas del pabellón auricular en perros y gatos, proporcionando información útil para la práctica diagnóstica y el abordaje clínico en medicina veterinaria.

## Referencias

1. Liebich HG, Sótonyi P y König HE. Eye (organum visus). En: König HE y Liebich HG (eds.). Veterinary Anatomy of Domestic Animals Textbook and Colour Atlas. 7ª ed. Thieme; 2020. doi:10.1055/b-007-167437.
2. Dobson JM y Shearer DH. Neoplastic and paraneoplastic syndromes affecting the skin. En: Jackson H y Marsella R (eds.). BSAVA Manual of Canine and Feline Dermatology. 4ª ed. 2021.
3. Sula MJM. Tumors and tumorlike lesions of dog and cat ears. Vet Clin North Am Small Anim Pract. 2012;42(6):1161–78. doi:https://doi.org/10.1016/j.cvsm.2012.08.004
4. Zur G. Bilateral ear canal neoplasia in three dogs. Vet Derm. 2005;16(4):276-280. doi:https://doi.org/10.1111/j.1365-3164.2005.00449
5. Njaa BL. Tumors of the Ear. En: Meuten DJ (ed.). Tumors in Domestic Animals. 5ª ed. 2017.
6. Hauck ML y Oblak ML. Tumors of the Skin and Subcutaneous Tissues. En: Vail DM, Thamm DH y Liptak JM. Withrow and MacEwen's Small Animal Clinical Oncology. Elsevier;2020. doi:https://doi.org/10.1016/C2016-0-01939-3

# FRECUENCIA DE LESIONES PROLIFERATIVAS CUTÁNEAS EN EL PÁRPADO DE PEQUEÑAS ESPECIES: ESTUDIO RETROSPECTIVO (2023–2026)

**Pérez MA[*1], Cruz SSI[1], Juárez RM[1]**
[1]Facultad de Medicina Veterinaria y Zootecnia, Universidad Nacional Autónoma de México
**Correspondencia: apmz.vet@gmail.com**

## Resumen
Las lesiones proliferativas palpebrales son frecuentes en la práctica veterinaria, particularmente en perros, donde predominan las neoplasias de origen sebáceo. El objetivo de este estudio fue caracterizar y clasificar las lesiones proliferativas del párpado en perros y gatos diagnosticadas en el servicio de biopsias del Departamento de Patología durante el periodo comprendido entre el 19 de abril de 2023 y el 6 de marzo de 2026. Se realizó un estudio retrospectivo en el que se analizaron variables como especie, sexo, estado reproductivo, edad, raza y diagnóstico histopatológico. De un total de 3,375 biopsias, 93 casos (2.75%) correspondieron a lesiones palpebrales, de las cuales el 89.24% fueron de tipo proliferativo. La mayoría de los casos se presentó en perros (94%), mientras que los gatos representaron el 6%. La edad media fue de 10.30 años, con predominio en animales adultos. No se observaron diferencias relevantes en cuanto a sexo ni estado reproductivo. Los perros mestizos fueron los más representados (23%), seguidos por Schnauzer (11%), Husky Siberiano (10%) y Labrador Retriever (8%). Las lesiones más frecuentes fueron el adenoma de glándulas de Meibomio (22%), el adenoma sebáceo (18%), el epitelioma sebáceo (11%) y el epitelioma de glándulas de Meibomio (10%), mientras que el carcinoma de células escamosas representó el 6% de los casos. En conclusión, las lesiones proliferativas palpebrales se presentan principalmente en perros de edad avanzada y corresponden en su mayoría a neoplasias benignas, siendo el estudio histopatológico fundamental para su diagnóstico y manejo clínico.
**Palabras clave:** párpado, glándula de Meibomio, proliferativa, histopatología, pequeñas especies.

## Abstract
Eyelid proliferative lesions are common in veterinary practice, particularly in dogs, where sebaceous gland neoplasms predominate. The aim of this study was to characterize and classify eyelid proliferative lesions in dogs and cats diagnosed at biopsy service of the Pathology Department between April 19, 2023, and March 6, 2026. A retrospective study was conducted analyzing variables including species, sex, reproductive status, age, breed, and histopathological diagnosis. Out of 3,375 biopsy samples, 93 cases (2.75%) corresponded to eyelid lesions, of which 89.24%

were proliferative. Most cases occurred in dogs (94%), while cats accounted for 6%. The mean age was 10.30 years, with a predominance in adult to geriatric animals. No significant differences were observed regarding sex or reproductive status. Mixed-breed dogs were the most represented (23%), followed by Schnauzer (11%), Siberian Husky (10%), and Labrador Retriever (8%). The most frequent lesions were Meibomian gland adenoma (22%), sebaceous adenoma (18%), sebaceous epithelioma (11%), and Meibomian gland epithelioma (10%), while squamous cell carcinoma accounted for 6% of cases. In conclusion, eyelid proliferative lesions occur mainly in older dogs and are predominantly benign, with histopathological evaluation playing a key role in diagnosis and clinical management.
**Keywords**: eyelid, Meibomian gland, proliferative, histopathology, small species.

## Introducción

Los párpados son estructuras musculo fibrosas especializadas cuya función principal es proteger la superficie ocular, regular la entrada de luz y contribuir al mantenimiento de la humedad corneal [(1)]. En medicina veterinaria, las enfermedades en los párpados son comunes, y abarcan desde anomalías congénitas, procesos inflamatorios hasta neoplasias [(2,3)]. Un estudio retrospectivo de 50 años realizado en la Universidad Federal de Santa María, Brasil, basado en exámenes histopatológicos, reportó que el 1.6% de los casos correspondieron a lesiones oculares y perioculares. Dentro de este grupo, los párpados constituyeron la localización más frecuente, representando más del 50% de las lesiones en cada especie evaluada, seguidos por el tercer párpado y la conjuntiva [(4)]. En el perro, la mayoría de las neoplasias palpebrales son de naturaleza benigna y se tratan eficazmente mediante resección quirúrgica, con o sin terapia adyuvante. No obstante, pueden presentarse recurrencias locales, particularmente en casos de escisión incompleta o en lesiones como los adenomas; en estos casos, es más común que la recurrencia corresponda al desarrollo de nuevas neoplasias primarias en glándulas tarsales adyacentes [(5)]. Entre las neoplasias palpebrales más frecuentes en el perro, destacan aquellas originadas en las glándulas de Meibomio (tarsales), principalmente el epitelioma y el adenoma de Meibomio [(6)]. Aunque estas suelen ser benignas, pueden provocar una morbilidad ocular significativa, como irritación corneal, hiperemia conjuntival y úlceras debido a la fricción mecánica [(5)]. Por el contrario, las lesiones proliferativas en gatos son menos comunes que en perros, pero presentan una tasa de malignidad significativamente mayor; algunos estudios informan que entre el 78% y el 100% de los tumores palpebrales felinos son malignos [(3,4)]. El carcinoma de células escamosas es la neoplasia más frecuente en esta especie, con una carcinogénesis fuertemente ligada a la exposición a la radiación ultravioleta y a la falta de pigmentación en el manto de los gatos. Otras lesiones proliferativas comunes en felinos incluyen tumores de mastocitos, hemangiosarcomas y adenocarcinomas, que suelen presentar un comportamiento biológico agresivo y mayores tasas de recurrencia en comparación con los tumores

caninos [4]. En los últimos años, diversos estudios han enfatizado la importancia de la evaluación histopatológica sistemática de las lesiones palpebrales para establecer diagnósticos precisos, determinar su comportamiento biológico y orientar el manejo clínico adecuado. Asimismo, se ha destacado la variabilidad en la presentación, frecuencia y tipo de lesiones proliferativas entre distintas poblaciones, lo que subraya la necesidad de generar información local que contribuya a una mejor comprensión de estas. A pesar de su relevancia clínica, en muchos centros de diagnóstico veterinario aún existe una limitada caracterización integral de las lesiones proliferativas palpebrales. En este contexto, el presente estudio retrospectivo tiene como objetivo caracterizar y clasificar las lesiones proliferativas en párpado diagnosticadas en el servicio de biopsias del Departamento de Patología de la Facultad de Medicina Veterinaria y Zootecnia durante el periodo de 2023 a 2026, con el fin de contribuir al conocimiento de su distribución, frecuencia y comportamiento en la población atendida.

**Objetivo**

Caracterizar y clasificar lesiones proliferativas en piel del párpado de perros y gatos, a partir de casos remitidos al servicio de biopsias del Departamento de Patología de la Facultad de Medicina Veterinaria y Zootecnia, durante el periodo comprendido entre el 19 de abril de 2023 y el 6 de marzo de 2026.

**Materiales y métodos**

Se realizó un estudio retrospectivo, para el cual se revisaron las bitácoras del archivo de casos de biopsias que llegaron al Departamento de Patología de la Facultad de Medicina Veterinaria y Zootecnia de la Universidad Nacional Autónoma de México durante el periodo comprendido entre el 19 de abril de 2023 y el 6 de marzo de 2026, en busca de casos diagnosticados como lesiones proliferativas en piel del párpado de perros y gatos. Se recopilaron los siguientes datos: especie, raza, edad, sexo, y diagnóstico morfológico. Los datos obtenidos se organizaron en una base de datos en Microsoft® Excel con el objetivo de realizar cuadros y gráficas de frecuencias.

**Resultados**

Entre el 19 de abril de 2023 y el 6 de marzo de 2026 se recibieron 3,375 muestras en el servicio de biopsias, de las cuales 93 (2.75%) correspondieron a lesiones palpebrales en perros y gatos. De estos casos, el 89.25% fueron lesiones proliferativas, seguidas por lesiones inflamatorias (8.60%) (Figura 1). Dentro de las lesiones proliferativas, el 94% se presentó en perros y el 6% en gatos (Figura 2). En cuanto al sexo, el 51% correspondió a hembras, el 48% a machos y en el 1% de los casos no se reportó (Figura 3). Respecto al estado reproductivo, el 67% de las hembras estaban castradas y el 33% permanecían enteras (Figura 4); en los machos, el 65% se encontraba castrado y el 35% entero (Figura 5). La edad de

presentación se concentró principalmente en animales adultos, con una media de 10.30 años (Figura 6). En relación con la raza, los perros mestizos representaron el mayor porcentaje de casos (23%), seguidos por Schnauzer (11%), Husky Siberiano (10%) y Labrador Retriever (8%), agrupando en conjunto más de la mitad de los casos. El 30% restante correspondió a un grupo heterogéneo de 25 razas, cada una con una frecuencia de entre uno y dos casos, las cuales se agruparon bajo la categoría de “Otras” para su análisis (Figura 7). En cuanto a la clasificación de las lesiones proliferativas palpebrales, el 22% correspondió a adenomas de glándulas de Meibomio, el 18% a adenomas sebáceos, el 11% a epiteliomas sebáceos, el 10% a epiteliomas de glándulas de Meibomio, el 7% a hiperplasia de glándulas de Meibomio, el 6% a carcinoma de células escamosas y el 5% a melanocitomas. El 22% restante incluyó un grupo heterogéneo de nueve tipos de lesiones, cada una con frecuencias de entre uno y cuatro casos, las cuales se agruparon en la categoría de “Otros” para facilitar su representación (Figura 8).

**Discusión**

Los resultados del presente estudio confirman que las lesiones palpebrales representan una proporción relativamente baja del total de biopsias recibidas (2.75%); sin embargo, dentro de este grupo, existe un claro predominio de lesiones proliferativas (89.25%), lo cual coincide con lo reportado en estudios previos [2,4]. Este hallazgo resalta su relevancia dentro de la patología ocular veterinaria, particularmente en el perro, donde estas lesiones se presentan con mayor frecuencia [2,5]. La predominancia de casos en perros (94%) en comparación con gatos (6%) es consistente con la literatura [3,4], mientras que, en felinos, aunque menos comunes, presentan mayor proporción de malignidad [3]. La edad media de presentación (10.30 años) confirma que afectan principalmente a animales adultos a geriátricos, tanto en neoplasias como en algunas lesiones proliferativas no neoplásicas [5]. No se observaron diferencias relevantes en sexo ni estado reproductivo [2,5], y aunque algunas razas fueron más frecuentes, la heterogeneidad sugiere ausencia de predisposición claramente definida [2,6]. Desde el punto de vista histopatológico, las lesiones de glándulas de Meibomio, particularmente adenomas y epiteliomas, fueron las más frecuentes [5,6], incluyendo también hiperplasias, lo que resalta la presencia de procesos no neoplásicos. Aunque la mayoría de las neoplasias fueron clasificadas como benignas, no todas presentan el mismo comportamiento biológico. El epitelioma sebáceo (11%) debe considerarse una neoplasia de bajo grado de malignidad, con comportamiento localmente agresivo y mayor probabilidad de recurrencia en comparación con los adenomas sebáceos [5]. A diferencia de estos últimos, los epiteliomas pueden mostrar infiltración local y recurrencia, especialmente en casos de resección incompleta, por lo que no deben considerarse equivalentes desde el punto de vista clínico [5,6]. Por otro lado, aunque el carcinoma de células escamosas representó un menor porcentaje (6%), presenta comportamiento maligno, potencial invasivo y asociación con radiación ultravioleta

[3,4]. Este contraste resalta la importancia del diagnóstico histopatológico. Finalmente, la diversidad de lesiones refuerza la necesidad de un abordaje diagnóstico sistemático y aporta información relevante para la práctica clínica [4,6].

## Conclusiones

Las lesiones proliferativas palpebrales constituyen la principal forma de presentación dentro de las afecciones del párpado, con un claro predominio en perros y en animales adultos a geriátricos, en concordancia con lo descrito en la literatura. Las lesiones originadas en glándulas de Meibomio fueron las más frecuentes, incluyendo tanto neoplasias como procesos no neoplásicos, lo que evidencia la diversidad de entidades que pueden presentarse en esta región. Aunque la mayoría de las neoplasias fueron clasificadas como benignas, se identificaron diferencias relevantes en su comportamiento biológico, destacando el epitelioma sebáceo por su carácter localmente agresivo y su mayor probabilidad de recurrencia en comparación con los adenomas. Asimismo, la presencia de neoplasias malignas, como el carcinoma de células escamosas, resalta la importancia de un diagnóstico oportuno. En conjunto, estos hallazgos confirman la necesidad del estudio histopatológico como herramienta fundamental para la adecuada clasificación, pronóstico y toma de decisiones clínicas en lesiones palpebrales.

## Referencias

1. Liebich HG, Sótonyi P y König HE. Eye (organum visus). En: König HE y Liebich HG (eds.). Veterinary Anatomy of Domestic Animals Textbook and Colour Atlas. 7ª ed. Thieme; 2020. doi:10.1055/b-007-167437.
2. Wang SL, Dawson C, Wei LN y Lin CT. The investigation of histopathology and locations of excised eyelid masses in dogs. Vet Rec Open. 2019; 6:e000344.
3. Newkirk KM y Rohrbach BW. A retrospective study of eyelid tumors from 43 cats. Vet Pathol. 2009;46(5):916-927. doi:10.1354/vp.08-VP-0205-N-FL.
4. Martins TB y Barros CSL. Fifty years in the blink of an eye: a retrospective study of ocular and periocular lesions in domestic animals. Pesq. Vet. Bras. 34(12):1215-1222.
5. Grahn B. Blepharitis and neoplasms of the canine eyelid margin and skin. Vet Clin North Am Small Anim Pract. 2023;53(2):455–71. doi:10.1016/j.cvsm.2022.11.002.
6. Garcia JM, Rogerio GdS, Rossatto-Júnior CA, Bezerra LS, Schulz ÉT, de Morais RAL y Dagli MLZ. Epidemiology of ocular pathology in domestic animals: insights from a 20-year retrospective study. Front. Vet. Sci. 2026;12:1717392. doi:10.3389/fvets.2025.1717392

# GRÁFICAS DE FRECUENCIA

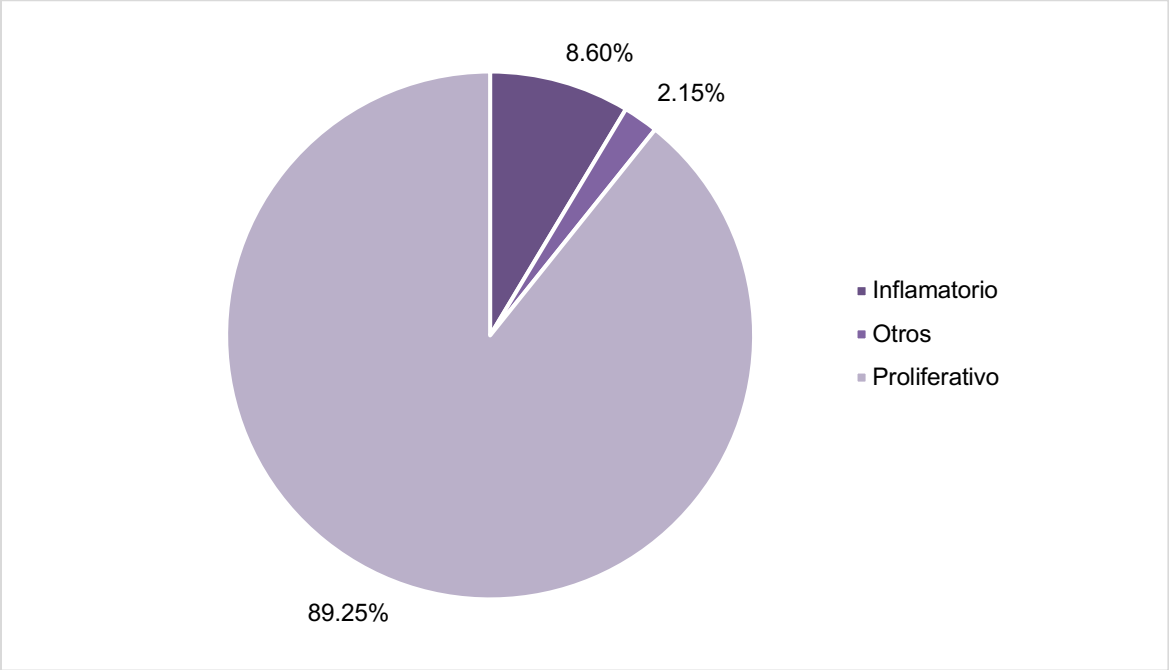


**Figura 1. Tipos de lesiones palpebrales en perros y gatos.** Gráfica de pastel que muestra la proporción de lesiones palpebrales reportadas en perros y gatos durante el periodo de estudio (n = 93).

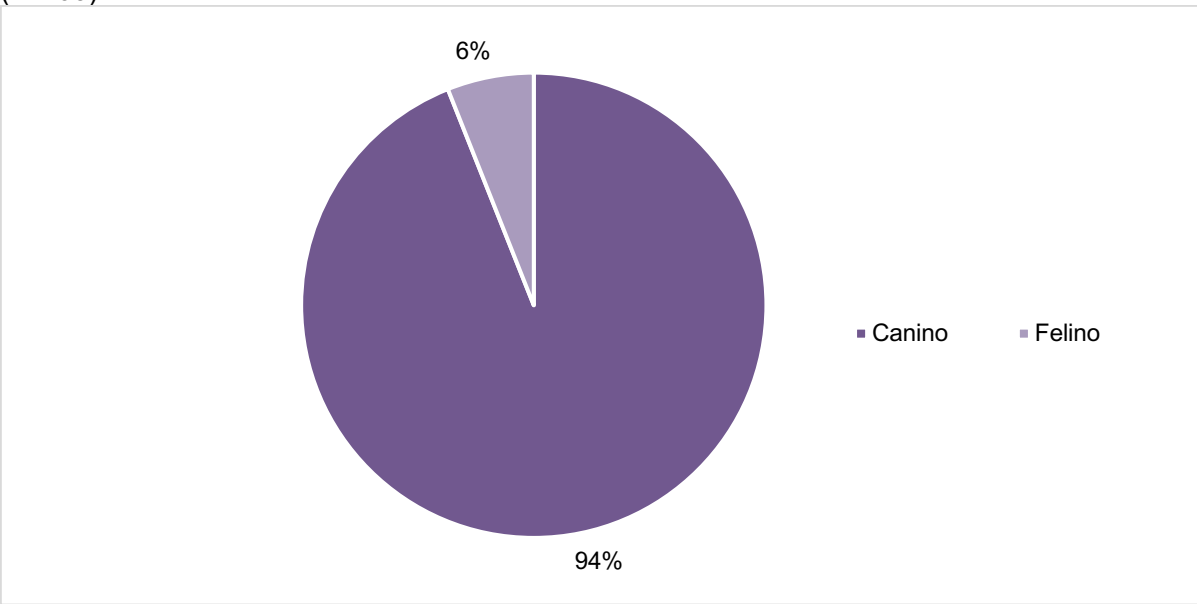

**Figura 2. Distribución de especie en animales con lesiones palpebrales.** Gráfica de pastel que muestra la proporción perros y gatos diagnosticados con lesiones palpebrales proliferativas (n = 83).

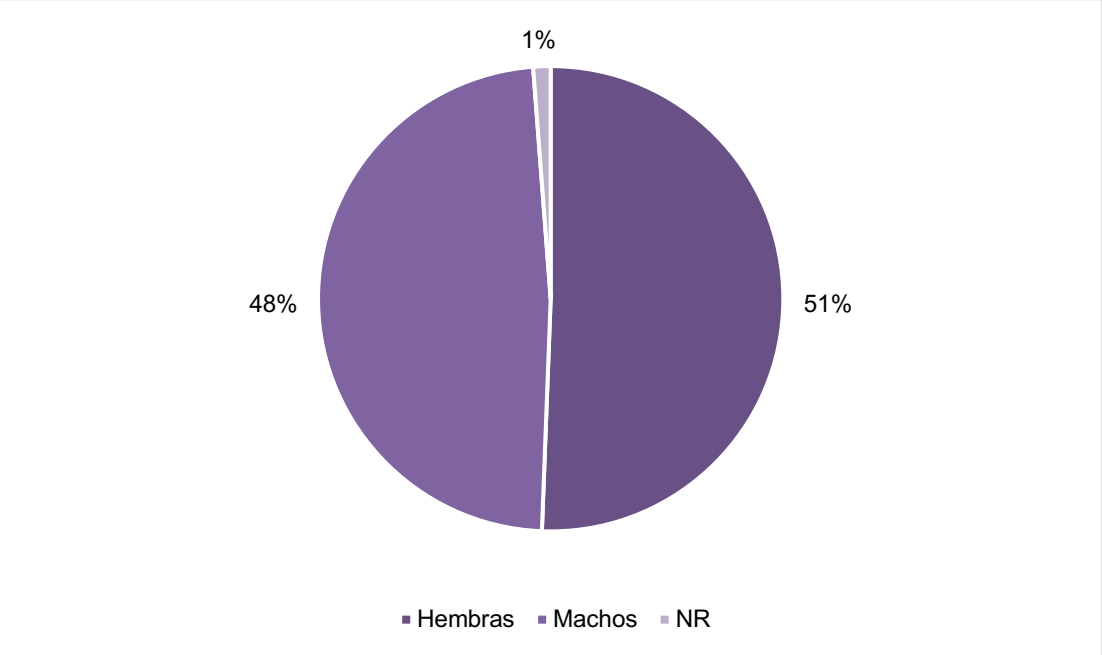


**Figura 3. Distribución del sexo de pequeños animales con lesiones palpebrales proliferativas.** Gráfica de pastel que muestra la proporción de machos, hembras y casos sin reporte de sexo diagnosticados con lesiones palpebrales proliferativas (n = 83).

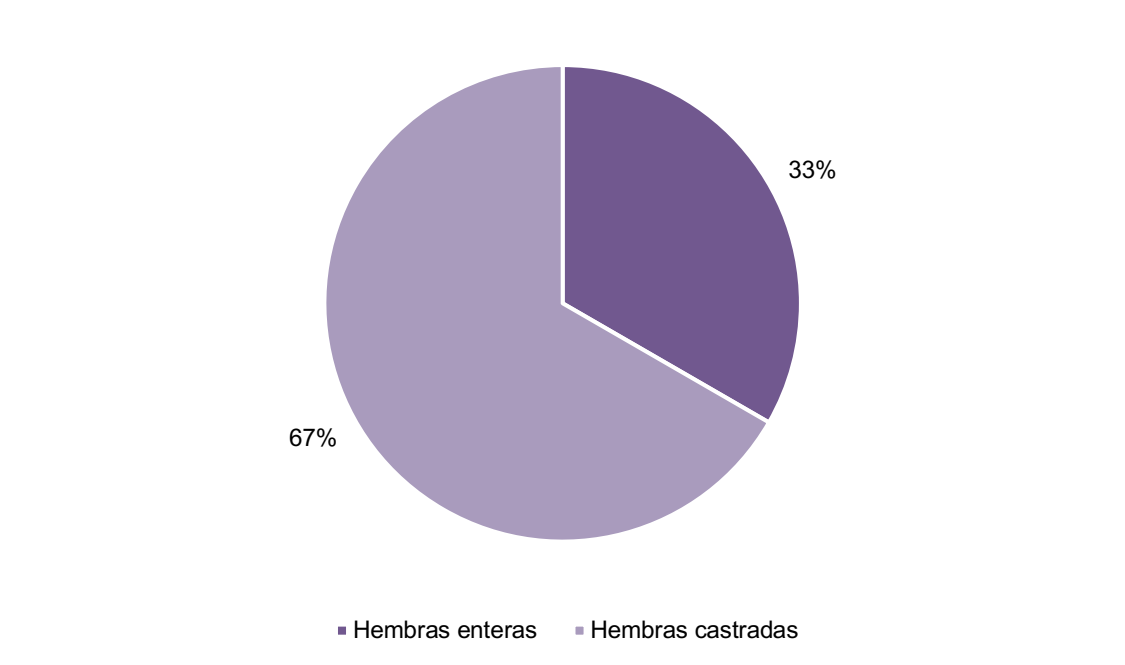

**Figura 4. Estado reproductivo de perras y gatas con lesiones palpebrales proliferativas.** Gráfica de pastel que representa el estado reproductivo de hembras (enteras y castradas) dentro de los casos estudiados (n = 42).

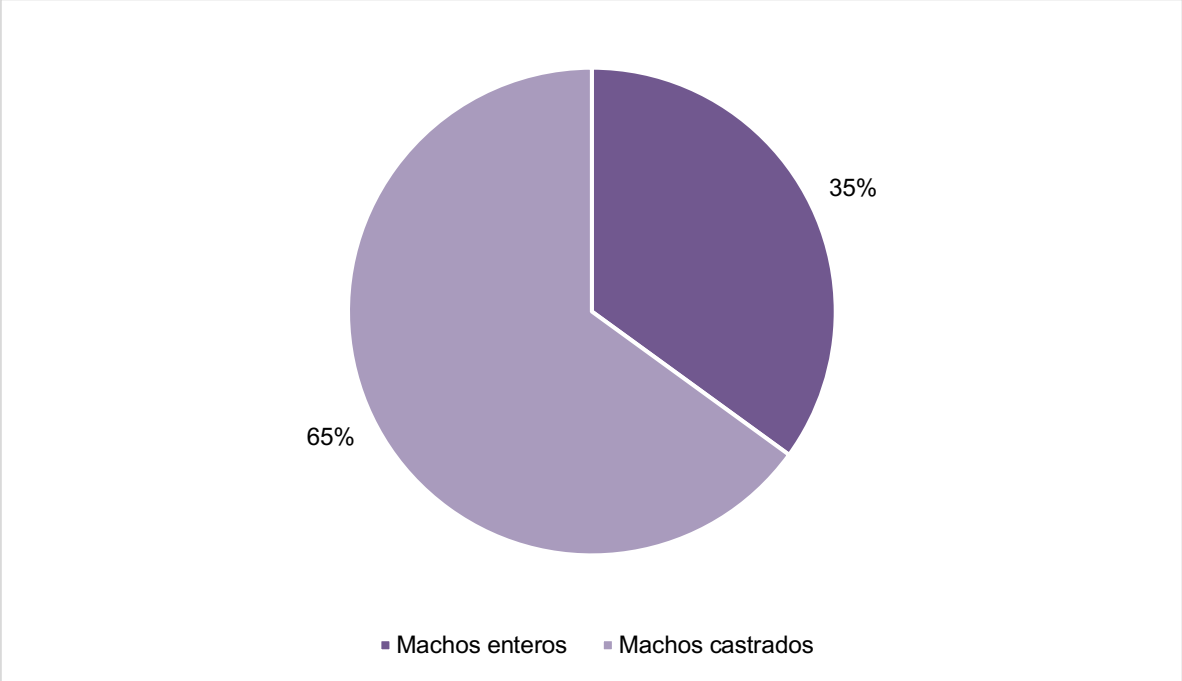


**Figura 5. Estado reproductivo de perros y gatos con lesiones palpebrales proliferativas.** Gráfica de pastel que representa el estado reproductivo de machos (enteros y castrados) dentro de los casos estudiados (n = 40).

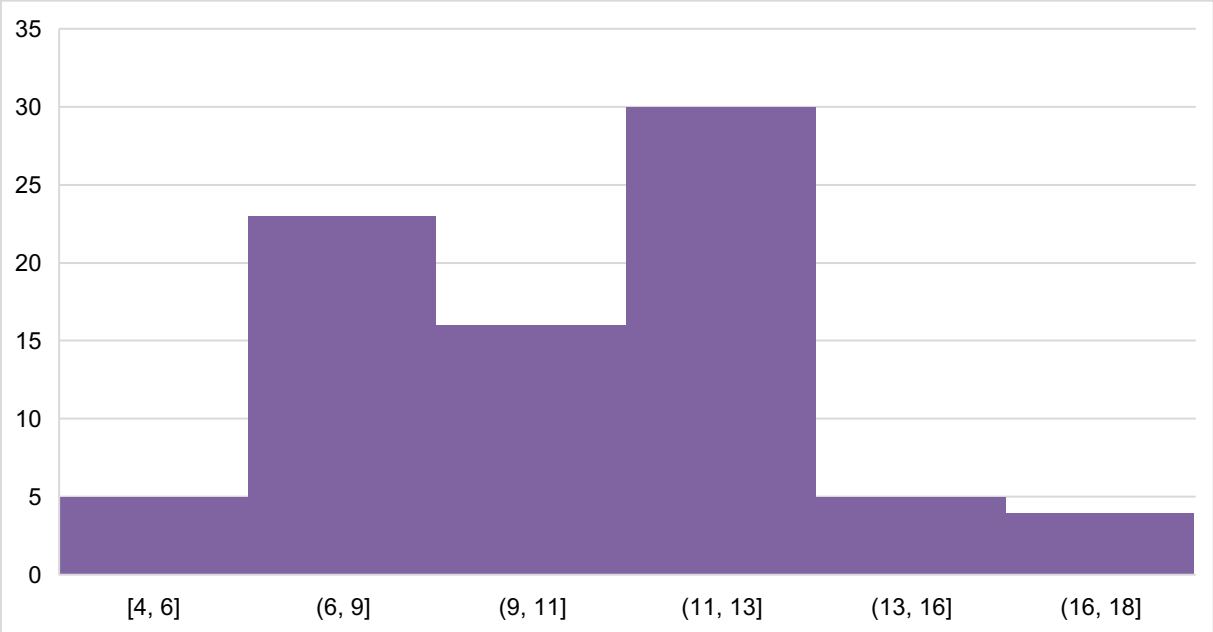

**Figura 6. Distribución de edades de perros y gatos con lesiones palpebrales proliferativas.** Histograma que muestra la frecuencia de presentación de lesiones palpebrales proliferativas de acuerdo con la edad de los pacientes, expresada en años (n = 83).

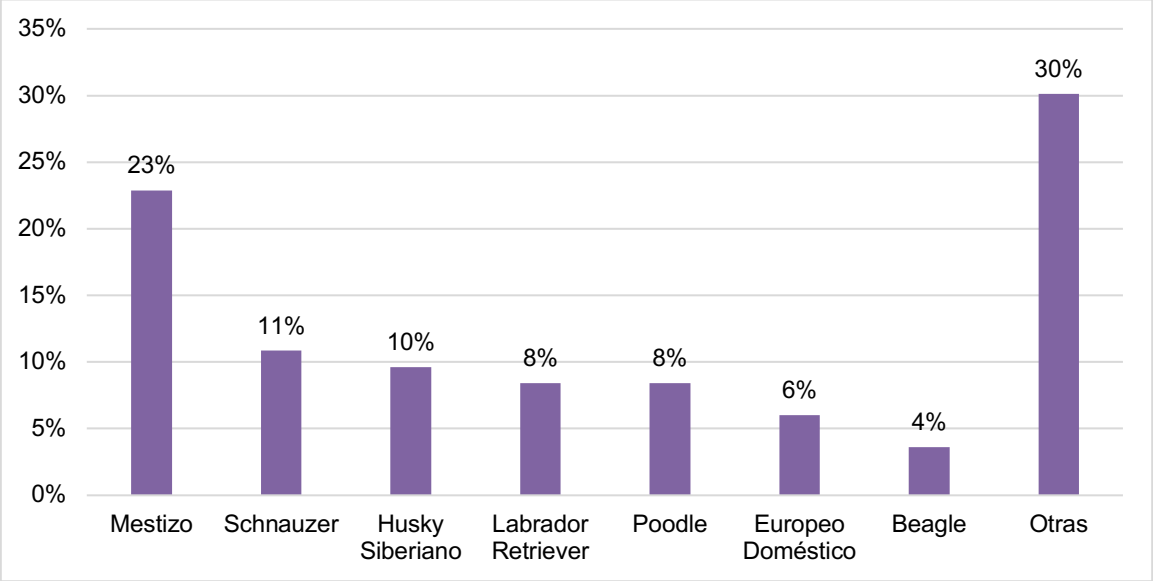


**Figura 7. Distribución porcentual de los casos de melanoma oral canino según la raza.** Gráfica de barras que muestra el porcentaje de casos por raza; aquellas razas con una frecuencia de 1 a 2 casos fueron agrupadas bajo la categoría *"Otras"* para facilitar su visualización (n = 83).

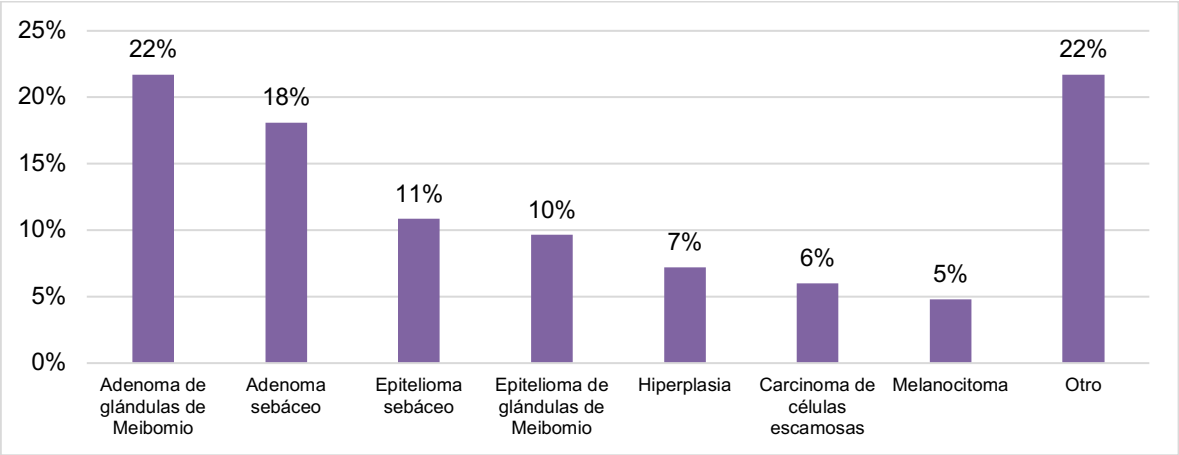


**Figura 8. Distribución de las lesiones palpebrales proliferativas diagnosticadas en perros y gatos.** Gráfica de barras que representa la distribución porcentual de los diferentes tipos de lesiones palpebrales proliferativas en casos de perros y gatos remitidos al servicio de diagnóstico durante el periodo de estudio, permitiendo visualizar la proporción relativa de cada entidad diagnóstica dentro del total de casos analizados (n = 83).

# FRECUENCIA Y CLASIFICACIÓN DE LESIONES PIGMENTADAS EN PERROS: ESTUDIO RETROSPECTIVO (2018–2025)

**Pérez MA*[1], Cruz SSI[1], Vanda CB[1], Trigo TFJ[1], Márquez PYC[2], Corona MH[2] y Juárez RM[1]**

[1] Departamento de Patología, Facultad de Medicina Veterinaria y Zootecnia; [2] Hospital Veterinario de Especialidades, Facultad de Medicina Veterinaria y Zootecnia

**Correspondencia: apmz.vet@gmail.com**

## Resumen

Las lesiones pigmentadas en perros conforman un grupo heterogéneo que incluye neoplasias melanocíticas benignas y malignas, además de otras lesiones pigmentadas no melanocíticas. El objetivo de este estudio fue clasificar y determinar la frecuencia de las lesiones pigmentadas diagnosticadas en el servicio de biopsias del Departamento de Patología durante el periodo entre enero de 2018 y diciembre de 2025. Se realizó un estudio retrospectivo mediante la revisión de 7,229 biopsias, de las cuales 206 (2.85%) correspondieron a lesiones pigmentadas. La mayoría de los casos se presentó en machos (53.88%) y en animales adultos, con una edad media de 9.82 años. Los perros mestizos fueron los más representados (18.45%), seguidos por Schnauzer y Chihuahueño. Histopatológicamente, el melanoma fue la lesión más frecuente (65.05%), seguido por el melanocitoma (32.04%). Dentro de los melanomas, el tipo cutáneo predominó (58.96%), seguido del oral (32.84%). En cavidad oral, la gingiva fue el sitio más afectado (36.36%). Los melanomas orales se presentaron en animales de mayor edad (media de 11.33 años) y mostraron una distribución racial similar. En conclusión, las lesiones pigmentadas en perros están dominadas por neoplasias melanocíticas, con alta frecuencia de melanoma, lo que resalta su importancia clínica y la necesidad del diagnóstico histopatológico para su adecuada clasificación.

**Palabras clave:** melanoma, melanocitoma, lesiones pigmentadas, perros, histopatología

## Abstract

Pigmented lesions in dogs comprise a heterogeneous group that includes benign and malignant melanocytic neoplasms, as well as other non-melanocytic pigmented lesions. The objective of this study was to characterize and classify the pigmented lesions diagnosed at biopsy service of the Pathology Department between January 2018 and December 2025. A retrospective study was conducted by reviewing 7,229 biopsies, of which 206 (2.85%) corresponded to pigmented lesions. Most cases occurred in males (53.88%) and in adult to geriatric animals, with a mean age of 9.82 years. Mixed-breed dogs were the most represented (18.45%), followed by Schnauzers and Chihuahuas. Histopathologically, melanoma was the most frequent

lesion (65.05%), followed by melanocytoma (32.04%). Among melanomas, the cutaneous type predominated (58.96%), followed by the oral type (32.84%). In the oral cavity, gingiva was the most frequently affected site (36.36%). Oral melanomas occurred in older animals (mean age 11.33 years) and showed a similar breed distribution. In conclusion, pigmented lesions in dogs are dominated by melanocytic neoplasms, with a high frequency of melanoma, highlighting their clinical importance and the need for histopathological diagnosis for their proper classification.
**Keywords:** melanoma, melanocytoma, pigmented lesions, dogs, histopathology.

## Objetivo

Clasificar y determinar la frecuencia de las lesiones pigmentadas de perros, a partir de casos remitidos al servicio de biopsias del Departamento de Patología de la Facultad de Medicina Veterinaria y Zootecnia, durante el periodo comprendido entre enero de 2018 y diciembre de 2025.

## Introducción

El melanoma es una neoplasia maligna originada a partir de melanocitos [1], células responsables de la pigmentación tisular mediante la melanogénesis, proceso en el que se sintetiza melanina dentro de melanosomas con la participación de glucoproteínas específicas [1-2]. En perros, representa una de las neoplasias más agresivas, constituyendo entre el 3 y 8% de todos los tumores, con una mediana de supervivencia de 8 a 12 meses tras el diagnóstico [3]. Las neoplasias orales presentan una incidencia aproximada de 4.9 casos por cada 1,000 perros, de las cuales el 53.6% son malignas. Dentro de este grupo, el melanoma oral representa entre el 30 y el 40%, con una incidencia estimada de 20.3 casos por cada 100,000 animales al año [4]. Se caracteriza por alta invasividad y potencial metastásico, con diseminación temprana en hasta el 74% de los casos, siendo esta la principal causa de muerte [4].

Macroscópicamente, puede presentarse como una masa pigmentada o amelánica, de morfología y delimitación variable, frecuentemente ulcerada, y asociada a signos clínicos como halitosis, ptialismo, hemorragia, linfadenomegalia, disfagia y pérdida de peso [1,5]. Histológicamente, muestra morfologías epitelioide, fusiforme o mixta, así como variantes menos comunes; los principales criterios de malignidad incluyen alto índice mitótico, atipia nuclear, necrosis y permeación vascular [1,5]. En cuanto al diagnóstico, la citología es una herramienta inicial útil por su rapidez y bajo costo, aunque limitada para evaluar arquitectura tisular [6]. La histopatología constituye el método de referencia, empleando tinciones como hematoxilina-eosina, Fontana-Masson y Schmorl para identificar melanina [1,5-6,8]. En melanomas amelánicos, la inmunohistoquímica es fundamental para confirmar el origen melanocítico mediante marcadores como S100, Melan-A, HMB-45 o PNL2 [1,5]. El tiempo de supervivencia promedio es cercano a 200 días [7]. El tratamiento de elección es la resección quirúrgica completa, aunque puede complementarse con radioterapia o

quimioterapia, con respuesta limitada en casos metastásicos [4-5,7]. A pesar de su relevancia, en México no existen registros epidemiológicos consolidados sobre esta neoplasia, lo que limita la generación de estrategias diagnósticas y terapéuticas basadas en evidencia local. Por ello, el análisis de casos remitidos al Departamento de Patología de la Facultad de Medicina Veterinaria y Zootecnia, junto con la revisión de literatura actualizada, resulta fundamental para aportar información sobre su frecuencia y características clínicas en el contexto nacional.

**Materiales y métodos**

Se realizó un estudio retrospectivo, para el cual se revisaron las bitácoras del archivo de casos de biopsias que remitieron al Departamento de Patología de la Facultad de Medicina Veterinaria y Zootecnia de la Universidad Nacional Autónoma de México durante el periodo comprendido entre enero de 2018 y diciembre de 2025, en busca de casos diagnosticados como lesiones pigmentadas en perros. Se recopilaron los siguientes datos: especie, raza, edad, sexo, y diagnóstico morfológico. Los datos obtenidos se organizaron en una base de datos en Microsoft® Excel con el objetivo de realizar cuadros y gráficas de frecuencias.

**Resultados**

Entre enero de 2018 y diciembre de 2025 se recibieron 7,229 muestras de biopsia en el Departamento, de las cuales 206 (2.85%) correspondieron a lesiones pigmentadas en perros. En cuanto a la distribución por sexo, el 53.88% de los casos correspondió a machos, el 44.66% a hembras y en el 1.46% no se contó con esta información (Figura 1). Respecto al estado reproductivo, en los machos el 32.04% eran enteros y el 21.84% castrados (Figura 2); en las hembras, del 44.66% total, el 22.33% eran enteras y el 22.33% esterilizadas (Figura 3). La edad de presentación se concentró en animales adultos, con una media de 9.82 años (Figura 4). En relación con la raza, los perros mestizos representaron el mayor porcentaje (18.45%), seguidos por Schnauzer (17.48%), Chihuahueño (11.65%), Pitbull (10.68%) y Labrador Retriever (4.85%), agrupando en conjunto más de la mitad de los casos. En el 0.97% no se reportó la raza, mientras que el 35.92% restante correspondió a un grupo heterogéneo de 30 razas con baja frecuencia individual, agrupadas como “Otras” (Figura 5). En cuanto a los diagnósticos histopatológicos, el 65.05% correspondió a melanoma, el 32.04% a melanocitoma, el 1.94% a nevos melanocíticos y el 0.97% a melanoacantomas (Figura 6). Dentro de los melanomas, el tipo cutáneo fue el más frecuente (58.96%), seguido por el oral (32.84%), subungueal (5.22%) y ocular (2.99%) (Figura 7). En relación con las lesiones pigmentadas en cavidad oral, se evaluaron 44 casos, los cuales tenían localización en gingiva, lengua, mucosa oral y paladar. La gingiva fue el sitio más afectado (36.36%), seguida por belfo (22.73%), mandíbula (18.18%), mucosa oral (13.64%), paladar duro (4.55%), paladar blando (2.27%) y lengua (2.27%) (Figura 8). En estos casos, el 54.55% correspondió a machos, el 40.91% a hembras y en el 4.55% no

se reportó el sexo (Figura 9). En los machos, el 29.55% eran enteros y el 25% castrados (Figura 10); en las hembras, el 27.27% eran enteras y el 13.64% esterilizadas (Figura 11). La edad media de presentación de los melanomas orales fue de 11.33 años (Figura 12). En cuanto a la raza, los perros mestizos fueron los más representados (20.45%), seguidos por Schnauzer (15.91%), Chihuahueño (11.36%), Dachshund (11.36%), Labrador Retriever (6.82%), Beagle (4.55%) y Cocker (4.55%), agrupando el 75% de los casos. En el 2.27% no se reportó la raza, mientras que el 22.73% restante correspondió a un grupo heterogéneo conformado por 10 razas diferentes, cada una con una frecuencia de 1 caso, las cuales fueron agrupadas bajo la categoría de “Otras” (Figura 13).

**Discusión**

Los resultados del presente estudio confirman que las lesiones pigmentadas representan una baja proporción del total de biopsias, lo cual es consistente con la frecuencia reportada para neoplasias melanocíticas en perro [(3)]. No obstante, dentro de este grupo, el melanoma fue la lesión pigmentada predominante, lo que resalta su relevancia clínica. La distribución por edad, con predominio en animales adultos, concuerda con la naturaleza progresiva de las neoplasias melanocíticas y con lo descrito en la literatura [(3)]. Asimismo, la mayor frecuencia en machos no permite establecer una predisposición clara, ya que estudios previos no han demostrado asociaciones consistentes con el sexo [(3)]. En cuanto a la localización, el predominio del melanoma cutáneo seguido del oral coincide parcialmente con reportes previos; sin embargo, la proporción de melanomas orales observada es relevante, considerando que estas neoplasias representan entre el 30 y el 40% de las neoplasias malignas orales en perros [(4)]. Su importancia radica en su alta invasividad y potencial metastásico, con diseminación temprana en hasta el 74% de los casos [(4)]. La localización gingival como sitio más frecuente dentro de la cavidad oral es congruente con lo descrito clínicamente, donde estas lesiones suelen manifestarse como masas ulceradas asociadas a signos como hemorragia, disfagia y halitosis [(1,5)]. La alta frecuencia de melanoma en comparación con melanocitoma sugiere que los casos remitidos a evaluación histopatológica corresponden, en su mayoría, a lesiones con comportamiento clínico más agresivo o de mayor preocupación diagnóstica. Esto refuerza el papel de la histopatología como método de referencia para el diagnóstico definitivo, particularmente en lesiones con morfología variable o en casos de melanomas amelánicos, donde puede requerirse inmunohistoquímica [(1,5,6)]. En conjunto, estos hallazgos aportan información relevante sobre la frecuencia de las lesiones pigmentadas en perros en un contexto local.

**Conclusiones**

Las lesiones pigmentadas en perros representan una baja proporción de los casos remitidos a diagnóstico histopatológico; sin embargo, están dominadas por

neoplasias melanocíticas, particularmente melanoma. El melanoma constituye la lesión más frecuente y de mayor relevancia clínica, con predominio del tipo cutáneo, seguido del oral, el cual destaca por su comportamiento biológico agresivo. Estas lesiones se presentan principalmente en animales adultos a geriátricos, sin una asociación clara con el sexo o la raza. El diagnóstico histopatológico es fundamental para la correcta clasificación de estas neoplasias, así como para orientar su pronóstico y manejo clínico.

## Referencias


1. Bergman PJ, Selmic LE, Kent MS. Melanoma. In: Vail DM, Thamm DH, Liptak JM. Withrow and MacEwen's Small Animal Clinical Oncology. 6th ed. Elsevier; 2020. doi:https://doi.org/10.1016/B978-0-323-59496-7.00020-7
2. Coutant K, Magne B, Ferland K, Fuentes-Rodriguez A, Chancy O, Mitchell A, Germain L, Landreville S. Melanocytes in regenerative medicine applications and disease modeling. J Transl Med. 2024;22(336). doi: https://doi.org/10.1186/s12967-024-05113-x
3. Stevenson VB, Klahn S, LeRoith T, Huckle WR. Canine melanoma: A review of diagnostics and comparative mechanisms of disease and immunotolerance in the era of the immunotherapies. Front. Vet. Sci. 2023;9. doi:10.3389/fvets.2022.1046636
4. Cray M, Selmic LE, Ruple A. Demographics of dogs and cats with oral tumors presenting to teaching hospitals: 1996–2017. J Vet Sci. 2020;21(5). doi: https://doi.org/10.4142/jvs.2020.21.e70
5. Polton G, Borrego JF, Clemente-Vicario F, Clifford CA, Jagielski D, Kessler M, Kobayashi T, Lanore D, Queiroga FL, Rowe AT, Vajdovich P, Bergman PJ. Melanoma of the dog and cat: consensus and guidelines. Front. Vet. Sci. 2024;11. doi:https://doi.org/10.3389/fvets.2024.1359426
6. Brilhante-Simões P, Delgado L, Martins Â, Silva A, Monteiro L, Marcos R, Prada J. Association Between Cytological and Histopathological Diagnoses of Neoplastic and Non-Neoplastic Lesions in Oral Cavity from Dogs and Cats: An Observational Retrospective Study of 103 Cases. Vet. Sci. 2025; 12(75). doi:https://doi.org/10.3390/vetsci12020075
7. Tarone L, Giacobino D, Camerino M, Ferrone S, Buracco P, Cavallo F, Riccardo F. Canine Melanoma Immunology and Immunotherapy: Relevance of Translational Research. Front. Vet. Sci. 2022,9. doi: 10.3389/fvets.2022.803093
8. Sampias C, Rolls G. Descripción General de la tinción con H&E: Una Guía de Mejores Prácticas, Protocolo de tinción con hematoxilina [Internet]; 2021. Disponible en: https://www.leicabiosystems.com/es/knowledge-pathway/he-staining-overview-a-guide-to-best-practices/

## GRÁFICOS DE FRECUENCIA

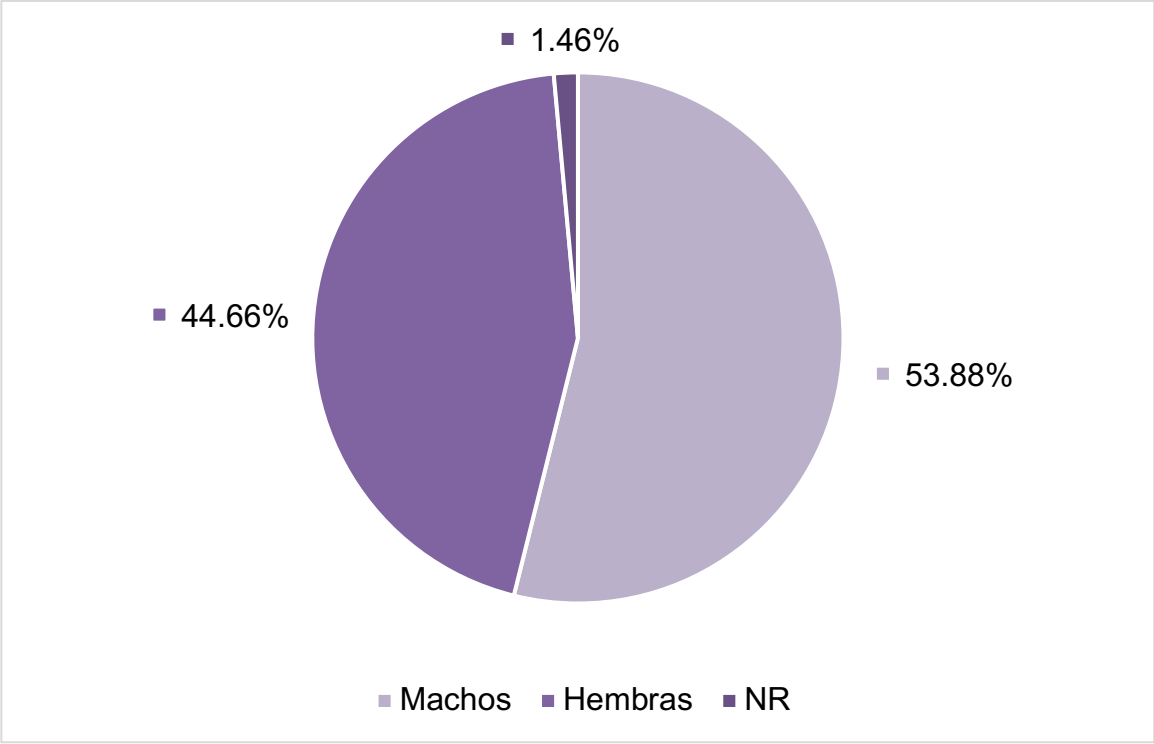


**Figura 1. Distribución de los casos de lesiones pigmentadas en perros según el sexo.** Gráfica de pastel que muestra la proporción de machos, hembras y casos sin reporte de sexo (NR) entre los perros diagnosticados con lesiones pigmentadas durante el periodo de estudio (n = 206).

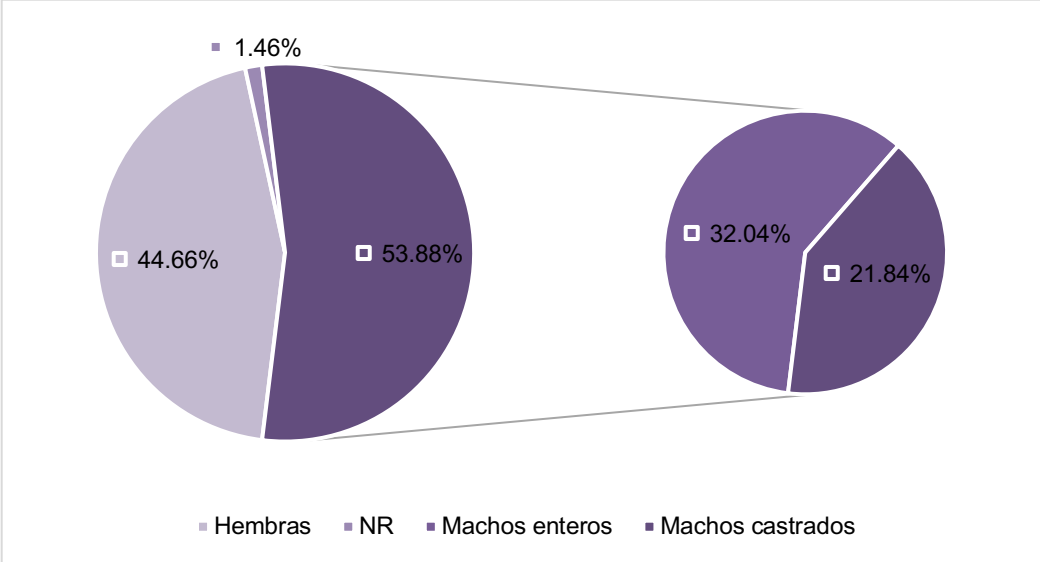


**Figura 2. Estado reproductivo en machos con lesiones pigmentadas.** Gráfica tipo *pie of pie* que representa la proporción total de machos dentro de los casos estudiados y su desglose según el estado reproductivo (enteros y castrados) (n = 206).

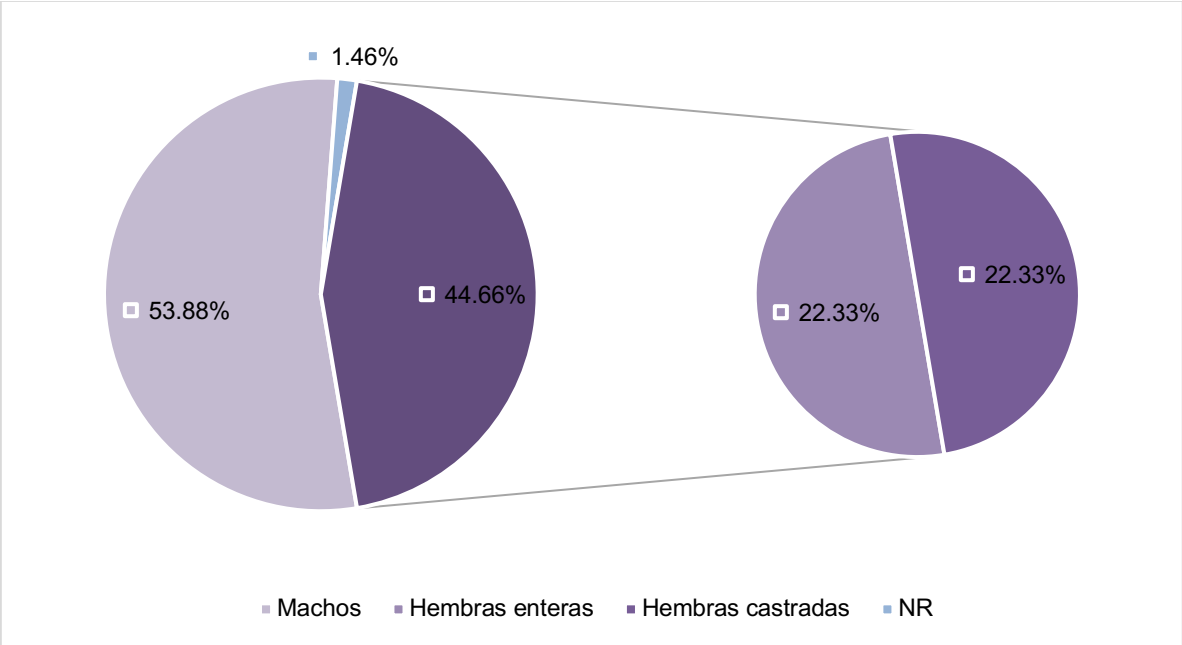


**Figura 3. Estado reproductivo en hembras con lesiones pigmentadas.** Gráfica tipo *pie of pie* que representa la proporción total de hembras dentro de los casos estudiados y su desglose según el estado reproductivo (enteras y castradas) (n = 206).

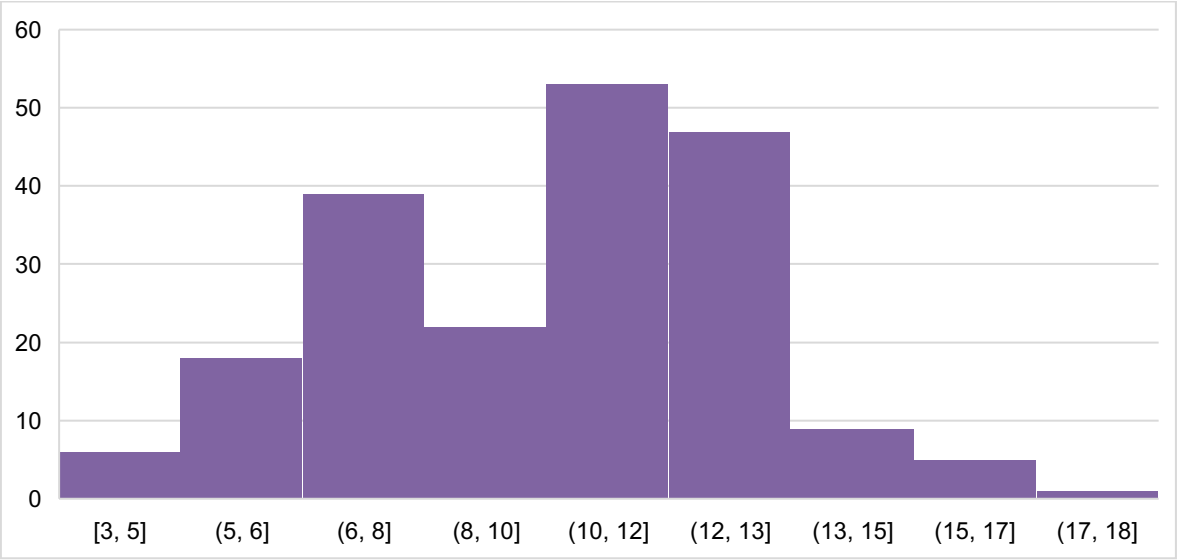


**Figura 4. Distribución de los casos de lesiones pigmentadas en perros según la edad.** Histograma que muestra la frecuencia de presentación de lesiones pigmentadas de acuerdo con la edad de los pacientes, expresada en años (n = 206).

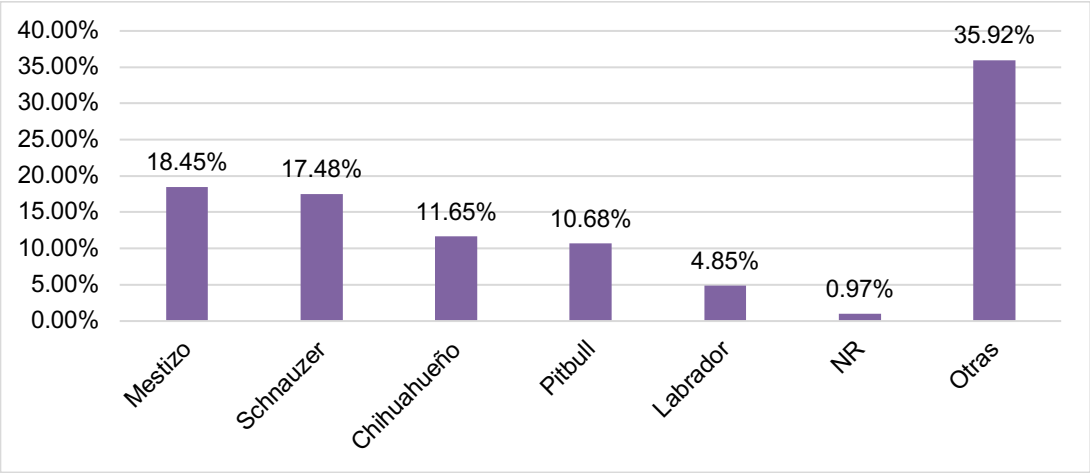


**Figura 5. Distribución porcentual de los casos de lesiones pigmentadas en perros según la raza.** Gráfica de barras que muestra el porcentaje de casos por raza; aquellas razas con una frecuencia de entre 1 y 9 casos fueron agrupadas bajo la categoría “Otras” para facilitar su visualización (n = 206).

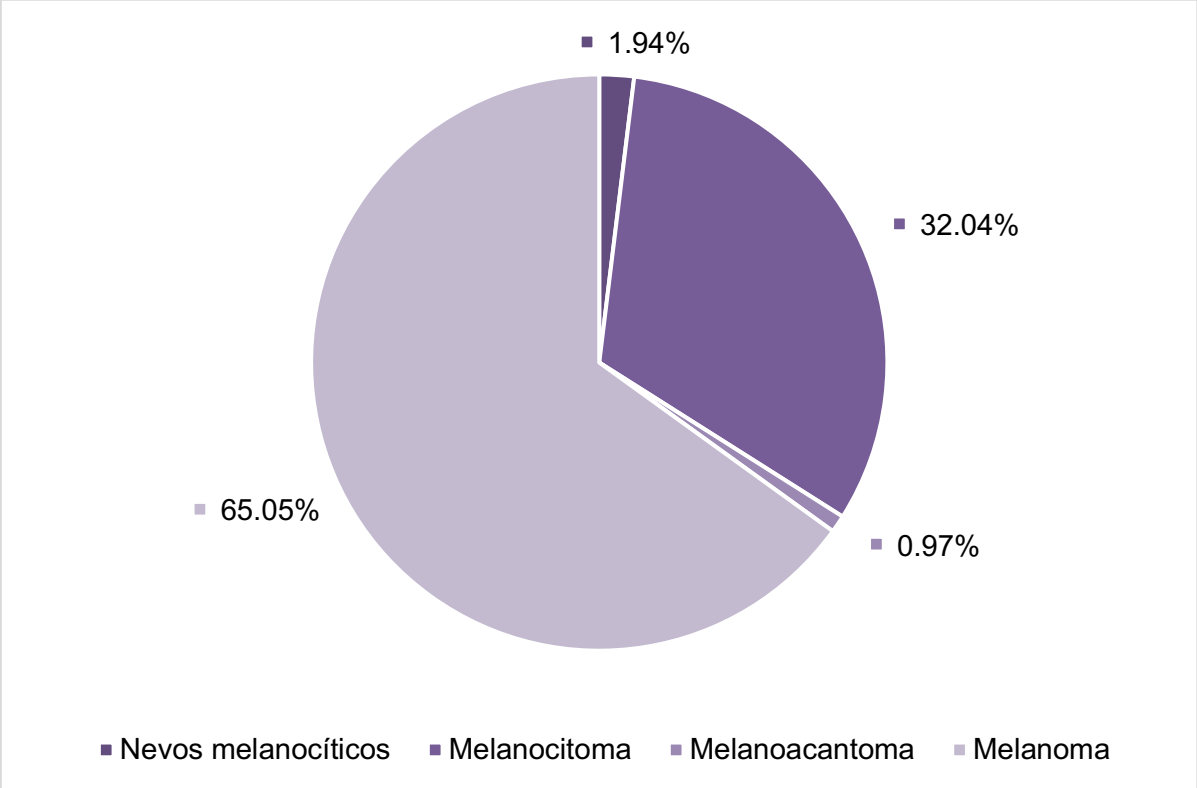


**Figura 6. Distribución de las lesiones pigmentadas diagnosticadas en perros remitidas al servicio de diagnóstico del Departamento de Patología entre 2018 y 2025.** Gráfica de pastel que representa la distribución porcentual de los diferentes tipos de lesiones pigmentadas diagnosticadas en perros remitidos al servicio de diagnóstico durante el periodo comprendido entre 2018 y 2025, permitiendo visualizar la proporción relativa de cada entidad diagnóstica dentro del total de casos analizados (n = 206).

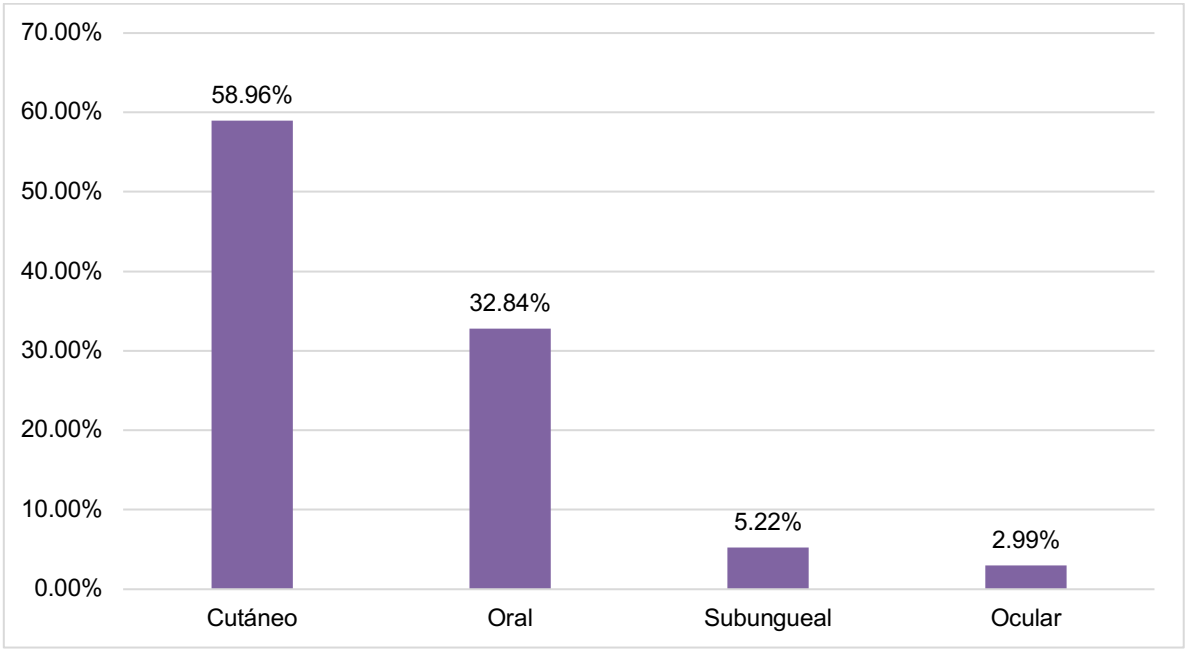


**Figura 7. Distribución porcentual de los distintos tipos de melanoma diagnosticados en perros durante el periodo de estudio (2018–2025),** representada mediante una gráfica de barras.

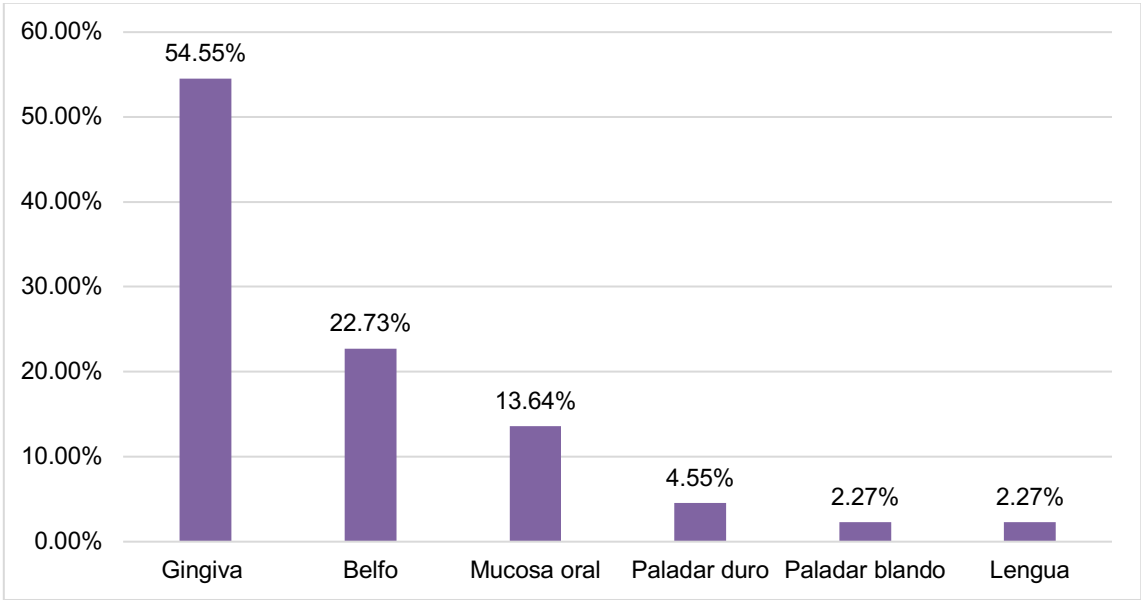


**Figura 8. Distribución de las localizaciones anatómicas de los melanomas orales en perros.** Distribución porcentual de las diferentes localizaciones anatómicas de los melanomas orales diagnosticados en perros durante el periodo de estudio (2018–2025), representada

mediante una gráfica de barras, la cual permite visualizar las regiones de la cavidad oral con mayor frecuencia de afectación.

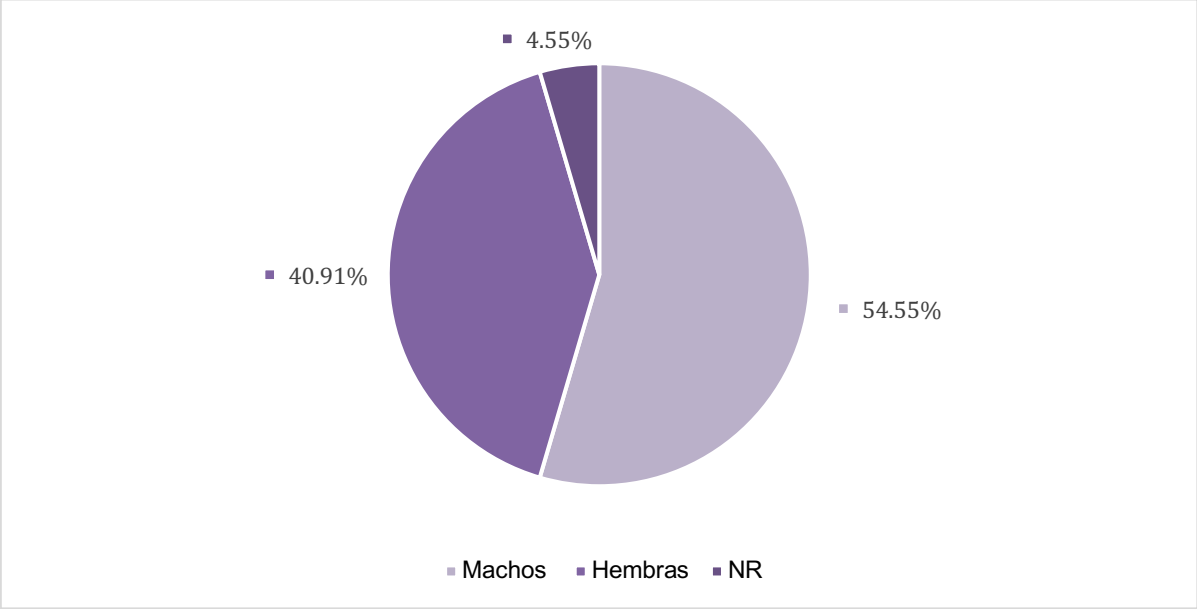


**Figura 9. Distribución de los casos de melanoma oral en perros según el sexo.** Gráfica de pastel que muestra la proporción de machos, hembras y casos sin reporte de sexo (NR) entre los perros diagnosticados con melanoma oral durante el periodo de estudio (n = 44).

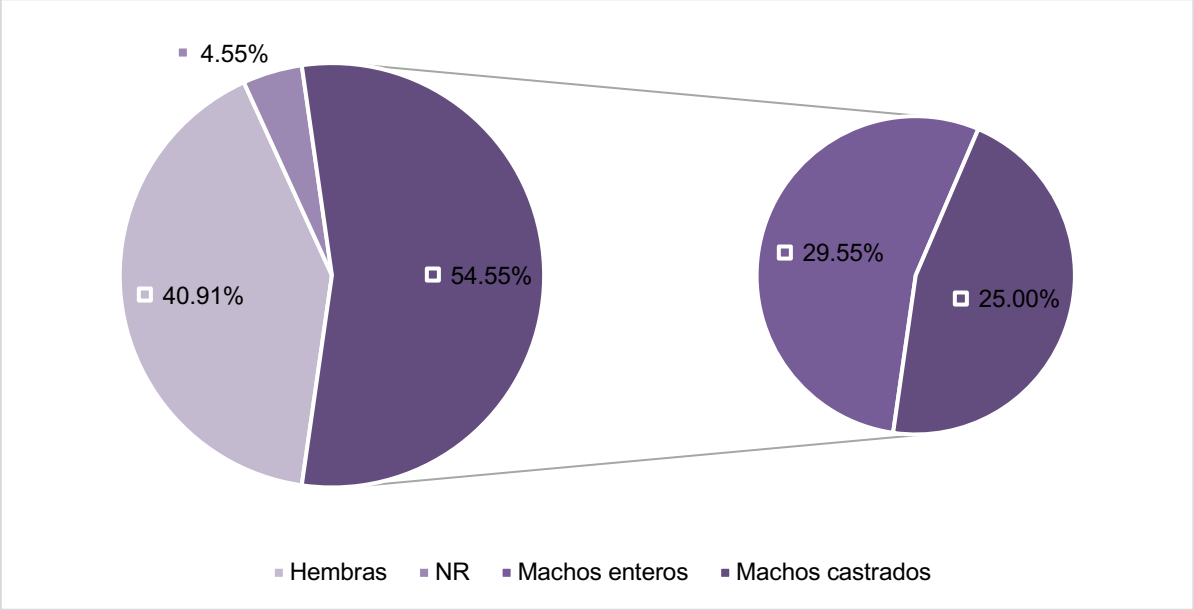

**Figura 10. Estado reproductivo en machos con diagnóstico de melanoma oral.** Gráfica tipo *pie of pie* que representa la proporción total de machos dentro de los casos estudiados y su desglose según el estado reproductivo (enteros y castrados) (n = 44).

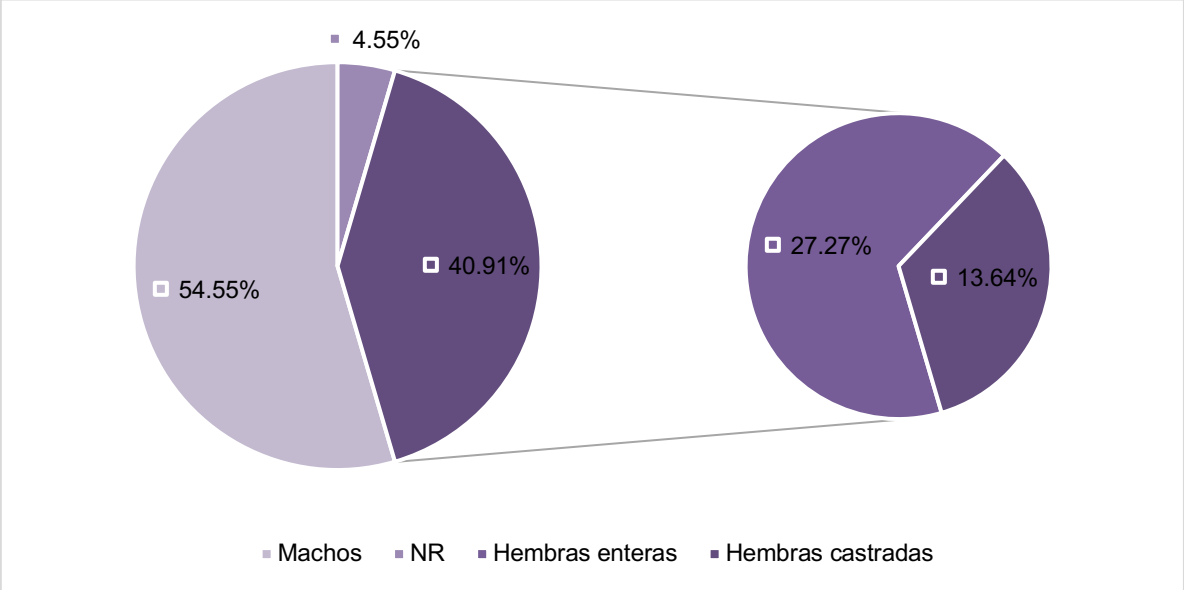


**Figura 11. Estado reproductivo en hembras con diagnóstico de melanoma oral.** Gráfica tipo *pie of pie* que representa la proporción total de hembras dentro de los casos estudiados y su desglose según el estado reproductivo (enteras y castradas) (n = 44).

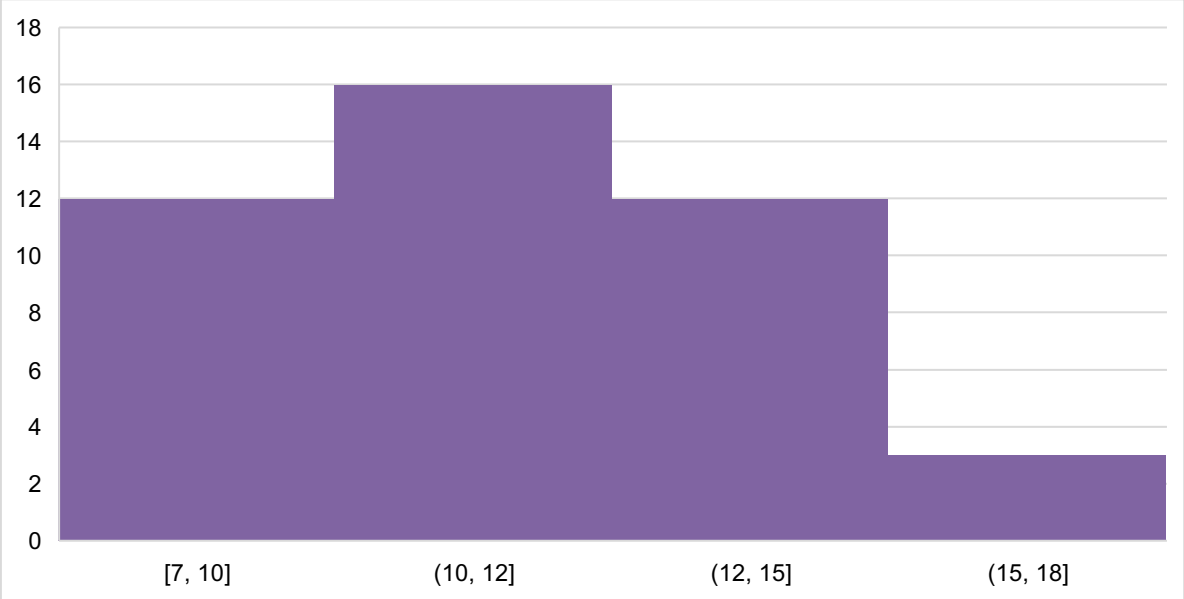

**Figura 12. Distribución de los casos de melanoma oral canino según la edad.** Histograma que muestra la frecuencia de presentación de melanoma oral de acuerdo con la edad de los pacientes, expresada en años (n = 44).

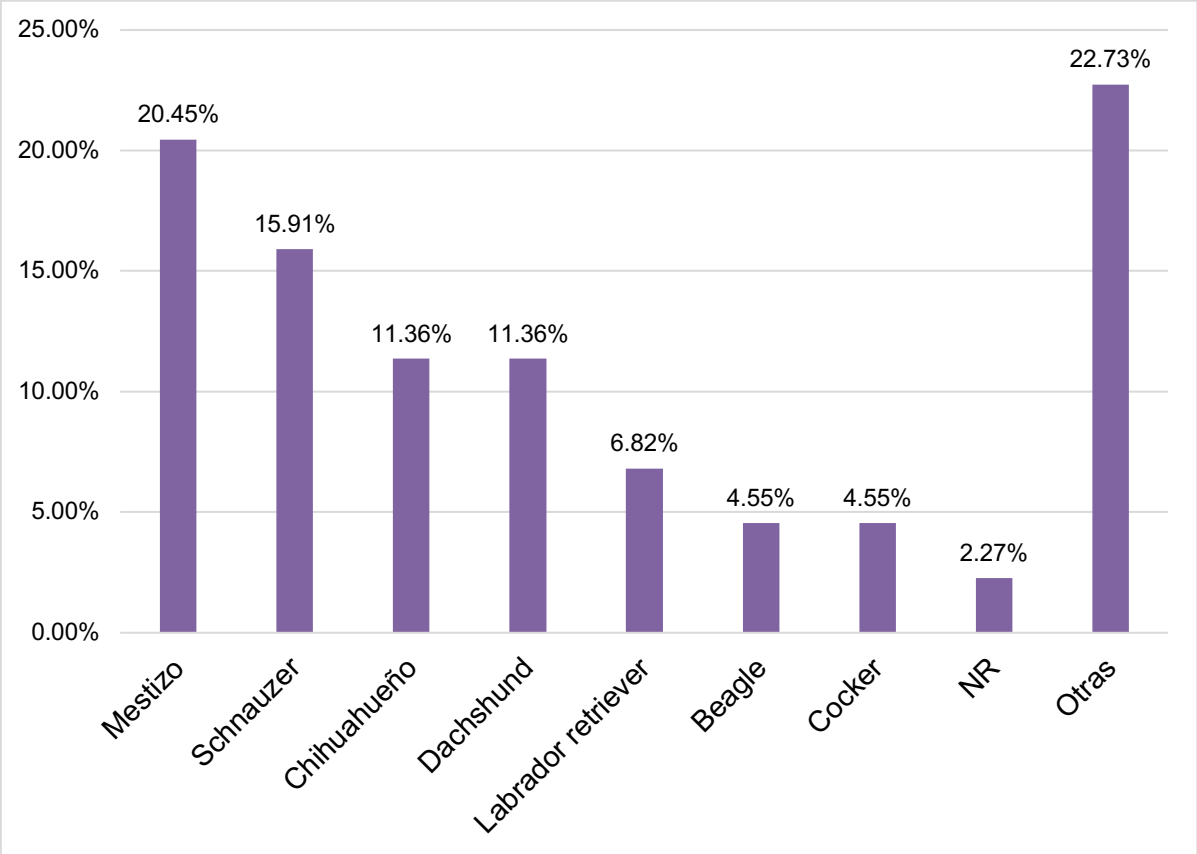


**Figura 13. Distribución porcentual de los casos de melanoma oral canino según la raza.** Gráfica de barras que muestra el porcentaje de casos por raza; aquellas razas con una frecuencia de 1 caso fueron agrupadas bajo la categoría "Otras" para facilitar su visualización (n = 44).

# HALLAZGOS ANATOMOPATOLÓGICOS EN FAUNA SILVESTRE NATIVA Y EXÓTICA EN EL NORESTE DE MÉXICO Y DESARROLLO DE UNA BASE DE DATOS PARA DIAGNÓSTICOS ANATOMOPATOLÓGICOS EN ANIMALES DOMÉSTICOS Y FAUNA SILVESTRE

**Zertuche PMA*[1], Ramírez HC[1], Carrera TR[1], Contreras LJA[1] y Trejo CA[1]**
[1] Facultad de Medicina Veterinaria y Zootecnia,
Universidad Autónoma de Nuevo León
**Correspondencia: miguel.zertucheprz@uanl.edu.mx**

## Resumen
Estudio retrospectivo exploratorio de diagnósticos anatomopatológicos de fauna silvestre residente (nativa y exótica) en el noreste de México. Se encontraron 55 casos con diagnóstico, 73% de la clase Mammalia, 22% de Aves y 5% de Reptilia. Dentro de mamíferos, destaca el diagnóstico de adenovirus en cérvidos y traumatismos en úrsidos, como enfermedades más comunes. Se encontraron coeficientes de correlación de Pearson significativos (p=0.9 y p=0.89, respectivamente) entre especies y municipio, y la prevalencia de traumatismos y municipio. Esto sugiere la posibilidad de medidas de conservación específicas para cada municipio. Finalmente, se desarrolló una base de datos para la normalización de los registros futuros de diagnósticos, con atención especial a información relevante a fauna silvestre.
**Palabras clave:** enfermedad en fauna silvestre, estudio retrospectivo, base de datos, conservación, noreste de México

## Abstract
Retrospective, exploratory study of anatomopathological diagnosis in wild animals (native and exotic) that reside in the northeastern region of Mexico. 55 cases were found with a diagnosis, 73% belonging to Mammalia, 22% to Aves and 5% to Reptilia. In mammals, relevant findings include adenoviral infection in cervids and traumatisms in ursids as the most common diseases. Significant Pearson´s correlation coefficients (p=0.9 and p=0.89, respectively) were found between species and municipality, and prevalence of traumatisms and municipality. This suggests the possibility of conservation measures tailored to each municipality. Finally, a database was developed for the normalization of future records of diagnosis, with special attention to information relevant to wild animals.
**Key Words:** disease in wild animals, retrospective study, database, conservation, northeast Mexico

## Introducción

Es consenso entre organizaciones mundiales y la comunidad científica que la biodiversidad está en sufriendo un declive significativo y que esto tiene un impacto medible sobre el ser humano (1, 2 & 3); de ahí resulta la urgencia detrás de esfuerzos de conservación de la biodiversidad. Las enfermedades en fauna silvestre constituyen un riesgo palpable para las poblaciones animales, tanto domésticas como silvestres (4), y, por esto, se consideran hoy en día como amenazas directas a la biodiversidad (5, 4 & 1). Por la creciente emergencia de enfermedades zoonóticas también se consideran riesgo para la salud pública (6 & 7).

Actualmente, el cuerpo de información sobre enfermedad en fauna silvestre de México está principalmente formado por investigaciones serológicas o moleculares enfocadas a la detección de agentes infecciosos de importancia zoonótica (8, 9, 10, 11, 12, 13, 14, 15 & 16), aunado a investigaciones sobre el portal ser humano-fauna silvestre, como las fatalidades de fauna por tránsito humano (17, 18, 19). Comparado a la información recabada sobre enfermedades zoonóticas, la información sobre enfermedades propias de la fauna silvestre es escasa (20, 21 & 22).

Aquí entra el potencial del diagnóstico anatomopatológico. La examinación macroscópica y microscópica permiten la identificación de una miríada de lesiones que representan virtualmente cualquier enfermedad que ocasione cambios morfológicos significativos. A manera breve, el diagnóstico anatomopatológico podría resultar complementario a los métodos de investigación actuales para formar conocimiento comprehensivo de las enfermedades presentes en la fauna silvestre regional.

Esta investigación argumenta que la patología anatómica debería situarse como un pilar básico en la vigilancia pasiva. Se muestran hallazgos relevantes realizados entre 2010 y 2019 en el noreste de México y el desarrollo de una base de datos con el fin de normalizar los futuros registros y algún día sustentar análisis de mayor profundidad.

## Objetivo

Determinar la frecuencia de los diagnósticos anatomopatológicos disponibles, entre 2010 y 2019, en fauna silvestre residente del noreste de México y establecer correlaciones entre la fauna, las enfermedades que padecen y sus circunstancias.

Posteriormente, desarrollar una base de datos que permita la futura recopilación comprehensiva de diagnósticos de enfermedades en fauna silvestre residente a la región. Esto para de normalizar la información que se recabe en el futuro, y abarcar campos (de gran relevancia para la fauna silvestre) que previamente han sido poco reportados. Todo con el fin de establecer las bases para, en un futuro, contribuir a la detección temprana de enfermedades que podrían sustentar un riesgo para la salud de animales domésticos, fauna silvestre y seres humanos en la región; y,

eventualmente, permitir la realización de investigaciones descriptivas y correlacionales de mayor impacto en tema de conservación de fauna silvestre.

**Material y Métodos**

Se realizó un estudio retrospectivo, exploratorio y correlacional de alcance burdamente delimitado a diagnósticos de enfermedades en fauna silvestre residente en el noreste de México. El periodo de muestreo, acorde a los casos disponibles, se delimitó a los años comprendidos entre 2010 y 2019. Los casos se recopilaron del repertorio disponible de un patólogo veterinario certificado de la región. De estos casos, los diagnósticos considerados para análisis se establecieron con los siguientes criterios de inclusión: el diagnóstico fue emitido sobre un animal no doméstico (esto incluye fauna silvestre nativa, exótica, en vida libre, captividad y animales domésticos asilvestrados), se emitió al menos con un diagnóstico morfológico y/o etiológico, o en su defecto, se divulga la inaptitud de la muestra para examinación macroscópica y/o microscópica, y el animal sujeto a diagnóstico era residente en los estados de Nuevo León, Coahuila o Tamaulipas. Los casos fueron procesados en su momento con los permisos pertinentes y la investigación actual partió exclusivamente de la información disponible en los reportes de diagnóstico previamente generados.

Se recopiló la clasificación taxonómica (i. e., género y especie), origen ecológico (i. e., nativo o exótico), edad (aproximada a meses), sexo (i. e., macho o hembra), hábitat (i. e., vivía en captividad o en vida libre), estado de residencia (e. g., Nuevo León), municipalidad (e. g., Monterrey) y temporada estacional (aproximada a la fecha original de recepción del caso) de los animales sujetos a examinación. Estas constituyeron las variables propias de la fauna silvestre y su entorno inmediato.

Asimismo, los diagnósticos se categorizaron en un inicio como enfermedad infecciosa y enfermedad no infecciosa. Dentro de la primera, se reconocieron clases de acuerdo con la etiología: infecciones virales, infecciones bacterianas, infecciones fúngicas, infecciones por priones e infecciones por parásitos. Dentro de la segunda se reconocieron las clases de genéticas, nutricionales, degenerativas, tóxicas, físicas y neoplásicas. Estas constituyeron las variables propias de los diagnósticos emitidos.

El análisis estadístico se realizó en el programa de análisis estadístico Past 5.2.2 (23).

Posteriormente, se realizó un modelo de entidad-relación a partir de los parámetros que se registran de manera rutinaria durante la recepción de casos para diagnóstico anatomopatológico en el Laboratorio de Patología e Histología de la Universidad, aunando los parámetros previamente omitidos relevantes en el ámbito de la fauna silvestre. A partir de dicho modelo, se desarrolló una base de datos en el lenguaje SQL Lite.

Resultados

Se recuperó un total de 55 casos (n=55), de los cuáles el 73% pertenecían a un animal de la clase Mammalia (n=40), 22% pertenecían a la clase Aves (n=12) y el 5% pertenecían a la clase Reptilia (n=3). La distribución las 3 clases y sus 21 familias se demuestra en la figura 1. Se cuenta con registro fotográfico de espécimen y lesiones de al menos 15 diagnósticos. La distribución geográfica se muestra en la figura 2.

Dentro de la clase Mammalia, se diagnosticaron enfermedades en 12 familias taxonómicas, 7 nativas a la región (n=35) y 5 exóticas (n=5). Los datos recopilados se encuentran en la tabla 1 correspondientemente.

Los 35 mamíferos de fauna nativa se componían principalmente de animales pertenecientes a Cervidae (57.1%, n=20) y Ursidae (22.9%, n=8). En las especies nativas, diagnósticos involucrando infección viral (n=18) fueron predominantes, particularmente en cérvidos, seguido de traumatismos (n=8), ocurriendo su totalidad en úrsidos. Dentro de los cérvidos destacan diagnósticos con lesiones compatibles a infección por adenovirus (n=5, figura 3).

Las enfermedades diagnosticadas en mamíferos exóticos fueron variadas, incluyendo diagnósticos de enfermedad neoplásica, nutricional, degenerativa (figura 4), por parasitosis, por infección fúngica y por infección viral; y se realizaron en animales en cautiverio (de hogar o de parque zoológico).

Dentro de la clase Aves, se diagnosticaron enfermedades en 7 familias taxonómicas, 6 nativas a la región (n=9) y 1 exótica (n=3). Los datos recopilados se encuentran en la tabla 2. Dentro de las nativas resalta el diagnóstico de parasitosis severa por *Aegyptianella spp.* en *Geococcyx californianus*. Dentro de las exóticas resalta el diagnóstico compatible con infección por el virus de Newcastle en 2 individuos de *Phasianus colchicus*.

Dentro de la clase de Reptiles, se abarcaron 2 familias taxonómicas. En *Crocodylidae,* en una especie nativa, se tienen diagnósticos de pentastomiasis, obstrucción gástrica y uratosis. En *Chamaeleonidae*, en una especie exótica, se tiene un diagnóstico de uratosis (figura 5). Los datos recopilados se encuentran en la tabla 3.

Se encontró un valor del coeficiente Spearman relevante entre especie y municipio (p=0.9), y la incidencia de traumatismo y municipio (p=0.89).

Se produjo un modelo de entidad-relación (figura 6). De este, resultó una base de datos digital de 26 entidades y 35 atributos que permite la recolección de datos sobre diagnósticos anatomopatológicos en animales domésticos, y cuenta con entidades de relevancia específica para fauna silvestre (e. g., hábitat, coordenadas y dieta) (figura 7).

Discusión

Como argumentos a favor para el uso de la anatomopatología diagnóstica, los resultados respaldan su versatilidad, reflejado en el número de familias examinadas y la gama de diagnósticos (desde parasitosis hasta uratosis). Sin embargo, existen limitaciones patentes. La proporción de individuos estudiados, mayormente

mamíferos, concuerda con sesgos reconocidos en previas investigaciones sobre esfuerzos de conservación (24). Este tipo de sesgos probablemente se exacerban en el caso de servicios de diagnóstico, por el hecho de que se necesita la remisión de los casos (i. e., la poca accesibilidad a una población se generarán espacios ciegos). Esto podría ser aminorado al establecer un sistema para canalizar especímenes por parte de los organismos regionales encargados del manejo de la fauna silvestre.

Asimismo, se notará que una variable de gran importancia no pudo ser analizada por su falta de registro, i. e., hábitat (cautiverio o vida libre). Igualmente, no se cuenta con registro fotográfico de la mayoría (de relevancia para la rectificación de la identificación de la especie y el diagnóstico). Esto se busca aminorar en el futuro al incluirlos como campos normalizados en la base de datos, junto a datos importantes adicionales que no siempre son aplicables, e. g., coordenadas o dieta. Junto a esto, se aboga por la inclusión de animales exóticos y en cautiverio, ya que su registro aportaría a la generación de conocimiento dentro de la patología comparativa.

Finalmente, a pesar de la reducida muestra disponible para el estudio (n=55) y su heterogeneidad (3 clases diferentes, nativos y exóticos), se lograron establecer correlaciones de interés, e. g., la correlación entre especie y municipio podría señalar que cada municipio puede centrar sus esfuerzos de diagnóstico y conservación en una especie o especies en particular.

Conclusiones

Existe un vacío en el conocimiento de las enfermedades que endura la fauna silvestre del noreste de México. Aquí se muestran resultados de 9 años de diagnóstico anatomopatológico que actúan como vigilancia pasiva, sus ventajas (versatilidad y baja inversión) y sus limitaciones (baja cantidad de muestras y sesgos de remisión); demostrando que puede ser utilizado incluso para correlaciones básicas (e. g., correlación entre diagnóstico ciertas especies y el municipio de remisión). Asimismo, se produjo una base de datos que busca aminorar dichas limitaciones y normalizar la recopilación de datos en el futuro, evitando la omisión de información relevante para fauna silvestre (e. g., coordenadas y hábitat). Se propone de igual manera la colaboración entre instituciones académicas y organismos gubernamentales para hacer provecho de este sistema de vigilancia de baja inversión.

**Referencias**

1. Johnson PTJ, Ostfeld RS, Keesing F. Frontiers in research on biodiversity and disease. Ecol. Lett. 2015;18:119-1133
2. 2.De Vos JM, Joppa LN, Gittleman JL, Stephens PR, Pimm SL. Estimating the normal background rate of species extinction. Conserv Biol. 2014;29(2):452-462.
3. Cowie RH, Bouchet P, Fontaine B. The Sixth Mass Extinction: fact, fiction or speculation? Biol Rev. 2022;97:640-663.

4. Friend M. Why Bother About Wildlife Disease? Virginia: U. S. Geological Survey Circular; 2014.
5. Salafsky N, Relton C, Young BE, Lamarre P, Böhm M, Chénier M, et al. Classification of direct threats to the conservation of ecosystems and species 4.0. Conserv Biol. 2024;39(3):e14434.
6. Keesing F, Belden LK, Daszak P, Dobson A, Harvell CD, Holt RD, et al. Impacts of biodiversity on the emergence and transmission of infectious diseases. Nature. 2010;468:647-652.
7. McMahon BJ, Caminade C, de Meneghi D, Doyle C, Garnier J, Hitziger M, et al. Biodiversity Conservation, Ecosystem Services and One Health. In: Häsler B, Tvarijonaviciute A, Savić S, editors. Principles of One Health for a Better Planet. Oxfordshire: CABI; 2025. p. 146–182.
8. Zamora-Ledesma S, Hernández-Camacho N, Olvera-Ramírez AM, Guerrero Carrillo MJ, Ruiz-Botello JM. Perfil sanguíneo y análisis de la seroprevalencia de Leptospira interrogans en zorra gris (Urocyon cinereoargenteus) y coyote (Canis latrans) en dos zonas suburbanas de la ciudad de Querétaro. Acta Zool Mex (ns). 2016;32(3):279-285.
9. Rodríguez-Rojas JJ, Rodríguez-Moreno A, Berzunza-Cruz M, Gutiérrez-Granados G, Becker I, Sánchez-Cordero V, et al. Ecology of phlebotomine sandflies and putative reservoir hosts of leishmaniasis in a border area in Northeastern Mexico: implications for the risk of transmission of Leishmania mexicana in Mexico and the USA. Parasite. 2017;24:33.
10. Sánchez-García L, Rentuna-Ladrón de Guevara AE, Carmona-Gasca CA, Rendón-Franco E, Suzán G. Prevalencia de anticuerpos a Leptospira spp. en fauna silvestre y perros en un área protegida de la Ciudad de México. Trop Subtrop Agroecosyst. 2021;24(1):1-10.
11. Panti-May JA, Torres-Castro MA, Hernández-Batancourt SF. ZOONOTIC PARASITES AND MICROMAMMALS IN THE YUCATAN PENINSULA, MEXICO: CONTRIBUTIONS OF THE CCBA-UADY. Trop Subtrop Agroecosyt. 2021;42(1):1-10.
12. Jaramillo-Reyna E, Almazán-Marín C, de la O-Cavazos ME, Valdéz-Leal R, Bañuelos-Álvarez AH, Zuñiga-Ramos MA. Rabies virus variants identified in Nuevo Leon State, Mexico, from 2008 to 2015. 2020;256(4):438-443.
13. Ortega-Pacheco A, Aguilar-Caballero AJ, Torres-Acosta JFJ, Gutierrez-Blanco E, Rosaldo-Aguilar JA, Rodríguez-Vivas RI, et al. MAIN SCIENTIFIC CONTRIBUTIONS OF THE FMVZ-UADY IN THE EPIDEMIOLOGY OF LEPTOSPIROSIS, TOXOPLASMOSIS, AMERICAN TRYPANOSOMIASIS, AND DIROPHILARIASIS IN DOMESTIC AND SYNANTHROPIC ANIMALS. Trop Subtrop Agroecosyt. 2021;24(1):1-10.
14. Muñoz-García CI, Berriatua E, Martínez-Carrasco C. What do we know about parasites of wildlife in high biodiversity areas with anthropogenic disturbance? The special case of Mexico. Anim Health Res Rev. 2018;19(2):155-61.

15. Haro P, Trasviña-Muñoz E, May-Concha I, López-Valencia G, Monge-Navarro F, Herrera-Ramírez C, et al. Historical Spatial Distribution of Zoonotic Diseases in Domestic, Synanthropic, and Wild Animals in the Mexican Territory of the Yucatan Peninsula. J Trop Med. 2021;2021:8699455.
16. Sosa-Gutiérrez C, Vargas M, Torres J, Gordillo-Pérez, G. (2014) Tick-Borne Rickettsial Pathogens in Rodents from Mexico. J Biomed Sci Eng, 2014;(7):884-889.
17. Briceño-Méndez M, Montiel S, Contreras-Perera Y, Sánchez-Zavalegui R. Vertebrados silvestres atropellados en carreteras del sureste de México. Ecosis Recur Agropec. 2025;12(1):e4200.
18. Gómez-Moreno VC, Niño-Maldonado S, Medellín RA, Ponce-Marroquín M. Mortalidad de mamíferos terrestres medianos a grandes en carreteras del estado de Tamaulipas, México. Acta Zool Mex (ns). 2025;41:1–16.
19. Miranda WC, Jiménez RJJ, Ortíz GAJ, Pech C. Atropellamientos de mamíferos silvestres en Veracruz, México. Rev Biol Agropecu Tuxpan. 2025;13(1):01-14.
20. Cantu A, Ortega-S JA, Mosqueda J, Garcia-Vazquez Z, Henke SE, George JE. Prevalence of infectious agents in free-ranging white-tailed deer in northeastern Mexico. J Wildl Dis. 2008;44(4):1002-1007.
21. Aguirre AA, McLean RG, Cook RS, Quan TJ. Serologic survey for selected arboviruses and other potential pathogens in wildlife from Mexico. J Wildl Dis. 1992;28(3):435-442.
22. Martinez A, Salinas A, Martinez F, Cantu A, Miller DK. Serosurvey for selected disease agents in white-tailed deer from Mexico. J Wildl Dis. 1999;35(4):799-803.
23. Hammer O, Harper DAT, Ryan PD. PAST: Paleontological Statistics software package for education and data analysis. Paleontol Electron. 2001;4(1):9.
24. Caldwell IR, Hobbs JPA, Bowen BW, Cowman PF, DiBattista JD, Whitney JL, et al. The distribution of biodiversity research and its benefits. Cell Rep Sustain. 2024;1(5):100082.

Anexos

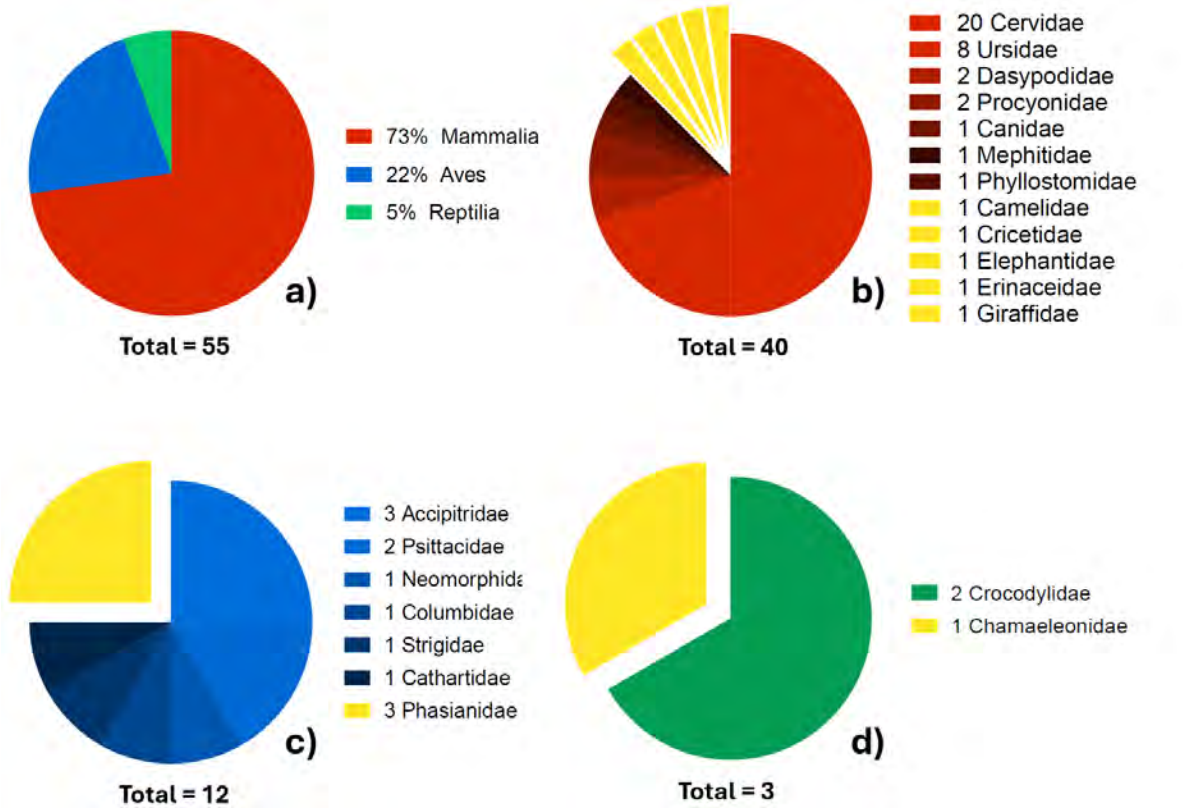


**Figura 1**. a) Clases taxonómicas y su cantidad registros recopilados de diagnóstico anatomopatológico en el noreste de México entre los años 2010 y 2019. Se muestran también la cantidad de casos por familia taxonómica dentro de Mammalia (b), Reptilia (c) y Aves (d). En amarillo se resaltan taxones exóticos a la región.

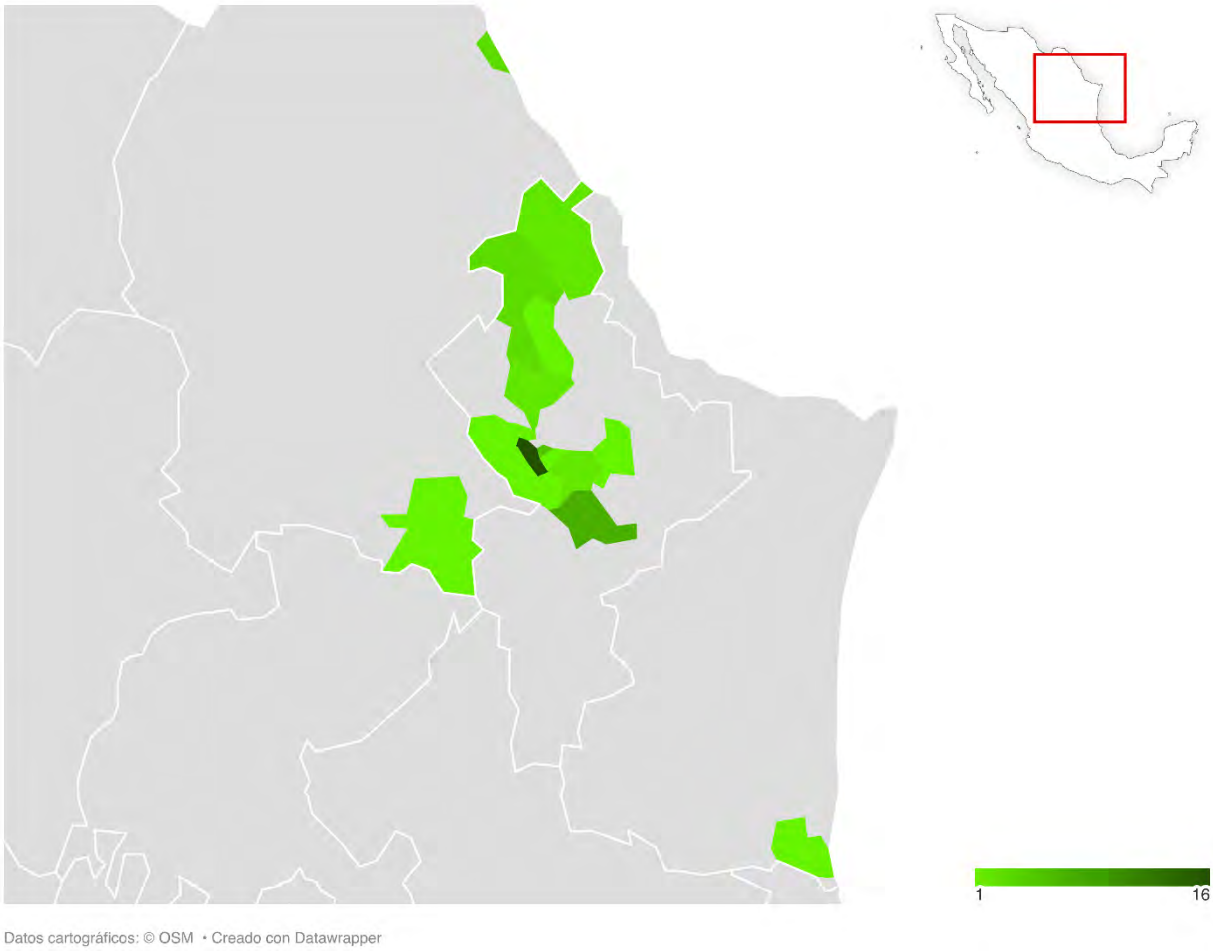


**Figura 2.** Mapa del noreste de México presentando la distribución geográfica de los diagnósticos realizados en fauna silvestre. Escala de colores representa número de diagnósticos. Elaborado con Datawrapper.

| Familia | Género | Especie | Origen | Sexo | Edad | Hábitat | Estado | Municipio | Año | Temporada | Naturaleza del Diagnóstico | Diagnóstico etiológico | Fotografía |
|---|---|---|---|---|---|---|---|---|---|---|---|---|---|
| *Camelidae* | *Lama* | *glama* | Exótico | Macho | 60 | Cautiverio | Nuevo León | San Pedro Garza García | ND | ND | Infección fúngica | *Coccidioides immitis* | + |
| *Canidae* | *Canis* | *lupus* | Nativo | Macho | 156 | ND | Nuevo León | Guadalupe | ND | ND | Infección bacteriana | ND | - |
| *Cervidae* | *Odocoileus* | *virginianus* | Nativo | Hembra | 24 | ND | Nuevo León | Salinas Victoria | 2014 | Verano | Cambios Post-Mortem | NA | - |
| *Cervidae* | *Odocoileus* | *virginianus* | Nativo | Hembra | 8 | ND | Nuevo León | Monterrey | 2015 | Invierno | Infección bacteriana | ND | - |
| *Cervidae* | *Odocoileus* | *virginianus* | Nativo | Hembra | 12 | ND | Coahuila | Piedras Negras | 2018 | Invierno | Infección viral | Adenovirus | - |
| *Cervidae* | *Odocoileus* | *virginianus* | Nativo | Hembra | 36 | ND | Nuevo León | Los Ramones | 2011 | Otoño | Infección viral | Virus de la Parainfluenza tipo 3 | - |
| *Cervidae* | *Odocoileus* | *virginianus* | Nativo | Hembra | 48 | ND | Nuevo León | Lampazos de Naranjo | 2016 | Otoño | Infección viral | Adenovirus | - |
| *Cervidae* | *Odocoileus* | *virginianus* | Nativo | Hembra | 48 | ND | Nuevo León | Lampazos de Naranjo | 2016 | Otoño | Infección viral | ND | - |
| *Cervidae* | *Odocoileus* | *virginianus* | Nativo | Macho | 4 | ND | Nuevo León | Lampazos de Naranjo | 2016 | Otoño | Infección viral | Adenovirus | - |
| *Cervidae* | *Odocoileus* | *virginianus* | Nativo | Hembra | 24 | ND | Nuevo León | Villaldama | 2011 | Primavera | Infección viral | Adenovirus | - |
| *Cervidae* | *Odocoileus* | *virginianus* | Nativo | Hembra | 12 | ND | Nuevo León | Anáhuac | 2014 | Primavera | Infección viral | ND | - |
| *Cervidae* | *Odocoileus* | *virginianus* | Nativo | Hembra | 1 | ND | Nuevo León | Monterrey | 2014 | Verano | Infección viral | ND | - |
| *Cervidae* | *Odocoileus* | *virginianus* | Nativo | Hembra | 24 | ND | Nuevo León | Monterrey | 2014 | Verano | Infección viral | NA | - |
| *Cervidae* | *Odocoileus* | *virginianus* | Nativo | Macho | 3 | ND | Nuevo León | Monterrey | 2014 | Verano | Infección viral | ND | - |
| *Cervidae* | *Odocoileus* | *virginianus* | Nativo | Hembra | 18 | ND | Nuevo León | Monterrey | 2017 | Verano | Infección viral | Adenovirus, Herpesvirus | - |
| *Cervidae* | *Odocoileus* | *virginianus* | Nativo | Macho | 18 | ND | Nuevo León | Salinas Victoria | 2019 | Verano | Infección viral | ND | - |
| *Cervidae* | *Odocoileus* | *virginianus* | Nativo | Hembra | 3 | ND | Nuevo León | Anáhuac | 2013 | Verano | Infección viral, Parasitosis | *Cryptosporidium spp .* | - |
| *Cervidae* | *Odocoileus* | *virginianus* | Nativo | Macho | 18 | ND | Coahuila | Piedras Negras | 2017 | Otoño | Intoxicación | ND | - |
| *Cervidae* | *Dama* | *dama* | Nativo | Hembra | 36 | ND | Nuevo León | Monterrey | 2011 | Primavera | Intoxicación, Infección viral | Virus de la Parainfluenza tipo 3 | - |
| *Cervidae* | *Odocoileus* | *virginianus* | Nativo | Hembra | 36 | ND | Nuevo León | Villaldama | 2011 | Verano | ND | ND | - |
| *Cervidae* | *Cervus* | *elaphus* | Nativo | Macho | 36 | ND | Nuevo León | Cadereyta Jiménez | ND | ND | Parasitosis | *Babesia bigemina* | - |
| *Cervidae* | *Odocoileus* | *virginianus* | Nativo | Hembra | 1 | ND | Nuevo León | Villaldama | 2011 | Verano | Traumatismo | NA | - |
| *Cricetidae* | *Mesocricetus* | *auratus* | Exótico | Macho | 12 | Cautiverio | Nuevo León | Guadalupe | ND | ND | Parasitosis | *Trichomonas spp.* | + |
| *Dasypodidae* | *Dasypus* | *novemcinctus* | Nativo | Hembra | 60 | ND | Nuevo León | Montemorelos | ND | ND | Infección bacteriana | *Actinomyces spp.* | - |
| *Dasypodidae* | *Dasypus* | *novemcinctus* | Nativo | Macho | 60 | ND | Nuevo León | Montemorelos | ND | ND | Infección bacteriana | *Mycobacterium leprae* | + |
| *Elephantidae* | *Loxodonta* | *africana* | Exótico | Hembra | 204 | Cautiverio | Nuevo León | Guadalupe | 2011 | Invierno | Neoplasia | Papiloma cutáneo | - |
| *Erinaceidae* | *Atelerix* | *albiventris* | Exótico | Macho | 6 | Cautiverio | Nuevo León | Monterrey | 2011 | Verano | Neoplasia | Carcinoma epidermoide | + |
| *Giraffidae* | *Giraffa* | *reticulata* | Exótico | Macho | 252 | Cautiverio | Nuevo León | García | ND | ND | Deficiencia nutricional | Selenio y vitamina E, NA | + |
| *Mephitidae* | *Spilogale* | *pygmaca* | Nativo | Hembra | 48 | ND | Nuevo León | Juárez | ND | ND | Parasitosis | ND | + |
| *Phyllostomidae* | *Carollia* | *perspicillata* | Nativo | Hembra | 24 | ND | Nuevo León | Montemorelos | ND | ND | Infección viral | Adenovirus | - |
| *Procyonidae* | *Procyon* | *lotor* | Nativo | Hembra | 36 | ND | Nuevo León | Montemorelos | ND | ND | Infección viral | Virus del Distemper Canino | - |
| *Procyonidae* | *Procyon* | *lotor* | Nativo | Hembra | 36 | ND | Nuevo León | Montemorelos | ND | ND | Infección viral, Parasitosis | Virus del Distemper Canino, *Baylisascaris procyonis* , *Cryptosporidium spp.* | - |
| *Ursidae* | *Ursus* | *americanus* | Nativo | Macho | 12 | ND | Nuevo León | Monterrey | 2017 | Invierno | Parasitosis | *Sarcoptes spp.* | + |
| *Ursidae* | *Ursus* | *americanus* | Nativo | Macho | 48 | ND | Coahuila | Sabinas | 2012 | Otoño | Traumatismo | NA | - |
| *Ursidae* | *Ursus* | *americanus* | Nativo | Hembra | 48 | ND | Coahuila | Saltillo | 2012 | Otoño | Traumatismo | NA | - |
| *Ursidae* | *Ursus* | *americanus* | Nativo | Macho | 24 | ND | Nuevo León | Santiago | 2012 | Otoño | Traumatismo | NA | - |
| *Ursidae* | *Ursus* | *americanus* | Nativo | Macho | 36 | ND | Nuevo León | Montemorelos | 2013 | Primavera | Traumatismo | NA | - |
| *Ursidae* | *Ursus* | *americanus* | Nativo | Macho | 24 | ND | Nuevo León | Monterrey | 2013 | Verano | Traumatismo | NA | - |
| *Ursidae* | *Ursus* | *americanus* | Nativo | Macho | 36 | ND | Nuevo León | Monterrey | 2017 | Verano | Traumatismo | NA | - |
| *Ursidae* | *Ursus* | *americanus* | Nativo | Macho | 36 | ND | Nuevo León | Santa Catarina | 2019 | Otoño | Traumatismo, Infección viral | ND | - |

**Tabla 1.** Se muestran los datos recopilados de diagnósticos en fauna silvestre residente del noreste de México dentro de la clase Mammalia. La edad se aproxima en meses para normalización. Origen hace referencia al origen de la especie dentro de la región. ND, no determinado; NA, no aplica; +, cuenta con registro fotográfico; -, no cuenta con registro fotográfico.

| Familia | Género | Especie | Origen | Sexo | Edad | Hábitat | Estado | Municipio | Año | Temporada | Naturaleza del Diagnóstico | Diagnóstico etiológico | Fotografía |
|---|---|---|---|---|---|---|---|---|---|---|---|---|---|
| *Accipitridae* | *Parabuteo* | *unicinctus* | Nativo | Macho | 96 | ND | Nuevo León | Monterrey | 2019 | Otoño | Infección viral | Herpesvirus | - |
| *Accipitridae* | *Parabuteo* | *unicinctus* | Nativo | Macho | 6 | ND | Nuevo León | Monterrey | 2011 | Primavera | Infección viral | Herpesvirus, Poxvirus | + |
| *Accipitridae* | *Parabuteo* | *unicinctus* | Nativo | Hembra | 36 | ND | Nuevo León | Montemorelos | 2016 | Otoño | Obstrucción, Depósito | Sílice | - |
| *Cathartidae* | *Cathartes* | *aura* | Nativo | Macho | 12 | ND | Nuevo León | Cadereyta Jiménez | 2014 | Verano | Traumatismo | NA | + |
| *Columbidae* | *Zenaida* | *macroura* | Nativo | Macho | 12 | ND | Nuevo León | Guadalupe | ND | ND | Infección viral | Poxvirus | + |
| *Neomorphidae* | *Geococcyx* | *californianus* | Nativo | Macho | 24 | ND | Coahuila | Piedras Negras | ND | ND | Parasitosis | *Aegyptianella spp.* , *Eimeria spp* . | - |
| *Phasianidae* | *Phasianus* | *colchicus* | Exótico | Hembra | 4 | ND | Nuevo León | Allende | 2010 | Invierno | Infección viral, Parasitosis | Virus de Newcastle, Eimeria spp., Heterakis spp. | - |
| *Phasianidae* | *Phasianus* | *colchicus* | Exótico | Hembra | 4 | ND | Nuevo León | Allende | 2010 | Invierno | Infección viral, Parasitosis | Virus de Newcastle, *Eimeria spp.* , *Heterakis spp.* | - |
| *Phasianidae* | *Pavo* | *cristatus* | Exótico | Macho | 26 | ND | Nuevo León | Monterrey | ND | ND | Parasitosis, Infección fúngica | *Histomonas meleagridis* , *Aspergillus fumigatus* | + |
| *Psittacidae* | *Amazona* | *oratrix* | Nativo | Macho | 24 | ND | Nuevo León | Monterrey | ND | ND | Infección viral | Herpesvirus | + |
| *Psittacidae* | *Amazona* | *viridigenalis* | Nativo | Macho | 24 | ND | Nuevo León | Escobedo | 2018 | Otoño | Traumatismo | NA | - |
| *Strigidae* | *Bubo* | *virginianus* | Nativo | Macho | 36 | ND | Nuevo León | Guadalupe | 2017 | Verano | Traumatismo | NA | + |

**Tabla 2.** Se muestran los datos recopilados de diagnósticos en fauna silvestre residente del noreste de México dentro de la clase Aves. La edad se aproxima en meses para normalización. Origen hace referencia al origen de la especie dentro de la región. ND, no determinado; NA, no aplica; +, cuenta con registro fotográfico; -, no cuenta con registro fotográfico.

| Familia | Género | Especie | Origen | Sexo | Edad | Hábitat | Estado | Municipio | Año | Temporada | Naturaleza del Diagnóstico | Diagnóstico etiológico | Fotografía |
|---|---|---|---|---|---|---|---|---|---|---|---|---|---|
| *Chamaeleonidae* | *Trioceros* | *melleri* | Exótico | Hembra | 12 | Cautiverio | Nuevo León | Monterrey | 2011 | Verano | Depósito | Ácido úrico | + |
| *Crocodylidae* | *Crocodylus* | *moreletii* | Nativo | Macho | 24 | ND | Nuevo León | Monterrey | 2011 | Verano | Obstrucción, Depósito | Ácido úrico | + |
| *Crocodylidae* | *Crocodylus* | *moreletii* | Nativo | Macho | 60 | ND | Tamaulipas | Altamira | ND | ND | Parasitosis | *Pentastomida spp.* | - |

**Tabla 3.** Se muestran los datos recopilados de diagnósticos en fauna silvestre residente del noreste de México dentro de la clase Reptilia. La edad se aproxima en meses para normalización. Origen hace referencia al origen de la especie dentro de la región. ND, no determinado; NA, no aplica; +, cuenta con registro fotográfico; -, no cuenta con registro fotográfico.

**Figura 3.** Venado (*Odocoileus virginianus*) con lesiones compatibles a infección por adenovirus, nótese la hemoptisis y la salida de espuma por cavidad oral y cavidad nasal.
**Figura 4.** Articulación coxofemoral de una jirafa (*Giraffa reticulata*) con artritis erosiva y extravasación sanguínea en cavidad sinovial.

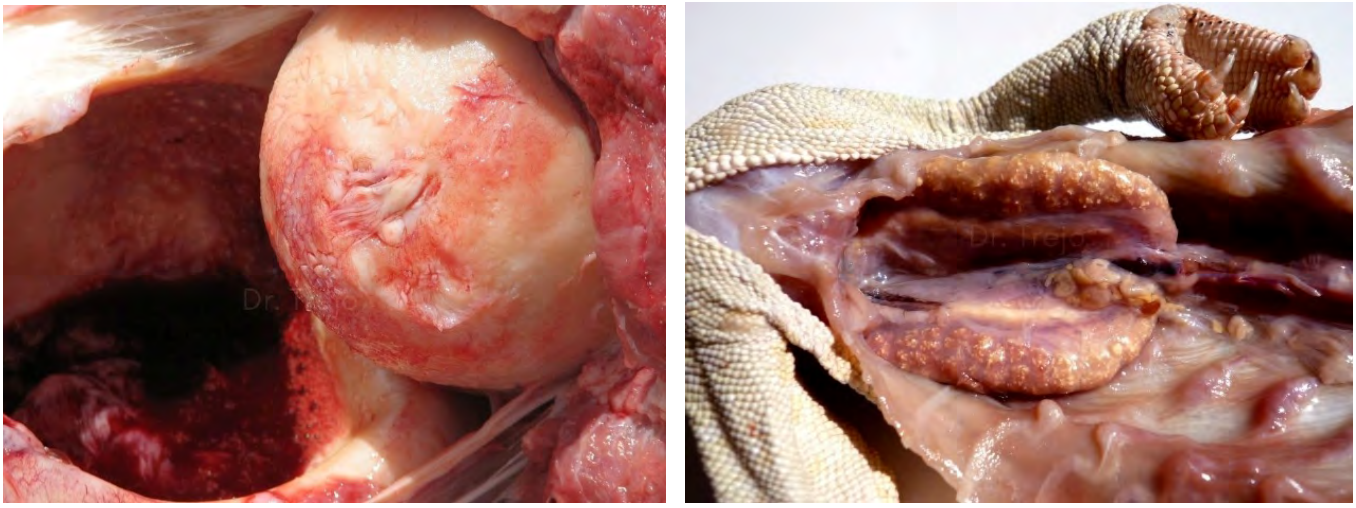

**Figura 5.** Riñones de un camaleón (*Trioceros melleri*) con uratosis severa difusa.

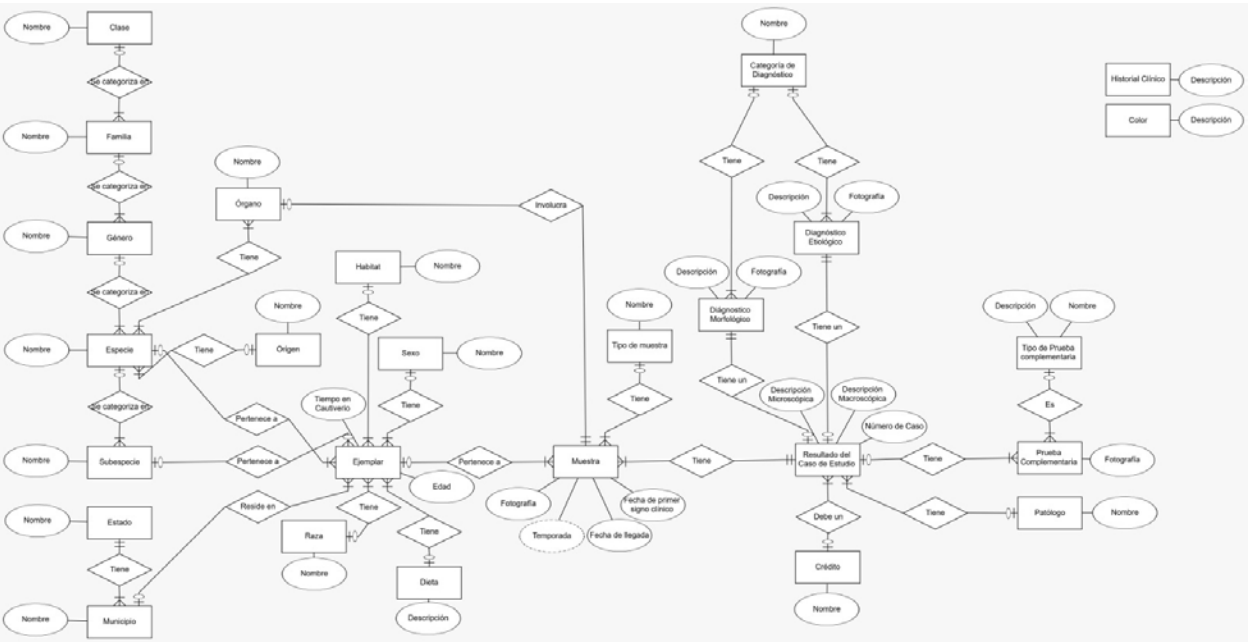


**Figura 6.** Modelo de entidad-relación para el desarrollo de la base de datos digital, producido a través de la información que ya se registra sobre diagnósticos y sumando información de importancia en fauna silvestre.

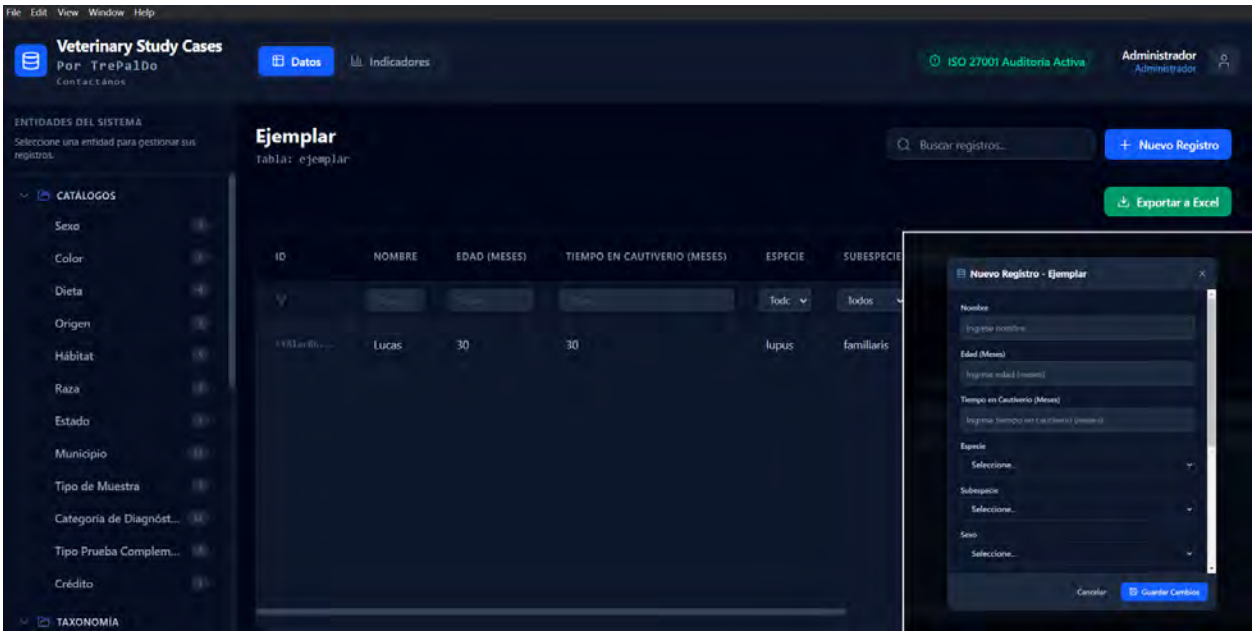


**Figura 7.** Imágenes de la interfaz de la base de datos desarrollada e interfaz para el registro de datos (inserto). Cuenta con la capacidad de almacenar 35 atributos repartidos en 26 entidades.

# ÍNDICE KI-67 Y SU RELACIÓN CON VARIABLES HISTOPATOLÓGICAS Y TUMORALES EN CARCINOMAS MAMARIOS EN PERRAS

**Melo HM[1]*, Vicente MJG[1], P RJM[1] Carrisoza UJ[2], Romero RLP2, Olivares MA[1]**

[1] Facultad de Medicina Veterinaria y Zootecnia, Universidad Veracruzana, Veracruz, 91710, México. [2] Departamento de Patología, Facultad de Medicina Veterinaria y Zootecnia, Universidad Nacional Autónoma de México, Ciudad de México, 04510, México

**Corresponsal: mario.mh.0896@gmail.com**

MVZ. Mario Melo Hernández (titulado)

## Resumen

Los tumores mamarios representan la neoplasia más frecuente en perras, con alto porcentaje de malignidad y asociación con factores como edad, talla y ausencia de esterilización. El índice Ki-67 se ha visto relacionado con el pronóstico de diversas neoplasias, incluyendo el cáncer de mama. En este estudio se evaluó la relación entre el índice proliferativo Ki-67 y variables clínico-patológicas en 12 perras con tumores mamarios malignos confirmados histopatológicamente. Se realizó un abordaje diagnóstico integral, tratamiento quirúrgico y análisis histopatológico e inmunohistoquímico, complementado con pruebas estadísticas no paramétricas. La población mostró características epidemiológicas acordes con la literatura, predominando perras de edad avanzada, de talla chica y no esterilizadas. Los tumores mayores a 5 cm y las lesiones cutáneas fueron frecuentes, así como una proporción considerable de casos en estadios avanzados, incluyendo infiltración linfática. En cuanto al índice Ki-67, no se observaron asociaciones estadísticamente significativas con el tamaño tumoral, grado histopatológico, metástasis o lesiones cutáneas. No obstante, se evidenciaron patrón hacia valores más elevados en tumores de mayor tamaño y con metástasis regional, en concordancia parcial con lo reportado. En conjunto, los resultados sugieren una posible relación entre la actividad proliferativa y el comportamiento biológico tumoral; sin embargo, la falta de significancia estadística probablemente se asocia al tamaño de muestra. Estos hallazgos sugieren preliminarmente el potencial del Ki-67 como biomarcador pronóstico, destacando la necesidad de estudios con mayor tamaño poblacional.

**Palabras claves:** Pronóstico, histopatología, proliferación celular.

## Abstract

Mammary tumors represent the most common neoplasm in female dogs, with a high rate of malignancy and an association with factors such as age, body size, and lack of sterilization. The Ki-67 index has been associated with the prognosis of various neoplasms, including mammary cancer. In this study, the relationship between the Ki-67 proliferative index and clinicopathological variables was evaluated in 12 female

dogs with histopathologically confirmed malignant mammary tumors. A comprehensive diagnostic approach, surgical treatment, and histopathological and immunohistochemical analyses were performed, complemented by non-parametric statistical tests. The population exhibited epidemiological characteristics consistent with the literature, predominantly involving older, small-breed, non-spayed female dogs. Tumors larger than 5 cm and cutaneous lesions were frequently observed, as was a considerable proportion of cases at advanced clinical stages, including lymphatic infiltration. Regarding the Ki-67 index, no statistically significant associations were observed with tumor size, histopathological grade, metastasis, or cutaneous lesions. Nevertheless, a trend toward higher values was observed in larger tumors and those with regional metastasis, partially consistent with previous reports. Overall, the results suggest a possible relationship between proliferative activity and tumor biological behavior; however, the lack of statistical significance is likely associated with the limited sample size. These findings preliminarily suggest the potential of Ki-67 as a prognostic biomarker, highlighting the need for studies with larger populations.
**Keywords:** *Prognosis, histopathology, immunohistochemistry, cell proliferation.*

## Introducción y objetivo

El cáncer es la principal causa de muerte en animales de compañía y, en perras, los tumores de glándula mamaria representan la neoplasia más frecuente, constituyendo aproximadamente el 52 % de los tumores, de los cuales cerca de la mitad son malignos (1,2). A nivel mundial, ocupan el segundo lugar en incidencia (3). Se ha descrito una mayor predisposición en perras de talla pequeña, razas puras y edad avanzada, particularmente entre los 8 y 11 años (4). Asimismo, la esterilización temprana reduce significativamente el riesgo de desarrollo de estos tumores, mientras que la presencia de metástasis constituye uno de los principales factores pronósticos, al asociarse con mayor mortalidad (5,6). La identificación de biomarcadores es crucial para caracterizar el comportamiento biológico de los tumores mamarios. Entre ellos, el índice Ki-67, proteína nuclear asociada a la división celular, ha sido propuesto como un biomarcador asociado con la progresión y comportamiento biológico tumoral. (7,8). En tumores mamarios caninos, los niveles elevados de Ki-67 se vinculan con subtipos de mal pronóstico (hormono-negativos, HER2-positivos y triple negativos), mayor grado histopatológico, invasión angiolinfática y metástasis (9,10). Debido a su valor para predecir el pronóstico de acuerdo con la literatura, este estudio se propone evaluar la relación entre el índice proliferativo Ki-67 y variables histopatológicas y clinicopatológicas tumorales seleccionadas en perras con tumores mamarios malignos.

## Materiales y métodos

Se realizó un estudio observacional descriptivo por muestreo a conveniencia entre noviembre de 2024 y agosto de 2025 en el Hospital Veterinario de Pequeñas

Especies de la FMVZ-UV, en Veracruz, Veracruz, México, en perras de distintas razas, tallas y edades con tumores mamarios malignos confirmados mediante histopatología. Debido al carácter prospectivo del estudio y al periodo de reclutamiento establecido, el tamaño de muestra fue limitado, lo que podría disminuir la potencia estadística para detectar asociaciones significativas. Las pacientes fueron evaluadas con estudios sanguíneos de laboratorio (hemograma, química sanguínea y examen general de orina), radiografías torácicas y ultrasonografía abdominal para descartar enfermedades concomitantes y determinar su condición para el procedimiento quirúrgico. Se registraron variables epidemiológicas como edad, talla, raza y estado reproductivo, para la correlación con el índice Ki-67 las variables incluidas fueron: lesiones cutáneas, tamaño tumoral (T1, T2, T3), grado histopatológico (I,II,III), presencia de metástasis y estadio oncológico (I-V). Se realizaron mastectomías (simples, regionales o unilaterales) con linfadenectomía y ovariohisterectomía en pacientes no esterilizadas. Los tejidos fueron fijados en formol bufferado al 10 % para su análisis histopatológico, el cual fue clasificado según Zappulli et al. 2019. (11) y estadificado mediante el sistema TNM (1) considerando grado histopatológico, estado linfático y estadio oncológico. Se dio seguimiento trimestral durante un año sin administración de quimioterapia. Para el procesamiento inmunohistoquímico se realizaron cortes histológicos a 2-4 µm montados en laminillas electrocargadas para ser desparafinados y rehidratados por pasos seriados en alcoholes y posteriormente sometidos a bloqueo de peroxidasa endógena. Se realizó recuperación antigénica con ImmunoDNA Retriever EDTA (pH 9.5) (dilución 1:20) (Bio SB®) utilizando presión por calor en microondas, y atemperado durante 20 minutos, seguida de lavado con solución tamponada. Las muestras se incubaron con el anticuerpo primario MID-1 (1:100) durante toda la noche en *racks* de Sequenza (*Shandon Scientific®)* a 4 °C. Posteriormente, se aplicó un sistema de detección basado en polímero con incubación a temperatura ambiente, y la reacción se visualizó por medio de cromógeno diaminobencidina, se emplearon cortes histológicos de linfonodo de perro como tejido control positivo, y corte de este sin el anticuerpo primario como control negativo. Finalmente, las muestras fueron contra teñidas con hematoxilina y montadas con resina sintética. Las laminillas fueron digitalizadas a 40x (Aperio Scanscope®) y analizadas con el software QuPath (v0.60), determinando la expresión de Ki-67 en áreas de alta densidad celular por al menos 500 células (figura 1); Las áreas de alta densidad celular fueron seleccionadas mediante evaluación microscópica de las zonas con mayor inmunomarcación ("*hot spots*"), evitando regiones con necrosis, artefactos o baja celularidad tumoral. Finalmente, el análisis estadístico incluyó pruebas descriptivas y no paramétricas (correlación de Spearman, prueba exacta de Fisher, Kruskal-Wallis y U de Mann-Whitney) para las variables numéricas y categóricas, utilizando el *software* SAS® (*OnDemand for Academics* 2026) considerando significancia con un valor $p \leq 0.05$.

## Resultados

Durante el periodo de estudio se incluyeron 12 perras confirmadas con neoplasias mamarias malignas mediante estudio histopatológico. La edad media de 11 ± 2.7 años (rango: 7–16 años), con predominio de perras de talla chica (66.6%, 8/12), de razas puras (66.6%, 8/12) y sin ovariohisterectomía al momento del diagnóstico (75%, 9/12). A nivel macroscópico, el 66.6% (8/12) de los tumores presentó lesiones cutáneas incluyendo ulceración, eritema e inflamación., asimismo, los tumores mayores de 5 cm (T3) de diámetro fueron los más comunes (50%, 6/12). Desde el punto de vista histopatológico, se identificaron siete subtipos distintos de tumores mamarios malignos, siendo el carcinoma mixto el más frecuente (33.3%, 4/12). El grado histopatológico que predominó fue el grado II (58.3%, 7/12), el 41.6% (5/12) de los casos presentó metástasis regional, el estadio oncológico IV fue más frecuente en la serie con 33.3% (4/12). El índice de proliferación Ki-67 se observó con una media de 15.6 ± 7.5 (rango 5 – 30 %) en una distribución heterogénea. No se observaron diferencias significativas entre el índice Ki-67 y el tamaño tumoral (Kruskal-Wallis; $H = 1.15$; $p = 0.29$), aunque se observaron valores numéricamente mayores de Ki-67 conforme el aumento del tamaño tumoral (figura 2). Se identificó un patrón hacia valores más altos de Ki-67 en tumores con metástasis regional (figura 3). No se observaron diferencias significativas en los valores del índice de proliferación Ki-67 entre los diferentes grados histopatológicos (Kruskal–Wallis; $H = 0.65$, $p = 0.72$). Asimismo, la correlación de Spearman mostró una correlación positiva no significativa, entre el índice Ki-67 y el grado tumoral (*rho* = 0.24), por otra parte, se identificaron porcentajes más altos de Ki-67 en tumores de mayor grado histopatológico, que no pudo demostrar significancia estadística, probablemente al limitado tamaño de muestra y la variabilidad intragrupo.

## Discusión

Las características epidemiológicas observadas coinciden con lo reportado en la literatura, siendo perras mayores de 10 años y no esterilizadas las más afectadas (1,12). La predisposición racial es variable y compleja, sin embargo, las razas de talla chica se ven más afectadas, lo cual se ha asociado a su mayor longevidad con una frecuencia reportada de hasta el 84% (1). Los tumores mamarios ≥ 5 cm se han reportado con un mayor grado histopatológico y mayor riesgo de metástasis (10, 13), pero lo anterior difiere con los resultados encontrados en el presente estudio, posiblemente por el número limitado de casos. Se ha descrito una relación estrecha entre los valores altos de Ki-67 y peor pronóstico, como también una menor tasa de supervivencia en perras con carcinomas mamarios (7), siendo tumores con mayor grado histopatológico y con mayor tamaño tumoral (3-5 cm, >5 cm) los que presentan una tasa de división celular más elevada (9). No se observaron diferencias significativas entre el índice Ki-67 y variables histopatológicas, tamaño tumoral, lesiones macroscópicas ($p > 0.05$), sin embargo, se encontró una correlación positiva no significativa, con el estadio oncológico, relacionando así

niveles altos de Ki-67 con estadios más avanzados (>III), similar a diversos estudios han reportado asociaciones que vinculan altos valores de Ki-67 con menor supervivencia y mayor agresividad tumoral (8,14). No obstante, se observó un incremento no significativo del índice Ki-67 en tumores con metástasis regional y en aquellos de mayor tamaño (>5 cm), mostrando medianas superiores respecto a tumores no metastásicos o más pequeños, lo que sugiere una tendencia concordante con lo reportado en la literatura (9,14,15). **Conclusiones:** En conjunto, en este estudio, no se identificaron asociaciones estadísticamente significativas entre el índice proliferativo Ki-67 y las variables clínico-patológicas evaluadas en tumores mamarios malignos en perras. No obstante, algunos casos con tumores de mayor tamaño y metástasis regional presentaron valores numéricamente más elevados de Ki-67. Debido a la limitante en el número de sujetos de estudio, estos hallazgos deben interpretarse con cautela y requieren ser confirmados en estudios con mayor número de casos.

## Cuestiones éticas

El estudio de donde se obtuvo la información para este trabajo, se realizó con el consentimiento informado de los tutores responsables de las pacientes, y la aprobación de los principios de bienestar animal y los procedimientos clínicos establecidos por la Comisión de Bioética y Bienestar Animal de la FMVZ-UV., con el No. Folio: 09/25FMVZ-UV.

## Bibliografía

1. Zheng, H., Du, C., Tang, X. *et al.* The development of molecular typing in canine mammary carcinomas. *Mol Biol Rep* 49, 2022. https://doi.org/10.1007/s11033-022-07383-4
2. Burrai, G.P.; Gabrieli, A.; Polinas, M.; Murgia, C.; Becchere, M.P.; Demontis, P.; Antuofermo, E. Canine Mammary Tumor Histopathological Image Classification via Computer-Aided Pathology: An Available Dataset for Imaging Analysis. *Animals.* 2023, *13*, 1563. https://doi.org/10.3390/ani13091563
3. Pinello K, Pires I, Castro AF, Carvalho PT, Santos A, de Matos A, Queiroga F, Canadas-Sousa A, Dias-Pereira P, Catarino J, et al. Cross Species Analysis and Comparison of Tumors in Dogs and Cats, by Age, Sex, Topography and Main Morphologies. Data from Vet-OncoNet. *Veterinary Sciences*. 2022; 9(4):167. https://doi.org/10.3390/vetsci9040167
4. Tesi M, Millanta F, Poli A, et al. Role of body condition score and adiponectin expression in the progression of canine mammary carcinomas. Vet Med Sci. 2020; 6:265–271. https://doi.org/10.1002/vms3.238
5. Lim HY, Seung BJ, Cho SH, Kim SH, Bae MK, Sur JH. El cáncer de mama canino en perras con sobrepeso u obesidad se asocia con la densidad de microvasos intratumorales y el recuento de macrófagos. *Veterinary Pathology* . 2022; 59(1):39-45. doi: 10.1177/03009858211040481
6. Valdivia G, Alonso-Miguel D, Perez-Alenza MD, Zimmermann ABE, Schaafsma E, Kolling FW IV, Barreno L, Alonso-Diez A, Beiss V, Affonso de Oliveira JF, et al. Neoadjuvant Intratumoral Immunotherapy with Cowpea Mosaic Virus Induces Local and Systemic

Antitumor Efficacy in Canine Mammary Cancer Patients. *Cells*. 2023; 12(18):2241. https://doi.org/10.3390/cells12182241
7. Brunetti B, Bacci B, Angeli C, Benazzi C, Muscatello LV. p53, ER, and Ki67 Expression in Canine Mammary Carcinomas and Correlation With Pathological Variables and Prognosis. *Veterinary Pathology*. 2021; 58(2):325-331. doi:10.1177/0300985820973462
8. Xinyi L, Jinlong L, Bin Z. Low-Invasive Biomarkers of Canine Mammary Tumours. *Vet Med Sci.* 2025; 11(2) https://doi.org/10.1002/vms3.70280
9. Araújo, M., Campos, L., Damasceno, K., Gamba, C., Ferreira, Ê., & Cassali, G. HER-2, EGFR, Cox-2 and Ki67 expression in lymph node metastasis of canine mammary carcinomas: Association with clinical-pathological parameters and overall survival. *Research in veterinary science.* 2016; 106. https://doi.org/10.1016/j.rvsc.2016.03.020.
10. Emad A. Rakha, Ewa Chmielik, Fernando C. Schmitt, Puay Hoon Tan, Cecily M. Quinn, Grace Gallagy; Assessment of Predictive Biomarkers in Breast Cancer: Challenges and Updates. *Pathobiology*. 2022; 89 (5): 263–277. https://doi.org/10.1159/000525092
11. Zappulli, V.; Peña, L.; Rasotto, R.; Goldschmidt, M.H.; Gama, A.; Scruggs, J.L.; Kiupel, M. Volume 2: Mammary Tumors. In *Surgical Pathology of Tumors of Domestic Animals*; Davis-Thompson DVM Foundation: Gurnee, IL, USA, 2019; pp. 1–270.
12. Salas-Araujo YJ, Aburto E, Alonso R, Márquez-Alvarado AA, Corona-Monjaras H, Romero-Romero L. Association of histological features with potential risk factors and survival in canine mammary tumors. Vet Mex OA. 2016. https://doi.org/10.21753/vmoa.3.1.359
13. Vieira TC, Prado ME, Ruiz Sueiro FA, Cassali GD, Jark PC. Small canine mammary tumours have different prognostic factors: A study of 3,470 tumours. *J Comp Pathol*. 2025; 219: 6-10. https://doi.org/10.1016/j.jcpa.2025.02.004
14. Carvalho MI, Pires I, Prada J, Lobo L, Queiroga FL. Ki-67 and PCNA Expression in Canine Mammary Tumors and Adjacent Nonneoplastic Mammary Glands: Prognostic Impact by a Multivariate Survival Analysis: Prognostic Impact by a Multivariate Survival Analysis. *Veterinary Pathology*. 2016; 53(6):1138-1146. doi:10.1177/0300985816646429
15. Ferreira, T., Miranda, M., Pinto-Leite, R., Mano, J. F., Medeiros, R., Oliveira, P. A., & Gama, A. Integrated Study of Canine Mammary Tumors Histopathology, Immunohistochemistry, and Cytogenetic Findings. *Vet Sci*. 2024;11(9):409. Published 2024 Sep 4. https://doi.org/10.3390/vetsci11090409

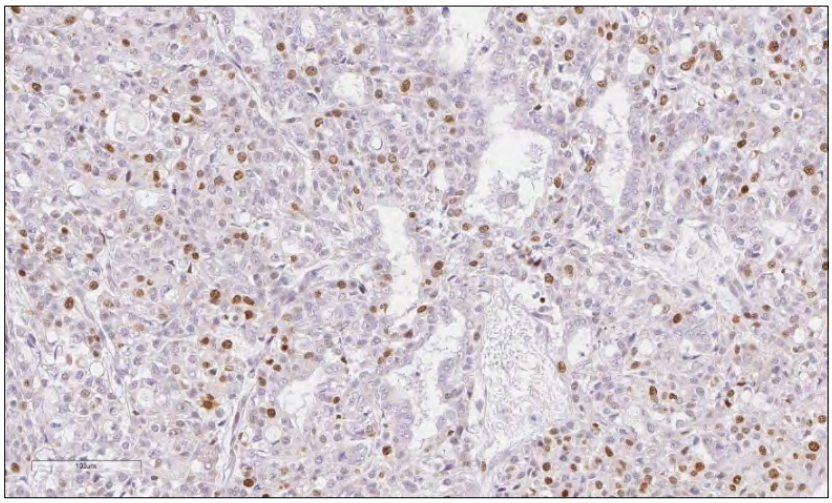

**Figura 1.** Inmunohistoquímica de Ki-67. Vista 40x de corte histológico de carcinoma micropapilar de perra con células positivas a Ki-67 contra teñida con hematoxilina.

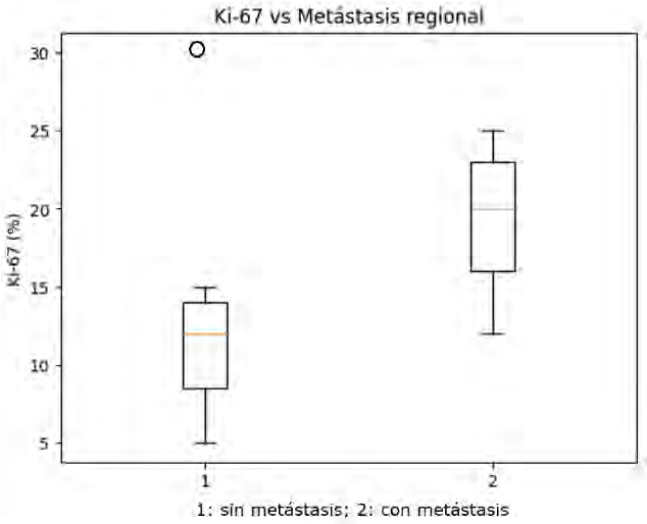


**Figura 2.** Distribución del índice Ki-67 (%) en relación con la presencia de metástasis regional en tumores mamarios en perras. Se observa un mayor índice proliferativo en los casos con metástasis (2) en comparación con aquellos sin metástasis (1).

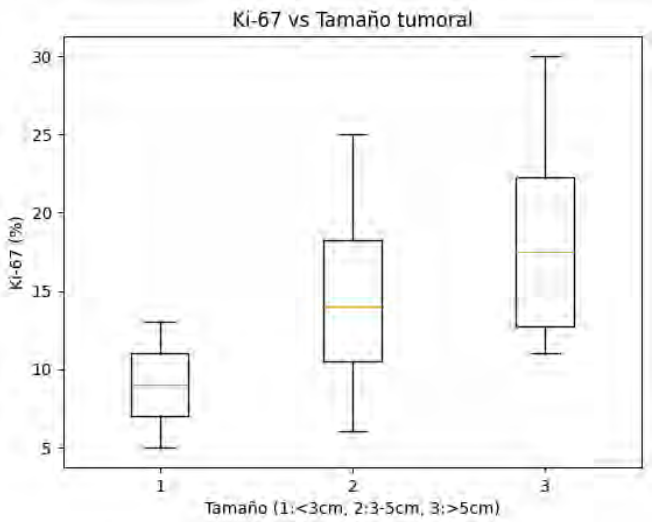


**Figura 3.** Distribución del índice Ki-67 (%) en relación con el tamaño tumoral en tumores mamarios en perras. Se observa una tendencia al incremento del índice proliferativo conforme aumenta el tamaño tumoral (1: <3 cm; 2: 3–5 cm; 3: >5 cm).

# LESIONES HISTOPATOLÓGICAS ASOCIADOS A LA INFECCIÓN NATURAL POR *Trypanosoma cruzi* EN ROEDORES SINANTRÓPICOS DE COLIMA, MÉXICO

**Ruíz-Ramírez Johnatan,[1] Topete-Bustamante Daniel,[1] Rojas-Larios Fabián,[2] Ramírez-Flores Mario,[2] Espinoza-Gómez Francisco[3], Torres-Castro Marco,[4]**

[1]Facultad de Medicina Veterinaria y Zootecnia
Universidad de Colima. Colima, México
[2]Facultad de Medicina. Universidad de Colima. Colima, México
[4]Centro de Investigaciones Regionales "Dr. Hideyo Noguchi", Universidad Autónoma de Yucatán. Yucatán, México

***Autor de correspondencia: Ruíz-Ramírez Johnatan: jruiz7@ucol.mx**

## Resumen

La enfermedad de Chagas, causada por *Trypanosoma cruzi*, es una parasitosis ampliamente distribuida en América. Aunque los roedores sinantrópicos actúan como reservorios importantes, el impacto patológico de la infección natural en condiciones de campo es poco conocido. El objetivo del presente estudio fue evaluar las lesiones histopatológicas asociadas a la infección natural por *T. cruzi* en roedores sinantrópicos de Colima, México. Se analizaron 39 roedores previamente confirmados como positivos a *T. cruzi* mediante PCR, provenientes de la zona conurbada de Colima. Se evaluaron muestras de corazón, pulmón, tracto digestivo, lengua y músculo esquelético mediante histología convencional. El 46.2% de los roedores presentó lesiones cardíacas, el 43.6% lesiones pulmonares y el 30.8% lesiones en el tracto digestivo, predominantemente. Las lesiones consistieron principalmente en infiltrados inflamatorios mononucleares, con identificación de nidos de amastigotes en algunos casos. Los resultados evidencian un patrón de afectación multiorgánica asociado a la infección natural por *T. cruzi*, con hallazgos comparables a los descritos en modelos experimentales. Futuros estudios deberían incorporar la caracterización molecular de los linajes parasitarios y su relación con el tropismo tisular.

**Palabras clave:** *Trypanosoma cruzi*; enfermedad de Chagas; roedores sinantrópicos; lesiones histopatológicas; México.

## Abstract

Chagas disease, caused by *Trypanosoma cruzi*, is a parasitic disease widely distributed across the Americas. Although synanthropic rodents act as important reservoirs, the pathological impact of natural infection under field conditions remains poorly understood. The aim of this study was to evaluate the histopathological lesions associated with natural *T. cruzi* infection in synanthropic rodents from Colima, Mexico. A total of 39 rodents previously confirmed as *T. cruzi*-positive by PCR were analyzed, all originating from the metropolitan area of Colima. Samples

from the heart, lungs, digestive tract, tongue, and skeletal muscle were evaluated using conventional histology. Cardiac lesions were observed in 46.2% of rodents, pulmonary lesions in 43.6%, and digestive tract lesions in 30.8%. Lesions consisted mainly of mononuclear inflammatory infiltrates, with amastigote nests identified in some cases. The findings demonstrate a pattern of multiorgan involvement associated with natural *T. cruzi* infection, with features comparable to those described in experimental models. Future studies should incorporate molecular characterization of parasite lineages and their relationship with tissue tropism.
**Keywords:** *Trypanosoma cruzi*; Chagas disease; synanthropic rodents; histopathological lesions; Mexico.

## Introducción

La Tripanosomiasis americana es una infección causada por el protozoario Kinetoplastido *Trypanosoma cruzi*, el cual circula entre mamíferos e insectos hematófagos de la subfamilia Triatominae (Hemiptera, Reduviidae). Las principales vías de transmisión de *T. cruzi* entre los hospederos susceptibles, incluidos los humanos, son la vectorial (vector) y oral (ingesta accidental) [1]. Este parásito se encuentra ampliamente distribuido desde el sur de los Estados Unidos hasta el extremo sur de América y hasta el momento se han identificado siete unidades de tipificación discretas (DTU), denominadas TcI a TcVI y TcBat [2], cada una asociada con características ecológicas, epidemiológicas, clínicas y patológicas particulares [3].

La infección en humanos constituye la enfermedad de Chagas (ECh), la cual representa un importante problema de salud pública en America Latina, con un estimado de 6 a 8 millones de personas infectadas. De estas, aproximadamente 1.2 millones presentan cardiomiopatía chagásica crónica [4], de las cuales se ha estimado una mortalidad de 7.9% [5]. La infección se ha descrito en numerosas especies de mamíferos, sin embargo, los cambios morfológicos y las manifestaciones clínicas derivados de la patogénesis de la infección natural han sido escasamente investigados [6]. Dentro de estos hospederos destacan los roedores sinantrópicos, sobre todo de la familia Muridae, quienes actúan como importantes reservorios de *T. cruzi* en el ámbito doméstico y peridoméstico [7]. Estas especies muridas han sido ampliamente utilizadas en el laboratorio para analizar la infección y su patogenicidad, principalmente sobre corazón, músculo estriado y sistema digestivo, mediante la inoculación de diferentes cepas aisladas [8]. De manera adicional, se han informado lesiones histológicas en hígado, riñones, órganos linfoides y pulmones [9].

En México, aunque la infección por *T. cruzi* en hospederos mamíferos de distintos entornos ha sido documentada [10], el estudio sobre el efecto patológico de las cepas autóctonas en condiciones de campo es escaso. El estado de Colima, ubicado en la costa occidental de México, es una zona donde se ha identificado la presencia de *Triatoma pallidipennis* y *T. longipennis* infectados con *T. cruzi*,

predominantemente con la cepa autóctona TPAP/MX/2002/Albarrada, perteneciente al linaje TcI [11]. Cuando esta cepa se inocula a murinos, éstos desarrollan miocarditis, considerada la lesión característica de la enfermedad, así como miositis en distintos grupos de músculo estriado esquelético [12], y además un daño pulmonar extenso [13], que sólo ha sido documentado en escasos estudios experimentales [9]. Asimismo, se ha registrado una seroprevalencia de 2.4% en población abierta de la región [14] y, más recientemente, la presencia de casos de ECh aguda, uno de ellos fatal [15].
Por lo anterior, el objetivo del presente estudio fue evaluar las lesiones histopatológicas asociadas a la infección natural por *T. cruzi* en roedores sinantrópicos de Colima, México, considerando que estas especies son reservorios de relevancia epidemiológica.

**Materiales y Métodos**
**Diseño del estudio:** Estudio descriptivo basado en el análisis histopatológico de roedores previamente confirmados como positivos a *Trypanosoma cruzi* mediante PCR, provenientes de la zona conurbada de Colima, México.
**Origen de los animales:** Los ejemplares analizados forman parte de un estudio previo de captura y detección molecular de *T. cruzi* en roedores sinantrópicos. En total, se incluyeron 39 roedores positivos, correspondientes a diferentes especies capturadas en entornos intra y peridomiciliarios.
**Obtención de muestras:** Durante la necropsia se recolectaron muestras de corazón, pulmón, músculo femoral, tracto digestivo (esófago, estómago e intestino) y lengua. Los tejidos fueron fijados en formalina neutra al 10% y procesados mediante técnicas histológicas convencionales.
**Confirmación de infección:** La infección por *T. cruzi* fue previamente confirmada mediante PCR punto final en tejido cardíaco, siguiendo protocolos estandarizados descritos en un estudio previo [16].
**Análisis histopatológico**: Se realizaron cortes de 5 µm de corazón, pulmón, músculo femoral, tracto digestivo y lengua, teñidos con hematoxilina-eosina (HE). El análisis se orientó a la identificación de lesiones histopatológicas descritas en infecciones por *T. cruzi* en modelos murinos, con el fin de determinar su presencia en la infección natural. En corazón se incluyeron miocarditis mononuclear, miodegeneración, mionecrosis, fibrosis intersticial y nidos de amastigotes [17]; en pulmón, infiltración mononuclear perivascular o peribronquiolar e intersticial, edema, hemorragias alveolares y/o nidos de amastigotes [13]; en tracto digestivo, infiltración inflamatoria en la pared muscular lisa, periganglionar o intragangliona y submucosa [18] y en músculo femoral [12] y lengua [19], infiltrado inflamatorio. Las imágenes se obtuvieron con una cámara AxioCam ICc 1 y se procesaron con el software AxioVision Rel. 4.8 (Carl Zeiss™).
**Análisis estadístico**: Las lesiones histopatológicas se evaluaron de forma descriptiva, estimando su frecuencia por órgano.

## Resultados

**Lesiones histopatológicas en roedores positivos a *T. cruzi*:** La Tabla 1 presenta la frecuencia y distribución de las lesiones histopatológicas en los diferentes órganos evaluados en los 39 roedores positivos a *T. cruzi*, estratificadas por especie.

**Tabla 1.** Frecuencia de lesiones histopatológicas en órganos evaluados de roedores positivos a *T. cruzi*, estratificada por especie (n = 39).

| Lesiones | ***M. musculus*** (n =17) | | ***R. norvergicus*** (n = 9) | | ***R. rattus*** (n = 9) | | ***S. mascotensis*** (n = 4) | |
|---|---|---|---|---|---|---|---|---|
| | **Presente** | **Ausente** | **Presente** | **Ausente** | **Presente** | **Ausente** | **Presente** | **Ausente** |
| | **n (%)** | **n (%)** | **n (%)** | **n (%)** | **n (%)** | **n (%)** | **n (%)** | **n (%)** |
| Cardiacas | 6 (35.3) | 11 (64.7) | 5 (55.6) | 4 (44.4) | 4 (44.4) | 5 (55.6) | 3 (75.0) | 1 (25.0) |
| Pulmonares | 4 (23.5) | 13 (76.5) | 6 (66.7) | 3 (33.3) | 3 (33.3) | 6 (66.7) | 4 (100) | 0 (0) |
| Digestivas | 3 (17.6) | 14 (82.4) | 4 (44.4) | 5 (55.6) | 2 (22.2) | 7 (77.8) | 3 (75.0) | 1 (25.0) |
| Lengua | 3 (17.6) | 14 (84.4) | 3 (33.3) | 6 (66.7) | 2 (22.2) | 7 (77.8) | 1 (25.0) | 1 (25.0) |
| Músculo femoral | 1 (5.9) | 16 (94.1) | 1 (11.1) | 8 (88.9) | 0 (0) | 9 (100) | 2 (50.0) | 2 (50.0) |

***Nota:*** La tabla muestra la distribución de las lesiones histopatológicas por especie, expresadas en frecuencias absolutas (n) y porcentuales (%).

Las lesiones histopatológicas fueron de intensidad y distribución variable. El 46.2% (18/39) de los roedores presentó lesiones cardíacas, caracterizadas principalmente por miocarditis linfoplasmocítica intersticial y perivascular (figura 1A), asociada con miodegeneración y mionecrosis. En tres de estos casos se identificaron nidos de amastigotes (pseudoquistes de *T. cruzi*) localizados dentro de los cardiomiocitos (figura 1A). Las lesiones pulmonares se observaron en el 43.6% (17/39) de los ejemplares, consistiendo en infiltrados linfoplasmocíticos peribronquiales y perivasculares, así como neumonía intersticial mononuclear. En menor proporción, se identificó edema alveolar. En uno de estos casos se detectaron amastigotes localizados en la túnica media de estructuras vasculares (figura 1B). Las lesiones en el tracto digestivo se registraron en el 30.8% (12/39) de los roedores, afectando con mayor frecuencia el intestino delgado (7/12), seguido de estómago (6/12), intestino grueso (4/12) y esófago (3/12). Histológicamente, correspondieron a miositis linfoplasmocítica de la pared muscular y a infiltración inflamatoria de la submucosa, observándose en algunos casos periganglioneuritis e intraganglioneuritis del plexo mientérico, con alteraciones morfológicas de las

neuronas ganglionares. En dos de estos ejemplares se identificaron amastigotes entre los miocitos del estómago e intestino delgado (figura 1C).

El 28.2% (11/39) de los roedores presentó lesiones en lengua, consistentes en glositis linfoplasmocítica y mastocítica, acompañada de miodegeneración y mionecrosis. En dos casos se observaron estructuras parasitarias compatibles con amastigotes entre las fibras musculares. Las lesiones en músculo femoral se observaron en el 10.3% (4/39) de los ejemplares, caracterizadas por miositis linfoplasmocítica intersticial y perivascular, con áreas de miodegeneración y mionecrosis en zonas de mayor intensidad inflamatoria. Solo uno de estos casos presentó amastigotes entre las fibras musculares.

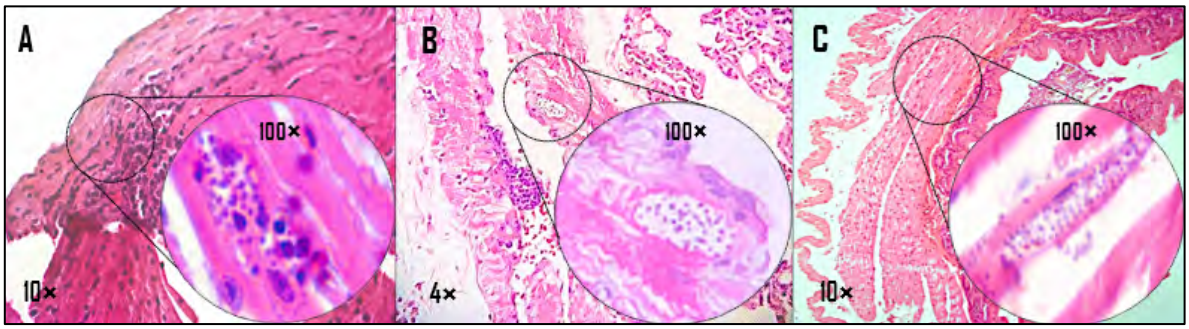


**Figura 1.** Lesiones histopatológicas asociadas a la infección por *T. cruzi*. (**A**) Miocarditis linfoplasmocítica intersticial con presencia de amastigotes intracelulares (recuadro). HE. (**B**) Amastigotes intracelulares en la túnica media de un vaso sanguíneo pulmonar (recuadro). HE. (**C**) Miositis linfoplasmocítica gástrica con presencia de amastigotes intracelulares (recuadro). HE.

## Discusión

Los resultados del presente estudio evidencian que la infección natural por *T. cruzi* se asocia con un patrón multiorgánico de lesiones histopatológicas, con variabilidad en su frecuencia, intensidad y distribución. Son escasos los estudios que documentan el tropismo por múltiples tejidos durante la infección natural [20]. Las lesiones cardíacas observadas fueron concordantes con las descritas en infecciones crónicas experimentales en modelos murinos [17] y con las reportadas en infecciones naturales en otras especies de mamíferos [6,21]. La frecuencia de daño cardíaco (46.2%) se encuentra dentro de los rangos reportados en otras especies (40 a 55%) [22–26]. En conjunto, estos hallazgos refuerzan que el corazón constituye uno de los principales órganos diana durante la infección natural por *T. cruzi* [6].

La forma de inoculación natural de *T. cruzi* en estos animales se atribuye principalmente a la vía vectorial; sin embargo, la conducta de rascado o lamido en

los sitios de picadura del triatomino, así como el comportamiento insectívoro, pueden constituir rutas adicionales importantes de infección [7,27]. Nuestros hallazgos histológicos, particularmente las lesiones en el tracto gastrointestinal y la lengua, podrían estar vinculados a una infección oral, como se ha demostrado en modelos experimentales [28]. La vía oral tiene gran relevancia en humanos que ingieren alimentos contaminados con *T. cruzi*, ya que se ha asociado con formas graves de enfermedad de Chagas aguda, particularmente en regiones de Sudamérica[4]. Además, las lesiones digestivas observadas en este estudio son comparables a las descritas en humanos con formas digestivas avanzadas, formando parte de la patogénesis de los síndromes asociados a megavísceras [29]. Estos hallazgos sugieren la necesidad de explorar la posible expresión clínica de formas digestivas en la población humana de la región.

Es destacable la presencia de lesiones pulmonares inflamatorias, independientes de trombosis o congestión vascular. Este hallazgo coincide con los cambios observados en pulmones de ratones BALB/c inoculados con la cepa autóctona TPAP/MX/2002/Albarrada de Colima [13]. Asimismo, podría relacionarse con reportes en pacientes con enfermedad de Chagas aguda, en quienes se ha documentado afección pulmonar en hasta el 50% de los casos, frecuentemente interpretada como neumonía bacteriana o tuberculosis pulmonar [15]. La patogénesis pulmonar de *T. cruzi* en esta región podría estar asociada a coinfecciones con otros patógenos respiratorios o, alternativamente, sugiere la posible existencia de una forma pulmonar de la enfermedad de Chagas, como ha sido planteado previamente [30,31]. En cualquier caso, estos hallazgos resaltan la necesidad de profundizar en los mecanismos de afección pulmonar asociados a esta infección.

Las lesiones en músculo femoral fueron menos frecuentes, pero concordantes con las descritas en estudios experimentales [12]. La detección histológica de formas parasitarias compatibles con nidos de amastigotes fue poco frecuente, lo cual coincide con lo descrito tanto en infecciones experimentales como naturales, donde su visualización disminuye conforme la infección progresa hacia estadios crónicos [23,24,29]. Aunque algunos autores han descrito lesiones hepáticas, renales y linfoides [9,19], estos órganos no fueron evaluados en el presente estudio, por lo que no puede descartarse su posible afectación en el contexto de la infección natural.

Una limitante del estudio fue la ausencia de una caracterización molecular más detallada que permitiera identificar los linajes parasitarios circulantes y evaluar su posible asociación con el tropismo tisular y los patrones histopatológicos observados. La enfermedad de Chagas continúa representando un desafío clínico, patológico y epidemiológico, debido a la complejidad de su dinámica de transmisión, su amplia distribución en el continente americano y la diversidad del parásito, los vectores y los hospederos involucrados

## Conclusión

Se evidenció la presencia de lesiones histopatológicas multiorgánicas asociadas a la infección por *T. cruzi* en roedores sinantrópicos de Colima, lo que confirma su marcado tropismo tisular en condiciones de infección natural.

Estos hallazgos respaldan el papel de los roedores sinantrópicos como reservorios clave en la transmisión de *T. cruzi* y vinculan la evidencia experimental con la infección natural en condiciones de campo. Futuros estudios deberán integrar la caracterización molecular de los linajes parasitarios y su relación con el tropismo tisular y la expresión clínica de la enfermedad.

## Aspectos éticos

La investigación fue aprobada por el Comité de Bioética de la Facultad de Medicina de la Universidad de Colima, México (registro: 2022-03-06). El estudio se llevó a cabo de conformidad con las Normas Oficiales Mexicanas NOM-033-SAG/ZOO-2014 [32] y NOM-059-SEMARNAT-2010 [33], así como con las guías internacionales de la American Veterinary Medical Association [34] y de la American Society of Mammalogists [35].

## Referencias bibliográficas

[1] Coura JR. The main sceneries of Chagas disease transmission. The vectors, blood and oral transmissions - A comprehensive review. Mem Inst Oswaldo Cruz 2015;110:277–82. https://doi.org/10.1590/0074-0276140362.

[2] Zingales B, Macedo AM. Fifteen Years after the Definition of Trypanosoma cruzi DTUs: What Have We Learned? Life (Basel) 2023;13. https://doi.org/10.3390/life13122339.

[3] Magalhães LMD, Gollob KJ, Zingales B, Dutra WO. Pathogen diversity, immunity, and the fate of infections: lessons learned from Trypanosoma cruzi human–host interactions. Lancet Microbe 2022;3:711–22. https://doi.org/10.1016/S2666-5247(21)00265-2.

[4] Cucunubá ZM, Gutiérrez-Romero SA, Ramírez J-D, Velásquez-Ortiz N, Ceccarelli S, Parra-Henao G, et al. The epidemiology of Chagas disease in the Americas. The Lancet Regional Health - Americas 2024;37:100881. https://doi.org/10.1016/j.lana.2024.100881.

[5] Chadalawada S, Rassi A, Samara O, Monzon A, Gudapati D, Vargas Barahona L, et al. Mortality risk in chronic Chagas cardiomyopathy: a systematic review and meta-analysis. ESC Heart Fail 2021;8:5466–81. https://doi.org/10.1002/ehf2.13648.

[6] Sánchez Pérez R, Aranda-Coello JM, De Fuentes Vicente JA, Chávez OR. Clinicopathological alterations in wild mammals from the reservoir system of Trypanosoma cruzi: a scoping review. Animal Diseases 2024;4. https://doi.org/10.1186/s44149-024-00111-4.

[7] Gürtler RE, Cardinal M V. Reservoir host competence and the role of domestic and commensal hosts in the transmission of Trypanosoma cruzi. Acta Trop 2015;151:32–50. https://doi.org/10.1016/j.actatropica.2015.05.029.

[8] Villagran-Herrera ME, Martínez-Ibarra JA, Sánchez-Moreno M, Hernández-Montiel HL, Mercado-Curiel RF, Camacho-Calderón N, et al. The Mouse Model as a Tool for Histological, Immunological and Parasitological Studies of Trypanosoma cruzi Infection.

Chagas Disease - Basic Investigations and Challenges, InTech; 2018. https://doi.org/10.5772/intechopen.77168.
[9] Guarner J, Bartlett J, Zaki SR, Colley DG, Grijalva MJ, Powell MR. Mouse model for Chagas disease: immunohistochemical distribution of different stages of Trypanosoma cruzi in tissues throughout infection. Am J Trop Med Hyg 2001;65:152–8. https://doi.org/10.4269/ajtmh.2001.65.152.
[10] Izeta-Alberdi A, Pech-May A, Tun-Ku E, Mazariegos-Hidalgo CJ, López-Cancino SA, Gutiérrez S, et al. Trypanosoma cruzi in Mexican Neotropical vectors and mammals: wildlife, livestock, pets, and human population. Salud Publica Mex 2023;65:114–26. https://doi.org/10.21149/13801.
[11] Espinoza-Gómez F, Maldonado-Rodríguez A, Coll-Cárdenas R, Moises Hernández-Suárez C, Fernández-Salas I. Presence of Triatominae (Hemiptera, Reduviidae) and risk of transmission of Chagas disease in Colima, México. vol. 97. 2002.
[12] Melnikov V, Espinoza-Gomez F, Newton-Sanchez O, Delgado-Ensiso I, Montesinos-Lopez OA, Dalin M V, et al. Integral approach to evaluation of the pathogenic activity of Trypanosoma cruzi clones as exemplified by the Mexican strain. Bull Exp Biol Med 2013;156:70–2. https://doi.org/10.1007/s10517-013-2280-4.
[13] Melnikov VG, Velasco FF, Espinoza Gómez F, Rodríguez FG, Dobrovinskaya OR. Pathologic changes in lungs caused by Mexican isolates of Trypanosoma cruzi in the acute phase of infection in mice. Am J Trop Med Hyg 2005;73:301–6.
[14] Coll-Cárdenas R, Espinoza-Gómez F, Maldonado-Rodríguez A, Reyes-López PA, Huerta-Viera M, Rojas-Larios F. Active transmission of human chagas disease in Colima Mexico. Mem Inst Oswaldo Cruz 2004;99:363–8. https://doi.org/10.1590/s0074-02762004000400004.
[15] Newton-Sánchez OA, Melnikov V, Nava-Zavala AH, Zavala-Cerna MG, Guzman-Bracho C, Delgado-Enciso I, et al. Presence of acute Chagas disease among febrile patients in the western coast of Mexico. Vector Borne and Zoonotic Diseases 2020;20:657–63. https://doi.org/10.1089/vbz.2019.2580.
[16] Panti-May JA, Torres-Castro M, Escobedo-Ortegón J, Canché-Pool EB, Ruiz-Piña HA. Molecular detection of Trypanosoma cruzi in Mus musculus in a rural town in Mérida, Yucatán, México. Therya Notes 2024;5:162–6. https://doi.org/10.12933/therya_notes-24-165.
[17] de Alba Alvarado MC, Torres Gutiérrez E, Cabrera Bravo M, Zenteno Galindo E, Villarreal Muñoz JA, Salazar Schettino PM, et al. Main Cardiac Histopathologic Alterations in the Acute Phase of Trypanosoma cruzi Infection in a Murine Model. Pathogens 2023;12. https://doi.org/10.3390/pathogens12091084.
[18] Vazquez BP, Vazquez TP, Miguel CB, Rodrigues WF, Mendes MT, de Oliveira CJF, et al. Inflammatory responses and intestinal injury development during acute Trypanosoma cruzi infection are associated with the parasite load. Parasit Vectors 2015;8:206. https://doi.org/10.1186/s13071-015-0811-8.
[19] Roque ALR, D'Andrea PS, de Andrade GB, Jansen AM. Trypanosoma cruzi: distinct patterns of infection in the sibling caviomorph rodent species Thrichomys apereoides laurentius and Thrichomys pachyurus (Rodentia, Echimyidae). Exp Parasitol 2005;111:37–46. https://doi.org/10.1016/j.exppara.2005.05.003.
[20] Rojo G, Pèlissier F, Sandoval-Rodriguez A, Bacigalupo A, García V, Pinto R, et al. Organs infected with Trypanosoma cruzi and DTU identification in the naturally infected rodent Octodon degus. Exp Parasitol 2020;215. https://doi.org/10.1016/j.exppara.2020.107931.

[21] Hamer S, Hodo C. Chagas disease: wildlife infection with Trypanosoma cruzi in a one health context. Miller - Fowler's Zoo and Wild Animal Medicine Current Therapy: Volume 9, vol. 9, Elsevier; 2018, p. 239–46. https://doi.org/10.1016/B978-0-323-55228-8.00035-7.
[22] Zecca IB, Hodo CL, Slack S, Auckland L, Hamer SA. Trypanosoma cruzi infections and associated pathology in urban-dwelling Virginia opossums (Didelphis virginiana). Int J Parasitol Parasites Wildl 2020;11:287–93. https://doi.org/10.1016/j.ijppaw.2020.03.004.
[23] Hodo CL, Bañuelos RM, Edwards EE, Wozniak EJ, Hamer SA. Pathology and discrete typing unit associations of trypanosoma cruzi infection in coyotes (Canis latrans) and raccoons (Procyon lotor) of Texas, USA. J Wildl Dis 2020;56:134–44. https://doi.org/10.7589/2019-03-071.
[24] Hodo CL, Auckland LD, Curtis-Robles R, Lewis BC, Hamer SA. Trypanosoma cruzi DTU TcI disproportionately associated with fatal T. cruzi myocarditis in dogs in Texas, USA. Vet Parasitol Reg Stud Reports 2025;63:101293. https://doi.org/10.1016/j.vprsr.2025.101293.
[25] Zecca IB, Hodo CL, Slack S, Auckland L, Rodgers S, Killets KC, et al. Prevalence of Trypanosoma cruzi infection and associated histologic findings in domestic cats (Felis catus). Vet Parasitol 2020;278:109014. https://doi.org/10.1016/j.vetpar.2019.109014.
[26] Curtis-Robles R, Lewis BC, Hamer SA. High Trypanosoma cruzi infection prevalence associated with minimal cardiac pathology among wild carnivores in central Texas. Int J Parasitol Parasites Wildl 2016;5:117–23. https://doi.org/10.1016/j.ijppaw.2016.04.001.
[27] Herrera CP, Licon MH, Nation CS, Jameson SB, Wesson DM. Genotype diversity of Trypanosoma cruzi in small rodents and Triatoma sanguisuga from a rural area in New Orleans, Louisiana. Parasit Vectors 2015;8. https://doi.org/10.1186/s13071-015-0730-8.
[28] Silva-Dos-Santos D, Barreto-de-Albuquerque J, Guerra B, Moreira OC, Berbert LR, Ramos MT, et al. Unraveling Chagas disease transmission through the oral route: Gateways to Trypanosoma cruzi infection and target tissues. PLoS Negl Trop Dis 2017;11:e0005507. https://doi.org/10.1371/journal.pntd.0005507.
[29] Côbo EDC, Silveira TP, Micheletti AM, Crema E, Adad SJ. Research on Trypanosoma cruzi and analysis of inflammatory infiltrate in esophagus and colon from chronic chagasic patients with and without mega. J Trop Med 2012. https://doi.org/10.1155/2012/232646.
[30] Bittencourt AL, Rodrigues de Freitas LA, Galvão de Araujo MO, Jácomo K. Pneumonitis in congenital Chagas' disease. A study of ten cases. Am J Trop Med Hyg 1981;30:38–42. https://doi.org/10.4269/ajtmh.1981.30.38.
[31] Camara EJ, Lima JA, Oliveira GB, Machado AS. Pulmonary findings in patients with chagasic megaesophagus. Study of autopsied cases. Chest 1983;83:87–91. https://doi.org/10.1378/chest.83.1.87.
[32] SAGARPA. NORMA Oficial Mexicana "NOM-033-SAG/ZOO-2014"; Métodos para dar muerte a los animales domésticos y silvestres. Diario Oficial de La Federación 2014. https://www.dof.gob.mx/nota_detalle.php?codigo=5405210&fecha=26/08/2015%0A#gsc.tab=0 (accessed August 31, 2022).
[33] SEMARNAT. NORMA Oficial Mexicana "NOM-059-SEMARNAT-2010"; Protección ambiental-Especies nativas de México de flora y fauna silvestres-Categorías de riesgo y especificaciones para su inclusión, exclusión o cambio-Lista de especies en riesgo. Diario Oficial de La Federación 2010. https://www.gob.mx/profepa/documentos/norma-oficial-mexicana-nom-059-semarnat-2010 (accessed September 11, 2016).

[34] Leary S, Underwood W, Anthony R, Cartner S, Grandin T, Greenacre C, et al. AVMA guidelines for the euthanasia of animals: 2020 edition. 2020th ed. 2020.

[35] Sikes RS, Animal Care and Use Committee of the American Society of Mammalogists. 2016 Guidelines of the American Society of Mammalogists for the use of wild mammals in research and education. J Mammal 2016;97:663–88. https://doi.org/10.1093/jmammal/gyw078.

# MÁS ALLÁ DE LA ENFERMEDAD INDIVIDUAL: ASOCIACIÓN ENTRE LA CARGA SANITARIA, BIOMARCADORES FISIOLÓGICOS Y BIENESTAR EN VACAS LECHERAS

**Ramírez ASA*[1], Lemus RV [1], Terrazas GAM [2], Candanosa AIE [1]**
[1] Centro de Enseñanza, Investigación y Extensión en Producción Animal en Altiplano (CEIEPAA), FMVZ-UNAM, [2] Facultad de Estudios Superiores Cuautitlán, FMVZ- UNAM
**Correspondencia: ieca@unam.mx**

## Resumen
En los sistemas intensivos de bovinos productores de leche, las enfermedades crónicas y subclínicas representan un desafío importante para la salud y el bienestar animal. Sin embargo, estas suelen evaluarse de manera individual, lo que limita la comprensión de su impacto real en condiciones de campo, donde es común la coexistencia de múltiples procesos patológicos. En este contexto, el presente estudio tuvo como objetivo analizar la carga sanitaria y su relación con biomarcadores fisiológicos y el bienestar en vacas productoras de leche bajo condiciones de estabulación. Se realizó un estudio prospectivo longitudinal en vacas Holstein (n = 77) en un establo de 1100 vacas en lactancia en Querétaro, México. Se realizaron muestreos durante un ciclo productivo a los 21 días preparto y a los 45, 90, 240 y 305 días postparto. Se determinó la seroprevalencia de enfermedades infecciosas, así como biomarcadores fisiológicos de estrés, inflamación y dolor (cortisol en pelo, haptoglobina y sustancia P). El bienestar animal fue evaluado mediante el protocolo Welfare Quality® (WQ®) y se integró un indicador de carga sanitaria. El 97.4% de las vacas presentó al menos una enfermedad, predominando animales con dos (44.2%) y tres (41.6%) enfermedades simultáneas. Las concentraciones de biomarcadores fueron mayores en el periodo preparto ($p < 0.05$). La carga de enfermedad se correlacionó positivamente con cortisol en pelo, sustancia P y los indicadores de buena salud del WQ® ($p < 0.05$). En conclusión, la enfermedad debe entenderse como una carga acumulativa con repercusiones fisiológicas y de bienestar medibles.
**Palabras clave:** enfermedades, vacas, bienestar animal, biomarcadores.

## Abstract
In intensive dairy production systems, chronic and subclinical diseases represent a major challenge to animal health and welfare. However, these conditions are typically evaluated individually, which limits the understanding of their true impact under field conditions, where the coexistence of multiple pathological processes is common. In this context, the present study aimed to analyze disease burden and its relationship with physiological biomarkers and animal welfare in housed dairy cows. A prospective longitudinal study was conducted in Holstein cows (n = 77) from a dairy farm with 1,100 lactating cows in Querétaro, Mexico. Sampling was performed

throughout a production cycle at 21 days prepartum and at 45, 90, 240, and 305 days postpartum. Seroprevalence of infectious diseases was determined, along with physiological biomarkers of stress, inflammation, and pain (hair cortisol, haptoglobin, and substance P). Animal welfare was assessed using the Welfare Quality® (WQ®) protocol, and a disease burden indicator was constructed.
A total of 97.4% of cows presented at least one disease, with most animals showing two (44.2%) or three (41.6%) concurrent conditions. Biomarker concentrations were higher during the prepartum period ($p < 0.05$). Disease burden was positively correlated with hair cortisol, substance P, and WQ® good health indicators ($p < 0.05$).
In conclusion, disease in dairy cattle should be understood as a cumulative burden with measurable physiological and welfare implications.
**Keywords:** Disease, dairy cows, animal welfare, biomarkers.

## Introducción

En los sistemas intensivos de bovinos productores de leche, las vacas están inmersas en un entorno donde la exposición constante a agentes infecciosos, las exigencias metabólicas y las prácticas de manejo favorecen a la aparición de enfermedades crónicas y subclínicas. Estas enfermedades de evolución subclínica no solo comprometen la salud de los animales, sino que también afectan su capacidad de adaptación fisiológica y su bienestar (1-3).
Tradicionalmente, el estudio de las enfermedades en bovinos productores de leche se ha abordado de manera en la que cada agente o proceso patológico es evaluado de manera aislada. Sin embargo, esta aproximación resulta limitada frente a la realidad de campo, donde los animales rara vez presentan una única enfermedad. Por el contrario, es común la coexistencia de múltiples procesos infecciosos y condiciones subclínicas que interactúan entre sí, generando un escenario de carga sanitaria acumulada cuyo impacto global sobre el organismo permanece incomprendido (4).
Desde una perspectiva biológica, la exposición simultánea a múltiples estresores infecciosos, metabólicos o ambientales puede activar de manera sostenida mecanismos de respuesta al estrés, inflamación y nocicepción. En este contexto, biomarcadores fisiológicos como el cortisol en pelo, la haptoglobina y la sustancia P séricas han sido propuestos como biomarcadores objetivos para evaluar estas respuestas integradas (5-8).
Paralelamente, el bienestar animal ha sido conceptualizado como un estado dinámico que resulta de la interacción entre el estado de salud, el ambiente y la capacidad del individuo para adaptarse a los desafíos que enfrenta (9-10). Protocolos como Welfare Quality® han permitido avanzar hacia una evaluación más estructurada del bienestar; sin embargo, aún persisten limitaciones en la integración de indicadores sanitarios, particularmente en lo que respecta a la presencia simultánea de múltiples enfermedades crónicas o subclínicas (11-13).

Bajo esta perspectiva, el presente estudio propone analizar la carga sanitaria, así como su relación con el estado fisiológico y de bienestar en vacas productoras de leche bajo condiciones de estabulación.

**Material y métodos**

Se realizó un estudio longitudinal en vacas Holstein pertenecientes a una unidad de producción lechera intensiva ubicada en Querétaro, México. Se evaluaron inicialmente 77 vacas a partir de los 21 días preparto, con seguimiento a lo largo de un ciclo productivo hasta los 305 días postparto, registrando una reducción progresiva del número de animales evaluados en cada muestreo.

Durante el periodo experimental se realizaron muestreos en cinco momentos clave: 21 días preparto, 45, 90, 240 y 305 días postparto. En cada punto de muestreo se recolectaron muestras biológicas y se realizaron evaluaciones integrales del estado de salud y bienestar.

Se obtuvieron muestras de sangre para la determinación de biomarcadores fisiológicos (haptoglobina y sustancia P), análisis hematológicos y determinación de la seroprevalencia de las enfermedades. Además, se obtuvieron muestras de pelo para la cuantificación de cortisol como indicador de estrés crónico. De manera paralela, se realizó el diagnóstico serológico de enfermedades infecciosas relevantes en bovinos lecheros, incluyendo rinotraqueítis infecciosa bovina (IBR), diarrea viral bovina (DVB), *Neospora caninum, Toxoplasma gondii, Leptospira* spp. y *Mycobacterium avium* subsp. *paratuberculosis* (MAP). Al mismo tiempo, el bienestar animal fue evaluado mediante el protocolo Welfare Quality®, con énfasis en los criterios de buena salud. Asimismo, se registraron variables productivas y reproductivas, incluyendo el seguimiento de gestación en un subconjunto de animales.

Para el análisis, se integró un indicador de carga sanitaria por individuo, definido como el número de enfermedades presentes por vaca, el cual fue utilizado para evaluar su asociación con biomarcadores fisiológicos y parámetros de bienestar a lo largo del tiempo. La Figura 1 muestra de manera esquemática el diseño experimental, los puntos de muestreo y las variables evaluadas durante el estudio.

El estudio se realizó de conformidad con la aprobación del Subcomité Institucional para el Cuidado y Uso de Animales Experimentales (SICUAE) del Posgrado en Ciencias de la Producción y de la Salud Animal, de la FMVZ – UNAM con el número de protocolo SICUAE.MC.2023/4-5.

**Resultados**

Se observó una alta carga de enfermedad en la población estudiada, donde el 97.4% de las vacas presentó al menos una enfermedad crónica o subclínica, y únicamente el 2.6% se clasificó como clínicamente sano (Cuadro 1). La distribución del número de enfermedades por animal mostró que la mayoría de las vacas presentaban entre dos (44.2%) y tres (41.6%) enfermedades simultáneamente,

evidenciando una elevada frecuencia de coinfecciones en condiciones de producción intensiva. En cuanto a los biomarcadores fisiológicos, se identificaron diferencias significativas entre etapas productivas ($p < 0.05$) (Figura 2). Las concentraciones de cortisol en pelo, haptoglobina y sustancia P fueron más elevadas durante el periodo preparto (21 días PrP), seguido de una disminución progresiva a lo largo de la lactancia. El análisis de correlación mostró correlaciones positivas entre el número de enfermedades por vaca con las concentraciones de cortisol en pelo ($r = 0.308$, $p = 0.013$), sustancia P ($r = 0.277$, $p = 0.013$), así como con la suma de los indicadores de salud del protocolo Welfare Quality® ($r = 0.255$, $p = 0.043$) (Figura 3). Adicionalmente, el análisis de riesgo de los indicadores de bienestar mostró diferencias entre grupos productivos. Las vacas multíparas presentaron una mayor probabilidad de desarrollar alteraciones como mayor riesgo de mastitis, condición corporal alterada y fractura de cola, en comparación con vacas primíparas ($p < 0.05$) (Figura 4). En conjunto, estos resultados evidencian que una mayor carga de enfermedad se asocia con alteraciones fisiológicas medibles relacionadas con estrés y dolor, así como con un deterioro en los indicadores de bienestar animal, particularmente durante el periodo preparto.

**Discusión y conclusión**

El presente estudio demuestra que, en sistemas intensivos de producción lechera, la enfermedad no debe entenderse como un fenómeno aislado, sino como una condición acumulativa y multifactorial. La alta proporción de vacas con al menos una enfermedad, así como la elevada frecuencia de animales con dos o más procesos simultáneos, evidencian que la carga sanitaria es una característica predominante en estos sistemas productivos (4).

Este hallazgo es particularmente relevante, ya que contrasta con el enfoque tradicional que analiza las enfermedades de manera individual. En condiciones de campo, la coexistencia de múltiples infecciones y alteraciones subclínicas sugiere un escenario de exposición constante a estresores biológicos, lo que podría generar efectos acumulativos sobre la fisiología del animal. En este sentido, la carga de enfermedad emerge como un indicador integrador más representativo del estado sanitario real del hato (6-8,14).

Los resultados obtenidos muestran que una mayor carga de enfermedad se asocia con incrementos en biomarcadores fisiológicos relacionados con el estrés y el dolor, particularmente el cortisol en pelo y la sustancia P. Estas asociaciones respaldan la hipótesis de que la exposición simultánea a múltiples procesos patológicos no solo impacta la salud, sino que también desencadena respuestas fisiológicas medibles, probablemente mediadas por la activación sostenida del eje hipotálamo-hipófisis-adrenal y la respuesta inflamatoria. La ausencia de una asociación clara con la haptoglobina podría explicarse por su naturaleza como biomarcador de fase aguda, cuya variabilidad en el periodo de transición puede estar influenciada por procesos fisiológicos propios del periparto (1-3).

Asimismo, se observó que las concentraciones de biomarcadores fueron más elevadas durante el periodo preparto, lo que coincide con la literatura que describe esta etapa como una ventana crítica caracterizada por un alto costo fisiológico. Durante este periodo, las demandas metabólicas, hormonales e inmunológicas aumentan significativamente, lo que podría amplificar el impacto de las enfermedades crónicas y subclínicas presentes en los animales (11-13).

En relación con el bienestar animal, la asociación positiva entre la carga de enfermedad y la suma de los indicadores de salud del protocolo Welfare Quality® sugiere que el deterioro del bienestar no depende únicamente de la presencia de signos clínicos evidentes, sino también de la acumulación de alteraciones sanitarias. Este hallazgo refuerza la necesidad de integrar indicadores fisiológicos y sanitarios en la evaluación del bienestar, ya que los sistemas actuales podrían subestimar el impacto de las enfermedades subclínicas (11-14).

Adicionalmente, el análisis de riesgo evidenció que las vacas multíparas presentan mayor probabilidad de desarrollar alteraciones como mastitis, condición corporal alterada y fractura de cola. Estos resultados sugieren que la historia productiva y el desgaste fisiológico acumulado pueden influir en la susceptibilidad a presentar problemas de salud, contribuyendo potencialmente a una mayor carga sanitaria en estos animales. (9-10,14)

En conjunto, los resultados de este estudio respaldan una visión dinámica del bienestar animal, en la que la interacción entre la carga de enfermedad, el estado fisiológico y el contexto productivo determina la capacidad de adaptación del animal (9,10,14). Desde esta perspectiva, la evaluación del bienestar en bovinos productores de leche debe trascender la identificación de enfermedades individuales y considerar la carga sanitaria como un componente clave para comprender el estado integral del animal (11-13).

**Agradecimientos**

Al Programa de Apoyo a Proyectos de Investigación e Innovación Tecnológica. UNAM-PAPIIT-IN222823.

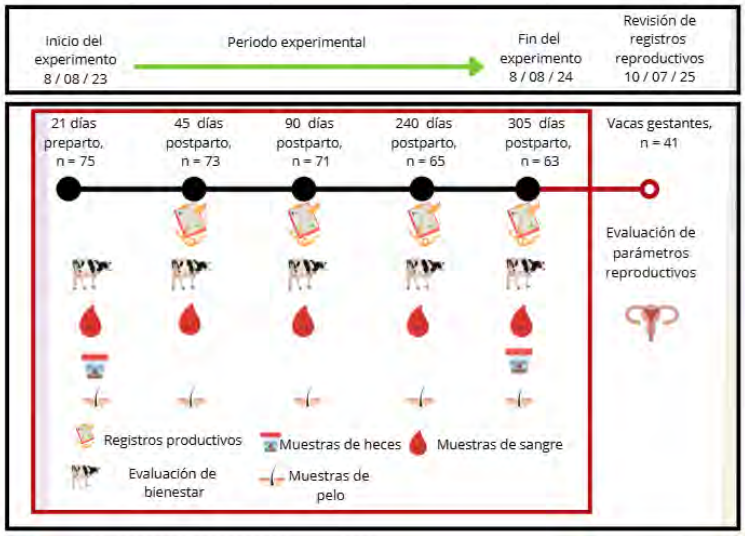


**Figura 1.** Esquema general del proceso experimental**.**

**Cuadro 1.** Distribución del número de enfermedades detectados y sus combinaciones en vacas productoras de leche a 21 días preparto (d PrP). Querétaro, México, n=77.

| Número de enfermedades | n | % | Combinación de enfermedades |
|---|---|---|---|
| 0 | 2 | 2.6 | Sin enfermedad |
| 1 | 4 | 5.2 | Lepto (Cop)<br>Lepto (Aut+Cop+Mini) |
| 2 | 34 | 44.2 | Neos+Lepto (Bra)<br>DVB+ Lepto (Bra) (Cop) (Cop+Min) (Min)<br>DVB+Neos<br>Mast+Neos<br>Mast+DVB<br>Neos +Lepto (Ball+Cop+Min+Pom+Pyr) |
| 3 | 32 | 41.6 | DVB+Neos+Lepto (Cop)(Ball)(Min)(Bra) |
| 4 | 4 | 5.2 | DVB+Neos+Tox+Lepto<br>Mast+Neos+Tox+Lepto<br>Mas+DVB+Neos+Lepto |
| 5 | 1 | 1.3 | Mast+Neos+Tox+Lepto+ PTB |
| **Total** | 77 | 100 | N/A |

DVB: Diarrea viral bovina; IBR: Rinotraqueítis infecciosa bovina; PTB: Paratuberculosis; Neos: *Neospora caninum*; Tox: *Toxoplasma gondii*; Mast: Mastitis clínica registrada durante el periodo de estudio; Lepto: *Leptospira* spp.; Cop: *L. interrogans* serovar Copenhageni; Aut: *L. interrogans* serovar Autumnalis; Mini: *L. santarosai* serovar Mini; Bra: *L. interrogans* serovar Bratislava; Ball: *L. borgspetersenii* serovar Ballum; Pom: *L. interrogans* serovar Pomona; Pyr: *L. interrogans* serovar Pyogenes. La variable "enfermedades" se calculó como número total de agentes infecciosos detectados por vaca.

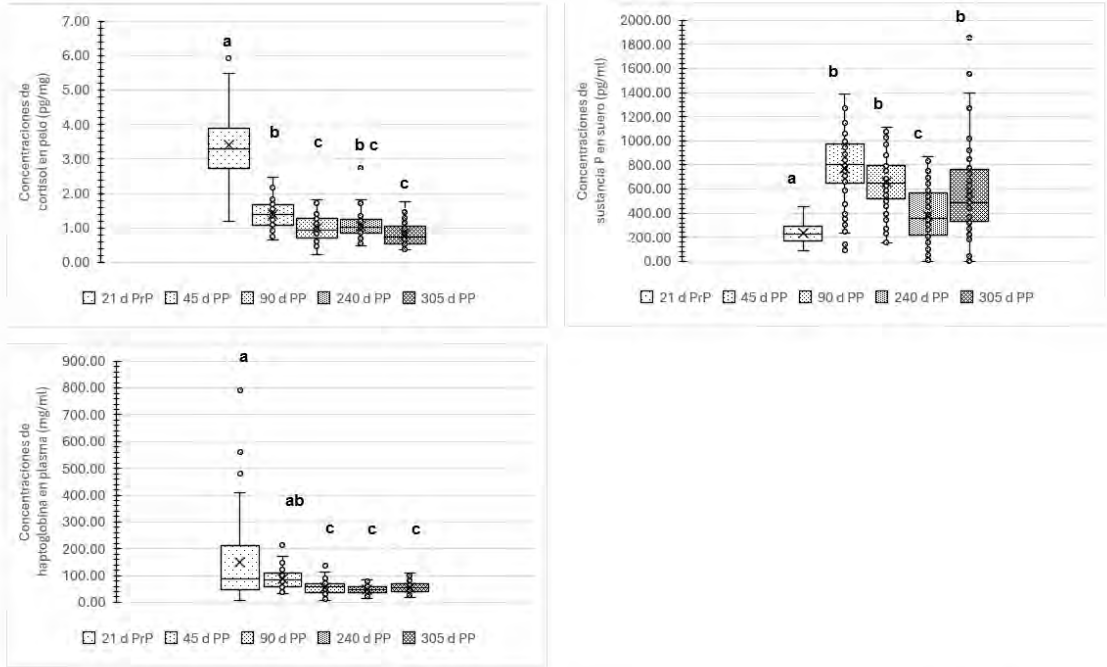


**Figura 2**. Gráficos de caja de las concentraciones de cortisol en pelo (pg/mg), haptoglobina (µg/mL) y sustancia P (pg/ml) de vacas productoras de leche estabuladas en diferentes etapas productivas a los 21 d PrP, 45, 90, 240 y 305 d PP en Querétaro, México. Literales diferentes indican diferencias significativas entre etapas productivas, ($p < 0.05$; $n = 63$). Descripción. Días preparto (d PrP) y días post-parto (d PP)




**Figura 3.** Correlaciones de Spearman significativas entre el número de enfermedades por vaca y concentraciones de cortisol en pelo (r = 0.308, p = 0.013), concentraciones de sustancia P (r = 0.277, p = 0.013) y la suma de los indicadores de Buena Salud del Welfare Quality® (r = 0.255, p = 0.043); n = 63.

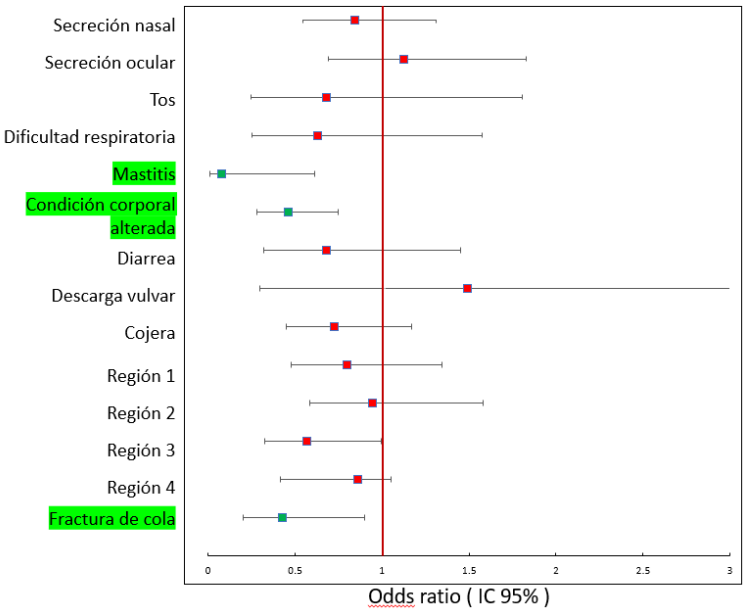


**Figura 4.** Análisis de riesgo de indicadores de bienestar (Welfare Quality®) en vacas primíparas y multíparas.

## Referencias


1. Drackley JK. Biology of dairy cows during the transition period. J Dairy Sci. 1999;82(11):2259–73.
2. Bradford BJ, Yuan K, Farney JK, *et al.* Inflammation during the transition to lactation. J Dairy Sci. 2015;98(10):6631–50.
3. Sundrum A. Metabolic disorders in the transition period. Animals. 2015;5(4):978–1020.
4. Licitra F, Perillo L, Antoci F, *et al.* Management factors influence animal welfare and infectious diseases in dairy cows. Animals. 2021;11(11):3321.
5. Moberg GP. Biological response to stress: implications for animal welfare. Wallingford: CABI Publishing; 2000.
6. Sapolsky RM, Romero LM, Munck AU. How do glucocorticoids influence stress responses? Endocr Rev. 2000;21(1):55–89.
7. Meyer JS, Novak MA. Hair cortisol as a biomarker of hypothalamic–pituitary–adrenal activity. Endocrinology. 2012;153(9):4120–7.
8. Burnett TA, Madureira AML, Silper BF, *et al.* Relationship of hair cortisol with health and production. J Dairy Sci. 2015;98(7):4414–26.
9. Broom DM. The scientific assessment of animal welfare. Appl Anim Behav Sci. 1988;20(1–2):5–19.
10. Arndt SS, Goerlich VC, van der Staay FJ. A dynamic concept of animal welfare. Front Anim Sci. 2022;3.
11. Keeling L, Evans A, Forkman B, *et al.* Welfare Quality principles and criteria. In: Improving farm animal welfare. 2013.
12. Blokhuis HJ, Veissier I, Miele M, *et al.* The Welfare Quality project and beyond. Acta Agric Scand A. 2010;60(3):129–40.
13. De Vries M, Bokkers EAM, van Schaik G, *et al.* Evaluating Welfare Quality model. J Dairy Sci. 2013;96(10):6264–73.
14. McEwen BS, Wingfield JC. The concept of allostasis in biology and biomedicine. Horm Behav. 2003;43(1):2–15.

# RELACIÓN DEL BIENESTAR, COMPORTAMIENTO, ENFERMEDADES CRÓNICAS Y ESTRÉS, EN VACAS PRODUCTORAS DE LECHE EN UN SISTEMA DE PASTOREO

**Loyo D.I.M.[1]*, Terrazas G.A.M.[2], Damián J.P.[3], Candanosa A.I.E. [4]**
[1] Doctorado en Ciencias de la Producción y de la Salud Animal, Facultad de Medicina Veterinaria y Zootecnia (FMVZ), Universidad Nacional Autónoma de México (UNAM); [2]Departamento de Ciencias Pecuarias, Facultad de Estudios Superiores Cuautitlán, UNAM; [3]Departamento de Biociencias Veterinarias y Núcleo de Bienestar Animal, Facultad de Veterinaria, Universidad de la República, Montevideo; [4]Centro de Enseñanza, Investigación y Extensión en Producción Animal en Altiplano, FMVZ - UNAM,
**Correspondencia: ileanaloyo@gmail.com**

## Resumen
El objetivo de este estudio es evaluar la relación entre el bienestar animal y la presencia de enfermedades crónicas, en vacas productoras de leche en un sistema de pastoreo, mediante el análisis del comportamiento y biomarcadores de estrés (cortisol en pelo), del dolor (Sustancia P) e inflamación (Haptoglobina). El estudio se realizó en CEIEPAA (FMVZ-UNAM), Tequisquiapan. Se obtuvieron muestras de sangre y pelo a los 21 días preparto; 45, 90, 240 postparto de 31 vacas (Holstein y Jersey), primíparas y multíparas, para evaluar parámetros hematológicos, biomarcadores y enfermedades crónicas, comportamiento y dominancia social. Se analizó bienestar animal con indicadores de salud del protocolo Welfare Quality®. El cortisol en pelo mostró diferencias entre etapas, con valores menores en preparto, mayores en posparto ($p < 0.05$). La sustancia P presentó incrementos significativos hacia etapas tardías ($p < 0.05$). La haptoglobina no mostró diferencias entre etapas ($p > 0.05$). Se observaron correlaciones negativas entre cortisol y dominancia a los 45 d posparto ($r = -0.505$) y positivas entre cortisol y haptoglobina a los 90 d ($r = 0.560$) ($p < 0.05$). En hematología, el hematocrito y los neutrófilos en banda presentaron diferencias entre etapas ($p < 0.05$). Los indicadores de salud evidenciaron variaciones en condición corporal y alteraciones en piel. Estos resultados sugieren una interacción compleja entre estado fisiológico, comportamiento, salud y bienestar, destacando la importancia de un enfoque integral para su evaluación.
**Palabras clave:** bienestar animal, enfermedades crónicas, biomarcadores, comportamiento.

## Abstract
The aim of this study was to evaluate the relationship between animal welfare and the presence of chronic diseases in dairy cows in a grazing system, through the analysis of behavior and biomarkers of stress (cortisol in hair), pain (Substance P), and inflammation (Haptoglobin). The study was conducted at CEIEPAA (FMVZ-

UNAM), Tequisquiapan. Blood and hair samples were obtained 21 days prepartum and 45, 90, and 240 days postpartum from 31 Holstein and Jersey cows, both primiparous and multiparous, to evaluate hematological parameters, biomarkers, chronic diseases, behavior, and social dominance. Animal welfare was analyzed using health indicators from the Welfare Quality® protocol. Cortisol in hair showed differences between stages, with lower values prepartum and higher values postpartum ($p < 0.05$). Substance P showed significant increases toward later stages ($p < 0.05$). Haptoglobin levels showed no differences between stages ($p > 0.05$). Negative correlations were observed between cortisol and dominance at 45 days postpartum ($r = -0.505$), and positive correlations between cortisol and haptoglobin at 90 days postpartum ($r = 0.560$) ($p < 0.05$). In hematology, hematocrit and band neutrophils showed differences between stages ($p < 0.05$). Health indicators revealed variations in body condition and skin alterations. These results suggest a complex interaction between physiological state, behavior, health, and well-being, highlighting the importance of a comprehensive approach to their assessment.
**Keywords:** animal welfare, chronic diseases, biomarkers, behavior.

## Introducción

El bienestar animal es determinante dentro de la producción lechera, por razones éticas y de mercado, además influye en parámetros productivos (Fraser, 2008; Mellor, 2020). Estudios han demostrado que, condiciones inadecuadas de manejo, alojamiento o nutrición pueden incrementar los niveles de estrés y predisponer a enfermedades, afectando el rendimiento productivo (Broom & Fraser, 2015). Por ello, la evaluación del bienestar animal se ha convertido en una herramienta esencial para mejorar rentabilidad, sostenibilidad y aceptación social de los sistemas ganaderos modernos. Las enfermedades puede alterar rutinas como la alimentación, la rumia o las interacciones sociales (Dittrich *et al*., 2019), especialmente en el periodo de transición, en el cual los bovinos presentan cambios fisiológicos y metabólicos que los hacen más susceptibles al estrés y enfermedades (Proudfoot, 2023). La presencia de enfermedades es otra manera de evaluar la pérdida de bienestar animal (Orihuela *et al*., 2011; Broom, 2006;). Entre las enfermedades infecciosas más comunes en vacas lecheras se encuentran la brucelosis, diarrea viral bovina (DVB), leptospirosis, leucosis, mastitis, neosporosis, paratuberculosis (PTB), rinotraqueítis infecciosa bovina (IBR), virus sincitial bovino y nematodiasis gastroentérica (Radostis *et al*., 2007). Estas patologías generan estrés, afectan la producción, la salud y, por ende, el bienestar animal (Ataallahi *et al*., 2023).

A través del eje HPA, se liberan hormonas del estrés, como el cortisol, ante situaciones amenazantes (Broom, 2011; Buckham, *et al*, 2008). Este cortisol puede acumularse en matrices biológicas como el pelo, permitiendo evaluar la exposición crónica al estrés (Endo, 2019). Otros biomarcadores relevantes incluyen la

haptoglobina, que refleja procesos inflamatorios (Burnett *et al*., 2015) y la sustancia P, relacionada con la percepción del dolor (Perl, 2011). El análisis conjunto de cortisol, sustancia P, haptoglobina, enfermedades y comportamiento ofrece una visión más completa del estado de bienestar del animal (Tiemann *et al*., 2023). El objetivo de este estudio es establecer las bases para entender la relación entre enfermedades crónicas y pérdida de bienestar. Para ello, es necesario la evaluación del estrés, inflamación, dolor y comportamiento, aplicando protocolos de bienestar en vacas lecheras en pastoreo.

**Materiales y métodos**

El presente estudio fue revisado y aprobado por el Subcomité Interno para el Cuidado y Uso de los Animales de Experimentación FMVZ-UNAM. SICUAE.DC-2025/1-3.

Es un estudio observacional y longitudinal en vacas pertenecientes al módulo de producción de bovinos de leche del CEIEPAA (FMVZ-UNAM). El hato está conformado por vacas Holstein, Jersey y sus cruzas, las cuales se encuentran en un sistema de producción lechera basado en pastoreo intensivo. Se evaluó el estado sanitario, productivo, reproductivo y la carga parasitaria de 31 vacas, multíparas y primíparas. A los 21 días preparto y 45, 90, 240 d posparto se obtuvieron muestras de pelo y sangre para el análisis de los biomarcadores y las enfermedades crónicas. Las enfermedades crónicas se determinaron mediante técnicas serológicas (ELISA, ELISA, Multiplex Luminex® y aglutinación microscópica). El cortisol en pelo se midió mediante un ensayo inmunoenzimático tipo ELISA competitivo (Davenport *et al*., 2006), la sustancia P por radioinmunoensayo y la haptoglobina mediante ELISA. Se realizaron evaluaciones hematológicas. El bienestar de las vacas se evaluó con base en el principio de buena salud del protocolo propuesto por el *Welfare Quality*® (2009).

Los datos se analizaron mediante pruebas no paramétricas, modelos lineales mixtos y correlaciones, considerando un nivel de significancia de $p < 0.05$.

**Resultados**

Las concentraciones promedio de cortisol, sustancia P y haptoglobina (Cuadro 1) mostraron diferencias significativas entre etapas ($p < 0.05$), El cortisol fue menor en preparto y mayor en posparto (Figura 1), la sustancia P alcanzó su valor más alto a los 240 días posparto (Figura 2). La haptoglobina no presentó diferencias ($p > 0.05$) (Figura 3). Los diagramas de caja evidenciaron variabilidad individual. La seroprevalencia de enfermedades crónicas (Cuadro 2) mostró casos positivos y variabilidad en la carga de enfermedad, incluyendo vacas con múltiples infecciones simultáneas (Cuadro 3). Los parámetros hematológicos (Cuadro 4) presentaron diferencias entre etapas ($p<0.05$). El hematocrito mostró una ligera disminución a lo largo del tiempo. Se presentaron diferencias significativas en el número de neutrófilos en banda de la tercer etapa ($p=0.05$). El resto de los parámetros se

mantuvieron estables y dentro de los intervalos de referencia. Los indicadores clínicos (Cuadro 5) mostraron variaciones en la condición corporal, con una mayor frecuencia de animales con una baja condición corporal en etapas posparto. Se observaron alteraciones en piel tanto leves como graves en todas las etapas Presencia de secreción nasal y ocular principalmente en preparto. No se registraron casos de mastitis, mientras que la diarrea y la cojera se presentaron en baja frecuencia. La paridad no se asoció a tener más probabilidades de presentar alguno de estos indicadores (Cuadro 6).

## Discusión

El incremento en las concentraciones de cortisol en pelo en etapas posparto sugiere una mayor activación del eje hipotálamo-hipófisis-adrenal, posiblemente asociada a demandas metabólicas, cambios hormonales y factores de manejo (Burnett *et al*., 2015; Endo *et al*., 2019). Además, este comportamiento podría relacionarse con una carga alostática, entendida como el desgaste fisiológico causado por la activación prolongada de los sistemas de respuesta al estrés (McEwen, 2004; Seeley *et al*., 2022). La presencia de valores atípicos en los biomarcadores sugiere variabilidad individual entre animales, posiblemente relacionada con diferencias en la respuesta al estrés, dolor e inflamación. La mayoría de las variables fisiológicas y hematológicas se mantuvieron dentro de los valores de referencia, lo que indica un estado general de salud adecuado. Sin embargo, la disminución del hematocrito podría estar asociada a los cambios fisiológicos y al balance energético del periodo periparto, mientras que el aumento de neutrófilos en banda podría relacionarse con ajustes en la respuesta inmune durante la gestación y el posparto (Radostits *et al*., 2007; Sordillo y Raphael, 2013). Los indicadores clínicos mostraron variaciones en la condición corporal y las alteraciones en piel, reflejando cambios en el estado general de los animales.

## Conclusiones

Los resultados de este estudio muestran que la integración de biomarcadores de estrés, dolor e inflamación, junto con el comportamiento y los parámetros clínicos, permiten una comprensión más completa del estado del animal. Las enfermedades crónicas tienen especial relevancia, ya que pueden no ser detectadas mediante evaluaciones convencionales, pero influyen en la fisiología, el comportamiento, por lo tanto en el bienestar. Es fundamental un enfoque integral que permita identificar de manera más precisa las condiciones que afectan el bienestar en sistemas de producción lechera. Comprender esta relación permitirá mejorar las condiciones de manejo, reducir el sufrimiento, promover la salud, el respeto ético hacia los animales y contribuir a una producción más responsable.

**Agradecimientos**

Al Programa de Apoyo a Proyectos de Investigación e Innovación Tecnológica. UNAM-PAPIIT-IN222823.

**Referencias**

1. Fraser D. Understanding animal welfare. Acta Vet Scand. 2008;50(Suppl 1):S1. doi:10.1186/1751-0147-50-S1-S1.

2. Mellor DJ. Updating animal welfare thinking: moving beyond the “Five Freedoms” towards “A Life Worth Living”. Animals (Basel). 2016;6(3):21. doi:10.3390/ani6030021.

3. Broom DM, Fraser AF. Domestic animal behaviour and welfare. 5th ed. Wallingford: CAB International; 2015.

4. Dittrich I, Gertz M, Krieter J. Alterations in sick dairy cows’ daily behavioural patterns: a review. Heliyon. 2019;5(11):e02902. doi:10.1016/j.heliyon.2019.e02902.

5. Proudfoot KL, Jensen MB, Weary DM. Dairy cows seek isolation at calving and when ill. J Dairy Sci. 2012;95(6):2734-41. doi:10.3168/jds.2011-4757.

6. Orihuela A, Aguirre-Flores V, Vázquez-Rosales R, Betancourt-Alonso MA, Flores-Pérez FI. Bases biológicas del comportamiento del animal enfermo. 2011.

7. Broom DM. Behaviour and welfare in relation to pathology. Appl Anim Behav Sci. 2006;97:71-83.

8. Radostits OM, Gay CC, Hinchcliff KW, Constable PD. Veterinary medicine: a textbook of the diseases of cattle, horses, sheep, pigs and goats. 10th ed. London: Elsevier Saunders; 2007. p. 966-94.

9. Ataallahi M, Cheon SN, Park GW, Nugrahaeningtyas E, Jeon JH, Park KH. Assessment of stress levels in lactating cattle: analyzing cortisol residues in commercial milk products in relation to the temperature-humidity index. Animals (Basel). 2023;13(15):2407. doi:10.3390/ani13152407.

10. Broom DM. Animal welfare: concepts, study methods and indicators. Rev Colomb Cienc Pecu. 2011.

11. Buckham KR, Xiao L, Tempelman RJ, Burton JL, Earley B, Crowe MA. Transportation stress alters the circulating steroid environment and neutrophil gene expression in beef bulls. Vet Immunol Immunopathol. 2008. doi:10.1016/j.vetimm.2007.10.010.

12. Endo N, Kitamura T, Okubo M, Tanaka T. Hair cortisol concentration in pre- and postpartum dairy cows, and its association with body condition, hock health, and reproductive status. J Vet Med Sci. 2019;81(5):733-8.

13. Burnett TA, Madureira AM, Silper BF, Tahmasbi A, Nadalin A, Veira DM, et al. Relationship of concentrations of cortisol in hair with health, biomarkers in blood, and reproductive status in dairy cows. J Dairy Sci. 2015. doi:10.3168/jds.2014-8871.

14. Perl ER. Pain mechanisms: a commentary on concepts and issues. Prog Neurobiol. 2011. doi:10.1016/j.pneurobio.2011.03.001.

15. Tiemann I, Fijn LB, Bagaria M, Langen EMA, Van der Staay FJ, Arndt SS, et al. Glucocorticoids in relation to behavior, morphology, and physiology as proxy indicators for the assessment of animal welfare: a systematic mapping review. Front Vet Sci. 2023. doi:10.3389/fvets.2022.954607.

16. Davenport MD, Tiefenbacher S, Lutz CK, Novak MA, Meyer JS. Analysis of endogenous cortisol concentrations in the hair of rhesus macaques. Gen Comp Endocrinol. 2006;147(3):255-61. doi:10.1016/j.ygcen.2006.01.005.

17. Welfare Quality. Protocolos Welfare Quality® de evaluación del bienestar animal. 2019.

18. McEwen BS. Protection and damage from acute and chronic stress: allostasis and allostatic overload. Ann N Y Acad Sci. 2004;1032:1-7.

19. Seeley KE, Proudfoot KL, Edes AN. The application of allostasis and allostatic load in animal species: a scoping review. PLoS One. 2022;17(8):e0273838. doi:10.1371/journal.pone.0273838.

20. Sordillo LM, Raphael W. Significance of metabolic stress, lipid mobilization, and inflammation on transition cow disorders. Vet Clin North Am Food Anim Pract. 2013;29(2):267-78. doi:10.1016/j.cvfa.2013.03.002.

**Cuadro 1.** Valores promedio (media ± desviación estándar) de los biomarcadores fisiológicos de vacas productoras de leche en un sistema de pastoreo en diferentes etapas productivas, CEIEPAA FMVZ-UNAM.

| Biomarcador | Etapa | n | Media | DE |
|---|---|---|---|---|
| **Cortisol (pg/mg)** | 21 d PrP | 31 | 2.231 | 0.966 |
| | 45 d PP | 31 | 2.987 | 1.205 |
| | 90 d PP | 31 | 3.160 | 0.964 |
| | 240 d PP | 22 | 2.691 | 1.187 |
| **Sustancia P (pg/mL)** | 21 d PrP | 31 | 856.37 | 357.44 |
| | 45 d PP | 31 | 572.4 | 316.1 |
| | 90 d PP | 31 | 896.9 | 548.5 |
| | 240 d PP | 26 | 963.25 | 382.53 |
| **Haptoglobina (mg/mL)** | 21 d PrP | 31 | 37.91 | 25.57 |
| | 45 d PP | 31 | 60.06 | 89.8 |
| | 90 d PP | 31 | 76.92 | 104.45 |
| | 240 d PP | 30 | 47.94 | 39.28 |

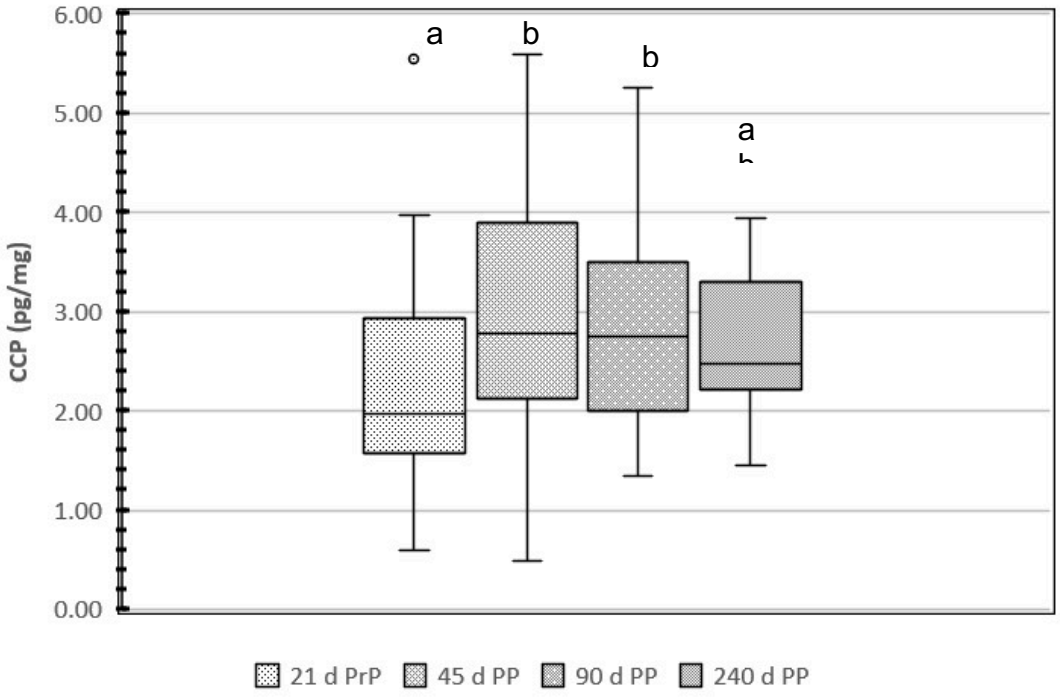


**Figura 1.** Concentraciones de cortisol en pelo (CCP) en cuatro etapas productivas de vacas productoras de leche. Literales distintas indican diferencias significativas entre las etapas ($p < 0.05$).

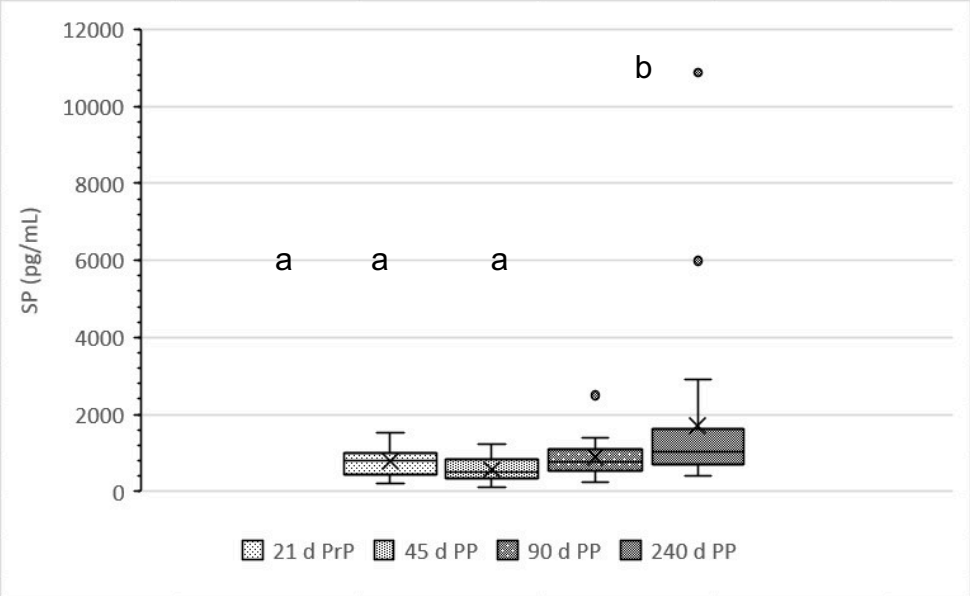


**Figura 2. Concentraciones plasmáticas de Sustancia P (SP) en cuatro etapas productivas de vacas productoras de leche. Literales distintas indican diferencias significativas entre las etapas ($p < 0.05$).**

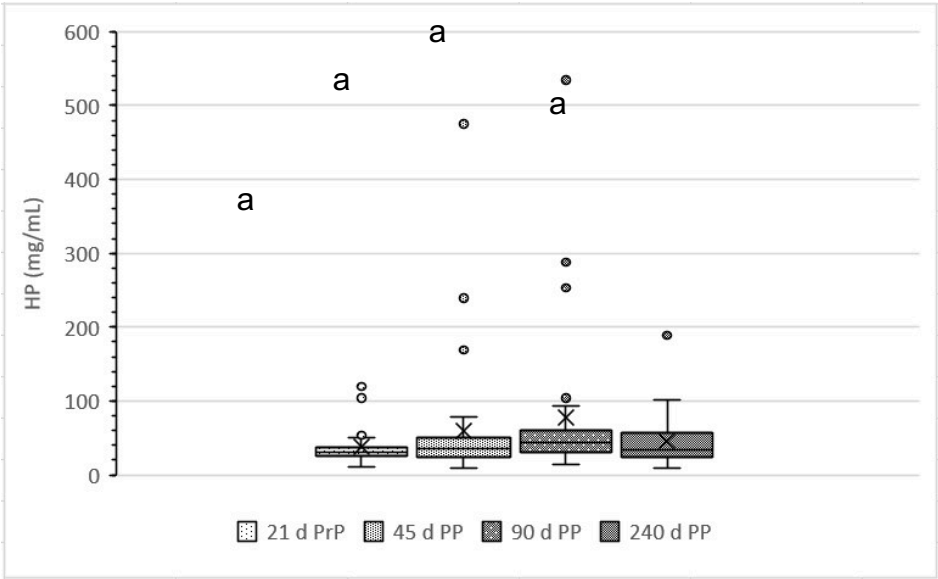


**Figura 3. Concentraciones plasmáticas de Haptoglobina (HP) ) en cuatro etapas productivas de vacas productoras de leche. No se observaron diferencias significativas entre las etapas ($p < 0.05$).**

**Cuadro 2**. Seropositividad de enfermedades crónicas de vacas productoras de leche en un sistema de pastoreo, CEIEPAA FMVZ-UNAM.

| Enfermedades | Vacas | % |
|---|---|---|
| Brucelosis | 0 | 0 |
| Diarrea Viral Bovina | 11 | 35.49 |
| Leucosis | 30 | 96.77 |
| Leptospirosis | 24 | 77.42 |
| Neosporosis | 21 | 67.74 |
| Parainfluenza tipo 3 | 8 | 25.81 |
| Paratuberculosis | 30 | 96.77 |
| Tuberculosis | 0 | 0 |
| Virus Respiratorio Sincitial Bovino | 18 | 58.06 |

**Cuadro 3.** Frecuencia y porcentaje del número de enfermedades por vaca y su combinación en un sistema de producción en pastoreo CEIEPAA FMVZ-UNAM. (n=31)

| Numero de enfermedades | Combinación de agentes etiológicos | n | % |
|---|---|---|---|
| 3 | Leu + PTB + Lepto | 4 | 12.90 |
| 4 | Neo + Leu + PTB + Lepto | 7 | 28.58 |
| | Neo + Leu + VRSB + Lepto | 1 | |
| | Neo + Leu + VRSB + PTB | 1 | |
| +5 | Neo + PI3 + Leu + + IBR + DVB + VRSB + PTB + Lepto | 18 | 58.52 |

Nota: Abreviaciones de las enfermedades; Diarrea Viral Bovina (DVB), Leucosis (Leu), Leptospirosis (Lepto), Neosporosis (Neo), Parainfluenza tipo 3 (PI3), Paratuberculosis (PTB), Rinotraqueítis Infecciosa Bovina (IBR), Virus Respiratorio Sincitial Bovino (VRSB). La variable número de enfermedades se calculó como número total de agentes infecciosos detectados por vaca.

**Cuadro 4.** Evaluación hematológica de vacas productoras de leche en un sistema de pastoreo en diferentes etapas productivas.

| Variable | 30 d Pr PP Media±EEM | 45 d PP Media±EEM | 90 d PP Media±EEM | 240 d PP Media±EEM | Referencia |
|---|---|---|---|---|---|
| **Hematocrito (L/L)** | 0.31 ± 0.005[a] | 0.30 ± 0.006[ab] | 0.30 ± 0.005[ab] | 0.29 ± 0.002[b] | 0.28-0.40 |
| **Sólidos totales (g/L)** | 76.52 ± 1.05 | 76.97 ± 0.74 | 77.94 ± 1.16 | 77.42 ± 0.84 | 60-80 |
| **Fibrinógeno (g/L)** | 3.26 ± 0.32 | 3.23 ± 0.35 | 3.23 ± 0.38 | 3.35 ± 0.25 | < 7 |
| **Leucocitos ($x10^9$/L)** | 8.65 ± 0.50 | 8.94 ± 0.68 | 9.04 ± 0.74 | 8.70 ± 0.44 | 5-10 |
| **Eosinófilos ($x10^9$/L)** | 0.54 ± 0.05 | 0.44 ± 0.07 | 0.46 ± 0.07 | 0.71 ± 0.13 | 0-1.5 |
| **Neutrófilos ($x10^9$/L)** | 2.51 ± .20 | 2.95 ± 0.31 | 2.98 ± 0.26 | 2.61 ± 0.17 | 1-4 |
| **Linfocitos ($x10^9$/L)** | 5.24 ± 0.42 | 5.08 ± 0.5 | 5.30 ± 0.58 | 5.18 ± 0.33 | 2.5-6.5 |
| **Monocitos ($x10^9$/L)** | 0.24 ± 0.27 | 0.20 ± 0.04 | 0.12 ± 0.04 | 0.21 ± 0.03 | 0-0-8 |
| **Banda ($x10^9$/L)** | 0.08 ± 0.01[a] | 0.09 ± 0.02[ab] | 0.18 ± 0.03[b] | 0.09 ± 0.02[ab] | 0-2 |

Media ± EEM y comparación con valores de referencia

**Literales distintas indican diferencias significativas entre las etapas ($p < 0.05$).**

**Cuadro 5.** Frecuencias de indicadores clínicos y físicos según el protocolo adaptado de Welfare Quality® de vacas productoras de leche en un sistema de pastoreo en diferentes etapas productivas

**n (31)**

| Indicador | 21 d PrP (n=31) | 45 d PP (n=31) | 90 d PP (n=31) | 240 d PP (n=31) |
|---|---|---|---|---|
| %Secreción nasal | 38.70 | 6.45 | 0 | 9.68 |
| % Secreción ocular | 35.48 | 0 | 0 | 0 |
| % Tos | 0 | 0 | 0 | 0 |
| % Dificultad para respirar | 0 | 0 | 0 | 0 |
| % Mala condición corporal | 32.25 | 77.41 | 77.41 | 70.96 |
| % Alteraciones en la piel | | | | |
| Grave | 19.35 | 29.03 | 35.48 | 16.12 |
| Leve | 29.03 | 29.03 | 25.80 | 32.25 |
| % Mastitis | 0 | 0 | 0 | 0 |
| % Diarrea | 3.22 | 6.45 | 0 | 12.90 |
| % Secreción vulvar | 3.22 | 0 | 0 | 0 |
| % Cojera | | | | 0 |
| Grave | 3.22 | 3.22 | 3.22 | 3.22 |
| Leve | 0 | 0 | 0 | 0 |
| % Fractura de cola | 0 | 0 | 0 | 0 |

**Cuadro 6.** Análisis de riesgo y prueba de Chi-cuadrada para indicadores clínicos y físicos según el protocolo adaptado de Welfare Quality® de vacas productoras de leche en un sistema de pastoreo en diferentes etapas productivas

**n (31)**

| Indicador | Multíparas | Primíparas | $Xi^2$ (p) | OR |
|---|---|---|---|---|
| % Secreción nasal | 11.67 | 18.18 | 0.725 (0.386) | 1.68 |
| % Secreción ocular | 10.00 | 12.12 | 1 (0.752) | 1.241 |
| % Tos | 0 | 0 | | |
| % Dificultad para respirar | 0 | 0 | | |
| % Mala condición corporal | 65.00 | 57.58 | 0.5 (0.480) | 0.731 |
| % Alteraciones en la piel | | | 0.553 (0.457) | 0.438 |
| Grave | 30.00 | 21.21 | | |
| Leve | 21.67 | 24.24 | | |
| % Mastitis | 0% | 0 | | |
| % Diarrea | 1.67 | 6.06 | 1.317 (0.251) | 3.806 |
| % Secreción vulvar | 1.67 | 0 | 0.556 (0.456) | 0.641 |
| % Cojera | | | 2.299 (0.129) | 0.629 |
| Grave | 6.67 | 0 | | |
| Leve | 0 | 0 | | |
| % Fractura de cola | 0 | 0 | | |

OR= Razón de momios; IC95%= intervalo de confianza del 95%. Las variables constantes no permiten calcular $x^2$ ni OR

smpv

XXXV

Congreso Nacional de
**Patología Veterinaria**

FMVZ - UNAM

Ciudad Universitaria, Ciudad de México 2026

*Volvemos a casa*

DEL 3 AL 6 DE JUNIO DEL 2026

# PÓSTERES

# ADENOCARCINOMA APOCRINO MIXTO CUTÁNEO EN UN LOBO GRIS MEXICANO (Canis *lupus baileyi*)

**Salazar BMA[1], López CRA*[2], García FLM[3], Ayala SC[1], Vargas DA[1] y Torres CSM[2]**
[1] Facultad de Medicina Veterinaria y Zootecnia, Universidad Juárez del Estado de Durango;
[2] Aquapath, Laboratorio de Anatomopatología Veterinaria;
[3] Secretaría Técnica, Instituto de Ecología, A. C. (INECOL)
**Correspondencia: mvzrubenlopez@gmail.com**

## Resumen
El lobo gris mexicano (*Canis lupus baileyi*) es uno de los cánidos más amenazados a nivel mundial y la subespecie de lobo norteamericano con mayor diferenciación genética. Se identificó una masa cutánea en la región dorsal del cuello de un lobo gris mexicano macho bajo cuidado humano. Microscópicamente, la masa estaba compuesta por células epiteliales y mioepiteliales, junto con áreas de cartílago metaplásico. La inmunohistoquímica reveló una positividad intensa de las células epiteliales para citoqueratina AE1/AE3 y citoqueratina 19, así como una fuerte positividad de las células mioepiteliales para actina de músculo liso alfa y proteína S-100. Las características histológicas e inmunohistoquímicas fueron consistentes con un adenocarcinoma apocrino cutáneo mixto. El adenocarcinoma apocrino ha sido documentado en caninos domésticos y silvestres. En este trabajo se describe el primer caso de adenocarcinoma apocrino cutáneo mixto en un lobo gris mexicano.
**Palabras clave:** adenocarcinoma apocrino mixto cutáneo, lobo gris mexicano, oncología veterinaria, histopatología.

## Abstract
The Mexican gray wolf (*Canis lupus baileyi*) is one of the most endangered canids in the world and the most genetically distinct of the North American wolf subspecies. A cutaneous mass was identified on the dorsal neck of a male Mexican gray wolf under human care. Microscopically, mass was composed of epithelial and myoepithelial cells, along with areas of metaplastic cartilage. Immunohistochemistry revealed intense positivity of the epithelial cells for cytokeratin AE1/AE3 and cytokeratin 19, as well as strong positivity of the myoepithelial cells for alpha-smooth muscle actin and S-100 protein. Histological and immunohistochemical features were consistent with a cutaneous mixed apocrine adenocarcinoma. Apocrine adenocarcinoma has been documented in domestic and wild canines. Here we describe the first case of cutaneous mixed apocrine adenocarcinoma in a Mexican gray wolf.
**Keywords:** cutaneous apocrine mixed adenocarcinoma, Mexican Graywolf, veterinary oncology, histopathology.

## Introducción y objetivos

El lobo gris mexicano (*Canis lupus baileyi*) es la subespecie más pequeña y genéticamente distinta del lobo gris norteamericano, además de uno de los cánidos más amenazados a nivel mundial. Su población actual deriva de solo siete fundadores tras un severo cuello de botella poblacional, por lo que es manejada mediante programas intensivos de reproducción en cautiverio y reintroducción [1-3]. Dentro de este contexto, se han documentado diversas enfermedades, incluyendo neoplasias, posiblemente asociadas a la baja diversidad genética y endogamia. El carcinoma sinonasal es el tumor más frecuente, aunque también se han reportado otros como tumores de células de Sertoli, neoplasias mamarias, sarcomas de tejido blando, gastrinomas y glioblastoma multiforme [3-9]. Sin embargo, el espectro de neoplasias en esta subespecie sigue siendo poco caracterizado. Las glándulas apocrinas son las principales glándulas odoríferas en cánidos y sus neoplasias, aunque raras (<2% de los tumores cutáneos en perros), pueden presentar variantes mixtas con componentes epiteliales, mioepiteliales y metaplasia mesenquimal [10-12]. Estas glándulas se encuentran ampliamente -distribuidas en la piel. No existen reportes previos de carcinomas apocrinos en lobo gris mexicano. Por lo tanto, el objetivo de este trabajo es describir el primer caso de adenocarcinoma apocrino cutáneo mixto en un lobo gris mexicano bajo cuidado humano, incluyendo sus características clínicas, histopatológicas e inmunohistoquímicas, y discutir su relevancia en el contexto de la medicina de la conservación.

## Historia clínica

El animal afectado era un lobo gris mexicano (*Canis lupus baileyi*) macho de 9 años de edad, alojado en las instalaciones de preliberación de la Estación Biológica Piedra Herrada del Instituto de Ecología, A.C., ubicada en la Reserva de la Biosfera La Michilía, en el sureste de Durango, México. El lobo nació en el sitio en 2015 y se mantiene cautivo junto con su hermano en un área de 12,000 m² con vegetación natural. La dieta consistía en conejos vivos y alimento balanceado alto en proteína. Durante su examen médico anual, el lobo presentó un peso de 28 kg, con muy buena condición corporal y sin signos de malestar o enfermedad. Tras la sujeción física, el animal fue inmovilizado químicamente con tiletamina-zolazepam (5 mg/kg) y xilazina (1 mg/kg), de acuerdo con el Plan de Supervivencia de la Especie Lobo Mexicano [13]. Se realizó un examen físico completo.

## Hallazgos macroscópicos y microscópicos

Se identificó una masa cutánea firme, elevada, parcialmente alopécica, con erosiones y ulceraciones multifocales, de 8.6 × 8.0 × 4.5 cm, localizada en la región dorsal del cuello (Fig. 1A). No se detectaron masas cutáneas adicionales durante el examen físico, y los linfonodos regionales no presentaron alteraciones. El examen radiográfico de cuello y tórax no evidenció signos de enfermedad metastásica. Ante

la sospecha de neoplasia, la masa fue extirpada quirúrgicamente con márgenes amplios, fijada en formol buferado al 10% y remitida al laboratorio para su estudio histopatológico. En la superficie de corte, la masa mostró un patrón infiltrativo y estaba rodeada parcialmente por una gruesa capa de tejido fibroconectivo. Estaba compuesta por múltiples lóbulos coalescentes, de tamaño variable, blancos y café, con áreas sólidas a quísticas, que contenían material mucinoso a gelatinoso turbio, separados por septos de tejido fibroconectivo (Fig. 1B). Microscópicamente, la dermis estaba expandida por tejido de neoformación hipercelular, delimitado por una cápsula gruesa de tejido conectivo fibroso, misma que mostraba infiltración neoplásica. La neoplasia estaba compuesta por células epiteliales dispuestas en túbulos y acinos irregulares de tamaño variable, sostenidos por escaso a abundante estroma desmoplásico (Fig. 2A). Los túbulos y acinos estaban revestidos por hasta tres capas de células epiteliales cúbicas a columnares, y su lumen frecuentemente contenía cantidades moderadas de neutrófilos y linfocitos, mezclados con material secretorio amorfo y eosinofílico, que con frecuencia protruía desde la superficie apical de las células neoplásicas (decapitación apocrina). Las células neoplásicas presentaban escaso a moderado citoplasma de aspecto homogéneo a granular y ligeramente eosinofílico, con bordes celulares definidos. Su núcleo era redondo a ovalado, con cromatina granular fina y un nucléolo prominente. Se observaba anisocitosis y anisocariosis moderadas. Se contaron 4 mitosis atípicas en 2.37 $mm^2$ (equivalente a 10 campos FN22 a 40x). Intercalados con el tejido neoplásico epitelial, se observaron múltiples grupos irregulares de metaplasia cartilaginosa, compuestos por condrocitos en lagunas dentro de una matriz extracelular densa y basofílica (Fig. 2B), rodeados adicionalmente por pequeños grupos de células mioepiteliales estrelladas; estos componentes celulares no mostraban atipias.

**Pruebas complementarias y criterios diagnósticos**

Se realizó inmunohistoquímica utilizando citoqueratina AE1/AE3, citoqueratina 19, actina de músculo liso alfa, proteína S-100 y vimentina. El tejido neoplásico mostró intensa inmunotinción citoplasmática de las células epiteliales para citoqueratina AE1/AE3 y citoqueratina 19 (Fig. 2C), así como fuerte positividad de las células mioepiteliales para actina de músculo liso alfa y proteína S-100 (Fig. 2D). La positividad para vimentina se observó únicamente en células estromales y endoteliales. Con base en las características macroscópicas, histológicas e inmunohistoquímicas de la neoplasia, se estableció el diagnóstico de adenocarcinoma apocrino cutáneo mixto.

**Diagnósticos diferenciales**

Por la localización de la neoplasia (en cuello), el principal diferencial que debe considerarse es la contraparte benigna, es decir el adenoma apocrino mixto. En este caso en particular, el patrón infiltrativo hacia la cápsula que delimitaba la neoplasia fue el principal criterio utilizado para clasificar la neoplasia como maligna.

## Discusión y conclusión de la contribución e importancia médica o sanitaria del caso

Los adenocarcinomas apocrinos son neoplasias malignas poco frecuentes y escasamente documentadas en fauna silvestre. Este caso representa el primer reporte de adenocarcinoma apocrino cutáneo mixto en lobo gris mexicano (*Canis lupus baileyi),* con componentes epiteliales, mioepiteliales y metaplasia cartilaginosa, como se ha descrito ocasionalmente en perros [11, 14]. En caninos domésticos, estos tumores representan menos del 2% de las neoplasias cutáneas, pueden presentar comportamiento maligno y su diagnóstico y pronóstico dependen del estudio histopatológico e inmunohistoquímico [10, 12, 15]. En el lobo gris mexicano, la baja diversidad genética y la endogamia podrían favorecer la aparición de neoplasias, como sugieren reportes previos en la subespecie [2-9], por lo que este hallazgo podría no ser incidental [16]. Estos resultados resaltan la importancia de integrar la vigilancia de neoplasias en programas de conservación y manejo [16]. Finalmente, el subregistro de enfermedades neoplásicas en fauna silvestre resalta la importancia de realizar estudios histopatológicos e inmunohistoquímicos en poblaciones bajo manejo [16]. En este caso, la resección quirúrgica fue completa y no se identificó metástasis, lo que sugiere un pronóstico favorable a corto plazo.

## Bibliografía

1. Hedrick PW, Fredrickson R. Genetic rescue guidelines with examples from Mexican wolves and Florida panthers. Conserv Genet; 2020;11:615–626. https://doi.org/10.1007/s10592-009-9999-5
2. Harding LE, Heffelfinger J, Paetkau D, Rubin E, Dolphin J, Aoude. Genetic management and setting recovery goals for Mexican wolves (*Canis lupus baileyi*) in the wild. Biol Conserv. 2016;203:151–159. https://doi.org/10.1016/j.biocon.2016.09.018
3. Scott K, Kiseda J, Greely S, Spevak E. Population analysis and breeding and transfer plan for Mexican wolf (*Canis lupus baileyi*) AZA SAFE Program. AZA Population Management Center: Chicago, IL, USA; 2023.
4. Rosales AF, Tavares H, Pereda M, Martínez J, Herrera H. Case report of malignant mammary neoplasia in Mexican grey wolf (*Canis lupus baileyi*). J Anim Vet Adv. 2010;9(10):1472–1475. https://doi.org/10.36478/javaa.2010.1472.1475
5. Sánchez CR, Drees R. Dunnum J, Yañez-Muñoz I, Gaffney PM, Garner MM, Kinsel MJ. Nasal carcinoma in Mexican gray wolves (*Canis lupus baileyi*): prevalence determination using computed tomography. Proceedings American Association of Zoo Veterinarians Conference, Kansas City, 2012;176-177. Available from: https://www.researchgate.net/publication/323286812_NASAL_NEOPLASIA_IN_MEXICAN_GRAY_WOLVES_Canis_lupus_baileyi_IN_MEXICO_AND_THE_USA. Accessed 6 May 2025.
6. Linden MA, Williams SA, Forster C, Croonquist P, Braido J, Danneman S, Seelig D. Clinical challenge. J Zoo Wildl Med. 2016;47(3):948–951. https://doi.org/10.1638/2015-0178.1.

7. Struthers JD, Robl N, Wong VM, Kiupel M. Gastrinoma and Zollinger–Ellison syndrome in canids: A literature review and a case in a Mexican gray wolf. J Vet Diagn Invest. 2018;30(4):584–588. https://doi.org/10.1177/1040638718779638
8. Daggett J, Hawkins S, Phair K, West G, Place NJ, Struthers JD. Pathology in practice. J Am Vet Med Assoc. 2020;257(6):599–602. https://doi.org/10.2460/javma.257.6.599
9. United States Geological Survey (USGS) National Wildlife Health Center. Pathology case of the Month-Mexican wolf; 2019. Available from: https://www.usgs.gov/centers/nwhc/news/pathology-case-month-mexican-wolf. Accessed 6 May 2025.
10. Simko E, Wilcock BP, Yager JA. A retrospective study of 44 canine apocrine sweat gland adenocarcinomas. Can Vet J. 2003;44:38–42.
11. Meuten DJ. Tumors in domestic animals, 5th ed; 2020 John Wiley & Sons, Hoboken.
12. Moon C-H, Min H-A, Lee H-B, Jeong S-M, Kim D-H. Retroperitoneal metastatic apocrine gland ductal adenocarcinoma in a Beagle dog. Vet Sci. 2022;9(5):234. https://doi.org/10.3390/vetsci9050234
13. Mexican Wolf Species Survival Plan (MWSSP). Mexican gray wolf Husbandry Manual: Guidelines for Captive Management; 2009. Available from: https://imlive.s3.amazonaws.com/Federal%20Government/ID392311497111035986885605555351906891 29/B13%20Mexican_Wolf_Husbandry_Manual_2009.pdf. Accessed 12 Oct 2024.
14. Souza TMD, Fighera RA, Irigoyen LF, Barros CSLD. Estudo retrospectivo de 761 tumores cutâneos em cães. Cienc Rural. 2006;36(2):555–560. https://doi.org/10.1590/S0103-84782006000200030
15. Baharak A, Reza K, Shahriar D, Omid A, Daruoosh V, Nasrin A. Metastatic apocrine sweat gland adenocarcinoma in a terrier dog. Asian Pac J Trop Biomed. 2012;2(8):670–672. https://doi.org/10.1016/S2221-1691(12)60118-X
16. Ujvari B, Klaassen M, Raven N, Russell T, Vittecoq M, Hamede R, Madsen T. Genetic diversity, inbreeding and cancer. Proc R Soc B. 2018;285(1875):20172589. https://doi.org/10.1098/rspb.2017.2589

**Figura 1.** Lobo gris mexicano (*Canis lupus baileyi*) sujeto de forma segura para un examen físico. (A) Se observa una masa en la región dorsal del cuello (barra = 10 cm). (B) Superficie de corte de la masa que muestra tejido neoplásico compuesto por múltiples lóbulos sólidos a quísticos, de color blanco y café, separados por septos fibrosos densos (barra = 5 cm).

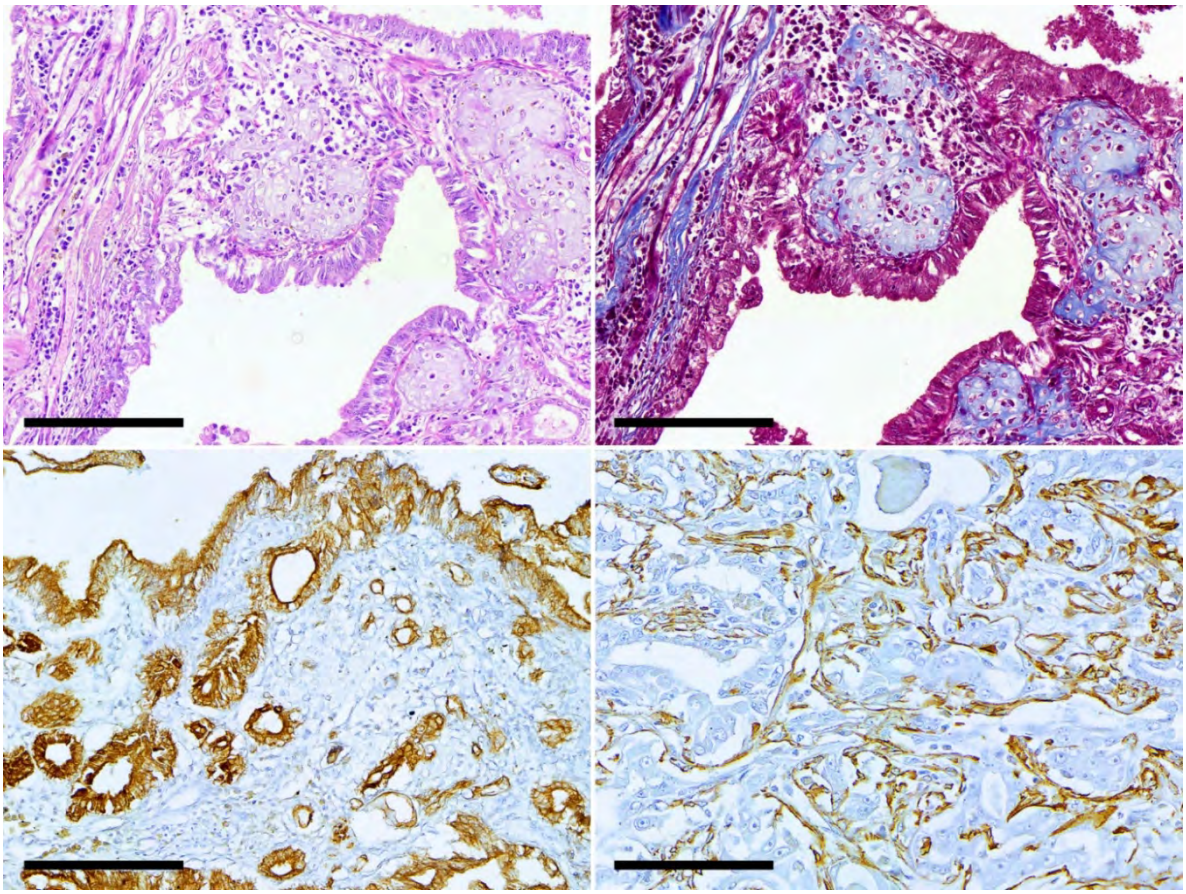

**Figura 2.** Características histológicas e inmunohistoquímicas de la masa cutánea. (A) Corte histológico de la masa que revela tejido neoplásico compuesto por células epiteliales y mioepiteliales, acompañado de áreas de cartílago metaplásico. Tinción de Hematoxilina y Eosina. Barra = 200 µm. (B) Área de metaplasia cartilaginosa caracterizada por condrocitos teñidos de azul, inmersos en una matriz extracelular densa. Tricrómico de Masson. Barra = 200 µm. (C) Fuerte inmunorreactividad citoplasmática para citoqueratina 19 en células epiteliales apocrinas neoplásicas (anti-CK19). Barra = 200 µm. (D) Fuerte inmunorreactividad citoplasmática para actina de músculo liso alfa en células mioepiteliales neoplásicas (anti-αSMA). Barra = 60 µm.

# ANÁLISIS HISTOPATOLÓGICO EN UN MODELO EXPERIMENTAL MURINO PARA LINFADENITIS CASEOSA

**Rodríguez DMC*[1], Montes de Oca JR*[1,2], Ruiz RPME, Sánchez AP[1], Díaz PRW[3]**

[1]Centro de Investigación y Estudios Avanzados en Salud Animal. Facultad de Medicina Veterinaria y Zootecnia, Universidad. Autónoma del Estado de México. km 15.5 Carretera Panamericana Toluca-Atlacomulco, Toluca, Estado de México, México, C.P. 50200;

[2]Plantel Sor Juana Inés de la Cruz. Universidad Autónoma del Estado de México. Amecameca de Juárez, Estado de México. México. CP. 56900.

[3]Universidad Federal de Bahia. Brasil. Rua Basilio da Gama, 29, Salvador, Bahia, Brasil. 40110-190.

**Autor que presenta el trabajo: Dra. C. Maria Carla Rodríguez Domínguez (Titulado)**

**Correspondencia: romojimenez@yahoo.com**

## Resumen

La Linfadenitis caseosa (LAC) es causada por *Corynebacterium pseudotuberculosis ovis,* agente que origina abscesos cutáneos y/o viscerales, provocando pérdidas económicas en los pequeños rumiantes. Para la evaluación de vacunas contra la LAC el modelo murino es de gran utilidad, económico, de fácil manipulación y permite reproducir la enfermedad, sin embargo se ha visto que en este modelo no siempre son evidentes los síntomas típicos de LAC lo que puede explicarse por la muerte aguda después de la inoculación del desafío y el hecho de que en los órganos infectados no da tiempo al desarrollo de las lesiones características, en función de la virulencia de la cepa empleada. El objetivo del presente trabajo fue realizar el análisis histopatológico en ratones BALB/c inoculados con *Corynebacterium pseudotuberculosis ovis* cepa ATCC 43926 para la identificación de lesiones características del desarrollo de la Linfadenitis caseosa en este modelo experimental. Se evidenció a nivel macroscópico la formación de abscesos en el sitio de inoculación, riñones, hígado y bazo. A nivel microscópico (15 días post-infección) en el sitio de inoculación se observó congestión y edema severo con fuerte infiltración de polimorfonucleares neutrófilos, seguido de áreas de necrosis licuefactiva y coagulativa. Entre 15-30 días post-infección se observaron microgranulomas con exudado inflamatorio mixto y proliferación de tejido conectivo. En riñón, hígado, bazo y pulmón en la fase inicial hubo infiltrado inflamatorio disperso, constituyendo focos en el que prevalecen los polimorfonucleares neutrófilos y algunas células mononucleares. En corazón exhibió trombosis bacteriana multifocal y miocarditis inflamatoria mixta. Después de 15 días post-infección el infiltrado inflamatorio en hígado, riñón y bazo fue mixto con áreas de necrosis focal; a los 30 días post-infección hubo presencia de tejido conectivo e infiltración de células redondas. Se documentó hiperplasia de tejido linfoide en las muestras de bazo y neumonía intersticial. El modelo experimental murino infectado con *Corynebacterium pseudotuberculosis* ovis ATCC 43926, permite simular la enfermedad Linfadenitis caseosa.

**Palabras Clave:** Linfadenitis Caseosa, *Corynebacterium pseudotuberculosis ovis*, Modelo Experimental Murino.

**Abstract**

Caseous lymphadenitis (CL) is caused by *Corynebacterium pseudotuberculosis ovis*, an agent that causes cutaneous and/or visceral abscesses, resulting in economic losses in small ruminants. The murine model is highly useful for evaluating vaccines against CL; it is economical, easy to manipulate, and allows for the reproduction of the disease. For the evaluation of vaccines against caseous lymphadenitis (CL), the murine model is highly useful, economical, easy to manipulate, and allows for the reproduction of the disease. However, it has been observed that the typical symptoms of CL are not always evident in this model. This can be explained by acute death after challenge inoculation and the fact that the infected organs do not have enough time for the characteristic lesions to develop, depending on the virulence of the strain used. The objective of this study was to perform histopathological analysis in BALB/c mice inoculated with *Corynebacterium pseudotuberculosis ovis* strain ATCC 43926 to identify lesions characteristic of the development of caseous lymphadenitis in this experimental model. The objective of this study was to perform histopathological analysis in BALB/c mice inoculated with *Corynebacterium pseudotuberculosis ovis* ATCC 43926 to identify lesions characteristic of the development of caseous lymphadenitis in this experimental model. Macroscopically, abscess formation was observed at the inoculation site, kidneys, liver, and spleen. Microscopically (15 days post-infection), severe congestion and edema with strong infiltration of polymorphonuclear neutrophils were observed at the inoculation site, followed by areas of liquefactive and coagulative necrosis. Between 15 and 30 days post-infection, microgranulomas with mixed inflammatory exudate and connective tissue proliferation were observed. In the kidney, liver, spleen, and lung, in the initial phase, there was a diffuse inflammatory infiltrate, forming foci in which neutrophils and some mononuclear cells predominated. The heart exhibited multifocal bacterial thrombosis and mixed inflammatory myocarditis. After 15 days post-infection, the inflammatory infiltrate in the liver, kidney, and spleen was mixed with areas of focal necrosis; at 30 days post-infection, connective tissue and round cell infiltration were present. Lymphoid tissue hyperplasia and interstitial pneumonia were documented in spleen samples. The experimental murine model infected with *Corynebacterium pseudotuberculosis ovis* ATCC 43926 allows for the simulation of Caseous lymphadenitis.

**Key Words:** Caseous lymphadenitis, *Corynebacterium pseudotuberculosis ovis*, Murine Experimental Model

**Introducción y Objetivo**

La ganadería ovina y caprina se ve gravemente afectada por la Linfadenitis caseosa (LAC), enfermedad infecto-contagiosa ocasionada por la bacteria Gram positiva *Corynebacterium pseudotuberculosis* biovar *ovis*. El agente patógeno origina abscesos cutáneos y/o viscerales, con necrosis caseosa que se localizan típicamente en los linfonodos superficiales, tejido subcutáneo, pulmones, riñones, hígado y bazo, resultando en pérdidas económicas significativas para la industria de los pequeños rumiantes. Los programas para el control de la enfermedad están enfocados en la aplicación de profilácticos, y evitar el uso de antibióticos; sin embargo, en México no se comercializan vacunas contra la LAC. Es por ello que el desarrollo de una vacuna, de producción nacional, utilizando aislados autóctonos constituye una alternativa para abordar esta problemática.

En este sentido los modelos experimentales *in vitro* o *in vivo* son una estrategia que se ha utilizado para evaluar el potencial de vacunas en desarrollo. Como parte de la evaluación de los modelos experimentales se requiere que sean capaces de reproducir la enfermedad, generando un enfrentamiento entre el patógeno y la red dinámica de los factores del modelo experimental, incluidos los componentes del sistema inmunitario.

Los roedores de laboratorio son de las especies más utilizadas como modelos experimentales, ya que permiten reproducir un efecto proveniente del sujeto original, con una estructura y lógica propia. Los diferentes tipos de modelos se establecen sobre la base de la multiplicidad de especies zoológicas, sistemas metabólicos y fisiológicos, malformaciones espontáneas, mutaciones patológicas obtenidas por selección y patologías provocadas o experimentales. Los roedores de laboratorio son ampliamente utilizados ya que tienen una vida útil relativamente corta, lo que permite a los investigadores estudiar múltiples generaciones y la progresión de la enfermedad a lo largo del tiempo. Son relativamente fáciles de criar y mantener en un entorno de laboratorio, lo que los convierte en un modelo rentable. Para la evaluación de vacunas contra la LAC el modelo murino es de gran utilidad, sin embargo se ha visto que en este modelo no siempre son evidentes los síntomas típicos de LAC lo que puede explicarse por la muerte aguda después de la inoculación del desafío y el hecho de que en los órganos infectados no da tiempo al desarrollo de las lesiones características, en función de la virulencia de la cepa empleada.

El objetivo del presente trabajo fue realizar un análisis histopatológico en ratones BALB/c inoculados con *Corynebacterium pseudotuberculosis ovis* ATCC 43926, para la identificación de lesiones características del desarrollo de la Linfadenitis caseosa en este modelo experimental.

## Materiales y Métodos

En el presente trabajo se utilizaron 20 ratones BALB/c, de 6-8 semanas de edad, los cuales se mantuvieron con dieta comercial y agua *ad libitum*, bajo régimen de luz y oscuridad de intervalos de 12 horas durante el período de ensayo que tuvo como punto final la muerte de todos los animales. El protocolo de investigación fue evaluado por el Comité de Bioética de la FMVZ-UAEM, y aprobado bajo el Código de asignación: 06-DIC-2021-1. Los animales fueron desafiados vía intraperitoneal con 200 µL de $10^4$ UFC/mL de *Corynebacterium pseudotuberculosis* cepa ATCC 43926. Después de la necropsia se evaluó la formación de abscesos subcutáneo en el sitio de inoculación, en hígado, riñón y bazo; y otros hallazgos en pulmón y corazón a los 15, 21 y 30 días post-infección (PI). Para el análisis histopatológico se tomaron muestras de tejido adyacente al sitio de inoculación, pulmón, bazo, riñón, corazón, hígado. Las muestras se fijaron en formol tamponado al 10%, fueron incluidas en parafina, y seccionadas (5 µm) y teñidas con hematoxilina y eosina. Se identificaron las lesiones indicativas de cambios patológicos como: edema, congestión, hemorragia, inflamación, degeneración, necrosis e hiperplasia. Se estableció una clasificación para indicar el grado de las lesiones: Sin cambios patológicos aparentes (SCPA), lesión leve (lev), lesión moderada (Mod), lesión severa (Sev).

## Resultados

De un total de 20 animales incluidos en el estudio se reportó un 100% de letalidad (Figura 1).

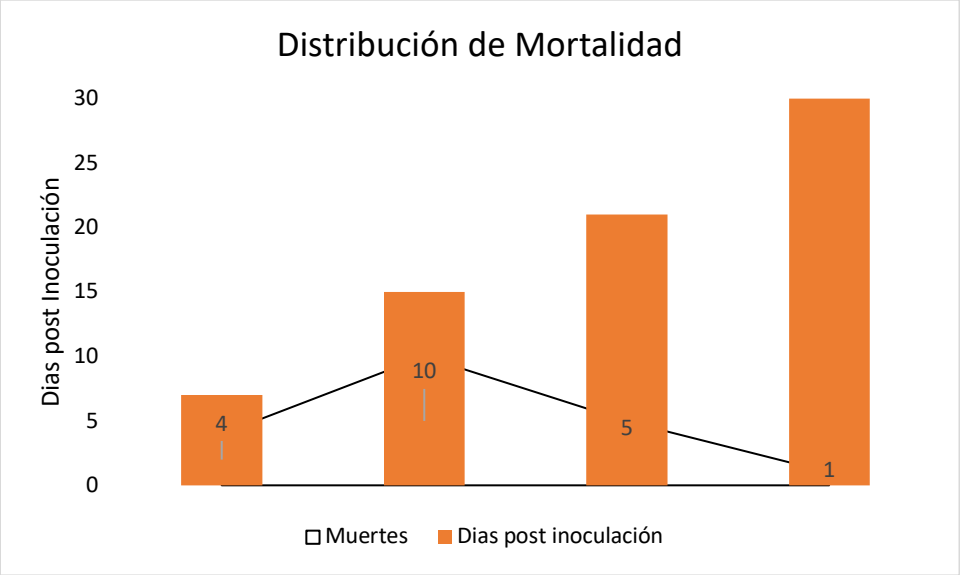


**Figura 1.** Distribución de la mortalidad por día concluyéndose el experimento a los 30 días post-infección.

Tras la necropsia se evidenció en el sitio de inoculación y tejidos adyacentes fuerte congestión, edema y exudado fibrinopurulento y más tarde formación de abscesos con exudado purulento de color amarillento verdoso. En bazo, hígado y riñón se presentaron múltiples abscesos de tamaño variable; en pulmón pequeñas áreas de neumonía y en corazón congestión de moderada a severa (Figura 2).

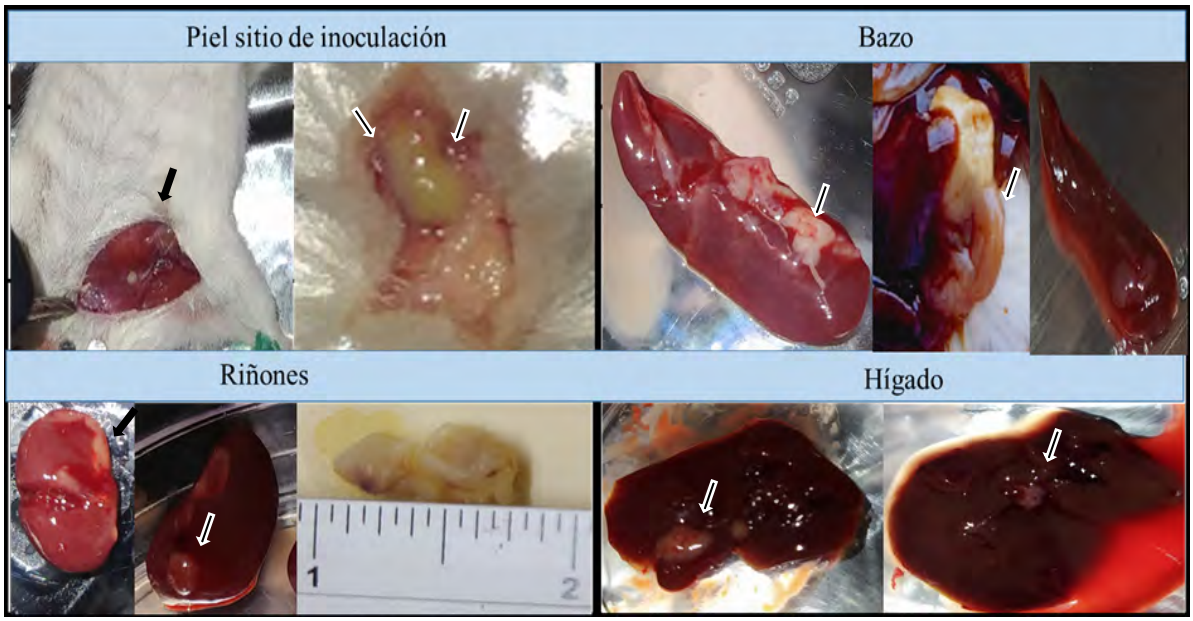


**Figura 2.** Hallazgos macroscópicos en ratones BALB/c infectados experimentalmente con *Corynebacterium pseudotuberculosis ovis*. **Sitio de inoculación y tejidos adyacentes**: fuerte congestión, edema y exudado fibrino purulento (flecha) y formación de abscesos con exudado purulento de color amarillento verdoso (flecha). En **bazo, hígado y riñón** se presentaron múltiples abscesos de tamaño variable (flecha).

El análisis histopatológico de muestras de órganos de animales desafiados reveló a nivel celular lesiones características de la LAC, las cuales se resumen en el cuadro 1.

**Cuadro 1.** Hallazgos histopatológicos en animales sometidos a infección experimental con *Corynebacterium pseudotuberculosis ovis*.

| Órganos | 15 días | 21 días | 30 días |
|---|---|---|---|
| **Piel sitio desafío** | Zona de necrosis en dermis que se extiende a tejido subcutáneo, panículo carnoso y adiposo. Dermatitis supurativa con formación de microgranulomas e infiltrado mixto disperso. | Absceso sitio de inoculación. Centro de necrosis focal, rodeado de tejido conectivo e infiltración de células redondas, donde prevalecen los monocitos, linfocitos y células plasmáticas. En la periferia congestión de moderada a severa y hemorragias. Formación de abscesos con exudado inflamatorio mixto. | Zona de necrosis en dermis que se extiende a tejido subcutáneo, panículo carnoso y adiposo. Se acompaña de infiltrado inflamatorio mixto disperso y en pequeños focos. |
| **Bazo** | Congestión severa difusa. Presencia de abundante exudado inflamatorio donde prevalecen los PMNs constituyendo focos, Infiltrado inflamatorio mixto disperso. hiperplasia linfoide moderada difusa. | Infiltrado inflamatorio mixto disperso. Y prehiperplasia linfoide severa difusa. | hiperplasia de tejido linfoide de moderada a severa difusa. |
| **Pulmones** | Congestión y hemorragia, edema alveolar, infiltración perivascular mixta, neumonía supurativa zonal | Congestión y hemorragia, edema alveolar, infiltración perivascular mixta, neumonía subaguda multizonal. | Congestión y Hemorragia alveolar moderada, neumonía intersticial mixta zonal. |
| **Riñones** | Congestión renal moderada difusa, Nefritis supurativa multifocal. | Nefritis intersticial multifocal granulomatosa. Tubulonefrosis proximal. Área de necrosis y exudado purulento piogranulomatoso. | Abscesos múltiples. Infiltrado piogranulomatoso difuso, con necrosis licuofactiva y coagulativa focal. Riñón: Nefritis intersticial granulomatosa |
| **Hígado** | Necrosis hepática multifocal piogranulomatosa | Múltiples focos de infiltración piogranulomatosa | Focos escasos y pequeños de infiltrado mononuclear |
| **Corazón** | Miocarditis y valvulitis supurativa crónica con trombos bacterianos. Se acompaña de necrosis y congestión moderada, pericarditis supurativa moderada. | Necrosis zonal acompañado de exudado piogranulomatoso, presencia de abundantes trombos bacterianos. | Miocarditis mixta multifocal discreta |

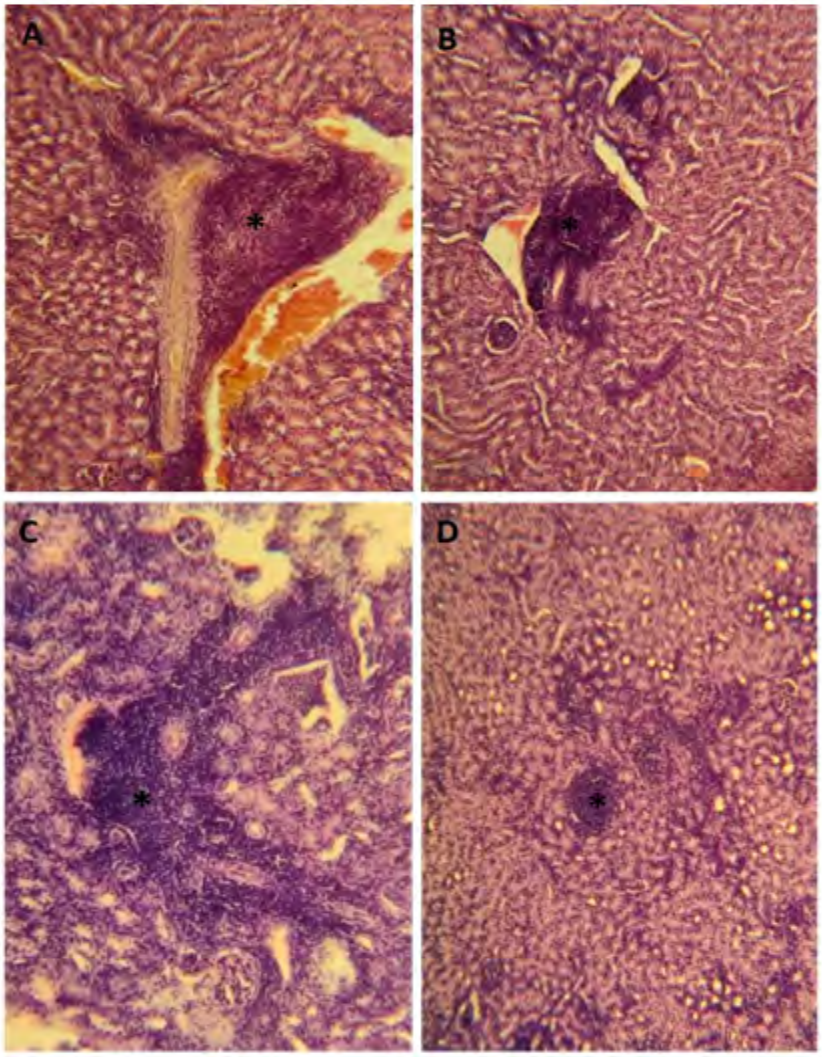


**Figura 3.** A-D: Muestras de riñón de ratones desafiados con *Corynebacterium pseudotuberculosis ovis* cepa ATCC 43926 (21 días post desafío). Focos de infiltración no supurativa intersticial (asterisco) (40X). Tinción Hematoxilina y Eosina.

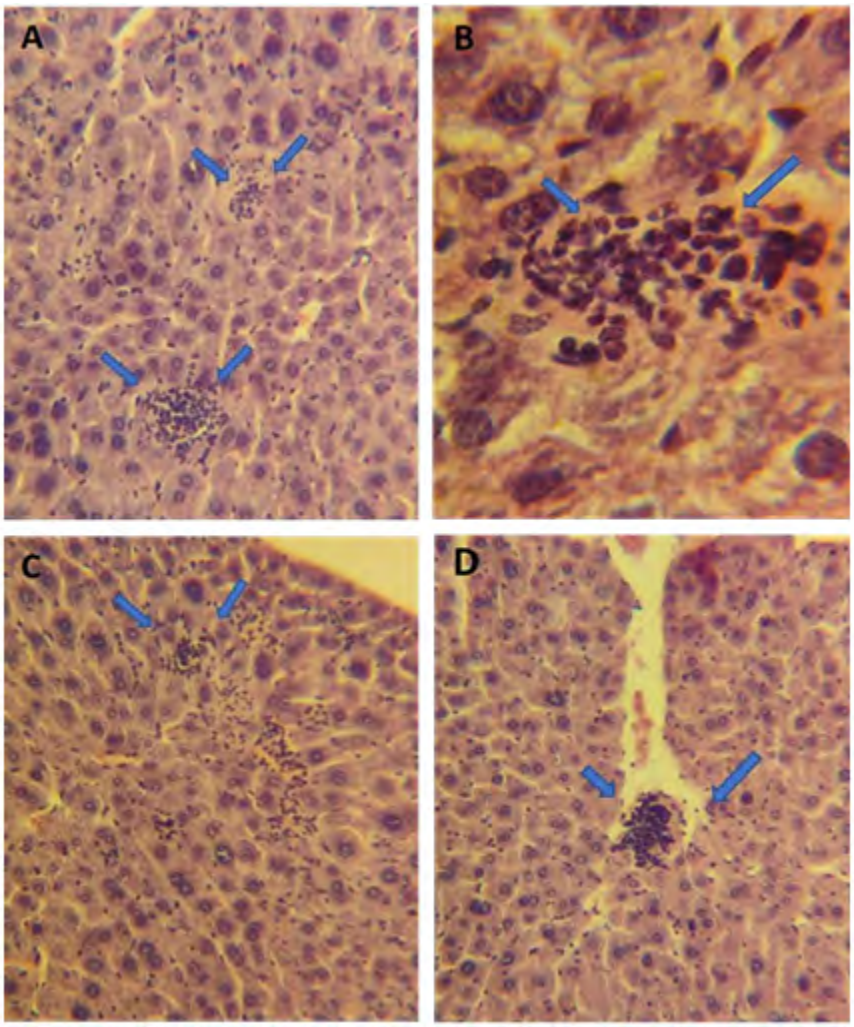


**Figura 4.** Muestras de hígado de ratones desafiados con *Corynebacterium pseudotuberculosis ovis* cepa ATCC 43926.A-B: 15 días post desafío, A: Necrosis hepática multifocal piogranulomatosa (Flechas) (10X) y B: Detalle de microgranuloma (Flechas) (40X). C-D: 30 días post desafío, C: Pequeños piogranulomas (Flechas), inflamación no supurativa y detritus dispersos (10X), D: Escasos piogranulomas (Flechas) (10X). Tinción Hematoxilina y Eosina.

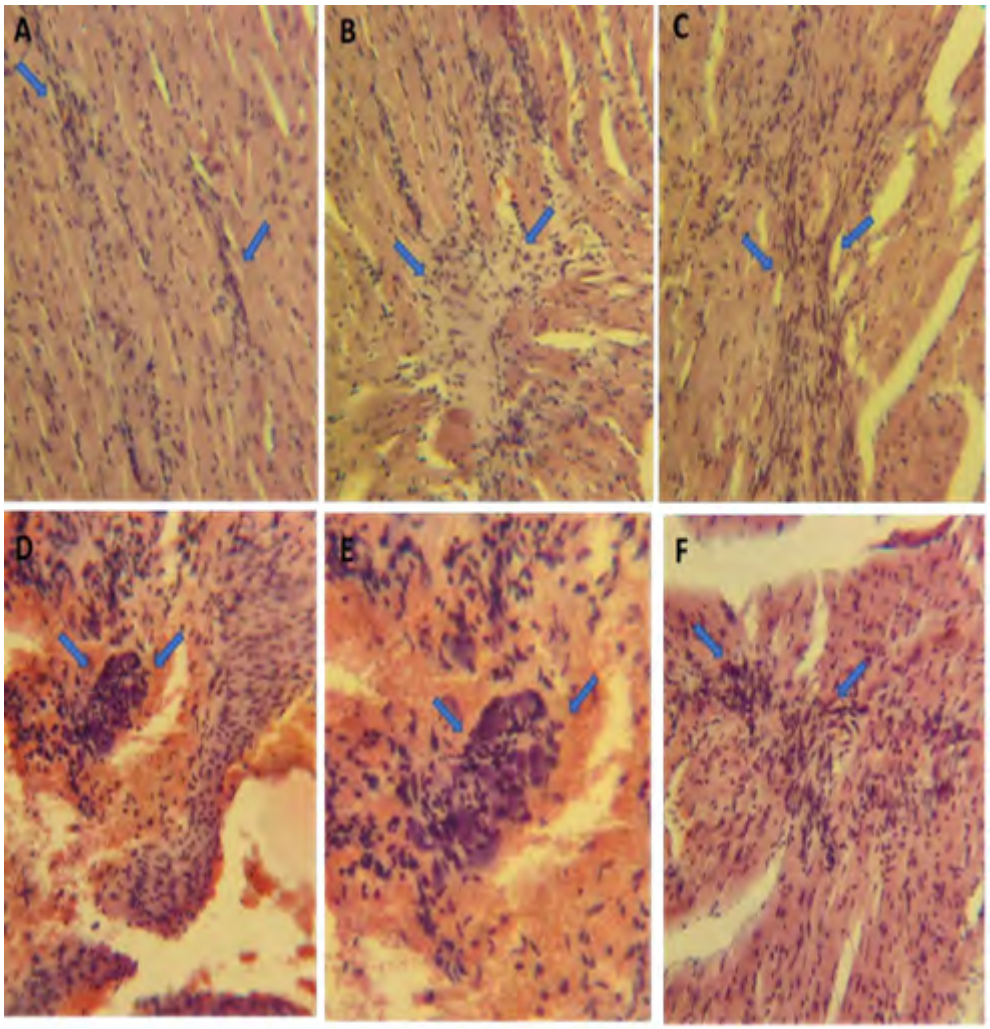


**Figura 5**. Muestras de hígado de ratones desafiados con *Corynebacterium pseudotuberculosis ovis* cepa ATCC 43926, tinción Hematoxilina y Eosina. A: 15 días post desafío, Miocarditis no supurativa intersticial leve (Flecha). B – E: 21 días post desafío, B: Foco de necrosis (Flecha) e infiltración no supurativa intersticial moderada, C: Zona de necrosis (Flecha) con proliferación de tejido conectivo e infiltración no supurativa, D (10X) y E (40X): Presencia de émbolos bacterianos (flechas) asociado a áreas de necrosis e infiltrado inflamatorio mixto acompañado de zonas de hemorragia. Tinción Hematoxilina y Eosina (A 10X y B 40X).

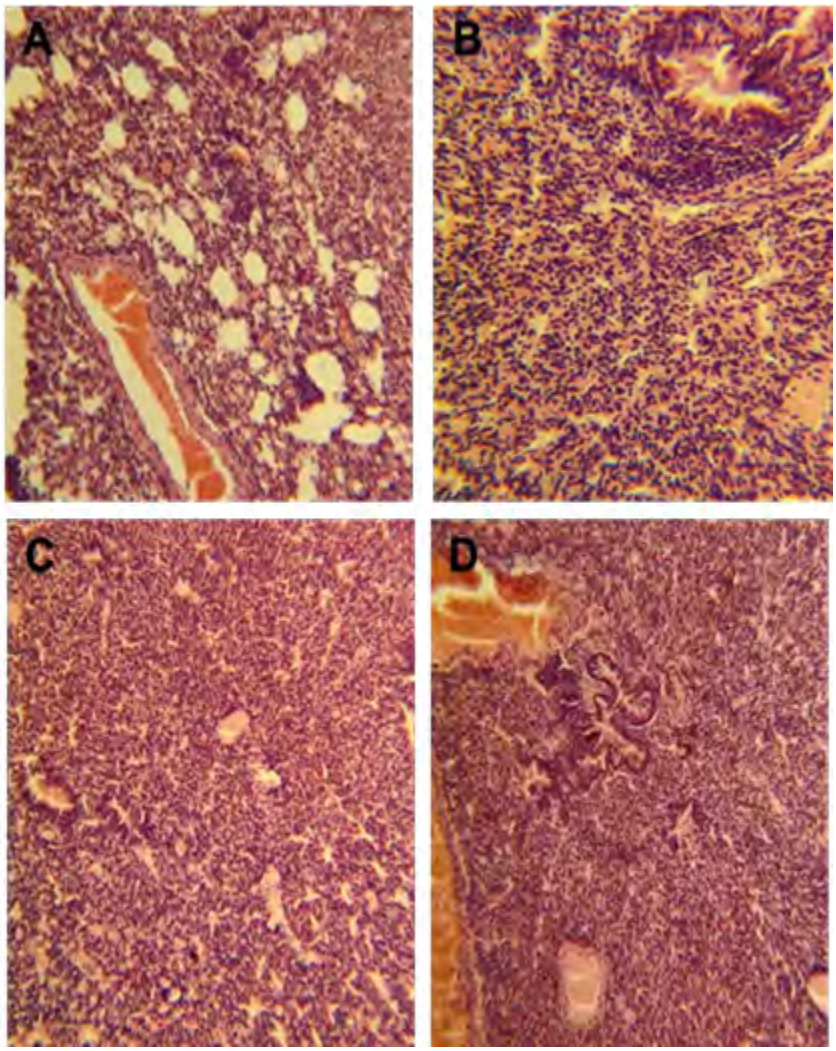


**Figura 6.** Muestras de pulmón de ratones desafiados con *Corynebacterium pseudotuberculosis ovis* cepa ATCC 43926, tinción Hematoxilina y Eosina. A: 15 días post desafío, Neumonía intersticial no supurativa moderada (10X). B-D: 21 días post desafío, Neumonía no supurativa severa difusa (10X).

**Discusión**

Los modelos animales experimentales constituyen una alternativa para estudios de sistemas metabólicos y fisiológicos, malformaciones, mutaciones, patologías y vacunas en desarrollo. El modelo experimental murino ha sido de gran utilidad para el estudio de formulados vacunales y factores de virulencia de *C. pseudotuberculosis* (de Pinho *et al*., 2021, de Carvalho-Azevedo *et al*., 2021, sin embargo se ha visto que en este modelo no siempre son evidentes los síntomas típicos de LAC lo que puede explicarse por la muerte aguda después de la inoculación del desafío y el hecho de que en los órganos infectados no da tiempo al desarrollo de las lesiones características, en función de la virulencia de la cepa empleada.

En este trabajo fue posible evidenciar las dos presentaciones clínicas de la enfermedad, la aguda y la crónica. La manifestación cutánea aguda, implica el desarrollo de abscesos en nódulos linfáticos subcutáneos, los cuales son visibles y palpables a través de la piel y su localización depende del punto de entrada del microorganismo. Los abscesos se forman generando inflamación, se encapsula el material infeccioso, producen la caída del pelo en la zona afectada y eventualmente ocurre la ruptura liberándose el material purulento. En la enfermedad visceral crónica, los abscesos se forman en los nódulos linfáticos internos y órganos como pulmones, hígado, bazo y los riñones, deteriorándose la salud del animal, con pérdida de peso y problemas reproductivos (Odhah *et al*., 2018; Faeza *et al*., 2019; Jesse *et al*., 2020).

La diseminación bacteriana se desarrolla vía sanguínea y a través del sistema linfático, con la producción de abscesos en los nódulos linfáticos próximos al punto de ingreso de la bacteria. Los nódulos linfáticos parótidos, submandibulares, prefemorales, preescapulares, poplíteos o mamarios han sido asociados con la formación de lesiones abscedativas, siendo los mandibulares y preescapulares los más afectados de forma general (Al-Gaabary *et al*., 2009; Delgado *et al*., 2015). La morfología característica de los abscesos en ovejas es conocida con aspecto de “capas de cebolla”, ya que se observan aros concéntricos compuestos por tejido conectivo que se forma para contener el material infeccioso intercalado con material necrótico purulento y exudado piogranulomatoso.

En ratones fue posible evidenciar a nivel macroscópico la formación de abscesos en el sitio de inoculación, riñones, hígado y bazo. A nivel microscópico en la muestra de absceso del sitio de inoculación centro de necrosis focal, rodeado de tejido conectivo e infiltración de células redondas, con prevalencia de monocitos, linfocitos y células plasmáticas. En la periferia  congestión de moderada a severa y hemorragias. También se documentó la presencia de hiperplasia de tejido linfoide en las muestras analizadas de los diferentes órganos, lo cual está en correspondencia con lo reportado por Paule *et al*., 2003; Rebouças *et al*., 2011; Odhah *et al*., 2017, quienes reportan aumento de leucocitos, Interferón gamma (IFN-γ) e inmunoglobulinas (IgG) en ovinos.

A los 21 días de infección se observó en muestras de pulmones Congestión y hemorragia, edema alveolar, infiltración perivascular mixta, neumonía insterticial supurativa y mononuclear multizonal. En la muestra de pulmón analizada a los 30 días post infección se mantuvo la presencia de congestión y hemorragia alveolar moderada, neumonía intersticial mixta zonal. La acción enzimática de la toxina PLD favorece la supervivencia de la bacteria en el interior de los macrófagos, debido a que esta actúa sobre la esfingomielina, ocasionando la ruptura de esta molécula, componente principal de las membranas celulares. Al ser fagocitada la bacteria por los macrófagos, la acción de la PLD provoca la lisis de la membrana del fagolisosoma, quedando libre la bacteria en el citoplasma de la célula hospedera. Esta enzima puede causar reacciones de contracción celular, con incremento de la permeabilidad capilar, actuando en las células endoteliales cercanas al sitio de infección (Oliveira *et al.,* 2017). La PLD favorece al desarrollo de la infección provocando la diseminación local y sistémica de la bacteria, con la formación de abscesos desde nódulos linfáticos superficiales a nódulos internos y órganos, con diseminación vía sistema linfático (Baird y Fontaine, 2007). Además, esta toxina impide la quimiotaxis de los polimorfonucleares neutrófilos y la degranulación de células fagocíticas, activando el sistema complemento por la vía alternativa. También produce necrosis y trombosis de nódulos linfáticos, colaborando con la supervivencia y multiplicación de la bacteria (Aleman y Spier, 2001; McKean *et al*., 2007). La ruptura de la célula hospedera permite la liberación de *C. pseudotuberculosis*, la cual se disemina vía hematógena hasta llegar a órganos donde forma abscesos en pulmones, bazo, hígado y riñones, principalmente (Mahmood *et al*., 2015; Odhah *et al*., 2019).

El porcentaje de letalidad registrado luego del desafío, demostró la capacidad virulenta de la cepa *Corynebacterium pseudotuberculosis* ATCC 43926 ($10^4$ UFC/mL). Se documentó la formación de abscesos cutáneos en el sitio de inoculación y viscerales en bazo, hígado y riñones, siendo indicativo del desarrollo de la enfermedad en los animales desafiados. El modelo experimental podría ser empleado en diseños experimentales para la evaluación de vacunas, siendo el punto final en los animales control del desafío a los 30 días.

La inoculación de *C. pseudotuberculosis* ($10^9$ UFC/mL) vía oral en ratones BALB/c mostró en muestras de pulmón infiltración de neutrófilos, macrófagos, aumento en la vascularización, y hemorragias en el lumen alveolar con la formación de micro abscesos. Lesiones similares se identificaron en el hígado con la presencia de infiltrado de neutrófilos y macrófagos. En los riñones se detectó hemorragia, degeneración, congestión y necrosis tubular (Jesse *et al*., 2013). La respuesta inmune de ratones BALB/c infectados con *Corynebacterium pseudotuberculosis* cepas T1 y C57 fue evaluada después de 70 días de infección. La cepa C57 indujo cambios morfológicos más pronunciados que la cepa T1, con un aumento en las células T CD4+ y T CD8+ identificadas durante la infección con la cepa C57. Las citocinas del perfil inflamatorio IL-1α e IL-6 y las reguladoras IL-13 e IL-10

presentaron diferencias significativas. Las citocinas IL-2, IL-4, INF-γ, IL-22, IL-21 e IL-27 no difirieron significativamente entre los grupos (Tavares *et al*., 2024).

## Conclusiones

El modelo experimental ratones BALB/c infectado con *Corynebacterium pseudotuberculosis ovis* ATCC 43926, bajo las condiciones evaluadas, permite simular la enfermedad Linfadenitis caseosa.

## Referencias bibliográficas

Aleman M, y Spier SJ. *Corynebacterium pseudotuberculosis* infection. *Large* Animal Internal Medicine. 2001, 3*:* 1078-84.

Baird GJ, y Fontaine MC. (2007). *Corynebacterium pseudotuberculosis* and its role in Ovine Caseous Lymphadenitis. Journal of Comparative Pathology, *137*(4), 179-210. https://doi.org/10.1016/j.jcpa.2007.07.002.

de Carvalho-Azevedo VA, y Borsuk S. Saponin-adjuvanted recombinant vaccines containing rCP00660, rCP09720 or rCP01850 proteins against *Corynebacterium pseudotuberculosis* infection in mice. Vaccine. 2021, 39 (18): 2568-74. https://doi.org/10.1016/j.vaccine.2021.03.062.

de Pinho RB, de Oliveira-Silva MT, Bezerra FSB, Borsuk S. Vaccines for caseous lymphadenitis: up-to-date and forward-looking strategies. Applied Microb and Biotec. 2021, 105(6): 2287-96. https://doi.org/10.1007/s00253-021-11191-4.

Faeza NMN, Jesse FFA, Hambal IU, Odhah MN, Umer M, y Wessam MMS. Responses of testosterone hormone concentration, semen quality, and its related pro-inflammatory cytokines in bucks following *Corynebacterium pseudotuberculosis* and its mycolic acid infection. Tropical Animal Health and Production. 2019, *51* (7): 1855-66. https://doi.org/10.1007/s11250-019-01878-2.

Jesse FFA, Randolf AA, Saharee AH, y Zamri-Saad M. Clinicopathological response of mice following oral route infection of *C. pseudotuberculosis*. Journal of Agriculture and Veterinary Sciences. 2013, 2: 38-42. https://doi.org/10.9790/2380-0223842.

Jesse FFA, Odhah MN, Abbad Y, Garba B, Mahmood Z, Hambali IU, Haron AW. Responses of female reproductive hormones and histopathology in the reproductive organs and associated lymph nodes of Boer does challenged with *Corynebacterium pseudotuberculosis* and its immunogenic corynomycolic acid Extract. Microbial Pathogenesis. 2020*,* 139: 103852. https://doi.org/10.1016/j.micpath.2018.02.038.

Mahmood ZKH, Jesse FF, Saharee AA, Jasni S, Yusoff R, y Wahid H. Clinico-pathological changes in goats challenged with *Corynebacterium peudotuberculosis* and its exotoxin (PLD). *American Journal of Animal and Veterinary Sciences*. 2015, 10 (3): 112-132. https://doi.org/10.14202/vetworld.2017.655-661.

McKean SC, Davies JK, y Moore RJ. Expression of phospholipase D the major virulence factor of *Corynebacterium pseudotuberculosis*, is regulated by multiple environmental. 2007. https://doi.org/10.1099/mic.0.2007/005926-0.

Odhah MN, Abdullah FFJ, Haron AW, Mohd LMA., Zamri SM, Khuder Z. Hemogram responses in goats toward challenged with *Corynebacterium pseudotuberculosis* and its immunogen mycolic acids. Veterinary World. 2017, 10(6): 655-661. https://doi.org/10.14202/vetworld.2017.655-661.

Odhah MN, Jesse FFA, Lawan A, Idris UH, Marza AD, Mahmood ZK. Responses of haptoglobin and serum amyloid A in goats inoculated intradermally with *C. pseudotuberculosis* and mycolic acid extract immunogen. Microbial Pathogenesis. 2018, 117: 243–246. https://doi.org/10.1016/j.micpath.2018.02.038.

Odhah MN, Jesse FFA, Teik CEL, Mahmood Z, Wahid HA, Mohd LMA. Clinico-pathological responses and PCR detection of *Corynebacterium pseudotuberculosis* and its immunogenic mycolic acid extract in the vital organs of goats. Microbial Pathogenesis. 2019, 135: 103628. https://doi.org/10.1016/j.micpath.2019.103628.

Oliveira A, Oliveira LC, Aburjaile F, Benevides L, Tiwari S, Jamal SB, Silva A. Insight of genus *Corynebacterium:* Ascertaining the role of pathogenic and non-pathogenic species. Frontiers in Microbiology. 2017, 8: 1937. https://doi.org/10.3389/fmicb.2017.01937.

Paule BJA, Azevedo V, Regis LF, Carminati R, y Bahia R. Experimental *Corynebacterium pseudotuberculosis* primary infection in goats: kinetics of IgG and interferon-γ production, IgG avidity and antigen recognition by Western blotting. Veterinary Immunology and Immunopathology. 2003, 96: 129-139. https://doi.org/10.1016/S0165-2427(03)00146-6.

Rebouças MF, Wagner- Portela R, Lima DD, Loureiro D, Bastos BL, Moura-Costa LF, Vale VL, Miyoshi A, Vasco A, Meyer R. Corynebacterium pseudotuberculosis secreted antigen-induced specific gamma-interferon production by peripheral blood leukocytes: potential diagnostic marker for caseous lymphadenitis in sheep and goats. Journal of Veterinary Diagnostic Investigation. 2017, 23(2): 213–220. https://doi.org/10.1177/104063871102300204.

Tavares IF, Sá MDCA, Raynal JT, Trindade SC, Fraga RE, y Meyer R. Immune response of BALB/c mice infected with two strains of *Corynebacterium pseudotuberculosis*. Microbial Pathogenesis.2024, 192: 106671. https://doi.org/10.1016/j.micpath.2024.106671.

# ANEMIA HEMOLÍTICA INMUNOMEDIADA EN UN ARDILLÓN DE ROCAS (*Otospermophilus variegatus)*: REPORTE DE UN CASO

**Murillo AE*[1], Castellanos VJO*[1], Diaz VJJ[2], González GP[1], García MEM[3] León ZRS[1,3]**
[1]Universidad del Valle de México (UVM), Campus Querétaro;
[2] clínica veterinaria Marisma
[3]Centro de Diagnóstico Veterinario Bajío
**Correspondencia: A11251808@my.uvm.edu.mx**
**Presentadores: Estudiantes de licenciatura**

## Resumen
La anemia hemolítica inmunomediada (AHIM) es una alteración poco documentada en mamíferos silvestres, especialmente en roedores arborícolas. Este es el caso de una ardilla (*Otospermophilus variegatus*) de 6 meses que llegó a consulta presentando hematuria severa y depresión súbita; al examen físico general, se apreciaron taquicardia, taquipnea y palidez de las mucosas. El hemograma y el urianálisis mostraron alteraciones compatibles con AHIM, que se caracteriza por la destrucción acelerada de eritrocitos mediada por la producción de anticuerpos dirigidos contra componentes de la superficie eritrocitaria. La leptospirosis se ha asociado, en algunos casos, con procesos hemolíticos que pueden incluir mecanismos inmunomediados secundarios. Aunque los roedores no actúan como vectores en sentido estricto, diversas especies funcionan como reservorios renales de *Leptospira* sp y contribuyen a la diseminación ambiental del patógeno, facilitando la exposición de otros animales. Dado que la leptospirosis puede causar hemólisis y un cuadro similar al de AHIM, es necesario descartar la posibilidad de este agente. Para ello, se realizan pruebas de aglutinación microscópica (MAT) con el fin de detectar la presencia de anticuerpos contra *Leptospira* sp y confirmar si la anemia corresponde a un proceso inmunomediado primario o secundario.
**Palabras Clave:** *Ardilla; Anemia Hemolítica Inmunomediada (AHIM); Leptospira; Prueba de aglutinación microscópica (MAT)*

## Abstract
Immune-mediated hemolytic anemia (IMHA) is a condition poorly documented in wild mammals, particularly in arboreal rodent species. A 6 month old squirrel (*Otospermophilus variegatus*) presented severe hematuria and acute depression; with the physical examination, the presence of tachycardia, tachypnea and marked mucosal pallor were identified. Hematologic and urinalysis abnormalities were compatible with IMHA, a disorder defined by accelerated erythrocyte destruction

mediated by autoantibodies directed against erythrocyte surface antigens. Leptospirosis has been associated with hemolytic syndromes that may involve secondary immune mediated mechanisms. Although rodents aren't considered vectors in the strict epidemiological sense, several species act as renal reservoirs of *Leptospira spp.,* contributing to environmental dissemination and increasing the likelihood of exposure in other animals. With that, leptospirosis can induce hemolysis and clinically resemble IMHA, the exclusion of this pathogen is important. Microscopic agglutination test (MAT) is therefore employed to detect anti-Leptospira antibodies, and to confirm whether the anemia represents a primary immune mediated process.
**Key Words:** Squirrel; Immune-mediated Hemolytic Anemia (IMHA); Leptospira; Microscopic Agglutination Test (MAT)**.**

## Introducción

La anemia hemolítica inmunomediada (AHIM) es un trastorno hematológico caracterizado por la destrucción prematura de eritrocitos mediada por el sistema inmunitario, lo que conduce a una anemia generalmente regenerativa (3). Clínicamente, puede manifestarse con letargia, palidez de mucosas, ictericia y, en casos de hemólisis intravascular, hemoglobinuria (3). La patogenia implica la producción de autoanticuerpos, principalmente de tipo IgG o IgM, dirigidos contra antígenos de la membrana eritrocitaria (4), lo que favorece procesos como esferocitosis, autoaglutinación y destrucción eritrocitaria, ya sea por fagocitosis en el sistema mononuclear fagocítico o por activación del complemento (4). Desde el punto de vista etiológico, la AHIM se clasifica en formas no asociativas (primarias o idiopáticas) y formas asociativas (secundarias), en las que existe una causa subyacente desencadenante (4).

Se describe el caso clínico de una ardilla (*Otospermophilus variegatus*), macho, de seis meses de edad, que acudió a consulta con un cuadro de inicio agudo, caracterizado por depresión, anorexia, palidez de las mucosas y emisión de orina de color rojo oscuro, compatible con pigmenturia. Además, se reportó la presencia de agregados visibles sugerentes de macroaglutinación. Con base en la sospecha clínica de AHIM, se indicó la realización de estudios de laboratorio, incluyendo hemograma, urianálisis y perfil bioquímico sérico, con el objetivo de evaluar el estado hematológico y metabólico del paciente (1,3).

El hemograma es fundamental para confirmar la presencia de anemia, determinar si hay respuesta regenerativa y detectar hallazgos sugerentes de hemólisis inmunomediada, como esferocitosis marcada y autoaglutinación eritrocitaria (3), así como alteraciones concomitantes como leucocitosis o trombocitopenia (1). Por su parte, el urianálisis permite identificar hemoglobinuria, indicativa de hemólisis intravascular, así como evaluar la posible afectación renal secundaria (1). El perfil bioquímico complementa la evaluación al evidenciar alteraciones como

hiperbilirrubinemia con predominio de la fracción no conjugada por aumento en la destrucción de compuestos hemáticos (3).
Como parte del abordaje diagnóstico diferencial, se consideró la realización de la prueba de aglutinación microscópica (MAT) para leptospirosis. Esta técnica consiste en la incubación de diluciones seriadas de suero con cultivos vivos de *Leptospira* sp, considerándose positiva cuando se observa al menos un 50% de aglutinación en una dilución determinada. La inclusión de esta prueba se justifica por el papel de los roedores como reservorios epidemiológicos, capaces de mantener infecciones crónicas subclínicas con colonización renal y eliminación del microorganismo en la orina (6).

**Objetivo**

La AHIM representa un desafío clínico significativo debido a su curso potencialmente fulminante y a la elevada mortalidad asociada en ausencia de diagnóstico y tratamiento oportunos. En este contexto, la identificación temprana y la implementación de un abordaje terapéutico adecuado son determinantes clave para modificar el pronóstico y reducir la progresión de la enfermedad (3,4).
El presente trabajo tiene como objetivo contribuir al entendimiento clínico de enfermedades inmunomediadas en especies silvestres y no convencionales, en las cuales la información disponible es limitada y, con frecuencia, extrapolada a partir de estudios en animales domésticos. La documentación de casos clínicos en fauna silvestre no solo permite ampliar el conocimiento sobre la presentación, evolución y respuesta al tratamiento de estas patologías, sino que también fortalece la capacidad diagnóstica y el criterio clínico de médicos veterinarios involucrados en medicina de la conservación, rehabilitación y manejo de vida silvestre.

**Resultados**

El urianálisis reportó muestra de color rojo oscuro con ligera turbidez. La densidad urinaria fue de 1.019, valor dentro del intervalo fisiológico descrito para pequeños mamíferos exóticos (1.005–1.040) (8-10). El pH urinario fue alcalino. En la tira reactiva se registraron sangre 3+ y proteinuria. En el examen del sedimento urinario, se observaron escasos eritrocitos, cristales de estruvita 1+ y de lípidos escasos; no se identificó cilindruria ni bacteriuria.
El perfil bioquímico sérico evidenció hipoglucemia (1.7 mmol/L; referencia 4.9-6.9 mmol/L) e hipocreatininemia (40 µmol/L; referencia 356-419 µmol/L), esta última asociada a subestimación por interferencia analítica con la ictericia del suero. Se detectó hiperbilirrubinemia (56.5 mmol/L), así como elevación de AST (133 U/L; referencia <28 U/L) y fosfatasa alcalina (184 U/L; referencia <27 U/L).
El hemograma reveló una anemia (0.10 L/L), acompañada de reticulocitosis (105%). En la evaluación morfológica se identificaron anisocitosis y policromasia 3+, 8 eritrocitos nucleados/100 leucocitos, esferocitos 1+ y resultado positivo de la prueba

de aglutinación (1-3). El leucograma mostró leucocitosis (30.0x10^9/L cuenta corregida por eritrocitos nucleados; referencia 4.3-10.8) con neutrofilia (21.6 x10^9/L, referencia 3.0-6.2 x10^9/L) y monocitosis (1.8 x10^9/L; referencia <0.2 x10^9/L), así como presencia de neutrófilos hipersegmentados 1+ (1,3).
Con base en los hallazgos clínicos y las pruebas de laboratorio, se estableció un diagnóstico presuntivo de anemia hemolítica inmunomediada. Se consideró la realización de pruebas complementarias, incluyendo la prueba de aglutinación microscópica (MAT) para *Leptospira* spp, así como estudios de imagen y análisis histopatológico o necropsia, con el objetivo de identificar posibles causas subyacentes.
El paciente presentó deterioro clínico progresivo y falleció durante el curso del cuadro, sin que se realizara necropsia.

**Discusión**

La interpretación del presente caso debe considerar, en primera instancia, la presencia de interferencias analíticas significativas en la muestra. El reporte de laboratorio documenta ictericia 3+, hemólisis 2+ y lipemia 1+, condiciones que afectan directamente la confiabilidad de diversos analitos, en particular de aquellos determinados mediante métodos colorimétricos. En este contexto, parámetros como la creatinina pueden subestimarse, lo que limita su utilidad para evaluar con precisión la función renal.
Adicionalmente, en especies de sciúridos se han descrito particularidades fisiológicas relevantes en la interpretación de la bilirrubina sérica. En *Funambulus pennanti*, se ha reportado que concentraciones elevadas de bilirrubina total pueden presentarse en individuos clínicamente sanos (7). Este hallazgo sugiere que la hiperbilirrubinemia observada en este caso podría estar influida tanto por el proceso hemolítico como por características fisiológicas propias de la especie, por lo que no necesariamente indica una patología hepatobiliar primaria. En este sentido, la ictericia debe interpretarse como un hallazgo multifactorial y no como evidencia directa de colangiohepatopatía.
La signología clínica observada, caracterizada por pigmenturia, palidez de mucosas, depresión y anorexia de inicio agudo, muestra una mayor congruencia con un proceso hemolítico agudo que con un cuadro compatible con leptospirosis clínica. Esta interpretación se refuerza con los hallazgos del urianálisis, en los que la presencia de hemoglobinuria en ausencia de una cantidad significativa de eritrocitos en el sedimento indica hemólisis intravascular (1,3). Asimismo, el hemograma evidencia una anemia regenerativa severa con reticulocitosis, acompañada de alteraciones morfológicas como esferocitosis y autoaglutinación eritrocitaria, hallazgos altamente sugestivos de destrucción eritrocitaria de origen inmunomediado (1–3). En conjunto, estos datos constituyen la evidencia más sólida

que sustenta el diagnóstico de anemia hemolítica inmunomediada (AHIM) en este paciente.
En relación con la posible etiología infecciosa, los títulos obtenidos en la prueba de aglutinación microscópica (MAT) para *Leptospira* spp. (1:100 para *L. icterohaemorrhagiae* y *L. pomona*) deben interpretarse con cautela. Si bien estos valores pueden considerarse sospechosos en animales no vacunados, no son diagnósticos por sí mismos y requieren confirmación mediante pruebas seriadas que demuestren seroconversión. Además, la literatura señala que en roedores la infección por *Leptospira* spp. suele cursar de manera subclínica, con establecimiento de portación renal crónica sin manifestaciones clínicas evidentes (6). En este contexto, la detección de títulos bajos puede ser compatible con exposición ambiental previa o estado de portador, sin necesariamente implicar enfermedad activa.
Asimismo, la ausencia de hallazgos consistentes con compromiso renal o hepático significativo, considerando las limitaciones analíticas previamente descritas, como azotemia confiable, alteraciones marcadas en la densidad urinaria o presencia de cilindruria, hace menos probable un cuadro clínico compatible con leptospirosis sistémica severa. En conjunto, estos elementos sugieren que, aunque no puede descartarse por completo la participación de *Leptospira* spp. como factor desencadenante, la evidencia disponible no es suficiente para establecer una relación causal directa con el proceso hemolítico observado. La evolución desfavorable del paciente es consistente con la elevada mortalidad descrita en casos severos de AHIM (3,4).

**Conclusión**

La evidencia integrada sugiere que el presente caso corresponde a una anemia hemolítica inmunomediada (AHIM) severa, sustentada por la presencia de esferocitosis, autoaglutinación eritrocitaria y una respuesta regenerativa marcada en el hemograma (1–3). La coexistencia de microcitosis e hipocromía sugiere un posible estado previo de deficiencia de hierro, compatible con un proceso crónico subyacente que pudo haber condicionado la presentación aguda. Asimismo, la leucocitosis con monocitosis es consistente con un estado de inflamación sistémica, potencialmente implicado como factor desencadenante del proceso inmunomediado (1,3).
En contraste, los títulos serológicos de 1:100 frente a *Leptospira* spp. deben interpretarse con cautela, ya que, en roedores, la infección suele cursar como una portación crónica subclínica, característica de especies reservorio más que de enfermedad clínica activa (6). Además, la presencia de interferencias analíticas significativas derivadas de la ictericia y la hemólisis limita la interpretación confiable de los parámetros bioquímicos, lo que impide confirmar de manera objetiva la existencia de daño renal o hepático compatible con leptospirosis sistémica. En

ausencia de estudios confirmatorios, como la necropsia o la detección directa del agente en tejidos, no es posible establecer una relación causal entre *Leptospira* spp. y el proceso hemolítico observado.

En conjunto, los hallazgos apoyan que la leptospirosis es poco probable como causa primaria en este caso, mientras que la AHIM se encuentra sólidamente respaldada por la evidencia hematológica y urinaria. Este caso resalta la importancia de un enfoque diagnóstico integral en fauna silvestre, evitando atribuciones causales directas basadas únicamente en hallazgos serológicos aislados. Asimismo, pone de manifiesto que las especies silvestres pueden desarrollar enfermedades inmunomediadas con presentaciones clínicas comparables a las descritas en animales domésticos, y subraya su posible papel en la dinámica epidemiológica de agentes zoonóticos como *Leptospira* spp., lo que refuerza la necesidad de vigilancia en entornos donde coexisten con humanos y animales domésticos.

## Referencias

1. Willard MD, Tvedten H. *Diagnóstico clinicopatológico práctico en los pequeños animales*. 4a ed. Buenos Aires: Inter-Médica; 2004.
2. Vergara Obando CA. *Conferencias sobre hematología y bioquímica sanguínea*. 2003 Apr.
3. Villalba I, Mesa Sánchez I, Pastor J. *Guía práctica de interpretación analítica y diagnóstico diferencial en pequeños animales: hematología y bioquímica*.
4. Hernández S. *Immune-mediated hemolytic anemia in dogs and cats* [Internet]. Zaragoza: Facultad de Veterinaria, Universidad de Zaragoza; 2025 [cited 2026 Feb]. Available from: https://zaguan.unizar.es/record/ (ajusta enlace real si lo tienes)
5. Chipo R. Anemia hemolítica inmunomediada (AHIM). 2014.
6. Gomes-Solecki M, Santecchia I, Werts C. Animal models of leptospirosis: of mice and hamsters. *Front Immunol*. 2017;8:58.
7. Aroch I, King R, Biton B. Hematology and serum chemistry of free trapped five-stripes palm squirrel (*Funambulus pennanti*). *Isr J Vet Med* [Internet]. 2017 [cited 2026 Mar 19];72(2). Available from: https://www.ivis.org/sites/default/files/library/ijvm/72-2/6-hematology.pdf
8. Quesenberry KE, Carpenter JW, editors. *Ferrets, rabbits, and rodents: clinical medicine and surgery*. 3rd ed. St. Louis: Elsevier; 2012.
9. Ballard B, Cheek R, editors. *Exotic animal medicine for the veterinary technician*. 3rd ed. Hoboken: Wiley-Blackwell; 2016.
10. Fox JG, Anderson LC, Otto G, Pritchett-Corning KR, Whary MT, editors. *Laboratory animal medicine*. 3rd ed. San Diego: Academic Press; 2015.

# ANGIOMATOSIS EN MIOMETRIO REPORTE DE DOS CASOS EN PERRAS ADULTAS

**Arteaga* MCE [1], Pedro PO[3], Morales SE[3], Preza RF[2], Conejo NC[4]**
[1]Facultad de Ciencias Naturales, Universidad Autónoma de Querétaro
[2]BIOCEL, Especialistas en Diagnóstico Veterinario, Querétaro
[3]Facultad de Medicina Veterinaria y Zootecnia, UNAM. 4. Premevet, Qro
**Correo de correspondencia:patologafabiola@gmail.com**

## Resumen
Se describen dos casos de perras adultas, a las que se les realizó ovariohisterectomía preventiva, sin signos clínicos referidos por los propietarios. En ambas perras se observaron lesiones que involucraban los cuernos uterinos y cuerpo del útero. En el caso 1, macroscópicamente el cuerpo y los cuernos uterinos presentaron engrosamiento de la pared con apariencia tortuosa de distribución generalizada, mientras que en el caso 2, la pared uterina se observó ligeramente engrosada y lateral al cuerno uterino derecho, se apreció una amplia lesión nodular hemorrágica. Microscópicamente en ambos casos se apreciaron numerosos vasos sanguíneos de diferentes calibres en el miometrio, sin criterios de malignidad, hallazgos compatibles con angiomatosis del miometrio (AM). La angiomatosis es una proliferación de vasos sanguíneos de carácter no neoplásico, que ocasiona comportamiento clínico variable en los pacientes. Se ha observado en piel, meninges y vértebras de perros pero hasta el momento no se ha encontrado literatura que evidencie su presencia en miometrio de perras. Actualmente ambas pacientes se encuentran clínicamente estables y sin complicaciones posteriores al procedimiento quirúrgico.
**Palabras clave**: Angiomatosis, miometrio, perra.

## Abstract
Two cases of adult female dogs, which underwent preventive ovariohysterectomy, without clinical signs reported by the owners are described. In both dogs were observed lesions involving the uterine horns and body of the uterus. In case 1, macroscopically the body and uterine horns showed thickening of the wall with a tortuous appearance of generalized distribution while in case 2, the uterine wall was observed to be slightly thickened and lateral to the right uterine horn, a large hemorrhagic nodular lesion was observed. Microscopically in both cases, numerous blood vessels of different sizes were observed in the myometrium, without criteria for malignancy, findings compatible with myometrial angiomatosis (MA). Angiomatosis is a non-neoplastic proliferation of blood vessels, which causes variable clinical signs in patients. It has been described in the skin, meninges, and

vertebrae of dogs, but no literature has been found that evidences its presence in the myometrium of dogs. Currently both patients are clinically stable and without complications following the surgical procedure.
**Key words:** angiomatosis, myometrium, female dog.

## Introducción

La angiomatosis corresponde a una proliferación de vasos sanguíneos de carácter no neoplásico, con variable comportamiento clínico, y características histológicas distintas a los tumores vasculares (1, 4). La etiología de la angiomatosis hasta la actualidad no está del todo dilucidada, pero en algunos casos de forma particular se ha descrito como mecanismo anormal y desordenado de reparación del tejido frente a una lesión primaria como en la angiomatosis bacilar ocasionada por algunas bacterias del género Bartonella (B. *henselae y B.quintana*) (2, 3). En perros su hallazgo es inusual y la forma de presentación más común es la angiomatosis cutánea progresiva que afecta principalmente a los miembros anteriores que puede observarse como lesiones en forma de placas o parches, de rojos a azules, de consistencia suave a tumefacta y que inclusive pueden llegar a comprometer todo el miembro (1). Microscópicamente se caracteriza por la presencia de vasos sanguíneos que infiltran y se extienden hacia tejidos blandos, separados por estroma, con posibilidad de afectar hasta el tejido óseo. En perros la angiomatosis también se ha reportado en otras partes del cuerpo como; meninges, vértebras y hocico, y en humanos, además se ha descrito en ovario, intestino y miometrio, siendo esta última la más rara y poco frecuente, de acuerdo a la literatura (2,4).
En otras especies animales como los bovinos se ha descrito la angiomatosis cutánea y la angiomatosis juvenil que afecta a terneros menores de un año y tiene presentación cutánea y visceral (5).

## Historia clínica

Se trata de dos perras adultas, a ambas se les práctico ovariohisterectomía preventiva, sin signos clínicos referidos por los propietarios. Caso 1; Hembra, mestiza de 3 años 5 meses, en la cirugía se observaron lesiones nodulares en útero y cuernos uterinos los cuales se remitieron para su valoración histopatológica. Caso 2; Hembra, Husky Siberiano de 5 años, en la cirugía se observó una lesión nodular en el cuerno uterino derecho, el útero completo y los ovarios se remitieron para estudio histopatológico.

**Hallazgos macroscópicos**

**Caso 1:** Se recibió una pieza quirúrgica de útero completo que midió 7 x 5 x 2.5 cm, su forma y aspecto eran tortuosos y de superficie irregular, al corte la pared estaba engrosada, y era blanca con rojo oscuro con reducción discreta de la luz del órgano (Figura 1).

**Caso 2:** Se recibió una pieza quirúrgica de útero completo y ovarios. En conjunto midieron 14.5 cm de eje longitudinal. El ovario izquierdo midió 2.2 x 2 x 1.5 cm, sin cambios macroscópicos evidentes. El ovario derecho midió 1.7 x1.7 x1.5 cm, y presentó aspecto hemorrágico. La pared uterina se observó ligeramente engrosada y lateral al cuerno uterino derecho, se apreció una amplia lesión nodular hemorrágica que midió 8 x 1.7 x 1 cm (Figura 2).

**Hallazgos microscópicos**

**Caso 1:** En el endometrio se observan zonas de hemorragia entremezcladas con pigmento ocre (hemosiderina) y hemosiderófagos. En el miometrio se observan abundantes vasos sanguíneos de diferentes calibres bien diferenciados, inmersos en haces musculares propios del miometrio. Las células que componen estos vasos están bien diferenciadas sin criterios de malignidad en todas sus túnicas (Figura 3).

**Caso 2:** Se revisan distintas secciones histológicas de los ovarios, los cuales presentaban abundantes folículos en diferentes estadios de maduración y cuerpos lúteos. En el ovario derecho además hay zonas de hemorragia y cuerpos lúteos quísticos. En el útero de manera generalizada, la mucosa exhibe discreta hiperplasia de glándulas endometriales, en algunas secciones las glándulas infiltran la capa muscular. En una amplia zona de la capa muscular del cuerpo uterino derecho, hay proliferación de abundantes vasos sanguíneos de nueva formación bien definidos, de diversos calibres que disecan las fibras musculares y serosa (Figura 4). El tejido adiposo adyacente exhibe extensas zonas de hemorragia.

**Pruebas complementarias y Criterios diagnósticos**

En ambos casos la presencia de numerosos vasos sanguíneos de diferentes calibres que afectan principalmente al miometrio, bien diferenciados y que no presentan criterios de malignidad (sin atipia celular o mitosis) y la ausencia de lesiones que involucran algún otro órgano o sitio anatómico, fueron compatibles con una angiomatosis del miometrio (AM). No se realizaron pruebas complementarias.

**Diagnósticos diferenciales**

**Malformaciones arteriovenosas:** Son conexiones anormales entre la circulación arterial y venosa, se clasifican en congénitas (desarrollo embrionario anormal de estructuras vasculares primitivas), y adquiridas (traumáticas, quirúrgicas,

secundaria al retiro de tumores). Su presentación es expansiva nodular a exofítica bien delimitadas no encapsuladas. Se caracterizan por la presencia de estructuras arteriales y venosas irregulares, de tamaño mediano a pequeño, con paredes gruesas a delgadas, con ectasia o presencia de trombos, hay hemorragias y ausencia de inflamación (6), donde el componente capilar no predomina (7,8).

**Hemangiomas:** Se caracterizan por la proliferación desorganizada de vasos sanguíneos, en diversos arreglos (capilar, cavernoso, lobular capilar inflamatorio, mixto capilar-cavernoso, células fusiformes y epitelioide) compuestos por células sin criterios de malignidad. Los hemangiomas se han descrito en dermis, subcutis, músculo y órganos internos. En el útero de perras los hemangiomas se han reportado en el endometrio de forma localizada y pueden predisponer a la torsión uterina (9) mientras que, en mujeres presentan distribución difusa (10).

**Hemangiosarcoma:** El hemangiosarcoma es una neoplasia compuesta por la proliferación de células endoteliales malignas que forman espacios vasculares, irregulares, tortuosos, grandes o pequeños, debido a ello se han descrito varios patrones de crecimiento como capilar, cavernoso y sólido. Las células pueden ser planas, poliédricas o fusiformes, con variable anisocitosis y anisocariosis e índice mitótico. También existe la variedad epitelioide, que a diferencia de los anteriores la disposición de crecimiento es un patrón sólido con células grandes epitelioides con núcleo redondo y abundante citoplasma eosinófilo, con la presencia de finos espacios vasculares con elementos sanguíneos. El hemangiosarcoma en miometrio rara vez se ha reportado como primario, y se ha observado macroscópicamente de forma bilateral difusa (11). Su presentación es de forma frecuente como metástasis de hemangiosarcoma multicéntrico y que generalmente se aprecia en la serosa del útero o serosas de órganos abdominales o torácicos.

## Discusión

Aunque la angiomatosis ha sido previamente descrita en perros, esta solo se ha reportado en piel, meninges, vértebras y hocico (1). Durante la revisión de literatura no se encontraron otros casos de perras con angiomatosis del miometrio (AM), sin embargo, se encontró un reporte descrito en una mujer (12). Lo que deja entrever la relevancia de ambos casos que se describen en este trabajo, ya que la presentación de angiomatosis en este órgano es rara e inusual. La posible relación de un estímulo hormonal con la AM, no se puede descartar ya que en el caso 1 no se contó con la valoración histopatológica de los ovarios que pudieron presentar quistes foliculares o tumor de células de la granulosa productores de estrógenos y solo se observó la AM, a diferencia del caso 2 donde además de la AM se observó hiperplasia quística endometrial y cuerpos lúteos quísticos (sin relevancia), sin embargo, debido a que no se detectó ninguna lesión ovárica que se relacionara con la hiperplasia quística endometrial, se asume que esta lesión se presentó

probablemente a estímulo por progesterona durante el diestro. Tampoco se descarta que la AM puede presentarse de forma independiente o en conjunto con la hiperplasia quística endometrial, por lo que su relación con estímulos hormonales puede ser considerada incierta.

**Conclusión de la contribución e importancia médica o sanitaria del caso**

Dado a que ambas perras adultas no presentaron signos clínicos o no fueron detectados por los propietarios y que el hallazgo fue incidental durante un procedimiento quirúrgico no relacionado con el diagnóstico de la angiomatosis, se concluye que esta lesión podría estar subdiagnosticada en perras, a diferencia de lo que se reportó en el caso de una mujer con AM que presentó metrorragia, dolor abdominal y malestar general (12).

Además, se concluye que la distribución de la AM puede ser generalizada como se observó en el caso 1 o focal como se observó en el caso 2, lo que evidencia que hay diferentes formas de distribución.

Ambas pacientes en la actualidad se encuentran saludables, por lo que es probable que la ovariohisterectomía sea un método de tratamiento a considerar. Por otro lado, se ha propuesto que el desarrollo de hemangiosarcoma primario de útero en perras y mujeres sea secundario a una angiomatosis previa en este órgano, sin embargo, no existen reportes documentados ni evidencia concluyente que den sustento a esta hipótesis ni que apoyen una progresión neoplásica en perros, pero esta hipótesis podría ser considerada en futuras investigaciones (11).

## Referencias


1. Abramo F, Vascellari M, Colzi G, Pazzini L, Albanese F, Olivieri L, Zanardello C, Salvadori C, Avallone G, Roccabianca P. Identification of histopathological criteria for the diagnosis of canine cutaneous progressive angiomatosis. Vet Sci. 2022;9(7):340. doi:10.3390/vetsci9070340
2. Koo Y, Yun T, Chae Y, Lee D, Kim H, Yang M, Kang B. Cutaneous angiomatosis in a dog: a case report. Korean J Vet Res. 2021;61(3): e28. doi.org/10.14405/kjvr.2021.61.e28
3. Maguiña C, Guerra H, Ventosilla P. Bartonellosis. Clin Dermatol. 2009; 27(3):271-80. doi: 10.1016/j.clindermatol.2008.10.006
4. Luppi MM, Malta MCC, Ocarino NM, França SA, Serakides R. Cutaneous angiomatosis in a llama (Lama glama). J Comp Pathol. 2010;142(2-3):223-227. doi.org/10.1016/j.jcpa.2009.07.006
5. Marr J, Miranda IC, Miller AD, Summers BA. A review of proliferative vascular disorders of the central nervous system of animals. Vet Pathol. 2020; 58(5):864-880. doi: 10.1177/0300985820980707
6. Karsonovich T, Davidson CL, Sampath R. Arteriovenous Malformations of the Central Nervous System. 2024 Mar 4. In: StatPearls [Internet]. Treasure Island (FL): StatPearls Publishing; 2026 Jan–. PMID: 30285374.
7. Roccabianca P, Schulman FY, Avallone G, Foster RA, Scruggs JL, Dittmer K. Tumor like lesions En: Kiupel M, editor. Surgical Pathology of Tumors of Domestic Animals. Volume 3: Tumors of Soft Tissue. Gurnee (IL): Davis-Thompson DVM Foundation; 2017. p. 187-191.
8. Machado LE, Raga F, Chagas K, Bonilla F Jr, Castillo JC, Bonilla-Musoles F. La malformación arteriovenosa uterina. Una lesión más frecuente y grave de lo sospechado. Prog Obstet Ginecol. 2010; 53(1):10-17. doi.org/10.1016/j.pog.2009.09.001
9. Béaz P, Ruíz I. Torsión uterina causada por un hemangioma cavernoso en una hembra canina. Rev Col Cienc Pec. 2006; 19(3): 312-316. doi.org/10.17533/udea.rccp.324088
10. Eifler GA, Boscato G. Hemangioma cavernoso difuso do útero. J Bras Patol Med Lab. 2003;39(3):257-259. doi. 10.1590/S1676-24442003000300014
11. Murakami Y, Uchida K, Yamaguchi R, Tateyama S. Diffuse bilateral hemangiosarcoma of the uterus in a dog. J Vet Med Sci. 2001;63(2):191-193. doi: 10.1292/jvms.63.191
12. Pontré JC, Ojedo V, McElhinney B. Angiomatosis of the uterus, cervix and fallopian tubes: a rare and benign cause of intractable, heavy menstrual bleeding. BMJ Case Rep. 2017; bcr2017221975. doi: 10.1136/bcr-2017-221975

**Figura 1 (Caso 1).** Cuernos uterinos y cuerpo del útero de forma y aspecto tortuoso y de superficie irregular.

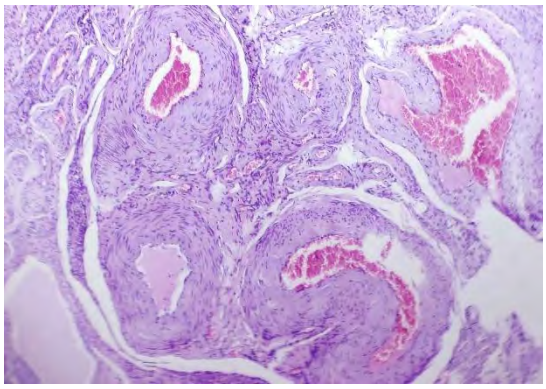

**Figura 3 (Caso 1).** Miometrio con presencia de numerosos vasos sanguíneos de diferentes calibres. 10 X Tinción H.E

**Figura 2 (Caso 2).** Útero completo cuya pared se observa engrosada, y lateral al cuerno uterino derecho, se aprecia una amplia lesión nodular hemorrágica (flecha).

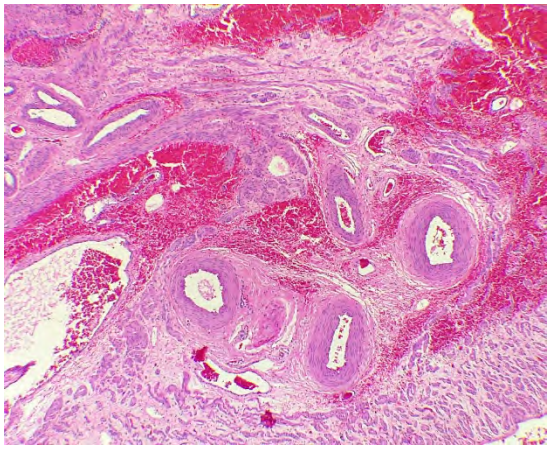

**Figura 4 (Caso 2).** Miometrio mostrando proliferación de abundantes vasos sanguíneos bien definidos, de diversos calibres y zonas de hemorragia. 10 X Tinción H.E

# CARCINOMA DE CÉLULAS ESCAMOSAS OCULAR CON AFECCIÓN BILATERAL EN UN GATO DOMÉSTICO DE PELAJE CORTO.

**Mendoza HMA*[1], Romero RLP[1], Luvián RMS[2], Quiroz MJA[2], Ramos PEF[2]**
[1]Departamento de Patología, Facultad de Medicina Veterinaria y Zootecnia, Universidad Nacional Autónoma de México
[2]Hospital Veterinario de Especialidades, Facultad de Medicina Veterinaria y Zootecnia, Universidad Nacional Autónoma de México
**Presenta: Manuel Alejandro Mendoza Herrada**
**Correspondencia: mvz.mendoza19@gmail.com**

## Resumen
Se presenta el caso de un gato de dos años de edad, con historia de opacidad corneal desde los dos meses de edad y diagnóstico previo de úlceras corneales con tratamiento no responsivo, el cual presentó posteriormente aumento de tamaño y hemorragia en ambos ojos, además de exudado purulento y costras en el ojo derecho. Al examen físico general, el gato presentó tejido de nueva formación que, debido a la severidad de las lesiones en ambos órganos, se procedió a la enucleación bilateral. En el examen macroscópico, ambos globos oculares presentaron tejido de nueva formación que sustituía la córnea, infiltraba la esclerótica y la túnica vascular del segmento anterior, y ocupaba las cámaras anterior y posterior. El análisis microscópico reveló, en ambos ojos, hallazgos correspondientes a tejido neoplásico conformado por células epiteliales con marcada anisocitosis, anisocariosis y elevado índice mitótico. La correlación entre los hallazgos clínicos, macroscópicos y microscópicos permitió establecer el diagnóstico de carcinoma de células escamosas (CCE) ocular con afección bilateral.
**Palabras clave:** Gato, carcinoma de células escamosas, afección bilateral, extensión intraocular, limbo, histopatología.

**Abstract:** A case is presented of a two-year-old cat with a history of corneal opacity since two months of age and a previous diagnosis of corneal ulcers with non-responsive treatment. The patient subsequently presented an increase in size and hemorrhage in both eyes, in addition to purulent exudate and crusting in the right eye. Upon general physical examination, the cat showed neoformed tissue; due to the severity of the lesions in both organs, bilateral enucleation was performed. In the macroscopic examination, both eyeballs presented neoformed tissue that replaced the cornea, infiltrated the sclera and the vascular tunic of the anterior segment, and occupied the anterior and posterior chambers. Microscopic analysis revealed, in both eyes, findings corresponding to neoplastic tissue composed of epithelial cells with marked anisocytosis, anisokaryosis, and a high mitotic index. The correlation

between clinical, macroscopic, and microscopic findings allowed for the diagnosis of ocular squamous cell carcinoma (SCC) with bilateral involvement.
**Keywords:** Cat, squamous cell carcinoma, bilateral involvement, intraocular extension, limbus, histopathology.

## Introducción y objetivos

El carcinoma de células escamosas (CCE) es una neoplasia maligna que se origina en las células epiteliales escamosas (1). En los gatos, el CCE de la región ocular afecta con mayor frecuencia el margen palpebral, en particular la piel no pigmentada (2). La afección se presenta como una masa proliferativa de color rosa a blanco, que normalmente está ulcerada (3). El CCE en perros y gatos de la conjuntiva, la membrana nictitante y la córnea es raro y presenta una gran variabilidad en su presentación. Estos tumores pueden ser lesiones multifocales, papilomas exofíticos o carcinomas infiltrantes agresivos con destrucción del tejido orbitario o penetración del globo ocular. En gatos, el CCE conjuntival puede ser altamente invasivo hacia la órbita (4). El presente trabajo tiene como objetivo documentar y describir los hallazgos clínicos, macroscópicos e histopatológicos de un caso de CCE ocular con afección bilateral en un gato de dos años de edad.

## Historia clínica

Gato doméstico de pelaje corto (*Felis silvestris catus*), macho castrado, de dos años de edad, con medicina preventiva vigente, suele salir a la calle y tiene historia de opacidad corneal desde hace casi dos años. El motivo por el que acudió a consulta fue que desde los dos meses de edad había presentado, tanto él como su hermana de camada, opacidad corneal en ambos ojos, por lo que la propietaria los llevó con un MVZ externo a los seis meses de edad quien le indicó que presentaban úlceras corneales, por lo que mandó tratamiento con antibiótico y desinflamatorio sin principios activos, dosis ni frecuencia referidas; no observó mejoría en el paciente, pero sí en la hermana. Conforme pasaba el tiempo los ojos del gato aumentaron de tamaño, comenzaron a sangrar y el ojo derecho presentó exudado purulento y costras, además de observar al paciente más deprimido, bebiendo poca agua, con hiporexia y aislado de sus congéneres, por lo que decidió acudir al Hospital Veterinario de Especialidades (HVE) de la Universidad Nacional Autónoma de México (UNAM) para otra opinión.

Al examen físico general el gato presentó tejido de nueva formación en ambos globos oculares con superficie irregular, roja y áreas con exudado supurativo y hemorrágico (Figura 1 A y B), así como linfadenomegalia submandibular derecha. No se evidenciaron otras lesiones durante la exploración clínica sistémica. Debido al avanzado grado de afección en ambos órganos y al dolor que le generaba, se

procedió a la enucleación bilateral (Figura 2 A y B), para lo cual se realizó perfil integral reportando neutrofilia, linfopenia, así como hipoglucemia (Figura 3 A y B); se midió densidad urinaria en 1.057 y se realizó ELISA para leucemia viral felina (LeVF) y virus de inmunodeficiencia felina (VIF), las cuales resultaron negativas. Ambos globos oculares fueron fijados en formol al 10% y remitidos para su estudio al Departamento de Patología de la Facultad de Medicina Veterinaria y Zootecnia (FMVZ) de la UNAM.

Asimismo, se realizó estudio radiográfico de tórax en sus proyecciones lateral izquierda-lateral derecha (Li-Ld), lateral derecha-lateral izquierda (Ld-Li) y ventrodorsal (VD) para descartar metástasis pulmonar secundaria a probable CCE, ya que este era uno de los diagnósticos presuntivos que se tenían en el momento. No se observaron cambios sugerentes de metástasis (Figura 4 A, B y C).

En su segunda revisión postquirúrgica (día 21 de evolución) se realizó un ultrasonido de órbita con la finalidad de tener un punto de comparación en sus siguientes visitas, en el que no se observaron cambios sugerentes de crecimiento de tejido de nueva formación compatible con reincidencia del tumor (Figura 5 A y B). Además, se realizó un ultrasonido dirigido de hígado (Figura 6) y bazo (Figura 7), con el fin de descartar metástasis a estos órganos, en el cual no se observaron cambios sugerentes. Debido a estos hallazgos se agendó cita de seguimiento para repetir el ultrasonido de órbita en 3 meses; sin embargo, la propietaria no volvió a acudir por cuestiones personales, pero vía telefónica reportó que el paciente se encontraba bien, de buen ánimo y realizaba sus actividades de manera normal.

**Hallazgos macro y microscópicos**

En el examen macroscópico de ambos órganos ya fijados, el globo ocular izquierdo presentó tejido de nueva formación de 3.5 x 2.0 x 1.8 cm, con superficie irregular, café oscuro y áreas blancas. Este tejido sustituía la córnea e infiltraba la esclerótica y la túnica vascular del segmento anterior; la lesión ocupaba las cámaras anterior y posterior con invasión parcial de la cámara vítrea. El cristalino estaba ausente (afaquia), se apreció escaso humor vítreo café oscuro y desprendimiento parcial de la retina. El globo ocular derecho presentó tejido de nueva formación de 2.8 x 2.3 x 2.0 cm; con superficie irregular, café rojizo y áreas blancas. Este tejido exhibió un patrón infiltrativo similar al descrito en el ojo contralateral. En este globo ocular el cristalino estaba presente y el segmento posterior estaba colapsado y con escaso humor vítreo (Figura 8).

Se evaluaron secciones histológicas teñidas con hematoxilina y eosina de ambos globos oculares. El análisis microscópico reveló hallazgos consistentes con tejido neoplásico en ambos órganos, el cual infiltraba extensas áreas de la esclerótica residual (Figura 9 A) y túnica vascular del segmento anterior, e invadía la cámara

anterior y posterior (Figura 9 B). El tejido se organizaba en nidos, cordones y papilas conformados por células epiteliales sostenidas por estroma fibrovascular de densidad variable (Figura 10 A y B). Las células eran poliédricas, con citoplasma eosinofílico, núcleo redondo a oval de cromatina fina granular y un nucléolo evidente. Se apreció marcada anisocitosis, anisocariosis, anisonucleolosis, moldeamiento nuclear y emperipolesis, así como células bi y multinucleadas, y elevado índice mitótico con más de 30 mitosis atípicas por cada 10 campos a 40x (Figura 11 A y B). El tejido neoplásico presentaba extensas áreas de necrosis, hemorragia y edema acompañadas por variable cantidad de linfocitos, células plasmáticas, neutrófilos y macrófagos, así como fibras de colágena, fibroblastos y vasos sanguíneos.

**Pruebas complementarias y criterios diagnósticos**

No se realizaron otros estudios complementarios. Con base en la ubicación de ambas lesiones, morfología celular, conteo mitótico y el comportamiento infiltrativo del tejido neoplásico, fue posible establecer el diagnóstico definitivo de CCE ocular con afección bilateral.

**Diagnósticos diferenciales**

Dentro de los diagnósticos diferenciales se consideró el CCE (con origen en el tercer párpado, conjuntiva, limbo o córnea), el adenocarcinoma de la glándula del tercer párpado, carcinoma iridociliar y sarcoma postraumático ocular.

**Discusión**

En los animales domésticos, la mayoría de los tumores que afectan la córnea y la esclerótica son secundarios a la extensión conjuntival, limbar o intraocular (1). El CCE afecta con mayor frecuencia la conjuntiva palpebral y el tercer párpado como consecuencia de la expansión de un tumor palpebral. Asimismo, se considera más probable la expansión de un tumor conjuntival, límbico o intraocular hacia la córnea, que el desarrollo de una neoplasia primaria en este tejido normalmente avascular (5). Debido al avanzado compromiso tisular en ambos globos oculares, no fue posible determinar el origen de la neoplasia. Sin embargo, las neoplasias escamosas que afectan la superficie ocular tienen una preferencia por el limbo, el cual forma la unión corneoescleral, siendo la zona de transición entre la población de células epiteliales corneales y conjuntivales. Células madre con capacidad de regenerar el epitelio corneal residen en el limbo en las empalizadas limbares de Vogt. Dichas células tienen alta capacidad proliferativa, son de ciclo lento y son susceptibles a la acumulación de posibles cambios oncogénicos (2). El CCE que comienza en la conjuntiva limbar, se observa con mayor frecuencia en el ganado,

pero puede ocurrir en cualquier especie (6). Se ha reportado un caso de un gato de 13 años de edad con CCE corneolimbal con invasión intraocular (2). Por lo tanto, debido a la pérdida total de la córnea e infiltración de la esclerótica del segmento anterior, es probable que el limbo haya sido el origen del CCE en ambos globos oculares.

Se reportan predilecciones de razas en diferentes especies como las braquicéfalas en perros; la raza Hereford y sus cruces en bovinos, las cuales muestran característica falta de pigmento periocular. Asimismo, en equinos, se observa una mayor prevalencia en caballos de tiro, Appaloosas y Pintos (6,7). El CCE felino es más común en gatos de mediana edad o viejos, ligeramente pigmentados, que a menudo afectan las zonas de mayor exposición al sol (1). En ocasiones, el CCE en perros y gatos se presenta junto con inflamación crónica de la conjuntiva (4). La infección con el virus de inmunodeficiencia felina (VIF) también se ha asociado con CCE en gatos (1). El CCE es un tumor altamente invasivo; sin embargo, puede diseminarse a linfonodos regionales, lo cual no se pudo descartar en el paciente, y de forma poco común hacer metástasis a distancia, sobre todo a pulmones, lo cual no sucedió en el paciente. La presentación de este caso en un felino de dos años de edad sugiere una posible etiología multifactorial, ya que la precocidad y bilateralidad observadas en este paciente podrían estar vinculadas a una interacción entre factores genéticos predisponentes, exposición solar temprana y un proceso inflamatorio ocular crónico debido a las alteraciones observadas en el paciente desde temprana edad.

**Conclusión de la contribución e importancia médica o sanitaria del caso**

El presente caso documenta una presentación atípica de CCE ocular con afección bilateral en un felino de dos años de edad, caracterizada por destrucción de la arquitectura corneal e invasión de estructuras intraoculares. Debido al estado avanzado de la lesión al momento del estudio, se plantea la posibilidad de que el origen neoplásico se localizara en el limbo, dada la susceptibilidad de esta zona a transformaciones oncogénicas en la superficie ocular. La relevancia clínica de este reporte radica en su atipicidad, al presentarse en un paciente relativamente joven y fuera de la localización palpebral habitual en felinos. En conclusión, este caso destaca la necesidad de considerar procesos neoplásicos malignos dentro del diagnóstico diferencial de cuadros de opacidad corneal, con el fin de implementar protocolos diagnósticos precoces para prevenir el compromiso de las estructuras intraoculares y mejorar el pronóstico de conservación del órgano en los gatos.

## Bibliografía


1. Perlmann E, Garcia da Silva E, Mancini Guedes P, de Moraes Barros PS. Co-existing squamous cell carcinoma and hemangioma on the ocular surface of a cat. Vet Ophthalmol. 2010; 13(Suppl 1): 63-66.
2. Scurrell EJ, Lewin G, Solomons M, Rozmanec M, Belford CJ. Corneolimbal squamous cell carcinoma with intraocular invasion in two cats. Vet Ophthalmol. 2013; 16(Suppl 1): 151-154.
3. Delgado EC. Topical chemotherapy with mitomycin C in a feline corneal squamous cell carcinoma. JFMS Open Rep. 2020; 6(1): 2055116920917833.
4. Dubielzig RR. Tumors of the Eye. En: Meuten DJ, editor. Tumors in Domestic Animals. 5a ed. Ames, IA: Wiley-Blackwell; 2017. p. 892-922.
5. Glaze MB, Maggs DJ, Plummer CE. Feline Ophthalmology. En: Gelatt KN, Plummer CE, editores. Essentials of Veterinary Ophthalmology. 4a ed. Ames, IA: Wiley-Blackwell; 2022. p. 541-603.
6. Grahn BH, Peiffer RL, Wilcock BP. Histologic Basis of Ocular Disease in Animals. 1a. ed. Hoboken, NJ: Wiley-Blackwell; 2019.
7. Dubielzig RR, Ketring K, McLellan GJ, Albert DM. Veterinary Ocular Pathology: A Comparative Review. 1a. ed. Edinburgh: Saunders Elsevier; 2010

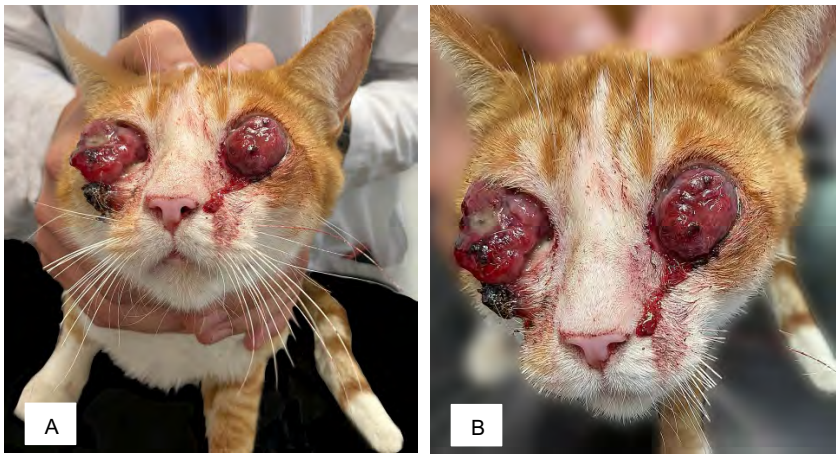


**Figura 1 (A y B).** Ambos globos oculares exhiben tejido de nueva formación con superficie irregular, roja y áreas con exudado supurativo y hemorrágico.

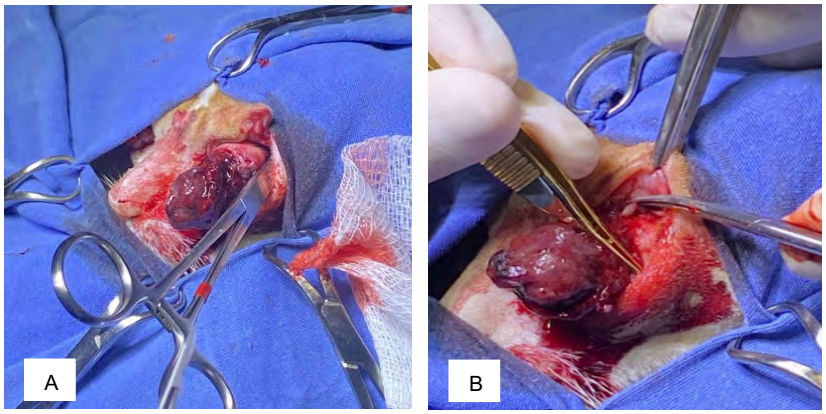


**Figura 2 (A y B).** Enucleación bilateral.

| Analito | Valor | Unidades | IR |
|---|---|---|---|
| Hematocrito | 0.36 | L/L | 0.27-0.45 |
| Hemoglobina | 119 | g/L | 80-150 |
| Eritrocitos | 7.3 | $X10^{12}$/L | 5.0-10.0 |
| VGM | 49 | fL | 39-55 |
| CGMH | 330 | g/L | 300-360 |
| Reticulocitos | - | $X10^{9}$/L | <60 |
| Plaquetas | 340 | $X10^{9}$/L | 300-700 |
| ST | 72 | g/L | 60-80 |
| **Leucocitos** | **26.3** | $X10^{9}$/L | 5.5-19.5 |
| **Neutrófilos** | **24.8** | $X10^{9}$/L | 2.5-12.5 |
| Banda | 0.1 | $X10^{9}$/L | <0.3 |
| **Linfocitos** | **0.9** | $X10^{9}$/L | 1.5-7.0 |
| Monocitos | 0.5 | $X10^{9}$/L | 0-0.8 |
| Eosinófilos | 0 | $X10^{9}$/L | 0-0.8 |
| Basófilos | 0 | $X10^{9}$/L | raros |

B

| Analito | Valor | Unidades | IR |
|---|---|---|---|
| **Glucosa** | **3.6** | mmol/L | 3.8-7.9 |
| Urea | 6.4 | mmol/L | 4.1-10.8 |
| Creatinina | 102 | µmol/L | 56-176 |
| Colesterol | 3.05 | mmol/L | 1.78-3.87 |
| Triglicéridos | 1.2 | mmol/L | 0.6-1.2 |
| B. total | 2.1 | µmol/L | 1.7-6.8 |
| B. conjugada | 0.7 | µmol/L | 0-1.7 |
| BNC | 1.4 | µmol/L | 0-1.5 |
| ALT | 23 | U/L | <72 |
| AST | 22 | U/L | <61 |
| FA | 11 | U/L | <107 |
| Amilasa | 1049 | U/L | <1800 |
| CK | 136 | U/L | <277 |

| Analito | Valor | Unidades | IR |
|---|---|---|---|
| PT | 68 | g/L | 59-81 |
| Albúmina | 28 | g/L | 26-38 |
| Globulinas | 40 | g/L | 29-47 |
| Relación A/G | 0.70 | - | 0.58-1.16 |
| Calcio | 2.21 | mmol/L | 2.05-2.76 |
| Fósforo | 1.82 | mmol/L | 0.96-1.96 |
| Potasio | 4.4 | mmol/L | 3.6-5.3 |
| Sodio | 152 | mmol/L | 143-158 |
| Cloro | 123 | mmol/L | 110-125 |
| Bicarbonato | 16 | mmol/L | 14-24 |
| ANV | 17 | mmol/L | 10-27 |
| DIF | 29 | mmol/L | 30-40 |
| Osmolaridad | 302 | mOsm/L | 290-330 |

**Figura 3.** (A) Hemograma. (B) Bioquímica sérica.

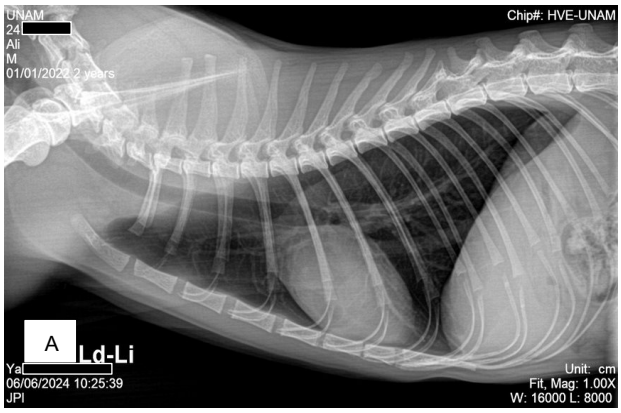


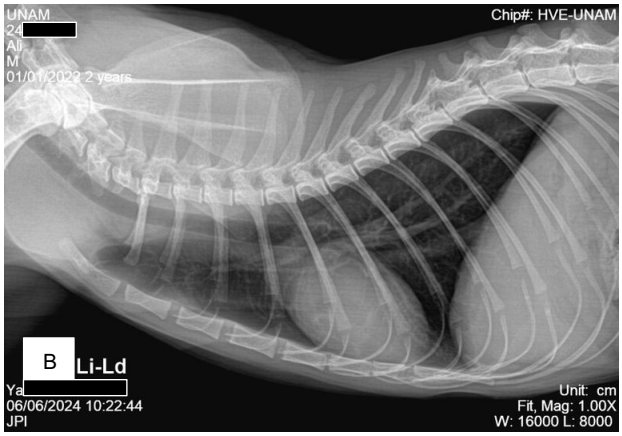

**Figura 4 (A, B y C).** Estudio radiográfico de tórax en sus proyecciones Li-Ld, Ld-Li y VD, sin evidencia de metástasis pulmonar.

C

**Figura 5 (A y B).** Ultrasonido de órbita bilateral realizado al día 21 postquirúrgico, en donde no se observaron cambios sugerentes de crecimiento de tejido de nueva formación compatible con reincidencia del tumor.

**Figura 6.** Ultrasonido dirigido de hígado, sin cambios sugerentes de metástasis.

**Figura 7.** Ultrasonido dirigido de bazo, sin cambios sugerentes de metástasis.

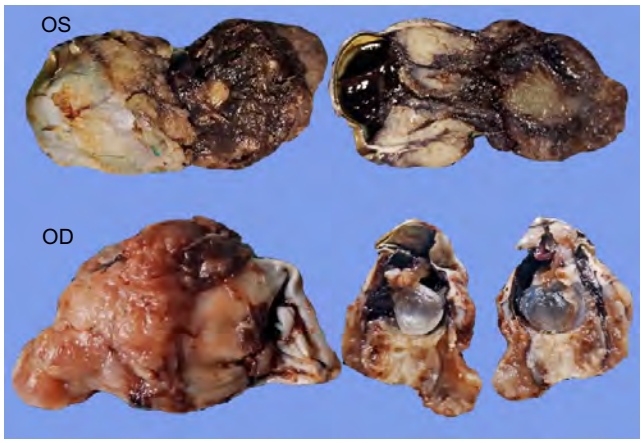


**Figura 8.** Globos oculares fijados en formol al 10%. OS con tejido de nueva formación irregular, café oscuro y áreas blancas, que sustituye la córnea e infiltra la esclera y la túnica vascular anterior; ocupa ambas cámaras con invasión parcial del vítreo. Se observa afaquia y desprendimiento parcial de retina. El OD exhibe tejido similar, café rojizo, con patrón infiltrativo similar al ojo contralateral y segmento posterior colapsado. OS: *Oculus Sinister* (ojo izquierdo), OD: *Oculus Dexter* (ojo derecho).

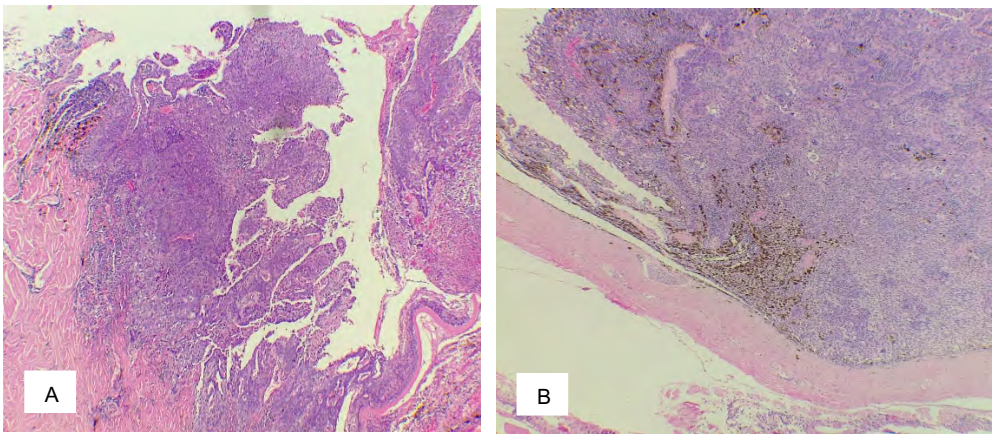


**Figura 9 (A).** El tejido neoplásico infiltra áreas de la esclerotica residual. (B) Túnica vascular con invasión de las cámaras anterior y posterior. 4x, H&E.

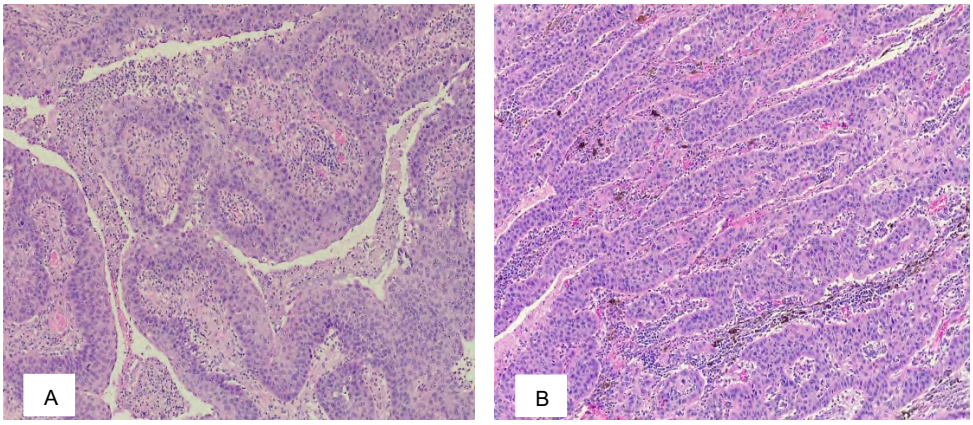


**Figura 10.** Tejido neoplásico organizado en nidos (A) y cordones (B), conformados por células epiteliales sostenidas por estroma fibrovascular de densidad variable. 10x, H&E.

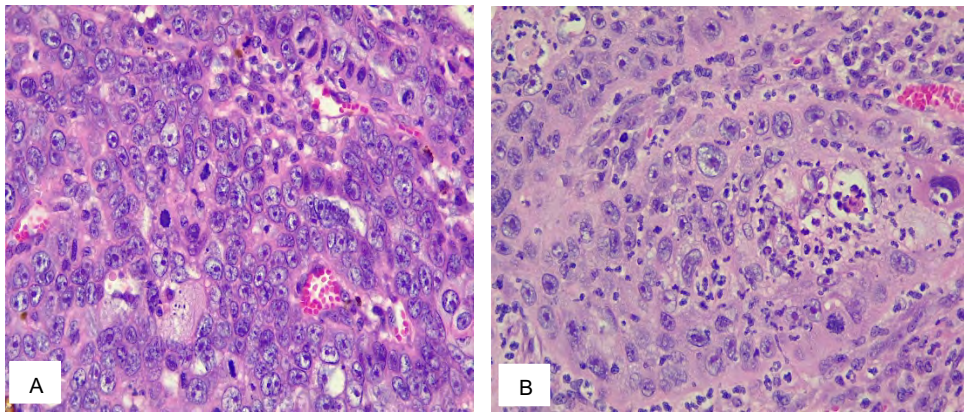


**Figura 11.** (A y B) Las células exhiben marcada anisocitosis, anisocariosis, moldeamiento nuclear y emperipolesis; se aprecian células bi y multinucleadas, así como numerosas figuras mitóticas atípicas. 40x, H&E.

# CARCINOMA DE CÉLULAS ESCAMOSAS EN REGIÓN PERIOCULAR EN EQUINO (*Equus ferus caballus):* REPORTE DE UN CASO

**Saavedra CS[1*], Acosta Chaparro SIB[1], Ku QZ[2], González GP[2], Pérez HPC[3], León ZRS[2, 3]**

[1]Estudiante de Licenciatura en Medicina Veterinaria y Zootecnia, UVM campus Querétaro
[2]Docente de Licenciatura, UVM en Medicina Veterinaria y Zootecnia, UVM campus Querétaro
[3]Centro de Diagnóstico Veterinario Bajío

**Correspondencia: saavedracamarenasebastian@gmail.com**

## Resumen

El carcinoma de células escamosas (CCE) es una de las neoplasias más frecuentes en equinos y representa el tumor ocular más común en esta especie. Su etiología es multifactorial, asociándose con radiación ultravioleta, pigmentación periocular reducida, predisposición genética y alteraciones en la reparación del ADN. La exposición crónica a radiación UV induce daño en queratinocitos perioculares y favorece mutaciones en p53, alterando la capacidad de reparación celular. Estudios recientes identifican una variante puntual en el gen DDB2 como un factor hereditario que predispone al desarrollo de CCE limbal y periocular, especialmente en razas como Haflinger, Belgian Draft y Rocky Mountain Horse. Esta mutación reduce la capacidad del complejo DDB1- DDB2 para reconocer lesiones inducidas por UV, permitiendo la acumulación de daño genómico. Clínicamente, el CCE periocular equino es localmente invasivo y puede comprometer párpados, limbo, conjuntiva y membrana nictitante, causando dolor ocular y pérdida de la visión. El diagnóstico se basa en la evaluación oftálmica y el estudio de histopatología, mientras que el tratamiento incluye escisión quirúrgica amplia, crioterapia, radioterapia o quimioterapia local, con riesgo de recurrencia aún con márgenes limpios.

**Palabras clave:** Carcinoma de células escamosas, queratinocitos, periocular, caballo.

## Abstract

Squamous cell carcinoma (SCC) is one of the most frequent neoplasms in horses and represents the most common ocular tumor in this species. Its etiology is multifactorial, associated with ultraviolet radiation, reduced periocular pigmentation, genetic predisposition, and alterations in DNA repair. Chronic exposure to UV radiation induces damage to periocular keratinocytes and promotes mutations in p53, altering cellular repair capacity. Recent studies identify a point variant in the DDB2 gene as a hereditary factor that predisposes to the development of limbal and periocular SCC, especially in breeds like Haflinger, Belgian Draft, and Rocky

Mountain Horses. This mutation reduces the ability of the DDB1-DDB2 complex to recognize UV-induced lesions, allowing the accumulation of genomic damage. Clinically, equine periocular squamous cell carcinoma (ESC) is locally invasive and can involve the eyelids, limbus, conjunctiva, and nictitating membrane, causing eye pain and vision loss. Diagnosis is based on ophthalmic evaluation and histopathology, while treatment includes wide surgical excision, cryotherapy, radiotherapy, or local chemotherapy, with a risk of recurrence even with clear margins.
**Key words:** Squamous cell carcinoma, keratinocytes, periocular, horse.

## Introducción

El carcinoma de células escamosas (CCE) es una neoplasia maligna originada en queratinocitos y constituye uno de los tumores cutáneos y mucocutáneos más relevantes en medicina veterinaria debido a su alta prevalencia y comportamiento localmente invasivo (Gelatt, 2024). Se ha descrito en múltiples especies domésticas, con incidencias variables dependiendo de la exposición a radiación ultravioleta (UV), la pigmentación de la piel y factores genéticos particulares. En bovinos el CCE ocular representa uno de los tumores más frecuentes, especialmente en animales con zonas perioculares despigmentadas y en ambientes con radiación solar intensa (Cardina *et al*., 2016). En felinos, esta neoplasia afecta comúnmente pabellones auriculares, plano nasal y párpados, con predominio en animales de capa clara y antecedentes de exposición solar prolongada (Sykora & Brandt, 2017). En caninos, aunque menos prevalente, el tumor se presenta de forma semejante en regiones de piel expuesta.

En equinos, el CCE es considerado el tumor ocular más común y afecta con mayor frecuencia estructuras como párpados, limbo, conjuntiva y membrana nictitante, donde la exposición directa a radiación UV es un factor decisivo (Hollis,2024; MSD Veterinary Manual, 2024). La patogénesis de CCE se relaciona con la formación de dímeros de pirimidina y la subsecuente alteración en genes supresores tumorales como p53, lo que compromete los mecanismos de reparación del ADN (Hollis,2024). Recientemente se ha descrito la participación de alteraciones en los mecanismos de detección de daño por UV, lo que incrementa la susceptibilidad a CCE periocular en razas como Haflinger, Belgian Draft y Rocky Mountain Horse (Bellone et al., 2017; Knickelbein et al., 2020).

El CCE equino debe entenderse dentro de un contexto amplio en el que incluya factores ambientales, genéticos y fenotípicos, similares a los descritos en otras especies domésticas. Su alta frecuencia, capacidad invasiva y riesgo de recurrencia tras el tratamiento justifican la importancia de su estudio.

**Descripción del caso**

El 21 de diciembre del 2023 se recibe en el área de anatomopatología de Centro de Diagnóstico Veterinario Bajío, la pieza quirúrgica referida como “ojo” de un equino para su estudio histopatológico. La historia clínica describía un tejido de nueva formación localizado sobre la córnea, de superficie rugosa, color café claro a blanco, con un área central de solución de la continuidad.

**Hallazgos macroscópicos**

Durante la inspección macroscópica se recibió pieza quirúrgica referida como “ojo” semicircular con medidas de 5.4 x 4.2 x 2.8 cm. Sobre la córnea se encontró un tejido de nueva formación blanco café claro, con superficie rugosa, con un área central de solución de la continuidad (ulceración). Al corte, sobre el iris, se observó un tejido de nueva formación, firme, blanco, delimitado, no encapsulado. En la superficie de la esclerótica, presentó adherencias de tejido conectivo.

**Hallazgos microscópicos**

Durante la inspección microscópica se observaron células neoplásicas epiteliales poliédricas en pequeños grupos y en ocasiones sueltas, poseen de moderado a abundante cantidad de citoplasma eosinofílico con grados variables de diferenciación a queratina; sus núcleos son de redondo a pleomórficos, con cromatina gruesa granular y con un nucleolo basofílico. Con un conteo mitótico bajo de <1mitosis/10HPF/40X (0.42 mitosis/ $mm^2$. Adyacente a esta zona se encontró abundante infiltrado inflamatorio conformado por macrófagos y neutrófilos degenerados.

**Diagnóstico morfológico**

- Neoplasia maligna de origen epitelial: Carcinoma de células escamosas bien diferenciado

**Discusión y conclusión**

El carcinoma de células escamosas (CCE) en equinos representa una neoplasia de alta relevancia clínica debido a su comportamiento localmente invasivo, elevada frecuencia en estructuras oculares expuestas y tendencia a la recurrencia, aun tras resección quirúrgica con márgenes aparentemente adecuados. A diferencia de otras especies domésticas, donde la distribución anatómica puede variar, en el caballo existe una marcada predilección por regiones perioculares, lo cual refuerza el papel

central de la radiación ultravioleta (UV) como principal factor etiopatogénico (Gelatt, 2024; Hollis, 2024).

En el presente caso, la localización corneal y limbal, así como la presencia de ulceración, coinciden con las descripciones clásicas de CCE ocular equino, particularmente en zonas de transición mucocutánea altamente expuestas a radiación solar. Los hallazgos histopatológicos, caracterizados por una proliferación de queratinocitos neoplásicos con diferenciación escamosa, pleomorfismo nuclear y bajo índice mitótico, son consistentes con un CCE bien diferenciado, lo cual sugiere un crecimiento relativamente lento pero con capacidad de invasión local significativa (Veterinary Sciences, 2024; Santana & Pérez, 2024).

Desde el punto de vista patológico, la evidencia actual respalda un modelo multifactorial en el que convergen daño actínico crónico, alteraciones en mecanismos de reparación del ADN y susceptibilidad genética. En este contexto, mutaciones en genes como *TP53* y, más recientemente, variantes en el gen *DDB2*, han sido asociadas con una mayor predisposición al desarrollo de CCE periocular en equinos, particularmente en razas específicas. Aunque en este caso no se realizaron estudios genéticos, la presentación anatómica y morfológica es altamente compatible con los patrones descritos en individuos susceptibles (Hollis, 2024; Young *et al*., 2019).

Adicionalmente, la posible participación de agentes virales, como papilomavirus y gammaherpesvirus, ha sido documentada en lesiones de CCE equino, lo que sugiere un papel co-factor en la carcinogénesis, probablemente facilitando la persistencia de daño genómico o modulando la respuesta inmune local. No obstante, su implicación exacta continúa siendo motivo de investigación, por lo que su presencia no puede considerarse determinante en todos los casos (Miglinci et al., 2023; Newkirk et al., 2014; Sykora & Brandt, 2017).

Desde una perspectiva clínica, la alta tasa de recurrencia reportada en la literatura subraya la importancia de establecer protocolos terapéuticos integrales que incluyan, además de la escisión quirúrgica, terapias adyuvantes como crioterapia, quimioterapia local o radioterapia (Gelatt, 2024; Hollis, 2024).

En conclusión, el presente caso confirma la presentación típica del CCE periocular en equinos, destacando la interacción entre factores ambientales, genéticos y posiblemente infecciosos en su desarrollo. La correlación entre los hallazgos clínicos, macroscópicos e histopatológicos permite establecer un diagnóstico preciso y resalta la importancia del abordaje multidisciplinario para optimizar el pronóstico. Este reporte contribuye a reforzar el conocimiento sobre la biología de esta neoplasia y enfatiza la necesidad de estrategias preventivas enfocadas en la reducción de la exposición a radiación UV en animales predispuestos.

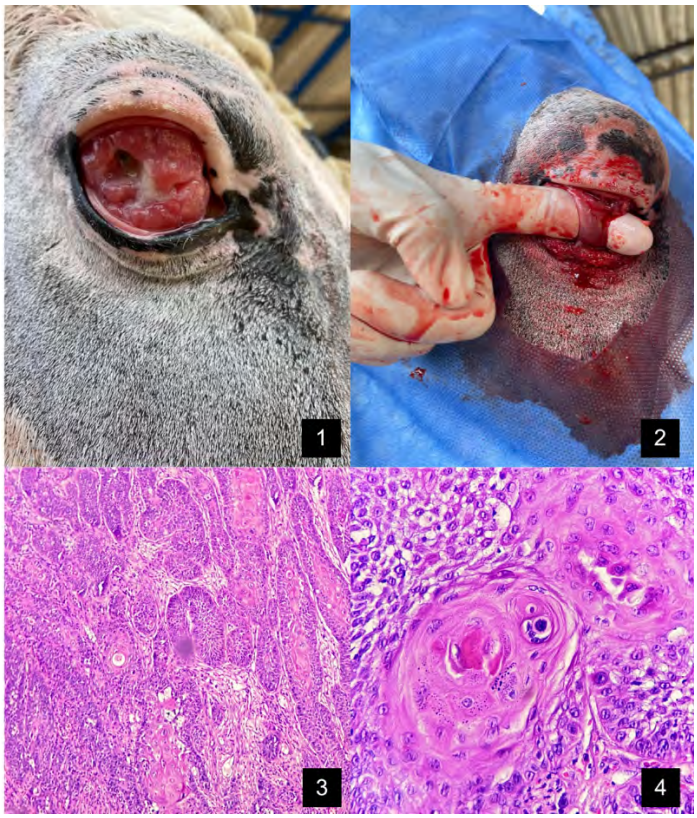


**Imagen 1.-** Fotografia macroscópica del paciente, donde se puede observar en el ojo derecho que la córnea está remplazada en su totalidad, por un tejido de nueva formación . **Imagen 2.-** Fotografía macroscópica de la cavidad ocular posterior al retiro quirurgico, donde se puede evidenciar el músculo recto ventral. **Imagen 3.-** Fotomicrografía del corte histológico teñido con hematoxilina y eosina con el objetivo de 10X. Se aprecian las células neoplásicas, dispuestas en paquetes y trabéculas **Imagen 4.-** Fotomicrografía del corte histológico teñido con hematoxilina y eosina con el objetivo de 40X. Se aprecian áreas de disqueratosis.

**Bibliografía**


- Santana, E. S., & Pérez, O. E. (2024). *Presentación ocular de tumor de células escamosas en equino PSI: Reporte de caso* [Trabajo de grado, Universidad de los Llanos]. https://repositorio.unillanos.edu.co/server/api/core/bitstreams/4b36380b-f105-402d-95ea-61d7016d32ef/content
- IVO Oftalmología Veterinaria. (s. f.). *Carcinoma de células escamosas*. https://ivoft.com/patologias/carcinoma-de-celulas-escamosas/
- Gelatt, K. N. (2024, septiembre 17). Cánceres y tumores del ojo en caballos. En *Manual de Veterinaria de MSD*. https://www.msdvetmanual.com/es/propietarios-de-caballos/trastornos-de-los-ojos-en-caballos/c%C3%A1nceres-y-tumores-del-ojo-en-caballos
- Hollis, A. R. (2024). Squamous cell carcinomas in horses: An update of the aetiopathogenesis and treatment options. *Veterinary Clinics of North America: Equine Practice, 40*(2), 421–430. https://doi.org/10.1016/j.cveq.2024.07.007
- Veterinary Sciences. (2024). Equine squamous cell carcinoma: Current perspectives. *Veterinary Sciences, 11*(4), 167. https://doi.org/10.3390/vetsci11040167
- Miglinci, L., Weber, C., Schurch, A. C., Tobler, K., & Ackermann, M. (2023). Detection of equine papillomaviruses and gammaherpesviruses in equine squamous cell carcinomas. *Pathogens, 12*(2), 179. https://doi.org/10.3390/pathogens12020179
- Newkirk, K. M., Hendrix, D. V. H., Anis, E. A., Rohrbach, B. W., Ehrhart, E. J., Lyons, J. A., & Kania, S. A. (2014). Detection of papillomavirus in equine periocular and penile squamous cell carcinoma. *Journal of Veterinary Diagnostic Investigation, 26*(1), 131–135. https://doi.org/10.1177/1040638713511618
- Equine Sarcoid. (s. f.). *Squamous cell carcinoma*. https://equinesarcoid.co.uk/squamous-cell-carcinoma
- Sykora, S., & Brandt, S. (2017). Papillomavirus infection and squamous cell carcinoma in horses. *The Veterinary Journal*. https://doi.org/10.1016/j.tvjl.2017.05.007
- Young, A., Knickelbein, K., Bellone, R., & Finno, C. (2019, October 18). Ocular squamous cell carcinoma. University of California, Davis, School of Veterinary Medicine. https://ceh.vetmed.ucdavis.edu/health-topics/ocular-squamous-cell-carcinoma
- Cardona, J. A., Martínez, M. M., & Montes, D. V. (2016). Carcinoma de células escamosas nasal y ocular en un toro simmental. *Revista de Investigaciones Veterinarias del Perú*. https://www.redalyc.org/pdf/5958/595879099015.pdf

# CARCINOMA DE CÉLULAS ESCAMOSAS METASTÁSICO EN UN PAPAGAYO MOLUQUEÑO (*Alisterus amboinensis)*

**Aquino CTY[1]*, Ledesma RI[2], Sánchez GF[1]**
[1]Departamento de Medicina y Zootecnia de Aves, FMVZ-UNAM
[2]Medica titular en Atención Veterinaria Especializada (AVE)
**Correspondencia: spuma91@hotmail.com**

**Resumen**
El carcinoma de células escamosas es una neoplasia primaria de la piel que afecta a los animales domésticos y a las aves. En el Laboratorio de Diagnóstico e Investigación de las Enfermedades de las Aves de la FMVZ-UNAM, se recibió el cadáver de papagayo moluqueño (*Alisterus amboinensis*), que a la necropsia presentó una lesión ulcerada y hemorrágica en la piel de la región dorsal del pigostilo, que se asoció a un carcinoma de células escamosas, con metástasis a hígado y riñón. También, se encontró una poliserositis fibrinosa y hepatitis necrótica asociadas a una infección bacteriana que fue secundaria a las lesiones cutáneas, así mismo, se detectaron lesiones en glándula tiroides y paratiroides por deficiencias nutricionales. A pesar de la marcada invasividad local por parte de los carcinomas de células escamosas, la evidencia de metástasis en las aves es baja, de ahí la importancia de documentar los casos, para tener un conocimiento más claro con respecto al comportamiento biológico, pronóstico y tratamiento de este tipo de neoplasias en psitácidos.
**Palabras clave:** Carcinoma de células escamosas, metástasis, hígado, riñón.

**Abstract**
Squamous cell carcinoma is a primary skin neoplasm common to domestic animals and birds. A diseased moluccan king parrot (*Alisterus amboinensis*) was recived at the Laboratory of Diagnosis and Research in Poultry Diseases of the FMVZ-UNAM, on the skin of the dorsal plane of the pygostyle a ulcerative and hemorragic lesion was detected at necropsy, associated to a squamous cell carcinoma, with metastasis in liver and kidney. In addition, a fibrinous polyserositis and hepatitis was found do to a bacterial infection secondary to the cutaneous lesions, and lesions of the thyroid and parathyroid glands due to nutritional deficiencies. Despite notorious local invasives by squamous cell carcinomas, the evidence of metastasis in avian species is rare therefore it's important to document cases, in order to obtain a clearer knowledge of the biological behavior, prognosis and treatment of this neoplasm in psittacine birds.
**Key words:** Squamous cell carcinoma, metastasis, liver, kidney.

## Introducción

El carcinoma de células escamosas (CCE) es una neoplasia de origen epitelial, cuyas células muestran una diferenciación escamosa; pueden clasificarse como erosivos o infiltrativos.[1] Macroscópicamente suelen presentar ulceraciones y hemorragias.[2] Su incidencia en las aves psitaciformes es baja, puede de desarrollarse en cualquier sitio, pero, es más común en las uniones mucocutáneas, glándula uropígea, porción distal de las alas (falanges y patagio) y el tracto digestivo.[3] Es un tumor maligno, localmente invasivo, que raramente produce metástasis en aves, a diferencia de los seres humanos, perros, gatos y caballos, en donde es más frecuente la invasión de vasos sanguíneos, afectando órganos como el pulmón, hígado y bazo. Dicho lo anterior, el objetivo de este trabajo es describir por primera vez un carcinoma de células escamosas en un papagayo moluqueño (*Alisterus amboinensis*), primario de piel con metástasis a hígado y riñón.

## Historia clínica

Se remite al Laboratorio de Diagnóstico e Investigación en Enfermedades de las Aves de la FMVZ-UNAM, el cadáver de un ejemplar de papagayo moluqueño (*Alisterus amboinensis*), de aproximadamente 13 años de edad. Los tutores detectaron un problema respiratorio, con evolución de 5 días. Al examen físico general se observó disnea, ruidos respiratorios, secreción de moco transparente en coana palatina, y en la piel de la región dorsal del pigóstilo se detectó una zona extensa de ulceración y necrosis. Así mismo, presentó un peso de 182 g y una condición corporal 2/5. Se realizó un estudio bacteriológico de la secreción respiratoria con antibiograma. El paciente es enviado a casa con tratamiento antimicrobiano (Amoxicilina con ácido clavulánico) y manejo del dolor (Meloxicam), muere al día siguiente. Se realizó la necropsia e histopatología.

## Hallazgos macroscópicos

A la inspección externa, el ave presentó una condición corporal 2/5 y peso de 159 g. En la hendidura palatina se observó moderada cantidad de moco hialino. La ranfoteca tenía sobrecrecimiento y malformación con respecto al eje longitudinal, ocasionando mala oclusión (pico de tijera). En la piel de la región dorsal del sinsacro se apreció una zona extensa de ulceración y hemorragia, que mide 3.1 x 2.4 cm (Figura 1). Las glándulas paratiroides se encontraron aumentadas de tamaño y la del lado izquierdo tenía un nódulo que medía 2 mm de diámetro. El hígado se encontraba aumentado de tamaño y con zonas irregulares de color blanco, al corte, ambos lóbulos presentaron áreas de necrosis caseosa. Los pulmones se encontraron aumentados de tamaño, no colapsados, pesados, de color rojo oscuro

y de aspecto húmedo. Los sacos aéreos abdominales se detectaron moderadamente engrosados y con exudado fibrilar amarillo (fibrina). El saco pericárdico se encontró severamente engrosado por la presencia de exudado fibrinoso formando adherencias con el epicardio.

**Histopatología**

En la piel de la región dorsal del sinsacro, se observaron extensas zonas de ulceración y necrosis de la epidermis, por debajo de esta lesión, se distinguieron áreas hipercelulares compuestas por células neoplásicas epiteliales que se acomodan formando islas y perlas de queratina (Figura 2). Dichas células presentaron un núcleo redondo a oval, eucromático, con cromatina fina granular, nucléolos prominentes y anisocariosis moderada. El citoplasma era abundante, de bordes bien definidos, reforzado y eosinofílico. Se observaron escasas figuras mitóticas (0-1 por campo aleatorio de 40x), en algunas zonas las células neoplásicas se extendieron hacia los huesos del sinsacro. En el hígado se detectaron extensas zonas de necrosis entremezcladas con heterófilos, rodeadas por células neoplásicas epiteliales con morfología similar a la descritas en piel. Con la tinción de Gram se detectaron cocos gran positivos en las áreas de necrosis; la tinción especial de Giménez fue negativa. En riñón, se apreciaron focos metastásicos del carcinoma de células escamosas. El saco aéreo abdominal y el pericardio se encontraron engrosados por la presencia de abundante cantidad de material hipereosinofílico compacto a fibrilar, entremezclado con agregados moderados de heterófilos y macrófagos. Se realizó la tinción de Gram y Giménez, las cuales resultan negativas. En las glándulas paratiroides se observó áreas hipercelulares compuestas de células principales que se disponen formando cordones y luces, dichas células se aprecian menos diferenciadas con núcleo redondo, hipercromático, moderada anisocariosis y moderada cantidad de citoplasma, eosinofílico y de bordes bien definidos. En la glándula tiroides, algunos folículos tiroideos se apreciaron moderadamente dilatados con cambio de afinidad tintorial del coloide a ligeramente basofílico y en algunas zonas dicho material se dispone de manera esférica formando cuerpos de psamoma.

**Diagnósticos morfológicos principales:**

Piel de la región dorsal: Carcinoma de células escamosas bien diferenciado con invasión del sinsacro y metástasis a hígado y riñón.

2.Hígado: Hepatitis necrótica y heterofílica grave zonalmente extensiva crónica-activa con colonias bacterianas cocoides Gram positivas intralesionales.

3. Saco aéreo abdominal: Aerosaculitis fibrinosa grave zonalmente extensiva aguda.

4. Corazón: Pericarditis y epicarditis fibrinosa y heterofílica grave zonalmente extensiva aguda.

6. Glándula paratiroides: Adenoma unilateral.

**Pruebas complementarias**

A partir de una muestra de coana se realizó un aislamiento bacteriano, que fue positivo a *Staphylococcus* spp, *Staphylococcus aureus* y *Pasteurella* spp, las cuales demostraron resistencia a diferentes antibióticos, siendo la Amoxicilina con ácido clavulánico y Gentamicina, en donde las 3 cepas coincidieron en susceptibilidad. De igual forma, se enviaron muestras de hígado, bazo y pulmón para realizar PCR punto final contra *Chlamydia* spp, la cual fue negativa.

**Criterio diagnóstico**

Los carcinomas de células escamosas se caracterizan por formar islas, cordones y trabéculas, además de presentar nucléolos prominentes, anisocariosis, citoplasma abundante, eosinofílico y de bordes bien definidos; así como la presencia de perlas de queratina,[1-2] dichas características se detectaron en este caso. También se encontró metástasis a hígado y riñón, lo cual es poco frecuente en aves.

**Diagnósticos diferenciales**

Debido a la localización, otro proceso neoplásico del cual se podría sospechar es de un adenocarcinoma de la glándula uropígea, que macroscópicamente también se presenta como masas ulceradas, hemorrágicas y necróticas,[2] pero microscópicamente se diferencian rápidamente. Otros diagnósticos diferenciales para los CCE basados en la apariencia macroscópica, incluyen a los queratoacantomas, tumores foliculares y las dermatitis ulcerativas crónicas.[4] Debido

a que se apreció exudado fibrinoso en sacos aéreos, pericardio y necrosis hepática, también se consideró a Clamidiosis aviar, pero se realizó la tinción de Giménez en los órganos afectados y la prueba de PCR punto final, las cuales resultaron negativas para la detección de la bacteria.

**Discusión**

Los hallazgos macro y microscópicos observadas en esta ave, establecen como causa de muerte al carcinoma de células escamosas primario de piel con metástasis a hígado y riñón; así mismo, se encontraron lesiones de un proceso bacteriano sistémico por una bacteria Gram positiva, que fue secundaria a las lesiones (erosiones y úlceras) ocasionadas por la neoplasia detectada en piel. Una de las características macro y microscópicas más importantes de esta neoplasia es la capacidad para ocasionar lesiones necróticas y úlceras en las zonas afectadas y en la literatura se reporta que esta puede ser la causa de las infecciones bacterianas secundarias que se han reportado en hasta el 22% de las aves con carcinomas de células escamosas,[5] como ocurrió en este caso. A pesar de su marcada invasividad local, la evidencia de metástasis en aves es baja, de ahí la importancia de documentar los casos con metástasis, para tener un conocimiento más claro con respecto al comportamiento biológico y el pronóstico de este tipo de neoplasias en psitácidos. En las especies domésticas, el desarrollo del CCE está relacionado a la exposición prolongada a la luz ultravioleta, escasa pigmentación y nula o escasa cantidad de pelo en los sitios de aparición; siendo más común en pacientes geriátricos.[1] En algunas especies su aparición está relacionada con infecciones por papilomavirus, sin embargo, en aves psitácidas aún no se ha determinado la etiología del carcinoma de células escamosas, aunque se especula sobre el papel de la exposición excesiva a la luz ultravioleta, sustancias químicas, genética, dieta, cama reutilizada y agentes infecciosos.[1] En las aves de compañía, las localizaciones primarias del CCE se encuentran en la piel y en el tracto gastrointestinal superior (pico, cavidad oral, esófago, buche, proventrículo).[4] Cuando el carcinoma de células escamosas se presenta en zonas accesibles, el tratamiento estándar incluye la extirpación quirúrgica o la radioterapia. Sin embargo, actualmente no se tiene establecido un protocolo claro en cuanto al manejo y tratamiento del CCE en las aves.[5] En 2018 Zehnder *et al.,*[3] a través de una encuesta recopilada de 87 casos distintos de aves con diagnóstico definitivo de CCE, analizó estadísticamente el éxito de los planes terapéuticos en dichos pacientes y se encontró que el riesgo de muerte disminuye un 67% con la extracción completa del tejido neoplásico, aumentando el periodo de supervivencia.[3] En 1999, Pye *et al.,*[6] reportaron un caso de CCE metastásico en una cacatúa moluca (*Cacatua*

*moluccensis*), afectando el patagio del ala izquierda, con metástasis a hueso, pulmón, hígado y bazo. En 2020, Sojka *et al.*[7] informó de un caso de CCE en la piel de un loro gris africano (*Psittacus erithacus*), secundario a una dermatitis ulcerativa superficial crónica con metástasis a pulmón, hígado, costillas y columna vertebral. El cuadro respiratorio se relaciona al edema y la congestión pulmonar secundarios a la pericarditis restrictiva ocasionada por la infección bacteriana, además el adenoma de glándula paratiroides puede ser de origen nutricional por deficiencia de calcio.

## Conclusión

Actualmente el carcinoma de células escamosas es una de las neoplasias de piel más frecuentes en los animales de compañía, cuya incidencia ha aumentado en los últimos años en aves de compañía y ornato, como los psitácidos. Si bien los avances en la medicina aviar han sido sustanciosos, es necesario recalcar la importancia de la citología o biopsia como técnicas diagnósticas para el CCE en las aves. Así mismo, es importante mencionar, que este es el primer reporte de CCE en un papagayo moluqueño (*Alisterus amboinensis*) primario de piel con metástasis a hígado y riñón, y debe ser considerado como un diagnóstico diferencial de neoplasia de origen epitelial malignas.

## Referencias

1. Meuten DJ. Tumors in domestic animals. 5th ed. Ames, Iowa: John Wiley & Sons Inc; 2017.
2. Schmidt RE, Struthers JD, Phalen DN. Pathology of Pet and Aviary Birds. 3rd ed. New Jersey: John Wiley & Sons Inc.; 2024.
3. Zehnder AM, Swift LA, Sundaram A, Speer BL, Olsen GP, Hawkins MG, Paul-Murphy J. Clinical features, treatment, and outcomes of cutaneous and oral squamous cell carcinoma in avian species. J Am Vet Med Assoc. 2018; 252(3): 309-315.
4. Reavill DR. Tumors of pet birds. Vet Clin North Am Exot Anim Pract. 2004 Sep;7(3):537-60, v. doi: 10.1016/j.cvex.2004.04.008. PMID: 15296864.
5. Gonzalez-Astudillo V, Mete A, Navarro MA, Uzal FA, Asin J. Alimentary squamous cell carcinoma in psittacines: 12 cases and review of the literature. J Vet Diagn Invest. 2021 Sep;33(5):906-912. doi: 10.1177/10406387211021480.
6. Pye GW, Carpenter JW, Goggin JM, Bacmeister C. Metastatic Squamous Cell Carcinoma in a Salmon-Crested Cockatoo (*Cacatua moluccensis*). J Avian Med Surg. 1999; 13(3): 192-200.
7. Sojka PA, Johnson KL, Jones MP, Sokol S. Metastatic squamous cell carcinoma with skeletal and spinal cord invasion in an African grey parrot (*Psittacus erithacus*). J Exot Pet Med. 2020; 35: 74-77.



**Figura 1.** Imagen macroscópica del cadáver de un papagayo moluqueño (*Alisterus amboinensis*), que presenta extensas zonas de ulceración y hemorragias en la piel de la región dorsal del sinsacro y pérdida de plumas coberteras y timoneras.

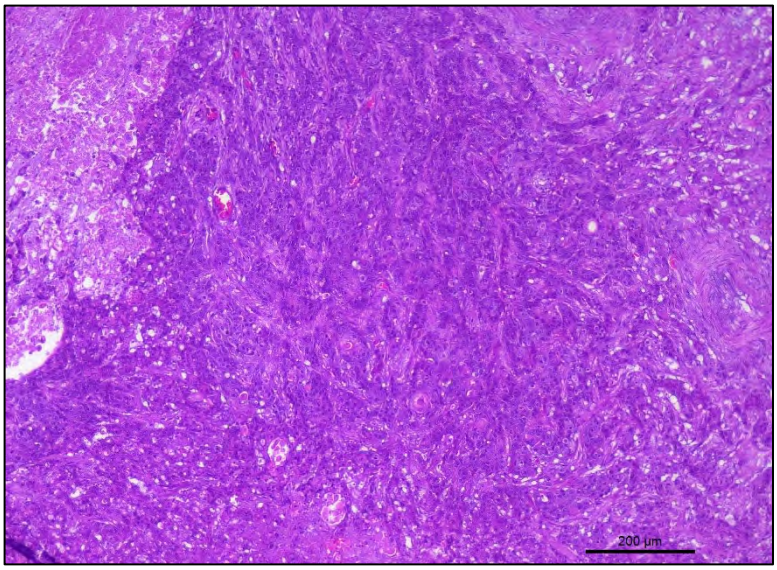


**Figura 2.** Fotomicrografía de hígado, en donde se observa la infiltración de células epiteliales neoplásicas que se disponen formando trabéculas y cordones, y en algunas zonas se diferencian formando perlas de queratina. Tinción H&E, barra de 200 µm.

# CARCINOMA TIROIDEO FOLICULAR COMPACTO POBREMENTE DIFERENCIADO EN UN PERRO (*Canis lupus familiaris*): REPORTE DE CASO

**Hernández ZJJ*1, Pedro PO1, Alvarado QC1, Méndez BA1, Juárez RM1**
[1]Departamento de patología, Facultad de Medicina Veterinaria y Zootecnia, Universidad Nacional Autónoma de México, Ciudad de México, México
**Correspondencia: mvzpvalvarado@gmail.com**

## Resumen
El presente caso describe a un perro de raza Cocker Spaniel, de 13 años, que presentó un nódulo en el lóbulo tiroideo derecho, se le realizó un estudio citológico mediante punción con aguja fina (PAF), mismo que fue remitido al Departamento de Patología de la FMVZ-UNAM. En la citología, debido a la inespecificidad de las características observadas, se estableció el diagnóstico de neoplasia epitelial maligna sugerente de carcinoma tiroideo. Posteriormente, se realizó la tiroidectomía del lóbulo afectado, remitiéndose la pieza al mismo departamento para su estudio histopatológico, en el cual se obtuvo un diagnóstico compatible con carcinoma tiroideo folicular pobremente diferenciado. Derivado de lo anterior, se sugirió corroborar el origen histogenético mediante un panel de inmunohistoquímica que incluyó factor de transcripción tiroideo 1 (TTF-1), tiroglobulina y calcitonina, con lo cual finalmente se confirmó el origen folicular de la lesión.
**Palabras clave:** Tiroides, carcinoma, TTF-1, tiroglobulina, calcitonina, citología.

## Abstract
The present case describes a 13-year-old Cocker Spaniel dog that presented with a nodule in the right thyroid lobe, for which a cytological study was performed by fine-needle aspiration (FNA). The sample was submitted to the Department of Pathology at FMVZ-UNAM. Due to the nonspecific characteristics observed in the citology, a diagnosis of malignant epithelial neoplasia suggestive of thyroid carcinoma was made. Subsequently, a thyroidectomy of the affected lobe was performed, and the specimen was submitted to the same department for histopathological evaluation, which yielded a diagnosis consistent with a poorly differentiated follicular thyroid carcinoma. Based on these findings, confirmation of the histogenetic origin was recommended through an immunohistochemical panel including thyroid transcription factor-1 (TTF-1), thyroglobulin, and calcitonin, which ultimately confirmed the follicular origin of the lesion.
**Keywords:** Thyroid, carcinoma, TTF-1, thyroglobulin, calcitonin.

**Introducción**

Las neoplasias tiroideas en animales domésticos constituyen un grupo heterogéneo de lesiones que se originan a partir de los dos principales componentes celulares de la glándula tiroides: las células foliculares y las células parafoliculares o células C. Su presentación, comportamiento biológico y relevancia clínica varían entre especies. En perros, los tumores tiroideos son predominantemente malignos, caracterizándose por una elevada capacidad invasiva y potencial metastásico; en contraste, en gatos se asocian con mayor frecuencia a procesos benignos e hiperfuncionales, como los adenomas relacionados con hipertiroidismo. En otras especies, como caballos y roedores, su presentación es menos frecuente y, en muchos casos, incidental[1].

En perros, se ha reportado una prevalencia aproximada del 1.1% de neoplasias y entre el 10-15% de neoplasias de cabeza y cuello, de las cuales cerca del 90% presentan comportamiento maligno, con o sin metástasis evidente. Entre las razas más afectadas se encuentran el Bóxer, Beagle, Husky siberiano y Golden Retriever, generalmente en un rango de edad de 9 a 15.8 años, con un promedio cercano a los 10 años[1-3].

Desde el punto de vista histopatológico, las neoplasias de origen folicular se clasifican en adenomas y carcinomas. Los adenomas tiroideos suelen ser lesiones bien delimitadas, de crecimiento expansivo y con una arquitectura similar al tejido tiroideo normal. En contraste, los carcinomas tiroideos presentan una amplia variabilidad histológica, incluyendo patrones folicular, sólido, compacto o pleomórfico, así como invasión capsular y vascular[1]. En los casos poco diferenciados, las características morfológicas pueden ser insuficientes para determinar el origen celular, por lo que es necesario recurrir a técnicas complementarias como la inmunohistoquímica. En este contexto, marcadores como el factor de transcripción tiroideo 1 (TTF-1) y la tiroglobulina son de utilidad para confirmar el origen folicular de las neoplasias tiroideas, siendo el primero un marcador nuclear de diferenciación tiroidea y el segundo una proteína específica sintetizada por las células foliculares[1,3,4].

Por su parte, las neoplasias derivadas de las células parafoliculares (carcinomas medulares) exhiben características neuroendocrinas distintivas, que pueden evidenciarse mediante técnicas histoquímicas, como las tinciones argénticas, que no son 100% sensibles y por lo tanto puede haber tumores neuroendocrinos negativos a estas y tener características histomorfológicas similares a tumores de origen folicular indiferenciados, en especial a los carcinomas foliculares tiroideos compactos[6], por lo que la inmunohistoquímica es de utilidad en este tipo de casos, destacando la expresión de calcitonina o sinaptofisina. El reconocimiento de estas entidades es fundamental para establecer un diagnóstico preciso y comprender su comportamiento biológico[1,5].

**Historia clínica**
Perro cocker spaniel de 13 años, con un nódulo firme de 2.1 x 1.6 cm localizado en lóbulo tiroideo derecho, que no presentó alteraciones en el perfil tiroideo ni cambios aparentes en la bioquímica sérica.

**Hallazgos macro y microscópicos**

**Hallazgos citológicos**
Se remitió al servicio de citopatología del departamento de patología de la Facultad de Medicina Veterinaria y Zootecnia-UNAM, dos laminillas con moderada cantidad de material sanguinolento referidas como "Punción con Aguja Fina de masa en región cervical derecha"; se tiñó una de ellas con Diff-Quik y la otra con Papanicolaou. En ambas laminillas sobre un fondo de eritrocitos y ligeramente proteínico se observaron abundantes grupos de células epiteliales cohesivas que en ocasiones forman estructuras semejantes a folículos con material eosinofílico intraluminal o revisten tallos fibrovasculares. Se caracterizaban por presentar escaso citoplasma ligeramente granular, núcleo redondo con cromatina gruesa y un nucleolo ocasional. Presentaban moderada anisocitosis y anisocariosis, además de abundantes núcleos desnudos y escasas células fusiformes entremezcladas (Figura 1).

**Hallazgos macroscópicos**
Se recibió una pieza quirúrgica consistente con un lóbulo tiroideo, que medía 4.0 x 2.0 x 2.0 cm, que presentó un nódulo parcialmente delimitado de 2.2 x 1.7 x 2.1 cm (4 $cm^3$) y superficie multinodular, café oscuro con áreas blanco-amarillentas inmersas. Al corte, su superficie era multilobulada a sólida, blanco-amarillenta con zonas de hemorragia aleatorias (Figura 2).

**Hallazgos microscópicos**
En las secciones histológicas de la glándula tiroides se observó tejido neoplásico expandiendo el parénquima y comprimiendo los folículos aledaños, el cual estaba mayormente delimitado, encapsulado y compuesto por células epiteliales organizadas en nidos sólidos sostenidos por fibras de colágena. Estas tenían escaso a moderado citoplasma poligonal, eosinofílico a claro, ligeramente granular, de bordes poco definidos. Su núcleo era redondo, eucromático, con uno o dos nucleolos evidentes. Presentaron evidente anisocitosis y anisocariosis, discreto pleomorfismo, esporádicas binucleaciones y una cuenta de 49 mitosis en 15 campos con el objetivo de 40x. Las células neoplásicas se encontraban infiltrando la cápsula y se observaban extensas áreas de necrosis, hemorragia e infiltrado inflamatorio integrado por linfocitos, neutrófilos y escasos macrófagos (Figura 3).

**Pruebas complementarias y criterios diagnósticos**

Se realizó tinción de Grimelius para evidenciar gránulos argirófilos, con resultado negativo. Posteriormente, se llevó a cabo un perfil inmunohistoquímico que incluyó los marcadores TTF-1, tiroglobulina y calcitonina, con la finalidad de confirmar el origen folicular tiroideo y descartar un origen en células parafoliculares (células C) (Figura 4).

Como criterios diagnósticos se emplearon los descritos por Donald Meuten y colaboradores (2017)[1], y por Athey & Vieson *et al*., (2024)[6], en donde describen los distintos tipos y subtipos de carcinomas tiroideos foliculares según el esquema de clasificación de la Organizació Mundial de la Salud (OMS). Considerando el patrón histológico caracterizado por ser de tipo compacto (también denominado sólido), la elevada cuenta mitósica, la invasión capsular, y la inmunopositividad a TTF-1, con ausencia de inmunomarcaje a calcitonina, permitieron considerar un carcinoma tiroideo folicular compacto, pobremente diferenciado.

**Diagnósticos diferenciales**

Asociado con la pobre diferenciación de la neoplasia y considerando la localización, como diagnósticos diferenciales se contemplaron el carcinoma medular tiroideo (carcinoma de células C), y, en menor probabilidad, el carcinoma de glándula paratiroides.

**Discusión**

Los hallazgos citológicos, caracterizados por grupos de células epiteliales cohesivas organizadas en sábanas, estructuras papilares y formaciones foliculares con material eosinofílico fueron sugerentes de una neoplasia maligna de origen folicular; sin embargo, en muchos casos, la citología por sí sola es insuficiente para establecer un diagnóstico definitivo en tumores tiroideos.

El estudio histopatológico permitió identificar una proliferación de células epiteliales dispuestas en nidos sólidos, con atipia celular marcada e invasión capsular, lo cual, en correlación con la elevada cuenta mitósica, se consideran hallazgos compatibles con un carcinoma tiroideo pobremente diferenciado. No obstante, dichas características también puede observarse en neoplasias malignas de origen neuroendocrino como el carcinoma medular tiroideo[6], por lo que la tinción de Grimelius, negativa en este caso, permitió descartar la presencia de gránulos argirófilos, apoyando la exclusión de un origen neuroendocrino. Posteriormente, la inmunohistoquímica fue determinante para confirmar el origen folicular por la positividad con una distribución nuclear para TTF-1, junto con la negatividad para calcitonina para descartar el origen en células C, respectivamente.

**Conclusión de la contribución e importancia médica o sanitaria del caso**

En conjunto, este caso destaca la importancia de realizar un adecuado abordaje diagnóstico de lesiones nodulares en los lóbulos tiroideos, haciendo una minuciosa correlación entre citología, histopatología y técnicas complementarias, como las tinciones argénticas y la inmunohistoquímica, para lograr una adecuada clasificación de neoplasias tiroideas con patrones poco diferenciados.

**Referencias**

1. Meuten DJ, editor. Tumors in Domestic Animals. 5th ed. Ames, IA: Wiley Blackwell; 2017.
2. Wucherer KL, Wilke V. Thyroid cancer in dogs: An update based on 638 cases (1995–2005). J Am Anim Hosp Assoc. 2010;46(4):249–254.
3. Campos M, Ducatelle R, Rutteman G, Kooistra HS, Duchateau L, de Rooster H, et al. Clinical, pathologic, and immunohistochemical prognostic factors in dogs with thyroid carcinoma. J Vet Intern Med. 2014;28(6):1805–1813.
4. Jung CK, Bychkov A, Kakudo K. Update from the 2022 World Health Organization classification of thyroid tumors: A standardized diagnostic approach. Endocr Pathol (o la revista correspondiente, verificar). 2022.
5. Campos M, Ducatelle R, Rutteman G, Kooistra HS, Duchateau L, de Rooster H, Peremans K, Daminet S. Clinical, pathologic, and immunohistochemical prognostic factors in dogs with thyroid carcinoma. J Vet Intern Med. 2014;28(6):1805–1813.
6. **Athey JM, Vieson MD, Bailey K, Rudmann D, Baumgartner WA, Selting KA.** Canine thyroid carcinomas: A review with emphasis on comparing the compact subtype of follicular thyroid carcinomas and medullary thyroid carcinomas. **Vet Pathol.** 2024;61(1):7–19. doi:10.1177/03009858231177225.

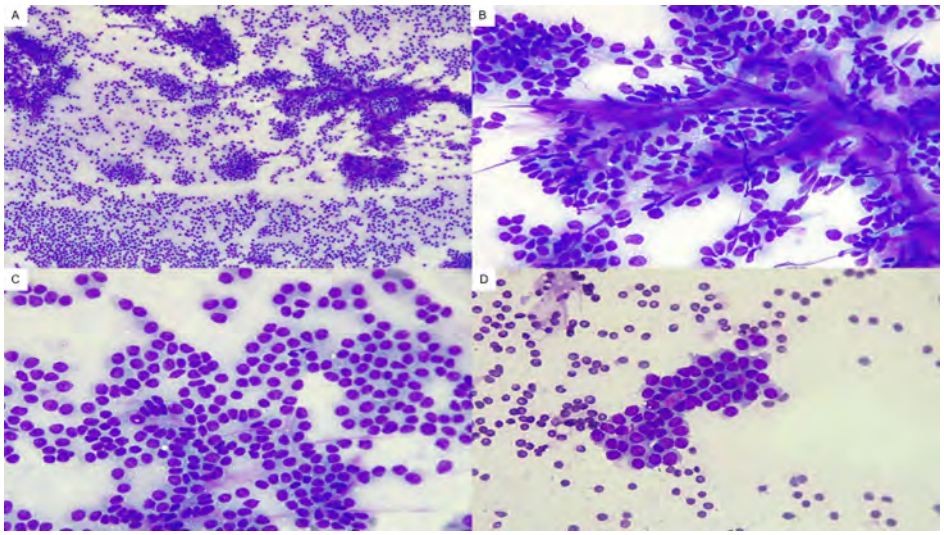


**Figura 1.** Extendidos citológicos de neoplasia tiroidea teñidos con Diff-Quik. A) Abundantes células epiteliales cohesivas. 4x. B) Se aprecian tallos fibrovasculares revestidos por las células neoplásicas. 10x. C) Presentan moderada anisocitosis y anisocariosis. 40x. D) Algunas forman estructuras semejantes a folículos con material proteínico eosinofílico intraluminal.

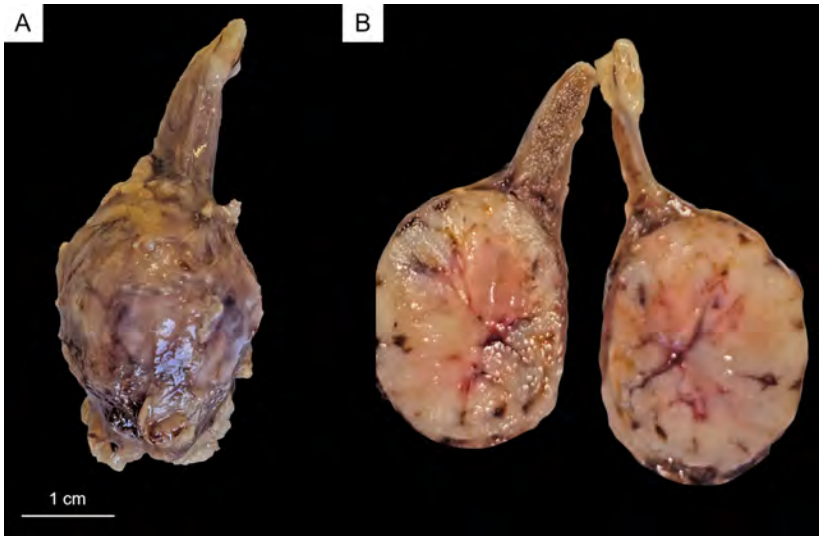


**Figura 2.** Tiroides fijada con formol al 10%. A) Presenta un tejido de nueva formación nodular de 2.1 cm de eje mayor. B) La superficie de corte es sólida, blanca amarillenta con zonas de hemorragia inmersas.

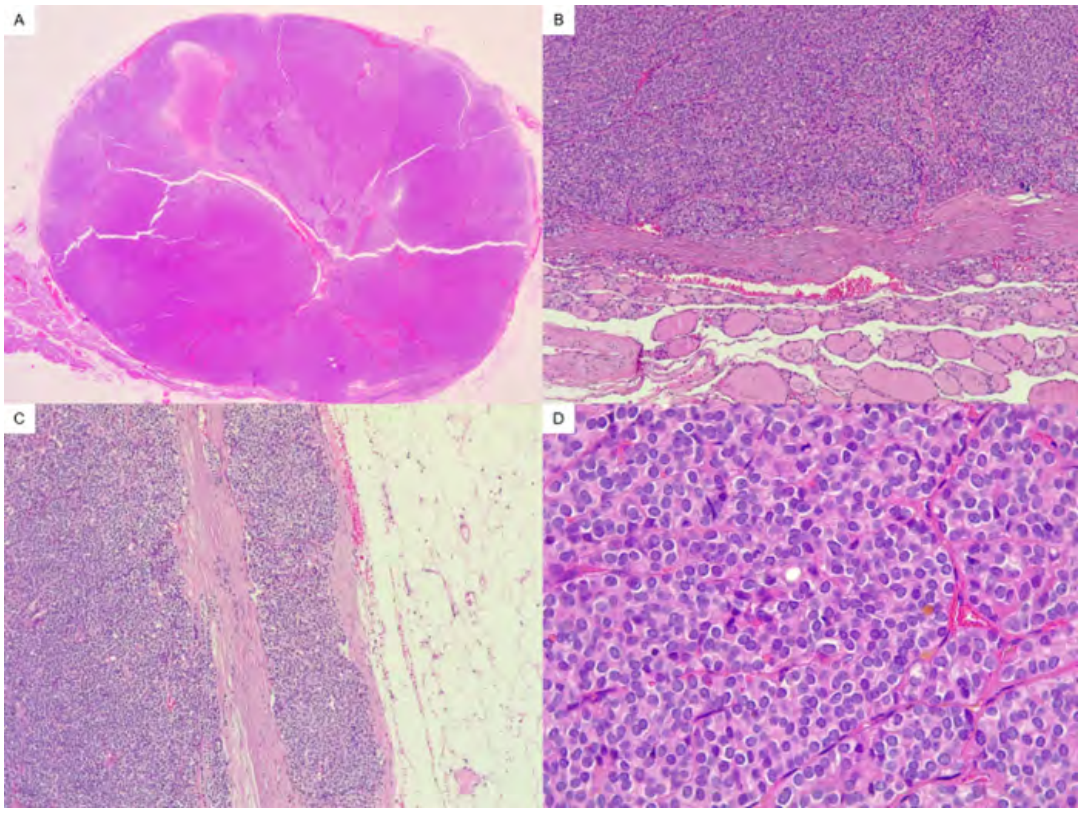


**Figura 3.** Tiroides H&E. A y B) Se observa un nódulo bien delimitado, encapsulado que comprime y reemplaza parte del parénquima tiroideo; 4x. C) El tejido está delimitado por una cápsula fibrosa y compuesto por mantos sólidos que se infiltran en la cápsula; 10x. D) Las células tienen moderado citoplasma eosinofílico granular y se encuentran disecadas por finas trabeculas de tejido, otorgandole aspecto organoide. La anisocitosis y anisocariosis es marcada; 40x.

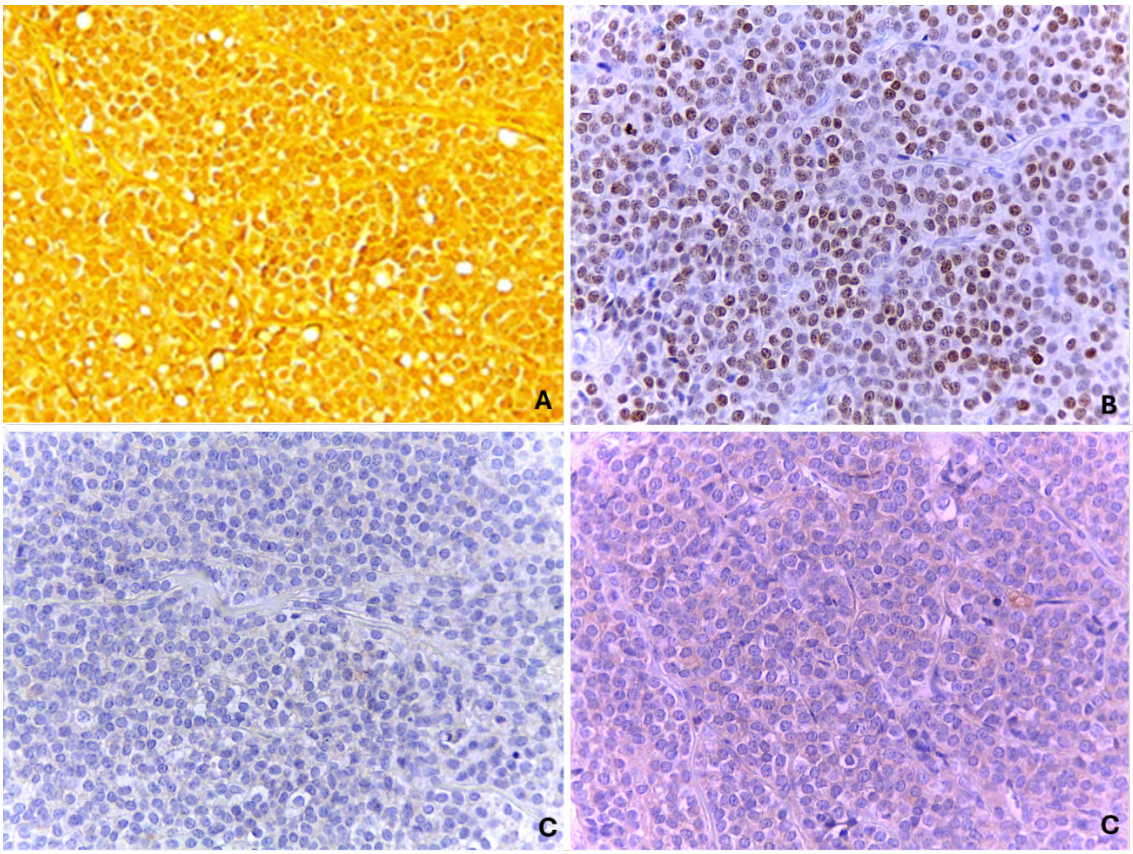


**Figura 4.** Pruebas complementarias A) Tinción de Grimelius, reacción negativa a gránulos argirófilos en el tejido neoplásico. B) TTF-1, positividad nuclear intensa. C) Tiroglobulina, negativa. D) Calcitonina, negativa. Inmunohistoquímica indirecta, sistema de detección de polímeros, DAB, contraste con hematoxilina.

# CARCINOMA TRANSICIONAL NASAL EN UN CANINO DOMÉSTICO (*Canis lupus familiaris*). REPORTE DE UN CASO

**Quezada QVA1*; Díaz GI; Barrón DC; Mejía AA; Cervantes MXA; Enríquez VA2**
Facultad de Ciencias Naturales, Medicina Veterinaria y Zootecnia,
Universidad Autónoma de Querétaro
**Correspondencia: alejandro.enriquez@uaq.mx**

**Resumen**
Los tumores nasales representan el 1% del total de neoplasias caninas, aproximadamente el 80% de estas son malignas y entre el 60 a 75% de los tumores intranasales son de origen epitelial. Dentro de estos, el más común es el adenocarcinoma, seguido por el carcinoma de células escamosas y el carcinoma diferenciado. El carcinoma de células transicionales de cavidad nasal se reconoce como una variante poco frecuente dentro de los carcinomas epiteliales nasales.
El presente caso es sobre un carcinoma transicional que afectaba tanto cavidad nasal como paladar de un perro (*canis lupus familiaris*), macho (sin el dato de su raza) de 5 años con el nombre de “Toby”.
El diagnóstico temprano mejora significativamente el pronóstico y permite un manejo óptimo del paciente, lo que se traduce en una mejor calidad de vida y de muerte.
**Palabras clave:** *Canis lupus familiaris*, carcinoma nasal de células transicionales, neoplasia nasal canina, cavidad nasal y oral.

**Summary**
Nasal tumors account for 1% of all canine neoplasms, approximately 80% of which are malignant, and between 60% and 75% of intranasal tumors are of epithelial origin. Among these, adenocarcinoma is the most common, followed by squamous cell carcinoma and differentiated carcinoma. Transitional cell carcinoma of the nasal cavity is recognized as a rare variant among nasal epithelial carcinomas.
The present case is about a transitional carcinoma affecting both the nasal cavity and the palate of a 5-year-old male dog (Canis lupus familiaris, breed data not provided) named "Toby".
Early diagnosis significantly improves the prognosis and allows for optimal patient management, which translates to a better quality of life and death.Keywords: *Canis lupus familiaris*, transitional cell nasal carcinoma, canine nasal neoplasia, nasal and oral cavity.

**Introducción**

Los tumores nasales representan el 1% del total de neoplasias caninas, aproximadamente el 80% de estas son malignas y entre el 60 a 75% de los tumores intranasales son de origen epitelial. (1)

Entre los subtipos más frecuentes de carcinomas nasales, se destaca el adenocarcinoma (siendo el más común), seguido del carcinoma de células escamosas y el carcinoma indiferenciado. (9 y 12) Los factores comunes en los pacientes incluyen una edad media de 10 años, ligera predilección por los perros machos, por razas medianas, grandes y de hocico alargado. (2)

Algunos de los signos clínicos comunes de los carcinomas nasales que nos ayudan a sospechar de la presencia de estos son epistaxis, estornudos, secreción nasal no hemorrágica, deformidad facial, disnea, secreción ocular y anomalías neurológicas. (7)

El carcinoma nasal de células transicionales constituye un subtipo de carcinoma nasal, no obstante, es una variante poco común y rara en esta zona. (11) Esta neoplasia no presenta queratinización y las células están conformadas predominadamente por células fusiformes a poliédricas, caracterizadas por bordes celulares nítidos y citoplasma eosinófilo tenue. Los núcleos se observan hipercromáticos y con nucléolos prominentes. (8)

En cuanto a su organización, las células neoplásicas se disponen formando grupos, nidos y láminas de diversos tamaños, rodeadas de un estroma fibroso delgado dispuesto en un patrón plexiforme. (3) Asimismo, pueden observarse microquistes dentro del epitelio neoplásico, así como áreas de “drop-out” celular, caracterizadas por la pérdida de células y la formación de espacios claros, que en ocasiones están asociados a necrosis. (10)

En los vasos sanguíneos adyacentes al tumor, se observan rodeados de una cantidad moderada de linfocitos.

De manera general, las neoplasias que afectan la cavidad nasal muestran una mayor incidencia en animales que permanecen expuestos a ambientes con contaminación ambiental. (4 y 5) En el caso de esta neoplasia, no es la excepción y los factores que facilitan la predisposición de carcinomas de células transicionales en perros incluyen la edad avanzada (de entre 10 y 15 años), humo de cigarrillo y los insecticidas tópicos. (6)

**Objetivo**

El objetivo de este caso es reportar un caso de carcinoma nasal de células transicionales en un perro doméstico y la importancia de su diagnóstico temprano.

**Historia Clínica**

Canino, macho, mestizo, de cinco años de edad llamado Toby, el cual presentó crecimiento rápido de un nódulo en cavidad nasal y la presencia de secreción nasal por dos meses. El animal acudió a cuatro veterinarias y solo enviaban tratamiento sin dar un diagnóstico.

**Descripción macroscópica**

Se recibieron dos frascos con formol que contenían varias piezas quirúrgicas. Uno de los frascos estaba identificado como “paladar" y contenía cinco piezas pequeñas y una pieza de mayor tamaño.

Las cinco piezas quirúrgicas más pequeñas median aproximadamente de 0.5 0.3 x 0.2 cm y eran de color blanco nacardo. La pieza grande media aproximadamente de 1.2 x 0.5 x 0.5 cm, de forma irregular, aspecto marmoleado y firme al tacto.

El otro frasco estaba identificado como “plano nasal” y contenían cuatro piezas quirúrgicas de aspecto oscuro y consistencia sólida. La más grande medía aproximadamente de 1.3 x 0.5 x 0.4 cm y la más pequeña 0.4 x 0.4 x 0.2 cm.

**Descripción microscópica**

Las piezas quirúrgicas de ambos frascos contenían tejido de neoformación multilobulado, acompañado con estroma fino de tejido fibrovascular. En su interior, se mostraban células pleomórficas acomodadas de una manera sólida y en algunas áreas de forma empalizada. Las células presentaban citoplasma vacuolado, lo que les daba una arquitectura de tipo acinar, además de finos gránulos eosinófilos en su interior. Los núcleos presentaban pleomorfismo, con cromatina granular y núcleos de prominentes a gigantes.

En algunas zonas se apreciaba remate de hueso, congestión severa y hemorragias. No se apreciaron mitosis atípicas.

Así mismo, en los cortes de tejido nasal se observó también hiperplasia de las glándulas, con células descamadas y material proteínico en la luz. En una zona se encuentran las células neoplásicas descritas anteriormente, incluyendo la observación de células con características morfológicas propias de epitelio de transición (asemejándose al que se aprecia en vías urinarias).

Por otra parte, en los cortes de paladar se observaron zonas con pérdida de la continuidad del epitelio, con presencia de numerosos neutrófilos, detritus celular y fibrina. En la submucosa se aprecia moderado infiltrado neutrofílico perivascular acompañado de linfocitos.

**Pruebas complementarias**

Estudios radiológicos.

**Criterios diagnósticos**

La presencia de células epiteliales con aspecto de epitelio transicional confirma el diagnóstico de este tipo de neoplasia.

**Diagnósticos diferenciales**

El diagnóstico diferencial del carcinoma de células transicionales se debe de diferenciar de otros tipos de carcinomas al compartir o confundir ciertas características histopatológicas, pero lo que ayuda a diferenciarlos son los siguientes puntos:

- Adenocarcinoma nasal: Se caracteriza por su origen glandular y una sobreproducción de mucina.
  Puede llegar a confundir con este diagnóstico dado que en carcinoma nasal de células transicionales se presentan microquistes dentro de las capas epiteliales, que contienen restos celulares y se llegan a asemejar a acinos glandulares.

- Carcinoma de células escamosas: Se caracteriza por la presencia prominente de queratina.
  Sin embargo, en sus formas menos diferenciadas Puede presentar una disminución o nula producción de queratina, mala visibilidad de puentes intercelulares y un citoplasma acidófilo reducido o ausente.
  Estas características pueden llegar a dificultar su diagnóstico y llegan a generar confusión con neoplasias menos especializadas como el carcinoma transicional.

**Discusión**

Como se mencionó anteriormente, el carcinoma de células transicionales nasales no es muy común y representa un pronóstico complicado y reservado por un mal diagnóstico temprano.
En el caso del canino, se reportó que presentaba secreción nasal serosa persistente, el cual corresponde a la signología común de carcinomas nasales, aun así, no se sospechó de una neoplasia hasta que se le realizó el estudio radiográfico. Es común encontrar secreción nasal no hemorrágica en neoplasias nasales debido a que el tumor actúa como un obstáculo físico que obstruye el drenaje normal. Esto conduce a que el moco producido naturalmente se acumule en la región posterior al bloqueo, lo que como consecuencia da lugar a inflamación en la mucosa y secreción persistente. (13)

También es importante mencionar que los tumores nasales pueden llegar a complicarse con infecciones bacterianas, micóticas y procesos alérgicos, lo que compromete su diagnóstico temprano por la observación de otros signos clínicos que causan confusión. (1)
Para establecer un diagnóstico certero en el paciente, es fundamental realizar una biopsia seguida de su evaluación histopatológica, de esta manera nos permite identificar las células neoplásicas y su origen. (11)
En el caso específico del carcinoma estudiado, las características que se reportaron en el análisis histopatológico, típicas del carcinoma nasal de células transicionales fueron las siguientes;

- Presencia de tabiques de estroma fibrovascular fino
- Pleomorfismo nuclear y celular marcado organizándose en patrones sólidos y en empalizada.
- Citoplasma vacuolado que da una arquitectura de tipo acinar, además de finos gránulos eosinófilos.
- Núcleos con pleomorfismo, cromatina granular y tamaños que variaron desde prominentes hasta gigantes.
- Zonas que presentaron células epiteliales con características del epitelio de transición.

Dentro de las pruebas de inmunohistoquímica para confirmar el diagnóstico presuntivo, se utilizan marcadores como citoqueratina 19, citoqueratina 8/18 y citoqueratina 7.
La citiqueratina 19 es un marcador usado como prueba complementaria de gran ayuda para el diagnóstico de neoplasias de origen epitelial. (9)
La citoqueratina 8/18 es un marcador que se expresa predominantemente en epitelio simple y glandular, lo que nos ayudaría a identificar aquellos carcinomas transicionales que guardan características de epitelio simple o de diferenciación glandular focal. (14)
La citoqueratina 7 se caracteriza por ser altamente específica, este marcador está presente en epitelio transicional, epitelio respiratorio, epitelio ductal y mesotelio. Por otra parte, es negativo en hepatocitos, epitelio colónico y acinos prostáticos. (10)
Ninguno marcador individual resulta completamente específico para el carcinoma nasal de células transicionales, por lo tanto, es necesaria la combinación de CK19, CK8/18 y CK7 para establecer un perfil Inmunohistoquímico que exprese las queratinas características de este tipo de neoplasia.
En cuanto a su tratamiento, dentro de los estudios que se han realizado se reportó que la quimioterapia y la cirugía no llegan a influir significativamente en el tiempo medio de la supervivencia de los pacientes. (10) En estudios se ha documentado que la efectividad de la radioterapia se ve comprometida por la ubicación del tumor y pueden presentar efectos adversos en los tejidos blandos de la zona. (9)

Otro punto importante que complica el tratamiento es cuando estos son muy agresivos o están en un estado avanzado ya que responden mal a la radioterapia y cuentan con una mediana de supervivencia de 5.5 meses, sin embargo, con radioterapias con cobalto pueden variar de 8.1 a 16.5 meses. (3)

**Conclusión de la contribución e importancia médica o sanitaria del caso**

Es fundamental que, dentro de la atención clínica se incluyan las neoplasias en los diagnósticos diferenciales cuando se presenta la signología común anteriormente mencionada de los carcinomas y siempre refiriéndolos con exámenes complementarios para proporcionar un correcto diagnóstico y pronóstico. Además de que en el área de patología diagnóstica se reporten los casos que presenten carcinoma de células transicionales nasales para contribuir en la comprensión de su comportamiento y evolución. En este caso el análisis histopatológico del caso reportó la presencia de carcinoma de células transicionales del epitelio respiratorio el cual, es raro y poco reportado en perros. (1) Desafortunadamente los tumores de cavidad nasal tienen mal pronóstico, pero el diagnóstico temprano permite brindarle calidad de muerte al animal, la cual es igual de importante como la calidad de vida.

Fig 1. Paciente con fístula en la región nasal.

Figura 2. Paladar donde se observa abultado con presencia de úlcera de

forma circular.

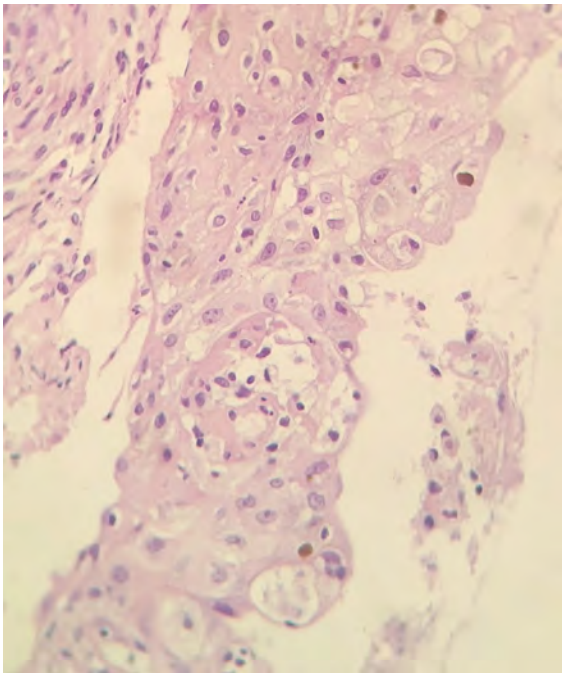

Fig 3. Microfotografía del epitelio de transición vacuolado, HE 40x.

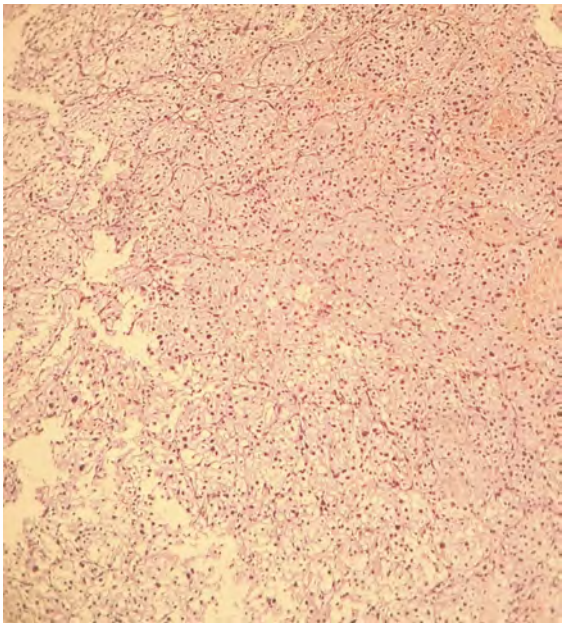

Fig 4. Microfotografía de tejido tumoral vacuolado, HE, 5x.

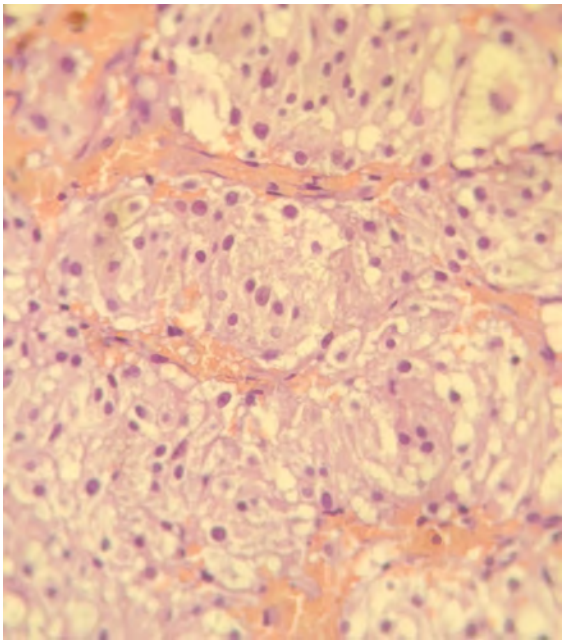

Fig 5. Microfotografía de tejido tumoral delimitado por tejido fibrovascular delgado y células vacuoladas que se acomodan en empalizada. HE. 40x.

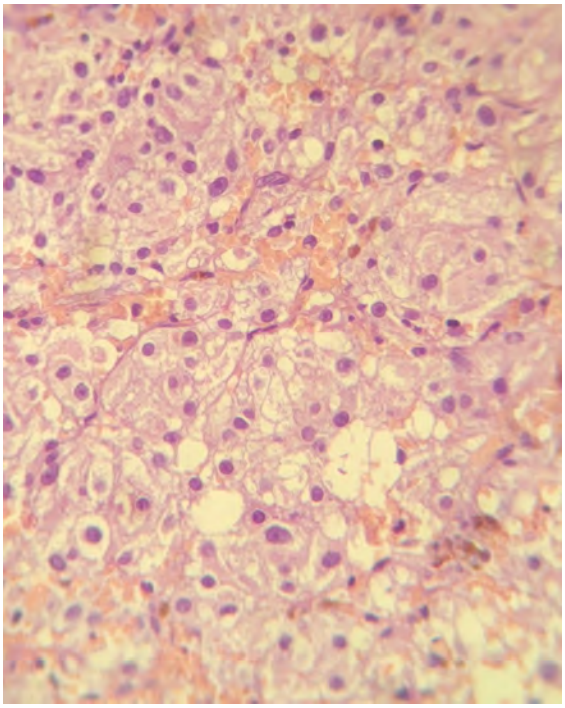

Fig 6. Microfotografía del detalle celular del tejido neoplásico, HE. 40x.

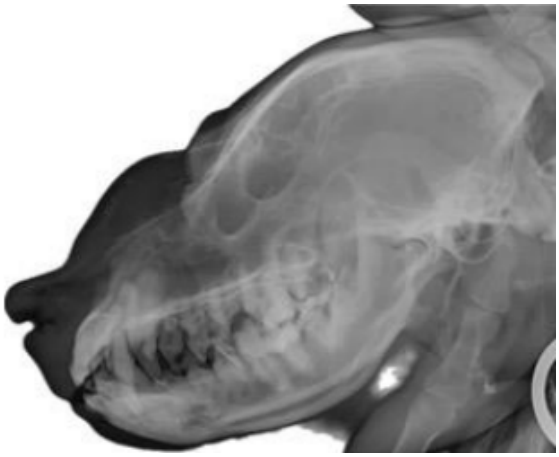

Fig 7. Radiografía con proyección Ld/Li del canino, se aprecia superficie del plano nasal y arco cigomático incongruente y reacciones periósticas que se extiende hasta cornetes nasales donde hay pérdida de la densidad ósea y del detalle trabecular de los cornetes nasales

Fig 8. Radiografía con proyección DV del canino.

## Referencias Bibliográficas


1. Buenrostro Solórzano I, López Mayagoitia A, Trigo Tavera FJ. *Estudio clínico-patológico de seis perros con carcinoma y adenocarcinoma nasal: Diagnóstico y tratamiento*. Veterinaria México. 2003.
2. Malinowski C. *Canine and feline nasal neoplasia*. Clin Tech Small Anim Pract. 2006;21(2):89-94. doi:10.1053/j.ctsap.2005.
3. Correa SS, Mauldin GN, Mauldin GE, Patnaik AK. *Efficacy of cobalt-60 radiation therapy for the treatment of nasal cavity nonkeratinizing squamous cell carcinoma in the dog*. J Am Anim Hosp Assoc. 2003.
4. Bukowski JA, Wartenberg D, Goldschmidt M. *Environmental causes for sinonasal cancers in pet dogs, and their usefulness as sentinels of indoor cancer risk*. J Toxicol Environ Health A. 1998. doi:10.1080/009841098158719
5. Caplan LS, Hall HI, Levine RS, Zhu K. *Preventable risk factors for nasal cancer*. Ann Epidemiol. 2000. doi:10.1016/S1047-2797(99)00049-6

6. Santos RL, Oliveira FCR, Silva NS, et al. *Clinical, anatomopathological, and immunohistochemical findings of a transitional cell carcinoma from nasal cavity*. Vet Med Int. 2021. doi:10.1155/2021/6690613
7. Rassnick KM, Goldkamp CE, Erb HN, Scrivani PV, Njaa BL, Gieger TL, et al. *Evaluation of factors associated with survival in dogs with untreated nasal carcinomas: 139 cases (1993–2003).* J Am Vet Med Assoc. 2006. doi:10.2460/javma.229.3.401
8. Gorza LL, Oliveira AR, Porto MG, Santos VC, Hardt I, Maestri LFP, et al. *Clinical, anatomopathological, and immunohistochemical findings of a transitional cell carcinoma from nasal cavity, frontal and ethmoidal sinus with meningoencephalic invasion in a dog*. Open Vet J. 2021 doi:10.4314/ovj.v11i1.1
9. Ninomiya F, Suzuki S, Tanaka H, Hayashi S, Ozaki K, Narama I. *Nasal and paranasal adenocarcinomas with neuroendocrine differentiation in dogs*. Vet Pathol. 2008. doi:10.1354/vp.45-2-181
10. Wilson DW. *Tumors of the respiratory tract*. In: Meuten DJ, editor. Tumors in domestic animals. 5th ed. John Wiley & Sons; 2017. doi:10.1002/9781119181200
11. Mondal M, Dey A, Bandyopadhyay J, Banerjee D. *Transitional cell carcinoma of the sinonasal tract: A rare entity*. Clin Cancer Investig J. 2015
12. Tonozzi CC. *Neoplasia del aparato respiratorio en perros y gatos.* MSD Veterinary Manual, 2024. Available from: https://www.msdvetmanual.com/es/aparato-respiratorio/enfermedades-respiratorias-de-peque%C3%B1os-animales/neoplasia-del-aparato-respiratorio-en-perros-y-gatos
13. Canadian Cancer Society. *Cancerous tumours of the nasal cavity and paranasal sinuses.* Toronto: Canadian Cancer Society. Available from: https://cancer.ca/en/cancer-information/cancer-types/nasal-and-paranasal-sinus/what-is-nasal-cavity-and-paranasal-sinus-cancer/cancerous-tumours
14. Kato K, Uchida K, Nibe K, Tateyama S. *Immunohistochemical studies on cytokeratin 8 and 18 expressions in canine cutaneous adnexus and their tumors.* J Vet Med Sci. 2007 Mar;69(3):233-9. doi: 10.1292/jvms.69.233.

# CONDROSARCOMA CENTRAL EN EL ESTERNÓN DE UN CANARIO (*Serinus canaria domestica*)

**Franco BAF[1*], Ledesma RI[2], Sánchez GF[1]**
[1]Departamento de Medicina y Zootecnia de Aves, FMVZ-UNAM
[2]Médica titular en Atención Veterinaria Especializada (AVE)
**Correspondencia: spuma91@hotmail.com**

## Resumen
Los condrosarcomas son neoplasias malignas de origen mesenquimal, que se caracterizan por producir una matriz condroide y fibrilar, son poco comunes en los animales; en aves, solo existen unos cuantos reportes en la literatura especializada. Se remite al Laboratorio de Diagnóstico e Investigación en Enfermedades de las Aves de la FMVZ-UNAM, el cadáver de un canario *(Serinus canaria domestica*) de 3 años de edad, que presentó un tejido de nueva formación en la región pectoral izquierda, involucrando músculos pectorales y el esternón. Por histopatología se encontraron áreas hipercelulares mal delimitadas no encapsuladas compuestas de células neoplásicas de aspecto mesenquimatoso con disposición en nidos y nódulos con gran cantidad de condrocitos con criterios de malignidad, separados por abundante cantidad de matriz condroide. Por lo cual se emitió el diagnóstico de condrosarcoma central originado en el esternón lo que representa el primer reporte de esta neoplasia en canarios y debe considerarse como un diagnóstico diferencial en casos de neoplasias desarrolladas en el aparato musculoesquelético de las aves de ornato y compañía.
**Palabras claves:** Condrosarcoma, neoplasia, canario (*Serinus canaria domestica*).

## Abstract
Chondrosarcomas are malignant neoplasms of mesenchymal origin characterized by the production of a chondroid and fibrillar matrix; they are rare in animals. In birds, there are only a few reports in the specialized literature. The carcass of a 3-year-old canary (*Serinus canaria domestica*) was referred to the Laboratory of Diagnosis and Research in Avian Diseases at the FMVZ-UNAM. The bird presented with newly formed tissue in the left pectoral region, involving the pectoral muscles and the sternum. Histopathological examination revealed poorly defined, non-encapsulated hypercellular areas composed of mesenchymal-appearing neoplastic cells arranged in nests and nodules with a large number of chondrocytes meeting criteria for malignancy, separated by an abundant amount of chondroid matrix. Therefore, a diagnosis of central chondrosarcoma originating in the sternum was made, representing the first report of this neoplasm in canaries and should be considered

as a differential diagnosis in cases of neoplasms developing in the musculoskeletal system of ornamental and companion birds.

**Keywords:** Chondrosarcoma, neoplasm, canary (*Serinus canaria domestica*).

## Introducción

Una neoplasia es el crecimiento anormal de un tejido que excede los límites fisiológicos, carece de finalidad, compite por los suministros de energía y es parcialmente autónoma[1]. Son de origen multifactorial por daño en el genoma de las células que pueden ser inducidos intrínsicamente (errores en los mecanismos de reparación del ADN, etc.) o extrínsecamente (infecciones virales, genotóxicos medioambientales, radiación, etc.).[2] Los condrosarcomas son neoplasias malignas de origen mesenquimal que se caracterizan por producir una matriz condroide y fibrilar; son poco frecuentes entre las neoplasias óseas y cartilaginosas primarias descritas en animales, su incidencia ha sido reportada principalmente en mamíferos y primariamente se documentan en perros y gatos, afectando los huesos planos, más que los huesos largos y se localizan generalmente en las costillas, cornetes nasales y pelvis.[3] Existen escasos informes de condrosarcomas en aves, por lo cual, el objetivo de este trabajo es describir las características macro y microscópicas de un condrosarcoma primario del esternón en un canario y considerarlo como un diagnóstico diferencial entre las neoplasias primarias de hueso.

## Historia clínica

Se recibió en el Laboratorio de Diagnóstico e Investigación en Enfermedades de las Aves de la FMVZ-UNAM, el cadáver de un canario doméstico (*Serinus canaria domestica*), hembra, de 3.5 años de edad. En la historia clínica el propietario reporto pérdida del equilibrio, debilidad e incapacidad para perchar. La dieta consistía en una mixtura de semillas (alpiste, avena, mijo rojo, mijo blanco, amaranto y linaza), vaina de nabo (*Brassica rapa* subsp. *rapa*) y manzana; así mismo, se le ofrecía zanahoria, brócoli y huevo duro con cascarón en la época reproductiva. Convivía con otros tres canarios, que se encontraban saludables. En la inspección clínica el ave presentó un tejido de nueva formación en la región pectoral craneal izquierda, por lo que ingresa a hospitalización en la clínica Atención Veterinaria Especializada (AVE). Se mantuvo en hospitalización bajo tratamiento con meloxicam a 0.05 ml vía oral dos veces al día. Se realizó un estudio radiográfico observando una lesión radiopaca, heterogénea y extensa de tejidos blandos de la región pectoral con extensión a la articulación escapulo-humeral del miembro torácico izquierdo. Días después presentó hipocinesia, disnea y fallece.

**Hallazgos macroscópicos**

A la inspección externa, se observó un tejido de nueva formación en la región pectoral craneal izquierda no desplazable y firme al tacto, que medía 2.3 x 1.5 x 1.7 cm, de consistencia firme, bien delimitado y que se extendía al músculo pectoral profundo, huesos del esternón y a la luz del celoma, ocasionando una compresión parcial sobre el corazón; con hemorragias en el ápice de dicho órgano. Las plumas pericloacales se encontraron apelmazadas por la presencia de uratos y la podoteca se detectó con las escamas prominentes (deshidratación). La condición corporal fue de 1/5 y peso de 15.7 g. El resto de los aparatos y sistemas no presentaron cambios patológicos aparentes.

**Histopatología**

Los **huesos del esternón** y el **músculo pectoral** estaban reemplazados y expandidos por áreas hipercelulares mal delimitadas no encapsuladas compuestas de células neoplásicas de aspecto mesenquimatoso con disposición en nidos. Las células presentan núcleo redondo a oval, eucromático con cromatina gruesa granular, ocasionalmente con núcleo prominente y moderada anisocariosis. El citoplasma es moderado, ligeramente eosinofílico y con bordes mal definidos. Se observan escasas figuras mitóticas. En otras zonas se encontraron gran cantidad de condrocitos con criterios de malignidad separados por abundante cantidad de matriz condroide y que se disponían formando pequeños nódulos. En el **miocardio** de la punta del ventrículo izquierdo se detectaron cardiomiocitos separados por extensas zonas de hemorragias. En la luz de los vasos y capilares sanguíneos del **pulmón** se observó abundante cantidad de eritrocitos, asimismo, en la luz de algunos **parabronquios** se detectó material eosinofílico homogéneo (interpretado como edema).

**Criterio diagnóstico**

Un condrosarcoma es una neoplasia maligna en la que las células tumorales producen una matriz condroide y fibrilar, pero no osteoide, como ocurrió en esté caso.[3] Por su origen primario se clasifican en central, periférico y extraesqueléticos; los condrosarcomas de origen secundario surgen a partir de una lesión ósea.[3] Los condrosarcomas de origen extraesqueléticos tienen una localización ocasional en tejidos no esqueléticos, como es el tejido subcutáneo, muscular estriado esquelético y cardiaco.

**Diagnósticos diferenciales**

Dentro de los principales diagnósticos diferenciales que podríamos mencionar en las aves, se encuentran los osteosarcomas, condromas, osteopetrosis y los

osteocondromas, pero, cada uno de ellos exhibe características histopatológicas muy particulares que no se presentaron en este caso.

**Discusión**

Los hallazgos macro y microscópicos indican que la causa de muerte de esta ave se encuentra relacionada con insuficiencia cardiaca derivada de la compresión y hemorragias en el corazón, ocasionadas por el tejido neoplásico presente en el esternón, y que, por histopatología, es consistente con un condrosarcoma. Los condrosarcomas son tumores malignos de hueso que de acuerdo a su localización pueden clasificarse como centrales (se originan dentro del hueso), periféricos (se originan en el periostio) y extraesqueléticos. De acuerdo a las características macro y microscópicas se considera que el condrosarcoma descrito en este canario puede clasificarse como central. Los condrosarcomas de origen extraesquelético son poco frecuentes en el humano y en los animales se han reportado principalmente en perros, gatos y borregos,[3] siendo extremadamente raros en las aves.[4] En las aves de corral los retrovirus que ocasionan el grupo leucosis/sarcoma pueden desarrollar tumores mesenquimatosos, incluidos los condrosarcomas,[5] pero, en aves de ornato, compañía y silvestres no se ha demostrado esta relación. Existen pocos informes de condrosarcomas en aves, en 1983, Siegfied[6] informó un caso de condrosarcoma encontrado en la articulación metatarsofalángica en un urogallo canadiense (*Bonasa umbellus*). En 1992, Spalding y Woodard[7] reportaron un condrosarcoma en la membrana nictitante de una garza morena (*Ardea herodius occidentalis*), y posteriormente en 2006, Kubo *et al*.,[8] reportaron por histopatología un condrosarcoma localizado en la articulación carpiana del miembro torácico derecho de una garza blanca (*Ardea alba*). En 2012, Dittmer *et al*.,[9] describieron un condrosarcoma en una gallina (*Gallus gallus domesticus*) Plymouth Rock de 3 años de edad, que afectaba al hueso del esternón y se extendía a los músculos pectorales, como en nuestro caso. En 2013, Erdoğan *et. al.*,[10] diagnosticaron por histopatología un condrosarcoma, a partir de una biopsia de ventrículo en un faisán común (*Phasianus colchicus*). En 2015, Blume *et al*.,[11] reportan por vez primera un condrosarcoma en un loro de frente azul (*Amazona aestiva*), de 24 años de edad, que presentaba una masa nodular, ulcerada y firme al tacto en la región dorsal del sinsacro. En 2015, Ledesma[12], evaluó y clasifico por histopatología las neoplasias de aves de compañía y ornato que fueron remitidas al Hospital de Ornato, Compañía y Silvestres del Departamento de Medicina y Zootecnia de Aves de la FMVZ-UNAM, con un total de 7733 casos, de los cuales el 1.79 % (139 casos) fue presuntivo a proceso neoplásico; el 13.87 % (19 casos) de las especies aviares con mayor frecuencia corresponde a canarios (*Serinus canaria domestica*), en los que el 11.1 % (5 casos) fueron confirmados definitivamente por histopatología a un proceso

neoplásico, reportando los siguientes tumores: fibrosarcoma (2 casos), linfoma (2 casos) y osteoma (1 caso); en ese mismo estudio se reportó un caso de osteosarcoma en un pato (*Anas platyrhynchos*). En 2020, Hatai *et al*.,[13] describen un condrosarcoma con proliferación de células indiferenciadas en una grulla encapuchada salvaje (*Grus monacha*). Algunos autores[10] mencionan que los condrosarcomas son neoplasias infiltrantes, menos agresivas en las aves, en comparación con los mamíferos y con un potencial metastásico bajo. Debido a la rareza de este tipo de neoplasias en las aves de compañía y, de acuerdo a nuestros métodos de investigación, no se ha descrito la presencia de condrosarcomas en canarios, por lo que se considera el primer caso reportado de un condrosarcoma en esta especie.

## Conclusión

Los casos descritos de condrosarcomas en aves domésticas y silvestres son escasos, por lo que resulta importante describir por vez primera un condrosarcoma central en paseriformes y considerarlo como un diagnóstico diferencial en casos de neoplasias desarrolladas en el aparato musculoesquelético de las aves.

## Referencias

1. Aburto FEM. Patología General Veterinaria: Trastornos del crecimiento celular. México, UNAM-FMVZ. 2014.
2. Trigo F. Patología General Veterinaria. 7ª edición. México: Universidad Nacional Autónoma de México; 2025.
3. Meuten DJ. Tumors in domestic animals. 5th ed. Iowa State Press, 2020.
4. Schmidt RE, Struthers JD, Phalen DN. Pathology of Pet and Aviary Birds, 3rd edition. Estados Unidos de América: Wiley-Blackwell; 2024.
5. Swayne DE. Diseases of poultry. 14a ed. Estados Unidos de América: Wiley-Blackwell; 2020.
6. Siegfried LM. Neoplasms identified in free-flying birds. *Avian Dis* [Internet]. 1983;27(1):86–99. Disponible en: http://dx.doi.org/10.2307/1590375
7. Spalding MG, Woodard JC. Chondrosarcoma in a wild great white heron from southern Florida. *J Wildl Dis* [Internet]. 1992;28(1):151–3. Disponible en: http://dx.doi.org/10.7589/0090-3558-28.1.151
8. Kubo M, Kobayashi K, Masegi T, Sakai H, Tsubota T, Asano M, et al. A case of chondrosarcoma in a free-flying Great Egret. *J Wildl Dis* [Internet]. 2007;43(3):542–4. Disponible en: http://dx.doi.org/10.7589/0090-3558-43.3.542
9. Dittmer KE, French AF, Thompson DJ, Buckle KN, Thompson KG. Primary bone tumors in birds: a review and description of two new cases. *Avian Dis* [Internet]. 2012;56(2):422–6. Disponible en: http://dx.doi.org/10.1637/9854-071911-Case.1
10. Erdoğan Ö, Gürel A, Özsoy S. A case of chondrosarcoma in a pheasant (*Phasianus colchicus*). *Turk J Vet Anim Sci* [Internet]. 2013 [citado el 23 de febrero de 2026];37(2):242–4. Disponible en: https://journals.tubitak.gov.tr/veterinary/vol37/iss2/21/

11. Blume GR, Oliveira AR de, Mattioli MP, Oliveira LB de, Reis Junior JL, Sant'Ana FJF de. Condrosarcoma vertebral en un loro de frente azul (*Amazona aestiva*). *Cienc Rural* [Internet]. 2015 [citado el 23 de febrero de 2026];45(3):525–7. Disponible en: https://dialnet.unirioja.es/servlet/articulo?codigo=5355997
12. Ledesma IR. Estudio retrospectivo de neoplasias en aves ornamentales y de compañía diagnosticadas en el Hospital de Aves de la Universidad Nacional Autónoma de México [Tesis de Licenciatura]. México: Universidad Nacional Autónoma de México: 2015. 68p.
13. Hatai H, Tokorozaki K, Haraguchi Y, Matsui T, Ozawa M. Condrosarcoma con proliferación de células neoplásicas indiferenciadas alrededor del hueso tibiotarso distal en una grulla encapuchada salvaje (*Grus monacha*). *J Vet Med Sci* [Internet]. 2020;82(8):1093–6. Disponible en: http://dx.doi.org/10.1292/jvms.20-0241

**Figura 1. A:** Imagen macroscópica del cadáver de un canario (S*erinus canaria domestica*) que presentó un tejido de nueva formación en la región pectoral craneal izquierda. **B:** Incisión primaria de la necropsia del canario, en donde se observó un tejido de nueva formación en la pechuga, no desplazable, de consistencia firme, bien delimitado y que se extiende a la parte profunda del esternón y a la luz del celoma. Barra de 1 cm.

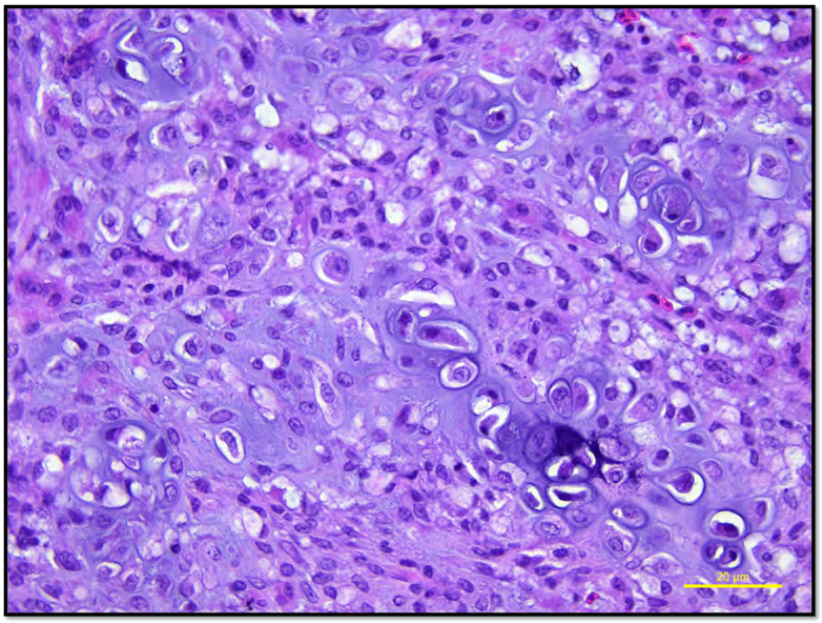


**Figura 2. Fotomicrografía del condrosarcoma en un canario.** Se aprecian áreas hipercelulares compuestas por condrocitos que exhiben atipias celulares caracterizadas por anisocitosis, anisocariosis y nucléolos prominentes, separados por tejido condroide parcialmente diferenciado. Tinción H&E, barra de 20 µm.

# CONEUROSIS CEREBRAL EN UN GATO DOMESTICO. REPORTE DE CASO

**Ortega Ma[1] Velasco MJP[1], López SV J[2], Hernández JC[3]**
[1] Laboratorio Anatomopatológico. Diagnostico Veterinario del Valle
[2] Hospital Veterinario Marlovet
[3.] Hospital de especialidades de la sierra
**Correspondencia: mi.orguerra27@gmail.com**

## Resumen
Se describe el caso de un gato doméstico de 6 años de edad en Ciudad de México, con antecedentes de anorexia y letargia progresiva, cuyo inicio clínico se reporta en Marruecos.
A la evaluación neurológica, la resonancia magnética evidenció una lesión quística de 1.2 cm localizada en el lóbulo parietal izquierdo del telencéfalo, decidéndose eutanasia. En la necropsia se identificó una cavitación que se extendía desde la corteza cerebral a nivel de los giros silviano y ectosilviano, con contenido translúcido y múltiples estructuras blanco-amarillentas adheridas. Se observó compresión y atrofia del parénquima adyacente, así como dilatación de los ventrículos laterales y tercero.
La coneurosis cerebral representa una infección aberrante y rara en gatos, causada por la fase larvaria de cestodos del género *Taenia*. El estudio anatomopatológico resulta fundamental para establecer el diagnóstico definitivo.
**Palabras claves:** Coneurosis cerebral, *Taenia* multiceps, *Coenurus* spp, Gato doméstico, Sistema nervioso central

## Abstract
Cerebral coenurosis is a rare parasitic infection in domestic cats, caused by the larval stage of cestodes of the genus *Taenia*. This report describes the case of a 6-year-old domestic cat in Mexico City, with a history of progressive anorexia and lethargy, with the onset of clinical signs reported in Morocco.
Neurological evaluation by magnetic resonance imaging revealed a 1.2 cm cystic lesion located in the left parietal lobe of the telencephalon. At necropsy, a thin-walled cyst was identified, extending from the cerebral cortex at the level of the suprasylvian and ectosylvian gyri, containing translucent fluid and multiple whitish-yellow structures adhered to its inner surface. Compression and atrophy of the adjacent parenchyma were observed, along with dilation of the lateral and third ventricles.
Microscopically, a parasitic vesicle displacing the neuropil was identified, associated with a pyogranulomatous inflammatory infiltrate. Within the cyst, multiple cestode larvae consistent with *Coenurus* spp. were observed, characterized by invaginated scolices with suckers, rostellum, and chitinous hooks, as well as calcareous

corpuscles. The surrounding tissue showed gliosis, vacuolation, rarefaction of the neuropil, and mild lymphocytic vasculitis in both parenchyma and meninges.
Cerebral coenurosis represents an aberrant and rare infection in cats. Anatomopathological examination is essential for establishing a definitive diagnosis.

**Keywords:** Cerebral coenurosis, *Taenia multiceps*, *Coenurus* spp., domestic cat, central nervous system.

## Introducción

La coneurosis es una enfermedad parasitaria causada por la fase larvaria (coenuro) de cestodos del género *Taenia*, principalmente *Taenia* multiceps, aunque también puede estar asociada con otras especies como *Taenia* serialis (1,3). Su ciclo biológico involucra a caninos como hospedadores definitivos, en los que se desarrolla la forma adulta intestinal, y a herbívoros (especialmente ovinos y caprinos) como hospedadores intermediarios, donde ocurre el desarrollo larvario (2,8).

La infección en los hospedadores intermediarios se produce tras la ingestión de huevos eliminados en las heces de los caninos. Las oncosferas liberadas atraviesan la mucosa intestinal y migran por vía hematógena, localizándose principalmente en el sistema nervioso central, donde evolucionan a coenuros (estructuras quísticas que contienen múltiples protoescólices adheridos a su pared interna) (1,13). El desarrollo del coenuro depende de la viabilidad del embrión, su llegada a tejidos adecuados y la capacidad de evadir la respuesta inmune del hospedador (8,13).

En felinos domésticos, la coneurosis es una entidad poco frecuente y considerada una presentación aberrante, ya que estos no forman parte del ciclo biológico habitual del parásito. Su infección ocurre de manera accidental, probablemente por ingestión de huevos en ambientes contaminados, sin un papel epidemiológico relevante en la perpetuación del ciclo (1,18).

Desde el punto de vista anatomopatológico, la presencia de un quiste intracraneal con múltiples protoescólices es característica y permite establecer el diagnóstico definitivo (4,12). Estas lesiones generan signos neurológicos progresivos asociados al efecto de masa, compresión y alteración del parénquima cerebral (4,12).

El presente trabajo describe un caso de coneurosis cerebral en un gato doméstico, destacando los hallazgos macroscópicos y microscópicos para de esta manera contribuir con el diagnóstico y prevalencia de esta entidad.

## Historia clínica

Se recibió en el laboratorio Diagnóstico Veterinario del Valle el cadáver de un gato doméstico de 6 años de edad, procedente de la Ciudad de México, con antecedentes de anorexia y letargia progresiva. El inicio del cuadro clínico fue reportado en Marruecos, con evolución crónica.

Durante la evaluación neurológica en vida, se realizó un estudio de resonancia magnética, en el cual se identificó una lesión quística de aproximadamente 1.2 cm de diámetro localizada en el lóbulo parietal izquierdo del telencéfalo.
Posterior al fallecimiento del paciente, se realizó estudio de necropsia.

**Hallazgos macroscópicos**

El encéfalo; a la inspección externa, presentó una discreta deformación del hemisferio cerebral izquierdo, con leve aplanamiento de las circunvoluciones adyacentes.
Al corte coronal del encéfalo, a nivel del lóbulo parietal izquierdo, se identificó una estructura quística intraaxial, de aproximadamente 1.2 cm de diámetro, de contorno bien delimitado y pared delgada, localizada entre los giros silviano y ectosilviano.
Al corte, la cavidad quística contenía material translúcido y múltiples estructuras nodulares blanco-amarillentas, firmemente adheridas a la superficie interna de la pared quística.
El parénquima cerebral adyacente mostró atrofia, afectando tanto la sustancia gris como la blanca, con evidente desplazamiento y compresión de estructuras circundantes, incluyendo los ventrículos laterales y el tercer ventrículo.
No se observaron otras lesiones macroscópicas relevantes en el resto del encéfalo.

**Hallazgos microscópicos**

En los cortes histológicos de encéfalo, se observa el parénquima cerebral con pérdida de la arquitectura normal, caracterizado por la presencia de una estructura vesicular parasitaria que desplaza y comprime tanto la sustancia gris como la sustancia blanca circundante.
La lesión está constituida por una cavidad quística delimitada por una pared eosinofílica, en cuyo interior se identifican múltiples estructuras parasitarias correspondientes a metacestodos (coenuros), con numerosos protoescólices.
Los protoescólices presentan un escólex invaginado, con presencia de ventosas y rostelo armado con ganchos quitinizados, así como una pared tegumentaria bien definida. En su interior se observan múltiples corpúsculos calcáreos basofílicos, característicos de cestodos.
El tejido adyacente muestra una reacción inflamatoria de tipo piogranulomatoso,.
En el neuropilo circundante se identifica infiltrado inflamatorio piogranulomatoso y cambios degenerativos, incluyendo gliosis, vacuolización y rarefacción del neuropilo en parénquima y meninges. Asimismo, se observa infiltrado inflamatorio en leptomeninges (piamadre y aracnoides).

**Pruebas complementarias**
No se realizaron pruebas complementarias, ya que el diagnóstico fue establecido con base en los hallazgos obtenidos durante la evaluación post mortem y el análisis histopatológico del encéfalo.

**Criterio diagnóstico**
El diagnóstico se estableció con base en la identificación de una lesión quística en el parénquima cerebral, la cual, al análisis histopatológico, mostró una estructura parasitara compatible con un metacestodo (coenuro), caracterizada por la presencia de múltiples protoescólices adheridos a la pared interna del quiste
Los protoescólices presentaron morfología característica, incluyendo escólex invaginado con ventosas y rostelo armado con ganchos, así como la presencia de corpúsculos calcáreos, hallazgos consistentes con larvas de cestodos del género *Taenia*

**Diagnósticos diferenciales:** Dentro de los diagnósticos diferenciales se consideraron:

**Infecciones parasitarias**
- Cisticercosis cerebral por *Taenia* solium
- Hidatidosis cerebral por *Echinococcus* granulosus

**Procesos neoplásicos**
- Astrocitoma quístico

**Discusión**
La coneurosis cerebral es una parasitosis poco frecuente en animales domésticos no herbívoros, especialmente en felinos, donde se considera una infección aberrante dentro del ciclo biológico de *Coenurus spp.*, fase larvaria de cestodos del género *Taenia*, principalmente *Taenia multiceps* (1,18). En el presente caso, la identificación de múltiples protoescólices adheridos a la pared quística intracerebral permitió establecer con certeza el diagnóstico (4,12).
En hospedadores intermediarios habituales como ovinos y caprinos, la localización preferencial del coenuro es el sistema nervioso central, donde genera signos neurológicos progresivos asociados a efecto de masa, compresión del parénquima y alteraciones en la dinámica del líquido cefalorraquídeo (2,13). Estos mecanismos fisiopatológicos fueron evidentes en el presente caso, donde se observó compresión del tejido cerebral, atrofia del parénquima adyacente y dilatación ventricular (4,13).
En gatos domésticos, la infección es rara y generalmente asociada a exposición accidental a huevos del parásito en ambientes contaminados con heces de caninos

infectados (1,18). La historia clínica de este caso, con inicio de signos en Marruecos, sugiere una posible exposición en un entorno endémico, lo cual es relevante considerando que la prevalencia de *Taenia multiceps* presenta variaciones geográficas importantes, siendo más común en regiones donde existe estrecha interacción entre perros y ganado (1,2).

Desde el punto de vista clínico, los signos observados son inespecíficos. La resonancia magnética resultó útil para identificar la lesión quística y su localización, lo cual coincide con reportes en medicina veterinaria y humana, donde esta herramienta permite una aproximación diagnóstica ante lesiones ocupantes en sistema nervioso central (4,16). Sin embargo, el diagnóstico definitivo continúa dependiendo del estudio histopatológico, como ocurrió en este caso.

Histológicamente, la presencia de una vesícula parasitaria con múltiples protoescólices invaginados, con rostelo armado y corpúsculos calcáreos, es característica de los coenuros (9,10). La respuesta inflamatoria piogranulomatosa observada en el tejido circundante refleja la reacción del hospedador frente al parásito, fenómeno también descrito en infecciones crónicas donde existe liberación de antígenos parasitarios (10,11). Asimismo, los cambios degenerativos del neuropilo y la gliosis evidencian daño tisular progresivo secundario a compresión mecánica y respuesta inflamatoria (12).

El diagnóstico diferencial incluyó otras infecciones parasitarias con fase larvarias como la cisticercosis y la hidatidosis. La distinción se basa principalmente en características morfológicas; el cisticerco presenta un solo escólex, mientras que el coenuro contiene múltiples protoescólices adheridos a la pared interna; por otro lado, el quiste hidatídico se caracteriza por la presencia de membrana laminada, cápsulas hijas y protoescólices libres (“arena hidatídica”), características ausentes en este caso (9,10,18.

Desde el punto de vista epidemiológico y zoonótico, aunque la coneurosis es considerada una enfermedad de importancia en salud pública en humanos y animales de producción, su presentación en gatos domésticos es excepcional y sin relevancia significativa en la transmisión del parásito (16,18). No obstante, este tipo de reportes contribuye al conocimiento de presentaciones atípicas y destaca la importancia del diagnóstico diferencial en lesiones quísticas intracraneales.

## Conclusión

El presente caso confirma que la coneurosis cerebral, aunque excepcional en gatos domésticos, puede presentarse como una lesión intracraneal con consecuencias estructurales en el sistema nervioso central. La correlación entre los hallazgos

clínicos, de imagen y, especialmente, los estudios anatomopatológicos permitieron establecer un diagnóstico definitivo.
Este reporte evidencia que los felinos pueden actuar como hospedadores accidentales, desarrollando formas larvarias viables capaces de inducir daño neurológico progresivo. Asimismo, destaca la importancia de incluir esta entidad dentro del diagnóstico diferencial de lesiones quísticas cerebrales, particularmente en animales con antecedentes epidemiológicos particulares.
Finalmente, se destaca que el estudio anatomo-histopatológico continúa siendo un método diagnóstico indispensable para diferenciar la coneurosis de otras cestodiasis larvarias con presentación similar,

## Biliografía


1. Varcasia A, Tamponi C, Ahmed F, Cappai MG, Porcu F, Mehmood N, et al. Taenia multiceps coenurosis: a review. Parasites Vectors. 2022.
2. Kibona T, Buza J, Shirima G, Lankester F, Ngongolo K, Hughes E, et al. The prevalence and determinants of Taenia multiceps infection in small ruminants: a systematic review. Parasitologia. 2022
3. Scala A, Varcasia A. Updates on morphobiology, epidemiology and molecular characterization of coenurosis in sheep. Parassitologia. 2006.
4. Akbari M, Moazeni M, Oryan A, Sharifiyazdi H, Amrabadi O. Experimental cerebral and non-cerebral coenurosis in goats. Vet Parasitology. 2015
5. Varcasia A, Canu S, Kogkos A, Pipia AP, Scala A, Garippa G. The red fox as a definitive host for Taenia multiceps. Parasites Vectors. 2015.
6. Hall MC. The gid parasite and allied species of the cestode genus Multiceps. Washington: U.S. Department of Agriculture; 1910.
7. Soulsby EJL. Helminths, arthropods and protozoa of domesticated animals. 7th ed. London: Baillière Tindall; 1982.
8. Taylor MA, Coop RL, Wall RL. Veterinary parasitology. 4th ed. Oxford: Wiley Blackwell; 2016.
9. Bowman DD. Georgis' parasitology for veterinarians. 11th ed. St. Louis: Elsevier; 2021.
10. Zachary JF, editor. Pathologic basis of veterinary disease. 6th ed. St. Louis: Elsevier; 2017.
11. Maxie MG, editor. Jubb, Kennedy & Palmer's pathology of domestic animals. 6th ed. St. Louis: Elsevier; 2016.
12. Summers BA, Cummings JF, de Lahunta A. Veterinary neuropathology. St. Louis: Mosby; 1995.
13. Oryan A, Moazeni M. Cerebral and non-cerebral coenurosis in small ruminants. Vet Parasitol. 2012.
14. Sharma DK, Chauhan PPS, Agrawal RD. Coenurosis status in sheep and goats. Small Rumin Res. 1998.
15. Komnenou A, Argyroudis S, Giadinis N, Dessiris A. Surgical treatment of cerebral coenurosis in sheep. Vet Rec. 2000.

16. El-On J, Shelef I, Cagnano E. Cerebral coenurosis in humans. Acta Trop. 2008.
17. Abebe M, Mekuria S, Hussein I, Regassa A. Coenurus cerebralis infection in sheep. Trop Anim Health Prod. 2011.
18. Rostami S, Salavati R, Beech RN, Babaei Z, Sharbatkhori M, Harandi MF. Zoonotic aspects of coenurosis. Vet Parasitology. 2013

**Panel 1: Estudios de imagen**

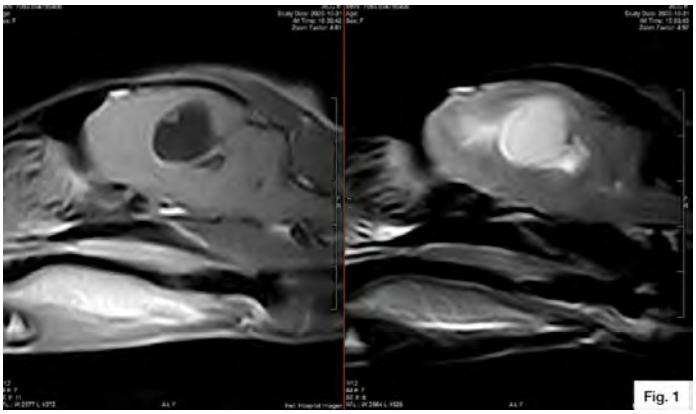


**Figura 1.** Se observa una imagen de resonancia magnética en plano sagital del encéfalo. A nivel del telencéfalo se identifica una lesión redondeada, bien delimitada, de apariencia quística, con contenido homogéneo. La lesión ejerce efecto de masa, desplazando el parénquima cerebral adyacente.

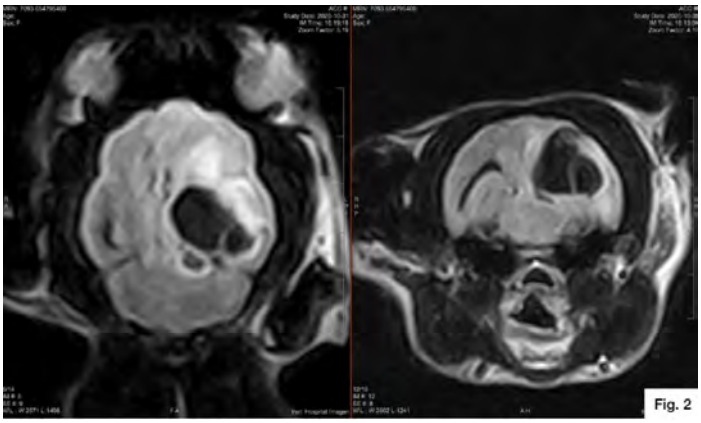


**Figura 2.** Imagen de resonancia magnética en corte transversal (axial). Se evidencia una estructura quística intracerebral localizada en el hemisferio izquierdo, con bordes definidos. Se observa desplazamiento de estructuras circundantes y aparente compresión del sistema ventricular.

**Panel 2: Fotografías macroscópicas**

**Figura 3.** Vista macroscópica del encéfalo. Se aprecia el órgano completo con asimetría entre hemisferios, evidenciando una deformación del contorno cerebral. La superficie cortical presenta una lesión en el hemisferio izquierdo.

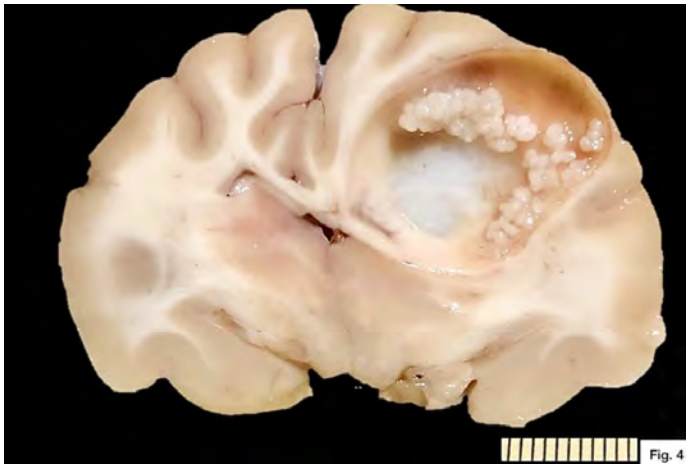


**Figura 4.** Corte coronal del encéfalo. Se observa una cavidad quística intraparenquimatosa, de pared delgada. En su interior hay contenido translúcido y múltiples estructuras redondeadas blanco-amarillentas adheridas a la pared interna. El tejido circundante se encuentra comprimido.

**Panel 2: Fotografías microscópicas**

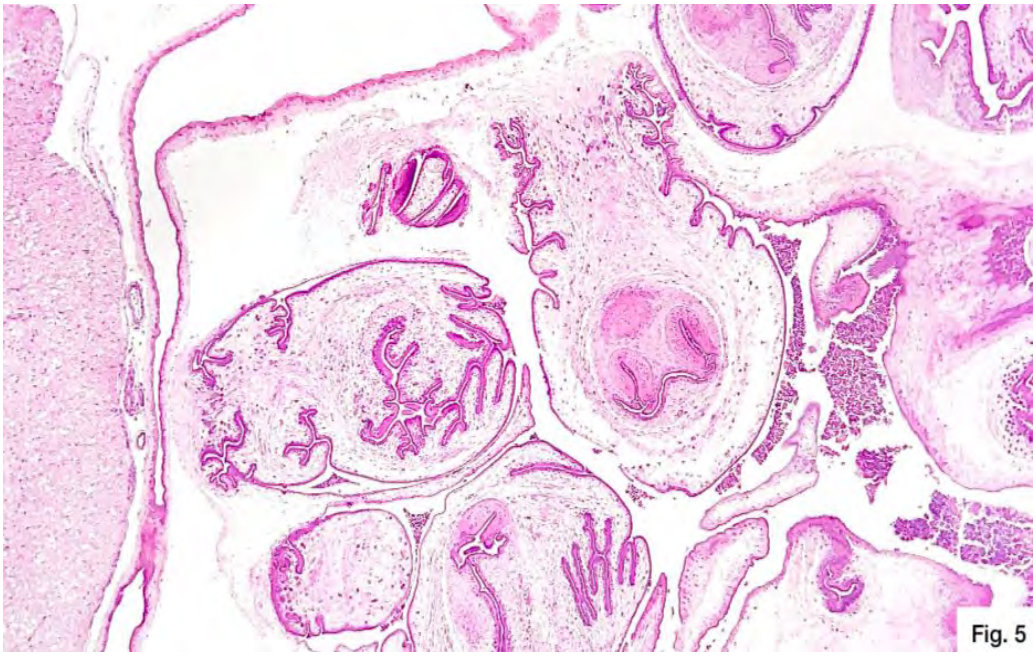


**Figura 5.** Imagen histológica a bajo aumento. Se identifica una estructura vesicular compatible con un quiste, que ocupa y desplaza el neuropilo.

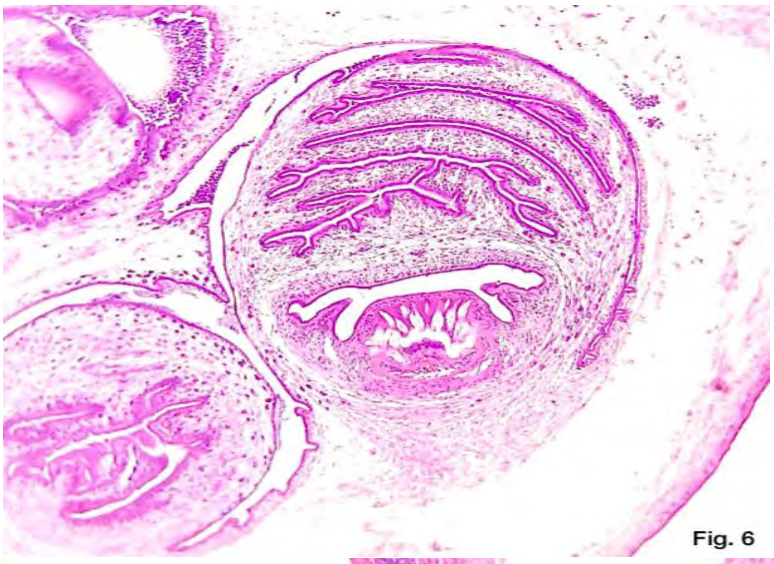

**Figura 6 y 7.** Imágenes histológicas. Se observan múltiples estructuras parasitarias larvarias (escólices) dentro de la vesícula. Estas presentan: Forma redondeada u oval invaginaciones, estructuras compatibles con ventosas y rostelos, presencia de ganchos.

# CORINEBACTERIOSIS EN SERPIENTE CORNUDA (*Cerastes cerastes)*

**PMVZ Muñoz Miranda Gabriela*[1], Hernández RI[1], Matos RM[2], Lovera RE[2] y López DO[1]**

[1] Universidad Autónoma Metropolitana Unidad Xochimilco, Laboratorio de Histopatología Veterinaria; [2] Herpetario Draconis MX

**Correspondencia: gabymumi13@gmail.com**

## Resumen

Las enfermedades o lesiones generadas por *Corynebacterium* sp. en serpientes son estomatitis y neumonías. Se presentó un caso clínico de serpiente cornuda (*Cerastes cerastes*) con historia de deterioro clínico a la cual se le aplicó la eutanasia. Los hallazgos histológicos más relevantes fueron múltiples áreas de inflamación granulomatosa con abundante población de macrófagos, y cantidad variable de heterófilos, hasta granulomas heterofílicos bien conformados, donde en algunas ocasiones se llegaban a observar bacilos con gránulos metacromáticos. Los diagnósticos histopatológicos fueron: neumonía granulomatosa heterofílica moderada multifocal, hepatitis granulomatosa heterofílica moderada multifocal, esplenitis granulomatosa heterofílica multifocal moderada y tubulonefrosis moderada generalizada. El principal diagnóstico diferencial fue micobacteriosis, donde las pruebas morfológicas y bioquímicas confirmaron el diagnóstico, destacando que el aislamiento de *Mycobacterium* sp. por métodos convencionales no es eficiente. Este es, al parecer, el primer reporte de corinebacteriosis en víbora cornuda y la descripción de sus hallazgos morfológicos son fundamentales para el apoyo en el diagnóstico de enfermedades que aquejan a estas especies vulnerables.

**Palabras Clave:** *Corynebacterium* sp., granuloma, granuloma heterofílico, heterófilos, serpiente cornuda, septicemia.

## Abstract

Diseases or injuries caused by *Corynebacterium* sp. in snakes they are stomatitis and pneumonia. We present a clinical case of a horned snake (*Cerastes cerastes*) with a history of clinical deterioration to which euthanasia was applied. The most relevant histological findings were multiple areas of granulomatous inflammation with an abundant population of macrophages, and a variable number of heterophiles, up to well-formed heterophilic granulomas, where bacilli with metachromatic granules were sometimes observed. Histopathological diagnoses were: multifocal moderate heterophilic granulomatous pneumonia, multifocal moderate heterophilic

granulomatous hepatitis, moderate multifocal heterophilic granulomatous splenitis, and generalized moderate tubulonephrosis. The main differential diagnosis was mycobacteriosis, where morphological and biochemical tests confirmed the diagnosis, highlighting that the isolation of *Mycobacterium* sp. by conventional methods it is not efficient. This is, apparently, the first report of corynebacteriosis in horned viper and the description of its morphological findings are essential for support in the diagnosis of diseases that afflict these vulnerable species.
**Key words:** *Corynebacterium* sp., granuloma, heterophils, heterophilic granulomatous lesion, horned snake, septicemia

## Introducción

Las bacterias del género *Corynebacterium* sp. se caracterizan por ser Gram positivas, de manera cotidiana se observan en forma de bacilos alargados con múltiples gránulos metacromáticos[1] y pueden tener un comportamiento anaerobio o aerobio facultativo, con metabolismo fermentativo y no fermentativo u oxidativo, entre otras características[2]. Se ha reportado como parte de la microbiota de la cavidad oral y de la cloaca de serpientes de las familias Viperidae, Colubridae y Pythonidae[3-4]. Las enfermedades más comunes asociada a *Corynebacterium* sp. en serpientes son la estomatitis seguida de neumonía, sin embargo, también existen antecedentes de provocar septicemias[5-7,10]. El objetivo del presente reporte es establecer herramientas útiles para el diagnóstico de corinebacteriosis y la conservación de este tipo de especies vulnerables.

## Historia clínica

Se presentó un ejemplar geriátrico de Víbora Cornuda (*Cerastes cerastes*) del herpetario “Draconis MX” con historial de anorexia prolongada y alimentación asistida durante año y medio, además de pérdida de peso progresiva. El 29/01/2026 se detectó distensión localizada en la región ventral entre el segundo y tercer tercio corporal, la cual persistió y mostró progresión en el tiempo. El 25/02/2026 se reportó presencia de material compatible con uratos en estudio coproparasitoscópico, en cantidad aumentada. Posteriormente, comenzó con signos evidentes de dolor a la manipulación y disminución marcada de la actividad. Se realizaron estudios diagnósticos como radiografía, ultrasonido y punción en cavidad celómica, sin embargo, ninguno fue concluyente. Debido al deterioro clínico progresivo, dolor significativo y mal pronóstico, se decidió aplicar eutanasia humanitaria en el herpetario. El individuo fue remitido al Laboratorio de Histopatología Veterinaria de la Universidad Autónoma Metropolitana Unidad Xochimilco para su evaluación.

**Hallazgos macroscópicos**

Los hallazgos macroscópicos más relevantes a la inspección fueron, a nivel externo, dos áreas distendidas en el segundo y tercer tercio corporal, las cuales eran suaves al tacto y al ejercer presión crepitaban moderadamente. El pulmón se observó rosa intenso a nivel del primer y segundo tercio con múltiples nodulaciones blanquecinas bien delimitadas y firmes al tacto a lo largo de todo el pulmón, las cuales presentaban un diámetro aproximado de 1 mm, abarcando un 7% del órgano, al corte presentaban material blanquecino caseiforme (Imagen 1). El hígado era marrón generalizado con lesiones nodulares multifocales blanquecinas, bien delimitadas que iban de aproximadamente 0.5 mm de diámetro hasta 1 cm de diámetro, firmes al tacto abarcando un 60% del total del parénquima, al corte estas lesiones presentaban material blanquecino caseiforme (Imagen 2). Por otro lado, el bazo se observó moderadamente disminuido de tamaño con áreas blanquecinas de bordes difusos, firme al tacto y al corte protruyó moderado material blanquecino caseoso (Imagen 3). En el caso de los riñones, estos presentaron un color marrón generalizado con estrías blanquecinas a lo largo de todo el parénquima que abarcaron un 2% del órgano, además se encontraron múltiples nódulos localizados entre los músculos de la zona dorsal de la cavidad celómica, firmes al tacto, bien delimitados, con un tamaño desde un par de diámetro hasta la mayor que medía 1.2 cm de longitud (Imagen 4).

**Hallazgos microscópicos**

A la revisión de fragmentos histológicos provenientes de pulmón, bazo, hígado y nódulos celómicos teñidos con H.E., se observaron múltiples nidos de inflamación granulomatosa conformados por una abundante población de macrófagos epitelioides, y cantidad variable de heterófilos, hasta granulomas, conformados por un núcleo de tejido necrótico con abundantes macrófagos y moderada infiltración de heterófilos (Imagen 5-7), donde en algunas ocasiones, se llegaban a observar bacilos con gránulos metacrómaticos bien marcados (Imagen 9), todo esto rodeado por tejido fibroconectivo, los cuales abarcaban en promedio un 30% de los tejidos. En el caso del pulmón, los sacos alveolares presentaron moderada exfoliación del epitelio con características necróticas, y en el hígado los hepatocitos se observaron con degeneración albuminosa moderada generalizada y esteatosis de gota gruesa moderada generalizada (Imagen 8), así como moderados gránulos de hemosiderina intra citoplasmáticos. En riñón, de manera generalizada, se observaron grados variables de células tubulares con acidofilia citoplasmática y desplazamiento de núcleos picnóticos hacia a la periferia. Los diagnósticos morfológicos presentados en este caso fueron: neumonía granulomatosa heterofílica moderada multifocal,

hepatitis granulomatosa heterofílica moderada multifocal, esplenitis granulomatosa heterofílica multifocal moderada y tubulonefrosis moderada generalizada.

**Pruebas complementarias y criterios diagnósticos**

Se realizaron pruebas bacteriológicas donde se desarrollaron colonias compatibles con *Corynebacterium* sp. a las 24 hrs de incubación, las características de clasificación más relevantes fueron: Tinción Gram, en el cual se observaron bacilos Gram positivos con gránulos metacromáticos en agrupación de letras chinas (Imagen 10); Catalasa positiva y fermentación de glucosa con generación de ácido sulfhídrico en TSI. Aunado estas pruebas bioquímicas y con la presentación de granulomas en distintas fases de conformación en diversos tejidos, así como la presencia de bacilos con gránulos metacromáticos en la histopatología teñidos con Gram (Imagen 9), se confirmó en diagnóstico de corinebacteriosis.

**Diagnóstico diferencial**

El principal diagnóstico diferencial fue Mycobacteriosis, ocasionada por las bacterias del género *Mycobacterium* sp. Generalmente es una enfermedad caracterizada por presentar desde lesiones similares a *Corynebacterium* sp. con granulomas y granulomas heterofílicos con centros necróticos rodeados por macrófagos epitelioides, sin embargo, por lo regular presenta mayor cantidad de células gigantes multinucleadas y una variable cantidad de heterófilos con un borde de linfocitos y células plasmáticas[11]. Una prueba de oro considerada para *Mycobacterium* sp. es la tinción Ziel Neelsen para detectar bacterias Ácido Alcohol Resistentes (BAAR), no obstante, esta prueba también es capaz de teñir de la misma manera a *Corynebacterium* sp. Por lo tanto, para respaldar el diagnóstico principal se toma en cuenta la diferencia morfológica donde *Mycobacterium* sp. se presenta como bacilos Gram positivos no agrupados o en agrupación de cordones, sin gránulos metacromáticos y crecimiento lento, además de que este género bacteriano no fermenta azúcares y su aislamiento por métodos tradicionales no es eficiente[11-13].

**Discusión y conclusión**

La literatura actual mantiene escasa información acerca infecciones sistémicas por *Corynebacterium* sp. en serpientes, asociando este género predominantemente a cuadros localizados de estomatitis infecciosa y neumonía, aunque se han documentado casos aislados de carácter sistémico en reptiles[5,6]. Las lesiones en pulmón y bazo del presente caso comparten similitud con las descritas en un reporte de una septicemia derivada de una estomatitis ulcerativa en ejemplar del género

*Python*, sin embargo, en éste, macroscópicamente fueron descritas como lesiones granulomatosas multifocales, y microscópicamente fueron clasificadas como neumonía heterofílica y necrogranulomas en bazo[10]. Un segundo reporte describe una endocarditis con falla cardíaca congestiva como lesión primaria causada por *Corynebacterium* sp. donde, al igual que en el presente trabajo, se describieron lesiones multifocales granulomatosas y necróticas en bazo, riñones e hígado, además en este último se presentó degeneración vacuolar compatible con lipidosis y depósitos de hemosiderina. Al ser escasos los reportes de corinebacteriosis en serpientes, es importante resaltar que al parecer este es el primer reporte de enfermedad sistémica por *Corynebacterium* sp. en Víbora Cornuda (*Cerastes cerastes*), por lo que el presente trabajo aporta precedentes y herramientas útiles para el diagnóstico de corinebacteriosis y la conservación de esta especie vulnerable.

## Bibliografía

1. Mitchell BI, Markantonis JE. An underestimated pathogen: *Corynebacterium* species. J Clin Microbiol.2025 ;63(10).
2. Fernández. MI. Identificación y poder patógeno de microrganismos del género "*Corynebacterium*" aislados de muestras clínicas. [Tesis Doctoral]. Madrid: Universidad complutense de madrid; 2009.
3. Babalola MO, Balogun JA. The ecology and potential health risk of the oral microflora of python regius and clelia scyntalina. Int J Microbiol Res. 2013;5(1).
4. Artavia-León A, Romero-Guerrero A, Sancho-Blanco C, Rojas N, Umaña-Castro R. Diversity of Aerobic Bacteria Isolated from Oral and Cloacal Cavities from Free-Living Snakes Species in Costa Rica Rainforest. Int Sch Res Not. 2017;2017.
5. Méndez F. Manual Clínico de Reptiles: Según las enfermedades más comunes presentadas en el Laboratorio de herpetología de la Facultad de Estudios Superiores Iztacala [Titulación]. Cuautitlán Izcalli: Universidad Nacional Autónoma de México, Facultad de Estudios Superiores Cuautitlán; 2003.
6. Comolli JR, Divers SJ. Respiratory Diseases of Snakes. Vet Clin N Am. 2021;24(2).
7. Jacobson ER, Homer B, Adams W. Endocarditis And Congestive Heart Failure In A Burmese Python (*Python Molurus Bivittatus*). J Zoo Wildl Med. 1991;22(2).
8. Paré JA, Sigler L, Rosenthal KL, Mader DR. Chapter 16 - Microbiology: Fungal and Bacterial Diseases of Reptiles. En: Mader DR, editor. Reptile Medicine and Surgery. 2ª ed. Marathon: Elservier; 2006. p. 217-38.
9. Morejón L, Navarro O. Texto Básico De Microbiología II. Managua: Universidad Nacional Agraria, Facultad de Ciencia Animal, Departamento de Medicina Veterinaria; 2015.
10. Martínez J, Segura P, García D, Aduriz G, Ibabe JC, Peris B, Corpa JM. Septicaemia secondary to infection by *Corynebacterium macginleyi* in an Indian python (*Python molurus*). Vet J. 2006;172(2).

11. Terio KA, McAloose D, Leger JS, editores. Pathology of Wildlife and Zoo Animals. Londres: Academic Press and Elservier; 2018.
12. Spiliopoulou A, Kyriakou G, Georgiou S, Lekkou A, Leonidou L, Militsopoulou M, Papadogeorgaki E, Christofidou M, Kolonitsiou F, Paliogianni F. Acid-fast bacteria as causative agents of skin and soft tissue infections: case presentations and literature review. Rev Inst Med Trop Sao Paulo. 2023;65.
13. Uhía I, Williams KJ, Shahrezaei V, Robertson BD. Mycobacterial Growth. Cold Spring Harb Perspect Med. 2015;5(10).

**Imagen 1.** Pulmón con discretos granulomas multifocales.

**Imagen 2.** Hígado con granulomas multifocales.

**Imagen 3.** Bazo moderadamente disminuido de tamaño con áreas blanquecinas de bordes difusos.

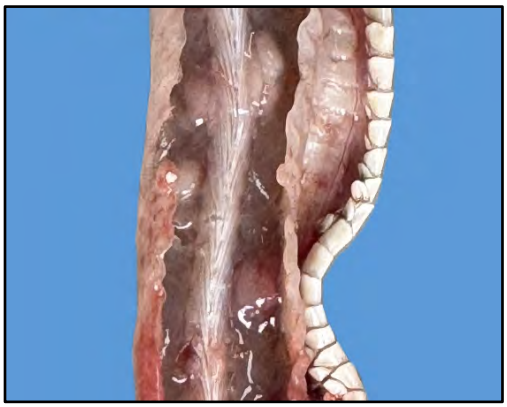

**Imagen 4.** Múltiples granulomas en cavidad celómica.

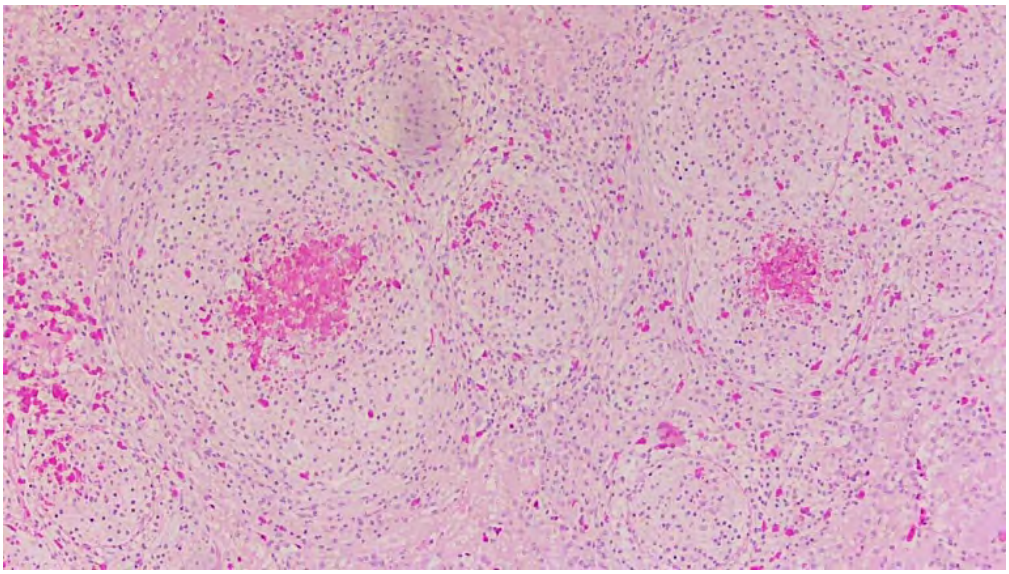

**Imagen 5.** Sección histológica de hígado con Inflamación granulomatosa y granulomas heterofílicos multifocales coalescentes en hígado. H.E. 100X.

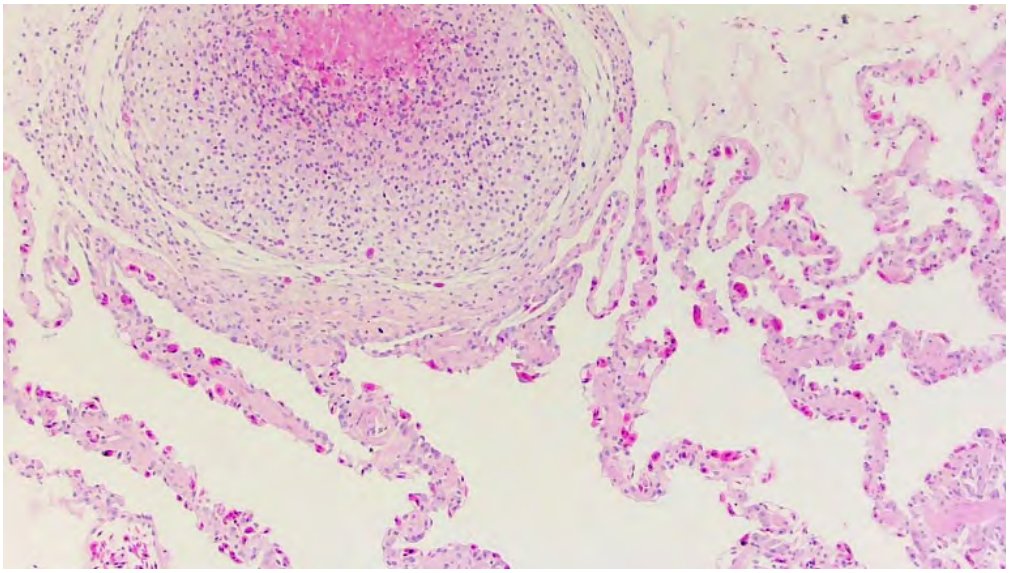

**Imagen 6.** Sección histológica de pulmón con granuloma heterofílico. H.E. 100X.

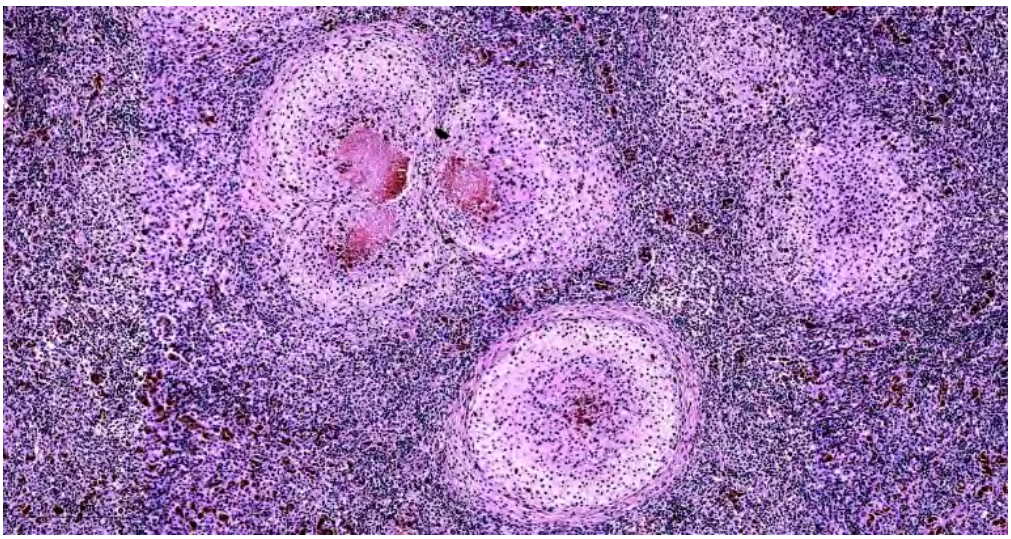

**Imagen 7.** Sección histológica de bazo con inflamación granulomatosa y granulomas heterofílicos bien conformados. H.E. 100X

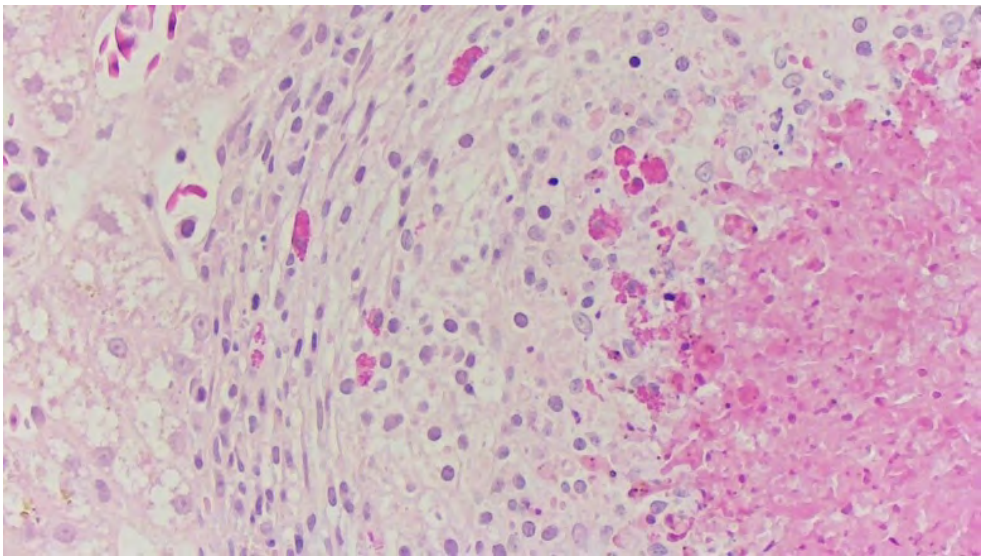

**Imagen 8.** Sección histológica de hígado donde se observan los elementos constituyentes del granuloma heterofílico (centro necrótico, macrófagos epitelioides, fibroblastos, heterófilos entremezclados) y hepatocitos con degeneración albuminosa y esteatosis. H.E.

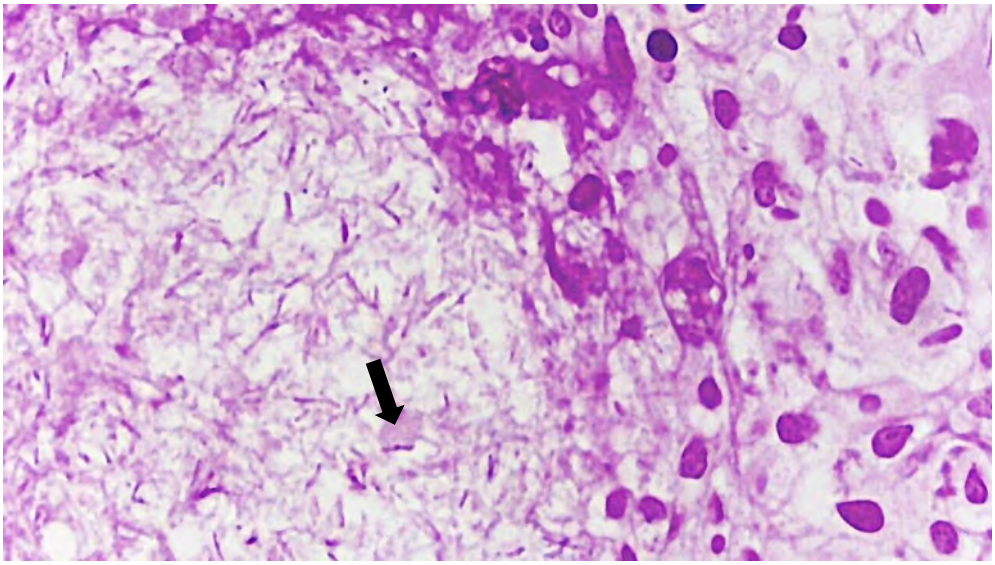

**Imagen 9.** Sección histológica de hígado teñido con Gram donde se observan múltiples bacilos Gram positivos con gránulos metacromáticos en el centro del granuloma. 1000X.

**Imagen 10.** Extendido bacteriológico de las colonias aisladas teñidas con Gram, donde se observan los bacilos Gram positivos con gránulos metacromáticos agrupados en empalizadas (letras chinas) correspondientes a *Corynebacterium* sp. 1000X.

# CUANTIFICACIÓN DE MASTOCITOS EN TEJIDO PULMONAR DE ZORROS ROJOS CANADIENSES (*Vulpes vulpes)* INFECTADOS NATURALMENTE CON *CRENOSOMA VULPIS*

**Zertuche PMA*[1], López MA [2], Nevarez GAG [1], Rodríguez TLE [1], Dávila MC [1], Lozano VVI [1]**

[1] Facultad de Medicina Veterinaria y Zootecnia, Universidad Autónoma de Nuevo León

[2] Atlantic Veterinary College, University of Prince Edward Island

**Correspondencia: victor.lozanov@uanl.edu.mx**

## Resumen

*Crenosoma vulpis* es un nemátodo pulmonar relevante en medicina veterinaria por su impacto tanto en zorros como su transmisión a otros mamíferos domésticos. En este estudio se evaluó la infiltración de mastocitos en pulmones de zorros rojos (*Vulpes vulpes*) naturalmente infectados, utilizando micrografías de laminillas teñidas con azul de toluidina y herramientas digitales para mejorar la reproducibilidad y sensibilidad del conteo. Se analizaron descriptivamente 20 unidades experimentales, generando 1240 micrografías y un total de 5193 mastocitos contabilizados. No se observaron diferencias claras entre los tejidos histológicamente sanos (promedio de 45 por $mm^2$) y los alterados (promedio de 33 por $mm^2$), lo que sugiere que no existe un aumento en la población de mastocitos residentes en mucosa en respuesta a una infección pulmonar por *Crenosoma vulpis* en zorros.

**Palabras clave:** *Crenosoma vulpis*, mastocitos, inflamación pulmonar, zorros, histopatología, azul de toluidina

## Abstract

*Crenosoma vulpis* is a pulmonary nematode of veterinary importance due to its impact on foxes and its transmission to other domestic mammals. This study evaluated mast cell infiltration in the lungs of naturally infected red foxes (*Vulpes vulpes*) using micrographs of slides stained with toluidine blue and digital tools to improve the reproducibility and sensibility of the count. Twenty experimental units were analyzed, generating 1240 micrographs and a total of 5193 counted mast cells. No clear differences were observed between histologically healthy (average of 45 per $mm^2$) and altered tissues (average of 33 per $mm^2$), suggesting that there isn't an increase in the population of mucosal mast cells in response to lung infection by *Crenosoma vulpis* in foxes.

**Keywords:** *Crenosoma vulpis*, mast cells, pulmonary inflammation, foxes, histopathology, toluidine blue

## Introducción

*Crenosoma vulpis*, también conocido como gusano pulmonar del zorro, es un nemátodo que causa cuadros característicos de lesión pulmonar que involucra principalmente vías respiratorias inferiores en zorros (*Vulpes spp.*) (1). La relevancia que asumió el parásito dentro de la medicina veterinaria radica en su transmisión a animales domésticos carnívoros, especialmente el perro doméstico (*Canis lupus familiaris*) (2); aunando su relevancia como potencial amenaza a la población silvestre de zorros, y, por ende, a la biodiversidad. La infección en el huésped definitivo (usualmente caniformes) sucede cuando éste ingiere gasterópodos (e. g., caracoles) infectados con la larva en tercer estadio (3).

La enfermedad es patente en la mayoría de los casos a través de tos crónica, causada por la hipertrofia e hiperplasia de glándulas bronquiales (4) acompañada de una inflamación compuesta principalmente por eosinófilos, con aparentemente menores proporciones de otras poblaciones de células inflamatorias, entre las cuáles se encuentran las células cebadas o mastocitos (6). Sin embargo, el grado de importancia que tienen los mastocitos en una infección natural, en este caso de *Crenosoma vulpis*, no ha sido elucidado del todo.

Las células cebadas son granulocitos altamente especializados que tienen funciones como parte del sistema de inmunidad innata y adaptativa (7). Generalmente, su función la cumple a través de la liberación de mediadores que disparan una respuesta inflamatoria programada (7). Son células que residen en mucosas con un tiempo de vida medio relativamente largo, de hasta dos semanas (8).

Hablando específicamente de inmunidad contra helmintos, las células cebadas utilizan el receptor FcεRI para reconocer inmunoglobulinas E (IgE) unidas a componentes antigénicos de los helmintos (8). Esto lleva a la liberación de sustancias como histamina, serotonina, proteasas y citocinas proinflamatorias, que actúan sobre la cutícula del parásito y, por ejemplo, producen la migración de eosinófilos al área lesionada (8, 6). Esto eventualmente lleva a la expulsión de los helmintos (8). Asimismo, los mastocitos también pueden ser activados sin la presencia de IgE (7). La función de las células cebadas de orquestar la respuesta inmune contra helmintos es una que se acepta (9, 10), aunque también se han presentado argumentos en contra (11). Siguiendo dicha idea, por la complejidad de la acción de los mastocitos sobre la respuesta inmune, se puede decir que sus precisos mecanismos quedan sin elucidar por completo (8).

Ahora bien, a pesar de que ya existen estudios y literatura que exploran la función de las células cebadas en el aparato respiratorio (12) y específicamente contra helmintos (8, 13), existen vacíos en el conocimiento sobre la participación de estas células en la inflamación contra diferentes géneros de helmintos y diferentes especies de animales hospederos.

Para explorar la posible intervención de estas células en infecciones por *Crenosoma vulpis* en zorros rojos (*Vulpes vulpes*), se realizó un conteo de mastocitos utilizando un programa digital de conteo asistido y micrografías de laminillas teñidas con azul

de toluidina. Este trabajo se realizó en conjunto con una previa cuantificación de eosinófilos en los mismos tejidos para la validación del método de conteo.
El objetivo de este trabajo es entonces aportar al conocimiento cuantitativo de la infiltración de mastocitos en lesiones pulmonares de zorro rojo naturalmente infectados con *Crenosoma vulpis*.

**Materiales y métodos**

Se recopilaron laminillas previamente teñidas pertenecientes a lóbulos caudales de 20 zorros rojos (*Vulpes vulpes*) que formaron parte de un estudio previo en la Isla del Príncipe Eduardo, Canadá (14). Entre estos animales se encontraban zorros naturalmente infectados por *Crenosoma vulpis* y zorros controles provenientes de una unidad de producción. Cada animal contaba con dos laminillas, un corte del lóbulo caudal izquierdo y un corte del lóbulo caudal derecho. Para reconfirmar el estatus de los animales como infectados o no, las laminillas se clasificaron como microscópicamente alteradas (n=32), y microscópicamente sanas (n=8). Los criterios para esto fueron: presencia de parásitos en la laminilla (criterio determinante, figura 1), engrosamiento de la lámina propia de bronquios, hiperplasia epitelial, hiperplasia de células caliciformes (figura 2) y/o presencia de exudados en lumen bronquial.
Se utilizó el programa gratuito para cámara de microscopio Zen® para la toma de micrografías y su edición. Se tomaron 62 micrografías (equivalentes a 3.687 $mm^2$) de cada laminilla, a 40 aumentos con un adaptador de cámara de 0.5 aumentos y una Axiocam Erc 5s, es decir, cada micrografía cubría un área rectangular de 0.059 $mm^2$ (figura 1). Para esto, se escanearon las laminillas para identificar focos de inflamación (usualmente en lámina propia o lumen de un bronquio), en los cuales se tomaron las micrografías con el siguiente criterio de exclusión: tener considerables áreas de baja celularidad o interés (e. g., lumen de vacío de vías respiratorias, lumen de vasos sanguíneos grandes). Las micrografías se tomaron en un patrón de grecas para cubrir el foco de inflamación; si se llegaba a cubrir por completo sin cumplir los 3.687 $mm^2$, se retomaba en otro foco de inflamación. De no tener o de no existir más focos, se realizaba el conteo en cualquier área que no cumpliera con el criterio de exclusión (continuando en patrón de grecas continuo).
La edición se realizó en dos pasos. Primeramente, se utilizó la función de balance de colores. Esta función permite aplicar una ecuación a los valores de color de un pixel, y puede realizarse específicamente en un canal a la vez. Esto permite, en el caso de este estudio, aumentar los valores del color rojo, y, por ende, resaltar el color morado (metacromasia) que consigue la tinción de toluidina sobre los mastocitos. Posteriormente se modifica el contraste, que, en esencia, permite multiplicar los valores de color de cada pixel por un factor, incrementado la diferencia entre el valor más pequeño y el valor más grande. Dicho de otra forma, se aumenta la diferencia entre los objetos positivos a la tinción (i. e., gránulos de mastocitos y

células cebadas) y el fondo (e. g., tejido conectivo, epitelio), sin agregar información nueva a la imagen.
Finalmente, se utilizó el programa gratuito para cámara de microscopio Hayear 2026 ShenZhen Hayear Electronics Co, Ltd; para realizar un conteo manual asistido con marcadores de cada micrografía. Se definió un mastocito como una célula mononuclear generalmente redonda con gránulos intracitoplasmáticos positivos (color morado) a la tinción de azul de toluidina.

**Resultados**

De las 20 laminillas examinadas, se tomaron 1240 micrografías. En estas se contó un total acumulativo de 5193 mastocitos, los resultados se resumen por promedio por animal en la figura 3. Las laminillas afectadas promediaron 33 por $mm^2$; la laminilla con el promedio mayor tuvo 84 por $mm^2$, mientras que la del promedio menor tuvo 0 por $mm^2$. De las laminillas sanas, el mayor promedio corresponde a 85 por $mm^2$ y el menor a 1 por $mm^2$, con un promedio de 45 por $mm^2$ entre todas. Las diferencias entre los promedios generales (animales infectados contra control) se muestran en la figura 4.

**Discusión**

Los resultados argumentan que, a pesar de la asunción de la participación de mastocitos en la infección por parásitos, dicho rol no aparenta ser manifestado en la cantidad de mastocitos infiltrados en el sitio de lesión. Como se observa en la figura 3 y 4, no existe alguna diferencia empíricamente comprobable entre las laminillas microscópicamente sanas y las laminillas microscópicamente alteradas. Esto podría indicar que el rol de los mastocitos se basa en la expresión de genes y liberación de citoquinas, en vez de un aumento repentino en su población, en casos de infección pulmonar por *Crenosoma vulpis* en zorros.
Sin embargo, existen limitantes a la metodología utilizada. Aunque la tinción de azul de toluidina tiñe diferencialmente los gránulos de los mastocitos a través de la metacromasia, también se tiñen las células caliciformes y el moco que producen. Esto podría afectar el conteo de mastocitos, ya que la bronquitis asociada a *Crenosoma vulpis* genera una hiperplasia e hipertrofia marcada de células caliciformes. Estos objetos generan ruido que disminuyen la confiabilidad del conteo. Para aminorar esto, se podría aproximar al conteo utilizando marcadores de inmunohistoquímica, como triptasa, que se ha utilizado para su cuantificación (15).
Asimismo, habría virtud en una aproximación experimental que permita hacer cuantificaciones en los distintos estadíos de la enfermedad, puesto que es posible que los mastocitos tengan diferentes roles en las fases aguda o crónica de la infección.
Finalmente, los resultados presentados son meramente descriptivos. Repeticiones por varios observadores y entre un mismo observador en los conteos serviría para ajustar la variabilidad inter e intraobservador. Por otro lado, imágenes de laminilla

completa y conteos mediante modelos de aprendizaje computacional podrían robustecer los datos generados por las laminillas (16).

## Conclusión

El rol que tienen los mastocitos en la infección por *Crenosoma vulpis*, tanto en zorros como en perros domésticos, sigue sin ser del todo elucidado. A pesar de los antecedentes sobre la función de mastocitos en contra de infecciones por helmintos en mamíferos, el presente conteo descriptivo sugiere que las poblaciones de mastocitos residentes en mucosa de zorros sanos y zorros infectados no difieren en cantidad.

## Bibliografía

1. Taylor MA, Coop RL, Wall RL, editors. Veterinary Parasitology. Hoboken, NJ, USA: John Wiley & Sons, Inc.; 2015.
2. Latrofa ME, Lia RP, Giannelli A, Colella V, Santoro M, D'Alessio N, Campbell BE, Parisi A, Dantas-Torres F, Mutafchiev Y, Veneziano V, Otranto D. *Crenosoma vulpis* in wild and domestic carnivores from Italy: a morphological and molecular study. Parasitology research. 2015 Jun 25;114(10):3611–7.
3. Bowman DD. Georgis' Parasitology for Veterinarians. London: Elsevier Health Sciences; 2014.
4. Husník R, Sloboda M, Kovaříková S, Koudela B. Infection with *Crenosoma vulpis* lungworm in a dog in the Czech Republic. Helminthologia. 2011 Mar 1;48(1):56–8.
5. Vekšins A, Ponomarjova O, Sandersen C, Kļaviņa A. *Crenosoma vulpis* associated eosinophilic bronchopneumopathy in a young dog in Latvia. Veterinary Record Case Reports. 2021 Aug 15;9(4).
6. Tizard IR. Veterinary Immunology. Eleventh edition. Texas: Elsevier; 2024.
7. Cruse G, Bradding P. Mast cells in airway diseases and interstitial lung disease. Eur J Pharmacol. 2016 May 5;778:125-38.
8. Lekki-Jóźwiak J, Bąska P. The Roles of Various Immune Cell Populations in Immune Response against Helminths. International Journal of Molecular Sciences. 2024;25(1):420.
9. Shimokawa C, Kanaya T, Hachisuka M, Ishiwata K, Hisaeda H, Kurashima Y, et al. Mast Cells Are Crucial for Induction of Group 2 Innate Lymphoid Cells and Clearance of Helminth Infections. Immunity. 2017 May 16;46(5):863-874.e4.
10. Hepworth MR, Daniłowicz-Luebert E, Rausch S, Metz M, Klotz C, Maurer M, Hartmann S. Mast cells orchestrate type 2 immunity to helminths through regulation of tissue-derived cytokines. Proc Natl Acad Sci U S A. 2012 Apr 24;109(17):6644-9.
11. Reitz M, Brunn ML, Rodewald HR, Feyerabend TB, Roers A, Dudeck A, et al. Mucosal mast cells are indispensable for the timely termination of Strongyloides ratti infection. Mucosal Immunol. 2017;10(2):481–92.
12. Virk H, Arthur G, Bradding P. Mast cells and their activation in lung disease. Translational Research. 2016;174:60–76.
13. Weatherhead JE, Gazzinelli-Guimaraes P, Knight JM, Fujiwara R, Hotez PJ, Bottazzi ME, Corry DB. Host Immunity and Inflammation to Pulmonary Helminth Infections. Front Immunol. 2020 Oct 20;11:594520.

14. Nevárez A, López A, Convoy G, Ireland W, Sims D. Distribution of *Crenosoma vulpis* and *Eucoleus aerophilus* in the lung of free-raging red foxes (*Vulpes vulpes*). J Vet Diagn Invest. 2005;17:486-489.
15. Setareh S, Jamshidi S, Ghodratollah Roshanaei, Shirin Modabbernia, Bahman Farzin. Immunohistochemical Expression of Mast Cell in Oral Reactive Lesions. Journal of Dentistry. 2015 Mar;16(1 Suppl):10.
16. Donovan TA, Moore FM, Bertram CA, Luong R, Bolfa P, Klopfleisch R, Tvedten H, Salas EN, Whitley DB, Aubreville M, Meuten DJ. Mitotic Figures-Normal, Atypical, and Imposters: A Guide to Identification. Vet Pathol. 2021 Mar;58(2):243-257.

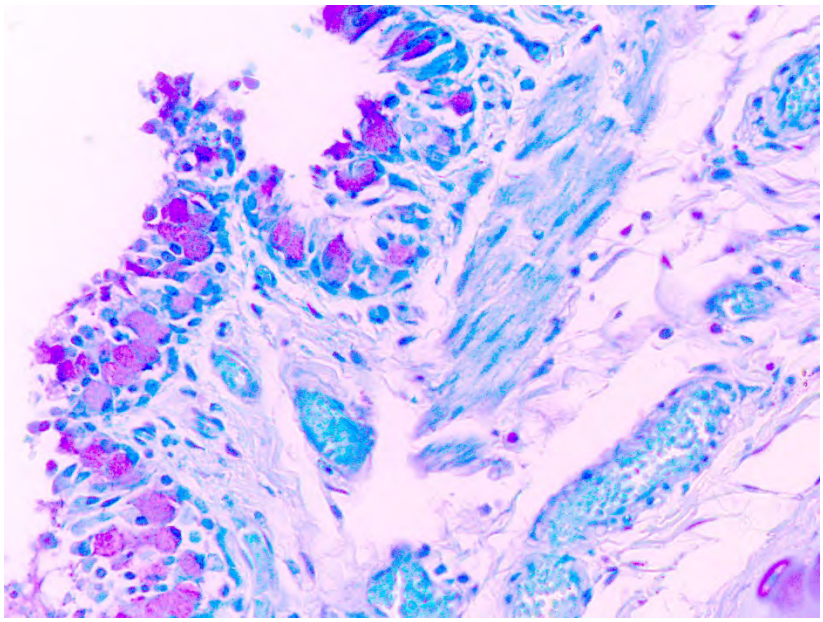

**Figura 1.** Micrografía de epitelio bronquial. Nótese la hiperplasia de células caliciformes, marcadas incidentalmente por contenido metacromático (morado). Azul de toluidina. 20 aumentos. Representa un área de 0.28 mm por 0.21 mm.

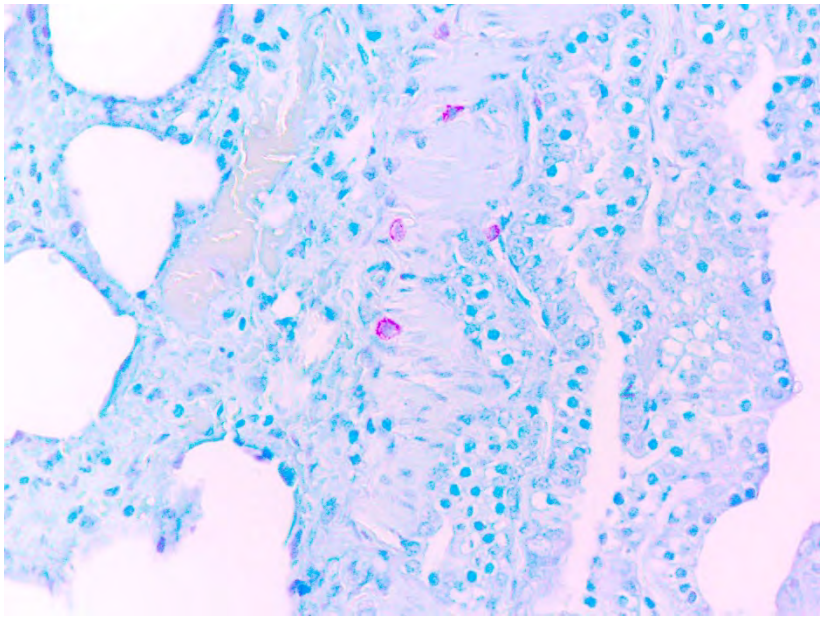

**Figura 2.** Micrografía de mastocitos con azul de toluidina en intersticio bronquial. Nótese el contraste de la metacromasia de gránulos con el fondo azul. Azul de toluidina. 20 aumentos. Representa un área de 0.28 mm por 0.21 mm.

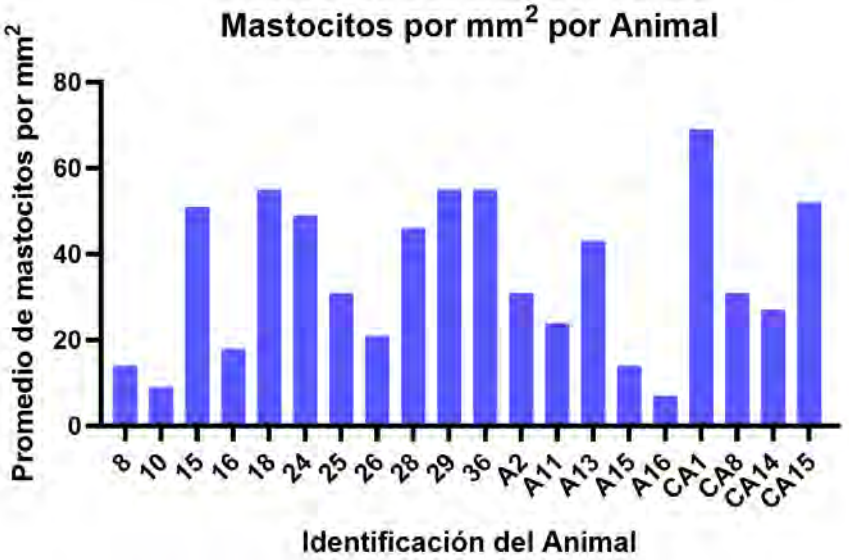


**Figura 3.** Gráfica que muestra los promedios de los conteos de mastocitos por $mm^2$, promediados por unidad experimental.

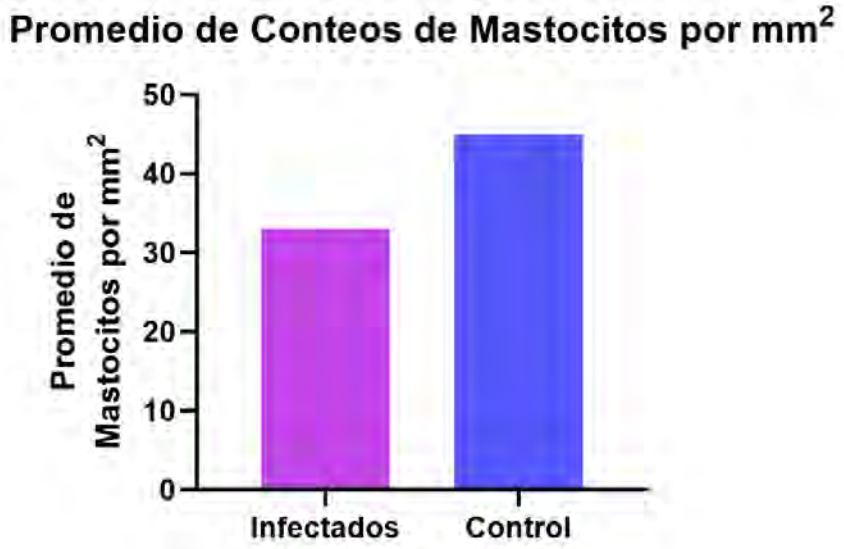


**Figura 4.** Gráfica que muestra los promedios de mastocitos por $mm^2$ resumidos por grupo experimental.

# CUERPOS DE GAMNA-GANDY DEBIDO A SILICOSIS Y SIDEROSIS EN NÓDULO LINFÁTICO PREESCAPULAR EN UN OSO NEGRO (*Ursus americanus*). INFORME DE UN CASO

**Trejo CA*[1], Flores MK[2], Carrera TR[3], Marroquín CAG[1].**
[1] Cuerpo Académico de Patobiología, [2] Departamento de Patología, [3] Cuerpo Académico de Ecología de Enfermedades y Fauna Silvestre de la Facultad de Medicina Veterinaria y Zootecnia, Universidad Autónoma de Nuevo León, Campus Ciencias Agropecuarias, Av. Francisco Villa s/n, Ex-Hacienda el Canadá, Escobedo, Nuevo León, México. C.P. 66050.
**Correspondencia: armandotrejoc@gmail.com**

## Resumen
Una osa negra americana de 15 años fue encontrada muerta en una carretera del municipio de Sabinas, en el estado de Coahuila de Zaragoza, México. Los principales hallazgos de la necropsia incluyeron mal estado corporal (2 de 5), cavidad oral con material vegetal, perforación de la lengua y varias piezas dentales ausentes. En la evaluación musculoesquelética, el nódulo linfático preescapular izquierdo se observó con agrandamiento (7 cm de largo x 3 cm de ancho x 1.5 cm de alto), con un color blanco cremoso, consistencia dura y sólida al corte. Al microscopio con luz polarizada, se observaron varias estructuras filamentosas refringentes en la capa de células corticales, algunas en el espacio intersticial, mientras que otras se presentaron como cuerpos intracitoplasmáticos dentro de células gigantes. Tras varias tinciones discriminatorias, los especímenes teñidos con azul de Prusia revelaron estructuras de color azul intenso compatibles con cuerpos de Gamna-Gandy.
Este es el primer reporte de la presencia de cuerpos de Gamna-Gandy en un oso negro en México.
**Palabras clave:** Cuerpos de Gamna-Gandy, oso negro americano, tinción con azul de Prusia, depósitos de hierro.

## Abstract
A 15-year-old female American black bear was found dead; on a highway in the Sabinas municipality in Coahuila de Zaragoza state in México. Principal findings at necropsy included poor body condition (2 of 5), oral cavity with plant material, tongue perforation and several missing teeth. In the skeletal muscle evaluation, the left prescapular lymph node was enlarged (7 L x 3 W x 1.5 T cm), with a creamy white color and a hard and solid consistency on cut section. Under microscopical examination with polarized light, several refringent filamentous structures were observed in the cortical cell layer, some in the intersticial space while others as intracytoplasmic bodies inside giant cells. After several discriminatory stains,

Prussian blue stained specimens revealed intense blue colored structures compatible with Gamna-Gandy bodies.
This is the first report of the presence of Gamma-Gandy bodies in a black bear in Mexico.
**Keywords:** Gamna-Gandy inclusion bodies, american black bear, Prussian blue stain, iron deposits.

## Introducción

Los cuerpos de inclusión de Gamna-Gandy fueron reportados por primera vez por el patólogo italiano Carlos Gamna y el médico francés Charles Gandy, quienes descubrieron y describieron estos cuerpos de inclusión en la primera mitad del siglo XIX [2]. Según la 27ª edición del Diccionario Médico de Stedman, los cuerpos de Gamna-Gandy (CGG) son focos pequeños, firmes, esferoidales o irregulares de color amarillo-marrón que aparecen en el bazo en casos de esplenomegalia congestiva y anemia de células falciformes [8]. Estas estructuras, también conocidas como manchas de tabaco o nódulos sideróticos [20], solían describirse como lesiones granulomatosas con infiltraciones de histiocitos y células gigantes multinucleadas junto con la presencia de colágeno hialinizado, depósitos de hemosiderina y precipitados de calcio [2]. Más recientemente, los cuerpos de Gamna-Gandy se definen como impregnaciones de fibras de colágeno con complejos de calcio mineralizado y hemosiderina con un desarrollo central, que pueden ocurrir en áreas fibróticas con o sin respuesta granulomatosa similar a un cuerpo extraño [3,4,5,6,7]. Los informes de casos en medicina humana han mostrado la presencia de los cuerpos de Gamna-Gandy en varios tumores, como mixoma cardíaco, pólipo adenomatoso colorrectal, timoma, adenoma folicular tiroideo, carcinoma renal de células claras, neoplasia pancreática pseudopapilar y otros tumores del sistema nervioso central y periférico [9,10,11,12,13,14,2], así como en lesiones esplénicas relacionadas con aneurisma e hipertensión portal, respectivamente [15,16]. En medicina veterinaria, se ha descrito la presencia de cuerpos de inclusión de Gamna-Gandy en nódulos linfáticos de perros con diversos tipos de cáncer [17] y en un gato con sarcoma histiocítico del bazo [18]. Hasta donde sabemos, no existen otros informes de estos cuerpos de inclusión en otras especies; por lo tanto, nuestro informe actual de la presencia de los cuerpos de Gamna-Gandy en un nódulo linfático preescapular en un oso negro representa el tercer caso que describe su presencia en animales.

**Historia clínica**

Una osa negra americana muerta por atropellamiento, fue llevada a la sala de necropsias del Departamento de Patología de la Facultad de Medicina Veterinaria y Zootecnia de la Universidad Autónoma de Nuevo León, México.

**Hallazgos macroscópicos y microscópicos**

Los hallazgos macroscópicos relevantes incluyeron un nódulo linfático preescapular izquierdo agrandado (7 cm de largo x 3 cm de ancho y 1.5 cm de grosor) (Fig. 1). Al corte, el tejido presentó una consistencia firme y sólida, con un color blanco cremoso. Se prepararon portaobjetos de rutina con hematoxilina-eosina (HE) y se examinaron al microscopio óptico con un microscopio Primo Star Carl Zeiss en modo de campo oscuro.

**Pruebas complementarias**

A medida que progresaban los hallazgos, se solicitaron tinciones especiales, como azul de Prusia, tinción de ácido peryódico-Schiff (PAS), tinción de Giemsa, tinción de von Kossa y rojo de alizarina. Con la tinción de hematoxilina y eosina, se encontró una marcada reactividad histiocítica en la cápsula y el parénquima del nódulo linfático, junto con abundantes depósitos de materiales particulados compatibles con silicato o hierro, principalmente dentro de los macrófagos (Fig. 2). Las partículas se observaron como estructuras de color crema amarillento, algunas organizadas en empalizada, mientras que otras se encontraron como partículas cilíndricas segmentadas que se asemejaban a un “tallo de bambú”. Para investigar la posible naturaleza de las partículas, se solicitó una tinción con azul de Prusia; al examinarlas, las partículas dentro de los macrófagos se observaron como gránulos y cristales azules (Fig. 3). En la corteza, se encontraron numerosas estructuras fibrilares libres en el intersticio y dentro de células gigantes, lo que indica una reacción a cuerpo extraño (Fig. 4). Con la tinción PAS, las partículas adquirieron un color rojo magenta que mostró refringencia bajo luz polarizada. Mientras que cuando se tiñeron con Giemsa y azul de Prusia, las estructuras en el citoplasma de las células gigantes mostraron un color azul. Con otras tinciones especiales, como rojo de alizarina y Von Kossa, algunas partículas se observaron como estructuras filamentosas libres e intracitoplasmáticas de color negro y amarillo-marrón y estructuras de color ligeramente negro, respectivamente. Para descartar aún más las posibilidades de que las partículas fueran hongos, se utilizó una tinción de metenamina de plata de Grocott que resultó negativa ya que no se observaron estructuras filamentosas en el intersticio ni dentro de las células gigantes.

**Criterio diagnóstico**

Estos hallazgos morfológicos y de afinidad tintorial fueron confirmatorios de la presencia de estos cuerpos de Gamna-Gandy en el nódulo linfático de este animal. Otros estudios, han reportado la presencia de este tipo de cuerpos en pacientes con neoplasias, en nuestro caso no se presentó ningún tipo de tumor.

**Diagnósticos diferenciales**

a) Linfoma, b) Linfadenitis, c) Linfadenomegalia.

**Discusión**

La silicosis se produce tras la exposición al polvo de sílice en suspensión en el aire, y la exposición a la sílice cristalina se ha clasificado como carcinógeno del grupo 1 [30]. Aunque las lesiones suelen afectar al parénquima pulmonar, en otros casos, la silicosis solo puede presentarse en los nódulos linfáticos [25]. La presencia de silicosis pulmonar junto con cuerpos de inclusión minerales en los nódulos linfáticos se ha descrito previamente en bovinos [27] y perros [24], pero no en otros animales. La afectación del nódulo linfático preescapular en nuestro caso se explica por ser el nódulo linfático más cercano que podría recibir drenaje pulmonar (después de los nódulos hiliares y mediastínicos). En un caso clínico de silicosis en humanos, se afectó el nódulo linfático cervical de un paciente con exposición ocupacional a la sílice [26], por lo que es posible que en algunos casos el nódulo preescapular también se vea afectado, como en el presente informe. La zona geográfica (latitud -27.85591 y longitud -101.11738) donde se encontró el oso forma parte del municipio de Sabinas, en el estado de Coahuila de Zaragoza. Esta región forma parte de la zona carbonífera del norte de México, donde la minería es una importante actividad económica. El suelo predominante en las zonas sur y norte es basáltico, compuesto principalmente por minerales de silicato y conglomerado (clastos de sílice, carbonato y/u óxidos de hierro), y aluminosilicatos hidratados, lutita y arenisca de origen marino del Jurásico, respectivamente. Esta composición es característica de los suelos desérticos del municipio de Sabinas [21,22,23]. La exposición crónica y la acumulación de material de suelo en los pulmones podrían provocar la hipertrofia de los nódulos linfáticos preescapulares. En este caso, el nódulo linfático afectado presentó abundantes cristales de silicato y se acompañó de una reacción histiocítica grave y la presencia de macrófagos con partículas intracitoplasmáticas de silicato y hierro. Los cuerpos de Gamna-Gandy probablemente se originaron debido a la producción de hemosiderina por parte de los macrófagos, que eliminaron las microhemorragias y el edema intersticial causados por el aumento del flujo sanguíneo y la degeneración fibrinoide observada en el tejido nodular. Se

encontraron depósitos de hemosiderina en las fibras de colágeno engrosadas, mientras que las fibras de tejido conectivo presentaron depósitos de calcio y hierro que formaban los cuerpos de Gamna-Gandy, de forma similar a lo observado en casos de mixoma cardíaco o hipertensión portal, donde los cuerpos de Gamna-Gandy se presentaron como partículas intersticiales libres o como estructuras filamentosas dentro de células gigantes [9,19]. Desde una perspectiva toxicológica, las partículas minerales que contienen silicio (polvo de sílice y otros minerales de silicato) de un tamaño inferior a 10 µm pueden actuar como un cuerpo extraño que, dependiendo de la dosis, generalmente puede ser eliminado por los macrófagos, a través, de una reacción inflamatoria orquestada originada por los macrófagos alveolares y las células epiteliales pulmonares [28,29]. Sin embargo, dependiendo también de la naturaleza de la partícula (y sus posibles recubrimientos), algunas pueden degradarse ligeramente y lixiviar algunos elementos (principalmente cationes), mientras que otras, como la sílice cristalina, pueden actuar como un cuerpo extraño persistente, para el cual no se producen mecanismos de degradación. Los macrófagos alveolares pueden migrar a los nódulos linfáticos para presentar partículas como antígenos [31], sin embargo, como no se produce degradación, algunas pueden morir por apoptosis/necrosis. Los mecanismos de toxicidad que partículas minerales similares que contienen silicio pueden ejercer sobre diferentes fenotipos de macrófagos se relacionan principalmente con la producción de ROS y citocinas, la liberación de metales tóxicos y la alteración de la homeostasis celular de cationes importantes [1]. Para eliminar las partículas, los macrófagos pueden fusionarse en células gigantes; sin embargo, la formación de sincicios no ayuda y las partículas actúan entonces como un cuerpo extraño permanente no fagocitable, perpetuando así la reacción inflamatoria [29].

**Conclusión de la contribución médica**

Si bien un nódulo linfático agrandado es un signo clínico muy general de enfermedad, la persistencia de cuerpos extraños puede causar reacciones inflamatorias graves, por lo que descartar lesiones asociadas con depósitos minerales en áreas con alta exposición al polvo debe considerarse como parte rutinaria del diagnóstico. Este es el primer informe de la presencia de los cuerpos de Gamna-Gandy en un nódulo linfático en un oso negro en México.

## Bibliografía

1. Mirata S, Almonti V, Di Giuseppe D.; et al. The acute toxicity of mineral fibers: a systematic in vitro study using different thp-1 macrophage phenotypes. International Journal of Molecular Science. 2022;4,23(5):2840.
2. Kleinschmidt-Demasters B.K. Gamna-Gandy bodies in surgical neuropathology specimens: observations and historical note. Journal of Neuropathology and Experimental Neurology. 2004;63(2):106-112.
3. Durham A.C, Boes K.M. Bone marrow, blood cells and the lymphoid/lymphatic system. In: Zachary JF, ed. Pathologic Basis of Veterinary Disease. 7th Edition. Elsevier. St. Louis, Missouri, USA. 2022.
4. Raskin R.E. Lymphoid system. In: Raskin RE, Meyer DJ, ed. Canine and Feline Cytology. 2nd Edition. Saunders Elsevier. St. Louis, Missouri, USA. 2010.
5. Valli V.E.O. Lymphoreticular tissues: spleen and hemolymph nodes. In: Maxie MG, ed. Jubb, Kennedy and Palmer's. Pathology of Domestic Animals. 5th ed. Elsevier Saunders. Philadelphia, USA. 2007.
6. Piccin A, Rizkalla H, Smith O.; et al. Composition and significance of splenic Gamna-Gandy bodies in sickle cell anemia. Human Pathology. 2012;43:1028-1036.
7. Ambrosetti D, Lassalle S, N'Golet A, Lazzarotto-Rumpler M, Hofman P. Une image trompeuse pseudomycotique: les nodules de Gamna-Gandy. Annales de Pathologie. 2006;26:271-274.
8. Gibson P.R, Gibson R.N, Ditchfield M.R, Donland J.D. Splenomegaly-an insensitive sign of portal hypertension. Australian and New Zealand Journal of Medicine. 1990;20:771-774.
9. Bhatnagar G, George E, Al Lawati F. Cardiac myxomas with Gamna-Gandy bodies-a case report and review of literature. Gulf Journal of Oncology. 2009;5:64-67.
10. Jiménez-Heffernan J.A, Salas C, Tejerina E, Viguer J.M. Gamna-Gandy bodies from cardiac myxoma on intraoperative cytology. Cytopathology. 2010;21:203-205
11. Jiménez-Heffernan J.A. Letters to the Editor: Gamna-Gandy bodies in an adenomatous colorectal polyp. The Indian Journal Pathology & Microbiology. 2010; 53:876-877.
12. Tedeschi L.G, Sherman J.D, Tedeschi C.G. Sclerosiderotic Granulomatosis in Thymoma. Archives of Pathology. 1965;80:235-240.
13. Leroy X, Aubert S, Gosselin B. Gamna-Gandy nodules in a renal clear cell carcinoma. Archives of Pathology & Laboratory Medicine. 2003;127:372.
14. Nangia A, Sehgal S. Gamna-Gandy bodies in a solid pseudopapillary tumor of the pancreas. Indian Journal of Cancer. 2018;55:201-202.
15. Kido C, Takagi H, Kuroyanagi Y. Clinical investigation on splenic aneurysms and Gamna-Gandy nodules. Australasian Radiology. 1976;20:281-287.
16. Halefoglu A.M. Case series: Gamna-Gandy bodies in the spleen: a supportive finding for portal hypertension. The Indian Journal of Radiology and Imaging. 2007;17:186-187.
17. Moore A.R, Leavell S.E, Conrado F, Beatty S.S, MacNeill A.L. Cytologic features and staining characteristics of Gamna-Gandy bodies from seven canine fine-needle

aspirate preparations. Journal of Veterinary Diagnostic Investigation. 2017;29(6):920-925.
18. Ryseff J.K, Duncan C, Sfiligoi G, Avery P.R. Gamna-Gandy bodies: a case of mistaken identity in the spleen of a cat. Veterinary Clinical Pathology. 2014;43:94-100.
19. Dobritz M, Nömayr A, Bautz W, Fellner F.A. Gamna-Gandy bodies of the spleen detected with MR imaging. A case report. Magnetic Resonance Imaging. 2001;19(9):1249-1251.
20. Piubelli M.L.M, Clemente L.C, Duarte-Neto A.N. Gamna-Gandy bodies of the spleen in sickle cell disease. Autopsy. Case Reports. 2019;9(2):e2018076.
21. Corona-Esquivel R, Tritlla J, Benavides-Muñoz M.E, Piedad-Sánchez N, Ferrusquía-Villafranca I. Geología, estructura y composición de los principales yacimientos de carbón mineral en México. Boletín de la Sociedad Geológica Mexicana. Revisión de algunas tipologías de depósitos Minerales de México 2006;58(1):141-160.
22. González-Sánchez F, Puente-Solís R, González-Partida E, Camprubí A. Estratigrafía del Noreste de México y su relación con los yacimientos estratoligados de fluorita, barita, celestina y Zn-Pb. Boletín de la Sociedad Geológica Mexicana. 2007;59(1):43-62.
23. Téllez-Ramírez I, Sánchez-Salazar M.T. La región carbonífera de Coahuila: problemas estructurales y perspectivas. UNAM-AMECIDER. 2023;2:255-274.
24. Day M.J, Pearson J.R, Lucke V.M, Lane S.J, Sparks R.S. Lesions associated with mineral deposition in the lymph node and lung of the dog. Veterinary Pathology. 1996;33(1):29-42.
25. Cox-Ganser J.M, Burchfiel C.M, Fekedulegn D, Andrew M.E, Ducatman B.S. Silicosis in lymph nodes: The canary in the miner? Journal of Occupational and Environmental Medicine. 2009;51(2):164-169.
26. Li H, Cao M, Feng A, Cai H. Silicosis: enlarged cervical lymph nodes, pericardial effusion and lung abnormalities. Occupational Medicine. 2022;72(6):415-419.
27. Ladds P.W. A colour atlas of lymph node pathology in cattle. 1st Edition. James Cook University. Townsville, Queensland, Australia. 1986.
28. Hiraiwa K, Van Eeden S.F. Contribution of lung macrophages to the inflammatory responses induced by exposure to air pollutants. Mediators of Inflammation. 2013;619523:1-10.
29. McNally A.K, Anderson J.M. Macrophage fusion and multinucleated giant cells of inflammation. In: Dittmar T, Zänker KS eds. Cell Fusion in Health and Disease. Advances in Experimental Medicine and Biology. Springer Dordrecht Heidelberg London New York. 2011.
30. IARC. Silica dust, crystalline, in the form of quartz or cristobalite 2012. IARC Monographs on the Evaluation of Carcinogenic Risks to Humans. 100C. Lyon, France: WHO. Accessed January 10, 2025. https://www.ncbi.nlm.nih.gov/books/NBK304370/
31. Kirby A.C, Coles M.C, Kaye P.M. Alveolar macrophages transport pathogens to lung draining lymph nodes. The Journal of Immunology. 2009;183(3):1983-1989.

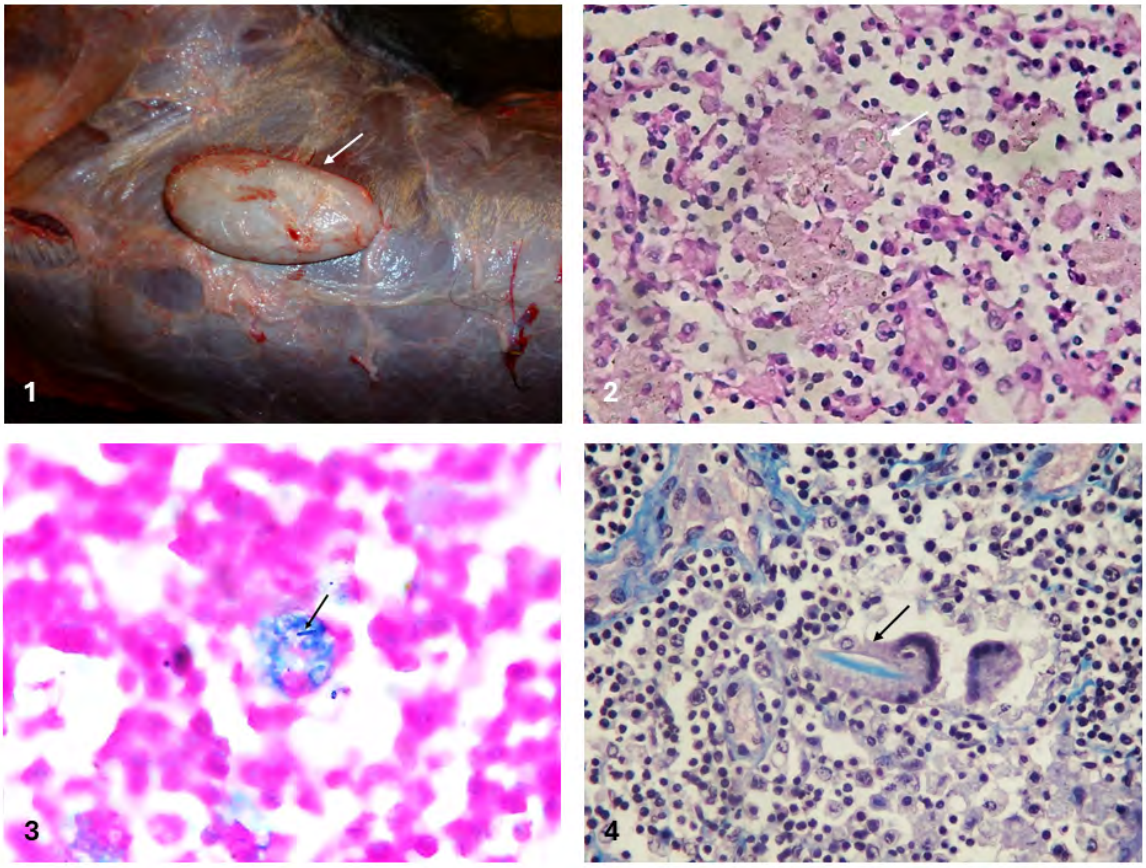


**Figura 1)** Nódulo linfático preescapular con aumento de tamaño. (Ver flecha blanca). **Figura 2)** Acúmulo de partículas de sílice y reacción histiocítica marcada (Ver flecha blanca). Tinción de Hematoxilina y Eosina. 40X. **Figura 3)** Presencia de partícula de hierro en el interior de un macrófago (Ver flecha negra). Tinción de Azul de Prusia. 100X. **Figura 4)** Presencia de un cuerpo de Gamna-Gandy en el interior de una célula gigante (Ver flecha negra). Tinción de Giemsa. 40X.

# DERMATITIS GRANULOMATOSA EN UNA SERPIENTE DE CASCABEL: REPORTE DE CASO

**Moreno AAG*[1], Patiño GVE2, Rojas SAD[2], Holguín SA[2], Durón CA[3], Lozano CBK[3], Toledo GFF[3], Martínez CLC[4], Pérez GA[1]**

[1]Departamento de Veterinaria y Zootecnia, División de Ciencias de la Vida, Campus Irapuato-Salamanca, Universidad de Guanajuato;
[2]Laboratorio de Diagnóstico Veterinario Redlab, Monterrey, Nuevo León;
[3]Museo del Desierto, Saltillo, Coahuila;
[4]Departamento de Patología, FMVZ-UNAM
**Correspondencia: ag.morenoalfaro@ugto.mx, aperez@ugto.mx**

## Resumen

La dermatitis granulomatosa es un tipo de inflamación en la piel en la cual el sistema inmunológico reacciona formando granulomas con el objetivo de aislar al agente etiológico, el cual puede ser de origen fúngico, bacteriano, químico e incluso autoinmune. Se reporta caso de una serpiente cascabel de diamantes (*Crotalus atrox*), macho de 11 años, el cual presenta abultamiento y lesiones multifocales en la piel. Se recibieron 5 fragmentos para histopatología, los cuales se analizaron histológicamente logrando identificar la presencia de macrófagos rodeando centros con estructuras fúngicas, y en ciertos fragmentos también bacterias bacilares de forma intracelular y extracelular. Esto confirmó el diagnóstico de dermatitis granulomatosa grave multifocal con hifas intralesionales. Adicionalmente, con el objetivo de identificar el agente etiológico se realizaron diversas pruebas complementarias (citología, análisis bacteriológico con antibiograma, cultivo micológico y perfil bioquímico sérico) los resultados marcan una infección micótica primaria con una enfermedad bacteriana consecuente. El reporte de este caso marca la necesidad de las pruebas complementarias para respaldar el diagnóstico de enfermedades dermatológicas en reptiles, así como también la importancia de una adecuada toma y manejo de muestras para obtener resultados concretos que nos lleven a un diagnóstico etiológico y un tratamiento adecuado.

**Palabras clave:** dermatitis granulomatosa, *Crotalus atrox*, infección fúngica, análisis bacteriológico.

## Abstract

Granulomatous dermatitis is a type of skin inflammation in which the immune system reacts by forming granulomas to isolate the causative agent, which may be fungal, bacterial, chemical, or even autoimmune in origin. We report the case of an 11-year-old male diamondback rattlesnake (*Crotalus atrox*) presenting with swelling and multifocal skin lesions. Five tissue samples were received for histopathology; these were analyzed histologically, revealing the presence of macrophages surrounding centers containing fungal structures, and in certain samples, intracellular and

extracellular bacillary bacteria. This confirmed the diagnosis of severe multifocal granulomatous dermatitis with intralesional hyphae. In addition, complementary tests were performed (cytology, bacteriological analysis with antibiogram, mycological culture, and complete blood count) to identify the etiological agent; the results indicate a primary fungal infection with a consequent bacterial disease. This case report highlights the need for additional tests to support the diagnosis of dermatological diseases in reptiles, as well as the importance of proper sample collection and handling to obtain concrete results that lead to an etiological diagnosis and appropriate treatment.
**Keywords:** granulomatous dermatitis, *Crotalus atrox*, fungal infection, bacteriological analysis.

## Introducción

La dermatitis granulomatosa en una respuesta inflamatoria crónica que se caracteriza por la formación de granulomas con la finalidad de aislar a agentes difíciles de eliminar; se asocian a infecciones fúngicas, bacterianas y ocasionalmente virales.[1]

En reptiles esta clase de afección dermatológica es común, causada principalmente por problemas de manejo, que propician las condiciones para el desarrollo de los agentes etiológicos de la dermatitis.[2] De forma reciente se ha llevado el enfoque de los hongos como uno de los patógenos primarios en el desarrollo y prevalencia de la dermatitis granulomatosa, considerando principalmente a *Ophidiomyces ophiodiicola* como la principal causa de micosis en serpientes en cautiverio[3], y en ciertos casos, dando paso a infecciones bacterianas secundarias que complican la emisión de un diagnóstico certero.

Este problema emergente genera un nuevo reto, el diagnóstico etiológico de la dermatitis granulomatosa; donde la histopatología, la reacción en cadena de la polimerasa (PCR) y los cultivos cumplen un papel importante,[4] presentando un panorama de lo que los médicos veterinarios necesitamos hacer para lograr un diagnóstico acertado y estructurar un tratamiento específico.

## Historia clínica

Paciente ofidio (*Crotalus atrox*), macho, entero, de 11 años es remitido por lesiones y abultamiento en diferentes zonas de la piel a lo largo del cuerpo, se describe inicialmente la toma de muestra por método de aspiración con aguja fina, la cual al analizarse microscópicamente no mostró resultados concluyentes. Posteriormente, se realiza biopsia excisional de dos lesiones ubicadas en la porción medial del segundo tercio y tres lesiones en la zona dorsal de la cola para llevar a cabo la histopatología. De manera complementaria se realizó la citología de una lesión ubicada en la porción proximal del tercer tercio, así como un análisis bacteriológico con antibiograma, cultivo micológico y perfil sérico completo.

**Hallazgos macroscópicos**

Al hacer revisión de la biopsia se identificaron los fragmentos de las lesiones de dos sitios (Figura 1), la primera muestra corresponde a la porción medial del segundo tercio del cuerpo, compuesta por dos fragmentos de tejido con una dimensión de 0.4 a 0.6 cm, cafés oscuros, aspecto irregular y consistencia firme; mientras que la segunda muestra era perteneciente a lesiones de la zona dorsal de la cola las cuales eran rojas oscuras, de igual manera su aspecto era irregular, al tacto resultaban de suaves a firmes y correspondían a tres fragmentos de dimensiones entre los 0.2 y los 0.6 cm en su eje longitudinal.

**Hallazgos microscópicos**

En la muestra del sitio 1 se revisaron secciones histológicas de piel donde en la dermis superficial y media presenta numerosos agregados de tipo nodular de células inflamatorias compuestas principalmente por macrófagos que se encuentran rodeando estructuras fúngicas incluyendo hifas cortas y septadas (Figura 2A, B y C), así como escasos heterófilos, linfocitos y hemorragia leve multifocal.

En la muestra del sitio 2 analizamos secciones histológicas de piel, con lesiones nodulares inflamatorias similares a las descritas en el sitio 1; de forma intra y extracelular se rescata evidencia de colonias bacterianas bacilares además de estructuras fúngicas (Figura 2D).

**Diagnóstico morfológico**

Debido a que las lesiones analizadas pertenecen a dos sitios diferentes, se presentaron algunas diferencias a nivel microscópico:

**Sitio 1 (porción medial del segundo tercio del cuerpo): Dermatitis granulomatosa grave multifocal con hifas intralesionales.**

**Sitio 2 (zona dorsal de la cola): Dermatitis piogranulomatosa grave multifocal con hifas y bacterias bacilares intralesionales.**

**Pruebas complementarias**

La citología mostró presencia de población bacteriana y posiblemente micótica, indicando un proceso infeccioso mixto. El análisis bacteriológico arrojó como resultado la presencia de *Klebsiella oxytoca* y *Escherichia coli* con sensibilidad a varios antibióticos (Figura 3). Se realizó un cultivo micológico con resultados negativos. De igual manera se realizó un perfil bioquímico sérico que reporta cambios proteicos (hiperglobulinemia con disminución de la relación A/G) que indican estimulación antigénica asociada a un proceso inflamatorio crónico.

**Criterios diagnósticos**

Acorde con los hallazgos histopatológicos, citológicos, los resultados del cultivo bacteriológico y los valores del perfil hemático completo se puede confirmar el

diagnóstico se orienta a una dermatitis granulomatosa grave multifocal por hongos con infección bacteriana secundaria.

**Diagnósticos diferenciales**

- Dermatitis granulomatosa inmunomediada.
- Linfoma cutáneo.

**Discusión**

La dermatitis granulomatosa en serpientes puede ser causada por una amplia variedad de agentes desde hongos hasta bacterias y virus, este tipo de enfermedades infecciosas en reptiles constituyen para los médicos veterinarios un campo en constante evolución[5]. Por lo que determinar con precisión la causa de la infección requiere de la comprensión del contexto de nuestro paciente, la predisposición a ciertas infecciones y la capacidad de integrar esta información como parte de la anamnesis que respalde los resultados de laboratorio.

Con base a los resultados de la histopatología, las pruebas complementarias, y considerando investigaciones previas se sospecha de una infección fúngica por *Ophidiomyces ophiodiicola* asociada a serpientes terrestres o semiacuáticas y siendo el principal agente causal de problemas dermatológicos micóticos de serpientes en cautiverio[4], causando lesiones granulomatosas en la piel de serpientes de Norteamérica desde hace años y diseminándose por diferentes partes del mundo[6].

En este caso la sospecha de diagnóstico se contradice con el resultado negativo del cultivo micológico, pero en contraste con las demás pruebas realizadas y con la literatura consultada, se sugiere que el resultado negativo se atribuye a la toma y manejo de la muestra para el cultivo, ya que este es uno de los pasos más importantes para obtener un resultado certero evitando falsos positivos[7,8].

Relacionándolo con los hallazgos bacteriológicos, *Ophidiomyces ophiodiicola* es un hongo que puede actuar sin asociación de otros agentes, pero suele estar de manera concomitante con otros patógenos para causar diversas infecciones[9]. Además, en el cultivo bacteriológico se aisló *Klebsiella oxytoca*, la cual es una bacteria Gram negativa considerada un patógeno oportunista[10]. La presencia de esta asociación de patógenos es común de encontrar en la clínica de reptiles de cautiverio; sin embargo, es poco documentada.

Una vez discutido el posible agente causal de este caso de dermatitis granulomatosa, se debe de señalar que una gran cantidad de los casos de dermatitis que se presentan en reptiles de cautiverio, son propiciados por problemas en el manejo, nutrición y el control del ambiente en el que se desarrolla el paciente[11]. Y aunque en la historia clínica no se menciona con claridad las condiciones ambientales, nutricionales y de bienestar animal en las que se encontraba la serpiente, no se descartan como factores predisponentes para la manifestación de esta patología.

## Conclusión

La dermatitis granulomatosa presentada en este caso clínico destaca la importancia de las pruebas complementarias, la correcta toma de muestras y la integración de los resultados en un diagnóstico certero. Los hallazgos histopatológicos, citológicos y clínicos coincidieron en una dermatitis granulomatosa por hongos con complicaciones por infección bacteriana secundaria.

Este caso se centra en el abordaje multidisciplinario en el diagnóstico oportuno de la dermatitis granulomatosa en serpientes, además de marcar la necesidad de nuevas investigaciones que marquen una mejor comprensión de los signos y de las pruebas complementarias necesarias para tener un abordaje más completo y preciso en pacientes con este tipo de patologías.

## Referencias

1. Harkewicz KA. Dermatology of reptiles: a clinical approach to diagnosis and treatment. Vet Clin North Am Exot Anim Pract [Internet]. 2001;4(2):441–61. Disponible en: http://dx.doi.org/10.1016/s1094-9194(17)30039-7
2. Aguilar G, Mitchell MA. Reptile dermatology. Vet Clin North Am Exot Anim Pract [Internet]. 2023;26(2):409–24. Disponible en: http://dx.doi.org/10.1016/j.cvex.2022.12.005
3. Cabañes FJ. Mycoses are emerging in reptiles. Rev Iberoam Micol [Internet]. 2019;36(4):173–4. Disponible en: http://dx.doi.org/10.1016/j.riam.2019.07.003
4. Paré JA, Sigler L. An overview of reptile fungal pathogens in the genera Nannizziopsis, Paranannizziopsis, and Ophidiomyces. Journal of Herpetological Medicine and Surgery [Internet]. 2016;26(1-2):46-53. Disponible en: 10.5818/1529-9651-26.1-2.46
5. Aguilar MG, Mitchell MA. Updates in pet reptile infectious diseases. Vet Clin North Am Exot Anim Pract [Internet]. 2026;29(1):141–59. Disponible en: http://dx.doi.org/10.1016/j.cvex.2025.07.007
6. Mader DR, Divers SJ. Chapter 6 – Update on Fungal Infections in Reptiles. Current Therapy in Reptile Medicine & Surgery [Internet]- 2014; 53-56. Disponible en: https://doi.org/10.1016/B978-1-4557-0893-2.00006-5
7. Navarro Vidal B, Nogueras Flores I, Romero Maté A. Infecciones por hongos. Toma de cultivos. FMC - Form Médica Contin Aten Primaria [Internet]. 2015;22:23–7. Disponible en: http://dx.doi.org/10.1016/s1134-2072(15)30005-0
8. del Boz J, Padilla-España L, Crespo-Erchiga V. Sample taking and direct examination in dermatomycoses. Actas Dermosifiliogr [Internet]. 2016;107(1):65–7. Disponible en: http://dx.doi.org/10.1016/j.ad.2015.09.006
9. Allender MC, Raudabaugh DB, Gleason FH, Miller AN. The natural history, ecology, and epidemiology of Ophidiomyces ophiodiicola and its potential impact on free-ranging snake populations. Fungal Ecol [Internet]. 2015;17:187–96. Disponible en: http://dx.doi.org/10.1016/j.funeco.2015.05.003
10. Nordmann P, Cuzon G, Naas T. The real threat of Klebsiella pneumoniae carbapenemase-producing bacteria. Lancet Infect Dis [Internet]. 2009;9(4):228–36. Disponible en: http://dx.doi.org/10.1016/S1473-3099(09)70054-4
11. Hoppmann E, Barron HW. Dermatology in reptiles. J Exot Pet Med [Internet]. 2007;16(4):210–24. Available from: http://dx.doi.org/10.1053/j.jepm.2007.10.001

**Figura 1.** Apariencia macroscópica de los cinco fragmentos de lesiones, irregulares, rojo y marrón oscuro.

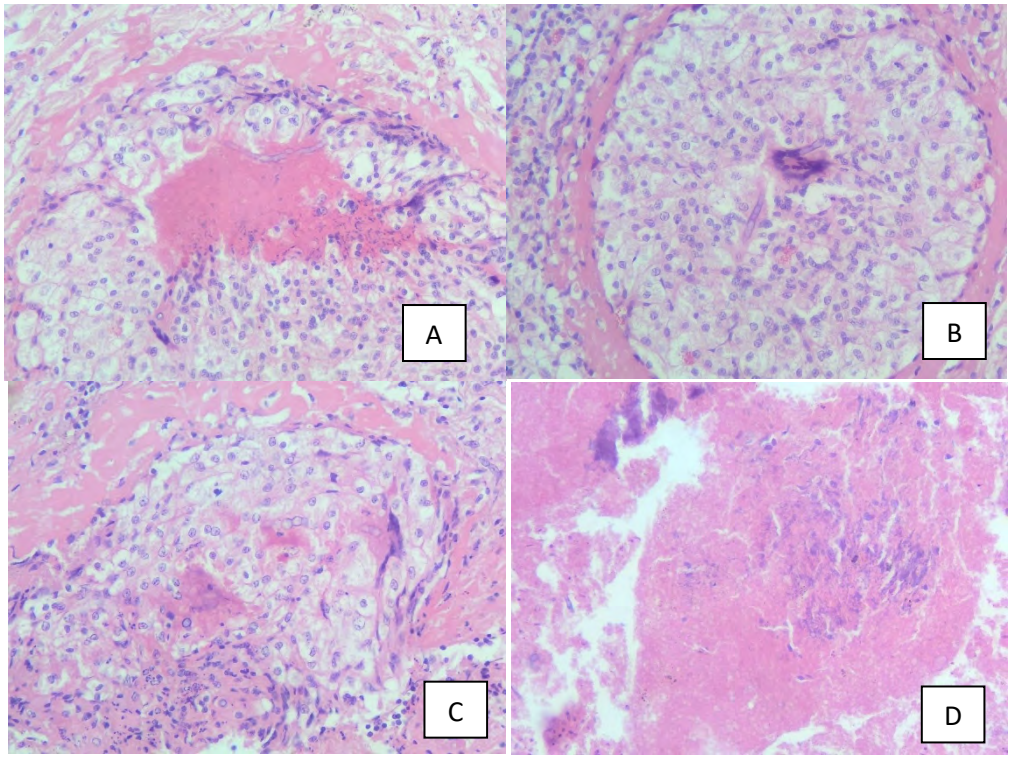


**Figura 2.** A, B y C. Fotomicrografías que muestran granulomas que contienen hifas intralesionales. HE, 40X. D. Fotomicrografía que muestra colonias bacterianas intralesionales asociadas con áreas de necrosis. HE, 40X.

**ANÁLISIS BACTERIOLÓGICO CON ANTIBIOGRAMA**

| | |
|---|---|
| **Tipo de muestra:** | hisopo en medio de transporte. |
| **Tinción de Gram:** | bacilos Gram negativos. |

**A) *Klebsiella oxytoca***
**B) *Escherichia coli***

| ANTIBIÓTICO | A | B | C | ANTIBIÓTICO | A | B | C |
|---|---|---|---|---|---|---|---|
| AMPICILINA | R | R | | GENTAMICINA | S | S | |
| CIPROFLOXACINO | S | S | | NEOMICINA | I | I | |
| CLORANFENICOL | S | S | | TETRACICLINA | S | R | |
| ENROFLOXACINO | S | S | | TOBRAMICINA | S | R | |

S: Sensible I: Intermedio R: Resistente

**Figura 3.** Resultados de análisis bacteriológico donde se aislaron Klebsiella y Escherichia.

# DESCRIPCIÓN ANATOMOPATOLOGICA Y AISLAMIENTO MICROBIOLÓGICO DE DERMATITIS ULCERATIVA POR *Pythium insidiosum* EN CABALLOS DE SONORA, MÉXICO

**Peña RDA*[1], Valdez AJC[1], Molina BRM[1], Cedillo CJR[1], Hernández CJF[1], Tolano CCB[2]**
[1]Laboratorio de Anatomía Patológica. Departamento de Ciencias Agronómicas y Veterinarias. Instituto Tecnológico de Sonora
[2]Laboratorio de Bacteriología Veterinaria. Departamento de Ciencias Agronómicas y Veterinarias. Instituto Tecnológico de Sonora
**Correspondencia: daprmvz@gmail.com**

## Resumen
Durante el periodo Octubre – Diciembre 2025 se remitieron al Laboratorio de anatomía patológica muestras cutáneas de 5 casos de pythiosis equina proveniente de diferentes comunidades del sur de Sonora México, los cuales fueron sometidos a estudios de diagnóstico histopatológico teñidas con hematoxilina y eosina (H/E), ácido peróxido de Shiff (PAS) y tinción de plata metenamina de Gomori (Grocott), además de realizar el aislamiento microbiológico en placas de Agar Dextrosa Sabouraud (SDA) y Caldo Dextrosa Sabouraud (CDS) los cuales fueron sometidos a técnicas de observación directa con KOH 10% y tinción azul de lactofenol para la descripción morfológica del agente etiológico, los equinos presentaron lesiones cutáneas ulcerativas granulomatosas sobresalientes de bores irregulares en forma de cráter ovalado con exudado fibrino sanguinolento con longitud entre los 8cm – 27cm además se observaron centros caseosos intradérmicos (kunkers), los principales hallazgos microscópicos fueron una dermatitis granulomatosa eosinofílica multifocal crónica severa (Fenómeno Splendore-Hoeppli) y los cultivos presentaron hifas hialinas, aceptadas con ramificaciones en 90°.
**Palabras clave:** *Pythium insidiosum,* Equinos, Sonora, Aislamiento microbiológico.

## Abstract
During the period October – December 2025, skin samples from five cases of equine pythiosis from different communities in southern Sonora, Mexico, were sent to the Pathology Laboratory. These samples underwent histopathological diagnostic studies stained with hematoxylin and eosin (H&E), Schiff's acid peroxide (PAS), and Gomori's methenamine silver stain (Grocott). Microbiological isolation was also performed on Sabouraud Dextrose Agar (SDA) and Sabouraud Dextrose Broth (SDB) plates. These samples were subjected to direct observation techniques with 10% KOH and lactophenol blue staining for morphological description of the etiological agent. The horses presented with prominent granulomatous ulcerative

skin lesions with irregular, crater-like borders and exudate, ranging in length from 8 cm to 27 cm, with intradermal caseous centers (kunkers). The main microscopic findings were eosinophilic granulomatous dermatitis severe chronic multifocal (Splendore-Hoeppli phenomenon) and the cultures showed hyaline hyphae, accepted with 90° branching.
**Key words:** *Pythium insidiosum*, Equines, Sonora, Microbiological isolation.

## Introducción

La pythiosis es una enfermedad infecciosa pio granulomatosa causada por el oomycete *Pythium insidiosum*. Este organismo filamentoso afecta inicialmente la piel y los tejidos subcutáneos, pero puede afectar tejidos adyacentes (tendones, ligamentos, huesos) e invade el tracto gastrointestinal u otros tejidos y órganos, lo que resulta en una enfermedad multisistémica (1).

El primer reporte de casos de pythiosis equina fueron descritos a mediados del siglo pasado cuando veterinarios estudiaron granulomas cutáneos entre equinos en la India (2).

Las lesiones cutáneas más frecuentes en equinos son en las partes distales de las extremidades, porción ventral toraco-abdominal, pectoral y boca, probablemente debido al mayor contacto de estas áreas con aguas contaminadas con zoosporas (3).

Las condiciones medioambientales son determinantes para el desarrollo del organismo, ya que la producción de zoosporas tiene lugar a temperaturas entre 30 y 40ºC con acumulación de agua en potreros y represas, por lo que la gran mayoría de los casos de pythiosis se observan durante o después de la estación lluviosa (4).

## Objetivo

Establecer el diagnóstico de *Pythium insidiosum* en equinos mediante el aislamiento y su caracterización histopatológica.

## Hipótesis

Bajo las condiciones adecuadas se puede realizar el diagnóstico de phytiosis mediante caracterización histopatológica y el aislamiento de *Pythium insidiosum* procedente de lesiones cutáneas de equinos residentes en Sonora, México.

## Materiales y métodos

**Muestreo.** Se identificaron 5 equinos de diferentes localidades del sur de Sonora, México con lesiones sugestivas a pythiosis sin importar sexo, edad y raza, las lesiones se localizaban en miembros y abdomen, los pacientes fueron sometidos a

la escisión completa del tejido afectado, tomando muestras para realizar histopatología y aislamiento microbiológico.

**Descripción microscópica.** Se tomaron muestras de piel con presencia de kunkers con un grosor de 1cm para conservar en formol al 10% y procesar durante 24hrs, después se procesaron cortes de 4µm para ser teñidas con H/E, PAS y Grocott.

**Aislamiento microbiológico.** Para el aislamiento se tomaron muestras de kunkers y se sembraron en agar SDA y CDA, se incubaron a 37°C una vez obtenidas colonias maduras libres de contaminación se sometieron a técnicas de observación directa con KOH 10% y azul algodón de lactofenol y observadas al microscopio para la descripción morfológica del agente etiológico, se grabaron lapsos de 30 min con cámara AmScope en microscopio Olympus para describir el crecimiento en agar SDA.

**Resultados**

**Muestras.** Las lesiones se describen como una dermatitis ulcerativa granulomatosa exudativa en forma de cráter con bordes irregulares, presentan escurrimiento fibrino-sanguinolento en forma de “velas” provenientes de cavitaciones, las lesiones tenían un diámetro de entre 8cm hasta 27cm (Imagen 1), al momento de realizar el proceso quirúrgico se lograron observar masas necróticas de color blanquecino amarillento conocidas como “kunker” las cuales penetraban en el tejido de manera cónica, teniendo longitudes entre los 0.5cm hasta los 5cm (Imagen 2).

**Microscópico.** En la **tinción H/E** se observa un infiltrado inflamatorio piogranulomatoso caracterizado principalmente por eosinófilos, macrófagos y neutrófilos rodeando zonas necróticas de color hialino, amorfo denominado como “Fenómeno de Splendore-Hoeppli), dentro de este material hialino se logra observar un patrón de espacios vacíos circulares sugestivo a hifas cortadas de manera transversal, además se observan estructuras vacías conocidas como “fantasmas” sugestivas a hifas cortadas de manera longitudinal (Imagen 3).

Por otro lado, en **tinción PAS** muestran una lesión altamente vascularizada con fibrosis e infiltrado de eosinófilos, macrófagos y neutrófilos, estas lesiones fueron encontradas de manera focal a lo largo de la lesión dando como resultado una dermatitis granulomatosa eosinofílica multifocal crónica severa (Imagen 4).

Finalmente, en la **tinción de Grocott** se lograron observar de manera clara y resaltada estructuras compatibles con hifas de *Pythium insidiosum* de formar tubular, 26 aceptadas, algunas presentaron ramificación de 90° de color negras con medición entre 7.8 a 10.58 micras (Imagen 5).

**Aislamiento.** A las 24hrs se logró observar un halo de crecimiento originario de la muestra sembrada en SDA y CDA libre de contaminación por otros agentes ambientales, después de 120hrs se obtuvieron colonias maduras siendo colonias planas blanquecinas con textura firme (Imagen 6), al observar los cultivos al microscopio se logra observar bordes irregulares, hifas cenocíticas, hialinas con ramificaciones en 90° que profundizan en el agar (Imagen 7).

Al observar con KOH 10% y azul de algodón de lactofenol se logran describir las características morfológicas de las hifas descritas como alargadas sin la presencia de septos, hialinas, ramificación de 90° de pared gruesa (Imagen 8).

**Discusión**

El presente estudio realizado tiene gran relevancia ya que se logra por primera vez en México el aislamiento del agente *Pythium insidiosum* en equinos del noroeste del país, En 2009 un trabajo de tesis reporta resultados negativos en el aislamiento del agente patógeno (5).

En 2002 realizaron la evaluación de diferentes medios de cultivos entre ellos agar dextrosa Sabouraud, clasificándolo como un medio no selectivo y obteniendo un 86% de éxito en cultivos realizados con muestras frescas de kunkers incubados a 37°C (6). En otra investigación publicaron de manera exitosa el aislamiento de *P. insidiosum* en agar dextrosa Sabouraud además de lograr el desarrollo del agente por medio de subcultivos en medio caldo dextrosa Sabouraud a 37°C en cámara húmeda (7). Lo estipulado por los autores concuerda con lo realizado en el trabajo ya que se logró hacer cultivos por duplicado a partir de kunkers extraído de las lesiones cutáneas de los 5 casos logrando obtener un 100% de resultados positivos en agar dextrosa Sabouraud a 37°C.

Las colonias de crecimiento se describen en agar dextrosa Sabouraud tanto a 30°C como a 37°C como un hongo que formaba colonias blanco-amarillentas con micelio sumergido, sin esporas y difícil de separar del agar (8), en otro estudio presentaron subcultivos realizados en medio líquido a 37 ºC mostrando crecimiento algodonoso y la presencia de hifas ramificadas en ángulo de 90º visualizadas con el examen directo (9). En el presente estudio las características encontradas en los aislamientos microbiológicos en los medios agar dextrosa Sabouraud fueron colonias planas de color blanquecino de textura esponjosa y en caldo dextrosa Sabouraud, crecimiento sumergido hasta el fondo de los tubos de apariencia algodonosa concuerdan con los descrito.

La lesión se describe en la tinción de Grocott, hifas intralesionales de color café oscuro, ocasionalmente septadas y parcialmente ramificadas con paredes lisas y paralelas, que son características de *P. insidiosum*, además se describe la presencia de hifas que oscilan entre 4 y 10micras de diámetro con ramas laterales

perpendiculares (10 y 11). Los resultados de las pruebas histopatológicas a las cuales fueron sometidos los cinco casos se logró confirmar la presencia de hifas de color obscura, aceptadas, en algunos casos con ramificaciones de 90° con un grosor que oscilaba entre las 7.8 y 11.22micras

## Conclusión e importancia medica

La descripción macroscópica de las lesiones y la histopatología son herramientas importantes para el diagnóstico de la pythiosis en equinos, sin embargo requiere de pruebas secundarias de confirmación las cuales pueden ser serológicas, moleculares y en este caso el aislamiento microbiológico, el presente estudio toma relevancia debido a que el área geográfica de origen de los equinos no cumple con lo descrito por la bibliografía como el idóneo para la enfermedad lo cual demuestra una adaptación del agente etiológico a nuevas condiciones ambientales, además es el primer reporte en el cual se ha logrado aislar *Pythium insidiosum* en México.

## Bibliografía

1. Topley WW, Wilson GS. Topley and Wilson's microbiology and microbial infections. 2010.
2. Luis-León JJ, Pérez RC. Pythiosis: Una patología emergente en Venezuela. Salus. 2011 Apr;15(1):38-45.
3. López-Jácome LE, Hernández-Durán M, Colín-Castro CA, Ortega-Peña S, Cerón-González G, Franco-Cendejas R. Las tinciones básicas en el laboratorio de microbiología. Investigación en discapacidad. 2014 Jan;3(1):10-8.
4. Hernández Romahn AA. Diagnóstico morfológico y serológico de las infecciones causadas por *Pythium insidiosum* en México.
5. De Moraes Gimenes Bosco S, Martins Reis G, Cordeiro Theodoro R, Assis Da Graça Macoris S, Alencar Marques S, Da Graça Macoris D, Bagagli E. Morphological and molecular characterization of an equine isolate of *Pythium insidiosum* and comparison with the first human isolate from the same geographic region. Sabouraudia. 2008 Sep 1;46(6):557-65.
6. Acero-Mondragón EJ, Botero Rosas DA, Maldonado Arango MI. Micosis por *Pythium Insidiosum* primer caso con diagnóstico definitivo en Colombia. Nova. 2013 Jan;11(19):65-72.
7. Cardona JA, Viloria MV, Perdomo S. Frecuencia de pythiosis cutánea en caballos de producción en explotaciones ganaderas de Córdoba, Colombia. Revista de la Facultad de Medicina Veterinaria y de Zootecnia. 2014;61(1):31-43.
8. del Castillo-Jiménez MC, Baptista-Díaz N, Montero J, Pascual Á. Infección ocular por *Pythium insidiosum*. Enfermedades Infecciosas y Microbiología Clínica. 2013 Feb 1;31(2):118-9.
9. Dória RG, Freitas SH, Linardi RL, de Souza Mendonça F, Arruda LP, Boabaid FM, Valadão CA. Treatment of pythiosis in equine limbs using intravenous regional perfusion of amphotericin B. Veterinary Surgery. 2012 Aug;41(6):759-65.
10. Zambrano CG, Gomes AR, Brasil CL, Valente JD, Braga CQ, de Azevedo MI, Botton SD, Pereira DI. Influence of temperature on in vitro zoosporogenesis of *Pythium insidiosum*. Medical Mycology. 2018 Oct 1;56(7):877-83.
11. Mendoza L, Hernandez F, Ajello L. Life cycle of the human and animal oomycete pathogen *Pythium insidiosum*. Journal of Clinical Microbiology. 1993 Nov;31(11):2967-73

**Imagen 1.** Dermatitis ulcero-exudativa focal crónica severa en los diferentes casos reportados.

**Imagen 2.** A) Tejido extraído a partir de proceso quirúrgico. B) Centros caseosos "kunker" encontrados al centro de la lesión. C) Kunkers extraidos de la lesión cutanea

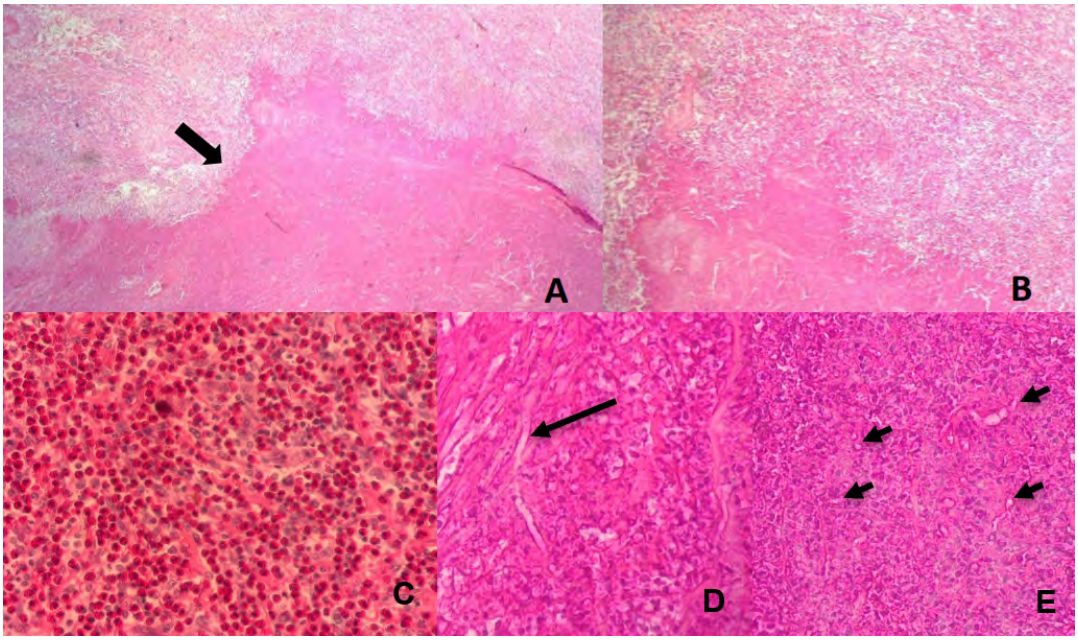


**Imagen 3.** Tinción H/E. A) Muestra Fenómeno Spledore-Hoeppli, B) y C) Se observa reacción inflamatoria caracterizada principalmente por eosinófilos, macrófagos y neutrófilos C) y D) En el centro de la lesión se observan espacios vacíos conocidos como "fantasmas" sugestivas a hifas sin teñir señaladas

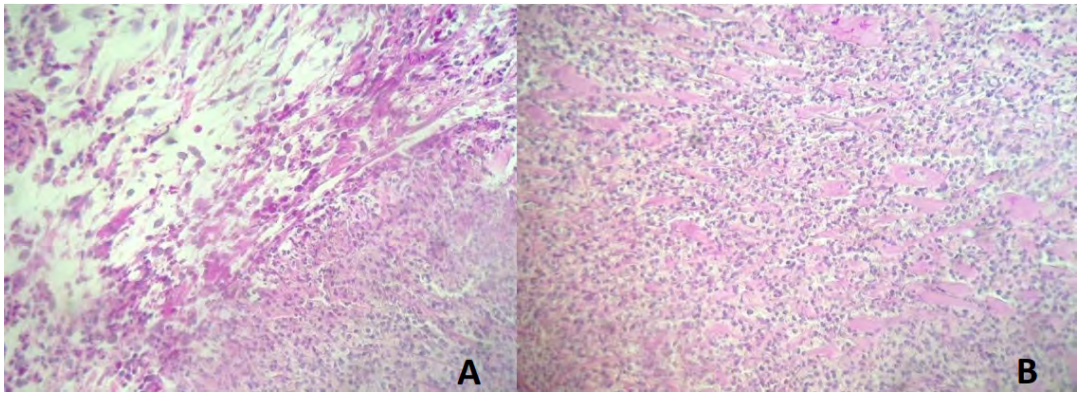


**Imagen 4.** Tinción de PAS, A) Muestra delimitación de la lesión con presencia de alta vascularización con fibrosis, B) se observa infiltrado de eosinófilos, macrófagos y neutrófilos.

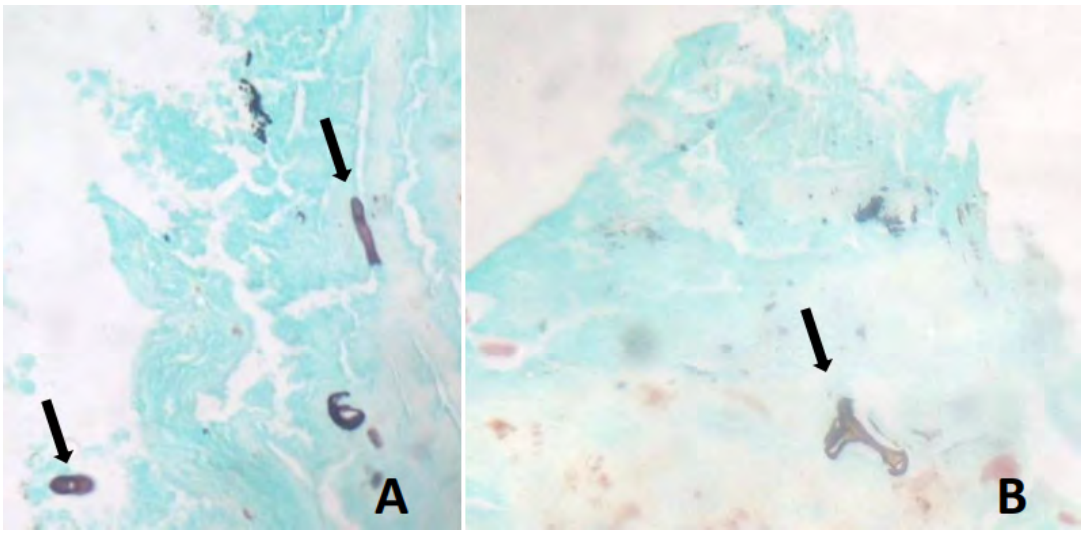


**Imagen 5** .A) Presenta hifas en corte longitudinal y transversal tubulares, aceptadas de color negro. B) Estructura sugestiva a hifa cortada longitudinalmente con ramificación en 90° compatible con P. insidiosum

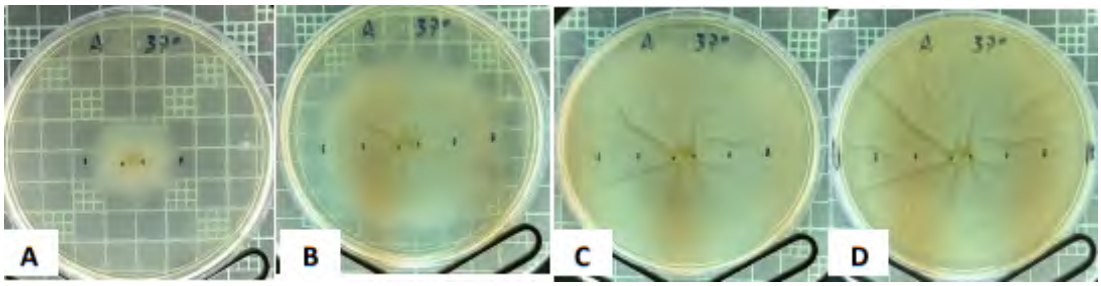


**Imagen 6**. Desarrollo de cultivo en agar Dextrosa Sabouraud incubado a 37°C, cada imagen representa 24 hrs post sembrado

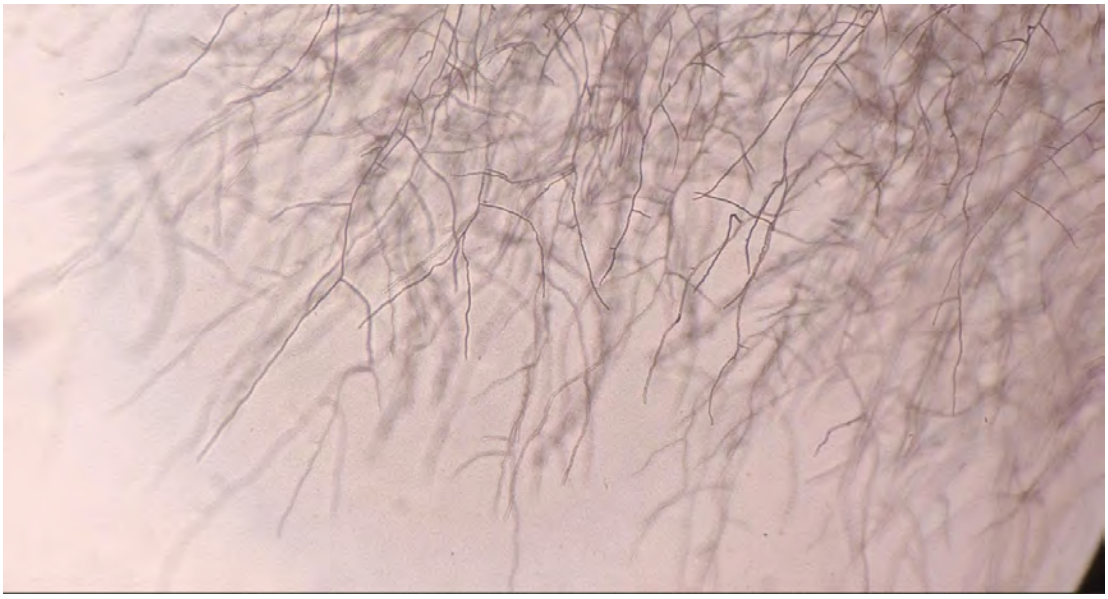

**Imagen 7.** Observación microscópica de cultivos sólidos. Se aprecian hifas aceptadas, hialinas, con ramificaciones en 90° que disminuyen su grosor y se profundizan más en el agar según se alejan de la muestra sembrada en el centro del medio solido (SDA)

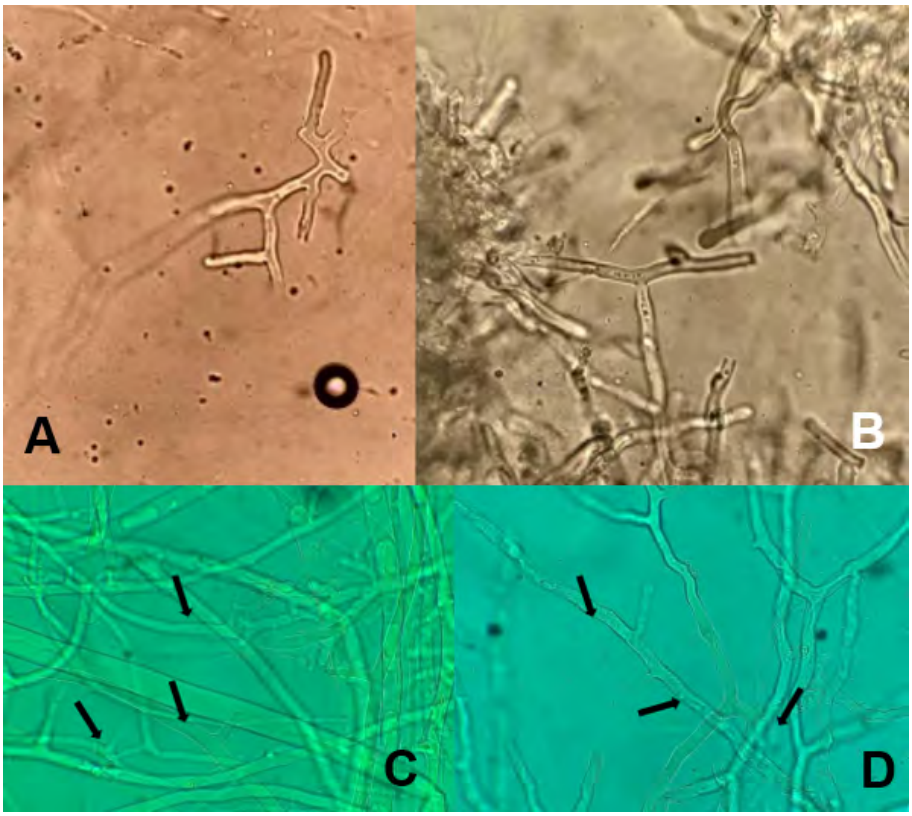


**Imagen 8.** Técnicas de observación directa. A) y B) Muestran hifas hialinas, ramificadas 90°, aceptadas en KOH 20%. C) y D) Muestran hifas teñidas con azul algodón de lactofenol aceptadas, con ramificaciones en 90°

# DESCRIPCIÓN CLÍNICA Y PATOLÓGICA DE UN BROTE DE SÍNDROME DE LA PATA ROJA EN UNA UNIDAD DE PRODUCCIÓN DE RANA TORO (*Aquarana catesbeiana*) EN COLIMA, MÉXICO

**Benítez-Hernández Mario,[1] Carbajal-Rodríguez Sebastián,[1] De la Rosa-Medina Constantino,[1] Ibáñez-Ramírez Milka,[1] García-Velázquez Angélica,[1] Gonzáles-Sánchez Francisco,[1] Vázquez-Gaitán Jennifer,[1] Topete-Bustamante Daniel,[2] García-Márquez Luis Jorge,[2] Valle-García Jorge Luis,[4] Ruíz-Ramírez Johnatan[2,3]***

[1]Estudiantes de Pregrado. Facultad de Medicina Veterinaria y Zootecnia de la Universidad de Colima

[2]Laboratorio de Patología Animal. Facultad de Medicina Veterinaria y Zootecnia. Universidad de Colima. Colima, México

[3]Laboratorio de Patología y Diagnóstico Animal. Colima, México

[4]Instituto Nacional de Investigaciones Forestales, Agrícolas y Pecuarias (INIFAP), Tecomán, Colima

***Autor de correspondencia: Ruíz-Ramírez JA: jruiz7@ucol.mx**

## Resumen

El síndrome de la pata roja o dermatosepticemia bacteriana es una de las principales enfermedades en la industria ranícola y una causa importante de pérdidas productivas. A pesar de su relevancia, la información sobre brotes en unidades de producción en México es limitada. El objetivo del presente trabajo fue describir los hallazgos clínicos y patológicos asociados a un brote en una unidad de producción de rana toro (*Aquarana catesbeiana*) en Colima, México. El brote se presentó en un sistema intensivo posterior a un cambio en la dieta durante la fase de finalización. Los organismos desarrollaron letargia, nado errático, pérdida de peso y lesiones cutáneas en extremidades, con una morbilidad del 60% y mortalidad del 30%. Se remitieron 15 ranas vivas para su estudio, realizándose análisis microbiológicos, radiológicos, necropsia e histopatología. El estudio microbiológico permitió el aislamiento de *Chryseobacterium indologenes* y *Enterobacter cloacae*. Macroscópicamente, se observaron úlceras cutáneas, edema, hemorragias y deformación articular, con exposición ósea en casos avanzados. Radiológicamente, se identificaron lesiones en la articulación femorotibial, incluyendo luxación, osteólisis y fracturas. Histopatológicamente, se evidenció ulceración, dermatitis y miositis granulocítica, hemorrágica y necrótica en fases agudas, así como osteomielitis y osteoartritis con fibrosis en fases crónicas. Las tinciones especiales resultaron negativas para agentes micobacterianos y micóticos. En conjunto, los hallazgos fueron compatibles con un cuadro de dermatosepticemia bacteriana (síndrome de la pata roja) en fases agudas y crónicas, asociado a factores de manejo, particularmente cambios en la alimentación. Se resalta la afección osteoarticular como una posible manifestación en fases avanzadas de la enfermedad.

**Palabras clave:** Síndrome de la pata roja; dermatosepticemia bacteriana; rana toro; osteomielitis; *Chryseobacterium indologenes*; ranicultura

**Abstract**

Red leg syndrome (RLS), or bacterial dermatosepticemia, is one of the most important diseases in frog farming and a major cause of productive losses. Despite its relevance, information on outbreaks in production systems in Mexico remains limited. The aim of this study was to describe the clinical and pathological findings associated with an outbreak in a bullfrog (*Aquarana catesbeiana*) production unit in Colima, Mexico. The outbreak occurred in an intensive system following a dietary change during the finishing phase. Affected animals developed lethargy, erratic swimming, weight loss, and cutaneous lesions on the limbs, with a morbidity rate of 60% and mortality of 30%. Fifteen live frogs were submitted for evaluation, including microbiological, radiological, necropsy, and histopathological analyses. Microbiological analysis resulted in the isolation of *Chryseobacterium indologenes* and *Enterobacter cloacae*. Gross findings included cutaneous ulcers, edema, hemorrhages, and articular deformation, with bone exposure in advanced cases. Radiographic examination revealed lesions in the femorotibial joint, including luxation, osteolysis, and fractures. Histopathologically, acute lesions were characterized by ulceration, dermatitis, and granulocytic, hemorrhagic, and necrotizing myositis, whereas chronic cases showed osteomyelitis and osteoarthritis with fibrosis. Special stains were negative for mycobacterial and fungal agents. Overall, the findings were consistent with bacterial dermatosepticemia (red leg syndrome) in both acute and chronic stages, associated with management factors, particularly dietary changes. Osteoarticular involvement is highlighted as a potential manifestation in advanced stages of the disease.

**Keywords:** Red leg syndrome; bacterial dermatosepticemia; bullfrog; osteomyelitis; *Chryseobacterium indologenes*; frog farming

## Introducción

La rana toro americana (*Aquarana catesbeiana*) es una especie de importancia creciente en la acuicultura debido a su valor nutricional, rápido crecimiento y alta prolificidad, lo que ha favorecido su producción a nivel mundial (1–3). En México, esta actividad se desarrolla principalmente bajo sistemas intensivos, donde diversos factores de manejo como la calidad del agua, la densidad poblacional, la nutrición y el estrés predisponen a la presentación de enfermedades infecciosas (4–6).

Actualmente, existen múltiples patógenos bacterianos, virales, micóticos y parasitarios que infectan a esta especie (7,8). Entre ellos, las bacterias se consideran los agentes más perjudiciales y responsables de importantes pérdidas

productivas, convirtiéndose en los principales objetivos sanitarios para la prevención, control y eliminación dentro de esta industria (9,10).
Entre estas, el síndrome de la pata roja (SPR) o dermatosepticemia bacteriana representa una de las principales causas de pérdidas productivas (11,12). Se trata de una enfermedad sistémica caracterizada por eritema cutáneo ventral, ulceración, hemorragias y signos clínicos inespecíficos, con evolución potencialmente fatal (11,13,14).
A pesar de su importancia, la información documentada sobre brotes de SPR en unidades de producción en México es limitada (15). Por lo tanto, el objetivo del presente trabajo es describir los hallazgos clínicos y patológicos asociados a un brote de síndrome de la pata roja en una unidad de producción de rana toro en Colima, México.

## Descripción del caso

### Historia y signos clínicos

El brote se presentó en una unidad acuícola intensiva de producción de rana toro ubicada en Coquimatlán, Colima, México. La granja operaba bajo un sistema inundado de ciclo completo, con alta densidad de organismos en pilas de concreto y sin sistemas de aireación, manteniendo recambio diario de agua. La alimentación consistía en un concentrado comercial para trucha, el cual fue sustituido gradualmente por alimento para bagre durante la etapa de finalización, como medida para reducir costos.
Una semana posterior al cambio de dieta, se observó disminución en el consumo de alimento, incremento en la competencia, letargia, nado errático, pérdida de peso y lesiones cutáneas en extremidades. La morbilidad alcanzó el 60% y la mortalidad el 30%. Debido a la rápida progresión del brote, se remitieron 15 ranas vivas con signos clínicos y lesiones representativas al Laboratorio de Patología de la Facultad de Medicina Veterinaria y Zootecnia de la Universidad de Colima.

### Manejo de ejemplares, muestreo y procedimientos diagnósticos

Previo a la eutanasia, se tomaron muestras de los organismos afectados para estudio microbiológico, realizado en un laboratorio externo mediante un sistema automatizado de identificación bacteriana (Vitek® 2, bioMérieux). Posteriormente, las ranas fueron eutanasiadas mediante sobredosis de pentobarbital sódico por vía intracelómica, de acuerdo con lineamientos establecidos (16). Se realizaron estudios radiográficos en proyección ventrodorsal en siete ejemplares con afección articular. Finalmente, se efectuó la autopsia completa y se recolectaron muestras de órganos, las cuales fueron fijadas en formalina tamponada al 10% para histopatología.

**Hallazgos microbiológicos**
A partir de las muestras remitidas para microbiología se aislaron *Chryseobacterium indologenes* y *Enterobacter cloacae*.

**Hallazgos radiológicos**
Se observaron alteraciones en la articulación femorotibial, incluyendo luxación, lisis ósea que afectaba epífisis distal del fémur y proximal de la tibia, así como fracturas de las diáfisis asociadas. El tejido muscular adyacente mostró aumento de densidad con múltiples áreas radiolúcidas multifocales.

**Hallazgos macroscópicos**
Los miembros posteriores presentaban áreas de eritema ventral, úlceras cutáneas y tumefacción, con edema subcutáneo y hemorragias musculoesqueléticas extensas. En algunos casos se observaron hidroceloma leve y hemorragias petequiales en superficie de órganos internos. En cuadros más avanzados, las lesiones cutáneas mostraban signos de cronicidad, con úlceras cicatrizantes y deformación articular. La articulación femorotibial estaba aumentada de volumen, con exposición ósea en algunos casos, evidenciando tejido óseo reblandecido, hemorrágico y decolorado. Al corte, se observó exudado caseoso, fibrosis muscular severa y pérdida del cartílago articular, con reblandecimiento epifisario y fracturas asociadas.

**Hallazgos histopatológicos**
En lesiones agudas, el músculo esquelético mostraba necrosis extensa, hemorragia e infiltrado inflamatorio predominantemente granulocítico. Se observaron cambios degenerativos con mionecrosis segmentaria, así como edema y hemorragia en fascias y dermis. Además, había trombos de fibrina en algunos vasos. Las úlceras estaban cubiertas por exudado necrótico y fibrinoso.
En los casos con compromiso articular, se evidenció osteomielitis y osteoartritis con necrosis e infiltrado inflamatorio mixto (macrófagos, linfocitos y granulocitos) y fibrosis extensa. Las lesiones se extendían a tejidos adyacentes, incluyendo músculo y dermis. Las tinciones especiales (Ziehl-Neelsen, PAS y Grocott) resultaron negativas para bacterias ácido-alcohol resistentes y agentes micóticos.

**Pruebas complementarias y criterios diagnósticos**
Las tinciones especiales (Ziehl-Neelsen, PAS y Grocott) descartaron etiologías de origen micobacteriano y fúngico. El análisis microbiológico permitió el aislamiento de *Chryseobacterium indologenes* y *Enterobacter cloacae*. Las lesiones radiológicas, macroscópicas e histopatológicas evidenciaron procesos agudos y crónicos, caracterizados por afección cutánea, muscular y osteoarticular. En conjunto, estos hallazgos sustentan un diagnóstico de dermatosepticemia bacteriana (síndrome de la pata roja) en distintas fases de evolución.

**Diagnósticos diferenciales**

Se deben de considerar como diagnósticos diferenciales infecciones bacterianas sistémicas por otros agentes oportunistas (*Aeromonas* spp., *Pseudomonas* spp., *Streptococcus* spp). En los casos con afección articular crónica, se deben de incluir además procesos traumáticos con osteomielitis secundaria, artritis infecciosa por otros agentes bacterianos y, en menor medida, infecciones micóticas y micobacterianas con compromiso osteoarticular.

**Discusión**

El síndrome de la pata roja (SPR) es una de las principales enfermedades bacterianas en sistemas intensivos de ranicultura, estrechamente asociada a condiciones de estrés que favorecen la proliferación de bacterias oportunistas (17). En el presente caso, la aparición del brote se relacionó temporalmente con un cambio abrupto en la dieta, lo que sugiere un papel determinante de la nutrición como factor predisponente (18). La sustitución de un alimento con mayor contenido proteico por otro de menor calidad nutricional probablemente contribuyó a una disminución de la respuesta inmunológica, incremento en la competencia y estrés fisiológico, facilitando el establecimiento del proceso infeccioso.

Las manifestaciones clínicas y los hallazgos macroscópicos, caracterizados por eritema ventral, ulceración cutánea, edema y hemorragias, son consistentes con lo descrito para dermatosepticemia bacteriana en anfibios (14). A nivel histopatológico, la presencia de dermatitis y miositis necrosante, asociadas a ulceración, hemorragia y necrosis, corresponde a los cambios típicamente reportados en esta entidad (19). La severidad de las lesiones puede relacionarse con la carga bacteriana, la virulencia de los agentes involucrados y la susceptibilidad del hospedador.

Un hallazgo relevante en este estudio fue la presencia de lesiones osteoarticulares en fases avanzadas, caracterizadas por osteomielitis, osteoartritis, osteólisis, luxación y fracturas, asociadas a fibrosis extensa. Estos cambios evidencian la progresión del proceso hacia estadios crónicos y sugieren una evolución sostenida del brote dentro de la unidad de producción. Este tipo de afección osteoarticular no ha sido ampliamente documentada en el SPR en anfibios, lo que resalta la importancia de su reconocimiento como posible manifestación en casos avanzados. La ausencia de otros agentes infecciosos mediante histología e histoquímica, junto con el aislamiento de *Chryseobacterium indologenes* y *Enterobacter cloacae*, respalda la participación de bacterias oportunistas en la génesis y progresión de estas lesiones.

En anfibios, las lesiones osteoarticulares han sido asociadas principalmente a infecciones por *Mycobacterium* spp.(20), las cuales también pueden presentarse con signos compatibles con SPR. Asimismo, en otras especies animales, infecciones micóticas pueden generar compromiso osteoarticular (21). Aunque en anfibios estos reportes son limitados, algunas enfermedades como la quitridiomicosis pueden producir lesiones cutáneas comparables al SPR en fases

agudas (22). En el presente estudio, estas etiologías fueron descartadas mediante tinciones especiales negativas.

La implicación de *C. indologenes* en el SPR ha sido previamente documentada (23). Adicionalmente, se ha reportado su asociación con artritis séptica y osteomielitis en aves acuáticas (24), lo que respalda su potencial para inducir daño osteoarticular significativo, como el observado en este caso. Por su parte, *E. cloacae* es un microorganismo oportunista ampliamente distribuido en ambientes acuáticos, cuya participación en infecciones sistémicas se ha relacionado con condiciones de estrés e inmunosupresión (11).

Aunque *Aeromonas* spp. es el agente más frecuentemente asociado al SPR, la diversidad de bacterias aisladas en estos cuadros pone de manifiesto el carácter multifactorial de la enfermedad y la importancia del ambiente como fuente de infección (13,23). En este contexto, la identificación de múltiples bacterias oportunistas refuerza la relevancia de los factores de manejo en la presentación del brote.

Entre las limitaciones del presente estudio destaca la ausencia de técnicas moleculares, como la reacción en cadena de la polimerasa (PCR), que habrían permitido una caracterización más precisa de los agentes involucrados. Asimismo, estas herramientas habrían sido útiles para descartar enfermedades virales de importancia en ranicultura, como la infección por Ranavirus, previamente reportada en México (25). No obstante, la integración de los hallazgos clínicos, patológicos y microbiológicos permite sustentar de manera sólida el diagnóstico.

## Conclusión

El presente trabajo documenta un brote de síndrome de la pata roja en una unidad de producción intensiva de rana toro en Colima, México, asociado a factores de manejo, particularmente cambios en la alimentación y condiciones de alta densidad. Este caso evidencia la importancia de la nutrición y el manejo como determinantes en la presentación de enfermedades oportunistas, así como la necesidad de fortalecer las estrategias sanitarias y diagnósticas en sistemas productivos. Asimismo, resalta la relevancia de reconocer la afección osteoarticular como una posible manifestación en fases crónicas del SPR.

## Bibliografía

1. Ribeiro LP, Toledo LF. An overview of the Brazilian frog farming. Vol. 548, Aquaculture. 2022.
2. Dubois A, Ohler A, Pyron A. New concepts and methods for phylogenetic taxonomy and nomenclature in zoology, exemplified by a new ranked cladonomy of recent amphibians (Lissamphibia): corrigenda and addenda. Megataxa. 2021;6(1):73–6.
3. Zhang C xiao, Huang K kang, Wang L, Song K, Zhang L, Li P. Apparent digestibility coefficients and amino acid availability of common protein ingredients in the diets of bullfrog, Rana (Lithobates) catesbeiana. Aquaculture. 2015 Feb 1;437:38–45.
4. Islas-Ojeda E, García-Munguía A, García -Munguía C, López-Gutiérrez M, Carballo-

Huerta A, Hernández- Valdivia E. Dinámicas de consumo de rana toro (Lithobathes catesbeianus) en segmentos de la población mexicana. Abanico Agrofor [Internet]. 2020;2:1–14. Available from: https://abanicoacademico.mx/revistasabanico/index.php/abanico-agroforestal/article/view/277

5. Zepeda-Velazquez AP, Gómez-De-Anda F-R, Aguilar-Mendoza LF, Castrejón-Jiménez NS, Hernández-González JC, Varela-Guerrero JA, et al. Bullfrogs (Lithobates catesbeianus) as a potential source of foodborne disease. J Food Prot [Internet]. 2023 Apr 1;86(4):100067. Available from: http://www.ncbi.nlm.nih.gov/pubmed/36948016
6. IMIPAS. Acuacultura. Rana toro [Internet]. Acciones y Programas: Acuacultura comercial. 2018 [cited 2025 Jan 26]. Available from: https://www.gob.mx/imipas/acciones-y-programas/acuacultura-rana-toro
7. Lin H, Ma J, Sun J, Qin Z, Jiang B, Li W, et al. Identification and characterization of Klebsiella pneumoniae from farmed american bullfrogs ( Rana catesbeiana ). Microbiol Spectr. 2023 Feb 14;11(1).
8. Yang Y, Zhu X, Zhang H, Chen Y, Liu Y, Song Y, et al. Vibrio cholerae was found in cultured bullfrog. Epidemiol Infect. 2022 Feb 8;150.
9. Liao W, Wei D, Liu M, Ke K, Shi D, Li B, et al. Non-O1/O139 Vibrio cholerae causes severe intestinal disease in bullfrogs (Rana catesbeiana). Anim Dis. 2023;3(1).
10. Wei D, Cheng Y, Xiao S, Liao W, Yu Q, Han S, et al. Natural occurrences and characterization of Elizabethkingia miricola infection in cultured bullfrogs (Rana catesbeiana). Front Cell Infect Microbiol. 2023;13.
11. Wei D, Cheng Y, Liao W, Yu Q, Shi J, Xia X, et al. Composition and function of the skin microbiota were altered of red leg syndrome in cultured bullfrog (Rana catesbeiana). Aquac Reports. 2023;29.
12. Pasteris SE, Guidoli MG, Otero MC, Bühler MI, Nader-Macías ME. In vitro inhibition of Citrobacter freundii, a red-leg syndrome associated pathogen in raniculture, by indigenous Lactococcus lactis CRL 1584. Vet Microbiol. 2011 Aug 5;151(3–4):336–44.
13. Lin H, Zeng G, Yu Y, Li H, Chen K, Qin Z, et al. Acute septicemia and diagnostic evaluation of Aeromonas veronii infection in American bullfrogs (Aquarana catesbeiana). Aquaculture. 2024;580.
14. Pasteris SE, Bühler MI, Nader-Macías ME. Microbiological and histological studies of farmed-bullfrog (Rana catesbeiana) tissues displaying red-leg syndrome. Aquaculture. 2006;251(1).
15. Ortega Santana C, Fajardo R, Escobedo-Bonilla CM, Irgang R, Valladares-Carranza B, Martínez S, et al. Outbreak of Aeromonas hydrophila bacterial dermatosepticemia in wild leopard frogs (Rana pipiens complex) in Mexico. Vet Mex OA. 2024 Sep 2;11.
16. Leary S, Underwood W, Anthony R, Cartner S, Grandin T, Greenacre C, et al. AVMA guidelines for the euthanasia of animals: 2020 edition. 2020th ed. American Veterinary Medical Association, editor. 2020. 1–102 p.
17. Mauel MJ, Miller DL, Frazier KS, Hines ME. Bacterial pathogens isolated from cultured bullfrogs (Rana castesbeiana). J Vet Diagnostic Investig [Internet]. 2002 Sep 1;14(5):431–3. Available from: https://journals.sagepub.com/doi/10.1177/104063870201400515
18. Rocha GC, Ferreira CM, Teixeira PC, Dias DC, França FM, Antonucci AM, et al. Physiological response of american bullfrog tadpoles to stressor conditions of capture and hypoxia. Pesqui Veterinária Bras. 2010;30(10).
19. Parto P, Haghighi ZMS, Vaissi S, Sharifi M. Microbiological and histological

examinations of endangered Neurergus kaiseri tissues displaying red-leg syndrome. Asian Herpetol Res. 2014;5(3):204–8.
20. Barrows M, Koeppel K, Michel A, Mitchell E. Mycobacterial Arthritis and Synovitis in Painted Reed Frogs (Hyperolius marmoratus). J Comp Pathol. 2017;156(2–3).
21. Asperges E, Albi G, Truffelli F, Salvaderi A, Puci F, Sangani A, et al. Fungal Osteomyelitis: A Systematic Review of Reported Cases. Vol. 11, Microorganisms. 2023.
22. Van Rooij P, Martel A, Haesebrouck F, Pasmans F. Amphibian chytridiomycosis: A review with focus on fungus-host interactions. Vol. 46, Veterinary Research. 2015.
23. Schadich E, Cole ALJ. Pathogenicity of Aeromonas hydrophila, Klebsiella pneumoniae, and Proteus mirabilis to brown tree frogs (Litoria ewingii). Comp Med. 2010;60(2).
24. Malka S, Goller M, Dennison-Gibby S. Septic Arthritis and Osteomyelitis Caused by Chryseobacterium indologenes in a Mute Swan (Cygnus olor) and a Ring-Billed Gull (Larus delawarensis). J Avian Med Surg. 2020;34(3).
25. Saucedo B, Serrano JM, Jacinto-Maldonado M, Leuven RSEW, Rocha García AA, Méndez Bernal A, et al. Pathogen risk analysis for wild amphibian populations following the first report of a ranavirus outbreak in farmed american bullfrogs (Lithobates catesbeianus) from Northern Mexico. Viruses. 2019;11(1).

# DESCRIPCIÓN DE FIBROPAPILOMA EN MACHO DE TORTUGA NEGRA (*Chelonia mydas*), EN ZONA DE ALIMENTACIÓN DEL PACÍFICO ORIENTAL MEXICANO

**Hernández BFI*[1], Morales FJE[2] Peláez, CC[3], Reséndiz MJE[4]**
[1]Estudiante de Doctorado, Posgrado en Ciencias de la Producción y la Salud Animal, Facultad de Medicina Veterinaria y Zootecnia, Universidad Nacional Autónoma de México,
[2]Asesoría privada en anatomopatología,
[3]Centro de Diagnóstico Veterinario Especializado, CEDIVETE, Asesoría privada en anatomopatología veterinaria "Vet-Pat", diagnóstico, investigación y capacitación,
[4]Health assessments in sea turtles from Baja California Sur
**Correspondencia: brgs.ivan@gmail.com**

**Resumen**
Durante monitoreos de salud de tortugas marinas en zonas de alimentación se capturó a un macho de tortuga verde del Pacífico oriental (*Chelonia mydas*), el cual presentaba una neoplasia relacionada a la enfermedad denominada Fibropapilomatosis, con grado de severidad 2, del cual se recolectó una biopsia conservada en formaldehido al 10% bufferado para su procesamiento. Donde a través de técnicas de histopatología convencional se describen los cambios citopáticos que incluyen: hiperqueratosis ortoqueratótica, hiperplasia epidermal, acantosis, hipertrofia celular, pleomorfismo nuclear, nucleolos prominentes, condensación de la cromatina a la periferia, proliferación papilar y cuerpos de inclusión intranucleares eosinofílicos en queratinocitos. En dermis se describe proliferación y pleomorfismo de fibroblastos, angiogénesis y presencia de linfocitos. Estos cambios en tortugas marinas anteriormente se han relacionado a un herpesvirus, sin embargo, existe información sobre la participación de papilomavirus e iridovirus en la enfermedad, por lo que es necesario el uso de otras técnicas para el diagnóstico de estos agentes.
**Palabras clave:** Fibropapilomatosis; Pacífico oriental; tortuga marina

**Abstract:** In health assessments of sea turtles in foraging areas, a male easter Pacific green sea turtle (*Chelonia mydas*) was captured. It presented a neoplasm related to fibropapillomatosis, with a severity grade of 2. A biopsy preserved in 10% buffered formaldehyde was collected for processing. Using conventional histopathology techniques, the cytopathic changes described included: orthokeratotic hyperkeratosis, epidermal hyperplasia, acanthosis, cellular hypertrophy, nuclear pleomorphism, prominent nucleoli, peripheral chromatin condensation, papillary proliferation, and eosinophilic intranuclear inclusion bodies in keratinocytes. Dermal proliferation and pleomorphism of fibroblasts, angiogenesis, and the presence of lymphocytes were also described. These changes in sea turtles have previously been linked to a herpesvirus; however, there

is information about the involvement of papillomavirus and iridovirus in the disease, so it is necessary to use other techniques for the diagnosis of these agents.
**Key words:** Eastern Pacific; fibropapillomatosis; sea turtle.

## Introducción

Las tortugas marinas son consideradas especies indicadoras de la salud del medio ambiente, debido a su longevidad y a su actividad e interfaz entre ambientes acuáticos y terrestres [1]. Mundialmente existen siete especies de tortugas marinas, cinco de ellas se distribuyen en el Pacífico, entre ellas la tortuga verde del Pacífico oriental o tortuga negra/ prieta (*Chelonia mydas*). Donde similar a otras áreas geográficas, las causas del declive de sus poblaciones se relacionan a factores antropogénicos, ambientales y enfermedades infecciosas [2-7]. De las enfermedades infecciosas destaca la fibropapilomatosis (FP), considerado un problema proliferativo y debilitante que continúa esparciéndose a nivel mundial [8]. Se caracteriza por la presencia de neoplasias benignas epiteliales únicas o múltiples que varían en tamaño (desde 1mm hasta más de 30 cm de diámetro) y distribución (local, zonal o multifocales), ubicados en cualquier zona de la piel y con patrón morfológico correspondiente a fibromas, papilomas y fibropapilomas [9-12]. La presentación clínica de las neoplasias tiene distribución en miembros anteriores, miembros posteriores, en el cuello y en menor porcentaje en el plastrón, ojos, zona inguinal, caparazón y cabeza, sin embargo, puede variar entre zonas de estudio [13]. La FP es una enfermedad que ha sido considerada una epizootia y panzotia por el aumento de su prevalencia en el mundo [14-16]. Y se destaca que existen diferencias en la presentación clínica y número de casos debido a factores geográficos y temporales [17,18]. El agente etiológico mayormente relacionado a la FP, con base en la evidencia anatomopatológica y molecular ha sido el Herpesvirus Chelónido 5 (ChHV5) [19-25], recientemente renombrado como Scutavirus chelonidalpha5 [26,27], sin embargo, existe evidencia de la participación de otros agentes como papilomavirus [28-31] e iridovirus [32].

**Objetivo:** El objetivo del presente estudio fue describir a través de técnicas histopatológicas los cambios epiteliales generados por la presencia de neoplasias en una especie de tortuga marina de vida silvestre, como técnica diagnóstica.

## Material y métodos

**Recolección de muestra y zona de estudio:** La recolección de muestras y manejo del organismo se realizó bajo los permisos y protocolos de la Dirección General de Vida Silvestre (DGVS) Oficio No. SPARN/DGVS/07190/24 y protocolo de investigación aprobado por el Subcomité Institucional para el Cuidado y Uso de Animales Experimentales (SICUAE) de la Facultad de Medicina Veterinaria y Zootecnia (FMVZ) con el número SICUAE.DC-2023/3-2. Durante el monitoreo de salud de tortugas marinas en zonas de alimentación en el Complejo Lagunar Ojo de

Liebre (CLOL), ubicado en el Pacífico Norte de Baja California Sur: entre la latitud 27º 35' y 28º 15' Norte, y la longitud 113º 50' y 114º 20' Oeste, considerada una zona de refugio, desarrollo y alimentación de estos organismos [33]. Inicialmente se capturó a la tortuga a través de la técnica de encierro [34], para posteriormente examinarla en la embarcación [35]. Se le realizó un examen físico externo de forma sistemática, registrando todos los datos de forma individual, incluyendo lesiones y/o signos de enfermedad [35,36]. Como medio de identificación se registraron las placas Inconel® 681 (National Band and Tag Company®) [37] colocadas en ambas aletas posteriores; se obtuvieron medidas morfométricas en centímetros, registrando el Largo Curvo de Caparazón (LCC) y Ancho Curvo de Caparazón (ACC) para determinar su clasificación de edad, y determinación del sexo por su dimorfismo sexual [38,39]. Para la recolección de la neoplasia se realizó una biopsia excisional, infiltrando de 3 a 5 ml de anestésico local (epinefrina – procaína) por vía subcutánea dividida en 4 puntos alrededor de la base de la lesión y 1 en el centro, posteriormente se ancló a la base del tejido pinzas hemostáticas y con una hoja de bisturí se llevó a cabo la biopsia de la cual se obtiene una sección del tejido, conservándola en formaldehído al 10% bufferado para su procesamiento histopatológico [35].

**Análisis macroscópico de lesiones**

Macroscópicamente las lesiones se categorizan de acuerdo con el Sistema de Puntuación de Severidad de Fibropapilomatosis Hawaiano [40]. Clasificando cada tumor en menores de 1 cm (A), de 1 cm a 4 cm (B), mayor a 4 cm hasta 10 cm (C) y mayor de 10 cm (D) de diámetro. Posteriormente se asignó un rango de las tumoraciones de 0 a 3, basado en el número de tumores, lo cual reflejó la severidad de las lesiones: 0 - no afectadas, 1 - leve, 2 - moderado, 3 - gravemente afectada.

**Histopatología**

Las muestras de tejido recolectadas se procesaron con la metodología de rutina para histopatología, deshidratándose con una serie ascendente de etanoles (80, 95 y 100%) para posteriormente tratarse con xiloles, parafina liquida y su inclusión final en parafina. Una vez procesados los tejidos y solidificados, se realizaron cortes de 3 a 5 µm de grosor en un microtomo estándar (Leica), para posteriormente teñirse con Hematoxilina y Eosina (H&E) [41]. Los cortes se revisaron por microscopia óptica convencional, utilizando un microscopio Zeiss AxioStar® y Velab B7®.

**Criterios de evaluación microscópica**

La piel de tortugas marinas se describe como una epidermis compuesta por 4 a 7 capas de células nucleadas [14], dividida en estrato corneo con una medida de dos tercios a la mitad del grosor de la capa celular, estrato granuloso con una sola capa de células con la presencia de gránulos de diferentes tamaños, siguiendo con el

estrato espinoso que varía en el número de capas celulares y por último el estrato basal descrito como una sola capa de células columnares [42]. La dermis se divide en dermis superficial compuesta de una capa de corta amplitud con fibras delgadas de colágeno, células mononucleares y en algunas ocasiones pequeños vasos sanguíneos, por debajo de esta se observará la dermis profunda con fibras de colágeno densas, fibroblastos y vasos sanguíneos dispersos por toda la capa [42]. Las neoplasias descritas en piel de tortugas marinas se clasifican en: fibropapiloma por los cambios hiperplásicos en la epidermis y la presencia de un soporte fibrovascular, en papiloma cuando existe una proliferación primaria de la epidermis, y fibroma al presentar proliferación de los componentes de la dermis, con una superficie epidermal lisa con mínima o nula acantosis, en conjunto, de acuerdo a lo descrito en la literatura para tortugas marinas [10,14,42]. Donde se han registrado cambios morfológicos en la epidermis con: hiperqueratosis ortoqueratótica[10,14,32,42], proliferación papilar [43], hiperplasia epidermal de moderada (7 a 15 capas celulares) a extensiva (más de 30 capas celulares) [10,14,42], cambios celulares como degeneración balanoide, pleomorfismo nuclear, condensación de la cromatina a la periferia y cuerpos de inclusión intranucleares [32,42,44,45]. Así como la formación de hendiduras entre la epidermis y la dermis [14]. Y en la dermis proliferación de fibroblastos, células mononucleares y angiogénesis respectivamente [10,42].

**Resultados**

Del monitoreo de salud de tortugas marinas en zonas de alimentación, un macho de tortuga negra (*C. mydas*) de 80.1 cm de LCC y 75.2 cm de ACC, al examen físico presentó un tumor en la parte interna de la aleta anterior izquierda, con morfología verrugosa, firme al tacto, semicircular, de color rosa con secciones de grises a negras, con extensión desde los espacios interescamales hacia la base de la aleta, con una medida aproximada de 8 cm de diámetro (Figura 1). Por la extensión y el tamaño de la neoplasia se catalogó como grado 2 de severidad. De la cual se realizó biopsia excisional, y se procesó por la técnica histopatológica de rutina, obteniendo cortes teñidos por H&E. Al análisis histopatológico se observaron cambios citopáticos en la epidermis: hiperqueratosis ortoqueratótica, hiperplasia epidermal, acantosis, hipertrofia celular, pleomorfismo nuclear, nucleolos prominentes, condensación de la cromatina a la periferia, proliferación papilar y cuerpos de inclusión intranucleares eosinofílicos en queratinocitos (Figuras 2,3). En dermis superficial y profunda se evidencio la proliferación y pleomorfismo de fibroblastos, angiogénesis y presencia de linfocitos en algunas zonas (Figuras 2,3).

**Discusión:** Los cambios citopáticos tanto en la dermis y epidermis se relacionan a lo anteriormente descrito para la enfermedad neoplásica [9,14,32,42,43]. Así mismo el diagnóstico morfológico que incluye la presencia de cuerpos de inclusión intranucleares se han relacionado a un herpesvirus en tortugas marinas [20,22,23,31,36], sin embargo, no se descarta su relación a otros agentes virales descritos en la especie, como es el papilomavirus [28,29,30,31,44]. Si bien el diagnóstico morfológico es

el de un fibropapiloma relacionado a una enfermedad viral, es necesario el uso de técnicas de inmunohistoquímica, biología molecular y/o microscopia electrónica de transmisión [28,46,44,36] para el diagnóstico final de los agentes virales relacionados a la FP.

## Conclusiones

La FP es una enfermedad proliferativa de distribución mundial, de la cual se siguen reportando casos donde antes no existían registros [23,43], por lo que es una enfermedad de importancia en tortugas marinas. Así mismo el uso de la histopatología genera la información necesaria para determinar los cambios celulares de cada neoplasia, ya que si bien, la enfermedad se ha llamado fibropapilomatosis, relacionada sobre todo a un alphaherpesvirus [20,36], se ha reportado que estos organismos presentan también papilomas y fibromas que pueden relacionarse a otros agentes infecciosos [28,31,32]. Por lo que el diagnóstico morfológico aporta información valiosa para la patogenia de la enfermedad. Y finalmente es la base para generar un análisis integral diagnóstico, a través de técnicas anatomopatológicas. Ya que se tienen hipótesis de una presentación clínica multifactorial, y la posibilidad de coinfecciones [31].

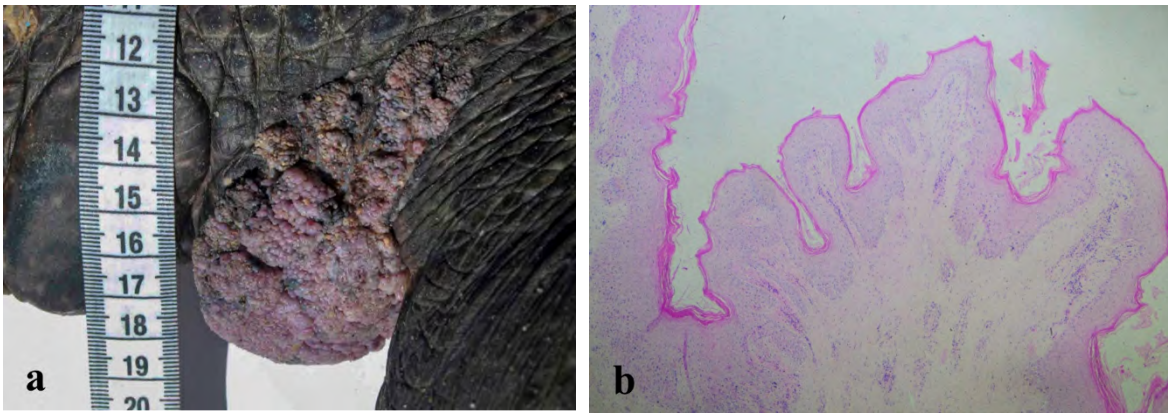


**Figura 1. a)** Neoplasia de tortuga negra (*Chelonia mydas*), ubicada en la aleta anterior izquierda, que se extiende desde los espacios interescamales hacia la base de la aleta, con morfología verrugosa, de color rosa, negro y gris, de aproximadamente 8 cm de diámetro, **b)** corte de neoplasia teñido con H&E, observado a 10x, donde se observan cambios proliferativos en epidermis, y dermis, así como la presencia de linfocitos. Diagnóstico morfológico: fibropapiloma.

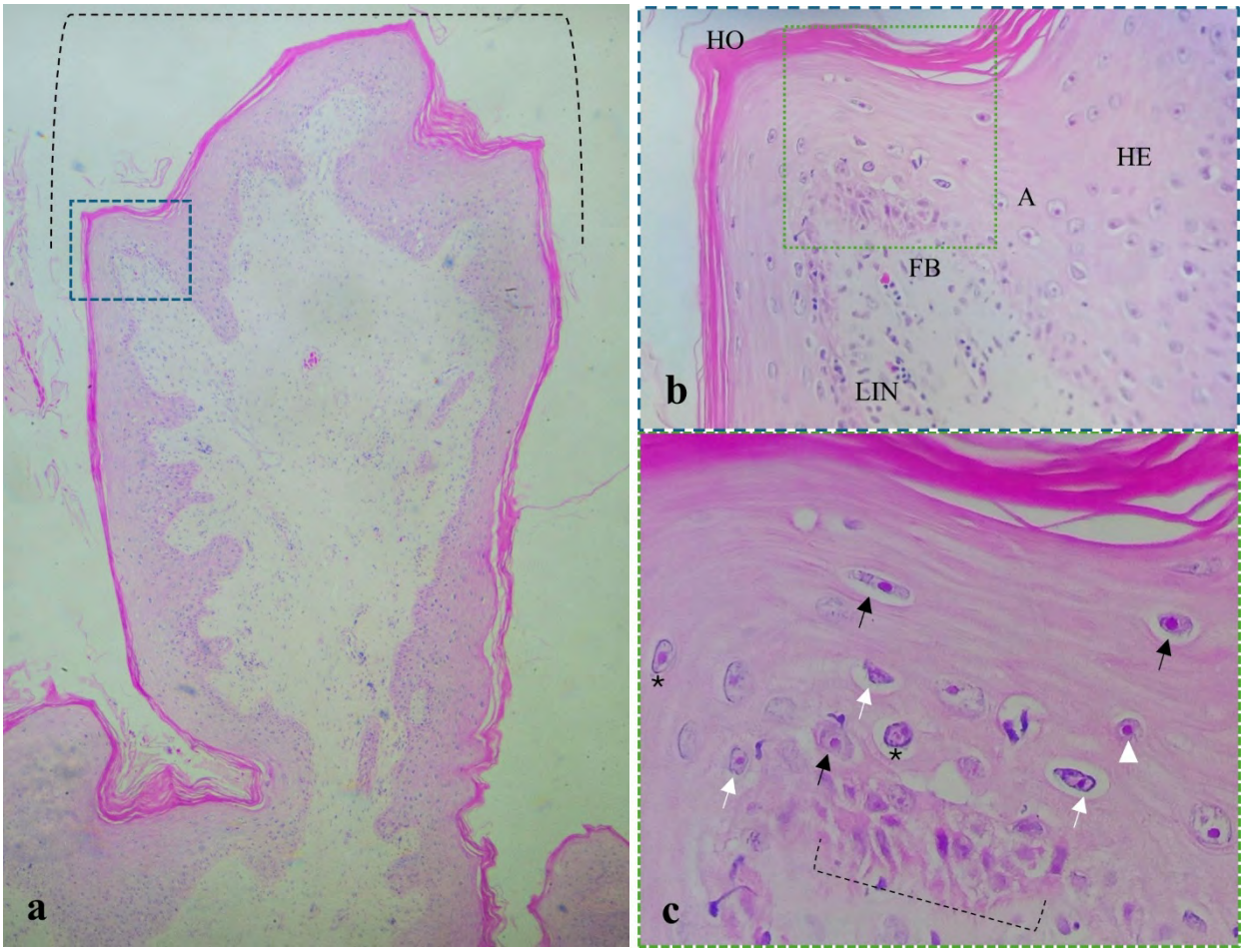


**Figura 2.** Corte de fibropapiloma de tortuga marina, **a)** proliferación celular en epidermis y dermis, generando una proyección papilar (línea punteada negra), H&E, 4x, **b)** acercamiento de fibropapiloma donde se observa en epidermis: hiperqueratosis ortoqueratótica (HO), hiperplasia epidermal (HE), acantosis (A), en dermis: proliferación y pleomorfismo de fibroblastos (FB), y presencia de linfocitos (LIN), H&E, 10x **c)** pleomorfismo nuclear marcado con flechas negras, condensación de la cromatina a la periferia marcado con flechas blancas, nucleolos prominentes punta de flecha blanca, espongiosis marcada con líneas punteadas y cuerpos de inclusión intranuclear eosinofílicos asterisco, H&E, 40x.

## Referencias


1. Aguirre A, Lutz P. Marine turtles as sentinels of ecoystem health: is fibropapilomatosis an indicator. Eco Health. 2004;1(3): 275-283. doi: 10.1007/s10393-004-0097-3.
2. García-Martinez S, Nichols W. Turtles of Bahia Magdalena, Baja California Sur, Mexico, demand and supply of an endangered species. IIFET; 2000.
3. Delgado S, Nichols W. Saving sea turtles from the ground up: awening sea turtle conservation in northwestern Mexico. MAST. 2005; 3-4(1-2): 89-104.

4. Koch V, Nichols W, Peckham H, Victor de la Toba. Estimates of sea turtle mortality from poaching and bycatch in Bahía Magdalena, Baja California Sur, Mexico. Biological Conservation. 2006; 128(3): 327-334. doi:10.1016/j.biocon.2005.09.038.
5. Norton T, Walsh M. Sea turtle rehabilitation. En: R. Miller & M. Fowler, edits. FOWLER'S Zoo and Wild Animal Medicine Current Therapy. St. Louis, Missouri: ELSEVIER; 2012.
6. Galindo J, Hernando JM, Silva AB, Martínez SGK, Vázquez AM, Plata MCA. Las salpas (Thaliacea: Salpidae) como posibles vectores de saxitoxina entre dinoflagelados y tortugas marinas. Ciencia y Mar. 2015; 56:41-49.
7. Reséndiz E, Fernández-Sanz H, Villanueva J. Frío paralizante en tortugas marinas: cuadro clínico, manejo y tratamiento. Ciencia y Mar. 2021; 75(25):107-124.
8. Chaloupka M, Balazs G, Work T. Rise and fall over 26 years of a marine epizootic in Hawaiian green sea turtles. Journal of Wildlife Diseases. 2019; 45(4):1138-1142. doi:10.7589/0090-3558-45.4.1138.
9. Norton T, Jacobson E, Sundberg J. Cutaneous fibropapillomas and renal myxofibroma in green turtle, *Chelonia mydas*. Journal of Wildlife Diseases. 1990; 26(2): 265-270.
10. Herbst L, Jacobson ER, Klein PA, Balazs GH, Moretti R, Brown T, Sundberg JP. Comparative pathology and pathogenesis of spontaneous and experimentally induced fibropapillomas of green turtles (*Chelonia mydas*). Veterinary Pathology. 1999; 36(6): 551-564. doi:10.1354/vp.36-6-551.
11. Díaz-Delgado J, Gomes-Borges JC, Silveira AM, Einhardt-Vergara J, Groch KR, Cirqueira CS, Sansone M, Gattamorta MA, Matushima ER, Catao-Dias JL. Primary multicentric pulmonary low-grade fibromyxoid sarcoma and Cheonid Alphaherpesvirus 5 detection in leatherback sea turtle (*Dermochelys coriacea*). Disease in Wildlife or Exotic Species. 2019; 168:1-7. doi:10.1016/j.jcpa.2019.02.001.
12. Rossi S, Rambkas-Zamana R, Andrade-Santos PP. Visceral neoplasm and Chelonid alphaherpesvirus 5 in green turtles with fibropapillomatosis. Archives of Veterinary Science. 2021; 26(1): 63-79.
13. Rossi S, Sánchez-Sarmiento AM, Thijl RE, dos Santos RG, Setim FEP, Gttamorta MA, Grisi-Filho JHH, Matushima ER. Challenges in evaluating the severity of fibropapillomatosis: a proposal for objective index and score system for green sea turtles (*Chelonia mydas*) in Brazil. PLoS ONE. 2016; 11(12):1-11. doi:10.1371/journal.pone.0167632.
14. Herbst L. Fibropapilomatosis of marine turtles. Annual Review of Fish Diseases. 1994; 4: 389-425. doi:10.1016/0959-8030(94)90037-X.
15. Adnyana W, Ladds P, Blair D. Observations of fibropapillomatosis in green turtles (*Chelonia mydas*) in Indonesia. Australian Veterinary Journal. 1997; 75(10): 737-742. doi: 10.1111/j.1751-0813.1997.tb12258.x.
16. Aguirre A, Balazs GH, Spraker TR, Murakawa SKK, Zimmerman B. Pathology of oropharyngeal fibropapilomatosis in green turtles *Chelonia mydas*. Journal of Aquatic Animal Health. 2002; 14(4): 298-304. doi:10.1577/1548-8667(2002)014<0298:POOFIG>2.0.CO;2.
17. Foley AM, Schroeder BA, Redlow AE, Fick-Child KJ, Teas WG. Fibropapillomatosis in stranded green turtles (*Chelonia mydas*) from the Eastern United States (1980-98): trends and associations with environmental factors. Journal of Wildlife Diseases. 2005; 41(1): 29-41. doi:10.7589/0090-3558-41.1.29.
18. Jones K, Ariel E, Burgess G, Read M. A review of fibropapilomatosis in Green turtles (*Chelonia mydas*). The Veterinary Journal. 2016; 212: 48-57. doi:10.1016/j.tvjl.2015.10.041.
19. Patrício A, Herbst LH, Duarte A, Vélez-Zuazo X, Loureiro NS, Pereira N, Tavares L, Toranzos GA. Global phylogeography and evolution of chelonid fibropapilloma-associated Herpesvirus. Journal of General Virology. 2012; 93(5): 1035-1045. doi:10.1099/vir.0.038950-0.
20. Monezi T, Mehnert DU, de Moura EMM, Muller NMG, Garrafa P, Matushima ER, Werneck MR, Borella MI. Chelonid herpesvirus 5 in secretions and tumor tissues from green turtles

(Chelonia mydas) from souteastern Brazil: a ten-year study. Veterinary Microbiology. 2016; 186:150-156. doi: 10.1016/j.vetmic.2016.02.020.
21. Ariel E, Nainu F, Jones K, Juntunen K, Bell I, Gaston J, Scott J, Trocini S, Burgess GW. Phylogenetic variation of chelonid alphaherpesvirus 5 (ChHV5) in populations of green turtles *Chelonia mydas* along the Queensland Coast, Australia. American Fisheries Society. 2017; 29:150-157. doi: 10.1080/08997659.2017.1330783.
22. Page-Karjian A, Gottdenker NL, Whitfield J, Herbst L, Norton TM, Ritchie B. Potential non-cutaneous sites of Chelonid Herpesvirus 5 persistence and shedding in green sea turtles (*Chelonia mydas*). Journal of Aquatic Animal Health. 2017; 29(3): 136-142. doi:10.1080/08997659.2017.1321590.
23. Loganathan AL, Palaniappan P, Subbiah VK. First evidence of Chelonid herpesvirus 5 (ChHV5) infection in green turtles (*Chelonia mydas*) from Sabah, Borneo. Pathogens. 2021; 10(11): 1-20. doi:10.3390/pathogens10111404.
24. Farrell J, Yetsko K, Whitmore L, Whilde J, Eastman CB, Ramia DR, Thomas R, Linser P, Creer S, Burkhalter B, Schitzler C, Duffy DJ. Environmental DNA monitoring of oncogenic viral shedding and genomic profiling of sea turtle fibropapillomatosis reveals unusual viral dynamics. Communications biology. 2021; 4(1): 1-17. doi:10.1038/s42003-021-02085-2.
25. Farrell J, Whitmore L, Mashkour N, Ramia DRR, Thomas RS, Eastman CB, Burkhalter B, Yetsko K, Mott C, Wood L, Zirkelbach B, Meers L, Kleinsasser P, Stock S, Libert E, Herren R, Eastman S, Crowder W, Bovery C, Andersen D, Godfrey D, Condron N, Duffy DJ. Detection and population genomics of sea turtle species via noninvasive environmental DNA analysis of nesting beach sand tracks and oceanic water. Molecular Ecology Resources. 2002; 22:2471-2493. doi:10.1111/1755-0998.13617.
26. ICTV. International Committe on Taxonomy of Viruses. Taxon details, history of the taxon, Species:Scutavirus chelonidalpha5; 2022.
27. Walker PJ, Siddell SG, Lefkowitz EJ, Mushegian AR, Adriaenssens EM, Alfenas-Zerbini P, Dempsey DM, Dutilh BE, García ML, Hendrickson RC, Junglen S, Krupovic M, Juhn JH, Lambert AJ, Lobocka, M, Oksanen HM, Orton RJ, Robertson DL, Rubino L, Sabanadzovic S, Simmonds P, Smith DB, Suzuki N, Van Doorslaer K, Vandamme AM, Varsani A, Zerbini FM. Recent changes to virus taxonomy ratified by the international committee on taxonomy of viruses. Virology Division News. 2022: 167: 2429-2440. doi:10.1007/s00705-022-05516-5.
28. Lu Y, Aguirre A, Work TM, Balazs GH, Nerurkar VR, Yanagihara R. Identification of a small, naked virus in tumor-like aggregates in cell lines derives from a green turtle, *Chelonia mydas*, with fibropapillomas. Journal of Virological Methods. 2000; 86(1): 25-33. doi: 10.1016/s0166-0934(99)00175-5.
29. Manire CA, Stacy BA, Kinsel MJ, Daniel HT, Anderson ET, Ellehan Jr FX. Proliferative dermatitis in a loggerhead turtle, *Caretta caretta*, and a green turtle, *Chelonia mydas*, associated with novel papillomaviruses. Veterinary microbiology. 2008; 130(3-4): 227-237. doi:10.1016/j.vetmic.2008.01.013.
30. Herbst LH, Lenz J, Van Doorslaer K, Chen Z, Stacy BA, Wellehan Jr JFX, Manire CA, Burk RD. Genomic characterization of two novel reptilian papillomaviruses, Chelonia mydas papillomavirus 1 and Caretta caretta papillomavirus 1. Virology. 2009; 383(1): 131-135. doi: 10.1016/j.virol.2008.09.022.
31. Mashkour N, Jones K, Wirth W, Burgess G, Ariel E. The concurrent detection of Chelonid Alphaherpesvirus 5 and Chelonia mydas Papillomavirus 1 in tumored and non - tumored green turtles. Animals. 2021; 11(3): 1-18. doi: 10.3390/ani11030697.
32. Reséndiz E, Cedillo-Peláez C, Harfush MM, Salas-Garrido C, Constantino FC. Caracterización macroscópica, microscópica y ultraestructural de fibropapilomas de tortuga

golfina (*Lepidochelys olivacea*) de la playa "Escobilla" Oaxaca. Ciencia y mar. 2015; 24(56): 3-18.
33. Reséndiz E, Fernández-Sanz H. Identificación bioquímica de bacterias potencialmente patógenas y zoonóticas en las tortugas negras (*Chelonia mydas*) del Pacífico Mexicano. Abanico Veterinario. 2021; 11(e114): 1-13. doi:10.21929/abavet2021.19.
34. Fernández-Sanz H, Perrault JR, Stacy NI, Mancini A, Reyes-Bonilla H, Reséndiz E. Blood analyte reference intervals and correlations with trace elements of immature and adult eastern Pacific green turtles (*Chelonia mydas*) in coastal lagoons of Baja California Sur, México. Marine Pollution Bulletin. 2023; 195:1-10.
35. Reséndiz E, Fernández-Sanz H, Hernández-Burgos FI, Flores-Gasca LA, Mendoza-Cruz M, Guevara-Franco JA. Manual para la evaluación física y recolección de muestras biológicas de tortugas marinas en zonas de alimentación. Honu Kai A.C. (Ed.) La Paz, Baja California Sur, México; 2025.
36. Alfaro-Núñez A, Bojesen AM, Bertelsen MF, Wales N, Balazs GH, Gilbert MTP. Further evidence of Chelonid herpesvirus 5 (ChHV5) latency: high levels of ChHV5 DNA detected in clinically healthy marine turtles. PeerJ. 2016; 4:e2274: 1-16. doi:10.7717/peerj.2274.
37. Balazs G. Factores a considerar en el marcado de tortugas marinas. En: K. Eckert, F. Bjorndal, Abreu-Grobois & M. Donelly, edits. Técnicas de investigación y manejo para la conservación de las tortugas marinas. Washington DC, USA: Grupo especialista en tortugas marinas UICN/CSE; 2000.
38. Bolten A. Techniques for measuring sea turtles. Research and Management Techniques for the Conservation of Sea Turtles. 1999; 4: 1-5.
39. Wyneken J. The anatomy of sea turtles. US: Department of Commerce NOAA Technical memorandum NMFS-SEFSC; 2004.
40. Work T, Balazs G. Relating tumor score hematology in green turtles with fibropapillomatosis in Hawaii. Wildlife Diseases. 1999; 35(4): 804-807.
41. Cedillo Peláez C. Determinación de genotipos de Toxoplasma gondii en fauna silvestre en México. Tesis de Maestría en Ciencias de la Producción y de la Salud Animal, Facultad de Medicina Veterinaria y Zootecnia, Universidad Nacional Autónoma de México; 2009.
42. Jacobson E, Mansell JL, Subdberg JP, Haijar L, Reichmann ME, Ehrhart LM, Walsh M, Murrus F. Cutaneous fibropapillomas of green turtles (*Chelonia mydas*). Journal of Comparative Pathology. 1989; 101(1): 39-52. doi:10.1016/0021-9975(89)90075-3.
43. Reséndiz E, Fernández-Sanz H, Barrientos S, Vega-Bravo JA. Gross examination and histopathology of fibropapillomas in *Chelonia mydas* and *Lepidochelys olivacea* from Baja California Sur, Mexico. Journal of Histology & Histopathology. 2019; 6(1): 1-6. doi:10.7243/2055-091X-6-1.
44. Matushima ER, Longatto Filho A, Di Loretto C, Kanamura CT, Sinhorini IL, Gallo B, Bpatistolle C. Cutaneous papillomas of green turtles: a morphological, ultra-structural and immunohistochemical study in Brazilian specimens. Brazil Journal of Veterinary Research and Animal Science. 2001; 38(2): 51-54. doi: 10.1590/S1413-95962001000200001.
45. Tristan T, Shaver D, Kimbro J, deMaar T, Metz T, George J, Amos A. Identification of fibropapillomatosis in green sea turtles (*Chelonia mydas*) on the Texas coast. Journal of Herpetological Medicine and Surgery. 2010; 20(4): 109-112.
46. Work T, Dagenais J, Weatherby TM, Balazs GH, Ackermann M. In Vitro Replication of Chelonid Herpesvirus 5 in organotypic skin cultures from Hawaiian green turtles (*Chelonia mydas*). Journal of Virology. 2017; 91(17): 1-17. doi: 10.1128/JVI.00404-17.

# DIAGNÓSTICO CITOLÓGICO, HISTOPATOLÓGICO E INMUNOTIPIFICACIÓN DE LEUCOSIS AVIAR: REPORTE DE CASO

**Silva OBD*[1], Hinojosa GC[1], Acosta NAP[1], Pérez HPC[2], García MEM[2], León ZRS[1,2]**
[1] Universidad del Valle de México, campus Querétaro
[2]Centro de Diagnostico Veterinario Bajío
**Correspondencia: a110252069@my.uvm.edu.mx**

## Resumen
La leucosis aviar es una enfermedad neoplásica causada por el virus de la leucosis aviar, perteneciente a la familia *Retroviridae***,** que afecta a las aves domésticas y se caracteriza por la formación de tumores en diversos órganos y la proliferación de células linfoides. El propósito de este estudio es documentar los hallazgos citológicos, histológicos e inmunohistoquímicos encontrados en un ejemplar de gallina (*Gallus gallus domesticus*) línea Kelso, proveniente de una caseta que reportó muerte súbita sin signos clínicos aparentes. Durante la necropsia, se identificaron múltiples hallazgos compatibles con un proceso neoplásico. Posteriormente, se realizó el estudio citológico mediante las tinciones de Wright y con hemocolorante rápido. Asimismo, se llevaron a cabo estudios histopatológicos e inmunohistoquímicos, empleando marcadores CD79a, CD3 y PAX-5, para la caracterización de las lesiones microscópicas y la confirmación del diagnóstico.
**Palabras clave:** leucosis aviar, inmunohistoquímica, neoplasia linfoide, virus de la leucosis aviar

## Abstract
Avian leukosis is a neoplastic disease caused by the avian leukosis virus, which belongs to the *Retroviridae* family. It affects domestic birds and is characterized by the development of tumors in various organs and the proliferation of lymphoid cells. The aim of this study was to document the cytological, histological, and immunohistochemical findings observed in a Kelso-type specimen from a flock that reported sudden death without apparent clinical signs. During necropsy, multiple findings compatible with a neoplastic process were identified. Subsequently, cytological evaluation was performed using Wright stain and rapid hemocolor staining. Additionally, histopathological and immunohistochemical analyses were carried out, employing CD79a, CD3, and PAX5 markers for the characterization of microscopic lesions and confirmation of the diagnosis.
**Keywords**: Avian leukosis,immunohistochemistry, Lymphoid neoplasia, Avian leukosis virus.

## Introducción

La especie *Gallus gallus domesticus* se considera una de las especies aviares con mayor importancia económica a nivel mundial, por lo que se han desarrollado diversas razas y líneas genéticas con el fin de mejorar su rendimiento y función zootécnica. La línea tipo Kelso, corresponde a gallos de pelea, caracterizados por su cuello largo, pico ligeramente curvo y plumaje con tonalidades rojas, cafés, grises, o en su defecto, combinaciones. Las aves domésticas pueden presentar diversas enfermedades de origen viral, las cuales provocan desde cuadros subclínicos hasta muerte súbita. Entre las enfermedades virales más comunes destacan aquellas asociadas a procesos neoplásicos, como la leucosis aviar.

La leucosis aviar es una enfermedad neoplásica de las aves domésticas asociada al virus de la leucosis aviar (VLA), perteneciente a la familia *Retroviridae*.[1] Los VLA se clasifican en exógenos y endógenos con base en las propiedades de las glicoproteínas de la envoltura viral y el mecanismo de transmisión.[2] Los VLA exógenos se transmiten por vía horizontal y vertical, mientras que los endógenos se heredan de forma mendeliana.[1] Estos últimos presentan escasa capacidad oncogénica, en contraste con los exógenos, los cuales se asocian con el desarrollo de neoplasias linfoides, principalmente linfomas de células B.[2] El desarrollo de los linfomas inducidos por VLA implica un proceso multifásico que ocurre en un periodo de 14 a 25 semanas. El virus infecta a los linfocitos B de la bolsa de Fabricio durante etapas tempranas del desarrollo, sin embargo; solo algunas sufren transformación neoplásica, inicialmente como folículos hiperplásicos. Con el tiempo, las células infectadas dan origen a linfomas que se diseminan hacia órganos viscerales, especialmente hígado y bazo. A nivel molecular, la transformación neoplásica está asociada a la inserción del provirus en el genoma del hospedador, específicamente en el oncogén c-myc, lo que provoca una alteración en la regulación celular y favorece la proliferación descontrolada.[3]

En la mayoría de los casos las aves afectadas desarrollan infecciones subclínicas, sin embargo, en ocasiones pueden presentar, inapetencia, debilidad, diarrea, deshidratación y caquexia. [4]

La correcta caracterización, diferenciación y tipificación de la leucosis aviar respecto a otros procesos neoplásicos en aves es esencial en el abordaje diagnóstico, por lo que el objetivo del presente reporte de caso es describir los hallazgos macroscópicos, histopatológicos, citológicos e inmunohistoquímicos en un ejemplar con leucosis aviar.

**Historia clínica**

Se reportó muerte súbita en algunas aves domésticas, tanto hembras como machos, con intervalos de aproximadamente una semana de diferencia entre los decesos y sin signos clínicos aparentes. El propietario refirió que las aves contaban con la vacuna triple aviar, vacuna de viruela y desparasitación, sin mención de implementación de algún tratamiento. Se remitió un ejemplar aviar *Gallus gallus domesticus*, tipo Kelso, hembra entera de un año, al área de anatomopatología del Centro de Diagnóstico Veterinario Bajío para su estudio *post-mortem*.

**Hallazgos macroscópicos**

A la inspección externa se observó una condición corporal 2/5 y hemorragias en forma de sufusión en la región periocular. La inspección interna evidenció escaso a nulo tejido adiposo, así como un hematoma en el tejido subcutáneo cervical craneal; además de múltiples nódulos semi-ovalados, rosa oscuro, firmes. En la región dorsal cervical y, al corte del músculo pectoral, se observó tejido de neoformación firme, café claro e infiltrante. En la cavidad celómica se encontró un nódulo semicircular que midió 6.1 x 4.3 x 2.0 cm, de superficie rugosa, con aspecto ligeramente morular, café claro a blanco y, al corte, la superficie era firme, café claro a blanco. En el aparato gastrointestinal se encontró hepatomegalia con presencia de múltiples focos miliares a coalescentes, blancos y difusos, que imploraban el parénquima hepático. En el sistema fagocítico-mononuclear se encontró esplenomegalia con coloración café claro a blanco y discretas estriaciones rosas. (Figura A).

**Hallazgos microscópicos**

**Citología:** se evaluaron 4 laminillas, una teñida con Wright y otra con hemocolorante rápido. La celularidad es abundante y se encuentra bien conservada, representada principalmente por linfocitos que van de pequeños a medianos en los que la mayoría presenta una prolongación citoplasmática (urópodo), hay escasos linfocitos grandes y ocasionales mastocitos. El fondo es ligeramente eosinófilo con escasos cuerpos linfoglandulares y pocos eritrocitos (Figura B).

**Histopatología:** El parénquima hepático está reemplazado en su totalidad por un tejido de nueva formación constituido por linfocitos neoplásicos homogéneos dispuestos en sabanas sólidas en forma de “cielo estrellado”. Exhiben moderada anisocariosis/anisocitosis, escaso citoplasma en ocasiones con discretas

proyecciones, el núcleo es de redondo a oval, de cromatina fina granular y en ocasiones, exhibe un nucleolo evidente central. El conteo mitótico es de <6mitosis/10HPF/40X. Adyacente hay abundantes restos celulares y macrófagos (Figura B).

**Inmunohistoquímica:** Se observó positividad para PAX-5 (Figura D) y CD79a (Figura E), y negatividad para CD3 (Figura F), lo que confirma el origen linfoide de estirpe B.

**Pruebas complementarias y criterios diagnósticos**

Las lesiones macroscópicas en infección por VLA, incluyen hepatomegalia con nódulos miliares o difusos, así como aumento de tamaño del bazo y otros órganos. Las lesiones microscópicas se basan en focos coalescentes de células linfoides inmaduras distribuidas de forma extravascular.[3] El diagnóstico basado en la inmunohistoquímica consta de los resultados de los marcadores inmunológicos, en este caso CD3 deberá ser negativo, ya que este marcador indica presencia de células T; mientras que los marcadores CD79a y PAX 5 deberán ser positivos, ya que ambos corresponden a células B. Citológicamente, se observa de forma predominante linfocitos con características neoplásicas.[5]

**Diagnósticos diferenciales**

Dentro los diagnósticos diferenciales se consideraron enfermedad de Marek. La enfermedad de Marek es una enfermedad linfoproliferativa y neuropática, causada por un herpesvirus oncogénico. Este virus afecta particularmente a los linfocitos T.[3] Este diagnostico fue descartado por medio de la inmunotipificación.

**Discusión y conclusión**

Los hallazgos macroscópicos y microscópicos descritos en este caso son altamente consistentes con leucosis linfoide aviar asociada a virus de leucosis aviar (ALV), particularmente por la marcada hepatomegalia con infiltración difusa y la sustitución casi completa del parénquima hepático por una población monomórfica de linfocitos neoplásicos. Este patrón infiltrativo, junto con la disposición en “cielo estrellado”, ha sido ampliamente documentado como característico de linfomas de células B inducidos por ALV[3,4].

Desde el punto de vista patogénico, la transformación neoplásica en leucosis aviar se relaciona con la integración del provirus en el genoma del hospedador, particularmente en regiones cercanas a oncogenes como c-myc, lo que conduce a una proliferación celular desregulada[2,3]. Este mecanismo explica la naturaleza progresiva y multicéntrica de las lesiones, así como la presentación clínica

frecuentemente subclínica hasta etapas avanzadas, como ocurrió en este caso, donde la muerte súbita fue el primer evento detectable.

La inmunofenotipificación mediante marcadores CD79a y PAX-5 positivos, junto con CD3 negativo, confirma el origen B de la neoplasia, lo cual resulta clave para diferenciarla de otras enfermedades linfoproliferativas aviares, en particular la enfermedad de Marek. Esta última, causada por un herpesvirus oncogénico, se caracteriza por la proliferación de linfocitos T y un patrón de distribución que puede incluir nervios periféricos, lo que no se observó en el presente caso[3,5]. En este sentido, la integración de la inmunohistoquímica fortalece significativamente la precisión diagnóstica, especialmente en escenarios donde los hallazgos morfológicos pueden solaparse.

Adicionalmente, la presentación en un ave adulta y la distribución visceral de las lesiones refuerzan el diagnóstico de leucosis linfoide, dado que esta entidad afecta típicamente animales de mayor edad en comparación con otras neoplasias virales aviares[3,4]. La evidencia citológica, aunque sugestiva, adquiere mayor valor cuando se correlaciona con los hallazgos histopatológicos e inmunofenotípicos, consolidando un enfoque diagnóstico integral.

Desde una perspectiva sanitaria, la identificación de este tipo de neoplasias tiene implicaciones relevantes en sistemas de producción, debido a la capacidad del ALV de transmitirse tanto de forma vertical como horizontal, favoreciendo su persistencia en parvadas[1]. La ausencia de vacunas eficaces y la capacidad del virus para integrarse en el genoma del hospedador limitan las estrategias de control, por lo que la detección temprana y eliminación de aves infectadas sigue siendo la medida más efectiva[4.]

El presente caso documenta una le¡”osis’linfoide aviar confirmada mediante la integración de hallazgos citológicos, histopatológicos e inmunohistoquímicos, destacando la utilidad de un abordaje diagnóstico multimodal para la correcta tipificación de neoplasias linfoides en aves. La confirmación del linaje B mediante inmunomarcadores permitió una diferenciación precisa frente a otras entidades linfoproliferativas, particularmente la enfermedad de Marek.

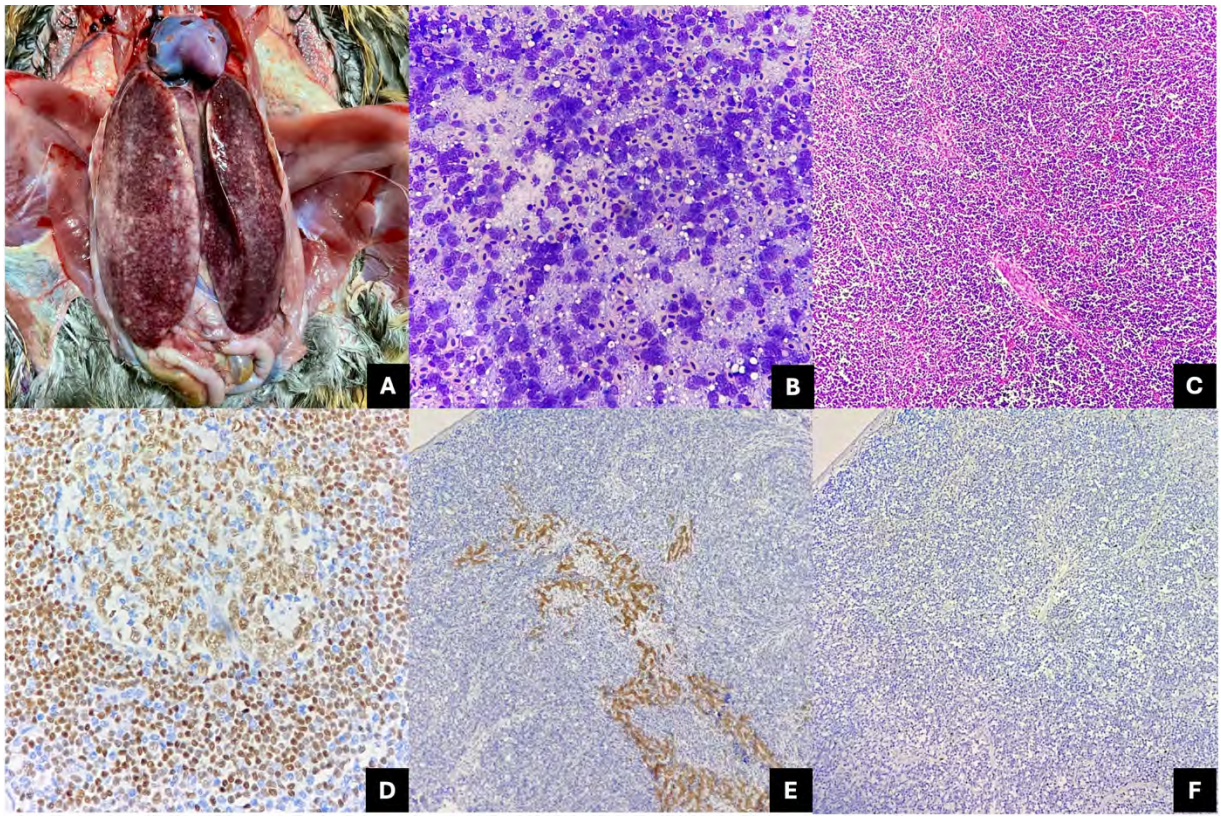


**Imagen A.-** Fotografía macroscópica de cavidad celómica expuesta donde se evidencia en hígado áreas blancas coalescentes distribuidas en todo el parénquima. **Imagen B**.- Fotomicrografía de la citología tomada por impronta de hígado teñida con Wright donde se aprecia abundante celularidad sueltas y dispuestas en mantos extensos. **Imagen C.-** fotomicrografía del corte histológico de hígado teñido con hematoxilina y eosina con el objetivo de 10X. Se aprecia remplazado en su totalidad por linfocitos neoplásicos dispuesto en mantos sólidos de aspecto de "cielo estrellado". **Imagen D.-** fotomicrografía del corte histológico hígado, Inmunohistoquímica PAX-5. Se aprecia marcada positividad en las células neoplásicas de las zonas centrales. **Imagen E**.- fotomicrografía del corte histológico hígado, Inmunohistoquímica CD79a.- Se aprecia moderada positividad en las células neoplásicas de las zonas periféricas. **Imagen F.-** fotomicrografía del corte histológico hígado, Inmunohistoquímica CD3.- No hay positividad en las células neoplásicas.

## Bibliografía


1. Hinojosa Y, Acevedo AM, Relova D, Perera CL. Virus de la Leucosis Aviar. Rev Salud Anim [Internet]. 2016 [citado el 11 de marzo de 2026];38(3):187–93. Disponible en: http://scielo.sld.cu/scielo.php?script=sci_arttext&pid=S0253-570X2016000300007
2. Fadly AM. Avian retroviruses. Vet Clin North Am Food Anim Pract [Internet]. 1997;13(1):71–85. Disponible en: http://dx.doi.org/10.1016/s0749-0720(15)30365-0
3. *Payne LN, Venugopal K. Neoplastic diseases: Marek's disease, avian leukosis and reticuloendotheliosis: -EN- -FR- -ES-. Rev Sci Tech [Internet]. 2000;19(2):544–64. Disponible en: http://dx.doi.org/10.20506/rst.19.2.1226*
4. *Nair V. Leucosis linfoide en aves de producción [Internet]. Manual de veterinaria de MSD. 2024 [citado el 26 de marzo de 2026]. Disponible en: https://www.msdvetmanual.com/es/aves-de-corral/neoplasias-en-aves-de-producci%C3%B3n/leucosis-linfoide-en-aves-de-producci%C3%B3n*
5. *Kumar MA, Palanivelu M, Barathidasan R, Kumar D, Singh SD, Lateef SK, et al. Cytological and immunocytological detection and differentiation of Marek's disease and lymphoid leucosis in poultry. Virusdisease [Internet]. 2018;29(3):349–54. Disponible en: http://dx.doi.org/10.1007/s13337-018-0471-3*

# *Dirofilaria immitis* EN COYOTE MEXICANO (*Canis latrans*)

**Ortiz NDE*[1], Peña RDA[1], Cedillo CJR[1], Molina BRM[1], Hernández CJF[1], Farfán DAM[2], Jacobo LNE[2]**

[1]Laboratorio de Anatomía Patológica. Departamento de Ciencias Agronómicas y Veterinarias. Instituto Tecnológico de Sonora

[2] Laboratorio de Patología Clínica. Departamento de Ciencias Agronómicas y Veterinarias Instituto Tecnológico de Sonora

**Correspondencia: daprmvz@gmail.com**

## Resumen

Se remite al Laboratorio de anatomía patológica un caso de un coyote mexicano (*Canis latrans*), hembra, de edad adulta la cual fue encontrada fallecida después de ser atropellada, se realizó el estudio de necropsia donde se encontraron signos de politraumatismo, además destacando al diseccionar el corazón la presencia de parásitos en el lado derecho del corazón, tanto en atrio, aurícula y en la arteria pulmonar los cuales son sugestivos a nematodos de especie *Dirofilaria immitis,* se tomaron muestras de tejido para determinar la causa de muerte, se procesaron con tinción hematoxilina y eosina (H/E), se colectaron y contaron los parásitos para su identificación morfológica y determinar el nivel de infestación, además se realizaron frotis sanguíneos para determinar la presencia de diferentes etapas evolutivas y descartar otras filarias, se hicieron tinción de Diff-quick y técnica de Knott.

**Palabras clave:** *Dirofilaria immitis, Canis latrans*, Corazón, Técnica de knott.

## Abstract

A case of an adult female Mexican coyote (Canis latrans) was sent to the Pathology Laboratory. The coyote was found dead after being hit by a vehicle. A necropsy was performed, revealing signs of polytrauma. Dissecting the heart revealed the presence of a parasite on the right side, in the atrium, auricle, and pulmonary artery, suggestive of a nematode of the species *Dirofilaria immitis*. Tissue samples were taken to determine the cause of death and processed with hematoxylin and eosin (H&E) staining. The parasites were collected and counted for morphological identification and to determine the level of infestation. Blood smears were also prepared to determine the presence of different developmental stages, and to detect other filarial worms. Diff-Quik and Knott staining techniques were used.

**Key words:** *Dirofilaria immitis, Canis latrans*, Heart, Knott technique.

## Introducción

*Dirofilaria immitis* es un nematodo común en caninos, de distribución mundial el cual tiene como hospedador intermediario al mosquito, el cual propaga a este mismo, causando la dirofilariosis. Es una enfermedad de curso generalmente crónico y subclínico (1). Comúnmente se describen casos de la enfermedad en países con clima templado, subtropical o tropical, la humedad puede tener un papel importante ya que los mosquitos se ven atraídos a lugares húmedos (2). El principal hospedador definitivo son los caninos domésticos, pero también se incluyen animales silvestres como coyotes y lobos. (3) En México, el primer registro de este parásito en un coyote se hizo en junio de 2012, en el estado de Querétaro. (4)

En caso de estar presente el parásito, en la etapa adulta, se pueden encontrar lesiones en ventrículo derecho y arteria pulmonar adyacente, pueden causar signos de apatía, intolerancia al ejercicio, trastornos circulatorios como el síndrome de la vena cava o la muerte. Este parásito es un gusano alargado, filiforme de extremidad cefálica delgada y redondeada, las hembras pueden llegar a ser más grandes que los machos (5).

La dirofilariosis puede presentarse en diferentes etapas dependiendo del número de parásitos, lo que puede causar una variación en los signos y afectaciones que pueda presentar el animal ante estos parásitos (6).

## Historia clínica

El día 11 de marzo del 2025 se remitió al laboratorio de anatomía patología del Instituto Tecnológico de Sonora (ITSON) el caso de un coyote (*Canis latrans),* al ser un animal de vida silvestre, no se tienen más datos del animal al que se le realizó la necropsia que los que se pudieron observar: era una hembra joven, de 10.4 kilogramos, con una buena condición corporal 3 de 5 (Imagen 1). No presentaba signos visibles de enfermedad.

## Hallazgos macroscópicos

Externamente presentaba una laceración en el miembro anterior izquierdo, además de presencia epistaxis y de la región de la mejilla al lateral del cuello (Imagen 1).

Internamente se encontraron dos grandes hematomas, en la región mesentérica y otro en la región inguinal y púbica (Imagen 2), presentaba también hemotórax y hemoperitoneo, de donde se pudieron extraer al menos 380 ml de sangre. Todos los órganos presentaban imbibición por hemoglobina (Imagen 3). Se observó fractura de dos costillas del lado derecho del animal, la C7 y C8, las cuales

perforaron el pulmón derecho en diferentes zonas, por lo que se podía observar hemorragia, además de espuma en la tráquea (Imagen 4).
Lo más destacable se encontró al diseccionar el corazón, donde se observaron los nematodos en la arteria pulmonar (Imagen 5), al abrir el corazón se pudo ver que los parásitos estaban desde el ventrículo derecho hasta la arteria, los cuales llegaban a la altura del pulmón (Imagen 6). En total se encontraron 25 parásitos, el más grande siendo una hembra de 19 cm, el más pequeño un macho de 1.2 cm (Imagen 7).

## Hallazgos microscópicos

**Pulmón:** El hallazgo microscópico más significativo es la presencia de hemorragia y congestión en los pulmones. (Imagen 8)

## Pruebas complementarias

Se realizaron pruebas de identificación parasitaria como son la identificación morfológica de helmintos, frotis sanguíneo con Diff-Quick, técnica de Knott y así poder determinar la especie, así como descartar cualquier otro posible parásito. Se determinó que el parásito encontrado coincide con la morfología de la especie sospechada, *Dirofilaria immitis*. Mientras tanto la técnica de flotación resultó negativa y se identificó un ectoparásito de nombre *Ctenocephalides canis* (pulga) (Imagen 9).

## Criterios de diagnóstico

Se comprobó la causa de muerte como un Shock hipovolémico por los 380ml de sangre extraída de la cavidad torácica y abdominal lo cual representa aproximadamente un 45% del volumen sanguíneo del espécimen, mientras que los parásitos fueron relacionados con la especie *Dirofilaria immitis* por su ubicación anatómica y características morfológicas, además de ser los parásitos del corazón más comunes en caninos en México.

## Frotis sanguíneo y técnica de knott

Se observó una larva alargada con una punta afilada en forma de flecha (anterior) y el otro extremo se observa recto (posterior), no se logra observar la presencia de vaina (Imagen 10).

## Descripción morfológica del helminto

Se observaron 25 parásitos filiformes, cilíndricos de color blanco con medidas entre 19 cm y 1.2 cm, los parásitos identificados como hembras poseen una cola recta

que no se adelgaza y con una longitud mayor a los machos los cuales se diferencian principalmente de la hembra por tener un extremo posterior en forma de espiral (Imagen 11).

**Diagnósticos diferenciales**

El principal diagnóstico diferencial sería *Dirofilaria repens y Dipetalonema reconditum,* pero este parásito no se encuentra en el corazón ni arterias pulmonares, además que pueden ser diferenciados por su morfología.

**Discusión**

La ruptura de grandes vasos o vísceras puede producir hemorragias internas o externas, lo que puede tener consecuencias graves, ya que se considera que la pérdida del 25% al 30% del volumen de la sangre total del animal puede derivar en un shock hipovolémico, usualmente llevando a la muerte (7). El volumen sanguíneo de los animales es de aproximadamente 7-9 % de su peso corporal (8). El coyote tenía un peso de 10.40kg, por lo que tendría aproximadamente entre 800 o 900 ml de sangre, por lo que la pérdida de entre 250-300 ml del volumen sanguíneo podría llevar a un animal de ese peso a un shock hipovolémico, mientras que el coyote tenía más de 380 ml de sangre libre en tórax y abdomen, lo cual ayudaría a comprobar la causa de muerte del animal.

En las etapas de enfermedad de la dirofilariosis se describen 4 niveles de severidad, el primero subclínico o leve, donde hay menos de 25 parásitos, el segundo moderado, generalmente subclínico con 25 a 50 parásitos, severo como tercero, con más de 80 parásitos y como cuarto síndrome de vena cava, donde habría más de 100 (9). En el presente caso se encontraron 25 parásitos en total, lo que limitadamente catalogaría la severidad como moderado y generalmente subclínico. Los signos en esta severidad son leves, con tos ocasional, fatiga poco notoria y poca pérdida de condición, podría presentarse anemia y proteinuria leve, además de ligero agrandamiento de la arteria pulmonar y ventrículo derecho (9). Al estar tan cerca del mínimo de parásitos, probablemente el animal no mostraba muchos signos, y cualquiera observable difícilmente se presentaría.

Se señala que los parásitos comúnmente están presentes en arterias pulmonares y permanecen ahí, esto puede variar por el número de parásitos, ya que si hay más cantidad pueden encontrarse hacia el ventrículo derecho del corazón, sin embargo, también se indica que, cuando la circulación sanguínea se detiene en la muerte, los parásitos también se deslizan hacia el ventrículo derecho, donde se pueden encontrar *post mortem* en la necropsia (10). Así mismo se observó en el coyote, aunque había una buena cantidad en la arteria pulmonar, un porcentaje de los parásitos ya estaba entre la aurícula y ventrículo derecho del corazón.

## Conclusión e importancia sanitaria

*Dirofilaria immitis* es un parásito común del corazón en caninos domésticos, sin embargo, del coyote, al ser un animal silvestre, no se tiene mucha documentación, siendo difícil realizar estudios necesarios a fauna silvestre. Pero se distribuye mundialmente y se transmite por medio de la picadura de un mosquito, lo que puede hacer susceptible tanto a caninos domésticos como silvestres que sean de vida libre y puedan estar expuestos a mosquitos infectados con este parásito.

Este trabajo toma relevancia al ser el primer reporte en el noroeste de México demostrando al coyote mexicano (*Canis latrans*) como un posible reservorio natural del parásito.

## Bibliografía

1. Sánchez Klinge ME, Calvo Robayo P, Mutis Barreto CA. *Dirofilaria immitis*: una zoonosis presente en el mundo. Rev Med Vet [Internet]. 2011 22):57. Disponible en: http://www.scielo.org.co/scielo.php?script=sci_arttext&pid=S0122-93542011000200007
2. Ames MK. Enfermedad del gusano del corazón en perros, gatos y hurones [Internet]. Manual de veterinaria de Merck. Manuales Merck; 2025. Disponible en: https://www.merckvetmanual.com/es-us/sistema-circulatorio/enfermedad-del-gusano-del-coraz%C3%B3n/enfermedad-del-gusano-del-coraz%C3%B3n-en-perros-gatos-y-hurones
3. Bibliográfica. R. ENFERMEDAD DEL GUSANO DEL CORAZÓN [Internet]. Uach.cl. Disponible en: http://cybertesis.uach.cl/tesis/uach/2003/fvm971d/doc/fvm971d.pdf
4. Hernández Camacho N, Pineda López RF. Primer registro de *Dirofilaria immitis* (*Spirurida: Onchocercidae*) en coyotes de México. Acta Zool Mex [Internet]. 2012 [citado el 15 de abril de 2026];28(3):659–62. Disponible en: https://www.scielo.org.mx/scielo.php?script=sci_arttext&pid=S0065-17372012000300019
5. Arenas López MF, Arcila Quiceno VH. Características morfológicas de dirofilarias y dipetalonemas en caninos. https://repository.ucc.edu.co/server/api/core/bitstreams/3c206b4c-2613-436b-b29e-2ed5fcb73132/content
6. Nelson RW, Couto CG. Small Animal Internal Medicine - E-Book: Small Animal Internal Medicine - E-Book. Elsevier Health Sciences; 2019.
7. Tavera FJ, Elizondo GV. Patología general veterinaria. Facultad de Medicina Veterinaria y Zootecnia; 2025 Feb 18.
8. Blois S. Transfusiones de sangre en perros y gatos [Internet]. Manual de veterinaria de MSD. 2024 [citado el 15 de abril de 2026]. Disponible en: https://www.msdvetmanual.com/es/sistema-circulatorio/grupos-sangu%C3%ADneos-y-transfusiones-de-sangre/transfusiones-de-sangre-en-animales
9. Nelson RW, Couto CG. Small Animal Internal Medicine - E-Book: Small Animal Internal Medicine - E-Book. Elsevier Health Sciences; 2019.
10. Orejuela R. Dirofilaria en caninos, etiología, transmisión y morfología, ciclo de vida, patogenia, signos clínicos, diagnóstico, tratamiento y profilaxis. 2022.

**Imagen 1.** Inspección externa, hallazgos macroscópicos.

**Imagen 2.** Hallazgos macroscópicos, hematomas.

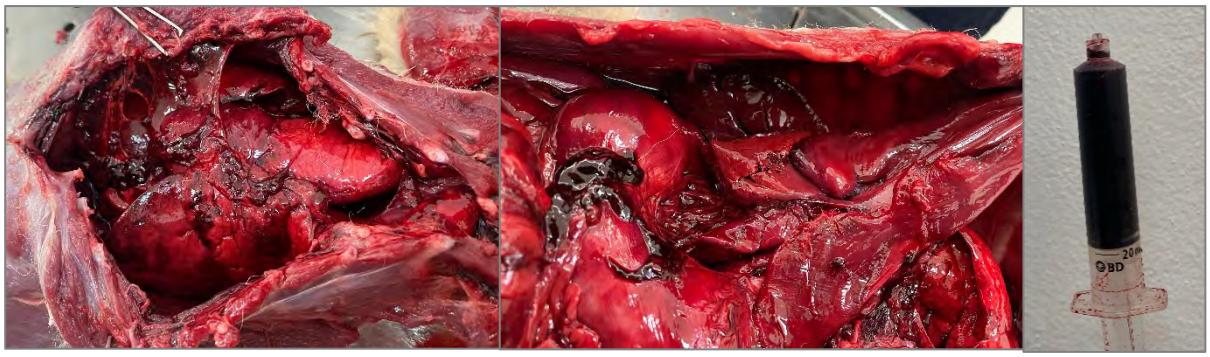


**Imagen 3.** Hallazgos macroscópicos, hemotórax, hemoperitoneo.

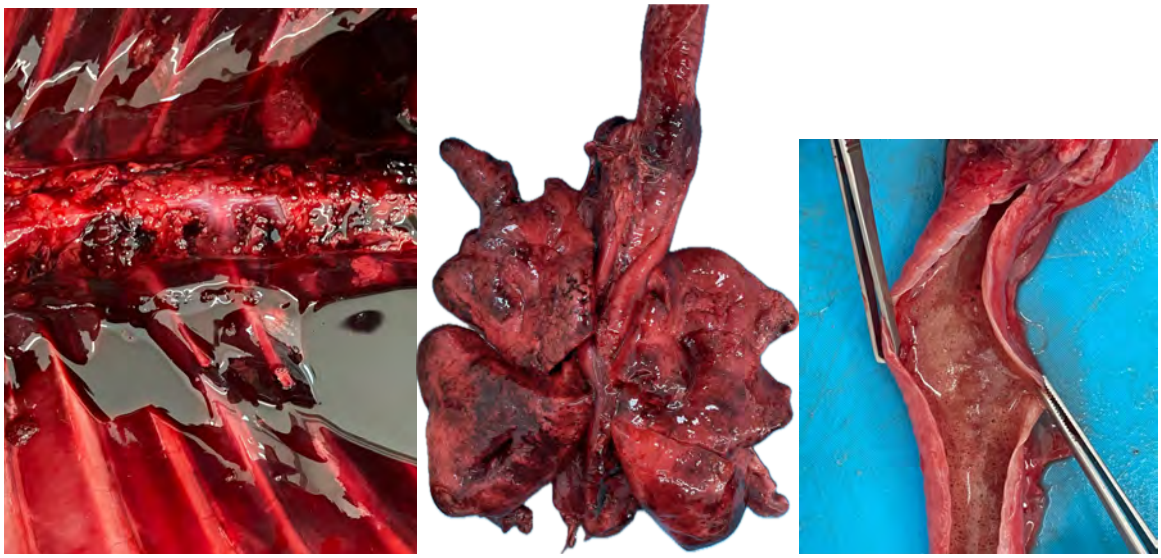

**Imagen 4.** Hallazgos macroscópicos. Fractura costilla C7 y C8, perforaciones del pulmón, espuma en tráquea.

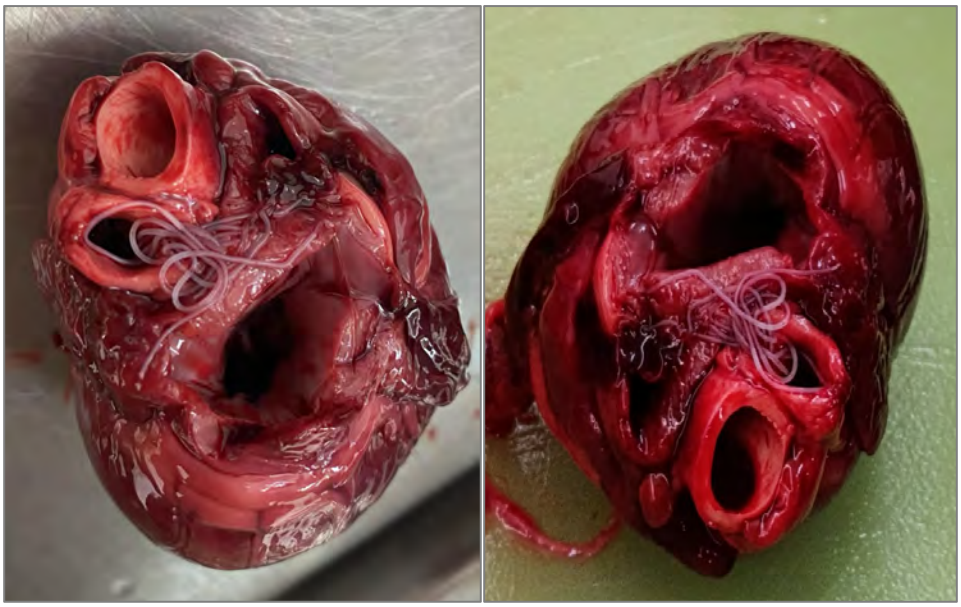

**Imagen 5**. Hallazgos macroscópicos. *Dirofilaria immitis* en Arteria pulmonar.

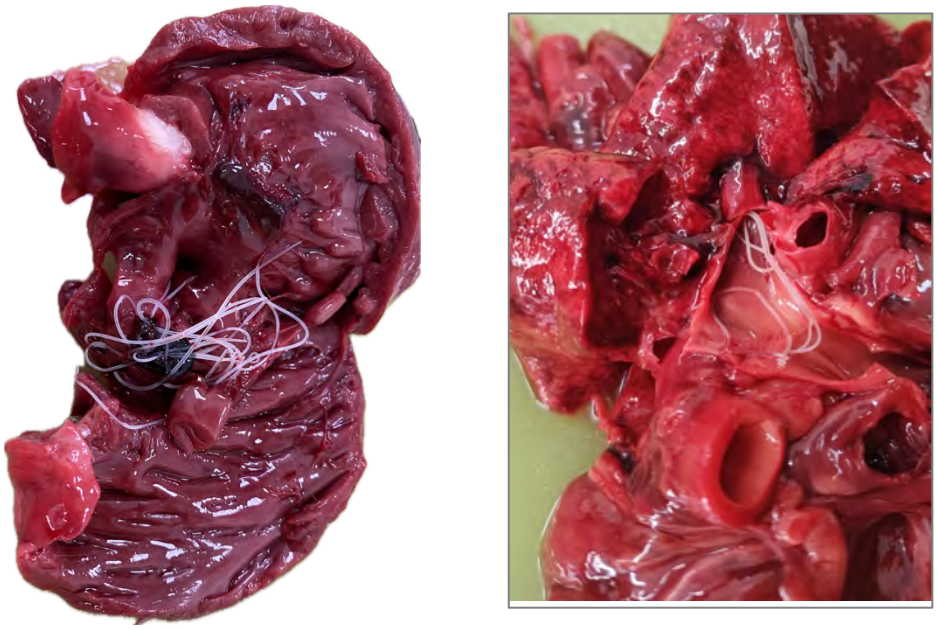

**Imagen 6.** *Dirofilaria Immitis* en atrio y aurícula derecha y en arteria pulmonar a la altura de pulmón.

**Imagen 7.** Total de dirofilarias extraídas del corazón y arteria pulmonar.

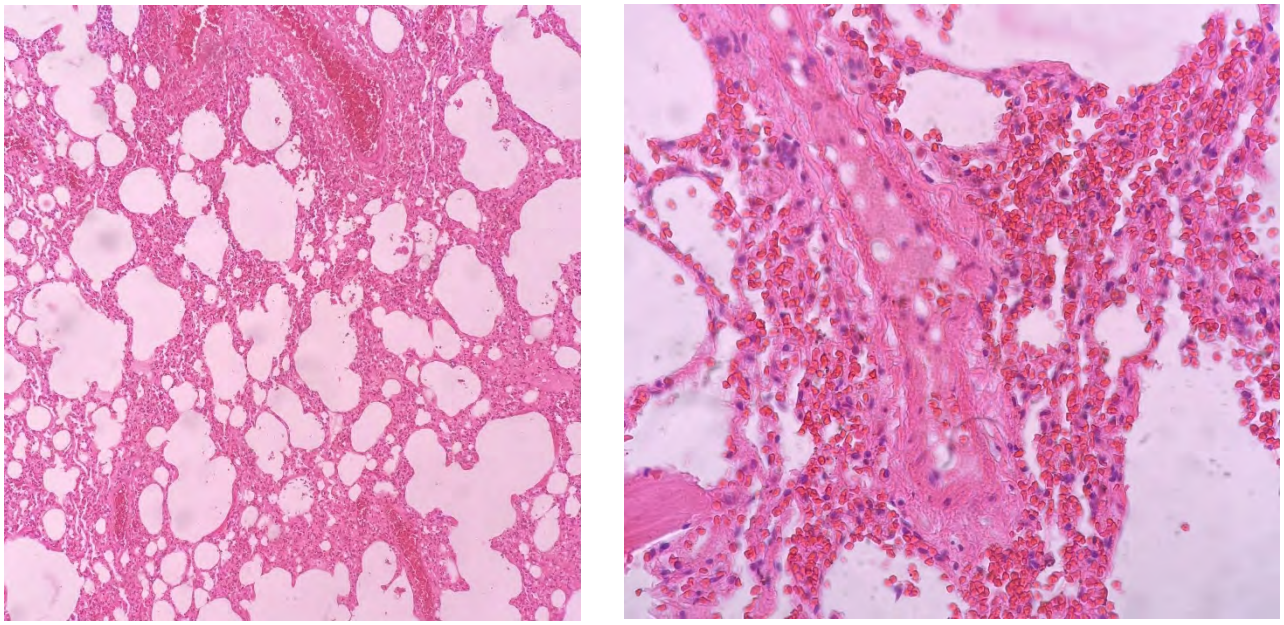

**Imagen 8.** Congestión y hemorragia en pulmón.

Instituto Tecnológico de Sonora
5 de Febrero No. 818 sur
T. (644) 410-09-00
C.P. 85000 Ciudad Obregón, Sonora, México.
www.itson.mx

Departamento de Ciencias Agronómicas y Veterinarias
Laboratorio de Patología veterinaria

**Resultado de estudio Parasitológico**

**Fecha de resultado:** 13/03/25
**Nombre del alumno:** Dana Estefanía Ortiz

**DATOS DEL ANIMAL**

**Especie:** coyote **Raza:** x **Sexo:** hembra **Edad:** 1 año
**Materia:** Patología general
**Procedencia:** x
**Tipo de explotación:** ...
**Estudio solicitado:** Identificación de endoparásitos
**Técnica utilizada:** microscopia estereoscópica.

**RESULTADO**

Se inspecciono diversos especimenes de parásitos, los cuales tenían una morfología compatible con el nematodo **dirofilaria immitis** mientras tanto en la técnica de flotación salio **negativa.** También se identificó un ectoparásito **ctenocephalides canis**

**Atentamente**

MC Diego Armando Peña Romero

Jonathan Alonso López Morales
Practicantes

**Imagen 9.** Estudio de parasitología con resultados positivos por identificación morfológica a *Dirofilaria immitis* y *Ctenocephalides canis.*

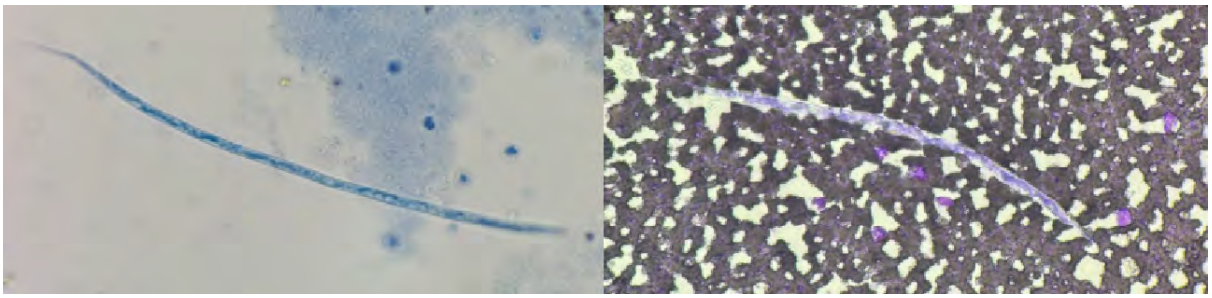

**Imagen 10.** A) Técnica de Knott donde se observa microfilaria con extremo anterior en forma de flecha y posterior recto. B) Frotis sanguíneo donde se logra observar la microfilaria.

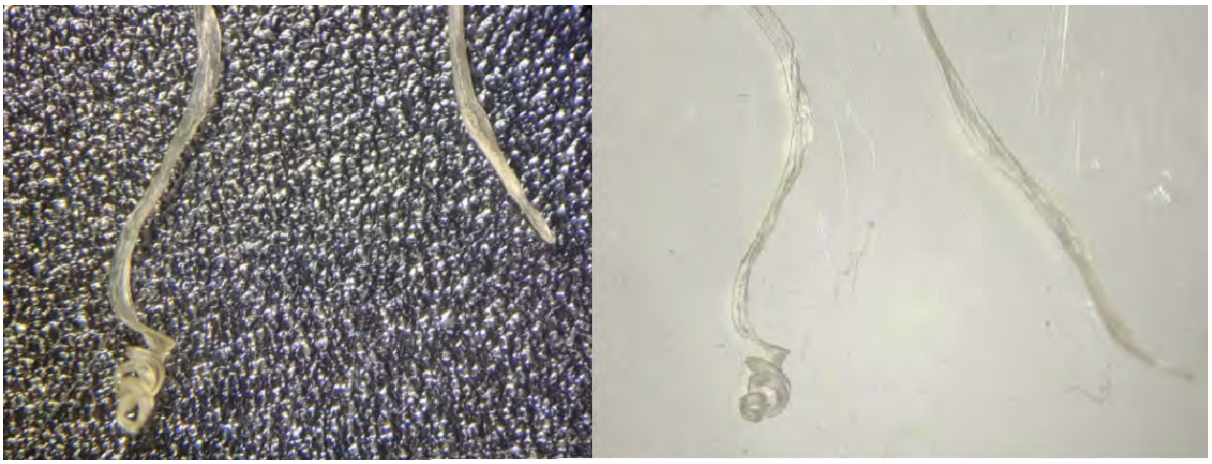

**Imagen 11.** Observación morfológica en estereoscopio donde se logra apreciar helmintos filiformes cilíndricos de color blanco, con la presencia de un extremo en espiral (macho) y con un extremo recto (hembra).

# DISPLASIA FISARIA DE LA CABEZA FEMORAL EN GATO DOMÉSTICO (*Felis catus*): REPORTE DE CASO

**García GWN*[1,2], Gutiérrez ASA[1], Solórzano HA[3], Pérez HE[3], Hernández AM[3], Villa A[3], Yáñez MEI[1].**

[1] Departamento de Patología, Facultad de Medicina Veterinaria y Zootecnia, UNAM; [2] Unidad Académica de Medicina Veterinaria y Zootecnia, Universidad Autónoma de Zacatecas. [3] Hospital Veterinario de Pequeñas Especies FMVZ- UNAM

Ponente: PMVZ Wendy Nallely García García

**Correo de correspondencia: nallelygarcia.dbz17@gmail.com**

## Resumen

La epifisiolisis de la cabeza femoral (ECF) o displasia fisaria de la cabeza femoral felina, es una enfermedad ortopédica caracterizada por el desplazamiento de la epífisis femoral a través de la placa de crecimiento, generalmente en ausencia de traumatismo significativo. Esta alteración se asocia con la persistencia de una fisis displásica, en la que los condrocitos presentan desorganización y pérdida de su disposición columnar normal, lo que compromete la resistencia mecánica del cartílago de crecimiento y favorece la separación epifisaria. Clínicamente, los animales afectados presentan claudicación progresiva, dolor a la manipulación de la articulación coxofemoral, dificultad para saltar y, en casos avanzados, disminución de la movilidad. La enfermedad se presenta con mayor frecuencia en gatos machos, castrados y con sobrepeso, generalmente entre los 4.5 y 24 meses de edad.

Se describe el caso de un gato doméstico macho de 4 años, con diagnóstico de displasia fisiaria de la cabeza femoral, lo que representa una presentación atípica debido a la edad del paciente. Los hallazgos histológicos evidenciaron una fisis persistente y desorganizada, con agrupaciones irregulares de condrocitos y alteración de la osificación endocondral, sin evidencia de procesos inflamatorios, infecciosos o neoplásicos. Este caso resalta la importancia de considerar la ECF como diagnóstico diferencial en gatos adultos con signología locomotora, así como la relevancia del estudio histopatológico para establecer un diagnóstico definitivo.

**Palabras clave:** Displasia fisiaria, gato, epifisiólisis, cabeza femoral.

## Abstract

Epiphysiolysis of the femoral head (EFH), or feline femoral head dysplasia, is an orthopedic condition characterized by the displacement of the femoral epiphysis across the growth plate, usually in the absence of significant trauma. This condition is associated with the persistence of a dysplastic physis, in which chondrocytes are disorganized and lose their normal columnar arrangement, compromising the mechanical strength of the growth cartilage and promoting epiphyseal separation.

Clinically, affected animals present with progressive lameness, pain on manipulation of the hip joint, difficulty jumping and, in advanced cases, reduced mobility. The condition occurs most frequently in male, neutered and overweight cats, generally between 4.5 and 24 months of age.
We report the case of a 4-year-old male domestic cat with a clinical and histopathological diagnosis of femoral head physis dysplasia, which represents an atypical presentation given the patient's age. Histological findings revealed a persistent and disorganized growth plate, with irregular clusters of chondrocytes and abnormal endochondral ossification, with no evidence of inflammatory, infectious or neoplastic processes. This case highlights the importance of considering epiphyseal dysplasia as a differential diagnosis in adult cats with locomotor signs, as well as the relevance of histopathological examination in establishing a definitive diagnosis.
**Keywords**: Epiphyseal dysplasia, cat, epiphysiolysis, femoral head.

## Introducción

La epifisiólisis de la cabeza femoral (ECF) es también conocida como síndrome de displasia de la cabeza femoral felina o fractura espontánea de la cabeza femoral, es una enfermedad ortopédica caracterizada por el desplazamiento progresivo unilateral o bilateral, de la epífisis femoral a través de la placa de crecimiento, generalmente en ausencia de traumatismo significativo. (**1**) Esta alteración se asocia con la persistencia de una fisis displásica, caracterizada por agrupaciones desorganizadas de condrocitos rodeadas de abundante matriz. (2)
En condiciones normales, la fisis está organizada en zonas bien definidas de condrocitos que permiten la osificación endocondral y el crecimiento longitudinal del hueso. Sin embargo, la región de condrocitos hipertróficos representa el punto de menos resistencia estructural, ya que el aumento en el tamaño celular se acompaña de una disminución relativa de la matriz extracelular, lo que la hace susceptible a fuerzas de cizallamiento. En la ECF, esta debilidad se ve acentuada por la desorganización celular, favoreciendo la separación epifisaria. (3)
Clínicamente, los animales afectados presentan claudicación progresiva, dolor a la manipulación de la articulación coxofemoral, dificultad para saltar y, en casos avanzados, incapacidad de la movilidad. Al momento del examen diagnóstico, manifiestan dolor al manipular los miembros pélvicos, y en algunos casos existe crepitación a la flexión y extensión del fémur. (**6)**
Desde el punto de vista epidemiológico, la enfermedad se presenta principalmente en gatos machos, castrados y con sobrepeso, generalmente entre los 4.5 y 24 meses de edad, es decir, posterior al periodo esperado de cierre fisiario (7-9 meses). Se han propuesto diversos factores predisponentes, incluyendo obesidad, castración temprana, alteraciones hormonales y predisposición genética. (2)

La ECF se informa principalmente en gatos siameses y domésticos de pelo corto y solo esporádicamente en otras razas como los de pelo largo, cruces de siamés, British Blue, Birman y Colour Point. (2)
No obstante, la presentación en animales adultos es poco común, lo que resalta la importancia de su reconocimiento en casos atípicos. En este contexto, el presente trabajo describe los hallazgos histopatológicos de un caso de displasia fisiaria de la cabeza femoral en un gato doméstico adulto, contribuyendo a la caracterización de esta entidad en presentaciones no convencionales.

**Historia clínica**
Gato doméstico (*Felis catus*) de pelo semilargo, macho castrado, de 4 años de edad, con un peso de 4.3 kg. El gato fue adoptado hace 8 meses de la calle, sin medicina preventiva; consume alimento comercial Nupec adultos dos veces al día.
Presentó claudicación intermitente del miembro posterior derecho; se llevaron a cabo estudios de radiología de pelvis en proyecciones ventrodorsal (figura 1) y lateral izquierdo y derecho, donde reportaron una fractura subcapital transversa AO 31A del fémur derecho, ubicada en la línea fisiaria vestigial femoral proximal. Con posible síndrome de displasia fisaria.
En el Departamento de Patología de la FMVZ-UNAM, se recibieron piezas quirúrgicas de la cabeza femoral para su estudio histopatológico.

**Hallazgos macroscópicos**
Se reciben dos fragmentos óseos identificados como: “cabeza femoral derecha” de 1.3 x 1.1 x 1.1 y de 1.3 x 0.7 x 0.7 cm, de consistencia dura y color blanco, con escaso tejido remanente adherido a estos. Al corte, se observó la corteza ósea en la periferia y patrón trabecular de hueso esponjoso en el centro.

**Hallazgos microscópicos**
En la región de la placa de crecimiento (fisis), presenta un engrosamiento irregular y marcada desorganización de su arquitectura normal. Los condrocitos se disponen de forma desordenada, con pérdida de la orientación longitudinal característica de la fisis. Se observa una transición irregular del cartílago no mineralizado, compatible con alteración en la osificación endocondral. En algunas áreas se identifican focos de necrosis ósea que aíslan pequeños grupos de tejido cartilaginoso. Los condrocitos se encuentran hipertrofiados, con presencia de uno a dos por laguna, sin atipias significativas. Hallazgos que se interpretaron como sugerentes con displasia fisiaria de la cabeza femorl.

**Pruebas complementarias y criterios diagnósticos**

Se pueden utilizar tinciones histoquímicas especiales, para teñir la matriz extracelular de las placas de crecimiento afectadas y no afectadas. Como Azul de Alcian, que tiñe de azul intenso la matriz territorial y un tono más ligero la matriz extraterritorial (toda la matriz alejada de los condrocitos. (3) Y la tinción de PAS que tiñe mas intenso la matriz extracelular. (3)

Para el diagnóstico clínico, se utiliza la evaluación de las radiografías para detectar fisis abiertas; los gatos con SCFE pueden tener un cierre tardío de otras placas de crecimiento. Las más notables son la fisis femoral capital contra-lateral, la femoral distal y la tibial proximal, que se espera que se cierren en los gatos entre las 30 y 40 semanas, las 54 y 76 semanas y las 50 y 76 semanas, respectivamente. (5)

**Diagnósticos diferenciales**

| Patologías | Lesiones macroscópicas | Lesiones histológicas |
|---|---|---|
| Displasia fisiaria | Separación epifisaria, fisis ensanchada o irregular, posible desplazamiento de la cabeza femoral. | Fisis abierta y persistente, desorganización de condrocitos, pérdida de disposición columnar, agrupaciones celulares irregulares, falla de osificación endocondral. |
| Displasia de cadera | Laxitud articular, subluxación, remodelación acetabular, osteofitos. | Cambios degenerativos articulares: fibrosis capsular, degeneración del cartílago articular, esclerosis subcondral. |
| Osteomielitis | Áreas de necrosis, exudado, posible deformación ósea, trayectos fistulosos (en casos crónicos). | Infiltrado inflamatorio (neutrófilos, macrófagos), necrosis ósea, posible presencia de bacterias. |
| Neoplasia ósea (osteosarcoma) | Masa ósea irregular, destructiva, posible invasión de tejidos blandos. | Proliferación de células neoplásicas, pleomorfismo, mitosis, producción de matriz osteoide (en osteosarcoma). |
| Necrosis aséptica de la cabeza femoral (tipo Legg-Calvé-Perthes) | Colapso de la cabeza femoral, deformación, superficie irregular. | Necrosis de trabéculas óseas, pérdida de osteocitos, colapso estructural, reparación fibrosa secundaria. |

**Discusión y Conclusión**

La displasia fisiaria de la cabeza femoral en gatos se considera una alteración del cartílago de crecimiento caracterizada por una falla en la organización y maduración normal de los condrocitos, lo que compromete la integridad mecánica de la fisis y favorece su separación. Desde el punto de vista epidemiológico, esta entidad se ha asociado principalmente a gatos machos, castrados y con sobrepeso, generalmente entre los 4.5 y 24 meses de edad. Sin embargo, el presente caso corresponde a un gato de 4 años, lo cual representa una presentación atípica y resalta la importancia de considerar esta patología en animales adultos.

En este contexto, se han propuesto diversos mecanismos patogénicos. Una de las hipótesis sugiere la participación de alteraciones en el metabolismo de la insulina, la cual actúa como factor de supervivencia de los condrocitos, mientras que el factor de crecimiento similar a la insulina tipo 1 (IGF-1) actúa como mitógeno para condrocitos y adipocitos. Estas alteraciones podrían favorecer la persistencia de condrocitos inmaduros y contribuir al desarrollo de una fisis estructuralmente débil. No obstante, no está completamente claro si la obesidad contribuye directamente al deslizamiento por aumento de carga mecánica o si forma parte de un trastorno metabólico subyacente. (**3**) Si bien en este caso se presenta la alteración en un gato macho adulto, no hay evidencia de sobrepeso, sin embargo de acuerdo a la historia clínica, es posible que el gato al haber sido rescatado y mejorado su condición fiísica en los últimos meses, haya desencadenado el daño físico que con una baja condición corporal no se presentaba.

Los hallazgos histopatológicos descritos en la literatura, como los reportados por Craig (2001), indican la presencia de una placa de crecimiento persistente, abierta y desorganizada, incapaz de resistir las fuerzas de cizallamiento normales. En concordancia, en el presente caso se observa una disposición anormal de los condrocitos, con pérdida de la organización columnar y formación de agrupaciones irregulares, lo que respalda el diagnóstico de displasia fisaria. (**2,3)**

Adicionalmente, se ha descrito que en gatos castrados el cierre de la fisis puede retrasarse debido a la disminución de esteroides sexuales, los cuales normalmente promueven la maduración y mineralización del cartílago de crecimiento. Este fenómeno podría contribuir a la persistencia de una fisis abierta y susceptible a lesión, aunque no explica por completo todos los casos. (**2, 6)**

Es importante diferenciar esta entidad de la osteocondrosis, aunque ambas condiciones implican alteraciones en la osificación endocondral, la osteocondrosis se caracteriza por lesiones focales con retención de cartílago en la metáfisis y conservación de la organización columnar de los condrocitos. En contraste, la displasia fisaria felina presenta una afectación difusa de toda la fisis y una marcada desorganización celular, lo que constituye un criterio diagnóstico clave. (**2, 4)**.

En cuanto al pronóstico, se ha descrito que la escisión de la cabeza y cuello femoral ofrece resultados favorables, con recuperación funcional adecuada en la mayoría de los casos. Estudios previos reportan que la mayoría de los gatos recuperan el

uso de la extremidad en pocos días y alcanzan una función casi normal en un periodo de semanas a meses.(**3**)
Finalmente, este caso resalta la importancia de considerar la displasia fisiaria de la cabeza femoral como diagnóstico diferencial incluso en gatos adultos, así como de correlacionar los hallazgos histopatológicos con los factores clínicos y epidemiológicos para establecer un diagnóstico preciso.

## Referencias bibliográficas


1. Borak D, Wunderlin N, Brückner M, Schwarz G, Klang A. Slipped capital femoral epiphysis in 17 Maine Coon cats. *J Feline Med Surg*. 2017;19(1):13–20. doi:10.1177/1098612X15598551.
2. Maxie MG, editor. *Jubb, Kennedy & Palmer's pathology of domestic animals*. 6th ed. St. Louis (MO): Elsevier; 2016.
3. Craig LE. Displasia fisaria con epifisiólisis de la cabeza femoral en 13 gatos. *Patología Veterinaria* . 2001;38(1):92-97. doi: 10.1354/vp.38-1-92
4. Burke J. Physeal dysplasia with slipped capital femoral epiphysis in a cat. *Vet Pathol*. 2003;40(1):92–97.
5. Schwartz G. Spontaneous capital femoral physeal fracture in a cat. *Can Vet J*. 2013;54(7):698–700.
6. Montes SM, Montes MB, Salgado RAC. Fractura fisaria espontánea de la cabeza femoral en gatos adultos asociada a osteopatía metafisaria: informe de dos casos clínicos. *Rev Vet Zootec*. 2012;6(2):83–88.
7. McNicholas WT, Wilkens BE, Blevins WE. Slipped capital femoral epiphysis in a cat. *J Am Vet Med Assoc*. 2002;220(9):1321–1324.
8. Schwartz Z, et al. Slipped capital femoral epiphysis in cats: a retrospective study. *Can Vet J*. 2013;54(9):857–862.
9. Aseptic necrosis of the femoral head in dogs. In: *MSD Veterinary Manual* [Internet]. Kenilworth (NJ): Merck & Co., Inc.; [cited 2026 Mar 31]. Available from: https://www.msdvetmanual.com
10. StatPearls. Treasure Island (FL): StatPearls Publishing; 2023. Slipped Capital Femoral Epiphysis. Available from: https://www.ncbi.nlm.nih.gov/books/NBK513230/

**Figura 1.** Imagen de placa radiográfíca de la cadera y parte proximal de los miembros posteriores en vista ventrodorsal. Se observa la fractura subcapital transversa del fémur del miembro pélvico derecho.

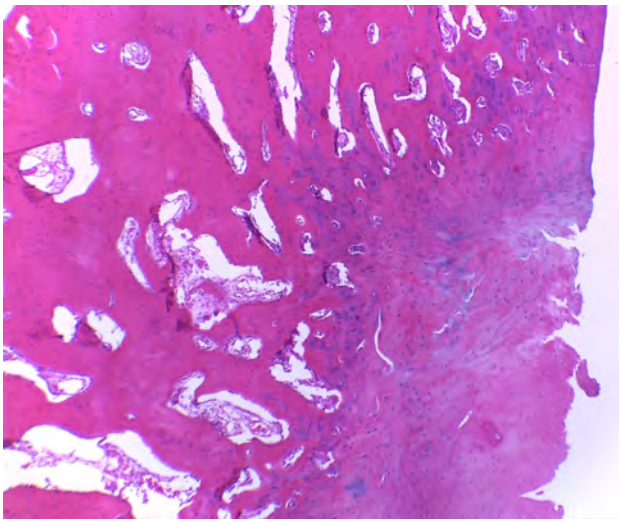

**Figura 2.** Microfotografía de una sección histológica del hueso. H&E 4x.

Se observa engrosamiento irregular y marcada desorganización de su arquitectura normal.

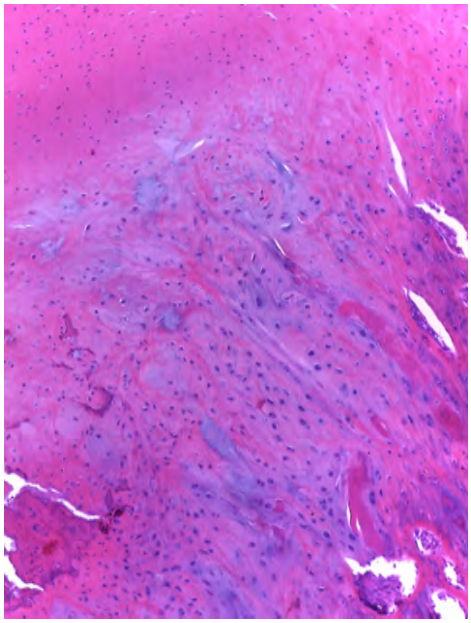

**Figura 3.** Microfotografía de una sección histológica del hueso. H&E 10x. Se observa una transición irregular del cartílago no mineralizado.

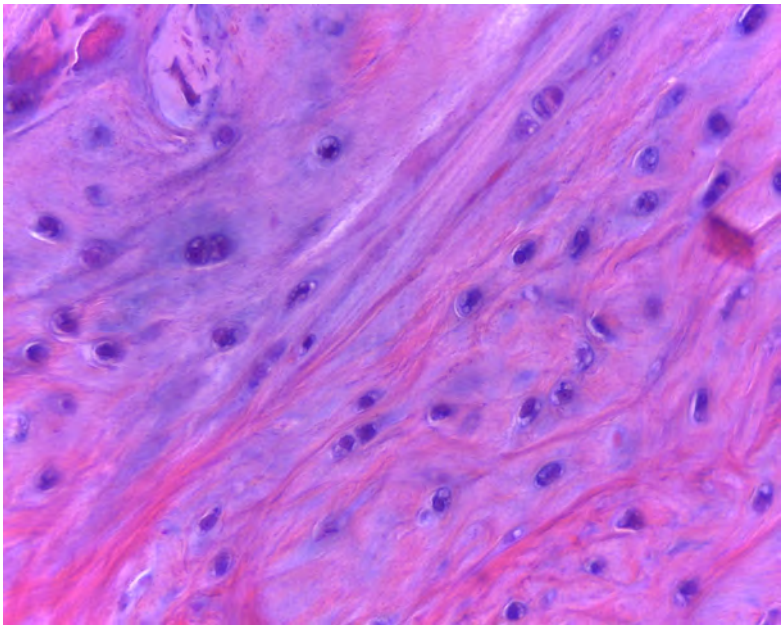

**Figura 4.** Microfotografía de una sección histológica del hueso. H&E 40x.

Los condrocitos se disponen de forma desordenada, con pérdida de la orientación longitudinal característica de la fisis.

# ESPIROCERCOSIS: DOS CASOS EN QUERÉTARO, MÉXICO

**Acosta Chaparro SIB[1], Bonilla MDJ[1], González GP[2], Limones LST[3], Pérez HPC [4], Méndez HMA[4], León ZRS[4]**

[1]Estudiante de licenciatura en Medicina Veterinaria y Zootecnia, UVM Querétaro
[2]Everpaws
[3]Vet-101
[4]Centro de Diagnóstico Veterinario Bajío
**Correspondencia: itzel.a.mvz@gmail.com**

## Resumen

*Spirocerca lupi* es un nematodo que afecta principalmente al esófago y la aorta de los perros, ocasionando lesiones granulomatosas y complicaciones como piotórax y megaesófago. Su ciclo de vida es indirecto, involucrando escarabajos coprófagos como hospedadores intermediarios y pequeños animales como paraténicos, hasta llegar al hospedador definitivo: caninos domésticos y silvestres. Las larvas L3 migran desde la pared gástrica hacia la aorta torácica y esófago, donde forman nódulos que albergan a los parásitos adultos, cerrando el ciclo mediante la eliminación de huevos en heces.

Se presentan dos casos clínico-patológicos en Querétaro, México. El primero corresponde a una hembra Pomerania con vómito crónico, pérdida de condición corporal y megaesófago evidenciado por contraste radiográfico. La necropsia reveló esofagitis nodular granulomatosa con estructuras compatibles con *S. lupi,* arteritis mural con calcificación y bronconeumonía piogranulomatosa. El segundo caso involucra un macho mestizo proveniente de la perrera municipal, con hallazgos de hemotórax, nódulos esofágicos y lesiones en estómago e intestino grueso. Microscópicamente se observaron infiltrados inflamatorios mixtos con presencia de nematodos intralesionales.

Ambos casos confirman la presencia de *S. lupi* en la región, apoyando estudios previos que reportan prevalencias de hasta 4.5% en perros callejeros de Querétaro. Estos hallazgos sugieren que la espirocercosis ya no debe considerarse exótica en la zona, sino una parasitosis de importancia clínica y epidemiológica. Se plantea la necesidad de protocolos de diagnóstico y control en animales de compañía y en programas de rescate, así como medidas preventivas en espacios públicos para reducir la transmisión.

**Palabras clave:** *Spirocerca lupi,* espirocercosis, perro, Querétaro.

## Abstract

*Spirocerca lupi* is a nematode that primarily affects the esophagus and aorta of dogs, causing granulomatous lesions and complications such as pyothorax and megaesophagus. Its life cycle is indirect, involving dung beetles as intermediate hosts and small animals as paratenic hosts, before reaching the definitive host:

domestic and wild canines. L3 larvae migrate from the gastric wall to the thoracic aorta and esophagus, where they form nodules that house the adult parasites, completing the cycle through the elimination of eggs in feces.
Two clinicopathological cases from Querétaro, Mexico, are presented. The first case involves a female Pomeranian with chronic vomiting, weight loss, and megaesophagus evidenced by radiographic contrast. Necropsy revealed granulomatous nodular esophagitis with structures consistent with *S. lupi,* mural arteritis with calcification, and pyogranulomatous bronchopneumonia. The second case involves a mixed-breed male from the municipal dog pound, with findings of hemothorax, esophageal nodules, and lesions in the stomach and large intestine. Microscopic examination revealed mixed inflammatory infiltrates with intralesional nematodes.
Both cases confirm the presence of *S.* lupi in the region, supporting previous studies that report prevalences of up to 4.5% in stray dogs in Querétaro. These findings suggest that spirocercosis should no longer be considered exotic in the area, but rather a parasitic disease of clinical and epidemiological importance. The need for diagnostic and control protocols in companion animals and rescue programs is raised, as well as preventive measures in public spaces to reduce transmission.
**Key words:** *Spirocerca lupi,* spirocercosis, dog, Queretaro.

## Introducción

*Spirocerca lupi* es un nematodo que se localiza principalmente en esófago y estómago de perros, causando piotórax por granulomas y fugas de material esofágico (Greene, 2012). La lesión más común son los nódulos granulomatosos con parásitos adultos en esófago y aorta, mientras que los casos en estómago son poco frecuentes (Valcárcel *et al.*, 2018).
Su ciclo de vida es indirecto, con escarabajos coprófagos como hospedadores intermediarios y diversos animales pequeños como paraténicos, hasta llegar al hospedador definitivo: caninos domésticos y silvestres (Valcárcel *et al.*, 2018).
El ciclo inicia con huevos embrionados (L1) eliminados en heces, ingeridos por escarabajos donde evolucionan a L3. El perro se infecta al consumir escarabajos parasitados o hospedadores paraténicos. Las larvas L3 penetran la pared gástrica, migran por arterias hacia la aorta torácica y esófago, formando nódulos donde maduran y producen huevos. Estos se liberan por fístulas hacia la luz esofágica, se degluten y se eliminan en heces, cerrando el ciclo (Suárez y Tercero, 2018).

## Caso 1

Descripción del caso

El 30 de abril de 2025 se realizó la necropsia de una canina, hembra entera, Pomerania, de 4 años y 5 meses, con antecedentes de vómito crónico de un mes de duración, pérdida de condición corporal y deshidratación. Cuenta con estudios

de imagen con medio de contraste en donde se observó megaesófago. Falleció durante inducción anestésica para realizar endoscopía.

Hallazgos macroscópicos y microscópicos

Macroscópicamente, se observó sangre libre en cavidad torácica y un nódulo esofágico que contenía estructuras parasitarias compatibles con *Spirocerca lupi*. La aorta torácica presentó engrosamiento mural y áreas de mineralización. Los pulmones eran rojo oscuro, principalmente el lóbulo craneal. Al corte, sobre la mucosa de la tráquea, presentó líquido con espuma de burbuja fina. Además, en sistema cardiovascular, el ventrículo derecho estaba distendido.

Se examinan secciones histológicas de esófago, en las cuales se identifica un infiltrado inflamatorio abundante, mixto, compuesto por macrófagos, eosinófilos, linfocitos, células plasmáticas y células gigantes multinucleadas, dispuesto alrededor de estructuras parasitarias compatibles con nemátodos (*Spirocerca lupi).* La pared aórtica se encuentra infiltrada por un infiltrado inflamatorio crónico, compuesto por linfocitos, células plasmáticas, macrófagos y eosinófilos, organizado alrededor de focos de detrito celular necrótico.

Diagnóstico morfológico

Esofagitis nodular granulomatosa parasitaria severa focal con estructuras compatibles con *Spirocerca lupi*.

Arteritis mural mixta severa zonalmente extensiva con calcificación distrófica.

Bronconeumonía piogranulomatosa y linfocitíca grave zonalmente extensiva subaguda.

Pruebas complementarias

Se realizaron placas radiográficas con medio de contraste con evidencia de megaesófago.

**Caso 2**

Descripción del caso

El 25 de febrero de 2026 a las 19:00 horas, se realizó la necropsia de un canino, macho entero, mestizo, proveniente de la perrera municipal que fue hospitalizado de emergencia en donde se le administró terapia de líquidos, antibióticos, AINE's y aminoácidos.

Hallazgos macroscópicos y microscópicos

Macroscópicamente se observaron zonas rojo-oscuras en cavidad abdominal y se recuperaron 700 ml de líquido turbio, rojo opaco, así como un nódulo en esófago, tráquea, arco aórtico y saco pericárdico, rojo brillante a rojo oscuro, con estructuras cilíndricas compatibles con estructuras parasitarias. Se observaron estructuras parasitarias también en esófago, estómago e intestino grueso.

Microscópicamente se observó una lesión nodular expansiva caracterizada por abundante infiltrado inflamatorio mixto, compuesto por macrófagos, eosinófilos, linfocitos y células plasmáticas, con presencia ocasional de células gigantes

multinucleadas. En el centro de estas áreas inflamatorias se identifican estructuras parasitarias compatibles con nemátodos (*Spirocerca lupi*).

Diagnóstico morfológico

Hemotórax de 700 mL.

Esofagitis nodular granulomatosa crónica, severa, con nematodos intralesiones (*Spirocerca lupi).*

Enteritis linfoplasmocítica moderada zonalmente extensiva subaguda con presencia de *Spirocerca lupi.*

**Discusión y conclusión**

La mayoría de los casos de *Spirocerca lupi* se reportan en perros que habitan en regiones tropicales y subtropicales (Candanosa *et al.,* 2015), con mayor frecuencia durante primavera y otoño (Valcárcel *et al*., 2018). No obstante, en Querétaro se han documentado casos en población canina, particularmente en perros callejeros, con una prevalencia estimada de 4.5% (Rodríguez *et al*., 2019). En este contexto, se ha señalado que hasta el 72.8% de los perros en condición de calle en la zona centro presentan infección por uno o más helmintos, con una frecuencia aproximada de 4.8% para *S. lupi* reportada hasta diciembre de 2008 (Cantó *et al*., 2010).

Con base en estos antecedentes, la presencia de *S. lupi* en la región no debe considerarse exótica, sino una parasitosis de importancia epidemiológica que requiere vigilancia activa, especialmente considerando que un porcentaje significativo de los animales infectados puede permanecer clínicamente asintomático (Valcárcel *et al.,* 2018). A su vez, considerar una adaptación del ciclo de *S. lupi* en microclimas locales, desierto y semidesierto, así como a los efectos del cambio climático.

En el presente reporte, el canino de raza Pomerania probablemente adquirió la infección durante actividades recreativas en áreas urbanas, en particular en zonas cercanas al centro de la ciudad, o bien, pudo haber sido portador desde su origen en criadero. Por su parte, en el caso del canino procedente de la perrera, la infección se asocia de manera más probable a la exposición previa en la vía pública.

Estos hallazgos plantean la necesidad de reconsiderar la espirocercosis como una enfermedad potencialmente endémica en la región. Asimismo, subrayan la importancia de establecer protocolos diagnósticos sistemáticos en programas de rescate, albergue y adopción de perros.

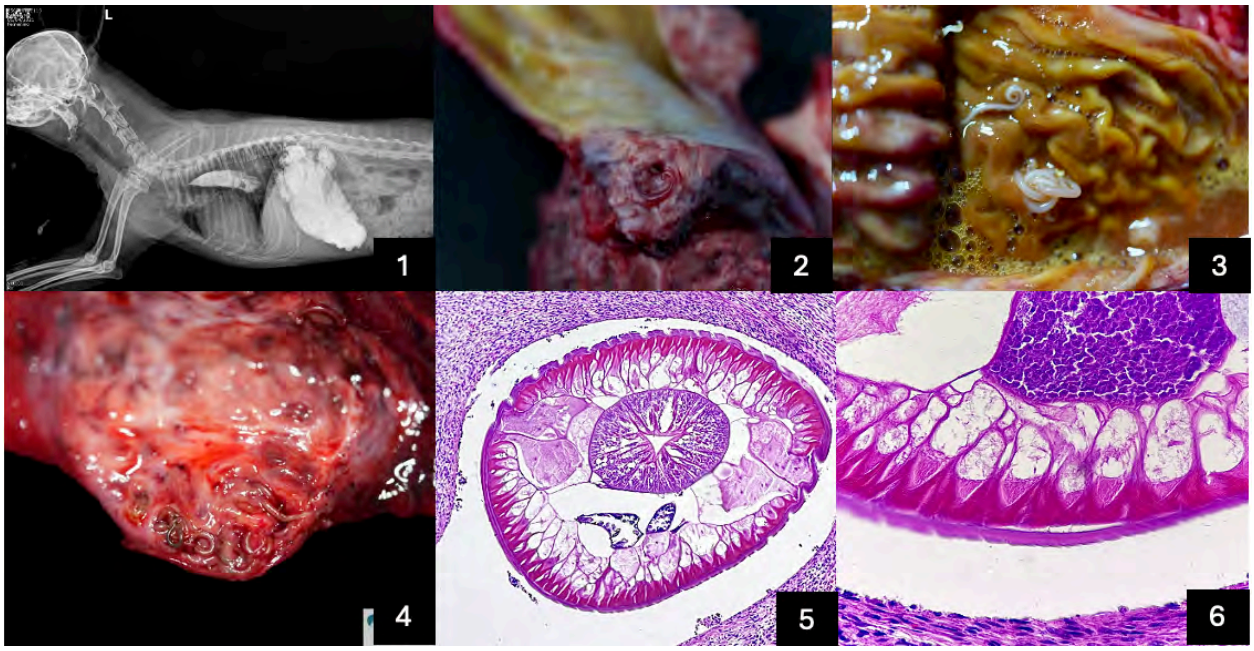


**Imagen 1.-** Placa radiográfica del megaesófago del caso 1. Imagen 2.- Esófago con lesiones nodulares y con evidencia del parásito. Imagen 3.- En el interior del estómago del caso 2, se aprecian múltiples parásitos adultos. Imagen 4.- Corte trasversal del nódulo esofágico del caso 2, se exhiben los parásitos en su interior. Imagen 5.- Tinción H&E, 4X.- Se aprecia el corte histológico del parasito adulto con sus estructuras y órganos. Imagen 6.- Tinción H&E, 40X, en un acercamiento, se evidencia las espículas en la cutícula del parásito.

## Referencias


1. Cantó, G. J., García, M. P., García, A., Guerrero, M. J. y Mosqueda, J. (2010). *The prevalence and abundance of helminth parasites in stray dogs from the city of Queretaro in central Mexico.* Cambridge University Press. Journal of Helminthology. Vol 85, issue 3. doi:10.1017/S0022149X10000544
2. Greene, C. E. (2012). *Infectious Diseases of the Dog and Cat.* 4° ed. Missouri: Elsevier Saunders.
3. Peregrine, A. S. (2023). *Spirocerca lupi en pequeños animales.* Manual de veterinaria de MSD. https://www.msdvetmanual.com/es/aparato-digestivo/par%C3%A1sitos-gastrointestinales-de-los-peque%C3%B1os-animales/spirocerca-lupi-en-peque%C3%B1os-animales
4. Rodríguez, R., Guillermo, L., Trinidad, I. y Ojeda, M. (2019). *Spirocerca lupi in dogs of Yucatan, Mexico: Case report and retrospective study.* Revista MVZ Córdoba. Universidad de Córdoba Colombia. https://doi.org/10.21897/rmvz.1602
5. Suárez, R. y Tercero, A. M. (2018). *Epidemiología y patogenia de Spirocerca lupi en zorros en una reserva natural.* Universidad Complutense de Madrid. Psicología Latina 2018, Vol. Especial, 443-446. Recuperado de: https://psicologia.ucm.es/data/cont/docs/29-2019-02-15-Suarez%20Blanco.pdf
6. Trigo, f. J. (2024). *Patología sistémica veterinaria.* 6° ed. UNAM, FMVZ: México.
7. Valcárcel, F., González, J., Aguilar, A., Sánchez, M., González, M. G., Suárez, R., Tercero, A. M., Tercero, J. M., Nieto, J. M., González, A. M. y Olmeda, A. S. (2018). *Spirocercosis in red fox (Vulpes vulpes) in a natural reserve located in a meso-Mediterranean area.* Veterinary Parasitology: Regional Studies and Reports 13, 115-119. https://doi.org/10.1016/j.vprsr.2018.05.002

# ESTUDIO MOLECULAR Y PATOLÓGICO DE *Schyzocotyle acheilognathi* EN LA CARPA COMÚN (*Cyprinus carpio*) EN JALISCO, MÉXICO

**Ruíz RJA[1], Topete BDA[1], García VJL[1,4], García MLJ[2], Coronado MDM[3], García PL[3], Osorio SD[3], Ramírez HC[5].**

[1]Facultad de Medicina Veterinaria y Zootecnia, Universidad de Colima
[2]Patología Diagnóstica Veterinaria, Colima, México
[3]Departamento de Zoología, Laboratorio de Helmintología, Instituto de Biología, Universidad Nacional Autónoma de México
[4]Instituto Nacional de Investigaciones Forestales, Agrícolas y Pecuarias (INIFAP), Tecomán, Colima
[5]Facultad de Medicina Veterinaria y Zootecnia de la Universidad Autónoma de Nuevo León
**Correspondencia: ljgm_cmv@ucol.mx**

## Resumen

El propósito de este estudio fue describir aspectos morfológicos, moleculares y patológicos de *Schyzocotyle acheilognathi* (=*B. acheilognathi*) en el intestino de las carpas (*Cyprinus carpio*) en Jalisco, México, ubicado en las coordenadas 20°40′35″N 103°20′45″O. La colecta se realizó en septiembre de 2025 un estudio sanitario de 30 carpas juveniles sanas, de 12 a 17 cm de longitud total y peso promedio de 14.6 gramos. Se realizaron exámenes físicos, eutanasia, necropsias y se recolectaron cestodos en alcohol al 70 y 100% para su estudio morfológico y molecular, secciones de intestino se fijaron en formalina al 10% para su estudio histológico. La determinación morfológica se basó en el escólex acorazonado con dos botridios laterales y proglótidos con bordes redondeados. El alineamiento de la secuencia 18S, 28S y cox1 presentaron una identidad de 100 % con *S. acheilognathi* ex. *C. carpio* de Japón. Identidad del 99,76 % con *S. acheilognathi* ex. *Hypseleotris* sp. de Australia, e identidad del 99,90 % *S. acheilognathi* ex. *C. carpio* de Japón, respectivamente. Se encontró una prevalencia de 60% (18/30) con *S. acheilognathi* afectando al intestino anterior, el escólex adherido y otros libres, proglótidos y huevos libres sobre la luz intestinal; escólex y proglótidos libres en el peritoneo de la cavidad celómica, oclusión y dilatación intestinal en casos severos. Se observaron focalmente congestión, hemorragias, atrofia, necrosis, hiperplasia y respuestas inflamatorias de células mononucleares, granulares eosinofílicas y Rodlet. Con esta información se pueden desarrollar diversas estrategias sanitarias de control, prevención y bioseguridad para evitar la transmisión y propagación de *S. acheilognathi* a nuevos hospedadores.

**Palabras clave:** Cestoda, *Schyzocotyle acheilognathi*, *Cyprinus*, Patología, México.

**Abstract**
The purpose of this study was to describe morphological, molecular, and pathological aspects of *Schyzocotyle acheilognathi* (=*B. acheilognathi*) in the intestine of common carp (*Cyprinus carpio*) in Jalisco, Mexico, located at coordinates 20°40′35″N 103°20′45″W. A health study was conducted in September 2025 on 30 healthy juvenile common carp, measuring 12 to 17 cm in total length and with an average weight of 14.6 grams. Physical examinations, euthanasia, and necropsies were performed. Cestodes were collected and fixed in 70% and 100% alcohol for morphologic and molecular study, and intestinal sections were fixed in 10% formalin for histological study. Morphological identification was based on the heart-shaped scolex with two lateral bothria and proglottids with rounded edges. Alignment of the 18S, 28S, and cox1 sequences showed 100% identity with *S. acheilognathi* ex. *C. carpio* from Japan, 99.76% identity with *S. acheilognathi* ex. *Hypseleotris* sp. from Australia, and 99.90% identity with *S. acheilognathi* ex. *C. carpio* from Japan. A prevalence of sixty percent (18/30) was found for *S. acheilognathi* affecting the foregut, with some scolex attached and others free, proglottids and eggs free in the intestinal lumen; free scolex and proglottids in the peritoneum of the coelomic cavity; and intestinal obstruction and dilation in severe cases. Focal congestion, hemorrhage, atrophy, necrosis, hyperplasia, and inflammatory responses of mononuclear cells, eosinophilic granular cells, and Rodlet cells were observed. This information can be used to develop various public health strategies for control, prevention, and biosecurity to avoid the transmission and spread of *S. acheilognathi* to new hosts.
**Keys Words:** Cestoda, *Schyzocotyle acheilognathi*, C*yprinus*, Pathology, Mexico.

## Introducción

El cestodo *Schyzocotyle acheilognathi* (sin. *Bothriocephalus acheilognathi*, Yamaguti, 1934), parasita a más de 300 hospederos, principalmente peces de agua dulce y tiene una amplia distribución geográfica. Las infecciones pueden causar mortalidad en etapas de alevines y juveniles de las carpas[1-3]. El efecto patológico se produce cuando este se adhiere a su hospedador y se alimenta de los nutrientes semidigeridos, el daño depende de la adhesión, el tamaño, la movilidad y el número de cestodos presentes en el hospedador[4]. El primer registro de *B. acheilognathi* fue en carpas *Ctenopharyngodon idella* en Michoacán e Hidalgo, México en 1980[5]. *S. acheilognathi* se ha encontrado parasitando peces de 28 de las 32 entidades federativas de la República Mexicana, los principales estados que registran el mayor número de localidades son Michoacán, Hidalgo, Guanajuato, Estado de México, Morelos, Puebla, Querétaro y Ciudad de México. Se ha encontrado parasitando peces de agua dulce nativos e introducidas en 110 especies de peces de agua dulce (96 nativas y 14 introducidas), incluidas en 51 géneros, 11 familias y 4 órdenes; distribuyéndose en 214 localidades de México[3,6]. Se ha observado a través del

genoma mitocondrial completo que *S. acheilognathi* tiene niveles de variación secuencial de las poblaciones locales entre los individuos tanto nativos como introducidos en el mundo[7]. Las enfermedades que afectan a los peces, cada vez producen mayor mortalidad y los métodos para identificar las enfermedades son variados, los más utilizados son el histopatológico, parasitológico y la biología molecular, que se caracterizan por hacer los diagnósticos definitivos, de ahí la importancia de mantener la salud y el bienestar animal.

## Objetivo

El propósito de este trabajo fue describir aspectos morfológicos, moleculares y patológicos de *Schyzocotyle acheilognathi* en el intestino de la carpa común (*C. carpio*) en Jalisco, México.

## Material y Métodos

### *Área de estudio y recolección de muestras:*

La producción de crías de *C. carpio* se encuentra ubicada en Jalisco, México en las coordenadas 20°40′35″N 103°20′45″O, a una altura de unos 1,950 metros sobre el nivel del mar. El sistema de producción, tiene una superficie total de 1.7 ha, con un espejo de agua de 5201.8 metros cuadrados, distribuidos en 15 estanques de concreto y membrana, con una producción aproximada de 400,000 crías durante mayo a julio. El alimento es balanceado y el porcentaje de proteína es según la etapa de producción y el agua proviene de una presa y manantial. En septiembre de 2025 se realizó un estudio sanitario de 30 juveniles de carpa (*C. carpio*) aparentemente sanas, entre los 12 a 17 cm de longitud total y peso promedio final de 14.6 gramos. Se llevaron a cabo exámenes físico-clínicos, la eutanasia se efectuó mediante un baño de inmersión con una solución de aceite de clavo a una dosis de 120 mg/L durante 10 min, de acuerdo con las recomendaciones de la Asociación Americana de Medicina Veterinaria[8]. Durante la necropsia se encontraron parasitadas con cestodos afectando al intestino anterior y cavidad celómica. Se recolectaron y se fijaron en alcohol al 70 y 100% para su estudio parasitológico y molecular, respectivamente y secciones de intestino se fijaron en formalina amortiguada al 10% para su estudio histológico.

### *Procedimientos para la determinación morfológica del cestodo:*

Los cestodos se procesaron con la tinción paracarmín de Mayer, seguida de una deshidratación gradual y aclaramiento con salicilato de metilo. Se montaron permanentemente en bálsamo de Canadá y fueron examinados utilizando un microscopio óptico. La determinación de *S. acheilognathi* se basó en los caracteres morfológicos[9-11]. Las preparaciones se depositaron en la Colección Nacional de Helmintos (CNHE: 12521), Instituto de Biología, Universidad Nacional Autónoma de México (IB-UNAM).

***Procedimiento molecular:***

Se realizó una extracción de ADN a partir de 10 proglótidos terminales utilizando el kit Bio Basic Molecular Biology Kit, siguiendo la metodología del fabricante. Los dominios D1-D2 de la subunidad ribosomal grande (28S) fueron amplificados mediante una Reacción en Cadena de la Polimerasa (PCR) con el uso de los primers 504 (5′-CAAGTACCGTGAGGGAAAGTTG-3′) y 501 (5′-TCGGAAGGAACCAGCTACTA-3′)[12], siguiendo el perfil térmico: 94° C por 5 minutos, 35 ciclos de 94° C por 45 segundos, 52° C por 45 segundos y 72° C por un minuto, con una extensión final de 7 minutos. La subunidad ribosomal pequeña (18S) se amplificó con los primers C (5′-CGGTAATTCCAGCTCCAATAG-3′) y primer Y (5′-CAGACAAATCGCTCCACCAAC-3′)[13]. Así mismo, la Citocromo Oxidasa Subunidad 1 (COI) fue amplificada con los primers JB3 (5′-TTTTTTGGGCATCCTGAGGTTTAT-3′)[14] y CO1-R (5′-CAACAAATCATGATGCAAAAGG-3′)[15], siguiendo el mismo perfil térmico. Para corroborar si los productos las PCRs contenían ADN se realizó una electroforesis en gel de agarosa 1.6%. Las amplificaciones exitosas fueron purificadas utilizando placas de filtro CentriSep 96 con Sephadex G-5. Las reacciones de secuenciación incluyeron 0.4 µl de BigDye Terminator v. 3.1.2 µl de tampón 5x, 4 µl de $ddH_2O$, 1 µl de cebador a 10 µm y 3 µl de producto de PCR purificado (volumen total: 10 µl). Las muestras se purificaron con Sephadex G-50, se añadieron 25 µl de EDTA 0.5 mM a cada una y finalmente se secuenciaron en un secuenciador ABI-PRISM 3100 en el LANABIO-IBUNAM. Las secuencias se ensamblaron y visualizaron con Geneious versión 5.1.7 y posteriormente se verificaron mediante una búsqueda de alineamiento local (BLAST) para verificar la correcta amplificación.

***Análisis histopatológico:***

Los tejidos se colocaron en cassettes de inclusión (Simport®), fijados en formalina amortiguada al 10% y procesados mediante una técnica histológica estandarizada. Los cortes histológicos, de 5 µm de grosor, se tiñeron con hematoxilina-eosina (HE). Cuando fue necesario, se aplicaron tinciones histoquímicas complementarias: ácido peryódico de Schiff (PAS) y tricrómica de Masson[16]. Las preparaciones se examinaron con un microscopio óptico (Primo Star, Carl Zeiss™). Las alteraciones histopatológicas se evaluaron y se clasificaron en patrones de reacción, de acuerdo con Getnet et al. (2024)[17], se clasificaron como alteraciones circulatorias, cambios regresivos, cambios progresivos y respuestas inflamatorias. El grado de severidad se evaluó de manera cualitativa y se clasificaron como lesiones leves (10%), moderadas (≤ 50%) y severas (> 50%) de acuerdo a la afectación del tejido dañado.

**Resultados**

***Características morfométricas:***

Se encontraron parasitadas 18 de 30 peces (60%), con el cestodo *S. acheilognathi* y su determinación se basó en los siguientes caracteres morfológicos: escólex acorazonado con dos botridios laterales, estróbilo acraspedota, todos los proglótidos con bordes redondeados, un poro genital en la parte media de cada proglótido maduro, la ubicación medular de los testículos, de ovalados a esféricos, con ovario lobulado que se ubica medialmente cerca del margen posterior de los proglótidos, y los proglótidos grávidos con huevos distribuidos por todo el útero (Figura 1).

***Moleculares:***

El alineamiento local de la secuencia 18S resultó en una identidad del 100 % con *S. acheilognathi* ex. *C. carpio* de Japón (ID: KX060599). La secuencia 28S indicó un porcentaje de identidad del 99,76 % con *este cestodo* ex. *Hypseleotris* sp. de Australia (ID: MT603876). Para la secuencia cox1, el alineamiento local mostró un porcentaje de identidad del 99,90 % con *S. acheilognathi* ex. *C. carpio* de Japón (ID: KX060590).

***Macroscópicamente:***

La mayoría de las carpas no mostraron signos clínicos o lesiones externas significativas, solamente emaciación, sobre todo aquellos que presentaron una carga parasitaria alta, ocasionando falta de desarrollo y crecimiento, así como la pérdida de peso, otros presentaban distención celómica y a la necropsia se observaron abundantes cestodos en la cavidad afectando el peritoneo visceral. En total, se encontraron parasitadas 18 de 30 peces (60%), con el cestodo *S. acheilognathi* afectando al intestino anterior de las carpas, donde se observó una dilatación marcada y pared intestinal delgada, con presencia de abundantes parásitos adultos; en algunos casos el escólex adherido a la mucosa intestinal, proglótidos libres sobre la luz intestinal causando congestión, hemorragias focales discretas y presencia de moco sobre la mucosa. Otros casos fueron severos con oclusión y dilatación intestinal por la acumulación de abundantes parásitos (Figura 1).

***Microscópicamente:***

Los cestodos adultos que parasitaron el intestino anterior de las carpas causaron las siguientes alteraciones leves circulatorias (congestión, hiperemia y hemorragias), lesiones moderadas, como cambios regresivos (atrofia, cambios degenerativos y necrosis), cambios progresivos (hiperplasia), respuestas inflamatorias (local y por su celularidad crónico activo) y severas cuando se presentó dilatación y obstrucción intestinal. En la inflamación local se observaron células mononucleares (linfocitos e histiocitos), células granulares eosinofílicas y tipo Rodlet, e hiperplasia de las células caliciformes. Los casos severos fueron cuando se observó dilatación y obstrucción parcial intestinal por proglótidos inmaduros y maduros de los cestodos. Cuando hubo perforación y ruptura de la pared intestinal

se observaron proglótidos en el peritoneo visceral entre el hígado, bazo y el tejido graso mesentérico, ocasionando una celomitis o peritonitis focal. Se observó la presencia de huevos libres en el lumen intestinal y peritoneo. También se apreciaron fijaciones del escólex por los botrios laterales envolviendo completamente las puntas de las vellosidades intestinales, causando hemorragia, necrosis, atrofia e inflamación local por daño mecánico. En general, la integridad de la mucosa intestinal se mantuvo, y solo en algunos casos se observaron lesiones degenerativas y necrosis de los enterocitos, con hiperplasia de células caliciformes y atrofia de las vellosidades intestinales (Figura 2A-M).

## Discusión

La concordancia de las secuencias moleculares generadas para los tres loci en este estudio, ratifica la identidad morfológica del helminto involucrado en este caso[12-15]. El alineamiento local de la secuencia 18S resultó en una identidad del 100 % con *Schyzocotyle acheilognathi* ex. *C. carpio* de Japón (ID: KX060599)[7]. La secuencia 28S indicó un porcentaje de identidad del 99,76 % con *Schyzocotyle acheilognathi* ex. *Hypseleotris* sp. de Australia (ID: MT603876)[18]. Para la secuencia cox1, el alineamiento local mostró un porcentaje de identidad del 99,90 % con *Schyzocotyle acheilognathi* ex. *Cyprinus carpi*o de Japón (ID: KX060590)[7]. La presencia de *B. acheilognathi* en carpas *Ctenopharyngodon idella* en México, fue registrada en 1980[5], desde entonces se ha encontrado en peces nativos e introducidas de agua dulce en 28 estados de la República Mexicana[3,6]. La prevalencia de infección del presente estudio fue del 60%, otros autores han reportado prevalencias mayores, en México se han registrado en Hidalgo, la presencia de *B. acheilognathi* en carpas con prevalencias de 89.4%5 y de 2.2 hasta 83%[19]. En el mismo país se estudió el patrón de distribución y su variación genética en los peces de agua dulce nativos con una prevalencia de infección que varió entre el 6 y el 72%[6]. En peces nativos e introducidos de agua dulce en México, estudiaron la diversidad genética y reportaron mayor polimorfismo de 61.25% y 72.5% del número total de alelos amplificados en todos los loci[3]. Estudiaron al cestodo en peces de Colombia y la prevalencia encontrada fue de 31,07%[20]. En Argentina reportaron la presencia de *S. acheilognathi* en peces ornamentales, confirmando al gen COI de rDNA 28S (similar a los aislados de Japón, Etiopía, Estados Unidos y Francia), rDNA 18S (un alto nivel de similitud con los aislados europeos)[21]. En América del Norte revisaron datos morfológicos y moleculares del cestodo en peces de agua dulce[22]. En Irak se revisó la presencia de *S. acheilognathi* en veinte especies de peces de siete provincias y de diferentes cuerpos de agua de Irak (ríos, lagos, marismas, estanques, granjas, piscifactoría)[23]. En Bulgaria, registraron la diversidad y los índices ecológicos de los parásitos de *C. carpio*, entre ellos los biotipos de *S. acheloignathi*[24].

La extensión y la severidad de los cambios patológicos encontrados en este estudio, son parecidos a los encontrados en los peces de agua dulce, se han observado síntomas, lesiones y parásitos metazoarios de peces en cortes histológicos asociados con *S. acheilognath* [25]. El uso de la técnica histológica para identificar y describir lesiones en infecciones parasitarias en peces fue importante para esté estudio, como lo señalan Feist & Longshaw (2008)[26]. Las lesiones intestinales asociadas a los cestodos, son semejantes a los observados por Purivirojkul (2012)[27], además a los encontrados en peces ornamentales del Brasil[28]. Asimismo, se realizó una revisión sobre la distribución y patología causada por *B. acheilognathi*[29]. No se reportó mortalidad en el criadero de las carpas, a pesar de la abundancia del cestodo, las lesiones y severidad de los cambios patológicos encontrados en el presente estudio.

## Conclusión

Los estudios morfológicos y moleculares realizados indican que el cestodo parásito encontrado en *C. carpio* de Jalisco, México, corresponde a la especie *S. acheilognathi*. Las alteraciones patológicas que causaron fueron cambios circulatorios, regresivos, progresivos y una respuesta inflamatoria, con grados de leves a severos. Esta información, servirá para desarrollar diversas estrategias sanitarias de control y prevención, así como protocolos de bioseguridad para evitar la transmisión y propagación de *S. acheilognathi* a nuevos hospedadores.

## Referencias

1. Han, J. E., Shin, S. P., Kim, J. H., Choresca Jr, C. H., Jun, J. W., Gomez, D. K., & Park, S. C. (2010). Mortality of cultured koi *Cyprinus carpio* in Korea caused by *Bothriocephalus acheilognathi*. *Afr. J. Microbiol. Res*, *4*(7), 543-546. online http://www.academicjournals.org/ajmr
2. Boonthai, T., Herbst, S. J., Whelan, G. E., Van Deuren, M. G., Loch, T. P., & Faisal, M. (2017). The Asian fish tapeworm *Schyzocotyle acheilognathi* is widespread in baitfish retail stores in Michigan, USA. *Parasites & vectors*, 10(1), 618. DOI 10.1186/s13071-017-2541-6
3. Villa-O'Dogherty A, Cañeda-Guzmán IC, Jiménez-Marín A, Rico-Chávez O, Alcalá-Canto Y, CaspetaMandujano YM, Salgado-Maldonado G (2025) Genetic diversity of the Asian fish tapeworm *Schyzocotyle acheilognathi* Yamaguti, 1934 populations from introduced and native freshwater fish hosts in Mexico. *BioInvasions Records* 14(1): 107-121. Doi.org/10.3391/bir.2025.14.1.10
4. Arafa, S. Z., El-Naggar, M. M., & El-Abbassy, S. A. (2009). Mode of attachment and histopathological effects of *Macrogyrodactylus clarii*, a monogenean gill parasite of the catfish *Clarias gariepinus,* with a report on host response. *Acta Parasitologica*, 54, 103–112. https:// doi.org/10.2478/s11686-009-0026-2
5. López-Jiménez S. (1980) Céstodos de peces *Bothriocephalus* (*Clestobothrium*) *acheilognathi* (Cestoda: Bothriocephalidae) [Fish cestodes *Bothriocephalus*

(*Clestobothrium*) *acheilognathi* (Cestoda: Bothriocephalidae)]. *Anales del Instituto de Biología, Universidad Nacional Autónoma de México, Serie Zoología* 51(1): 69-84.
6. Pérez-Ponce de León G, Lagunas-Calvo O, García-Prieto L, Briosio-Aguilar R, Aguilar-Aguilar R (2018) Update on the distribution of the coinvasive *Schyzocotyle acheilognathi* (= *Bothriocephalus acheilognathi*), the Asian fish tapeworm, in freshwater fishes of Mexico. *Journal of Helminthology* 92(3): 279–290, https://doi.org/10.1017/S0022149X17000438
7. Brabec, J., Kuchta, R., Scholz, T., & Littlewood, D. T. J. (2016). Paralogues of nuclear ribosomal genes conceal phylogenetic signals within the invasive Asian fish tapeworm lineage: evidence from next generation sequencing data. *International Journal for Parasitology,* 46(9), 555-562.
8. Leary, S., Underwood, W., Anthony, R., Cartner, S., Grandin, T., Greenacre, C., Gwaltney-Brant, S., McCrackin, M. A., Meyer, R., Miller, D., Shearer, J., Turner, T., & Yanong, R. (2020). AVMA guidelines for the euthanasia of animals: 2020 edition (American Veterinary Medical Association, Ed.; 2020th ed.).
9. Yamaguti S (1934) Studies on the helminth fauna of Japan. Part 4. Cestodes of fishes. *Japanese Journal of Zoology* 6(1): 1–112.
10. Scholz T (1997) A revisión of the species of *Bothriocephalus* Rudolphi, 1808 (Cestoda: Pseudophylidea) parasitic in American freshwater fishes. *Systematic Parasitology* 36: 85–107, https://doi.org/10.1023/A:1005744010567.
11. Kuchta R, Scholz T, Bray RA (2008) Revision of the order Bothriocephalidea Kuchta, Scholz, Brabec & Bray, 2008 (Eucestoda) with amended generic diagnoses and keys to families and genera. *Systematic Parasitology* 71: 81–136, https://doi.org/10.1007/s11230-008-9153-7.
12. Smythe A.B., Nadler S.A. (2006): Molecular phylogeny of Ac-robeloides and Cephalobus (Nematoda: Cephalobidae) revealsparaphyletic taxa and recurrent evolution of simple labial morphology. *Nematology* 8: 819–836.
13. Apakupakul, K., Siddall, M. E., & Burreson, E. M. (1999). Higher level relationships of leeches (Annelida: Clitellata: Euhirudinea) based on morphology and gene sequences. *Molecular phylogenetics and evolution*, 12(3), 350-359.
14. Bowles J., Hope M., Tiu W.U., Liu X., McManus D.P. (1993): Nuclear and mitochondrial genetic markers highly conservedbetween Chinese and Philippine Schistosoma japonicum. *ActaTrop.* 55: 217–229.
15. Miura O., Kuris A. M., Torchin M.E., Hechinger R.F., Dun-ham E.J., Chiba S. 2005: Molecular-genetic analyses revealcryptic species of trematodes in the intertidal gastropod, Batil-laria cumingi (Crosse). *Int. J. Parasitol.* 35: 793–801.
16. Prophet, E., Mills, B., Arrington, J., & Sabin, L. (1992). Laboratory methods in histotechnology (E. Prophet, B. Mills, J. Arrington, & L. Sabin, Eds.). Armed Forces Institute of Pathology, American Registry of Pathology.
17. Getnet, M. A., Mekonnen, M. Y., Yimam, H. M., Berihun, A. M., & Malede, B. A. (2024). Histopathology based study of Nile tilapia fish (*Oreochromis niloticus*) as a biomarker for water pollution evaluation in the southern gulf of Lake Tana, Ethiopia. BMC *Veterinary Research*, 20(1), 409. https://doi.org/10.1186/s12917-024-04230-5
18. Rochat, E. C., Blasco-Costa, I., Scholz, T., & Unmack, P. J. (2020). High diversity of metazoan parasites in carp gudgeons (Eleotridae: Hypseleotris spp.) from Eastern Australia. Journal of Helminthology, 94, e146.

19. Gutiérrez-Cabrera A. E., G. Pulido-Flores, S. Monks y J. C. Gaytán-Oyarzún. (2005). Presencia de *Bothriocephalus acheilognathi* Yamaguti, 1934 (Cestoidea: Bothriocephalidae) en peces de Metztitlán, Hidalgo, México. *Hidrobiológica* 15 (3): 283-288.
20. Rave A, López-Osorio S, Uribe M, Hermosilla C and Chaparro-Gutiérrez JJ (2025) First report of the Asian tapeworm *Schyzocotyle acheilognathi* in the Colombian freshwater fish *Parodon magdalenensis*. *Front. Vet. Sci.* 12:1614531. doi: 10.3389/fvets.2025.1614531.
21. Gómez, F., Valenzuela, A., Barneche, J., Balcazar, D., Martorelli, S. R., Villavicencio, J., & Montes, M. M. (2025). Habitat expansion of the invasive *Schyzocotyle acheilognathi* (Cestoda: Bothriocephalidea), supported by integrative taxonomy, with implications for management in ornamental fish culture. *Veterinary Parasitology*: Regional Studies and Reports, 101414. https://doi.org/10.1016/j.vprsr.2025.101414.
22. Scholz T and Kuchta R (2025) Tapeworms of freshwater fishes in North America: an integrative review of taxonomy, phylogeny, host specificity, and research priorities. *Front. Vet. Sci.* 12:1661118. doi: 10.3389/fvets.2025.1661118
23. Mhaisen, F. (2025). Checklists of Fish Species Infected with the Asian Tapeworm *Schyzocotyle acheilognathi* (Yamaguti, 1934)(Platyhelminthes: Cestoda) in Iraq. Iraqi Journal of Aquaculture, 22(2), 227-245. DOI: https://doi.org/10.58629/ijaq.v22i2.718
24. Zaharieva, R., Zaharieva, P., & Kirin, D. (2025). Parasite diversity of *Cyprinus carpio* Linnaeus 1758 from the Danube River, Bulgaria. *Croatian Journal of Fisheries*, 83(1), 21-28.
25. Dick, T.A.; Chambers, C. and Isinguso, I. (2006). Cestoidea (Phylum Platyhelminthes). In: Woo, P.T.K. (Ed.), Fish diseases and disorders, Vol. 1: Protozoan and metazoan infections, 2nd Edition: CAB Int., Wallingford: 391-416.
26. Feist, S. W., & Longshaw, M. (2008). Histopathology of fish parasite infections–importance for populations. *Journal of Fish Biology*, 73(9), 2143-2160.
27. Purivirojkul, W. (2012). Histological change of aquatic animals by parasitic infection. In Histopathology-reviews and recent advances. IntechOpen. DOI: 10.5772/52769
28. Santos, M. A., Jerônimo, G. T., Cardoso, L., Tancredo, K. R., Medeiros, P. B., Ferrarezi, J. V., ... & Martins, M. L. (2017). Parasitic fauna and histopathology of farmed freshwater ornamental fish in Brazil. *Aquaculture*, 470, 103-109.
29. Ahmad, F., Fazili, K.M, Sofi, O.M., Sheikh, B.A., & Sofi, T.A. (2018). Distribution and pathology caused by *Bothriocephalus acheilognathi* Yamaguti, 1934 (Cestoda: Bothriocephalidae): a review. *Revista veterinaria*, 29(2), 142-149. https://doi.org/10.30972/vet.2923283.




**Figura 1**. *Cyprinus carpio* **A.** Emaciación y falta de desarrollo, a la necropsia el intestino anterior con dilatación y obstrucción intestinal por *Schyzocotyle acheilognathi*. **B.** Dilatación celómica y a la necropsia *S. acheilognathi* en la cavidad celómica entre el peritoneo visceral. **C.** Escólex de *S. acheilognathi* acorazonado con dos botridios laterales, estróbilo acraspedota y todos los proglótidos con bordes redondeados.

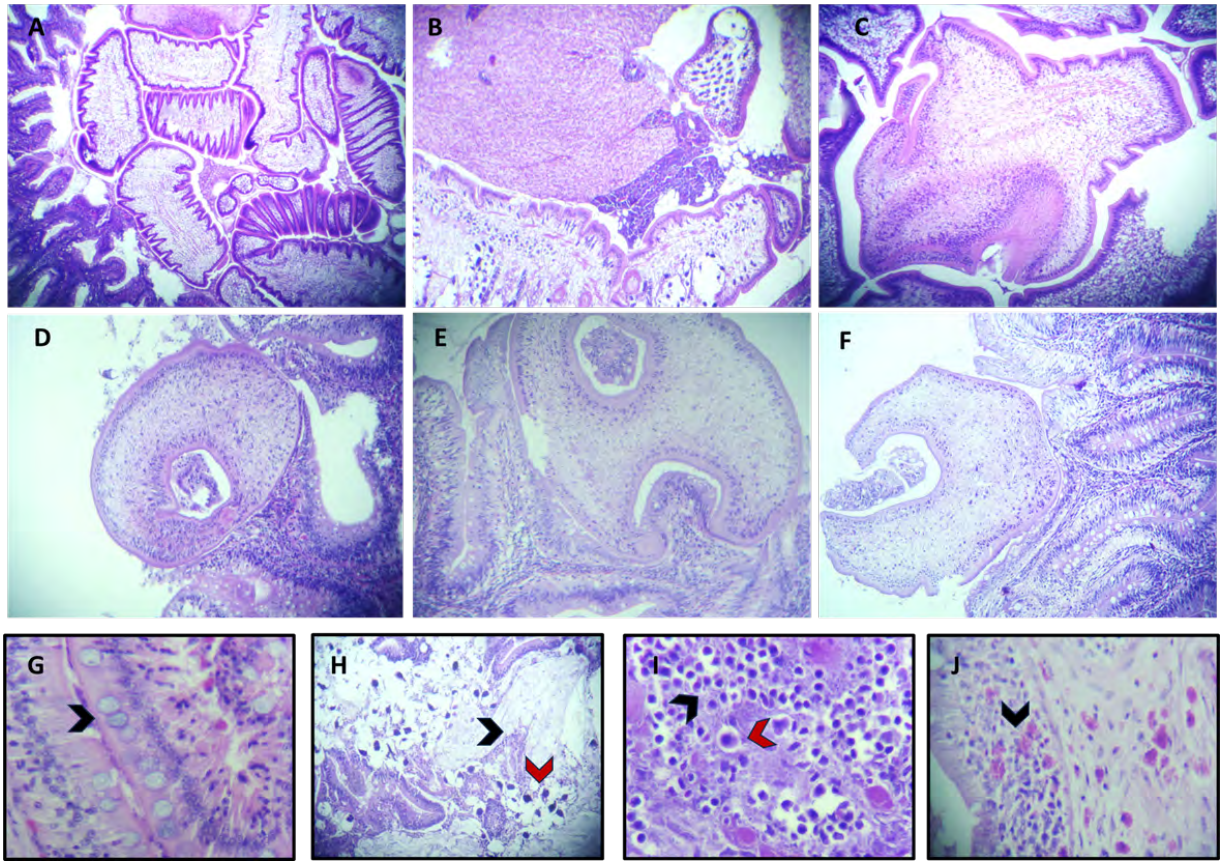


**Figura 2. A.** Dilatación y obstrucción parcial intestinal por proglótidos inmaduros y maduros del cestodo *Schyzocotyle acheilognathi* con algunos estróbilos. **B.** Presencia de proglótidos del cestodo *S. acheilognathi*, en peritoneo visceral en el hígado, bazo y el tejido graso mesentérico. **C.D.E.F.** Escólex acorazonado con dos botrios laterales, adheridos al intestino, y cada botrio envolviendo partes de las puntas de las vellosidades intestinales, otras atrapadas por un botrio causando hemorragia, necrosis, atrofia e inflamación. **G.** Hiperplasia de las células caliciformes (cabeza flecha negra). **H.** Presencia de abundante moco (cabeza flecha negra) y huevos libres del cestodo en el lumen intestinal (cabeza flecha roja). **I.** Respuestas inflamatorias por células mononucleares (cabeza flecha negra) células tipo Rodlet (cabeza flecha roja). **M.** Respuestas inflamatorias células granulares eosinofílicas en la mucosa y submucosa (cabeza flecha negra) (tinción hematoxilina-eosina y PAS, 4X-10X-40X).

# ESTUDIO RETROSPECTIVO DE 7 CASOS DE TERATOMAS EN PERROS

**Ruiz VMF*[1], Slim MFC*[1], Pérez HPC[3], García MEM[3], León ZRS[2,3]**
[1] Estudiante de Medicina Veterinaria y Zootecnia, UVM, campus Querétaro
[2] Académico, UVM, campus Querétaro
[3] Centro de Diagnóstico Veterinario Bajío
**Correspondencia: fruizv.28@gmail.com**

## Resumen
Los teratomas son neoplasias poco frecuentes, que se originan de las células germinales y pueden localizarse principalmente en ovarios y testículos. Estas neoplasias se caracterizan por contener tejidos derivados de dos o incluso de las tres capas germinales embrionarias (ectodermo, mesodermo y endodermo), lo que explica su gran diversidad histológica. Dentro de ellos es posible encontrar estructuras como hueso, cartílago, epitelio, tejido adiposo, piel o incluso tejido nervioso. En la mayoría de los casos los teratomas son benignos, especialmente cuando se trata de teratomas maduros; sin embargo, algunos pueden presentar componentes inmaduros o malignos que les confieren un comportamiento más agresivo. En medicina veterinaria se han reportado con mayor frecuencia en hembras jóvenes, con una edad promedio cercana a los cuatro años, aunque pueden presentarse en animales de diferentes edades, razas y sexos. Con el objetivo de conocer la incidencia en la región, se realizó un estudio retrospectivo de los casos de biopsias remitidos al Centro de Diagnóstico Veterinario Bajío ubicado en ciudad de Querétaro, México, en los últimos 5 años. Durante este periodo se identificaron siete casos de teratomas en pacientes caninos con diferentes características clínicas.
**Palabras clave:** teratoma, células germinales, ovario, testículo, perro, Querétaro.

## Abstract
This study describes teratomas in dogs, which are rare germ cell tumors that can be located primarily in the ovaries and testicles. These tumors are characterized by containing tissues derived from two or even all three embryonic germ layers (ectoderm, mesoderm, and endoderm), which explains their great histological diversity. Within them, structures such as bone, cartilage, epithelium, adipose tissue, skin, or even nervous tissue can be found. In most cases, teratomas are benign, especially when they are mature; however, some may contain immature or malignant components that give them a more aggressive behavior. In veterinary medicine, they have been reported more frequently in young females, with an average age of around four years, although they can occur in animals of different ages, breeds, and sexes.

To determine the prevalence of teratomas in the region, a five-year retrospective study was conducted using biopsies sent to the Bajío Veterinary Diagnostic Center in the state of Querétaro. During this period, seven cases of teratomas were identified in canine patients with varying clinical characteristics. The cases primarily included females of different breeds, such as Bulldogs, Poodles, Siberian Huskies, Golden Retrievers, and mixed breeds, ranging in age from 2 to 15 years, as well as a 6-year-old male Siberian Husky with a testicular teratoma. The tumors were located in the left ovary, right ovary, or testicle. Some patients presented with abdominal masses or were discovered during surgical procedures, while others showed no evident clinical signs. This study highlights the diverse presentation of teratomas in dogs.
**Keywords:** teratoma, germ cells, ovary, testicle, dog, Querétaro.

## Introducción

Los teratomas son neoplasias caracterizadas por la presencia de tejidos anormales derivados de al menos dos, y con frecuencia de las tres, capas germinales. Se considera que su origen está relacionado con células germinales pluripotenciales que han sufrido procesos de diferenciación aberrante, lo que les permite generar una amplia variedad de tejidos como piel, pelo, hueso, cartílago, epitelio glandular e incluso tejido nervioso (1). Esta diversidad histológica se traduce en masas sólidas o quísticas que suelen contener material sebáceo y estructuras diferenciadas, con localización principalmente en ovarios y testículos, aunque también se han descrito casos extragonadales en regiones como el mediastino o el área sacrococcígea (2,3). En medicina veterinaria, los teratomas se reportan con mayor frecuencia en hembras jóvenes y su comportamiento biológico puede variar desde lesiones benignas hasta formas malignas dependiendo de su grado de diferenciación (2) y presentaciones monofásicas en restos ováricos (4). También se han descrito procedimientos quirúrgicos exitosos, como la ovariectomía laparoscópica para la extracción de un teratoma ovárico (5). Aunque en la mayoría de los casos los teratomas son benignos, la posibilidad de encontrar componentes inmaduros o malignos hace indispensable su correcta identificación y clasificación histológica, ya que esto influye directamente en el pronóstico del paciente (2).

Con el objetivo de describir la incidencia de casos de teratomas en la ciudad de Querétaro, se recopilaron los datos clínicos y patológicos de los casos remitidos al Centro de Diagnóstico Veterinario Bajío en los últimos 5 años.

## Material métodos y resultados

Se realizó una búsqueda en la base de datos digital del Centro de diagnóstico Veterinario Bajío, donde se incluyeron los casos clínicos remitidos como biopsia o

necropsia y tuvieran diagnóstico morfológico de Teratoma en el periodo del 2020 al 2025. Se encontraron 7 casos, de los cuales se recopiló información clínica, como número de caso, raza, sexo, edad, historial clínico y los cuales se muestran organizados en la tabla 1. Por otra parte, se clasificó el tipo de tejido encontrado en las diferentes piezas según su estirpe embrionaria y se describen en la tabla 2.

## Tabla 1.- Casos clínicos

| Caso | 1 | 2 | 3 | 4 | 5 | 6 | 7 |
|---|---|---|---|---|---|---|---|
| Raza | Bulldog | Poodle | Husky siberiano | Mestiza: Lala | Cobrador dorado: Alex | Mestiza: Lena | Husky siberiano: Sol |
| Sexo | Hembra | Hembra | Macho | Hembra | Hembra | Hembra | Hembra |
| Edad | 3 años | 15 años | 6 años | 6 años | 9 años | 2 años | 3 años y 3 meses |
| Historial clínico | Paciente posquirúrgico de OVH (ovario con aumento de tamaño) | | EFG se palpa detención abdominal y probable masa | Sin cambios aparentes | Ovario izquierdo, alergia tópica y emagiosarcopa esplénico | Esterilizada, nódulo en cuerno uterino izquierdo | Masa en región abdominal craneal, ovario derecho |
| # de Caso | **B202925** | **B203165** | **B223168** | **B235011** | **B2314007** | **B240388** | **B26-3611** |

## Tabla 2: Porcentajes de características histológicas embrionarias:

| | ECTODERMO | | | | MESODERMO | | | | | ENDODERMO | |
|---|---|---|---|---|---|---|---|---|---|---|---|
| Número de Caso: | Piel | Dientes | Tejido nervioso (neuronas) | Músculo | Hueso | Cartílago | Tejido adiposo | Vasos sanguíneos | Epitelio respiratorio | Epitelio gastrointestinal | Tejido glandular |
| **B202 925** | 25 % | 0% | 15% | 0% | 15% | 10% | 15% | 5% | 0% | 5% | 10% |
| **B203 165** | 25 % | 5% | 25% | 0% | 15% | 10% | 5% | 5% | 0% | 0% | 10% |
| **B223 168** | 10 % | 0% | 25% | 5% | 15% | 10% | 5% | 5% | 5% | 5% | 10% |
| **B235 011** | 20 % | 0% | 15% | 5% | 10% | 20% | 10% | 5% | 0% | 0% | 15% |
| **B231 4007** | 10 % | 5% | 25% | 5% | 10% | 15% | 20% | 5% | 0% | 5% | 0% |
| **B240 388** | 10 % | 0% | 30% | 10% | 10% | 10% | 10% | 5% | 0% | 5% | 10% |
| **B26-3611** | 10 % | 5% | 50% | 0% | 5% | 15% | 10% | 5% | 0% | 0% | 0% |

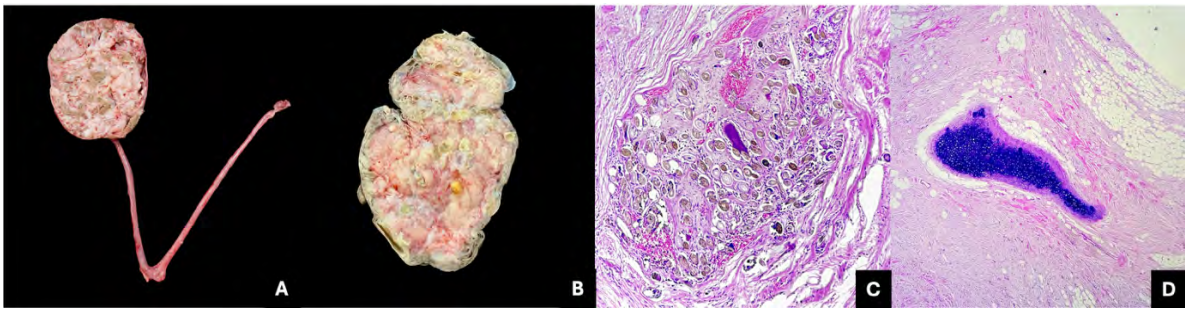


**Imagen A.-** Fotografía macroscópica del caso B240388, en donde se aprecian un marcado aumento de tamaño en el ovario izquierdo y al corte, presentó estructuras foliculares similares a pelos y tejido encefálico amorfo. **Imagen B**.- Fotografía macroscópica del caso B2314007, donde al corte, se presentan el tejido folicular, así como porciones de material amorfo de aspecto "cerebroide", así como en la parte central, una estructura de aspecto calcáreo amarillo compatible con un diente. **Imagen C.-** fotomicrografía del corte histológico teñido con hematoxilina y eosina con el objetivo de 10X, donde se aprecian áreas foliculares centrales desorganizadas, así como porciones centrales de tejido cartilaginoso. **Imagen D.-** fotomicrografía del corte histológico teñido con hematoxilina y eosina con el objetivo de 10X. Se observa tejido neuronal con islas centrales de cartílago.

## Discusión

Los teratomas son neoplasias de origen germinal caracterizadas por la presencia de tejidos derivados de múltiples capas embrionarias, lo que condiciona su notable heterogeneidad histológica. En el presente estudio retrospectivo, la identificación de siete casos en un periodo de cinco años confirma su baja frecuencia en la práctica diagnóstica regional, en concordancia con lo reportado en la literatura, donde se consideran tumores poco comunes en perros (2,6).

La distribución de los casos mostró un claro predominio en hembras con localización ovárica (6/7), lo cual coincide con estudios previos que señalan al ovario como el sitio más frecuente de presentación en caninos (6,7). Bertram *et al.* (2019) describieron la incidencia de tumores ováricos en caninos, mientras que Coggeshall *et al*. (2012) reportaron un teratoma ovárico primario con metástasis intraabdominal en una perra(8). La identificación de un probable caso testicular (B223168) refuerza que, aunque es menos común, esta neoplasia también puede presentarse en machos, manteniendo un comportamiento biológico comparable (2).

Desde el punto de vista clínico, una proporción importante de los casos correspondió a hallazgos incidentales o asociados a signos inespecíficos, como masas abdominales o hallazgos durante procedimientos quirúrgicos. Este patrón coincide con lo descrito en la literatura, donde los teratomas frecuentemente cursan de manera subclínica, lo que puede retrasar su diagnóstico (5). En este sentido, la

ausencia de signos clínicos específicos resalta la importancia de la evaluación imagenológica y quirúrgica como herramientas diagnósticas complementarias.
El rango etario observado (2 a 15 años) fue más amplio de lo tradicionalmente reportado, donde se describe una mayor frecuencia en animales jóvenes. Este hallazgo sugiere que, en la población estudiada, los teratomas pueden desarrollarse o ser detectados en diferentes etapas de la vida, lo que podría estar influenciado por factores como el acceso a servicios veterinarios, la indicación de procedimientos quirúrgicos (como ovariohisterectomías) o sesgos inherentes a estudios retrospectivos (6).
Desde el punto de vista histopatológico, todos los casos presentaron una combinación de tejidos derivados de distintas capas germinales, destacando una alta frecuencia de componentes ectodérmicos, particularmente tejido neuronal y estructuras cutáneas con anexos. Este hallazgo es consistente con reportes previos que describen una predominancia de diferenciación ectodérmica en teratomas caninos (1). Adicionalmente, la presencia de estructuras dentales macroscópicas en dos casos y la identificación de tejido glandular y epitelio respiratorio en varios casos confirman el carácter tridérmico de estas neoplasias (B203165 y B2314007).
Un aspecto relevante del presente estudio es la cuantificación relativa de los diferentes tipos tisulares, lo que permite evidenciar la variabilidad en la composición de los teratomas. En particular, el predominio de tejido neuronal en todos los casos sugiere una tendencia hacia la diferenciación neuroectodérmica, lo cual ha sido descrito previamente en casos individuales (1), pero rara vez documentado de forma comparativa en series de casos. Este hallazgo podría tener implicaciones en la clasificación histológica y eventualmente en la interpretación biológica de estos tumores.
Aunque la mayoría de los teratomas en perros presentan comportamiento benigno, la literatura documenta casos con comportamiento maligno y capacidad metastásica (7). Por ello, la evaluación histológica detallada sigue siendo fundamental, especialmente para identificar componentes inmaduros o pobremente diferenciados que puedan modificar el pronóstico. En este estudio no se documentaron criterios claros de malignidad, lo que sugiere que los casos analizados corresponden principalmente a teratomas maduros.
Finalmente, la ausencia de una etiología definida y la falta de asociación consistente con raza, edad o sexo refuerzan la hipótesis de un origen esporádico (2). No obstante, la variabilidad observada en la presentación clínica e histológica indica que estos tumores representan una entidad compleja, cuya patogénesis aún no está completamente esclarecida y que requiere mayor investigación.

## Conclusión

Los hallazgos de este estudio confirman su presentación en un rango etario amplio y su frecuente detección incidental, lo que coincide con lo descrito en la literatura.

Desde el punto de vista histopatológico, la presencia constante de múltiples tipos tisulares, con predominio de componentes ectodérmicos —particularmente tejido neuronal—, resalta la complejidad biológica de estos tumores y la importancia de su adecuada caracterización.

La ausencia de criterios de malignidad en los casos analizados sugiere un comportamiento predominantemente benigno; sin embargo, la posibilidad de variantes inmaduras o malignas hace indispensable una evaluación histológica exhaustiva.

Este estudio aporta evidencia regional relevante sobre la presentación de teratomas en caninos, destacando la utilidad del análisis retrospectivo para la identificación de patrones clínico-patológicos. Asimismo, subraya la necesidad de continuar investigando los mecanismos etiopatogénicos y posibles factores predisponentes, con el objetivo de mejorar las estrategias diagnósticas y de manejo en la práctica veterinaria.

## Referencias

1. Makovicky P, Makarevich AV, Makovicky P, Seidavi A, Vannucci L, Rimarova K. Benign ovarian teratoma in the dog with predominantly neuronal tissue: A case report. Vet Med (Praha). 2022;67(2):99-104. doi:10.17221/55/2021-VETMED.
2. Meuten DJ, editor. Tumors in domestic animals. 5th ed. Ames (IA): Wiley-Blackwell; 2017.
3. Zachary JF, McGavin MD, editors. Pathologic basis of veterinary disease. 5th ed. St. Louis (MO): Elsevier; 2012.
4. Rota A, Tursi M, Zabarino S, Appino S. Monophasic teratoma of the ovarian remnant in a bitch. Reprod Domest Anim. 2012;48(Suppl 1):e26-e28. doi:10.1111/rda.12090.
5. Tavares IT, Barreno RR, Sales-Luís JP, Vaudano CG. Ovarian teratoma removed by laparoscopic ovariectomy in a dog. J Vet Sci. 2018;19(6):862-864. doi:10.4142/jvs.2018.19.6.862.
6. Bertram CA, Aubreville M, Donovan TA, et al. Ovarian tumors in dogs: A retrospective study. Front Vet Sci. 2019;6:500. doi:10.3389/fvets.2019.00500.
7. Coggeshall JD, Franks JN, Wilson DU, Wiley JL. Primary ovarian teratoma and granulosa cell tumor with intra-abdominal metastasis in a dog. J Am Anim Hosp Assoc. 2012;48(6):424-428. doi:10.5326/JAAHA-MS-5809.
8. López WA, Ayers JC, Bertran J, Fox-Alvarez SA, Vilaplana Grosso FR. What is your diagnosis? J Am Vet Med Assoc. 2023;261(2). doi:10.2460/javma.22.06.0260.

# GESTACIÓN ECTÓPICA EN UNA HEMBRA FELINA: REPORTE DE UN CASO

**Garcia MyCA*[1], Cuenca GI*[1], Pérez HPC[3], González GP[2], León ZSR[3], López CRA[3,4]**
[1] Estudiantes de la licenciatura de Medicina Veterinaria y Zootecnia, UVM campus Querétaro
[2] Universidad del Valle de México Campus Querétaro
[3] Centro de Diagnóstico Veterinario Bajío
[4] Aquapath, Laboratorio de Anatomopatología Veterinaria
[4] Hospital Veterinario Can y Cat
**Correspondencia: a11394632@my.uvm.edu.mx**

## Resumen
La gestación ectópica o extrauterina es una condición poco frecuente caracterizada por el desarrollo del embrión fuera del útero, pudiendo ser de tipo primario o secundario. Se presenta el caso de una gata con antecedente de piometra y ovariohisterectomía, quien meses después presentó una masa abdominal. La radiografía evidenció una estructura mineralizada intraabdominal. En laparotomía se encontró una masa encapsulada adherida al omento. El estudio histopatológico reveló tejidos de las tres capas germinales, confirmando una gestación ectópica con feto extrauterino.
**Palabras clave:** Piometra felina; gestación ectópica; feto mineralizado.

## Abstract
Ectopic or extrauterine pregnancy is a rare condition characterized by the development of the embryo outside the uterus and can be primary or secondary. We present the case of a cat with a history of pyometra and ovariohysterectomy, who, months later, developed an abdominal mass. Radiography revealed an intra-abdominal mineralized structure. Laparotomy revealed an encapsulated mass adhered to the omentum. Histopathological examination revealed tissues from all three germ layers, confirming an ectopic pregnancy with an extrauterine fetus.
**Keywords:** Feline pyometra; ectopic gestation; intra-abdominal mineralized fetus.

## Introducción
La gestación ectópica, definida como la implantación y desarrollo del embrión fuera de la cavidad uterina, es una entidad ampliamente reconocida en medicina humana, pero considerada rara en medicina veterinaria, particularmente en pequeños animales (1,2). En felinos domésticos, los reportes disponibles son limitados y consisten principalmente en descripciones de casos aislados, lo que dificulta establecer su incidencia real y comprender completamente sus mecanismos fisiopatológicos (1,10,11).

En términos etiopatogénicos, la gestación ectópica se clasifica en primaria y secundaria. La forma primaria ocurre cuando el ovocito fecundado no logra alcanzar el útero y se implanta directamente en superficies peritoneales, como el omento o vísceras abdominales. En contraste, la forma secundaria se desarrolla tras la ruptura uterina o tubárica, generalmente asociada a traumatismos o procesos patológicos que permiten la migración del embrión hacia la cavidad abdominal (3,5,7). En medicina veterinaria, la mayoría de los casos descritos corresponden a gestaciones abdominales secundarias, siendo las primarias excepcionalmente raras (1,2).

El desarrollo de fetos ectópicos depende de la capacidad del entorno extrauterino para proporcionar soporte vascular y hormonal suficiente. En este sentido, el omento desempeña un papel relevante debido a su alta vascularización y funciones inmunológicas, permitiendo la contención del proceso inflamatorio y, en algunos casos, el desarrollo parcial o completo de estructuras fetales (5,7). Adicionalmente, en felinos se ha descrito que la placenta posee capacidad esteroidogénica, lo que podría contribuir al mantenimiento temporal de la gestación incluso en condiciones anatómicas no fisiológicas (8).

**Historia clínica**

El 25 de noviembre del 2025 ingreso a la clínica veterinaria una gata doméstica mexicana, de 12 años rescatada y habitante de un alberge de gatos, con antecedentes de exposición a herpesvirus felino tipo 1 y calicivirus. Su condición corporal era de 2/9 de la escala del 1 al 9; estudios de ultrasonografía revelaron que presentaba piometra y se realizó ovariohisterectomía el 26 de noviembre sin evidencia de ruptura uterina. Durante la cirugía se observaron sacos gestacionales no viables, no enviados a histopatología. La paciente evolucionó favorablemente tras el procedimiento. El 19 de febrero de 2026 reingresó con deshidratación, condición corporal baja y masa abdominal firme; estudios de imagen mostraron estructura mineralizada compatible con hueso. El 20 de febrero se practicó laparotomía exploratoria, extrayéndose un cuerpo óseo encapsulado en saco membranoso adherido al omento, interpretado como gestación ectópica primaria abdominal. Durante la cirugía se presentó hemorragia por laceración esplénica, controlada intraoperatoriamente. La paciente permaneció hospitalizada del 21 al 23 de febrero, estable, con buena ingesta y anemia leve secundaria a la pérdida sanguínea.

**Hallazgos macroscópicos y microscópicos**

El estudio macroscópico revela que es una pieza de 5.5 a 8.1 cm, es un tejido de superficie lisa color café claro con abundante adiposo adherido; al corte, era firme

con áreas café, amarillas y quísticas periféricas. En el estudio microscópico, la masa mostró tejido óseo en diferentes fases de maduración con osificación endocondral, rodeado por músculo esquelético, tejido adiposo, piel, tejido nervioso y estructuras epiteliales tubulares sugestivas de tejido gastrointestinal inmaduro. Por ende, el diagnóstico morfológico correspondió a feto ectópico (preñez ectópica).

**Pruebas complementarias y Criterios diagnósticos**

Radiografía abdominal: En la proyección lateral derecha-izquierda se observa en la región medio-ventral del abdomen, adyacente a la superficie dorsal de la pared abdominal, una estructura de densidad de tejido blando, con contornos irregulares pero bien delimitados. En la segunda imagen radiológica abdominal con proyección ventrodorsal. Se observa del lado derecho en la región abdominal una estructura compatible con estructura ósea altamente sugestivos de una estructura fetal. En su interior se aprecian múltiples focos radiopacos, con morfología lineal, cilíndrica y ligeramente curvada, de manera organizada, cuyas características de forma y grado de opacidad son compatibles con tejido óseo, sugiriendo la presencia de cuerpos vertebrales, costillas y huesos largos. Dicha estructura no produce un efecto de masa significativo ni un desplazamiento marcado de las asas intestinales circundantes, lo cual orienta hacia un proceso de curso crónico, posiblemente asociado a encapsulación omental. En conjunto, estos hallazgos son sugestivos de una estructura organizada de probable origen fetal extrauterino con cambios de mineralización u osificación, compatible con un feto ectópico mineralizado, sin descartar otros diagnósticos diferenciales **(Figuras B y C).**

**Diagnósticos diferenciales**

Los principales diagnósticos diferenciales frente a una gestación ectópica abdominal en felinos incluyen el fetolito o remanente fetal mineralizado, teratoma, la retención fetal extrauterina con encapsulación o mineralización, la calcificación distrófica en tejidos inflamados o necróticos, la presencia de un cuerpo extraño intraabdominal encapsulado con mineralización secundaria y la neoplasia con metaplasia ósea capaz de producir tejido osteoide; todos ellos procesos que pueden generar masas mineralizadas en cavidad abdominal y deben considerarse en la interpretación clínica, radiológica e histopatológica.

**Discusión y conclusión**

La gestación ectópica abdominal en felinos constituye una entidad infrecuente, con escasa casuística documentada, lo que limita la comprensión de su verdadera incidencia y fisiopatología (1,2). En el presente caso, la ausencia de evidencia intraoperatoria de ruptura uterina durante la ovariohisterectomía previa respalda un

origen primario; sin embargo, esta interpretación debe considerarse con cautela, ya que lesiones uterinas subclínicas o microperforaciones podrían pasar desapercibidas y dar lugar a formas secundarias no evidentes macroscópicamente (5,7).

Un elemento central en la interpretación etiopatogénica es la posible persistencia de tejido ovárico residual funcional. Este fenómeno, bien documentado en pequeños animales, puede permitir la reanudación de la actividad endocrina y reproductiva posterior a ovariohisterectomía (3,6).

La localización del feto en el omento es consistente con su papel como estructura altamente vascularizada y con funciones inmunológicas y reparativas. La literatura describe al omento como un microambiente capaz de sostener procesos de angiogénesis y contención inflamatoria, lo que facilita la supervivencia embrionaria parcial en sitios ectópicos (5,7). Esto se correlaciona con los hallazgos histopatológicos del presente caso, en los cuales se documentó diferenciación tisular avanzada con presencia de derivados de las tres capas germinales y osificación endocondral, lo que indica un desarrollo embrionario prolongado antes de la muerte fetal.

Adicionalmente, la capacidad esteroidogénica placentaria en felinos podría haber contribuido al mantenimiento temporal de la gestación, incluso en condiciones anatómicamente inadecuadas (8).

Desde el punto de vista clínico, la presentación subclínica observada coincide con reportes previos, en los cuales la encapsulación del feto por el omento limita la respuesta inflamatoria sistémica, resultando en alteraciones clínicas y laboratoriales mínimas o inespecíficas (2,5). Este comportamiento biológico favorece la evolución crónica del proceso y su detección incidental mediante estudios de imagen o durante procedimientos quirúrgicos.

En cuanto a los diagnósticos diferenciales, el teratoma representa el principal desafío diagnóstico debido a la presencia de múltiples tipos tisulares derivados de capas germinales. No obstante, la organización estructural del tejido óseo y la disposición anatómica coherente con un esqueleto fetal permiten diferenciarlo de neoplasias germinales, las cuales suelen carecer de esta arquitectura organizada (12). Otros diferenciales, como fetolitos, calcificación distrófica o cuerpos extraños mineralizados, no presentan la complejidad histológica observada en este caso.

Finalmente, el antecedente de piometra introduce un factor potencialmente relevante en la fisiopatología del caso. Aunque no existe evidencia directa que vincule la piometra con la gestación ectópica, los cambios inflamatorios uterinos severos podrían alterar la dinámica reproductiva o la integridad de estructuras adyacentes, facilitando procesos de implantación anómala. No obstante, esta asociación permanece especulativa y requiere mayor evidencia.

Una limitación importante del presente caso es la ausencia de confirmación directa de tejido ovárico residual, lo que impide establecer con certeza absoluta el mecanismo etiológico propuesto. Asimismo, la falta de evaluación histopatológica

de los sacos gestacionales iniciales limita la reconstrucción completa de la secuencia de eventos.

Este reporte resalta la importancia de incluir la gestación ectópica dentro de los diagnósticos diferenciales de masas abdominales mineralizadas en felinos, así como la necesidad de considerar el síndrome de remanente ovárico en pacientes previamente esterilizados. Asimismo, pone en evidencia la necesidad de estudios adicionales que permitan esclarecer los mecanismos fisiopatológicos implicados y su verdadera frecuencia en la práctica clínica.

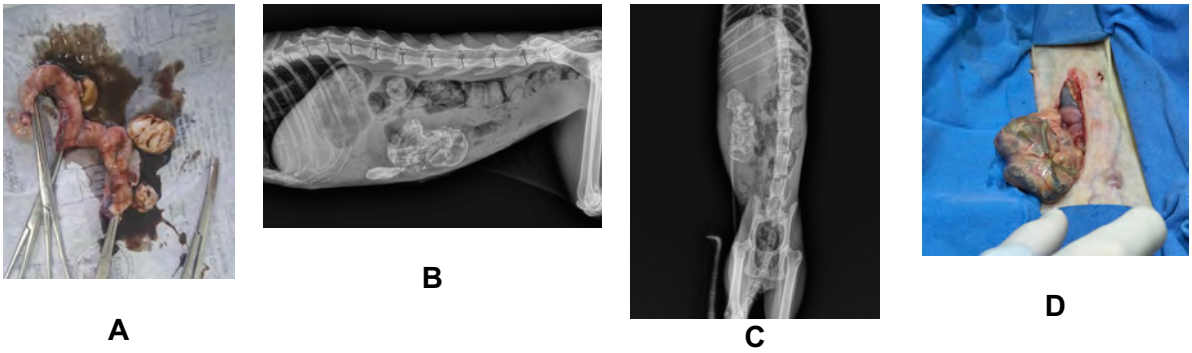


**Figura A:** Sacos gestacionales, útero y cuernos uterinos.
**Figura B y C:** Radiografías abdominales (proyecciones lateral izquierda derecha y ventrodorsal): estructura con focos mineralizados de morfología ósea en la región medio-ventral sugestiva de estructura fetal.
**Figura D:** Imagen de la estructura referida como cuerpo óseo durante la cirugía, era duro e irregular.

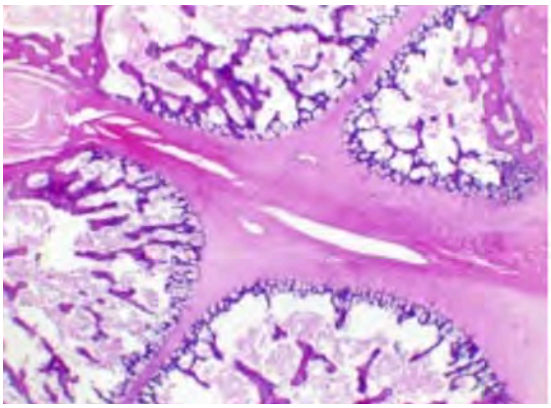

E

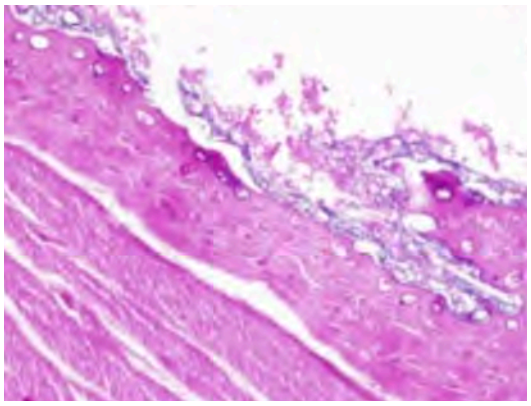

F

**Figura E:** Fotomicrografia del tejido referido como cuerpo óseo con tinición de H&E, 40X**.** Predomina estructura ósea y donde se separa de tejido muscular esquelético, tejido adiposo y se recubre por piel. También se apreció tejido nervioso y zonas de mineralización, así como algunas zonas con estructuras epiteliales tubulares, el cual probablemente sea tejido gastrointestinal inmaduro.

**Figura F:** Fotomicrografia del tejido referido como cuerpo óseo con tinición de H&E, 40X**.** Predomina el tejido óseo en donde se muestra una organización parcial y múltiples zonas de osificación endocondral.

## Referencias


1. Vidiastuti D, Fauzi A, Noviatri A. Feline extrauterine pregnancy (EUP) in Persian cat with fetal mummification: a case study. J Exp Biol Agric Sci. 2022;10(3):633–637.
2. Chong A. A case of feline ectopic abdominal fetuses secondary to trauma. Can Vet J. 2017; 58:400–402.
3. Johnston SD, Root Kustritz MV, Olson PNS. Canine and feline theriogenology. Philadelphia: WB Saunders; 2001.
4. Fossum TW. Small animal surgery. 5th ed. St. Louis: Elsevier; 2019.
5. Maxie MG. Jubb, Kennedy and Palmer's pathology of domestic animals. 6th ed. St. Louis: Elsevier; 2016.
6. Tsutsui T, Stabenfeldt GH. Biology of ovarian cycles, pregnancy and pseudopregnancy in the domestic cat. J Reprod Fertil Suppl. 1993.
7. Zachary JF. Pathologic basis of veterinary disease. 6th ed. St. Louis: Elsevier; 2017.
8. Braun BC, Zschockelt L, Dehnhard M, Jewgenow K. Steroidogenic capacity of the placenta as a supplemental source of progesterone during pregnancy in domestic cats. Reprod Biol Endocrinol. 2012.
9. Chong A. Ectopic abdominal fetuses secondary to trauma in a cat. Can Vet J. 2017.
10. Rosset E, Galet C, Buff S. A case report of an ectopic fetus in a cat. J Feline Med Surg. 2011.
11. Zheng J, et al. Ectopic pregnancy in two cats. Acta Sci Vet. 2018.
12. Meuten DJ. Tumors in domestic animals. 5th ed. Ames: Wiley-Blackwell; 2017.

# HALLAZGOS PATOLÓGICOS EN CRÍAS Y PRESENCIA DE *FUSARIUM* EN NIDOS DE TORTUGA GOLFINA (*Lepidochelys olivacea*) EN PUERTO VALLARTA, MÉXICO

**Ríos HDR*[3], Maldonado CE[1], Segundo ZC[1], Candanosa AIE[1], Ortega CJI[1], González HM[2]**

[1]Unidad de Servicios de Diagnóstico y Constatación (USEDICO) del Centro de Enseñanza, Investigación y Extensión en Producción Animal en Altiplano (CEIEPAA), FMVZ.UNAM.,

[2] Facultad de Agronomía, Medicina Veterinaria y Zootecnia, Universidad Autónoma de San Luis Potosí México.,

[3] Programa Multidisciplinario de Posgrado en Ciencias Ambientales (PMPCA), Universidad Autónoma de San Luis Potosí (UASLP). Financiamiento**:** DGAPA. UNAM. PAPIME PE208324 & Rufford Foundation 1117270

**Correspondencia: A194327@alumnos.uaslp.mx**

## Resumen

La tortuga golfina (*Lepidochelys olivacea*) está clasificada como “Vulnerable” en la Lista Roja de la UICN y enfrenta múltiples amenazas, incluyendo pérdida de hábitat, contaminación, pesca incidental y cambio climático. En años recientes también se han identificado enfermedades infecciosas emergentes que pueden afectar el éxito de eclosión, particularmente infecciones fúngicas asociadas al complejo *Fusarium solani.*

El objetivo de este estudio piloto fue describir hallazgos patológicos en crías de tortuga golfina y evaluar la presencia de hongos del complejo *Fusarium solani* en cascarones de huevos no eclosionados en un sitio de anidación en Puerto Vallarta, México.

El estudio se realizó durante la temporada de anidación verano 2025 en el Campamento Tortuguero Boca de Tomates. Se evaluaron diez nidos incubados en un corral de playa (*ex situ*), con un éxito promedio de eclosión de 59.31 %. Se recolectaron 30 cascarones de huevos no eclosionados, en su mayoría con manchas rosadas compatibles con infección fúngica. Veintinueve cascarones fueron analizados mediante PCR dirigida al gen TEF-1α y 20 muestras se cultivaron en agar dextrosa Sabouraud. Además, se realizó histopatología en siete crías.

La PCR detectó ADN compatible con el complejo *Fusarium solani* en 19 de 29 cascarones (65.52 %), con bandas cercanas a 800 pb. Los cultivos mostraron crecimiento compatible con *Fusarium.* En las crías se observaron lesiones como degeneración vacuolar hepática, neumonía, miocarditis, lesiones renales con mineralización y estructuras fúngicas filamentosas.

Estos hallazgos sugieren que hongos ambientales y alteraciones patológicas podrían influir en el éxito de eclosión.
**Palabras clave:** *Fusarium solani,* tortugas marinas, patología, *Lepidochelys olivacea.*

**Abstract**
The olive ridley sea turtle (*Lepidochelys olivacea*) is classified as “Vulnerable” on the IUCN Red List and faces several threats, including habitat loss, pollution, bycatch, and climate change. In recent years, emerging infectious diseases have also been recognized as factors that may affect reproductive success, particularly fungal infections associated with the *Fusarium solani* species complex.
The aim of this pilot study was to describe pathological findings in olive ridley hatchlings (*Lepidochelys olivacea*) and evaluate the presence of fungi from the *Fusarium solani* species complex in eggshells from unhatched eggs at a nesting site in Puerto Vallarta, Mexico.
The study was conducted during the 2025 nesting season at the Boca de Tomates Sea Turtle Camp. Ten nests incubated in a beach corral (*ex situ*) were evaluated, with an average hatching success of 59.31%. Thirty eggshells from unhatched eggs were collected, many showing multifocal pink lesions suggestive of fungal infection. Twenty-nine eggshells were analyzed by PCR targeting the TEF-1α gene to detect *Fusarium solani*. Additionally, 20 eggshell samples were cultured on Sabouraud dextrose agar at 30 °C for five days, and histopathological analysis was performed on seven hatchlings from the same nests.
PCR detected DNA compatible with the *Fusarium solani* species complex in 19 of 29 eggshells (65.52%), with bands around 800 bp. Cultures showed fungal growth consistent with *Fusarium*. Microscopic lesions in hatchlings included hepatic vacuolar degeneration, pneumonia, myocarditis, renal mineralization, and structures compatible with filamentous fungi. These findings suggest that multiple environmental and pathological factors may influence hatching success.
**Keywords**: *Fusarium solani*, sea turtles, pathology*, Lepidochelys olivacea.*

## Introducción

La tortuga golfina (*Lepidochelys olivacea*) se encuentra clasificada como “Vulnerable” en la Lista Roja de Especies Amenazadas de la Unión Internacional para la Conservación de la Naturaleza (UICN), debido a múltiples amenazas que incluyen la pérdida de hábitat, la contaminación, la pesca incidental y el cambio climático (1). En los últimos años, además de estas amenazas, se han identificado

enfermedades infecciosas emergentes que pueden afectar su éxito de eclosión, particularmente infecciones fúngicas asociadas al complejo *Fusarium solani* (2-5). Estas infecciones suelen manifestarse macroscópicamente como manchas rosadas o azuladas en los cascarones, hallazgo asociado con la colonización fúngica del huevo o del ambiente del nido (5). Infecciones asociadas al complejo *Fusarium solani* han sido reportadas en nidos de tortugas marinas en diversas regiones del mundo, incluyendo el Caribe, el Pacífico y el océano Índico, donde se han identificado como una de las principales causas de mortalidad embrionaria (3,4).
Estudios de patología en embriones y crías de tortugas marinas han permitido identificar diversas lesiones asociadas con agentes infecciosos presentes en el ambiente del nido (5,6). Sin embargo, en muchos sitios de anidación aún existe información limitada que integre evaluaciones patológicas de crías con análisis microbiológicos del ambiente del nido (5). Asimismo, algunas especies del complejo *Fusarium solani* han sido descritas como patógenos oportunistas en humanos, lo que resalta su relevancia desde una perspectiva *One Health* (7).
El objetivo del presente estudio piloto fue describir hallazgos patológicos en crías de tortuga golfina (*Lepidochelys olivacea*) provenientes de nidos incubados en un corral de playa (*ex situ*) y evaluar la presencia de hongos del complejo *Fusarium solani* en cascarones de huevos no eclosionados en un sitio de anidación en Puerto Vallarta, México.

## Materiales y Métodos

### Sitio de estudio

El estudio se realizó durante la temporada de anidación verano 2025 en el Campamento Tortuguero Boca de Tomates, ubicado en Puerto Vallarta, Jalisco, México (20°40′06.9″ N, 105°16′17.1″ O). El campamento realiza patrullajes nocturnos a lo largo de aproximadamente 4 km de playa, donde los nidos detectados son reubicados a un corral de incubación en playa (*ex situ*) como medida de protección frente a depredación y perturbaciones humanas. La colecta de muestras se realizó bajo el permiso SEMARNAT SBRA/DGVS/01065/25**.**

### Muestreo de nidos

Se evaluaron 10 nidos de tortuga golfina (*Lepidochelys olivacea*) incubados en el corral de playa. La incubación tuvo una duración promedio de 53 días. Posteriormente, los nidos fueron revisados y limpiados dos días después de la eclosión, procedimiento mediante el cual se recuperan huevos no eclosionados y restos embrionarios. El éxito promedio de eclosión calculado para los nidos analizados fue de 59.31 %.

**Muestreo de cascarones**

Se recolectaron 30 cascarones provenientes de huevos no eclosionados con embriones en distintos estadios de desarrollo. Los cascarones presentaban manchas rosadas multifocales, hallazgo macroscópico compatible con infecciones por hongos del género *Fusarium*. Los 30 cascarones fueron almacenados en nitrógeno líquido (−120 °C) sin crioprotector hasta su procesamiento.

Posteriormente, 29 cascarones fueron utilizados para extracción directa de ADN mediante el método fenol-cloroformo-alcohol isoamílico. La detección molecular se realizó mediante PCR dirigida al gen del factor de elongación de la transcripción alfa (TEF-1α) utilizando los iniciadores TEF-Fs4f y TEF-Fs4r (8). Los productos de PCR fueron evaluados mediante electroforesis en gel de agarosa al 1.2 %.

**Cultivo micológico**

De manera paralela, 20 cascarones fueron utilizados para aislamiento micológico, sembrándose fragmentos de cascarón en agar Sabouraud dextrosa a 30°C (9). Actualmente se realizan extracciones de ADN a partir de los cultivos con el objetivo de realizar su caracterización molecular.

**Evaluación patológica de crías**

Se examinaron 7 crías provenientes de los mismos nidos evaluados. Cinco de estas crías eclosionaron aparentemente normales, pero murieron pocas horas después de emerger, antes de su liberación. Las dos crías restantes presentaban malformaciones congénitas y fueron encontradas muertas dentro del nido, sin signos de descomposición. Las crías fueron sometidas a necropsia completa. Se registraron variables biométricas, incluyendo peso corporal, longitud y ancho del caparazón. Se recolectaron muestras de órganos para histopatología, las cuales fueron fijadas en formalina amortiguada al 10 %, procesadas mediante técnicas histológicas rutinarias y teñidas con hematoxilina-eosina. Se realizó una clasificación binaria para registrar la presencia (1) o ausencia (0) de lesiones microscópicas en cada órgano evaluado. Como análisis estadístico, se calcularon frecuencias relativas (n=7).

**Resultados**

En el análisis molecular de los 29 cascarones evaluados mediante PCR, 19 de 29 cascarones (65.52 %) mostraron amplificación compatible con el complejo *Fusarium solani*. Las bandas observadas en gel de agarosa presentaron un tamaño aproximado de ~800 pares de bases, consistente con el tamaño observado en el control positivo utilizado en la reacción (Fig.1). El crecimiento micológico fue

observable aproximadamente al quinto día de incubación, mostrando características morfológicas compatibles con hongos del género *Fusarium* spp. (Fig.2). En la evaluación histopatológica de las 7 crías examinadas, se observaron diversas lesiones microscópicas (Fig. 3).

En hígado se observaron degeneración vacuolar (85.7 %), congestión (42.9 %) y hepatitis (42.9 %). En pulmón se identificaron neumonía (57.1 %), congestión (71.4 %) y edema (14.3 %). En corazón se observaron miocarditis (57.1 %) y necrosis (28.6 %). En riñón se registraron degeneración hidrópica (71.4 %), congestión (71.4 %), mineralización (42.9 %) y glomerulonefritis (28.6 %). Se observó presencia de hifas fúngicas en al menos un tejido en el 42.9 % de los individuos evaluados. (n = 7).

## Discusión y Conclusiones

Las infecciones asociadas al complejo *Fusarium solani* han sido ampliamente documentadas como un factor importante de mortalidad embrionaria en tortugas marinas en diversas regiones del mundo. Las lesiones macroscópicas observadas en los cascarones analizados en este estudio, caracterizadas por manchas rosadas multifocales, coinciden con descripciones previas de infecciones fúngicas en huevos de tortugas marinas reportadas en el Caribe, el Pacífico y el océano Índico (2-5).

La detección molecular de ADN compatible con el complejo *Fusarium solani* en el 65.52 % de los cascarones analizados sugiere que este hongo podría estar presente de manera frecuente en los nidos evaluados. Asimismo, el crecimiento micológico compatible con *Fusarium* en cultivos obtenidos de cascarones respalda la presencia de este género en el ambiente del nido. Sin embargo, la detección del hongo en los cascarones no permite establecer de manera definitiva una relación causal directa con la mortalidad embrionaria observada.

Los hallazgos histopatológicos observados en las crías, incluyendo degeneración vacuolar hepática, neumonía, miocarditis, lesiones renales con mineralización y presencia de estructuras compatibles con hifas en algunos tejidos, sugieren que múltiples factores podrían estar involucrados en la mortalidad de los embriones o en la supervivencia temprana de las crías. Estas alteraciones podrían estar asociadas tanto a procesos infecciosos como a condiciones ambientales del nido, tales como hipoxia, humedad o variaciones de temperatura, factores que han sido previamente descritos como determinantes del éxito de eclosión en tortugas marinas (6).

La coincidencia entre la presencia de *Fusarium* en cascarones de huevos no eclosionados y la observación de estructuras fúngicas en tejidos de algunas crías sugiere la posible participación de agentes fúngicos en los procesos patológicos observados. No obstante, dado el tamaño limitado de la muestra y el carácter exploratorio del estudio, se requieren investigaciones adicionales que integren

análisis microbiológicos, patológicos y ambientales para comprender con mayor precisión el papel de los hongos en la mortalidad embrionaria de tortugas marinas. Finalmente, la presencia de especies del complejo *Fusarium solani*, conocidas también como patógenos oportunistas en humanos, resalta la importancia de estudiar estos microorganismos desde una perspectiva de conservación y bajo el enfoque *One Health*, considerando la interacción entre la salud de la fauna silvestre, los ecosistemas y la salud humana.

**Agradecimientos:** Agradecemos al equipo del Campamento Tortuguero Boca de Tomates.




**Figura 1.** PCR para *Fusarium solani* complex (FSSC) en cascarones de huevos no eclosionados de *Lepidochelys olivacea*. M: marcador 100 bp; C+: control positivo; C−: control negativo; 1–30: muestras. Agarosa 1.2%.

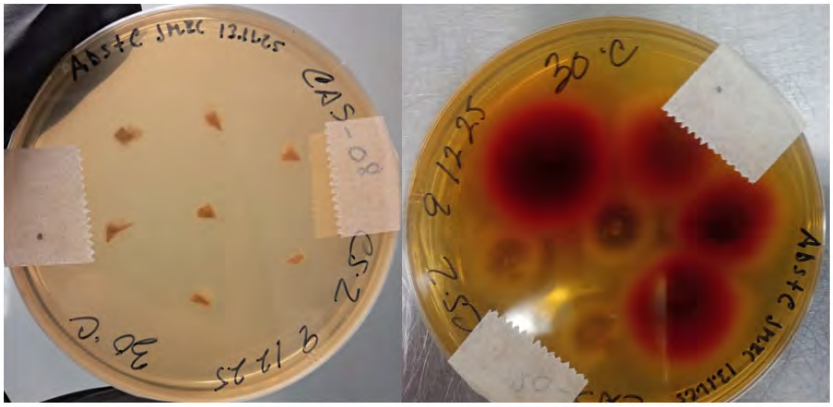

**Figura 2.** Cultivo fúngico de cascarones de *Lepidochelys olivacea* en agar dextrosa Sabouraud a 30 °C (día 0–10).

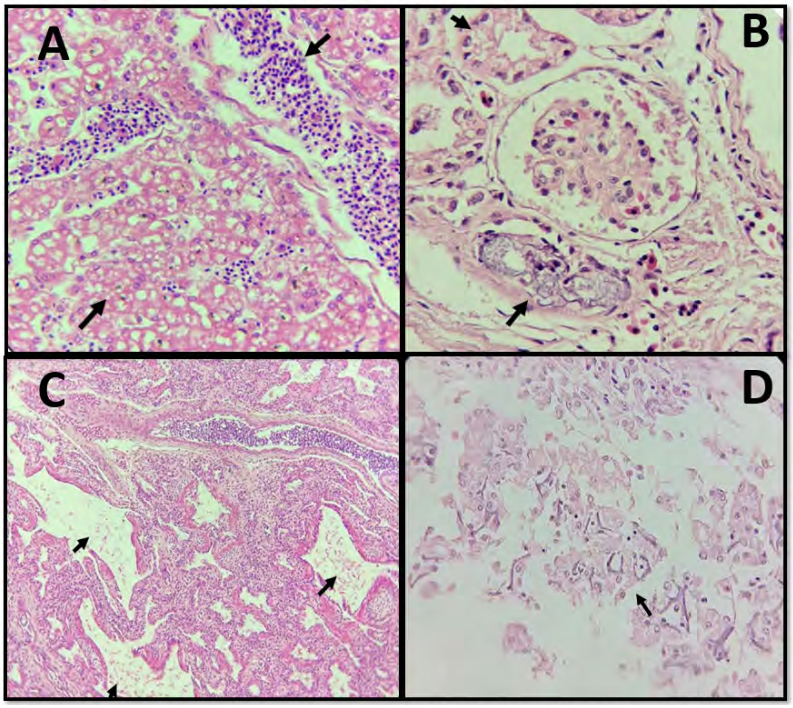


**Figura 3.** Hallazgos histopatológicos en crías de *Lepidochelys olivacea*. (A) Hígado con degeneración vacuolar moderada generalizada y hepatitis histiocítica linfoplasmocítica ligera multifocal (H&E, 40×). (B) Riñón con degeneración hidrópica moderada generalizada y mineralización ligera multifocal (H&E, 40×). (C) Pulmón con edema faveolar ligera multifocal (H&E, 10×). (D) Hifas fúngicas compatibles con *Fusarium spp*. asociadas a necrosis (H&E 10×).

## Referencias


1. Abreu-Grobois A, Plotkin P. *Lepidochelys olivacea*. The IUCN Red List of Threatened Species. 2008; e.T11534A3292503. Available from: https://dx.doi.org/10.2305/IUCN.UK.2008.RLTS.T11534A3292503
2. Gleason FH, Allerstorfer M, Lilje O. Newly emerging diseases of marine turtles, especially sea turtle egg fusariosis (SEFT), caused by species in the *Fusarium solani* complex (FSSC). **Mycology**. 2020;11(3):184-194. doi:10.1080/21501203.2019.1710303
3. Sarmiento-Ramírez JM, Abella-Pérez E, Phillott AD, Sim J, van West P, Martín MP, et al. Global distribution of two fungal pathogens threatening endangered sea turtles. **PLoS One**. 2014;9(1):e85853. doi:10.1371/journal.pone.0085853
4. Kuschke S, Wyneken J, Cray C, Turla E, Kinsella M, Miller D. *Fusarium* spp.: an emerging fungal threat to leatherback (*Dermochelys coriacea*) eggs and neonates. **Front Mar Sci**. 2023;10:1170376. doi:10.3389/fmars.2023.1170376
5. Hoh D, Lin YF, Liu WA, Mohamed Sidique SN, Tsai I. Nest microbiota and pathogen abundance in sea turtle hatcheries. **Fungal Ecol**. 2020;47:100964. doi:10.1016/j.funeco.2020.100964
6. Scaglione FE, Cuccato M, Longato E, Pregel P, Zucca D, Nannarelli S, et al. Pathology of free-living loggerhead turtle embryos. **Vet Sci**. 2025.
7. Sáenz V, Alvarez-Moreno C, Le Pape P, Restrepo S, Guarro J, Ramírez AMC. A One Health perspective to recognize *Fusarium* as important in clinical practice. **J Fungi (Basel)**. 2020;6(4):235. doi:10.3390/jof6040235
8. Arif M, Chawla S, Zaidi NW, Rayar JK, Variar M, Singh US. Development of specific primers for genus *Fusarium* and *Fusarium solani* using rDNA subunit and transcription elongation factor (TEF-1α) gene. **Afr J Biotechnol**. 2012;11:444-447.
9. Cighir A, Mare AD, Vultur F, Cighir T, Pop SD, Horvath K, et al. *Fusarium* spp. in human disease: exploring the boundaries between commensalism and pathogenesis. **Life (Basel)**. 2023;13(7):1440. doi:10.3390/life13071440

# HEMANGIOMA CAVERNOSO EN UN PERICO CACHETES AMARILLOS (*Amazona autumnalis*)

**Matamoros RJ[1*], Miranda-Antonio ML[1], Sánchez GF[2]**
[1]Hospital de aves de ornato, compañía y silvestres DMZA, FMVZ-UNAM
[2]Laboratorio de Diagnóstico e Investigación en Enfermedades de las Aves DMZA, FMVZ-UNAM
**Correspondencia: spuma91@hotmail.com**

## Resumen
El hemangioma cavernoso es una neoplasia vascular benigna caracterizada por la proliferación de canales vasculares dilatados llenos de sangre. Se describe el caso de un perico cachetes amarillos (*Amazona autumnalis*) de 30 años de edad que presentó una masa cutánea de crecimiento progresivo en la región periocular derecha con extensión al canal auditivo. Se realizó la resección parcial debido a la adherencia que presentaba la masa a estructuras profundas y se remitió al Laboratorio de Diagnóstico e Investigación en Enfermedades de las Aves de la FMVZ-UNAM para su análisis. La histopatología reveló abundantes canales vasculares revestidos por células endoteliales bien diferenciadas, confirmando el diagnóstico de hemangioma cavernoso. El paciente presentó una evolución post-quirúrgica favorable. Estos hallazgos resaltan la importancia del diagnóstico histopatológico para diferenciar neoplasias vasculares benignas de malignas.
**Palabras clave:** Hemangioma cavernoso, perico, neoplasia vascular, histopatología, resección.

## Abstract
Cavernous hemangioma is a benign vascular neoplasm characterized by the proliferation of dilated blood-filled vascular channels. This report describes the case of a 30-year-old red-lored amazon (*Amazona autumnalis*) that presented with a progressively growing cutaneous mass in the right periocular region with extension into the auditory canal. Partial resection was performed due to the adhesion of the mass to deeper structures, and the tissue was submitted to the FMVZ-UNAM avian disease diagnosis and research laboratory for analysis. Histopathology revealed numerous vascular channels lined by well-differentiated endothelial cells, conforming to the diagnosis of cavernous hemangioma. The patient showed a favorable postoperative outcome. These findings highlight the importance of the histopathological diagnosis in differentiating benign from malignant vascular neoplasms.
**Keywords:** Cavernous hemangioma, parrot, vascular neoplasm, histopathology, resection.

## Introducción

Las enfermedades neoplásicas en aves de ornato y compañía están dejando de ser un diagnóstico *post mortem*, debido a que los tutores cada vez son más conscientes del bienestar de sus aves y demandan servicios veterinario de calidad, por lo cual, se han desarrollado en los últimos años servicios veterinarios especializados en este tipo de aves, mejorando el diagnóstico, el pronóstico y las opciones terapéuticas, sin embargo, la información disponible sobre los proceso neoplásicos en aves sigue siendo limitado.[1] Ante este panorama, el objetivo de este trabajo es describir las características microscópicas de un hemangioma cavernoso cutáneo en un perico cachetes amarillos (*Amazona autumnalis*), el tratamiento y la evolución clínica favorable posterior a la escisión de la masa. Los hemangiomas son neoplasias vasculares benignas caracterizadas por la proliferación de células endoteliales que forman estructuras vasculares llenas de sangre y han sido descritas en mamíferos y aves.[2]

## Historia clínica

Se trata de un perico cachetes amarillos (*Amazona autumnalis*), de 30 años de edad, que fue llevado a consulta médica al Hospital de Aves de Ornato, Compañía y Silvestres de la Facultad de Medicina Veterinaria y Zootecnia - Universidad Nacional Autónoma de México (FMVZ-UNAM). El ave se alojaba en una jaula cerca de la cocina, la dieta consistía en semillas de girasol, cacahuate, manzana, guayaba, sandía, melón, calabaza, elote, zanahoria, apio, bolillo, tortillas y croqueta para psitácidos. Se menciona que hace 4 años presentó un tejido de neoformación cerca del ojo derecho, de color café y en un lapso de 2 años evolucionó a una masa bilobulada. Hace 2 meses se observó que la masa comenzó a invadir el espacio periocular ocasionando epífora en el ojo derecho, por lo que acuden a consulta con un MVZ que realiza una biopsia dando como diagnóstico lipoma o granuloma. El paciente es llevado al hospital y en la revisión médica el paciente presentó peso de 488 g y condición corporal ⅗, durante el examen físico se detectó un tejido de nueva formación a nivel de piel adyacente al canal auditivo derecho, es de color verde, consistencia suave y con escasa cantidad de plumas y el tejido se extiende hacia el anillo periocular (Figura 1 A); se realiza toma radiográfica donde se aprecia a nivel de la piel de la región del canal auditivo una estructura radiolúcida, el ave se hospitaliza para iniciar tratamiento de estabilización y la remoción quirúrgica de la neoplasia.

Al día 3 de hospitalización se realizó la resección de la masa mediante incisión en el tejido circundante y disección, obteniendo su resección parcial debido a que una porción se encontraba adherida al canal auditivo. Se aplicó la hemostasia directa sin presencia de hemorragia, posteriormente se irrigó con solución salina fisiológica

para realizar el cierre con un patrón de sutura simple discontinuo. La masa es enviada al laboratorio de diagnóstico e investigación en enfermedades de las aves, FMVZ-UNAM. El ave responde favorablemente al tratamiento post quirúrgico que consiste en limpiezas con solución electrolizada de superoxidación, aplicación de aceite ozonizado de girasol, analgesia y antibioterapia.

**Hallazgos macroscópicos**

Se recibió un nódulo de tejido, que mide 3.5 cm de diámetro, es de color rojo oscuro, consistencia suave y está rodeada por una cápsula de tejido conectivo, la superficie de corte es lisa y de color rojo oscuro (Figura 1 B).

**Histopatología**

Se revisaron dos secciones de tejido, en donde se apreció abundante cantidad de canales vasculares de gran tamaño, que contienen eritrocitos en su interior y se encontraron revestidos por células endoteliales que presentaron núcleo pequeño, redondo, eucromático, ocasionalmente con 1 nucléolo prominente y mínima anisocariosis (Figura 1C). El citoplasma fue abundante, ligeramente eosinofílico y de bordes mal definidos. En algunas zonas los vasos sanguíneos se apreciaron separados por moderada cantidad de tejido conectivo fibroso. En otras zonas se detectó moderada cantidad de macrófagos fagocitando eritrocitos (hemosiderófagos). No se detectaron células neoplásicas en los bordes quirúrgicos de las secciones examinadas. Los cambios microscópicos son consistentes con un hemangioma cavernoso.

**Criterios diagnósticos**

Los hemangiomas son neoplasias bien delimitadas, que generalmente presentan una cápsula, son de color rojo oscuro y consistencia suave; microscópicamente se encuentran constituidos por canales vasculares de diferente tamaño, llenos de sangre, revestidos por una sola capa de células endoteliales bien diferenciadas y son llamados cavernosos debido al gran tamaño de los canales vasculares que generalmente son separados un estroma de tejido conectivo.[3] Todas estas características son consistentes con el proceso neoplásico descrito en este reporte.

**Diagnósticos diferenciales**

El diagnóstico diferencial de este tipo de neoplasias en las aves, incluye a otros tumores de origen vascular como los hemangiosarcomas, pero estos, son poco comunes en piel y se presentan con más frecuencia en órganos internos y el comportamiento biológico y las características microscópicas nos permiten diferenciarlo. También debemos diferenciar a los hemangiomas de los hematomas subcutáneos que generalmente son consecuencia de procesos traumáticos.

**Discusión**

Los cambios macro y microscópicos son consistentes con un hemangioma cavernoso de piel. Dicha neoplasia forma parte de las neoplasias vasculares, histológicamente se caracterizan por la formación de canales vasculares, pequeños a grandes, revestidos por una sola capa de células endoteliales bien diferenciadas, son tumores de comportamiento biológico benigno, como sucedió en nuestro caso. Se reportan más comúnmente en periquitos australianos (*Melopsittacus undulatus*), que en otras aves,[1] aunque hay reportes en Agapornis (*Agapornis fischeri*),[2] palomas (*Columba livia domestica*),[4] y zorzal común (*Turdus leucomelas*).[5] Usualmente se encuentran en la piel (región del ala, cuello, inguinal, miembros pélvicos y cloaca) y el bazo.[1] Los hemangiomas se clasifican en capilares y cavernosos, en los hemangiomas cavernosos predominan espacios vasculares dilatados separados por estroma fibroso, mientras que los hemangiomas capilares se caracterizan por vasos de menor calibre y con mayor celularidad, las figuras mitóticas son poco frecuentes,[3] y de acuerdo a nuestros métodos de búsqueda, este es el primer caso de hemangioma cavernoso cutáneo detectando en un psitácido.

Es importante establecer un diagnóstico diferencial con los hemangiosarcomas, que son de comportamiento biológico maligno e histológicamente se caracterizan por áreas hipercelulares compuestas por células fusiformes a poligonales con marcadas atipias celulares que forman hendiduras o canales vasculares revestidos por más de una capa de células endoteliales con figuras mitóticas frecuentes.[3] Los hemangiosarcomas son más comunes que los hemangiomas y se han detectado en psitácidos, anatidos, galliformes, paserinos y pueden localizarse en miembros torácicos, miembros pélvicos, celoma y órganos internos.[1,4,6,7] En las aves domésticas se ha documentado que tanto los hemangiomas como los hemangiosarcomas están asociados a la infección por el virus de la Leucosis aviar del subgrupo J, pero esto no ha sido demostrado en aves de ornato, compañía y silvestres. En la literatura se menciona que los tumores vasculares en patos pueden ser influenciados por la exposición a los rayos solares ya que se desarrollan principalmente en sitios de la piel con escaso plumaje.[1]

Los hemangiomas son poco invasivos y generalmente son poco reincidentes, clínicamente, los hemangiomas suelen presentarse como masas bien delimitadas que pueden ir desde el rojo brillante hasta el marrón oscuro, lo cual depende de la vascularización y del contenido de eritrocitos en los espacios vasculares; generalmente son de crecimiento lento y se tratan mediante la escisión completa en los animales domésticos. Pero en aves, hay pocos reportes donde se describe el manejo de hemangiomas mediante escisión quirúrgica dando resultados exitosos. Ejemplo de ello es el reporte de caso en una paloma (*Columba livia*),[4] que respondió favorablemente al procedimiento quirúrgico, cicatrizando de manera adecuada con

recuperación completa del ave. Similar a lo observado en el presente caso, la escisión de la neoplasia fue exitosa y el paciente evolucionó de manera favorable, lo cual corresponde a la naturaleza benigna de dicha neoplasia cuando es completamente removida. De igual forma, existe un reporte de caso en un zorzal común (*Turdus leucomelas*,[5] que presentaba una masa pedunculada a nivel de la mejilla derecha, la cual fue removida quirúrgicamente y enviada a análisis histopatológico, mostrando la presencia de canales vasculares revestidos por una sola capa de células endoteliales llenas de eritrocitos concluyendo que se trataba de un hemangioma.

**Conclusión**

El presente reporte de caso describe la presencia de un hemangioma en un perico cachetes amarillos (*Amazona autumnalis*), la cual es una neoplasia vascular benigna que ha sido reportada en aves de compañía en los últimos años, pero, nunca en su variedad cavernosa. Este caso resalta la importancia del diagnóstico histopatológico para diferenciar entre neoplasias vasculares benignas y malignas, mejorando los procedimientos médicos. Así mismo, se describe por primera vez en nuestro país el tratamiento exitoso de dicha neoplasia, a través de la escisión quirúrgica, logrando un tratamiento efectivo que permitió la evolución favorable y la recuperación del paciente.

## Bibliografía

1. Reavill DR. Tumors of pet birds. Vet Clin North Am Exot Anim Pract. 2004 Sep;7(3):537-60, v. doi: 10.1016/j.cvex.2004.04.008. PMID: 15296864.
2. Kianfar Y, Nikzad M, Hajipour P, Shokrpoor S, Peighambari SM. First report of mixed-type hemangioma in a Yellow Fischer lovebird (*Agapornis fischeri*) in Iran. J Poul Sci Avian Dis. 2026;4:1-7.
3. Hendrick MJ. Tumors in Domestic Animals. 5th ed. Wiley; 2016
4. Laku D, Bokko BP, Mohammed A, Mana HP, Haruna AA, Adam MK, Yusuf ZB, Saidu AM, Mutah AA, Gambo HI, Mohzo DL, Melia SH, Abdullahi AM. Hemangioma in a carneau pigeon (*Columba livia domestica*): Case report. Inter J Vet Sci Anim Husb. 2021;6(6):05-07.
5. Marietto-Gonçalves GA, Tonin AA. Hemangioma in Pale-Breasted Thrush (*Turdus leucomelas*). Rev Mult Saú. 2025;6(4):44-49.
6. Castro PF, Fantoni DT, Miranda BC, Matera JM. Prevalence of Neoplastic Diseases in Pet Birds Referred for Surgical Procedures. Vet Med Int. 2016; 2016(1).
7. Sánchez-Godoy F, Ledesma-Ramírez I, Morales-Salinas E. A retrospective study of neoplasms in ornamental and pet birds diagnosed at the Hospital de Aves of the Universidad Nacional Autónoma de México (2007-2014). Braz J Vet Pathol, 2020, 13(1), 1 – 11.

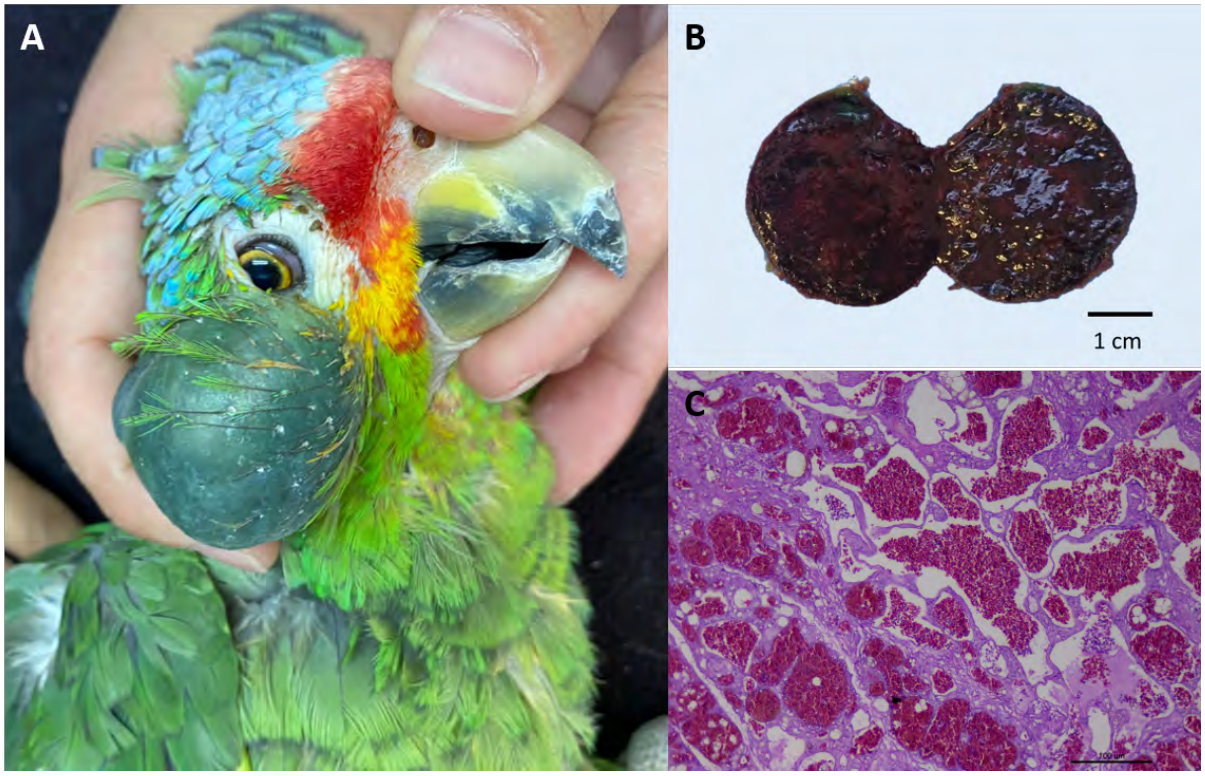


**Figura 1**. Loro amazónico con hemangioma cavernoso cutáneo. **A**. En la piel de la región lateral de la cabeza y extendiendo hacia la zona periocular se observa un tejido de nueva formación, de color verde claro, bien delimitado y de consistencia suave. **B**. Espécimen quirúrgico con forma esférica, bien delimitado, encapsulado y de color rojo oscuro. **C**. Fotomicrografía del tejido de neoformación que exhibe grandes canales vasculares, separados por moderada cantidad de tejido conectivo y que se encuentran revestidos por una capa de células endoteliales. Tinción de H&E, barra de 100 µm.

# HEMANGIOSARCOMA ENCEFÁLICO EN UN EQUINO. REPORTE DE CASO

**Ortega M.A.[1], Bernal R.U.T[1], López Q.F.A[1], Pérez R.P.A[1], Martinez V.A.N[1], Salas G.C.G[1]**

[1] Universidad Nacional Autónoma de México; Facultad de Medicina Veterinaria y Zootecnia; Departamento de Patología Veterinaria

**Correspondencia: salas.ger@gmail.com**

## Resumen

El hemangiosarcoma es una neoplasia maligna de origen endotelial cuya presentación primaria en encáfalo en equinos y otras especies es poco frecuente. Se presenta el caso de un equino hembra de 11 años de edad, raza appendix, con antecedente de signos neurológicos progresivos de seis meses de evolución, incluyendo episodios compatibles con narcolepsia, compromiso del nervio hipogloso y marcha en círculos, además de pérdida de peso, por lo que se decidió realizarle la eutanasia.

En la necropsia, el encéfalo presentó múltiples lesiones nodulares rojo oscuras, parcialmente delimitadas, distribuidas en ambos hemisferios cerebrales y cerebelo de manera aleatoria, que sobresalían del parénquima y se extendían intraparenquimatosamente en su superficie de corte.

Histológicamente, las lesiones intracraneales están constituidas por tejido neoplásico compuesto por células endoteliales pleomórficas que revisten canales vasculares irregulares de diversos calibres, con áreas de hemorragia y necrosis, compatibles con hemangiosarcoma

Este caso resalta la presentación poco frecuente del hemangiosarcoma intracraneal en equinos y su asociación con los signos neurológicos progresivos, contribuyendo a la documentación de esta entidad en la especie.

**Palabras clave:** Hemangiosarcoma, encefálico, equino, neoplasia vascular.

## Abstract

Hemangiosarcoma is a malignant neoplasm of endothelial origin, with rare primary encephalic presentation in equines and other species. This report describes the case of an 11-year-old Appendix Quarter Horse mare with progressive neurological signs over six months, including episodes compatible with narcolepsy, hypoglossal nerve involvement, circling behavior, and weight loss, leading to euthanasia.

Upon necropsy, the brain showed multiple dark red, partially demarcated nodular lesions. These were distributed in both cerebral hemispheres and the cerebellum, protruding from the parenchyma and extending into the tissue on cut section.
Histologically, the intracranial lesions consist of neoplastic tissue composed of pleomorphic endothelial cells lining irregular vascular channels of varying caliber, with areas of hemorrhage and necrosis, consistent with hemangiosarcoma.
In summary, this case highlights the rare presentation of intracranial hemangiosarcoma in equines and its association with progressive neurological signs, thereby contributing to the documentation of this entity in the species.
**Keywords:** Hemangiosarcoma, encephalic, equine, vascular neoplasia

## Introducción

El hemangiosarcoma es una neoplasia maligna de origen endotelial caracterizada por la formación de canales vasculares irregulares y un comportamiento biológico agresivo (1,2). En medicina veterinaria, se presenta con mayor frecuencia en el perro, mientras que en equinos es poco común (3,4). De acuerdo con su distribución, puede presentarse en forma cutánea o visceral, siendo esta última la más frecuente y clínicamente relevante, en bazo, hígado y corazón (1,5). Asimismo, los hemangiosarcomas viscerales se reconocen por su alta capacidad metastásica y por presentaciones multicéntricas (6).
El diagnóstico clínico de esta neoplasia puede ser desafiante debido a la naturaleza inespecífica de sus signos, especialmente en localizaciones atípicas como el sistema nervioso central (7). Las técnicas de imagen pueden contribuir a la identificación de lesiones, sin embargo, el diagnóstico definitivo se basa en la evaluación histopatológica, donde se observan proliferaciones de células endoteliales que revisten canales vasculares irregulares (2,5).
La localización encefálica es considerada rara en animales domésticos y aún más en equinos, con escasos reportes en la literatura, lo que limita la caracterización de sus manifestaciones clínicas y hallazgos patológicos (8).
En este contexto, el objetivo del presente trabajo es describir las características clínico-patológicas de un caso de hemangiosarcoma intracraneal en un equino, contribuyendo a la documentación de esta entidad en la especie.

## Historia clínica

Se recibió un equino para estudio post-mortem en el servicio diagnóstico del departamento de patología de la FMVZ UNAM. El caso correspondió a un caballo hembra de 11 años de edad, raza appendix, con antecedente de signos neurológicos progresivos con aproximadamente seis meses de evolución, caracterizados por episodios compatibles con narcolepsia, compromiso del nervio

hipogloso y marcha en círculos. De manera concomitante, presentó pérdida progresiva de peso. Debido al deterioro clínico, se decidió la eutanasia.

**Hallazgos macroscópicos**

Los hallazgos más relevantes durante la necropsia fueron los siguientes: En la inspección externa presentaba regular condición corporal (2/5), peso corporal de 350 kg y mucosas oculares y oral pálidas.

En el sistema nervioso central, se observaron múltiples lesiones nodulares corticales de entre 0.5 y 1.5 cm de diámetro, distribuidas en hemisferios cerebrales, cerebelo y tallo encefálico; eran de superficie irregular, consistencia friable y deformaban la simetría encefálica en diversos sitios. Asimismo, se presentó congestión marcada de los vasos leptomeníngeos.

No se identificaron lesiones macroscópicas ni microscópicas particulares en bazo, hígado, corazón ni en el resto de los tejidos.

**Hallazgos histológicos**

En encéfalo y cerebelo se identifica tejido neoplásico de origen endotelial, multifocal, localizado tanto en leptomeninges como en parénquima nervioso. Las células neoplásicas forman canales vasculares irregulares, tortuosos y ectásicos, frecuentemente ocupados por abundantes eritrocitos. Estas células presentan de escaso a moderado citoplasma ahusado, de márgenes indistinguibles; tienen núcleos redondos a ovalados predominantemente eucromáticos, con moderada anisocariosis y pleomorfismo, así como escasas binucleaciones. Se identifican dos figuras mitóticas en un área de 2.37 $mm^2$. En el neuroparénquima hay zonas hemorrágicas, pigmento hemático multifocal, edema perivascular y desmielinización multifocal.

**Pruebas complementarias**

El diagnóstico se estableció con base en los hallazgos macroscópicos y la evaluación histopatológica post mortem de las lesiones intracraneales. Los hallazgos patológicos macroscópicos y microscópicos son característicos de la entidad, por lo que no se realizaron análisis adicionales.

**Criterio diagnóstico**

Con base en el aspecto macroscópico friable y hemorrágico de las lesiones, la proliferación neoplásica de células endoteliales pleomórficas que formaban canales vasculares irregulares y anastomosantes, así como áreas de hemorragia y necrosis,

se sustenta la naturaleza maligna de un proceso neoplásico de origen vascular (hemangiosarcoma).

**Diagnósticos diferenciales**

Se considero como diagnóstico diferencial al hemangioma. Aunque el hemangioma puede presentar proliferaciones vasculares La multifocalidad de las lesiones, junto con la presencia de pleomorfismo celular, patrón infiltrativo y áreas de necrosis y hemorragia, no son característicos de una neoplasia benigna.

En conjunto, los hallazgos fueron consistentes con hemangiosarcoma intracraneal**.**

**Discusión**

El hemangiosarcoma es una neoplasia maligna de origen endotelial caracterizada por su comportamiento agresivo, alta capacidad metastásica y presentación predominantemente visceral en especies domésticas (1,2). En medicina veterinaria, se describe con mayor frecuencia en el perro, mientras que en equinos es poco común, sin una predisposición clara de raza o sexo, aunque suele presentarse en animales adultos (3,4). La localización primaria en encéfalo es considerada como rara, con escasos reportes en la literatura.

El presente caso corresponde a un equino hembra adulta de raza appendix que presentó múltiples lesiones nodulares, multifocales, de aspecto hemorrágico y parcialmente delimitadas en encéfalo y cerebelo, con extensión hacia el parénquima. Estos hallazgos macroscópicos, en conjunto con las características histopatológicas observadas (proliferación de células endoteliales pleomórficas formando canales vasculares irregulares con áreas de hemorragia y necrosis), permiten establecer el diagnóstico de hemangiosarcoma encefálico (2,5).

La distribución multifocal de las lesiones y su carácter hemorrágico sugieren un comportamiento biológico infiltrante, compatible con diseminación metastásica o un patrón multicéntrico (6). No obstante, la ausencia de una lesión primaria identificable fuera del sistema nervioso central limita la determinación de su origen, aunque suguiere fuertemente el origen primario intracraneal.

Los signos neurológicos referidos, se correlacionan directamente con la presencia de lesión intracraneal. En este contexto, el estudio postmortem resultó fundamental no solo para la identificación de la lesión, sino para su adecuada caracterización y el establecimiento del diagnóstico definitivo.

**Conclusión**

Este caso llama la atención por la rara presentación presumiblemente primaria del hemangiosarcoma a nivel encefálico y demuestra que aunque sea de manera esporádica, los hemangiosarcomas pueden presentarse sin evidencia de ser de origen metastásico en el sistema nervioso central de equinos. La correlación entre

los hallazgos macroscópicos y microscópicos fue determinante para establecer su naturaleza neoplásica y descartar otros procesos. Este reporte aporta evidencia de una presentación poco frecuente en la especie y refuerza la necesidad de una evaluación post mortem completa en casos con signos neurológicos progresivos.

## Bibliografía


1. Meuten, D. J. (2017). Tumors in domestic animals (5th ed.).
2. Zachary, J. F. (Ed.). (2017). Pathologic basis of veterinary disease (6th ed.). Elsevier.
3. Vail, D. M., Thamm, D. H., & Liptak, J. M. (2019). Withrow and MacEwen's small animal clinical oncology (6th ed.). Elsevier.
4. Goldschmidt, M. H., & Hendrick, M. J. (2002). Tumors of the skin and soft tissues. Lowa State Press.
5. Maxie, M. G. (2016). Jubb, Kennedy & Palmer's pathology of domestic animals (6th ed.) Elsevier.
6. Summers, B. A., Cummings, J. F., & de Lahunta, A. (1995). Veterinary neuropathology. Mosby.
7. Higgins, R. J., & Dickinson, P. J. (2013). Tumors of the nervous system. In M. G. Maxie. Jubb, Kennedy & Palmer's pathology of domestic animals (6th ed). Elsevier.
8. Brown, N. O., Patnaik, A. K., & MacEwen, E. G. (1985). Canine hemangiosarcoma: Retrospective analysis of 104 cases. Journal of the American Veterinary Medical Association.
9. Southwood, L. L., & Baxter, G. M. (2006). Neoplasia in the horse. Veterinary Clinics of North America: Equine Practice. https://doi.org/10.1016/j.cveq.2006.08.008
10. Valentine, B. A. (2006). Survey of equine cutaneous neoplasia in the Pacific Northwest. Journal of Veterinary Diagnostic Investigation. https://doi.org/10.1177/104063870601800123

**Figura 1.** Cerebro. Vista ventro-lateral (hemisferio izquierdo). **Figura 2.** Cerebro. Vista ventral. En ambas imágenes se observan, de manera multifocal y aleatoria (afectando ambos hemisferios cerebrales y el cerebelo), lesiones nodulares rojo oscuras, de bordes parcialmente delimitados, que protruyen sobre el parénquima del órgano.

**Figura 3.** Cerebro fijado. Vista dorsal. Se observa asimetría entre ambos hemisferios, así como vasos leptomeníngeos evidentemente congestionados. Asimismo, se evidencian en el hemisferio izquierdo y en el cerebelo áreas de tejido de nueva formación previamente descritas**.**

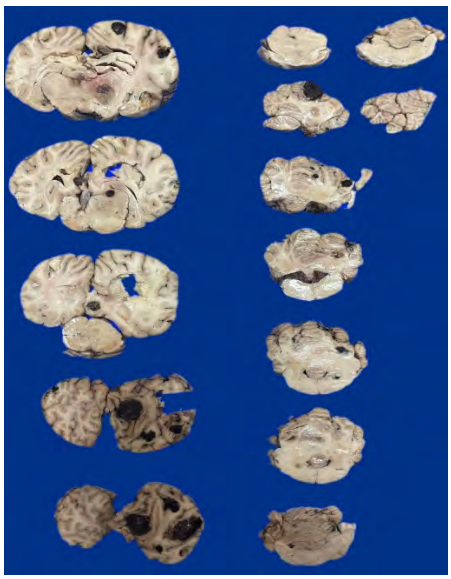

**Figura 4.** Encéfalo y cerebelo fijados en formol al 10%. Cortes coronales. En la superficie de corte se observa tejido nodular con distribución multifocal y aleatoria intraparenquimatosa, afectando sustancia gris y blanca, que expande y comprime el parénquima adyacente y los ventrículos laterales.

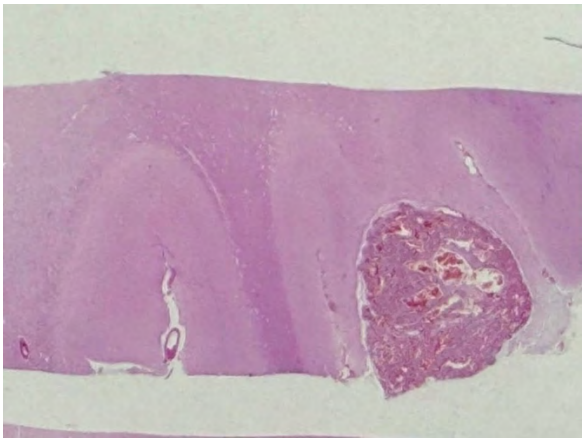

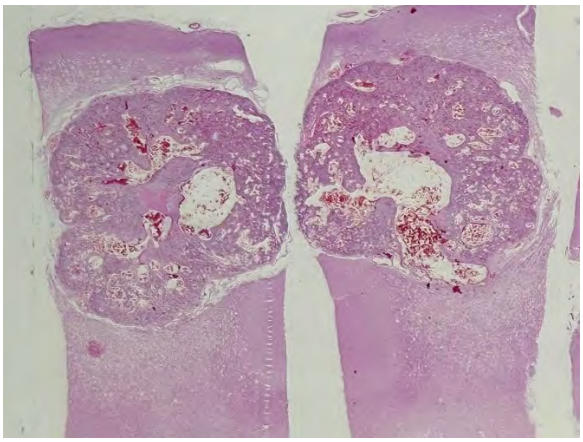

**Figuras 5 y 6.** Fotomicrografías de encéfalo (lóbulo temporal) a bajo aumento. Se observa en la región subcortical tejido de nueva formación intraxial que reemplaza y expande de manera irregular el parénquima cerebral adyacente.

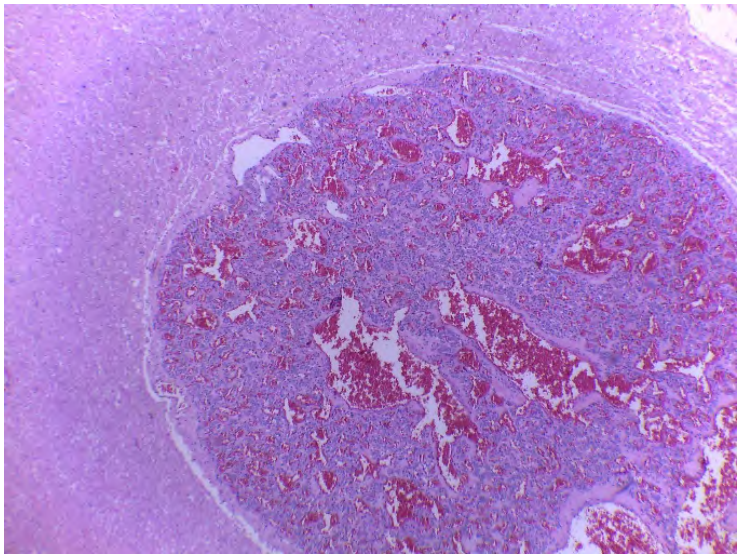

**Figura 7.** Mayor aumento del tejido neoplásico intraaxial. Corresponde a tejido solido/denso, hemorrágico y bien delimitado.

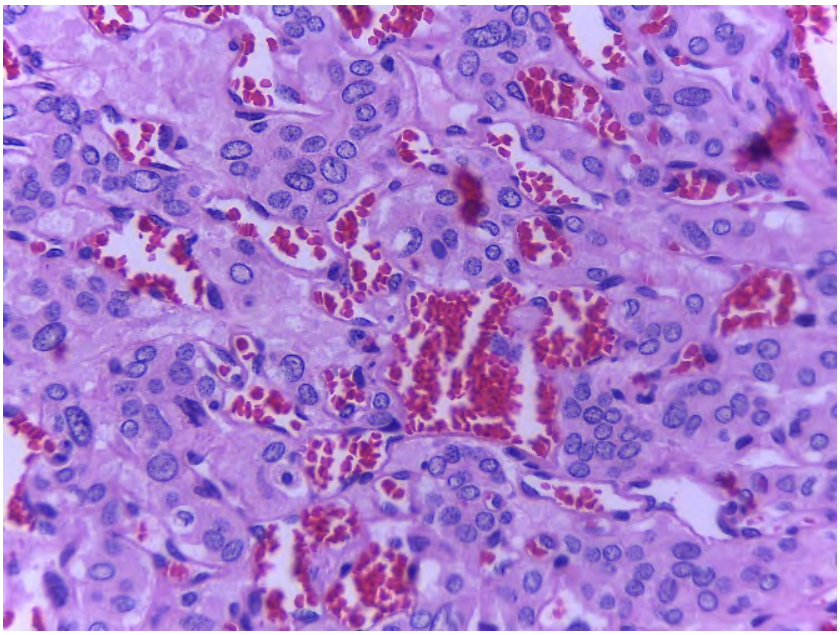

**Figura 8.** Fotomicrografia a gran aumento. Se evidencian células neoplásicas que forman canales vasculares irregulares y tortuosos, frecuentemente ocupados por eritrocitos. Estas células presentan de escaso a moderado citoplasma ahusado, de márgenes indistinguibles; tienen núcleos redondos a ovalados predominantemente eucromáticos, con moderada anisocariosis y pleomorfismo.

# HEMANGIOSARCOMA RETROPERITONEAL EN UN PERRO. INFORME DE CASO

**Pedro PO*[1], Badillo RIJ[2], Corona MH[2], Juárez RM[1]**
[1]Departamento de Patología, Facultad de Medicina Veterinaria y Zootecnia (FMVZ), Universidad Nacional Autónoma de México (UNAM). [2] Hospital Veterinario de Especialidades (HVE), Departamento de Medicina, Cirugía y Zootecnia para Pequeñas Especies, FMVZ, UNAM
**Correspondencia: osvaldo.fmv1309@gmail.com**

## Resumen
Se describe el caso de un perro (*Canis lupus familiaris*), mestizo, macho, de 12 años que es llevado a consulta al área de urgencias del HVE de la FMVZ UNAM, con historial de hiporexia de un mes de progresión, claudicación del miembro posterior derecho y reporte ultrasonográfico de neoplasia intraabdominal. Después de la valoración se realiza la resección quirúrgica de la neoplasia y se remite a Patología para su evaluación histológica en donde se emite el diagnóstico de hemangiosarcoma retroperitoneal. Los sarcomas retroperitoneales comprenden un grupo heterogéneo de tumores mesenquimales poco frecuentes en medicina veterinaria, entre los subtipos morfológicos descritos en perros se encuentran el hemangiosarcoma, osteosarcoma, leiomiosarcoma, el tumor de la vaina nerviosa periférica, condrosarcoma, fibrosarcoma y hemangiopericitoma. Realizar la descripción clínico-patológica de esta neoplasia suma al conocimiento de este tipo de lesiones.
**Palabras clave:** hemangiosarcoma retroperitoneal, histopatología, ultrasonido, tomografía computarizada.

## Abstract
We describe the case of a 12-year-old male mixed-breed dog (*Canis lupus familiaris*) presented to the emergency department of the Veterinary Hospital of the Faculty of Veterinary Medicine and Zootechnics (FMVZ) of the National Autonomous University of Mexico (UNAM). The dog had a one-month history of progressive hyporexia, lameness of the right hind limb, and an ultrasound report of an intra-abdominal neoplasm. Following evaluation, surgical resection of the neoplasm was performed, and the specimen was sent to Pathology for histological examination, where a diagnosis of retroperitoneal hemangiosarcoma was made. Retroperitoneal sarcomas comprise a heterogeneous group of mesenchymal tumors that are uncommon in veterinary medicine. Morphological subtypes described in dogs include hemangiosarcoma, osteosarcoma, leiomyosarcoma, peripheral nerve sheath tumor, chondrosarcoma, fibrosarcoma, and hemangiopericytoma. This clinicopathological description of the neoplasm contributes to the understanding of this type of lesion.

**Key words:** retroperitoneal hemangiosarcoma, histopathology, ultrasound, computed tomography.

## Introducción

El espacio retroperitoneal contiene una gran variedad de tejidos diferentes entre los que se encuentran tejido adiposo, tejido conectivo, nervios y vasos sanguíneos, además de órganos como los riñones, uréteres y glándulas adrenales. Los sarcomas retroperitoneales son un grupo heterogéneo de neoplasias mesenquimatosas poco frecuentes en medicina veterinaria, y que históricamente se han definido como tumores mesenquimales que se originan en el espacio retroperitoneal, pero que no incluyen a los tumores que se originan en órganos retroperitoneales como los riñones, uréteres y glándulas adrenales.[1,2]Su presentación clínica se considera de mal pronóstico, su crecimiento suele ser lento y asintomático hasta que el tamaño que adquieren afecta a las estructuras adyacentes. Asimismo, los signos clínicos son inespecíficos (inapetencia, letargo, poliuria/polidipsia, dolor abdominal, pérdida de peso, vómito y diarrea) o están asociados al efecto de masa sobre órganos adyacentes e incluyen claudicación de los miembros pélvicos, tenesmo y estranguria[1]. El hemangiosarcoma es una neoplasia originada en las células endoteliales o sus precursores, de presentación común en bazo, aurícula derecha y piel, siendo considerados de peor pronóstico clínico los de presentación visceral en comparación con los cutáneos[3]. Sin embargo, aunque la presentación es rara, el sarcoma retroperitoneal más comúnmente diagnosticado en perros es el hemangiosarcoma (HSA)[1,2,4,5].

## Historia clínica

Perro (*Canis lupus familiaris*), mestizo, macho entero de 12 años, sin programa de medicina preventiva vigente ni enfermedades preexistentes que acude a valoración al Hospital Veterinario de Especialidades de la FMVZ UNAM debido a hiporexia progresiva con un mes de evolución, claudicación del miembro posterior derecho y reporte de ultrasonografía abdominal realizada por un MVZ externo en donde se refiere masa cavitada de 6.8 x 7.5 cm en abdomen medio. Ingresa por el área de urgencias cuatro días después de la consulta con MVZ externo por presentar diarrea y vómito. En el área se realiza perfil clínico integral, además de ultrasonido abdominal en donde se reporta estructura heterogénea cavitada en abdomen medio, que desplaza al riñón izquierdo y aorta hacia dorsal, en contacto con vejiga y desplazando al riñón derecho sin comprometer aparentemente la vasculatura y mide 9.13 cm x 7.34 cm x 7.78 cm (**Figura 1)**. Posterior a los resultados se solicita tomografía computarizada de abdomen, en donde se reporta que el riñón derecho no presenta alteraciones en su estructura, pero se encuentra desplazado a craneal por efecto de una masa extensa de aspecto cavitado que está en íntimo contacto con el polo caudal del riñón y mide 9.5 x 7.8 x 6.9 cm con moderado realce periférico post contraste, delimitando una aparente cápsula (**Figura 2)**. Además, se describe

linfadenopatía lumbo aórtica y mesentérica reactiva asociada a probable sarcoma retroperitoneal. Se realiza laparotomía exploratoria donde al incidir y abordar cavidad abdominal se expuso una masa en cuadrante abdominal medio lateral derecho, la cual se encontraba adherida al riñón ipsilateral (**Figura 3**) e infiltraba el músculo Psoas menor y que al exponer no es posible delimitar la cápsula renal de la cápsula tumoral, por lo que se realiza disección roma para delimitar la cápsula renal, no obstante, ante el riesgo de hemorragia y ruptura tumoral se decidió realizar ureteronefrectomía derecha.

**Hallazgos macroscópicos y microscópicos**

SE REMite al departamento de Patología de la FMVZ UNAM una pieza quirúrgica referida como riñón y uréter derecho. Adyacente al riñón se observa tejido de nueva formación delimitado, encapsulado y cubierto por tejido adiposo de aspecto hemorrágico, que desplaza y comprime ligeramente el parénquima renal, mide 11.2 x 8.5 x 6.5 cm, la superficie es multilobulada y de consistencia turgente a firme. La superficie de corte es heterogénea, con áreas fasciculadas y cavitadas, de aspecto mixoide café claras, amarillas y rojo oscuro o negro a la periferia (**Figura 4 A y B**). A nivel histológico hay tejido de nueva formación delimitado por una cápsula gruesa de tejido conectivo fibroso y compuesto por células fusiformes que forman canales vasculares mal definidos de distintos calibres, sostenidos por abundante estroma fibroso. Las células neoplásicas presentan escaso citoplasma de bordes indefinidos, núcleo oval central con cromatina fina granular y un nucléolo poco evidente con ligera anisocitosis, anisocariosis y multinucleaciones (**Figura 4 C-E**). Se cuenta una mitosis en 15 campos a 40x (2.37 $mm^2$). El tejido presenta extensas áreas de necrosis coagulativa y hemosiderófagos dispersos. Las células neoplásicas infiltran en algunas secciones la cápsula y el tejido adiposo. A nivel renal la cápsula estaba engrosada y por debajo de esta y de manera multifocal en el intersticio de la corteza se aprecian agregados de linfocitos. En algunos glomérulos la membrana basal y la cápsula de Bowman se aprecian engrosadas, otros están contraídos y exhiben incremento del espacio urinario. Expandiendo el intersticio se observan pequeñas áreas en las que hay un incremento en el depósito de matriz extracelular eosinofílica (fibrosis). Algunos túbulos se encuentran dilatados y contienen material globular eosinofílico en su luz.

**Pruebas complementarias o criterios diagnósticos**

Se realiza la tinción tricrómica de Masson en el tejido renal, misma que tiñe de azul la matriz extracelular correspondiendo a áreas de fibrosis intersticial.

**Diagnósticos diferenciales**

Con base en las características macroscópicas se consideraron como diagnósticos diferenciales al liposarcoma y mixosarcoma, sin embargo, las características histopatológicas permitieron descartar ambas neoplasias, siendo consistentes con

un hemangiosarcoma, mismo que con base en su morfología se clasificó como subtipo cavernoso. Además, para el tejido renal se diagnosticó una nefritis intersticial linfocítica con fibrosis leve a moderada multifocal.

**Discusión y conclusión de la contribución e importancia medica o sanitaria del caso**

El hemangiosarcoma es una neoplasia maligna originada a partir de las células endoteliales o progenitoras hematopoyéticas[6] que afecta típicamente perros grandes de mediana edad a geriátricos, el órgano primario más comúnmente afectado es el bazo, pudiendo ser afectados otros órganos como la aurícula derecha, hígado, riñones, espacio retroperitoneal, tejido subcutáneo y dermis, siendo más comunes los hemangiosarcomas viscerales que los cutáneos en el perro[7]. El hemangiosarcoma retroperitoneal es una neoplasia rara en medicina veterinaria, con pocos reportes de caso y estudios retrospectivos. Los signos clínicos asociados son inespecíficos e incluyen inapetencia, letargo o colapso, perdida de peso e incontinencia urinaria, además, en uno de los casos se describió claudicación del miembro posterior ipsilateral al hemangiosarcoma[4], signo clínico que concuerda con la historia clínica del presente caso. El comportamiento es similar al del hemangiosarcoma cutáneo de grado III, definido como un hemangiosarcoma con márgenes pobremente definidos y con involucramiento de los músculos subyacentes, además de poco radio de escisión completa y alto grado de recurrencia local y metástasis.[4,8] La invasión hacia órganos y estructuras adyacentes ocurre en el 10% a 30% de los casos, por lo que la piedra angular del tratamiento es la resección quirúrgica.[5] No obstante, de manera general, los sarcomas retroperitoneales tienden a ser grandes y localmente invasivos lo que dificulta su resección completa,[1] por esta misma razón en el presente caso se tomó la decisión de retirar el riñón y uréter adyacente al tejido neoplásico, además, en el estudio histopatológico, los márgenes quirúrgicos no se pudieron evaluar adecuadamente dado que a fin de garantizar la hemostasia, se utilizó electrocauterización de los bordes después de la disección roma. Aunque no está claro el origen anatómico del hemangiosarcoma retroperitoneal, la literatura sugiere que se derivan a partir del músculo Ilopsoas, en el presente caso, el tejido neoplásico infiltraba el músculo Psoas menor por lo que el origen de la neoplasia, aunque no se pudo determinar, guarda relación anatómica con lo reportado en la literatura.[4] Después del diagnóstico histopatológico se propuso iniciar protocolo quimioterapéutico con doxorrubicina según lo descrito en la literatura,[8] sin embargo, el propietario no aceptó realizar dicho manejo, únicamente teniendo seguimiento por parte del área de oncología del hospital a fin de valorar recidiva de enfermedad y/o metástasis a distancia. A pesar de que morfológicamente se diagnosticó como de subtipo cavernoso, no hay descripciones que tomen en consideración los patrones histológicos que puede presentar y si están asociados con un mayor grado de agresividad, tampoco hay información sobre la gradificación de estas neoplasias.

El hemangiosarcoma retroperitoneal es una neoplasia de presentación rara en medicina veterinaria de la que aún se desconocen varios aspectos importantes, la información con la que se cuenta se reduce a algunos estudios retrospectivos y reportes de caso, por lo que este reporte clínico-patológico suma a esta serie de casos descritos y aporta información sobre el patrón histológico y el comportamiento de la neoplasia. Actualmente el paciente se encuentra en proceso de estadificación según la clasificación IRIS (2023) y controles mensuales por el área de oncología para valorar recidiva de enfermedad y/o metástasis a distancia.

## Bibliografía


1. Walter KM, Culp WT, Giuffrida MA, Amsellem P, Wallace ML, Grimes JA, et al. Treatment of retroperitoneal sarcoma results in improved outcomes. *J Am Vet Med Assoc*. 2024;262(7):1-9. Available from: https://avmajournals.avma.org/view/journals/javma/262/7/javma.23.09.0507.xml
2. Veterinary Society of Surgical Oncology (VSSO). Retroperitoneal sarcoma [Internet]. Available from: https://vsso.org/retroperitoneal-sarcoma
3. Munday JS, Löhr CV, Kiupel M. Tumors of the alimentary tract. In: Meuten DJ, editor. *Tumors in domestic animals*. 5th ed. USA: Wiley-Blackwell; 2016. p.595-596.
4. Rossmeisl JH, Waldron DR, Tromblee TC, Jones JC. Retroperitoneal hemangiosarcoma causing chronic hindlimb lameness in a dog. *Vet Comp Orthop Traumatol*. 2007;20(4):335-9. Available from: https://doi.org/10.1160/vcot-06-12-0097
5. Liptak JM, Dernell WS, Ehrhart EJ, Rizzo SA, Rooney MB, Withrow SJ. Retroperitoneal sarcomas in dogs: 14 cases (1992–2002). *J Am Vet Med Assoc*. 2004;224(9):1471-7. Available from: https://avmajournals.avma.org/configurable/content/journals$002fjavma$002f224$002f9$002fjavma.2004.224.1471.xml
6. Salas AH, Bonelo AMP, Gama JMM, Hurtado WAM. Revisión del hemangiosarcoma canino: una neoplasia agresiva y mortal. *Vet Mex OA*. 2023;10. Available from: https://www.scielo.org.mx/scielo.php?script=sci_arttext&pid=S2448-67602023000100501
7. Batschinski K, Nobre A, Vargas-Mendez E, Tedardi MV, Cirillo J, Cestari G, et al. Canine visceral hemangiosarcoma treated with surgery alone or surgery and doxorubicin: 37 cases (2005-2014). *Can Vet J*. 2018;59(9):967-72.
8. Ichimata M, Toshima A, Matsuyama F, Fukazawa E, Harada K, Katayama R, et al. Clinical features and prognosis of retroperitoneal hemangiosarcoma in dogs with surgical resection with or without adjuvant doxorubicin. *J Vet Med Sci*. 2023;85(11):1231-6. Available from: https://pmc.ncbi.nlm.nih.gov/articles/PMC10686775/

**Figura 1:** Estudio ultrasonográfico, masa cavitada en abdomen medio.

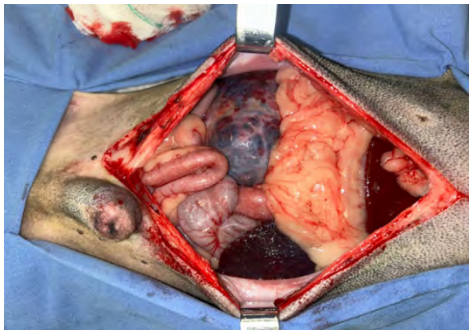

**Figura 3.** Masa en cuadrante abdominal medio lateral derecho, la cual se encontraba adherida al riñón ipsilateral.

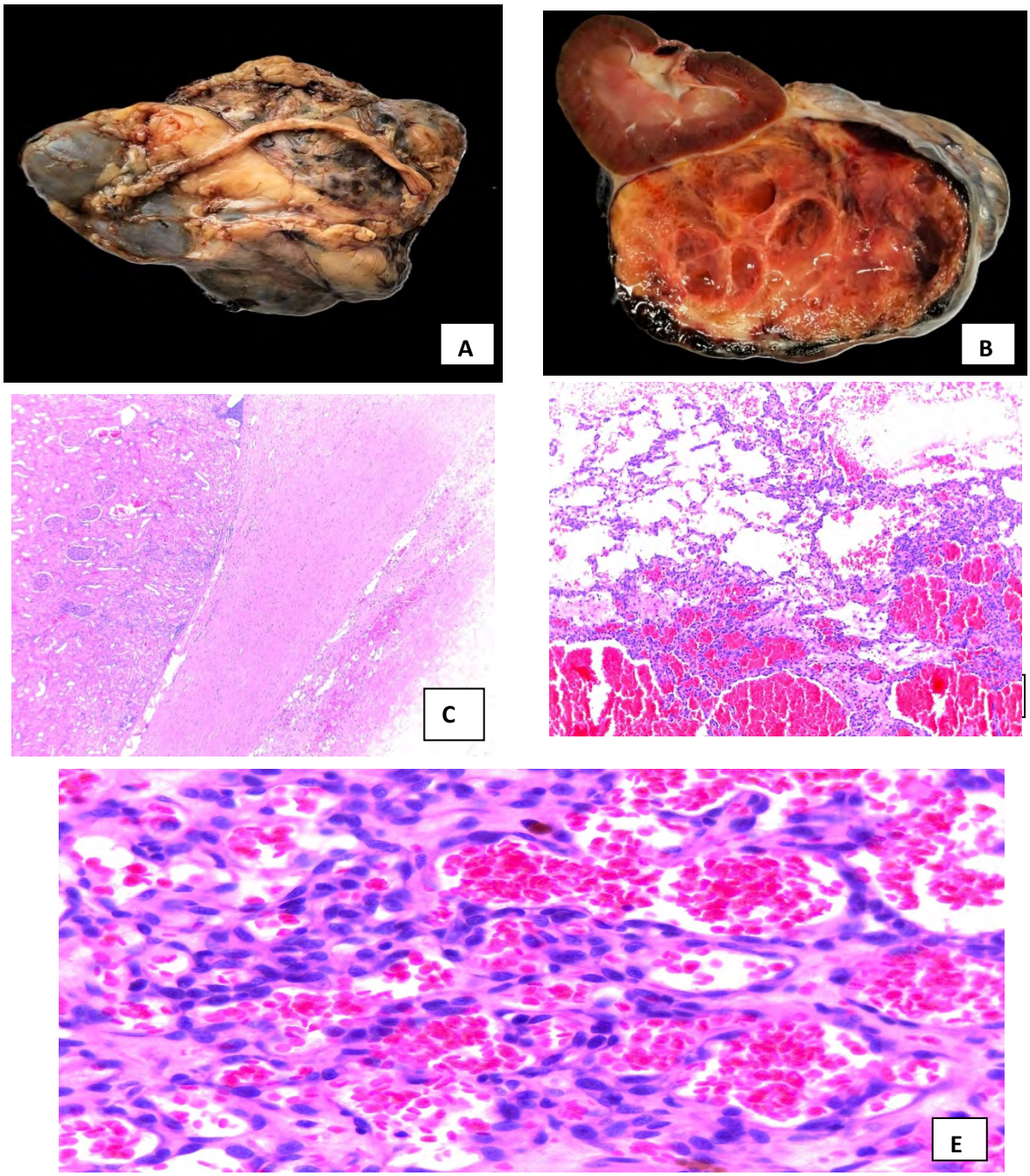


**Figura 4. A. y B.** Tejido de nueva formación que comprime el riñón, está delimitado, encapsulado y es multilobulado. Al corte la superficie presenta áreas fasciculadas, cavitadas y de aspecto mixoide. **C.** Tejido de nueva formación delimitado por una cápsula fibrosa gruesa. **D.** Las células neoplásicas forman canales vasculares de distintos calibres repletos de eritrocitos. **E.** Células neoplásicas fusiformes de escaso citoplasma y núcleo oval, exhiben anisocitosis y anisocariosis leve.

# HERNIA DIAFRAGMÁTICA PERITONEO PERICÁRDICA EN UN PERRO PSEUDO HERMAFRODITA MACHO CON TUMOR DE CÉLULAS DE SERTOLI: INFORME DE UN CASO

**Ibarra ZC[1], Sosa CJ[1], León GD[1], Acedo SA[1], Orduña SJA[1]***
[1]Departamento de Agricultura y Ganadería. Universidad de Sonora
***Correspondencia a: alberto.orduna@unison.mx**

## Resumen
Se describe el caso de una hernia retroperitoneal pericárdica diafragmática en un perro de raza Grifón de Bruselas pseudohermafrodita macho con tumor de células de Sertoli. Los hallazgos se obtuvieron durante la necropsia. El individuo era de aproximadamente 6 años. A la inspección de la cavidad torácica se observa hipoplasia pulmonar, en el saco pericárdico se encontró el corazón entremezclado con asas de intestino delgado y secciones de bazo e hígado. El saco se encontraba fusionado en el borde apical al diafragma provocando la presencia de una hernia retroperitoneal diafragmática. En la cavidad abdominal se observó de manera bilateral dos masas de neoformación correspondientes a tejido gonadal que al estudio histopatológico se diagnosticó como tumor de células de Sertoli. También se observó la presencia de cérvix, útero y oviducto.
**Palabras clave:** Hernia, pericardio, pseudohermafroditismo, criptorquidia.

## Abstract
The case of a diaphragmatic pericardial retroperitoneal hernia in a male pseudohermaphrodite Brussels Griffon dog with bilateral Sertoli cell tumour is described. The findings were obtained during necropsy. The individual was approximately 6 years old. Upon inspection of the thoracic cavity, pulmonary hypoplasia was observed; the heart was found interspersed with loops of small intestine and sections of spleen and liver in the pericardial sac. The sac was fused at the apical edge to the diaphragm, causing the presence of a diaphragmatic retroperitoneal hernia. In the abdominal cavity, two bilateral masses of neoformation corresponding to gonadal tissue were observed, which were diagnosed as Sertoli cell tumours on histopathological study. The presence of a cervix, uterus and oviduct was also observed.
**Keywords:** hernia, pericardium, pseudohermaphroditism, cryptorchidism.

## Introducción y objetivos
Las enfermedades congénitas del pericardio son raras en perros y gatos, y a menudo se encuentran como hallazgos a la necropsia[1,2]. Se deben a un defecto en

el desarrollo embrionario del tabique transverso dorsolateral, el a llamada estructura del triángulo esternocostal[1,3]. En los perros, puede afectar a cualquier raza, y como factor predisponente pudiera deberse a factores teratogénicos[1], hernias umbilicales, malformaciones o ausencia de las esternebras y el *pectus excavatum*[4].
Otra de las anormalidades del desarrollo que se presenta con frecuencia en los perros es la criptorquidia, que potencialmente pueden provocar cáncer testicular, así con infertilidad[5]. Otro defecto es el relacionado con la diferenciación sexual, entre ellos se tiene a los hermafroditas o intersexuados, donde el sexo es ambiguo y afecta el aspecto fenotípico del animal[6].
Encontrar estos desórdenes genéticos en un individuo no es muy extraño, pero presentar diferentes tipos de desorden al mismo tiempo, no es común, por lo que el objetivo del siguiente trabajo fue describir un caso de Hernia diafragmática peritoneo pericárdica en un perro hermafrodita con tumor de células de sertoli.

**Historia clínica**
Se describe el informe de un caso de hernia diafragmática peritoneo pericárdica en un perro seudohermafrodita macho con tu-mor bilateral de células de Sertoli en Hermosillo, Sonora, México. El caso se presentó como hallazgo a la necropsia de un perro de aproximadamente 6 años, color negro, raza Grifón de Bruselas. A la inspección externa presentó baja condición corporal, alopecia bilateral simétrica, criptorquidia y malas condiciones en general (Figura 1).

**Hallazgos macro y microscópicos**
En la necropsia se observó ausencia de grasa a nivel subcutáneo. El saco pericárdico se encontraba fusionado al borde apical al diafragma provocando la hernia peritoneo pericárdica (Figura 2A), en donde se observaron porciones de intestino (duodeno, yeyuno e íleon) entremezclado con el corazón (Figura 2B), así como secciones de bazo e hígado. Además, se observó atrofia serosa de la grasa pericárdica (Figura 2C). En pulmón se observó hipoplasia del lóbulo izquierdo (Figura 2D) y la histopatología reveló una reacción inflamatoria y presencia de edema (Figura 2E).
En la cavidad abdominal se observó la presencia de esteatosis hepática, así como criptorquidea bilateral con la presencia de masas de neoformación (Figura 2F), que a la histopatología se diagnosticó como tumor de células de Sertoli (Figura 2G), además, se observaron estructuras del aparato reproductor femenino (cérvix, útero, oviducto), pero es-tos no conectan con la uretra ni presentaban estructuras ováricas, indicando la presenciade seudohermafroditismo (Figura 2H).

**Pruebas complementarias y Criterios diagnósticos**
No se realizaron pruebas complementarias, y los criterios diagnósticos se basan en los hallazgos macroscópicos encontrados.

**Discusión y conclusión de la contribución e importancia médica o sanitaria del caso**

El diagnóstico de enfermedades congénitas no es raro en animales, pero encontrar más de un problema genético en un animal de edad adulta es extremadamente difícil. En el presente caso, el perro, además de cursar con una hernia diafragmática peritoneo pericárdica y ser pseudohermafrodita, presentaba criptorquidea bilateral y tumor de células de Sertoli. Las hernias diafragmáticas peritoneo pericárdica se pueden llegar a diagnosticar e inclusive tiene buena respuesta a la cirugía[7,8,9,10], pero por lo general, estos defectos congénitos se encuentran como hallazgo a la necropsia[1], como en este caso. Sin embargo, se ha publicado este tipo de hernia en un informe de un caso como hallazgo incidental de sospecha de aneurisma de la pared del ventrículo derecho en un perro macho de 3 años[11].

El animal del presente caso también presentaba un defecto en el desarrollo testicular como la presencia de los testículos en cavidad abdominal. La elevada temperatura testicular en esa cavidad destruye las células espermatogénicas, dejando sin regulación a las células de Sertoli[12], lo que favorece la presencia del tumor de células de Sertoli.

Griego y colaboradores[13] analizaron los testículos de 232 perros remitidos a necropsia, de los cuales 62 (27%) presentaron una o más neoplasia testicular, dando un total de 110 tumores analizados. De estos, 55 (50%) correspondieron a tumor de células intersticiales,46 (42%) fueron seminomas y 9 (8%) fueron tumores de células de Sertoli. Además, el 54% de los casos de tumor de células de Sertoli se reporta en individuos con criptorquidia[14].

Este tipo de procesos neoplásicos causa hiperestrogenismo y alopecia bilateral, que en este caso fue un elemento importante al realizar la inspección externa del canino[14]. Estos pacientes tienen poca tolerancia a realizar actividades físicas y pueden ser asintomáticos[2], como en este caso. También pueden presentar anorexia, taquipnea, distención abdominal, bajo peso corporal, diarrea y vómito[1], así como hipoplasia de la médula ósea, provocando cuadros de anemia, trompocitopenia y granulocitopenia, afectando el tiempo de vida del paciente[14].

Además, este caso tenía la condición de ser pseudohermafrodita macho, el cual presentaba tejido gonadal testicular y órganos genitales con algunas características de hembra[15].Durante la diferenciación sexual se expresa el gen SRY en los fetos XY, y las gónadas sufren alteraciones celulares característicos de los testículos, esto ocurre en presencia de hormonas testiculares, producidas por las células de Leydig y la hormona anti-Mülleriana producida por las células de Sertoli[16]. Las alteraciones fenotípicas observadas en este caso pueden asociarse a una mutación en el gen del receptor de andrógenos ligado el cromosoma X, generando resistencia a los andrógenos[17].

No se ha demostrado una asociación entre la hernia diafragmática peritoneo pericárdica, el pseudohermafroditismo y la criptorquidea en perros. En el caso de humanos, se ha encontrado una asociación entre este tipo de hernias

diafragmáticas congénitas con síndromes congénitos y anormalidades cromosómicas, como el síndrome Denys-Drash que afecta al cromosoma 11p13 y causa pseudohermadrofitismo y anormalías en genitales de hombres[18]. También se ha asociado a que los testículos no desciendan (criptorquideos) y a la presentación de genitales ambiguos[19], como se presentó en este caso. La contribución médica del caso es estudiar a mayor profundidad las enfermedades genéticas en Medicina Veterinaria y evaluar las asociaciones de las lesiones presentadas.

**El caso fue publicado en la Revista de Investigaciones Veterinarias del Perú el 29 de agosto de 2025 volumen 36 número 4 (2025).**

https://doi.org/10.15381/rivep.v36i4.28624

**Figura 1.** Cadáver con presencia de alopecia y baja condición corpora.l

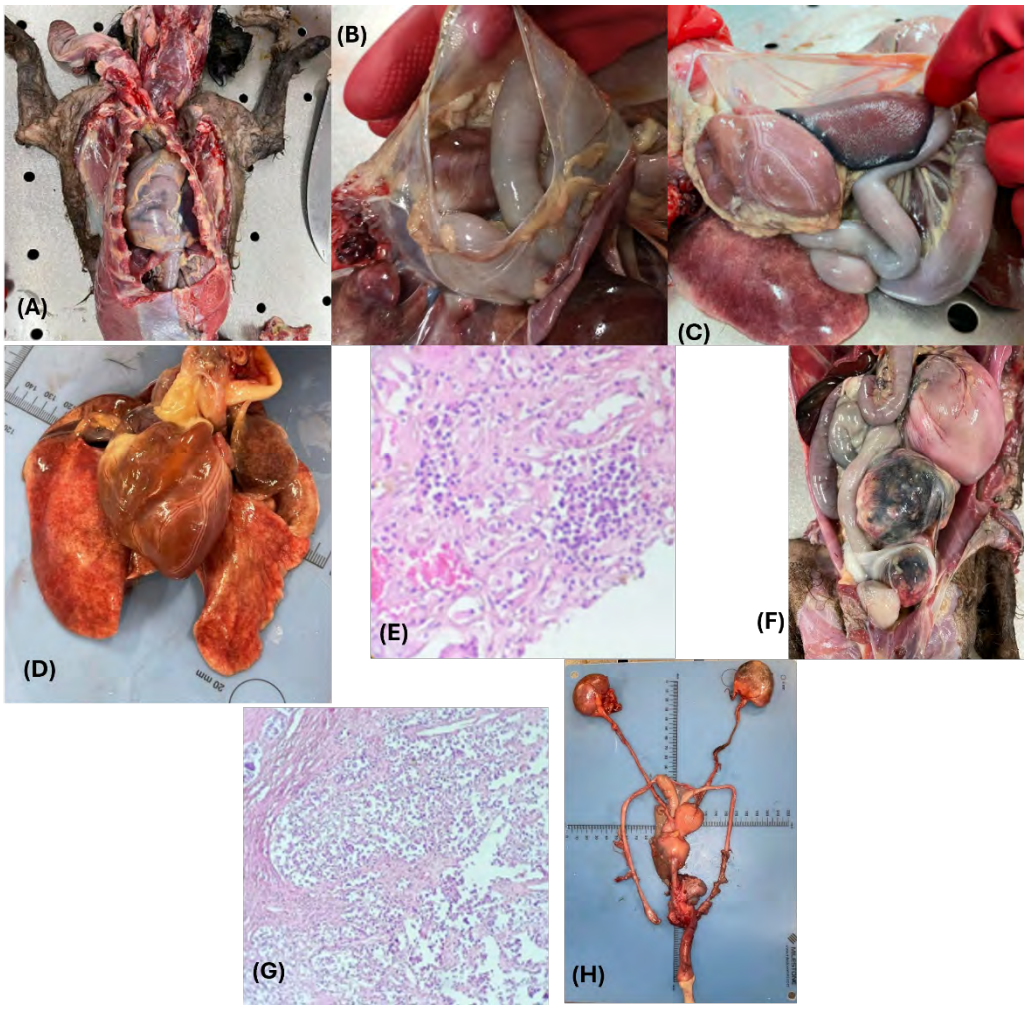


**Figura 2.** Hallazgos anatomopatológicos e histológicos en un perro hermadrodita macho Grifón de Bruselas con hernia retroperitoneal pericárdica diafragmática y tumor bilateral de células de Sertoli. (A) El saco pericárdico dilatado y con estructuras internas correspondientes a asas intestinales; (B) Vista del saco pericárdico. Se observa el corazón con porciones de intestino (duodeno, yeyuno e íleon); (C) Vista del saco pericárdico. Se observa el corazón con porciones de intestino y secciones de bazo. Asimismo, atrofia serosa de la grasa pericárdica; (D) Hipoplasia y congestión de lóbulos pulmonares; € Corte histológico de pulmón con reacción inflamatoria linfocítica con fibrosis y edema pulmonar con zonas hemorrágicas. Tinción H&E. 100x. (F) Masas de neoformación en cavidad abdominal; (G) Células marginales masculinas de túbulos seminíferos correspondiente a Tumor de células de Sertoli; (H) Masas de neoformación en testículos, próstata, pene, riñones, ureteres, así como presencia de cérvix, útero y oviducto.

## Bibliografía


1. Kheirandish R, Saberi M, Vosough D,Askari N. 2014. Congenital peritoneo-pericardial diaphragmatic hernia in aterrier dog. Vet Res Forum 5: 153-155.11. Liao AT, Chu PY, Yeh LS, Lin CT, LiuCH. 2009. A 12-year retrospective studyof canine testicular tumors. J Vet MedSci 71: 919-923. doi: 10.1292/jvms.71.91912.
2. Pages G, Menout P, Grand JG. 2018.Peritoneopericardial diaphragmatic her-nia in the dog: a clinical report in a litterof six Dogue de Bordeaux puppies Revue Vét Clin 53: 39-43. doi: 10.1016/j.anicom.2018.06.001
3. Berry CR, Koblik PD, Ticer JW. 1990.Dorsal peritoneopericardial mesothelialremnant as an aid to the diagnosis offeline congenital peritoneopericardialdiaphragmatic hernia. Vet Radiol 31: 239-245. doi: 10.1111/j.1740-8261.1990.tb00-794.x2.
4. Rosenstein DS, Reif U, Stickle RL,Watson G, Schall W, Amsellem P.2001. Radiographic diagnosis: pericar-dioperitoneal diaphragmatic hernia andcholelithiasis in a dog. Vet RadiolUltrasound 42: 308-310. doi: 10.1111/j.1740-8261.2001.tb00945.x
5. Hernández-Jardón N, Rojas-Casta-ñeda JC, Landero-Huerta D, Reyes-Cruz E, Reynoso-Robles R, Juárez-Mosqueda MDL, Medrano A, et al.2022. Cryptorchidism: the dog as a studymodel. Front Vet Scie 9. doi: 10.3389/fvets.2022.9353079.
6. Corona-Lisboa JL. 2015. Causasgenéticas relacionadas con anomalías enla diferenciación sexual en animales ma-míferos. Rev Cubana Invest Bioméd 34:378-383.4.
7. Welch BT. 2021. Peritoneal-pericardialdiaphragmatic hernia in a 6-year-old maleintact pug dog. Can Vet J 62: 69-72
8. Wang ML, Murphy LA, NakamuraRK. 2022. Pneumopericardium afterperitoneopericardial diaphragmatic her-nia repair in a dog. J Vet Cardiol 43: 101-103. doi: 10.1016/j.jvc.2022.08.00220.
9. Hennet J, Field E. 2024. A ventraldiaphragmatic advancement technique torepair a large congenital peritoneo-pericardial diaphragmatic hernia in a dog.J Am Vet Med Assoc 30: 1-4. doi:10.2460/javma.24.02.00988.
10. Campanile D, Cafaro M, Paci S,Panarese M, Sparapano G, Masi M,De Simone A. 2024. Evidence ofpneumopericardium after electiveovariectomy in a peritoneopericardialdiaphragmatic hernia-affected dog: acase report. Animals 14: 633. doi:10.3390/ani140406333.
11. Fracka AB, Sharma S, Baumwart R,Owen TJ. 2024. Peritoneal pericardialdiaphragmatic hernia with an incidentalfinding of suspected right ventricular wallaneurysms in a dog. Can Vet J 65: 1019-1027.6.
12. Navarrete-Méndez R, Rodríguez-Huitrón A, Hernández-Ballesteros J,Benítez-Meza A, Orozco-Benítez G.2015. Tumores testiculares en el perro.Abanico Vet 5(2): 49-57.14.
13. Grieco V, Riccardi E, Greppi GF,Teruzzi F, Iermanò V, Finazzi M.2008. Canine testicular tumours: a studyon 232 dogs. J Comp Pathol 138: 86-89.doi: 10.1016/j.jcpa.2007.11.0027.

14. [VSSO] Veterinary Society of SurgicalOncology. 2019. [Internet] Available in:https://vsso.org/testicular-sertoli-cell19.
15. Corona-Lisboa JL, León-León I.2014. Primer caso de hermafroditismoverdadero en una perra mestiza en Islade Toas, Venezuela. Estudio preliminar.Redvet 15(2). [Internet]. Disponible en:http://www.veterinaria.org/revistas/redvet/n020214.htm
16. Sánchez RL, Raiteri RL. 2013. Pseu-dothermafroditismo canino: descripción deun caso. Rev Inv Vet Perú 24: 551-554.18.
17. Lyle S. 2007. Disorders of sexualdevelopment in the dog and cat.Theriogenology 68: 338-343. doi:10.1016/j.theriogenology.2007.04.01513.
18. Holder AM, Klaaussens D, Tibboel D,Klein A, Lee B, Scott DA. 2007.Genetic factors in congenital diaphrag-matic hernia. Am J Hum Genet 80: 825-845. doi: 10.1086/51344210.
19. Roca N, Muñoz M, Cruz A, Vilalta R,Lara E, Ariceta G. 2019. Long-termoutcome in a case series of Denys-Drash syndrome. Clin Kidney J 12: 836-839. doi: 10.1093/ckj/sfz02216.

# IDENTIFICACIÓN HISTOPATOLÓGICA DE HABRONEMIASIS CUTÁNEA PREPUCIAL EN UN CABALLO: REPORTE DE CASO

**González-Olivares NI*[1], Robles-Uriarte CG[1] Pérez HPC[2] ,Ku QZ[1], León ZRS[1, 2]**
[1]Universidad del Valle de México, Campus Querétaro
[2]Centro de Diagnóstico Veterinario Bajío
***Correspondencia a: A110256340@my.uvm.edu.mx**

## Resumen
La habronemiasis cutánea es una dermatopatía parasitaria de curso estacional que afecta a los équidos, causada por el depósito accidental de larvas de nematodos de los géneros *Habronema* (*H. muscae*, *H. majus*) o *Draschia megastoma* en heridas cutáneas o mucosas húmedas. Este proceso ocurre cuando moscas braquíceras actúan como hospedadores intermediarios, interrumpiendo el ciclo biológico normal del parásito y desencadenando una reacción de hipersensibilidad local de tipo granulomatoso, conocida clínicamente como “llagas de verano”.
El presente estudio reporta un caso clínico de habronemiasis cutánea en la región prepucial de un equino macho de 4 años en el estado de Querétaro. Macroscópicamente, el paciente presentaba una lesión proliferativa, ulcerada y con zonas de necrosis. El análisis histopatológico reveló una dermatitis granulomatosa y eosinofílica severa, caracterizada por un infiltrado inflamatorio denso compuesto por eosinófilos, macrófagos y neutrófilos. La identificación de nematodos intralesionales rodeados por áreas de necrosis permitió confirmar la etiología parasitaria. La relevancia de este reporte radica en la caracterización morfológica de las larvas y la diferenciación diagnóstica frente a procesos neoplásicos comunes en la zona genital equina, aportando datos valiosos para la casuística clínica regional.
**Palabras clave:** Habronemiasis, Habronema, granuloma, equino, dermatitis.

## Abstract
Cutaneous habronemiasis is a seasonal parasitic skin disease affecting equines, caused by the accidental deposition of nematode larvae of the genera Habronema (H. muscae, H. majus) or Draschia megastoma in skin wounds or moist mucous membranes. This process occurs when bryocera flies act as intermediate hosts, disrupting the parasite’s normal life cycle and triggering a local granulomatous hypersensitivity reaction, clinically known as “summer sores” [1, 2].
The present study reports a clinical case of cutaneous habronemiasis in the prepubic region of a 4-year-old male horse in the state of Querétaro. Macroscopically, the

patient presented a proliferative, ulcerated lesion with areas of necrosis. Histopathological analysis revealed severe granulomatous and eosinophilic dermatitis, characterized by a dense inflammatory infiltrate composed of eosinophils, macrophages, and neutrophils. The identification of intralesional nematodes surrounded by areas of necrosis confirmed the parasitic etiology [3]. The significance of this report lies in the morphological characterization of the larvae and the diagnostic differentiation from common neoplastic processes in the equine genital region, providing valuable data for the regional clinical casuistry [4].
**Key words:** Cutaneous habronemiasis, equine, granulomatous dermatitis, eosinophils, histopathology.

## Introducción

La habronemiasis cutánea es una enfermedad parasitaria que afecta a los equinos y es causada por larvas de nematodos del género *Habronema* y *Draschia*.[2] Los parásitos adultos habitan normalmente en el estómago de los caballos, donde completan su ciclo biológico en asociación con moscas domésticas y moscas de establo que actúan como hospedadores intermediarios.

Durante su ciclo, las larvas infectantes son ingeridas por las moscas al alimentarse de las heces de los equinos, desarrollándose posteriormente hasta su fase infectiva.[3] Cuando estas moscas se posan sobre heridas o zonas mucocutáneas del animal, depositan las larvas sobre el tejido, lo que puede originar lesiones cutáneas inflamatorias.

Cuando las larvas no alcanzan el tracto gastrointestinal y quedan atrapadas en la piel, se produce una reacción inflamatoria intensa caracterizada por dermatitis granulomatosa y eosinofílica.[1] Estas lesiones suelen localizarse en regiones húmedas o expuestas del cuerpo como ojos, labios, prepucio, genitales o extremidades.

Clínicamente, la habronemiasis cutánea se manifiesta como lesiones ulcerativas o proliferativas acompañadas de prurito intenso y persistente. Debido a su asociación con la actividad estacional de las moscas, esta condición es comúnmente conocida como “llagas de verano”. [8]

En el contexto epidemiológico del centro de México, la habronemiasis es considerada una parasitosis frecuente en regiones con alta actividad ecuestre y condiciones climáticas favorables para la proliferación de vectores. Aunque no existen censos sanitarios oficiales recientes para el estado de Querétaro, investigaciones en comunidades rurales del centro y sur del país han documentado prevalencias de hasta el 10.5 % en poblaciones equinas con manejo sanitario limitado.[5] La presencia de casos documentados en municipios del Bajío sugiere una circulación constante del parásito en el centro del país, donde la enfermedad

suele presentarse de forma esporádica durante los meses cálidos y húmedos, encontrándose frecuentemente subdiagnosticada debido a su similitud morfológica con otras lesiones cutáneas ulcerativas.[3, 5.]

**Historia clínica y anamnesis**

Se trató de un equino macho de aproximadamente 4 años de edad, presentado para evaluación clínica debido a una lesión cutánea en la región prepucial.

Clínicamente se observó una lesión proliferativa ulcerada con presencia de material necrótico y exudado, acompañada de inflamación local (Figura F). Este tipo de lesiones es compatible con procesos parasitarios cutáneos asociados a habronemiasis.

**Pruebas complementarias**

Con la finalidad de establecer el diagnóstico definitivo se realizó una biopsia incisional de la lesión localizada en la región prepucial.

Se obtuvieron dos fragmentos de tejido de consistencia firme y superficie rugosa con dimensiones aproximadas de 0.9 a 1.1 cm. Las muestras fueron fijadas en formalina al 10% y posteriormente procesadas mediante técnicas histológicas convencionales.

**Hallazgos macroscópicos**

La lesión se caracterizó por aumento de volumen y superficie rugosa, hallazgos que son compatibles con lesiones cutáneas proliferativas asociadas a procesos inflamatorios crónicos (imagen 1).

**Hallazgos microscópicos**

En los cortes histológicos teñidos con hematoxilina-eosina se observó una dermatitis granulomatosa y eosinofílica severa (Imagen B) caracterizada por un infiltrado inflamatorio denso compuesto principalmente por eosinófilos, macrófagos y neutrófilos. [1]

Asimismo, se identificaron múltiples secciones de larvas de nematodos dentro del tejido cutáneo. Estas estructuras presentaban cutícula con crestas, musculatura interna conservada y un diámetro aproximado de 60 µm, características morfológicas compatibles con larvas de *Habronema spp* (Imagen C).

Las larvas se encontraban rodeadas por un intenso infiltrado eosinofílico, hallazgo típico de las reacciones de hipersensibilidad asociadas con habronemiasis cutánea.

**Criterios diagnósticos y diagnósticos diferenciales**

Se consideraron otras lesiones granulomatosas y neoplásicas de la región prepucial, tales como el Sarcoide equino y el Carcinoma de células escamosas. No obstante, la ausencia de atipia celular y la identificación directa del parásito permitieron descartar dichas patologías en favor de la etiología parasitaria.

**Discusión**

La identificación de estructuras larvarias intralesionales mediante histopatología constituyó el elemento decisivo para el diagnóstico definitivo, particularmente en un contexto clínico donde las lesiones proliferativas y ulcerativas de localización mucocutánea pueden ser morfológicamente indistinguibles de procesos neoplásicos .

La respuesta tisular observada —dermatitis granulomatosa y eosinofílica severa— es congruente con lo descrito en la literatura para habronemiasis cutánea, donde predomina una reacción de hipersensibilidad mixta (tipo I y IV) inducida por antígenos larvarios persistentes[1,2]. Este patrón inflamatorio se caracteriza por la infiltración masiva de eosinófilos, macrófagos y neutrófilos, así como por la formación de focos necróticos que pueden evolucionar a estructuras conocidas como “kunkers”, consideradas hallazgos relativamente característicos de la enfermedad[3].

Desde el punto de vista morfológico, la presencia de secciones larvarias con cutícula estriada, musculatura conservada y diámetro aproximado de 60 µm es consistente con larvas de Habronema spp., lo cual permite no solo confirmar la etiología parasitaria, sino también establecer una correlación directa entre el agente y la respuesta inflamatoria observada[1,4]. Este hallazgo adquiere especial relevancia considerando que, en fases avanzadas o crónicas, la carga parasitaria puede ser escasa o incluso ausente, dificultando el diagnóstico si no se realiza una evaluación histológica exhaustiva[3].

En términos de diagnóstico diferencial, la exclusión de neoplasias como el sarcoide equino y el carcinoma de células escamosas se sustentó en la ausencia de criterios histológicos de malignidad o proliferación neoplásica. A diferencia del sarcoide, no se evidenció proliferación fibroblástica desorganizada ni proyecciones epiteliales características[8]; de igual forma, la ausencia de pleomorfismo celular, atipia nuclear y queratinización aberrante descartó el carcinoma de células escamosas, entidad frecuentemente reportada en la región prepucial de equinos adultos[5]. Este punto es crítico, ya que ambas patologías pueden compartir presentación clínica, lo que incrementa el riesgo de errores diagnósticos y decisiones terapéuticas inadecuadas.

La presentación de este caso en el Bajío mexicano refuerza la noción de que la habronemiasis cutánea permanece subdiagnosticada en regiones con condiciones ambientales favorables para la proliferación de vectores. La estacionalidad de la enfermedad, asociada a la actividad de moscas como hospedadores intermediarios, así como las limitaciones en el manejo sanitario en sistemas de producción equina, contribuyen a su persistencia[2,5]. En este contexto, la similitud macroscópica con procesos neoplásicos y otras dermatosis crónicas resalta la necesidad de incorporar de manera rutinaria el estudio histopatológico en lesiones cutáneas de curso atípico o refractario[6,9].

## Conclusión

El presente reporte confirma que la habronemiasis cutánea debe considerarse un diagnóstico diferencial prioritario en lesiones proliferativas y ulcerativas de la región prepucial en equinos, particularmente en zonas endémicas[1,2]. La histopatología se consolida como la herramienta diagnóstica de mayor valor, al permitir no solo la caracterización del patrón inflamatorio, sino también la identificación directa del agente etiológico, evitando interpretaciones erróneas de origen neoplásico[3,4].
Asimismo, este caso subraya la importancia de la correlación clínico-patológica para establecer un diagnóstico preciso y oportuno, lo cual impacta directamente en la elección del tratamiento y en el pronóstico del paciente[5]. Desde el punto de vista regional, la documentación de casos en el centro de México aporta evidencia sobre la circulación activa del parásito y sugiere un probable subdiagnóstico en poblaciones equinas con condiciones favorables para la transmisión[2,5].

## Referencias

**[1]** Assis-Neto AC, et al. Equine cutaneous habronematidosis: Histopathological and clinical features. Braz J Vet Pathol. 2022; 15(2):121-123.
**[2]** Barlaam A, et al. Habronematidosis in Equids: current status, advances, future challenges. Front Vet Sci. 2020; 7:358.
**[3]** Brito-Lozano S. Habronemosis cutánea en equinos [Tesis]. México: UNAM; 2019.
**[4]** Cardona-Álvarez J, et al. Habronemosis cutánea equina en caballos criollo colombiano. Revista Científica. 2017; 27(3):144-150.
**[5]** Hernández-López C, et al. Detección de habronemosis cutánea y su tratamiento en équidos de trabajo de una comunidad rural de Oaxaca, México. *Arch Latinoam Prod Anim*. 2023; 31(Supl 1).
**[6]** Shayan S. Understanding cutaneous Habronema: The Battle against "Summer Sores" [Internet]. Allegheny Veterinary Services; 2023.
**[7]** Sierra Valley LAVS. Habronemiasis [Internet]. Chilcoot, CA; 2022.

**[8]** Trujillo-Muñoz SI. Habronemiasis Cutánea en un Equino: Reporte de caso [Tesis]. Corporación Universitaria Lasallista; 2018.
**[9]** Young A, White S. Summer Sores [Internet]. UC Davis Center for Equine Health; 2022.

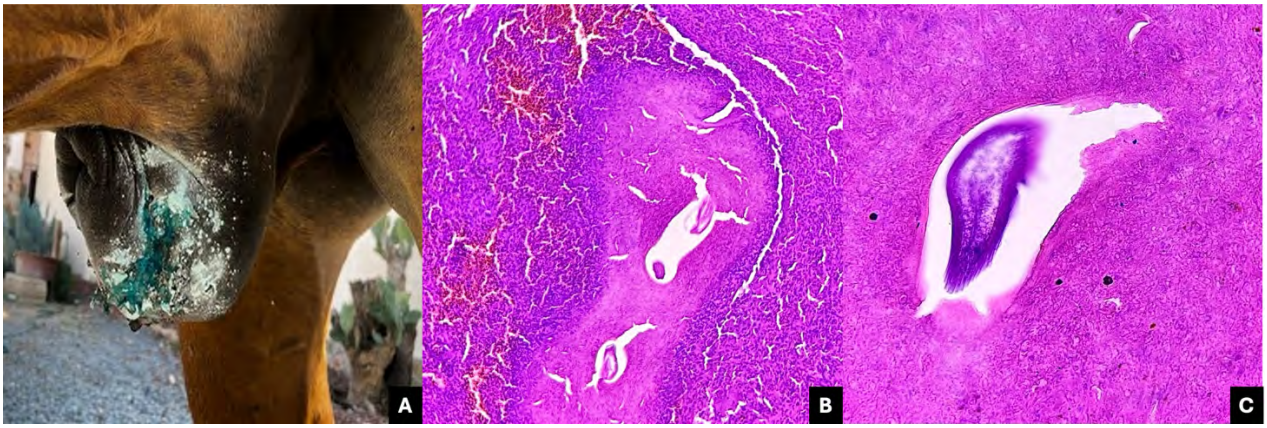


**Imagen A.-** Fotografía de la lesión en el prepucio del ejemplar. **Imagen B**.- Fotomicrografía del corte histológico teñido con hematoxilina y eosina con el objetivo de 4X, donde se aprecian áreas centrales de necrosis que rodean estrcuturars parasitarias. **Imagen C.-** fotomicrografía del corte histológico teñido con hematoxilina y eosina con el objetivo de 40X. Se observa porciones de la cuticula del parasito.

# IDENTIFICACIÓN DE ADENOCARCINOMA PULMONAR MEDIANTE INMUNOTIPIFICACIÓN DE UNA LESIÓN EN FALANGE
## (SÍNDROME DÍGITO-PULMONAR FELINO)

**Romero DRP*[1] , Velasco MJP[1] Ángeles GG[2], Camacho C[2]**
[1]Diagnóstico Veterinario Del Valle
[2]Hospital Veterinario de Especialidades West Care Condesa
**Correspondencia: paulinadelarosa40@gmail.com**

**Resumen**
El síndrome dígito-pulmonar felino es una forma poco frecuente de metástasis asociada a neoplasias pulmonares primarias. Se describe el caso de una gata de 10 años con aumento de volumen en la tercera falange. El estudio histopatológico evidenció una neoplasia epitelial con patrón tubular.
Para determinar el origen tumoral, se realizó inmunohistoquímica para TTF-1 y napsina A, mostrando inmunorreactividad positiva nuclear y citoplasmática, respectivamente. La coexpresión de estos marcadores permitió establecer el origen pulmonar de la neoplasia.
Los hallazgos fueron consistentes con metástasis digital de adenocarcinoma pulmonar en el contexto del síndrome dígito-pulmonar felino. Este caso resalta la importancia de considerar el origen metastásico en lesiones digitales en gatos y el valor de la inmunohistoquímica en su diagnóstico.
**Palabras clave:** adenocarcinoma, inmunohistoquímica, metástasis digital, napsina A, TTF-1.

**Abstract**
Feline lung-digit syndrome is a rare form of metastasis associated with primary lung neoplasms. We describe the case of a 10-year-old cat with swelling in the third phalanx. Histopathological examination revealed an epithelial neoplasm with a tubular pattern.
To determine the tumor origin, immunohistochemistry was performed for TTF-1 and napsin A, showing positive nuclear and cytoplasmic immunoreactivity, respectively. The co-expression of these markers allowed us to establish the pulmonary origin of the neoplasm.
The findings were consistent with digital metastasis of pulmonary adenocarcinoma in the context of feline digital-pulmonary syndrome. This case highlights the importance of considering the metastatic origin of digital lesions in cats and the value of immunohistochemistry in their diagnosis.
**Keywords:** adenocarcinoma, immunohistochemistry, digital metastasis, napsin A, TTF-1.

## Introducción

El síndrome digito-pulmonar felino es una forma de metástasis poco frecuente, asociada a neoplasias pulmonares primarias. Los tumores pulmonares primarios felinos son neoplasias raras y agresivas, diagnosticadas principalmente en pacientes geriátricos[2]. Los gatos con tumores pulmonares primarios suelen presentar signos clínicos inespecíficos, y el diagnóstico se retrasa con frecuencia, lo que permite el desarrollo de metástasis.

En este síndrome las células tumorales se diseminan por vía hematógena o linfática; hacia las falanges distales, el alto flujo sanguíneo a los dedos es una razón que explicaría la localización de las metástasis digitales, siendo los dedos de apoyo los más frecuentemente afectados[2,3], con mayor afección a la dermis del dorso de la falange distal y debajo de la epidermis de la almohadilla plantar[3]. Histológicamente, estos tumores corresponden en su mayoría a adenocarcinomas, los cuales pueden presentar patrones mixtos, incluyendo arquitectura tubular, lepídico, papilar o sólida, reflejando la heterogeneidad característica de los carcinomas pulmonares felinos[2-4].

Los principales sitios de metástasis de este tipo de tumor son la cavidad pleural, linfonodos bronquiales, dedos, esquelético, cerebro, ojos, piel, hígado, bazo, riñones y tejidos blandos. Los carcinomas pulmonares son neoplasias malignas que se originan en los componentes epiteliales del pulmón. En los gatos, estas neoplasias son infrecuentes y representan solo del 0,69% al 0,75% de todos los diagnósticos de examen post mortem[3,5].

Cabe mencionar que, las células tumorales pulmonares, generalmente conservan su perfil inmunofenotípico al metastatizar, lo que permite su identificación mediante inmunohistoquímica en sitios secundarios[5].

## Historia clínica

Se presenta a consulta una gata doméstica europea, esterilizada, de 10 años de edad, por aumento de volumen y lesión ulcerada en la tercera falange del miembro torácico derecho, de evolución crónica. Las radiografías de la extremidad evidenciaron una lesión osteolítica agresiva en la falange distal (Fig 1) y mediante tomografía se evidenció una lesión nodular en el lóbulo caudal izquierdo (Fig 2), cuyos principales diagnósticos diferenciales incluyeron absceso pulmonar y neoplasia pulmonar primaria. El caso fue referido para estadificación oncológica; sin embargo, no se dio seguimiento por decisión de los tutores.

## Hallazgos macro y microscópicos

Se recibió pieza quirúrgica completa, referida como falange distal, que mide 5.6 x 3.9 cm. A la sección, la superficie de corte exhibe proliferación de tejido de nueva

formación blanco-amarillento, firme, dispuesto de manera circunferencial alrededor del tejido óseo, con aparente reemplazo parcial del mismo (Fig 3).
A la inspección microscópica, se observa una neoplasia nodular encapsulada, compuesta por estroma fibroso y túbulos de células epiteliales con citoplasma moderado y atipia citonuclear intermedia. Se identifican figuras mitóticas. No se observa angioinvasión. Los márgenes se encuentran a 0.3 cm, considerándose márgenes próximos (Fig 4).

**Pruebas complementarias**
**Estudio inmunohistoquímico**
Con el objetivo de determinar el origen de la neoplasia, se realizó inmunohistoquímica para TTF-1 y napsina A. El TTF-1 mostró inmunorreactividad nuclear positiva de intensidad media a baja en menos del 15% de las células neoplásicas (Fig 5). La napsina A presentó inmunorreactividad citoplasmática positiva, de alta intensidad, en menos del 20% de las células (Fig 6). En conjunto, estos hallazgos son compatibles con neoplasia epitelial de origen pulmonar.

**Diagnósticos diferenciales**
Deben considerarse otros diagnósticos diferenciales, incluyendo:

- Osteomielitis bacteriana y fúngica
- Carcinoma de células escamosas
- Fibrosarcoma
- Carcinoma de glándulas ecrinas

**Discusión**
En el contexto del síndrome dígito-pulmonar felino, los carcinomas pulmonares presentan una marcada predilección por metastatizar a estructuras distales, siendo frecuente la afectación de la dermis en el dorso de la falange distal y el tejido subepidérmico de la almohadilla plantar[4]. Se ha reportado que aproximadamente uno de cada ocho trastornos que afectan la uña y el lecho ungueal en gatos tiene origen neoplásico[2].
El diagnóstico histopatológico de carcinoma en la falange distal plantea inicialmente la posibilidad de una neoplasia primaria o metastásica. Sin embargo, en el gato, las neoplasias digitales primarias son poco frecuentes, por lo que debe considerarse el origen metastásico, especialmente de pulmón[3,4]. El 88% de los carcinomas en los dedos son resultado de metástasis de carcinomas pulmonares primarios[3]. Esta consideración adquiere mayor relevancia al integrar los hallazgos inmunohistoquímicos[1,2].

La positividad para TTF-1 y napsina A, indica diferenciación hacia epitelio alveolar[1,5], ya que ambas proteínas reflejan funciones propias del pulmón: regulación génica del epitelio respiratorio (TTF-1) y procesamiento de proteínas del surfactante (napsina A). Por ello, su coexpresión en una neoplasia extrapulmonar constituye una evidencia robusta de origen pulmonar[1,5].

La coexpresión de TTF-1 y napsina A en una neoplasia localizada en la falange distal permite establecer, con alto grado de certeza, el origen pulmonar del proceso neoplásico, aun en ausencia de evaluación histológica directa del tumor primario[1,5]. Estos hallazgos, en conjunto con la morfología glandular y el patrón tubular mixto observados, son consistentes con metástasis digital de adenocarcinoma pulmonar, en el contexto del síndrome dígito-pulmonar felino[2,4].

**Conclusiones**

Aunque no se realizó biopsia de la lesión pulmonar, la interpretación sigue siendo válida, ya que el objetivo de estos marcadores no es confirmar el tumor en el pulmón, sino identificar el linaje celular del tumor metastásico. En este contexto, la coexpresión de TTF-1 y napsina A en la lesión digital permite inferir con alta especificidad que las células neoplásicas derivan de un adenocarcinoma pulmonar, incluso en ausencia de la lesión primaria evaluada directamente[1,5].

**Figura 1.** Radiografía en proyección dorsopalmar (D-P) de la extremidad torácica, que evidencia incremento de volumen de tejidos blandos y cambios osteolíticos con pérdida de la arquitectura normal de las falanges.

**Figura 2.** Corte tomográfico de tórax que muestra una lesión pulmonar cavitada con pared irregular, contenido heterogéneo de densidad líquida y burbuja de gas intralesional.

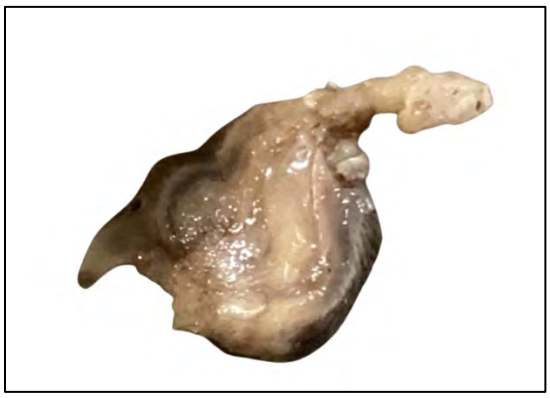

**Figura 3.** Falange distal exhibe proliferación de tejido de nueva formación alrededor del tejido óseo, con aparente reemplazo parcial del mismo.

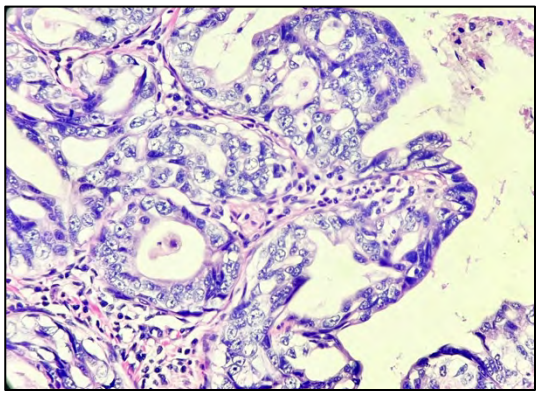

**Figura 4.** Corte histológico que muestra proliferación de células epiteliales organizadas en estructuras tubulares y acinares, formando lúmenes bien definidos, inmersos en estroma fibrovascular. HE.40x.

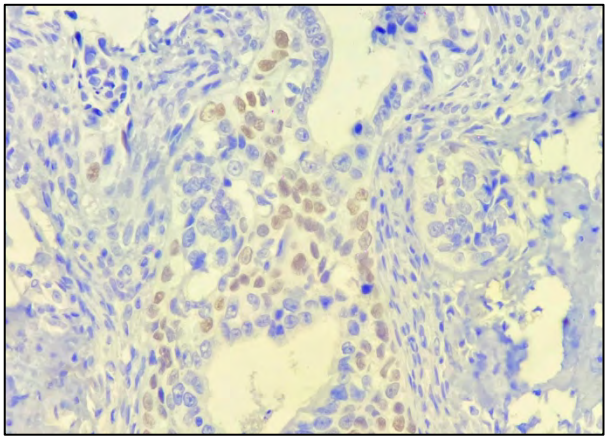

**Figura 5.** Inmunohistoquímica para TTF-1 que muestra inmunorreactividad positiva en células neoplásicas.

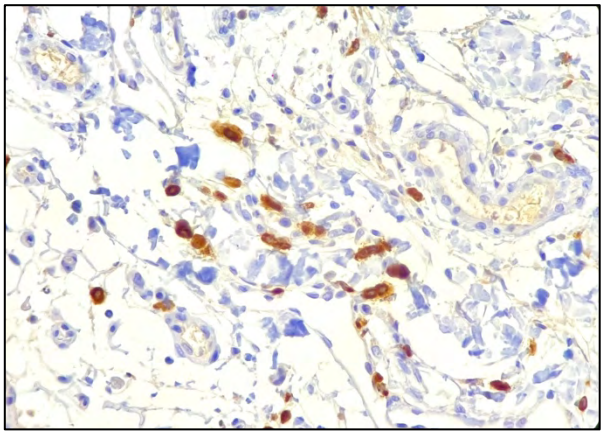

**Figura 6.** Inmunomarcaje para napsina A con positividad citoplasmática en células neoplásicas, de intensidad moderada a alta y distribución multifocal.

## Bibliografía


1. Goldfinch N, Argyle DJ. Feline lung–digit syndrome. J Feline Med Surg. 2012;14:202–208. doi:10.1177/1098612X12439267.
2. Joint Pathology Center (JPC). Feline infectious peritonitis (respiratory system case) [Internet]. Washington, DC: Joint Pathology Center; 2023 [citado 2026 Abr 1]. Disponible en: https://www.askjpc.org/vspo/show_page.php?id=VFF1NFVHenNFZG5lbHo2eGxqMWhudz09
3. Joint Pathology Center (JPC). Feline lung-digit syndrome [Internet]. Washington, DC: Joint Pathology Center; [citado 2026 Abr 1]. Disponible en: https://www.askjpc.org/wsco/wsc_showcase4.php?id=TlY5OGl4RXM2RUxaVWhKcVZGdU5Odz09
4. Santos IR, Raiter J, Lamego EC, Bandinelli MB, Dal Pont TP, Siqueira KF, et al. Feline pulmonary carcinoma: gross, histological, metastatic, and immunohistochemical aspects. Vet Pathol. 2023;60(1):8–20. doi:10.1177/03009858221122517.
5. Bishop JA, Sharma R, Illei PB. Napsin A and TTF-1 expression in pulmonary adenocarcinomas. Am J Surg Pathol. 2010;34(1):12–17.

# IDENTIFICACIÓN DE DIVERGENCIA CONDROGÉNICA MEDIANTE INMUNOTIPIFICACIÓN EN MELANOMA OCULAR HIPOMELANÓTICO, EN UN PERRO DOMÉSTICO

**Hernández NML[1]*, Velasco MJP[1], Lorenzo BD[2]**
Diagnóstico Veterinario Del Valle[1], Hospital Veterinario Zooteca Interlomas[2]
**Correspondencia: mvzhernava@gmail.com**

## Resumen
Los melanomas corresponden a neoplasias malignas pigmentadas, derivadas de melanocitos. En los perros, ocupa un bajo porcentaje de incidencia en neoplasias melanocíticas del globo ocular, afectando principalmente a la úvea anterior. No están relacionados a una predilección por sexo ni raza. En el presente reporte de caso, se busca identificar el fenómeno de divergencia tumoral evidenciado en una neoplasia melanocítica ocular en un perro doméstico, así como diferenciarlo de un proceso metaplásico y observar -mediante pruebas complementarias- la composición del mismo. Actualmente, en medicina veterinaria no se tiene conocimiento de que el diagnóstico de este proceso neoplásico tenga un impacto en el tratamiento y/o salud de los pacientes involucrados; sin embargo, se busca resaltar la presencia de una divergencia como proceso concomitante involucrado en neoplasias melanocíticas y considerarlo en el ejercicio del diagnóstico veterinario.
La divergencia corresponde al concepto oncopatológico que corresponde a la capacidad que posee una línea celular tumoral, para diferenciarse en otras, dentro de la misma neoplasia. El uso de pruebas complementarias (inmunohistoquímica y tinciones especiales, como en este caso) es esencial para poder establecer el diagnóstico.
**Palabras clave:** Divergencia, melanoma, Melan-A, condrogénico,

## Abstract
Melanomas are malignant pigmented neoplasms that arises from melanocytes, which are specialized cells located within skin and mucosae. In dogs, melanomas correspond to a low incidence-pigmented ocular neoplasms, affecting mostly the anterior uvea and choroid occasionally; they are not specifically linked with sex or breed. In this present case, we try to evidence a tumoral divergence on an ocular neoplasia in a dog, so as to differentiate it from a metaplasic process through complementary tests. Nowadays, veterinary medicine lacks form information about if this process (divergence) has a relevant importance on the medical treatment and/or the patient's direct health**.** Tumoral divergence corresponds to an onco-pathological concept that comes from to the cell's capacity to differentiate to another

different type within the same neoplasm. Our will is to demonstrate the importance of complementary tests (immunoassay) so we can show the importance of divergence as a diagnosis and the difference between this concept from metaplasia.

**Keywords:** Divergence, melanoma, Melan-A, chondrogenic/chondroid.

**Introducción**

Los melanomas corresponden a neoplasias malignas, derivadas de melanocitos, los cuales son células pigmentadas especializadas que se encuentran en piel y mucosas. En la literatura, se refiere que, en los perros, estos ocupan aproximadamente el 20% de las neoplasias melanocíticas del globo ocular, afectando principalmente a la úvea anterior y ocasionalmente a la coroides y no están relacionados a una predilección por sexo ni raza. La divergencia en un tumor, corresponde al fenómeno que ocurre como resultado de la capacidad celular de derivar diferentes líneas celulares de una misma, dentro del mismo. A pesar de que los mecanismos de este fenómeno, no están del todo dilucidados, se sugiere que, al provenir de la cresta neural embrionaria, los melanocitos poseen una capacidad pluripotencial de producir matriz heterogénea; principalmente ósea y/o condroide. El uso de inmunohistoquímica como técnica auxiliar, es esencial para diferenciar este concepto de una metaplasia; debido a que, el fenómeno de divergencia, no se ha encontrado vinculado con un factor irritativo crónico previo.

**Historia clínica**

Paciente Maltés, hembra, de 14 años de edad y esterilizada, que acudió a consulta al Hospital Veterinario Zooteca Interlomas, debido a una masa en segmento posterior del ojo izquierdo, además de tener antecedente de uveítis. Se implementó tratamiento médico con gabapentina, indometacina y prednisolona. Al no observar mejoría, se decidió y realizó enucleación del globo ocular completo y se refirió a Laboratorio Diagnóstico del Valle para su procesamiento histopatológico.

**Hallazgos macro y microscópico**

Se recibió una pieza quirúrgica referida como ‘’ojo izquierdo’’, de Esperanza; midió 4.5 cm de eje mayor. Al corte, se observó que la cámara anterior, estaba ocupada casi en su totalidad por hemorragia y edema. A nivel de los cuerpos ciliares y cámara vítrea, se exhibió tejido de nueva formación café amarillento con áreas oscuras entremezcladas. Los hallazgos microscópicos incluyeron expansión del estroma iridio-ciliar, por tejido neoplásico multilobulado, parcialmente delimitado y conformado por patrón sólido de células poligonales melanocíticas de variable citoplasma hipopigmentado, núcleo ovoide con patrón de cromatina densa y nucleolos comúnmente conspicuos; exhibieron alta anisocitosis, anisocariosis y diferenciación condroide extensa, con pigmento intracitoplásmico. Se contaron 7

mitosis en 10 campos (40x 2.37mm2) y se identificaron émbolos neoplásicos en vasos sanguíneos de la túnica fibrosa. No se identificó tejido neoplásico extra ocular ni en nervio óptico (compatible con remoción completa del tumor). El diagnóstico establecido fue: melanoma hipomelanótico con divergencia condroide/condrogénica.

**Pruebas complementarias**

Debido a que la neoplasia melanocítica (melanoma) involucrado se encontró bien diferenciado y con una diferenciación cartilaginosa evidente (microscópicamente), se utilizaron pruebas complementarias únicamente para identificar el fenómeno de divergencia/diferenciación tumoral. Se empleó tinción Tricrómica de Masson, por autorización directa del tutor para resaltar la población condroide, así como inmunohistoquímica (Melan-A) para la confirmación del origen de la matriz encontrada dentro de la neoplasia; se obtuvo inmunoreacción positiva citoplasmática y multifocal para células melanocíticas: 90% y condroides: 30-70% con distribución multifocal.

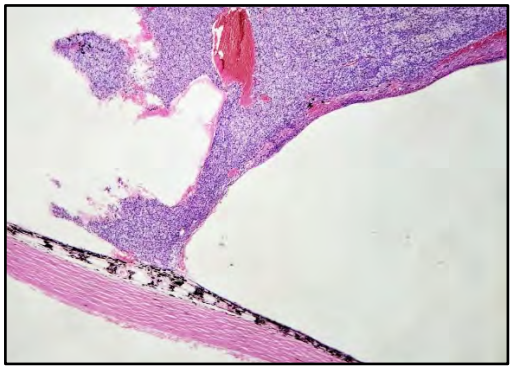

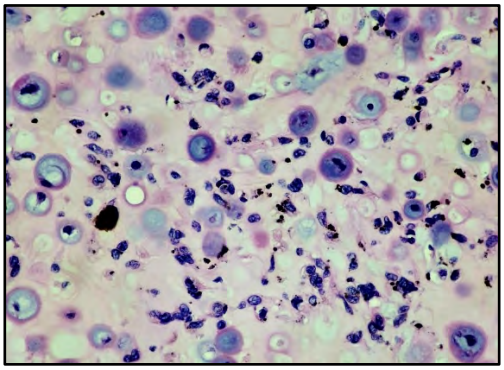

**Figuras 1 y 2. HyE.** (1): Tejido neoplásico hipercelular derivado del estroma iridociliar, 4X. (2): Población neoplásica melanocítica, inmersa en matriz cartilaginosa con sus respectivos condrocitos; se puede apreciar pigmento intracitoplasmático dentro de los mismos.

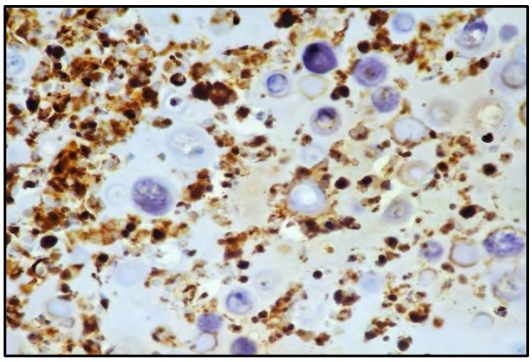

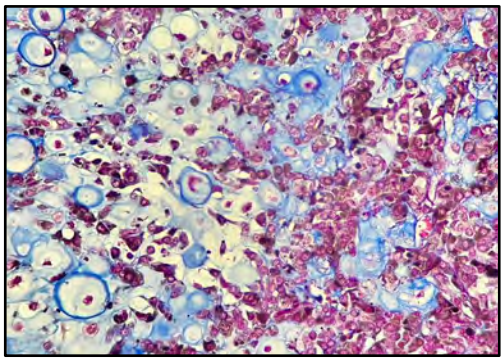

**Figuras 3 y 4.** (3): Melan-A, 40X. Células condroides inmunopositivas de manera intracitoplasmática, multifocal. (4). Tricrómica de Masson, 40X. Se observan las dos diferentes poblaciones celulares; de azul la matriz condroide con sus respectivos condrocitos y de rojo, los melanocitos neoplásicos.

## Diagnósticos diferenciales

Ante la identificación de una neoplasia con diferenciación/divergencia mesequimatosa (cartilaginosa en este caso), se deben considerar a aquellos tumores de tejidos blandos que posean producción abundante de algun tipo de matriz, mixoide, condroide u osteoide. En este caso en particular, debido a la presencia de tejido neoplásico pigmentado intraocular macro y microscópico, aunado a la presencia de matriz condroide, se consideraron:

-Melanoma con divergencia condroide.

-Condrosarcoma.

## Discusión

Los melanomas son tumores malignos derivados de melanocitos (células pigmentadas), con distribución común en piel y mucosas de animales domésticos. y su diferenciación cartilaginosa/ condrogénica en ausencia de matriz ósea, es poco común en medicina humana y más aún, en medicina veterinaria. Una de las principales diferencias con el proceso de metaplasia en una neoplasia, es que esta, corresponde a un cambio adaptativo -en ocasiones reversible- en el que las células adultas de un tejido, son sustituidas/diferenciadas por otras de estirpe diferente, estimuladas por un estímulo generalmente traumático/irritativo crónico; diferenciándose a sí de la divergencia, en donde una misma línea celular (melanocitos en este caso), da origen a otras, sin necesidad de un antecedente traumático y/o irritativo previo. Los cambios químicos y biológicos de este tipo de proceso no están bien descritos en la literatura, sin embargo, la literatura sugiere que estaría relacionado con una sobre expresión del factor de crecimiento MIA

(melanoma-inhibiting-activity), el cual es expresado por melanocitos neoplásicos -no presente en melanocitos normales- favoreciendo proliferación atípica de los mismos. En el presente caso, se utilizó inmunohistoquímica (Melan-A) para poder evidenciar la inmunopositividad -citoplasmática- de los condrocitos; demostrando que las células con diferenciación condrogénica presentes en el menaloma ocular, se derivan directamente de los melanocitos propios de la neoplasia y no como una matriz ajena/secundaria sustentando el concepto de divergencia tumoral. El uso de otros inmunomarcadores para identificar melanocitos neoplásicos, tales como S-100, SOX10 y HMB-45 son de alta importancia y utilidad, sin embargo, algunas suelen ser inespecíficas -debido a que pueden demostrar inmunopositividad ante otros linajes celulares- y/o resultar negativos ante neoplásicas con altos grados de atipias (desmoplásicos); por lo que, debido a la diferenciación evidente en este caso, se utilizó únicamente Melan-A/MART-1, el cual corresponde a un marcador específico de linaje melanocítico, así como poseer más sensibilidad que algunos otros.

## Conclusión

La divergencia tumoral, es un fenómeno poco común en medicina, sin mecanismos de desarrollo bien dilucidados y de pronóstico incierto, debido a la escasa información que se tiene, en cuanto a medicina veterinaria. Si bien, no se conoce aún el impacto del diagnóstico en el tratamiento o pronóstico relacionado con el paciente, este reporte de caso busca destacar la importancia del diagnóstico de una divergencia/diferenciación para evitar el subdiagnóstico de la misma con otro tipo de procesos similares (metaplasia) y poder correlacionarla con otros criterios médicos de importancia futura. El uso de herramientas diagnósticas especializadas (inmunohistoquímica y tinciones especiales) son cruciales para poder sustentar el diagnóstico de este fenómeno. En este caso, la inmunopositividad de las células condroides a Melan-A, es un criterio que sustenta la divergencia tumoral en un melanoma ocular.

## Bibliografía

1.- Mendelsohn G, Maksem JA. Divergent differentiation in neoplasms. Pathologic, biologic, and clinical considerations. Pathol Annu. 1986;21 Pt 1:91-119. PMID: 3510419.
2.- Joana Devesa P, Labareda JM, Bártolo EA, Santos MF, Vale EM. Cartilaginous melanoma: case report and review of the literature. An Bras Dermatol. 2013 May-Jun;88(3):403-7. doi: 10.1590/abd1806-4841.20131595. PMID: 23793189; PMCID: PMC3754372.
3.- Laice A. da Silva, Tamires GW. Teodoro, Angelica TB. Wouters, Flademir Wouters, Daniela S. Abreu, Daniel MGP. Neto, Tatiane T Negrão Watanabe, Metastatic Digital

Chondrogenic Melanocytic Tumour in a Dog, Journal of Comparative Pathology, Volume 190, 2022, Pages 13-18, ISSN 0021-9975.
4.- Gallagher SJ, Bailey T, Rawson RV, Mahar AM, Thompson JF, Long GV, Wilmott JS, Scolyer RA. Melanoma with osseous or chondroid differentiation: a report of eight cases including SATB2 expression and mutation analysis. Pathology. 2021 Dec;53(7):830-835. doi: 10.1016/j.pathol.2021.02.012. Epub 2021 Jun 2. PMID: 34090666.
5.- Parente, J., Gomes, J., Viana, I., & Vale, E. (2012). Variantes raras do melanoma maligno: um desafio clínico e histopatológico.
6.- Rongioletti F, Smoller BR. Unusual histological variants of cutaneous malignant melanoma with some clinical and possible prognostic correlations. J Cutan Pathol. 2005;32:589-603.
7.- Banerjee SS, Coyne JD, Menasce LP, Lobo CJ, Hirsch PJ. Diagnostic lessons of mucosal melanoma with osteocartilaginous differentiation. Histopathology. 1998;33:255-60.
8.- Murali R, McCarthy SW, Bothman J, Cachia A, Janarthanan P, Sharma R et al. Melanoma exhibiting cartilaginous differentiation. Histopathology. 2010;56:815-21.
9.- Mete O, Bilgic B, Buyukbabani N. A tumor with many faces: metastatic malignant melanoma with extensive cartilaginous differentiation. Int J Surg Pathol. 2010;18:217-8.
10.- Slavik T, Hannah M, Schroder RA. Primary chondroid melanoma of the nasal skin: a rare melanoma variant at a previously undocumented site. J Cutan Pathol. 2007;34:427-30.
11.- Hanley KZ, Weiss SW, Logani S. Melanoma with cartilaginous differentiation: diagnostic challenge on fine-needle aspiration with emphasis on differential diagnosis. Diagn Cytopathol. 2009;37:51-5.

# IDENTIFICACIÓN DE MICROALGAS CONSISTENTES CON *PROTOTHECA* SPP EN LA PIEL DE UN PERRO MEDIANTE MICROSCOPÍA ELECTRÓNICA DE TRANSMISIÓN

**González MJL[*], Méndez BA[1]**
[1] Unidad de Microscopía Electrónica de Transmisión, Departamento de Patología, Facultad de Medicina Veterinaria y Zootecnia, Universidad Autónoma de México
**Correspondencia: mvz.jlgm@gmail.com, mvzadrimb@gmail.com**

## Resumen
La prototecosis es una enfermedad poco frecuente causada por algas del género *Prototheca* spp., presentes en el ambiente, especialmente en agua, suelo y desechos orgánicos. Puede afectar a animales y humanos, generando lesiones cutáneas, intestinales o sistémicas, sobre todo en individuos inmunosuprimidos. Estas infecciones suelen producir inflamación granulomatosa o piogranulomatosa con abundantes microorganismos en distintos estadios.
En el presente caso se describen las lesiones encontradas en un perro macho de 11 años con nódulos cutáneos que no respondieron a tratamientos previos. El estudio histopatológico concluyó en una dermatitis piogranulomatosa con microorganismos esferoides y algunos septados, sugerentes de *Prototheca* spp., los cuales resultaron positivos a tinciones PAS y Grocott. La microscopía electrónica confirmó la presencia de esporangios y endosporas con características típicas del género en diferentes fases de su ciclo biológico y conservación. El diagnóstico definitivo se apoyó en la combinación del uso de la histopatología, histoquímica y microscopía electrónica de transmisión.
En conclusión, la prototecosis es una enfermedad rara pero relevante, cuyo diagnóstico requiere el uso de múltiples técnicas complementarias para identificar correctamente al agente etiológico. Este caso resalta la importancia de integrar hallazgos clínicos y de laboratorio para proporcionar un diagnóstico definitivo.
**Palabras clave:** *Prototheca*, PAS, Grocott, *Chlorella,* prototecosis, histopatología, histoquímica, microscopia electrónica de transmisión.

## Abstract
Protothecosis is a rare disease caused by algae of the genus *Prototheca* spp., which are widely present in the environment, particularly in water, soil, and organic waste. It can affect both animals and humans, producing cutaneous, intestinal, or systemic lesions, especially in immunocompromised individuals. These infections typically result in granulomatous or pyogranulomatous inflammation with abundant microorganisms at different stages of development.
In the present case, the lesions observed in an 11-year-old male dog with cutaneous nodules unresponsive to previous treatments are described. Histopathological

examination concluded a pyogranulomatous dermatitis with spheroid microorganisms, some of them septate, suggestive of *Prototheca* spp., which tested positive with PAS and Grocott stains. Electron microscopy confirmed the presence of sporangia and endospores with typical characteristics of the genus at different stages of their biological cycle and preservation. The definitive diagnosis was supported by the combined use of histopathology, histochemistry, and transmission electron microscopy.
**Key words:** *Prototheca*, PAS, Grocott, *Chlorella,* protothecosis, histopathology, histochemistry, electron microscopy.

## Introducción

La prototecosis es una enfermedad poco frecuente en animales y humanos provocada por algas aclorofílicas del género *Prototheca* spp.[1-3] Estas microalgas se pueden encontrar ampliamente distribuidas en el medio ambiente, como en cuerpos de agua estancada dulce y salada, desechos de animales, suelo y alimentos. Puede provocar lesiones únicas o localizadas que están reportadas con mayor frecuencia en la piel e intestinos en diferentes especies, incluyendo al humano[4-6], aunque la infección puede darse de manera sistémica y afectar diversos tejidos, lo que generalmente se asocia con estados de inmunosupresión y a la variedad de la especie tanto del microorganismo como del hospedero afectado.[1, 2, 5, 7-9]

Las infecciones por algas suelen provocar lesiones granulomatosas o piogranulomatosas [1-9], en las que se pueden encontrar numerosas estructuras de estos microorganismos en diferente grado de desarrollo, ya sean los esporangios completos o únicamente restos de sus paredes celulares.[8]

Para su diagnóstico, el médico veterinario debe identificar las lesiones y realizar una serie de pruebas complementarias, entre las que se encuentran la citología, histopatología y diferentes tinciones de histoquímica, cultivo microbiológico, pruebas moleculares como la PCR e incluso microscopía electrónica de transmisión[12,13], lo que nos permite, dependiendo de las técnicas utilizadas, llegar a un diagnóstico etiológico preciso.[1, 2, 5, 7-9.]

## Historia clínica

Perro *(Canis lupus familiaris*), cruza, macho de 11 años con nódulos cutáneos firmes en la región rostral y piel interdigital de los miembros torácicos, con diagnóstico previo de infección fúngica mediante citología, sin respuesta favorable a tratamiento antibacteriano ni antifúngico durante más de 2 meses. Se realiza la toma de biopsias para su evaluación mediante histopatología. Se emplean tinciones de histoquímica y se realiza microscopía electrónica de transmisión a partir del tejido embebido en parafina, con el fin de caracterizar el microorganismo en la Unidad de Microscopía Electrónica de la FMVZ-UNAM.

**Hallazgos macroscópicos**
Se recibe un bloque de tejido embebido en parafina con fragmentos de piel.

**Y**epidermis e hiperqueratosis. En la dermis superficial, se observaron áreas ocupadas por infiltrado inflamatorio compuesto por neutrófilos degenerados (piocitos), histiocitos, macrófagos espumosos y células gigantes multinucleadas, entre las que se encuentran numerosos microorganismos esferoides intrahistiocíticos y libres (Figura 1), que oscilan entre los 2 a 20µm de diámetro (Figura 2). Algunas de estas estructuras se aprecian septadas y otras se componen por una pared irregular. Estas estructuras resultaron positivas con la tinción de PAS y Grocott (Figuras 2 y 3).

**Diagnóstico morfológico**

- **Piel**: Dermatitis piogranulomatosa grave multifocal con abundantes estructuras intrahistiocíticas e intralesionales, compatibles con esporangios y endosporas de *Prototheca* spp.

**Diagnósticos diferenciales**

- ***Prototheca* spp:** Es una microalga de morfología esférica que mide entre 3 y 30µm de diámetro y cuenta con una pared celular refringente de aproximadamente 0.5 micrómetros de grosor que resulta positiva con las tinciones PAS y Grocott [1-3,6-8] y que puede formar septos que separan a los esporangios y en ocasiones le dan el aspecto de "rueda de carreta"[5,6]. Estos esporangios contienen entre 1 y 20 endosporas basofílicas. [1-8]
- ***Chlorella* spp:** Es un alga cosmopólita que causa lesiones macroscópicas granulomatosas pigmentadas de verde, asociadas a la producción de clorofila y suele encontrarse en cuerpos de agua estancada y residuales. Se caracteriza por ser redonda, mide alrededor de 9 micrómetros de diámetro y poseen gránulos grandes intracitoplasmáticos PAS positivos.[7-9.]

**Pruebas complementarias**

**Histoquímica**
Se realizaron tinciones especiales de ácido peryódico de Schiff (PAS) y Grocott para las secciones histológicas descritas a partir de los bloques de parafina remitidos, cuyo resultado fue positivo, permitiendo observar con mayor detalle las membranas y septos internos en algunos microorganismos (Figuras 2 y 3).
Y llevó a cabo el procesamiento de las muestras de tejido previamente incluidas en parafina, cuyo protocolo se ajustó obteniendo muestras de aproximadamente 5 mm de diámetro, en las que se observaron abundantes microorganismos. Dichas

secciones se tomaron con un sacabocados y se sometieron a desparafinización con xilol. Para la fijación, las muestras se sumergieron una solución con 9.75 ml solución amortiguadora de fosfatos (PBS), 0.25 ml de glutaraldehído y 4 gotas de paraformaldehído, durante 48 horas, en refrigeración a 4°C. Posteriormente, se realizaron 3 lavados con PBS. La postfijación se llevó a cabo colocando las muestras en tetraóxido de osmio ($OSO_4$) durante 19 horas, aproximadamente, para después realizar nuevamente lavados con PBS. Para la deshidratación, se emplearon concentraciones crecientes de acetona (50% - 100%). Para la preinclusión e inclusión del tejido, se empleó una mezcla de resina y acetona en proporción 2:1, durante 48 – 72 horas. La resina se preparó de un kit comercial (Embed 812, DDSA, MNA y DMP30). La inclusión consistió en colocar la muestra en la parte profunda de una cápsula de gelatina para después cubrirlas con resina y su identificación, para polimerizarse en la estufa a 60°C por 24 horas. Se realizaron cortes semifinos de 150 nm de grosor y se colocaron en un portaobjetos para ser teñidos con azul de toluidina, e identificar las estructuras de interés en las muestras. Una vez identificadas, se realizaron cortes ultrafinos de 90 nm, que se colocaron sobre tejillas de cobre y fueron contrastadas con acetato de uranilo y citrato de plomo. Finalmente, los cortes fueron observados en un microscopio electrónico de transmisión (Jeol 1010) de la Unidad de Microscopía Electrónica de la FMVZ-UNAM (Figuras 4 y 5). Se observaron algunos macrófagos alternados con numerosas membranas electrodensas vacías y de forma variable e irregular, algunas membranas intactas (esporangios) y formaban septos internos de forma y tamaño similar que contenían gránulos densos, gránulos de almidón, núcleo y grupos de mitocondrias poco visibles (endosporas).

**Discusión**

La prototecosis es una enfermedad considerada rara y poco frecuente en animales y humanos, provocada por algas del género *Prototheca* spp.[1-9] Estas algas son microscópicas, unicelulares y aclorofílicas ya que no poseen cloroplastos, suelen tener forma esférica, están distribuidas en todo el mundo y se consideran Y*ca* spp se puede encontrar ampliamente distribuida en el medio ambiente, especialmente en cuerpos de agua estancada dulce y salada, aguas residuales, desechos de animales, suelo y alimentos.[1-10] Puede provocar una o varias lesiones localizadas, en la piel o intestino, o diseminarse tanto por vía sanguínea como linfática, generando un estado de enfermedad granulomatosa sistémica en una gran variedad de especies[1,2] sin mostrar predilección por sexo o edad, pero comúnmente asociado a estados de inmunosupresión.[1,2] En este caso, se desconoce el estado de salud del animal, por lo que, no se puede asegurar que la infección sea únicamente localizada.

Se han descrito 17 especies de *Prototheca* spp. en total, de las cuales, algunos autores mencionan de 4 a 8 especies tienen relevancia clínica y son consideradas zoonosis, siendo *P. wickerhamii* y *P. zopfii,* las que suelen estar mayormente involucradas en el desarrollo de las lesiones en humanos y animales.[2,4,8,9] Estas especies difieren morfológicamente poco en tamaño y número de esporangiosporas, por lo que se menciona que se requieren pruebas moleculares para su identificación.[8,9] Los esporangios de *P. wickerhamii,* son pequeños (3-15 µm) y redondos en comparación con los de *P. zopfii,* que tienden a ser más ovales o cilíndricos y más grandes (7-30 µm)[2,8.] Además, *P. zopfii* ha sido dividida en tres biotipos[4]; el biotipo 1, presente en el estiércol líquido bovino; el biotipo 2, que se ha encontrado en casos de mastitis bovina,[4,9] y el biotipo 3, aislado del estiércol porcino. [6-8]

En humanos, suele presentarse en la piel o articulaciones,[8] causando típicamente bursitis del olécranon [4,5] y erupciones vesículo-bullosas y eritematosas que pueden evolucionar a lesiones costrosas y purulentas.[4-6,8] Generalmente se asocia a *P. wickerhamii* y la infección se da principalmente en personas de edad avanzada y que tienen un estado de inmunosupresión grave, con lo que se ha reportado una tasa de mortalidad de alrededor del 60%.[5]

Los animales más afectados suelen ser los perros, gatos y bovinos. En los perros, la presentación más frecuente es en intestino,[2] ojos y piel entre otros órganos, generando una enteritis y queratitis o uveítis granulomatosa.[1-3,8] Estas lesiones consisten en pequeños nódulos que van de grises claros a blanquecinos o marrones que tienden a estar parcialmente definidos o delimitados.[3] Sin embargo, también se han reportado casos de pericarditis, miocarditis, nefritis e incluso encefalitis granulomatosa provocadas por la presencia de algas como *Prototheca* spp,[1-3,11] además de ser capaz de generar lesiones sensitivas como sordera, asociado a la invasión masiva del alga en la cóclea.[2]

Las lesiones cutáneas pueden ser nódulos, pápulas y/o úlceras, principalmente en puntos de presión y uniones mucocutáneas como nostrilos, escroto y cojinetes.[1,2]

Los gatos tienden a infectarse por vía cutánea y presentan nódulos grandes y firmes en las extremidades, manos y pies, mayormente provocados por *P. wickerhami*, al igual que en cabras.[8] *P. zopfii* se ha encontrado con mayor frecuencia en los bovinos, en quienes se desarrollan cuadros de mastitis y linfadenitis piogranulomatosa.[1,8] En fauna silvestre, se han identificado lesiones en diversos órganos, en las que se encuentra inflamación granulomatosa o histiocítica aociada *Prototheca* en linfonodos, bazo, meninges, cerebro, mesenterio, páncreas, corazón, músculo estriado esquelético y riñones. Esta distribución se ha descrito especialmente en la especie *Pteropus lylei.*[11] La muerte asociada a la prototecosis sistémica se relaciona a falla orgánica múltiple, entre las que destacan la insuficiencia cardiaca, fallo hepático y enfermedad renal crónica.[4,11] Su ciclo bilógico comienza por la fase infectante: la endospora madura[1,2] cuando se implanta en áreas como uniones mucocutáneas, mucosa intestinal o piel lesionada, crece hasta

convertirse en esporangios más grandes que comenzarán a provocar las lesiones nodulares. Estas algas son microorganismos asexuales y se reproducen por fisión múltiple[2] o endosporulación[4] por lo que, durante el proceso de maduración de los esporangios, se producen numerosas endosporas que serán liberadas y formarán una endospora madura cada una,[4] favoreciendo una respuesta inflamatoria granulomatosa o piogranulomatosa que serán responsables del aspecto de las lesiones macroscópicas.[1-4]

Macroscópicamente es posible orientar el diagnóstico etiológico entre los géneros *Prototheca* y *Chlorella* por medio de las lesiones en tejidos frescos, pues *Chlorella* spp suele provocar que el tejido se tiña de color verde, debido a su abundante producción de clorofila.[7] No obstante, este pigmento suele disminuir hasta perderse por completo al conservar el tejido en formol para su fijación,[1,10] por lo que no es una característica indispensable que el tejido esté pigmentado para considerarla dentro de los posibles agentes involucrados, como se observó en las muestras referidas. Microscópicamente, *Prototheca* spp mide de 3 a 30 µm de diámetro, cuenta con una pared celular refringente de aproximadamente 0.5 µm de grosor y posee esporangios con 1-20 endosporas basofílicas redondas o irregulares, histológicamente indistinguibles de *Chlorella* spp.[1,2,4,7] El diagnóstico se realiza empleando diferentes técnicas como la citología que tiende a ser el método menos invasivo y útil para identificarlas.[7,8] Suele apreciarse un fondo proteináceo con macrófagos, neutrófilos y eritrocitos alternados con microorganismos intra y extracelulares intactos y/o rotos, similares a envolturas vacías con morfología variable que miden entre 5 y 10 µm, de diámetro, dependiendo de la especie, redondos a ovalados, con una pared celular clara y fina.[8] Los esporangios miden alrededor de 20 µm de diámetro y tienen un citoplasma ligeramente más pálido que puede contener hasta 20 esporangiosporas.[8] La histopatología permite observar un panorama más claro del proceso que ocurre en el tejido, por lo que es una de las principales técnicas de elección ya que permite identificar al alga en el tejido procesado por Hematoxilina y Eosina.[1,2,4] Estos agentes pueden apreciarse de mejor manera complementando con tinciones especiales PAS y Grocott para tratar de diferenciar entre géneros de algas.[7,8,10] En secciones histológicas teñidas con PAS, el almidón citoplasmático de *Chlorella* spp se observa como glóbulos fuertemente positivos y sensibles a diastasa, contrario a las endosporas de *Protorheca* spp.[1,2,10] No obstante, también las paredes gruesas de las diferentes estructuras de estas algas, como los septos internos, resultan fuertemente positivas con las tinciones de PAS y Grocott o metinamina de plata de Gomori[1-3,7,8] Sin embargo, el diagnóstico suele confirmarse mediante el cultivo del alga o empleando técnicas que permitan diferenciar entre ambos géneros, como la inmunofluorescencia o inmunohistoquímica (inmunomarcaje) [3,7] y el análisis de la secuencia de rRNA 18S, que permite identificar la especie,[2,4,7] y cuyos iniciadores específicos se encuentran ampliamente reportados para cada una de ellas, al grado de desarrollar técnicas moleculares capaces de identificar múltiples especies en la

misma muestra.[9] En este caso, no fue posible realizar el cultivo debido a la conservación y procesamiento de las muestras de tejido remitidas ya que previamente habían sido fijadas en formol e incluidas en parafina para su procesamiento histológico. Por lo se decidió utilizar los tejidos para realizar la microscopía electrónica de transmisión y observar la ultraestructura de los microorganismos, definir sus características y determinar el diagnóstico etiológico. Durante la revisión de la ultraestructura, se observaron numerosas paredes celulares vacías electrodensas (esporangios degenerados) (Figura 5), entremezcladas con macrófagos y estructuras con una pared celular intacta y electrodensa que formaba septos internos, dando un aspecto de "rueda de carreta" y que contenían estructuras consistentes con endosporas de tamaño similar y dispuestas a la periferia (Figura 6), dentro de las cuales había gránulos electrodensos y otros ligeramente electrolúcidos compatibles con gránulos de almidón (Figura 7), características consistentes con microalgas del género *Prototheca* spp.[12,13]

## Conclusión

La morfología de las algas descritas en el estudio histopatológico y la positividad a las tinciones de PAS y Grocott, en conjunto con la estructura observada mediante microscopía electrónica de transmisión, demuestran que los microorganismos presentes en las secciones de piel remitidas son consistentes con microalgas el género *Prototheca* spp.

La importancia del empleo de diversas pruebas complementarias y la información que puede arrojar cada una de ellas puede apoyarnos para la toma de decisiones al momento de emitir un diagnóstico. En este caso nos apoyamos en las principales características morfológicas del agente posiblemente involucrado y que fueron confirmadas mediante el uso de microscopía electrónica de transmisión.

## Referencias

1. Munday JS. Pathologic Basis of Veterinary Disease, 6th Edition. Edited by James F.Zachary. Elsevier, St Louis, MO, 2017, (1,394), ISBN 978-0-3233-5775-3, Veterinary Dermatology [Internet]. 5 de marzo de 2017;28(2):258. Disponible en: https://doi.org/10.1111/vde.12434
2. Jubb, Kennedy & Palmer's Pathology of Domestic Animals: Volume 1 [Internet]. Elsevier eBooks. 2016. Disponible en: https://doi.org/10.1016/c2012-0-00791-0
3. Tavera FJT, Romero LPR. Patología sistémica veterinaria. Facultad de Medicina Veterinaria y Zootecnia; 2026.
4. Lass-FlöRl C, Mayr A. Human Protothecosis. Clinical Microbiology Reviews [Internet]. 1 de abril de 2007;20(2):230-42. Disponible en: https://doi.org/10.1128/cmr.00032-06

5. Hillesheim PB, Bahrami S. Cutaneous protothecosis. Archives Of Pathology & Laboratory Medicine [Internet]. 1 de julio de 2011;135(7):941-4. Disponible en: https://doi.org/10.5858/2010-0017-rsr.1
6. Pal M, Abraha A, Rahman MT, Dave P. Protothecosis: an emerging algal disease of humans and animals. Int J Life Sc Bt Pharm Res; 2014
7. Conference 07 - 2014 Case: 02 20141022 [Internet]. Disponible en: https://www.askjpc.org/wsco/wsc_showcase2.php?id=RHh5R3JMU2tZb01VRGw0MlNramt0dz09
8. Conference 10 - 2018 Case: 1 20181128 [Internet]. Disponible en: https://www.askjpc.org/wsco/wsc_showcase2.php?id=Yi9xc05EdGEwUmcyZi9JMVJvd3A0UT09
9. Vasco-Julio D, Huilca-Ibarra M, Ledesma Y, Echeverria G, Guerrero-Freire S, Jagielski T, et al. The Development of a Multiplex PCR Assay for Fast and Cost-Effective Identification of the Five Most Significant Pathogenic Prototheca Species. Pathogens [Internet]. 7 de agosto de 2023;12(8):1018. Disponible en: https://doi.org/10.3390/pathogens12081018
10. Haenichen T, Facher E, Wanner G, Hermanns W. Cutaneous Chlorellosis in a Gazelle (Gazella dorcas). Veterinary Pathology [Internet]. 1 de mayo de 2002;39(3):386-9. Disponible en: https://doi.org/10.1354/vp.39-3-386
11. Pathology of Wildlife and Zoo Animals [Internet]. Elsevier eBooks. 2018. Disponible en: https://doi.org/10.1016/c2015-0-01586-6
12. Elmore SA. Ultrastructural Pathology: The Comparative Cellular Basis of Disease, 2nd edition. Norman F. Cheville. Wiley-Blackwell, Ames, Iowa; 2009, 973 pages. ISBN 978-0-8138-0330-2. Microscopy And Microanalysis [Internet]. 22 de junio de 2010;16(4):502. Disponible en: https://doi.org/10.1017/s1431927610000309
13. Cheville NF, McDonald J, Richard J. Ultrastructure of Prototheca zopfii in Bovine Granulomatous Mastitis. Veterinary Pathology [Internet]. 1 de mayo de 1984;21(3):341-8. Disponible en: https://doi.org/10.1177/030098588402100312

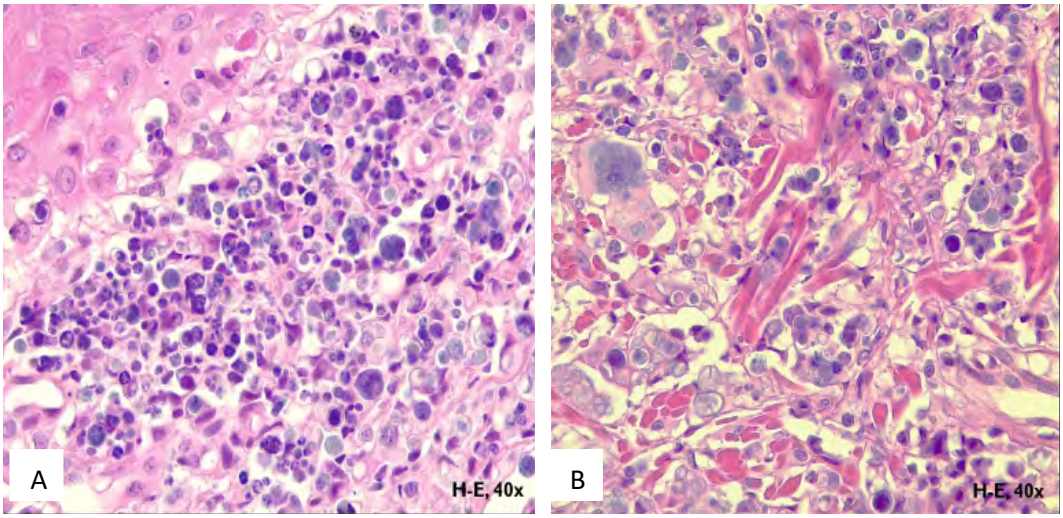

**Figura 1:** Fotomicrografías de cortes histológicos de piel con numerosas estructuras compatibles con microalgas. H-E, 40x.

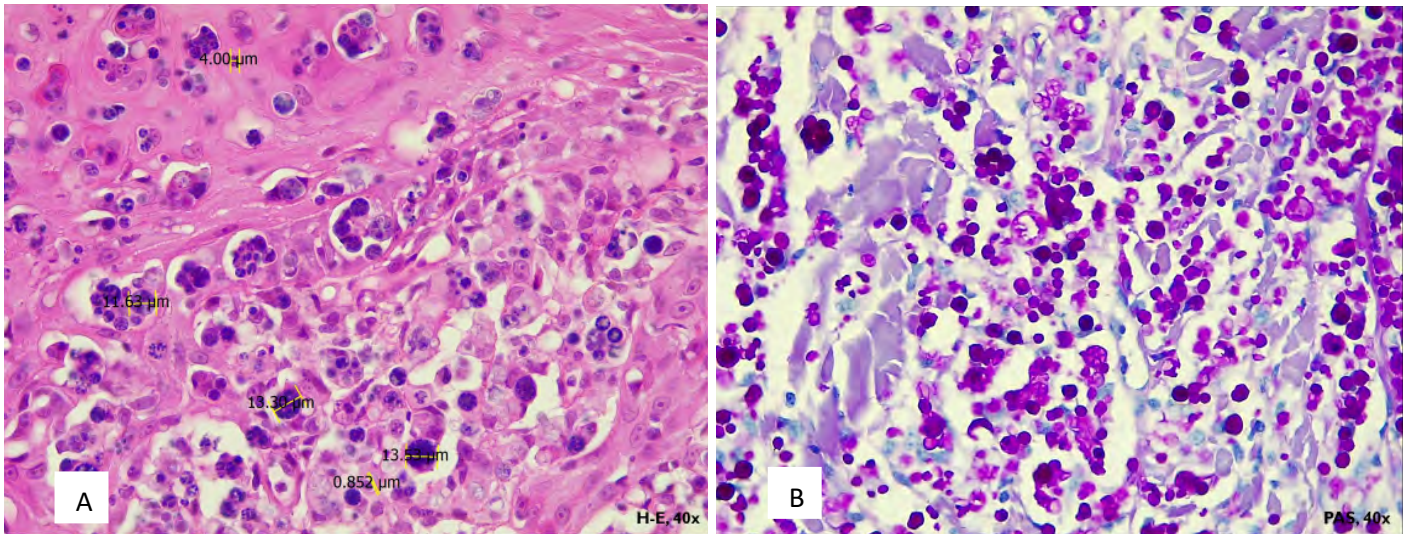


**Figura 2:** Fotomicrografía de corte histológico de piel. A: Tamaño de estructuras esféricas compatibles con Prototheca spp. HE, 40x. B: Estructuras compatibles con esporangios y endosporas, compatibles con Prototheca spp. PAS, 40x.

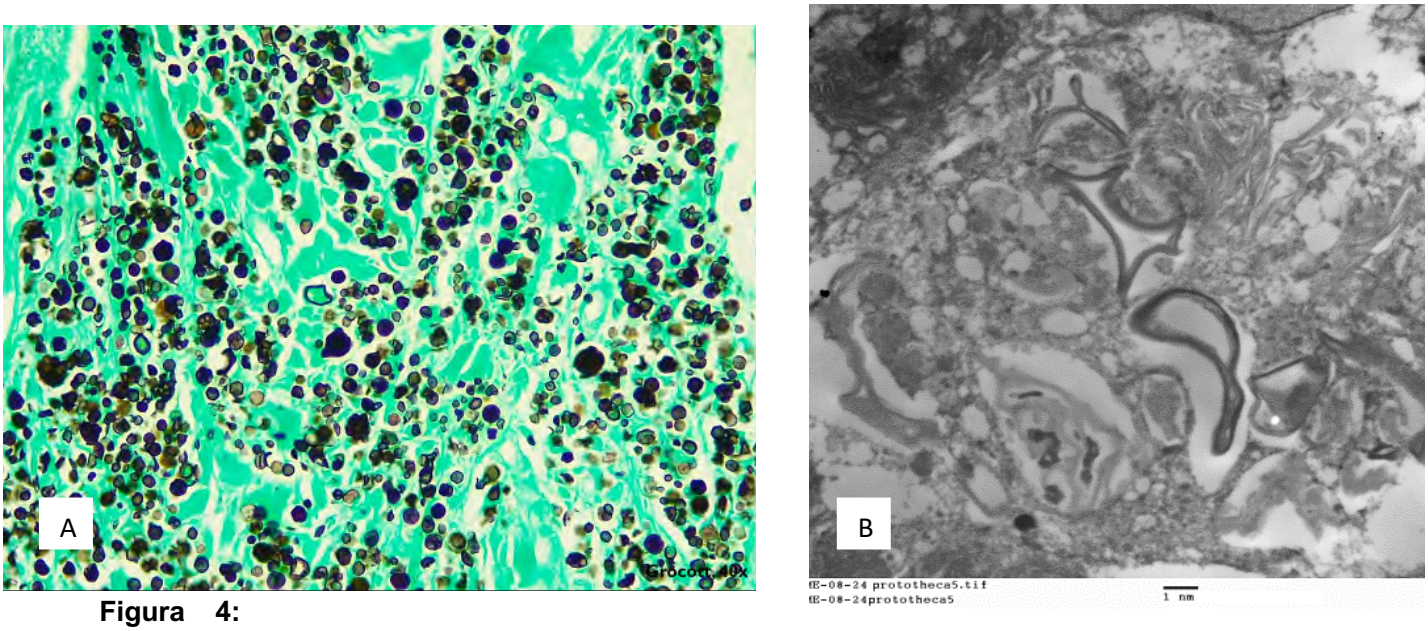


**Figura 4:**
A: Fotomicrografía de corte histológico de piel. Obsérvese numerosas paredes celulares y endosporas positivas con tinción de Grocott, compatibles con Prototheca spp. 40x. B: Fotografía electrónica de transmisión de esporangios degenerados y vacíos con la pared celular electrodensa. Técnica de contraste con acetato de uranilo y citrato de plomo. Barra= 1 nm.

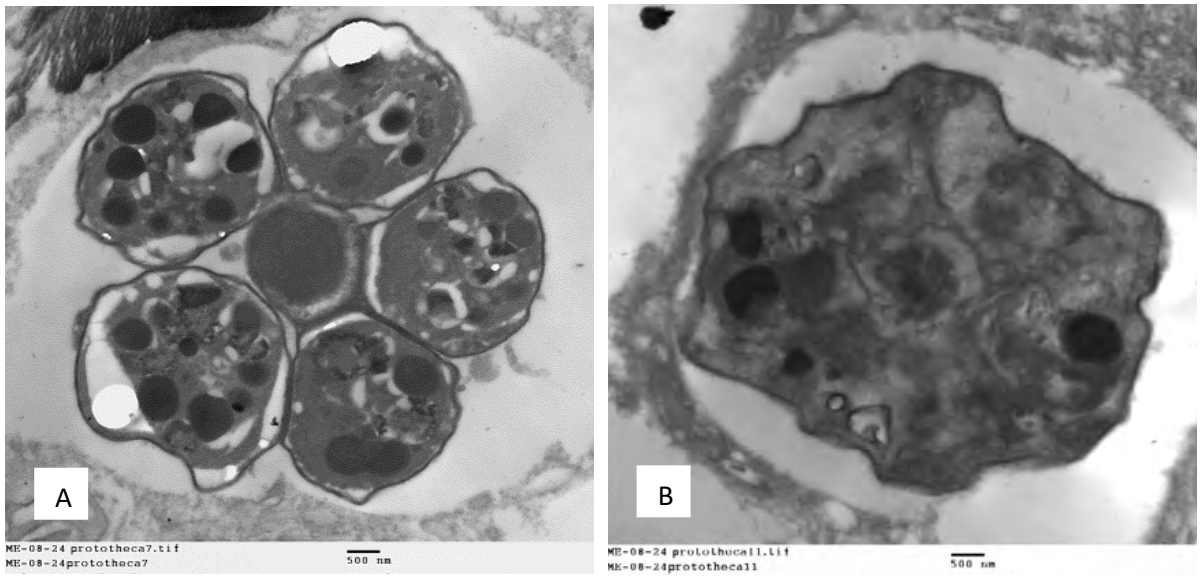


**Figura 5:** Fotomicrografía electrónica de transmisión de un esporangio maduro con endosporas (izquierda). Esporangio con gránulos densos Técnica de contraste con acetato de uranilo y citrato de plomo. Barra= 500 nm.

# LESIONES GÁSTRICAS DEL MARLÍN AZUL (*Makaira nigricans*) ASOCIADO CON LARVA L3 DE *ANISAKIS* spp., EN BARRA DE NAVIDAD, JALISCO, MÉXICO

**García MLJ[1], Coronado MDM[2], Osorio SD[2], García PL[2], Ibáñez RMI[3], Ruíz RJA[3], Topete BDA[3], Macedo BJR[4], García VJL[5], Aguilar PB[6]., Tintos GA[6]**

[1]Patología Diagnóstica Veterinaria, Colima, México
[2]Departamento de Zoología, Laboratorio de Helmintología, Instituto de Biología, Universidad Nacional Autónoma de México
[3]Facultad de Medicina Veterinaria y Zootecnia, Universidad de Colima
[4]Facultad de Ciencias Biológicas y Agropecuarias, Universidad de Colima
[5]Instituto Nacional de Investigaciones Forestales, Agrícolas y Pecuarias (INIFAP), Tecomán, Colima.[6]Departamento de Estudios para el Desarrollo Sustentable de Zonas Costeras de la Universidad de Guadalajara
**Correspondencia: ljgm_cmv@ucol.mx**

## Resumen

El objetivo del trabajo fue describir las lesiones gástricas causadas a *Makaira nigricans*, asociada a larvas de tercer estadio (L3) de nemátodos del género *Anisakis* spp., colectados durante el III Torneo de pesca deportiva 2025 en Barra de Navidad, Jalisco, México (19°12′29″N 104°40′50″O). Para ello se revisaron diecisiete ejemplares con lesiones nodulares gástricas, a cada uno se le registro la longitud total, peso, sexo, ectoparásitos y endoparásitos. Se realizaron parcialmente las necropsias, se recolectaron parásitos para fijarlos en alcohol etílico al 70 % para estudios morfológicos. Los estómagos con lesiones nodulares, se fijaron en formalina al 10%. Se realizaron una prueba de t de Student y análisis de correlación de Spearman para determinar la relación del sexo, el peso, talla y presencia de parásitos. Las lesiones nodulares fueron de redondas a ovaladas (3x3 hasta 4X12 cm) en la región pilórica del estómago, coloración rojiza, necrosis, ulcerados, con centro de umbilicación. Sobre la mucosa se encontró una larva L3 de nematodo de 26.47 mm de longitud total. La larva presentó un cuerpo alargado de extremos redondos y sin segmentación, color blanquecino y cutícula hialina, en el extremo anterior un diente piramidal larvario y en el extremo posterior con mucrón. Microscópicamente la mucosa y submucosa presentaban úlceras, congestión, hemorragias, necrosis, mineralización distrófica e infiltración inflamatoria, el 58.82% (10/17) de los marlines formaron granulomas gástricos con nematodos intralesionales, El estudio permitió evaluar el estado de salud y la interacción del hospedador y el parásito. Los *Anisakis* son importantes para la salud pública.

**Palabras clave:** marlín azul, *Makaira nigricans,* nematodos, patología

**Abstract**
The objective of this study was to describe the gastric lesions caused by third-stage (L3) larvae of nematode of the genus *Anisakis* spp. in *Makaira nigricans*, collected during the 2025 III Sport Fishing Tournament in Barra de Navidad, Jalisco, Mexico (19°12′29″N 104°40′50″W). Seventeen specimens with gastric nodular lesions were examined. For each specimen, total length, weight, sex, ectoparasites, and endoparasites were recorded. Partial necropsies were performed, and parasites were collected and fixed in 70% ethyl alcohol for morphological studies. Stomachs with nodular lesions were fixed in 10% formalin. Student's t-test and Spearman's rank correlation analysis were performed to determine the relationship between sex, weight, size, and the presence of parasites. The nodular lesions, ranging from round to oval (3x3 to 4x12 cm), were located in the pyloric region of the stomach. They were reddish in color, necrotic, ulcerated, and had a central umbilication. A 26.47 mm long L3 nematode larva was found inside. The larva had an elongated body with rounded ends and no segmentation. It was whitish in color with a hyaline cuticle, a pyramidal larval tooth at the anterior end, and a mucro at the posterior end. Microscopically, the mucosa and submucosa showed ulcers, congestion, hemorrhages, necrosis, dystrophic mineralization, and inflammatory infiltration. 58.82% (10/17) of the marlins developed gastric granulomas containing intralesional nematodes. This study allowed for the evaluation of the health status and the interaction between the host and the parasite. *Anisakis* is a significant public health concern.
**Keys Words:** Blue marlin, *Makaira nigricans*, nematodes, pathology.

**Introducción**
Los peces pico de la familia Istiophoridae, incluyen al marlín negro o picudo (*Istiompax indica*), peces vela (*Istiophorus albicans*, *I. platypterus*), marlines blanco y rayado (*Kajikia albida*, *K. audax*), marlín azul (*Makaira nigricans*, *M. mazara*) y marlines (*Tetrapturus albidus*, *T. angustirostris*, *T. audax*, *T. belone*, *T. georgii*, *T.pfluegeri*). Son especies altamente migratorias, incluidas en el Anexo I de la Convención sobre el Derecho del Mar de 1982 (FAO, 1994)[1-5]. En el Pacífico central mexicano se llevan a cabo varios torneos de pesca deportiva recreativa, entre los que destacan los realizados en Jalisco y Colima, las especies más importantes por su volumen de captura, tanto en la pesca deportiva como en la comercial, con un 71.0% es el pez vela (*I. platypterus*), 21.43% de dorado (*Coryphaena hippurus*), 2.84% del marlín rayado (*K. audax*) y el 0.59% de capturas de marlín azul (*M. nigricans*)[6-8]. Las familias Anisakidae y Raphidascarididae, los *Anisakis, Pseudoterranova* y *Contracaecum*, tienen importancia zoonótica, los hospedadores definitivos de *Anisakis* son cetáceos, *Pseudoterranova* son pinnípedos; *Contracaecum* son aves piscívoras o pinnípedos, *Hysterothylacium* son grandes peces depredadores[9-11]. La familia Anisakidae se subdivide en subfamilias:

Anisakinea y Contracaecinea, la primera incluye el género *Anisakis* y *Pseudoterranova*, los adultos de la familia Anisakidae son parásitos definitivos del tubo digestivo de mamíferos y aves marinas, el ciclo es indirecto e involucra cuatro estadios larvarios con varios hospederos intermediarios. Las especies del género Anisakis son: grupo tipo I y II: *Anisakis simplex*: es la especie más comúnmente asociada con infecciones humanas, predominante en el Atlántico Norte. Otros tipos son de *Anisakis pegreffii*, *A. physeteris*, *A. típica*, *A. ziphidicola*, *A. nascettii*, *A. berlandi*, *A. brevispiculata* y *A. paggiae*[12-16]. Existe escasa información específica y detallada sobre las enfermedades que afectan al marlín azul (*M. nigricans*) en su hábitat natural pelágico, la mayoría de los estudios se centran en su biología, población y pesca. No obstante, como depredador, puede verse afectado por diversas enfermedades infecciosas y no infecciosas, además de bioacumulación de contaminantes, como el mercurio y microplásticos. Este tipo de estudios puede servir para evaluar el estado de salud y conocer la interacción del hospedador y el parásito, esto puede aportar conocimiento de las interacciones ecológicas, patrones de distribución y su historia evolutiva de regiones y biota; de ahí la importancia del trabajo, el objetivo fue describir las lesiones gástricas de los marlines azules (*Makaira nigricans*) asociados a la presencia de larvas de nematodos de tercer estadio (L3) del género *Anisakis* spp., colectados durante Barra de Navidad, Jalisco, México.

**Descripción del caso**

***Área de estudio y recolección de muestras:*** el 8 de noviembre de 2025, se llevó a cabo el III torneo de pesca de la unión de Marlin, Dorado y Atún, en Barra de Navidad, Jalisco, organizado por el club de pesca de Barra de Navidad, A.C., ubicado en las coordenadas geográficas 19°12′29″N 104°40′50″O. Durante el evento se revisaron diecisiete ejemplares de marlines azules del Atlántico (*M. nigricans*) con lesiones nodulares gástrica. Registrándose la longitud corporal total, peso, sexo, estado de conservación del cadáver, ectoparásitos y endoparásitos. Se realizaron parcialmente las necropsias de *M. nigricans*; la exposición de las vísceras celómicas, se realizó cortando sobre la línea media, cuidando de no incidir ninguna víscera, se revisaron los órganos *in situ*. Se realizó la disección para separar los órganos del tubo gastrointestinal para su inspección y disección de cada segmento; se separó el estómago para revisarlo y examinarlo detalladamente, para observar y seleccionar aquellos marlines con presencia de lesiones nodulares, se descartaron aquellos que no presentaron lesiones nodulares.

***Procedimientos para la determinación morfológica del nematodo:*** los estómagos se abrieron para examinar y analizar sus contenidos alimenticios, se enjuagaron y se examinaron minuciosamente. Cuando se encontraron parásitos se colocaron en cajas de Petri de vidrio 100x20mm con solución salina al 0,7 %, se

observaron con un estereomicroscopio Olympus SZ51, la larva fue recolectada, fijada y conservaron en alcohol etílico al 70 % para su estudio taxonómico. La larva del nematodo se transparento utilizando glicerina y alcohol etílico al 50 %. La identificación taxonómica del helminto se realizó mediante análisis morfológico, con la ayuda de la literatura especializada[17].

***Análisis histopatológico:*** los diecisiete estómagos que presentaron lesiones nodulares se describieron macroscópicamente y se fijaron en formalina buferada al 10%, para procesarse con la técnica histológica de rutina en el Laboratorio de Patología Veterinaria de la Universidad de Colima, México. Los tejidos procesados se embebieron en parafina, se cortaron a 5 µm de espesor y se tiñeron con hematoxilina-eosina y tinciones de histoquímica: tricrómica de Masson, Ziehl-Neelsen, Gomori-Grocott, Warthin-Starry, Giemsa y Gram[18], para descartar la presencia de patógenos.

***Estadística***: el efecto del sexo sobre el peso y las medidas corporales de los marlines se evaluó con una prueba de t de Student para muestras independientes ($\alpha$= 0.05). Además, se realizó un análisis de correlación de Spearman para determinar la asociación entre las medidas biométricas, el sexo y la presencia de úlceras y parásitos.

***Características morfométricas:*** la larva de estadio avanzado L3 de *Anisakis* presenta un cuerpo alargado, extremos redondeados y sin segmentación, de color blanquecino y cutícula hialina. El extremo anterior presenta un diente larvario de forma piramidal cercano a la cavidad bucal. El mucrón se localiza en el centro del extremo posterior del nematodo cercano al ano, la parte glandular del esófago en su extremo anterior forma un ventrículo y no presenta ninguna invaginación de ciego intestinal. Posee un pseudolabio inferior, completo y largo a comparación de los dos pseudolabios laterales que son más pequeños y rodean al diente larvario. El poro excretor en el cual finaliza el tubo excretor, no presenta ornamentaciones y la cutícula es estriada. El promedio de la longitud total fue 26.47 mm y anchura de 0.48 mm (Figura 1A-D).

***Macroscópicamente:*** se revisaron diecisiete marlines azules (*M. nigricans*) con lesiones nodulares en la región pilórica del estómago, de los cuales 11 fueron hembras (64.70%) y 6 machos (35.29%) (Tabla 1). Se encontraron seis ejemplares con ectoparásitos copépodos (6/17=35.29%). 1/17 (5.88%) contenían una larva de nematodos sobre la mucosa gástrica y 1/17 (5.88%) filarias en la cavidad celómica. Los estómagos revisados presentaron nodulaciones sobre los pliegues de la mucosa gástrica, entre el antro y el canal pilórico. Cuatro estómagos presentaron un solo nódulo pequeño de 3X3 cm, seis estómagos con dos hasta seis nódulos de tamaños variables de 3x3, 3X4, 4X5 cm; y siete estómagos tuvieron un nódulo grande con varias coalescencias de tamaños variables desde 2X8, 3X10 y 4X12 cm. Las lesiones macroscópicas de los estómagos presentaban engrosamiento de los pliegues gástricos, además de múltiples nodulaciones o protuberancias irregulares, de tamaños diferentes y formas (redondos a ovalados), la textura varía

de firme a dura y la coloración varía de rojiza a gris. Se observaron cambios en la mucosa, como congestión, hemorragias, abundante moco, necrosis, erosiones, ulceraciones superficiales y profundas que incluyen las capas de la mucosa, submucosa y muscular. Algunas nodulaciones presentaron una zona deprimida y con necrosis central (umbilicación), otras coalescentes. Al corte los nódulos presentaron proliferación y engrosamiento, rodeados de tejido conjuntivo fibroso y necrosis periférica de los bordes (Figura 2A-J).

***Microscópicamente:*** las lesiones microscópicas variaron de moderadas a severas, de focales a multifocales. En la mucosa y submucosa presentaban úlceras, congestión, hemorragias, necrosis, mineralización distrófica e hiperplasia epitelial con infiltración inflamatoria compuesta de heterófilos eosinófilos, linfocitos, macrófagos, histiocitos, células plasmáticas, rodeadas de tejido fibroso. Además, el 58.82% (10/17) de los estómagos presentaron formaciones proliferativas y granulomatosas, con centros necróticos y presencia de cortes histológicos transversales y longitudinales de nematodos intralesionales. En otros casos los granulomas estaban degenerados y mineralizados, con necrosis del parásito y el tejido. Esta lesión se consideró como una gastritis granulomatosa linfohistiocítica heterofílica severa con fibroplasia, el tipo de inflamación fue crónica a subaguda. (Figura 3A-L). En las tinciones de histoquímica no se visualizaron bacterias u hongos.

***Estadística*:** El peso se correlacionó positiva y significativamente con la longitud precauda y total. No se observó correlación entre el sexo y la existencia de úlceras con la presencia de nematodos, copépodos y filarias. Asimismo, la presencia de los tres parásitos no mostró ninguna correlación. Los copépodos se presentaron en los peces con menor peso y longitud total y precauda, mientras que, los nemátodos se presentan en los peces con menor peso y longitud total (Tabla 2).

***Pruebas complementarias:*** se tiñeron los tejidos con hematoxilina-eosina, tricrómica de Masson, Ziehl-Neelsen, Gomori-Grocott, Warthin-Starry, Giemsa y Gram.

***Criterios diagnósticos:*** para la identificación específica del nematodo se utilizaron los estudios morfométricos, para describir las alteraciones patológicas se utilizó el estudio histológico con sus respectivas tinciones.

***Diagnósticos diferenciales:*** los nematodos de familia Anisakidae y los géneros de *Hysterothylacium, Iheringascaris, Anisakis, Maricostula*, *Pseudoterranova* y *Contracaecum*.

## Discusión

Las características morfométricas de los nematodos recolectados de los estómagos de los marlines pertenecen al género de *Anisakis* spp., los datos morfológicos de la L3 reportados en este estudio, coinciden con los reportados en la literatura[12]. El 58.82% de las lesiones granulomatosas en los estómagos de los marlines azules

con parásitos, presentaron niveles altos de infección y podrían deberse al aumento de las poblaciones de peces hospedadores intermedios en la zona[13-16]. La presencia de estos nematodos en los marlines se debe a la amplitud de la dieta, aunado a las migraciones que realizan estos peces picudos a lo largo del año y los registros de distribución de la familia Anisakidae. Los peces encontrados en los estómagos de los marlines azules que son parte de su dieta fueron el atún *Auxis*, familias de peces; Scombridae (cabañas y bonitos); Dactilopteridae (peces voladores o gallinetas); Clupeidae (sardinas o arenques) y Carangidae (cojinuas). La mayoría de los cefalópodos observados pertenecen a la especie *Loligo* sp., también se encontraron copépodos, crustáceos, gasterópodos y restos vegetales. Algunos de los peces encontrados en el estómago, forman parte del ciclo de vida de los *Anisakis* spp., se ha registrado la presencia de L3 en más de 200 especies de peces teleósteos marinos y dulceacuícola. Los peces que mayor mente parasitan son las sardinas, bacalao, boquerón, arenque, salmón, abadejo, merluza, pescadilla, caballa, bonito, jurel y anchoa[19]. Por eso se propone que los marlines azules, debido a sus características ecológicas, podrían ser huéspedes parenéticos y sus larvas de *Anisakis* spp., tendrían capacidad zoonótica. Las lesiones nodulares ulcerativas encontradas en los marlines azules, podrían ser causadas por lesiones traumáticas producidas por los peces que son consumidos como parte de su dieta, también se deben consideran las bacterias como *Helicobacter pylori*, que en el presente estudio se descartó su identificación con la tinción de Warthin-Starry o Steiner, o debido a la presencia de hongos, como *Aspergillus* spp., *Candida* spp., *Histoplasma* spp., Paracoccidioides y *Cryptococcus* spp., en este caso fueron descartados por la tinción de tinción de plata metenamina de Grocott. Otra causa de las ulceras podría ser el estrés y factores ambientales. La causa más probable de las lesiones nodulares fueron los parásitos, debido a su presencia en las lesiones microscópicas y no se descarta una lesión mecánica, o la combinación de ambos en el mismo estómago. En otro trabajo informaron haber encontrado úlceras gástricas en el 14% de marlines rayados (*Tetrapturus audax*) y en el 22% de peces vela (*Istiophorus platypterus*) revisados en aguas mexicanas y sur de California, sin embargo, no reportaron la presencia de nematodos, ni en estómagos con úlceras ni en estómagos sin ellas[20]. Sólo se encontró un registro de ulceras gástricas en Marlín Azul, *Makaira nigricans*, y *Makaira indica*[21]. Otros investigadores han encontrado una alta frecuencia de nematodos como *Contracaecum incurvum* en los estómagos de marlines sin mencionar la presencia de úlceras[21].

**Conclusión e importancia médica**

Los caracteres morfológicos señalan que el nematodo encontrado en los estómagos de los marlines azules, corresponden a larvas L3 de *Anisakis* spp., estos datos morfológicos son suficientes para identificar a nivel específico las especies del género *Anisakis*, sin embargo, es necesario el uso de marcadores moleculares para reafirmar su identificación. La lesión causada por estos nematodos correspondió a

una gastritis granulomatosa con fibroplasia. Estos estudios servirán para conocer aspectos epidemiológicos de la enfermedad de anisakidosis, que es considerada como una zoonosis transmitida por alimentos, causada por miembros de la familia Anisakidae, que se produce al consumir pescado crudo o poco cocido, como el ceviche, sushi y sashimi.

## Referencias


1. Departamento de Pesca de la FAO, Organización de las naciones unidas para la agricultura y la alimentación. Roma, 1994.
2. Collette, B. B., J. R. McDowell, and J. E. Graves. 2006. Phylogeny of recent billfishes (Xiphioidei). Bulletin of Marine Science 79:455-468. Distribución geográfica y hábitat.
3. Collette BB, et al. *Makaira nigricans*. The IUCN red list of threatened species. 10 May 2021. 2022:e.T170314A46936155. doi:10.2305/IUCN.UK.2022-1.RLTS.T170314A46936155.en
4. Collette, B. et al. 2011. *Makaira nigricans*. The IUCN Red List of Threatened Species 2011: e.T170314A6743776. http://dx.doi.org/10.2305/IUCN.UK.2011-2.RLTS.T170314A6743776.
5. Froese, R. and D. Pauly. Editors. (2025). Fish Base. Istiophoridae Rafinesque, 1815. Accessed through: World Register of Marine Species WoRMS at: https://www.marinespecies.org/aphia.php?p=taxdetails&id=125539 on 2025-11-09
6. Santana-Hernández H, J Valdez-Flores. 2014. Pelágicos mayores obtenidos por la flota palangrera de mediana altura del puerto de Manzanillo, Colima. Instituto Nacional de Pesca. México. 63p.
7. DOF. 2007. Ley General de Pesca y Acuacultura Sustentables. Diario Oficial de la Federación. México. 24 de julio de 2007.
8. Galeana-Villaseñor I, F Galván-Magaña, H Santana-Hernández. 2009. Pesca con anzuelos en barcos palangreros del Océano Pacífico mexicano: efectos en la captura y peso de tiburones y otras especies. Revista de Biología y Oceanografía 44(1): 163-172.
9. Pico-Duran, G., Pulleiro-Potel, L., Abollo, E., Pascual, S., & Muñoz, P. (2016). Molecular identification of *Anisakis* and *Hysterothylacium* larvae in commercial cephalopods from the Spanish Mediterranean coast. *Veterinary Parasitology*, *220*, 47-53.
10. Ghadam, M., Banaii, M., Mohammed, E. T., Suthar, J., & Shamsi, S. (2018). Morphological and molecular characterization of selected species of *Hysterothylacium* (Nematoda: Raphidascarididae) from marine fish in Iraqi waters. *Journal of Helminthology*, *92*(1), 116-124.
11. Niel L. Bruce & Lester R.G. Cannon.1989. *Hysterothylacium*, *Iheringascaris* and *Maricostula* new genus, nematodes (Ascaridoidea) from Australian pelagic marine fishes, Journal of Natural History, 23:6, 1397-1441, DOI: 10.1080/00222938900770771.
12. Quiazon, K. M. A., Yoshinaga, T., Ogawa, K., & Yukami, R. (2008). Morphological differences between larvae and in vitro-cultured adults of *Anisakis simplex* (sensu

stricto) and *Anisakis pegreffii* (Nematoda: Anisakidae). *Parasitology International*, *57*(4), 483-489.
13. Castellanos-Garzón JA; Falla-Zúñiga LF; Salazar L; et al. 2020. *Anisakis* and Anisakiasis: General aspects and current situation in Colombia Iatreia, vol. 33, núm. 2, pp. 143-154. Universidad de Antioquia.
14. Van Hien, H., Dung, B. T., Ngo, H. D., & Doanh, P. N. (2021). First morphological and molecular identification of third-stage larvae of *Anisakis typica* (Nematoda: Anisakidae) from marine fishes in Vietnamese water. *Journal of Nematology*, *53*, e2021-10.
15. Diez, G., Chust, G., Andonegi, E., Santurtún, M., Abaroa, C., Bilbao, E., ... & Mendibil, I. (2022). Analysis of potential drivers of spatial and temporal changes in anisakid larvae infection levels in European hake, *Merluccius merluccius* (L.), from the North-East Atlantic fishing grounds. *Parasitology Research*, *121*(7), 1903-1920.
16. Mostafa, N. A., Abdel-Ghaffar, F., Fayed, H. O., & Hassan, A. A. (2023). Morphological and molecular identification of third-stage larvae of *Anisakis typica* (Nematoda: Anisakidae) from Red Sea coral trout, Plectropomus areolatus. *Parasitology Research*, *122*(3), 705-715.
17. Gibbons, L. M. (Ed.). (2010). *Keys to the nematode parasites of vertebrates: supplementary volume* (Vol. 10). Cabi.
18. Prophet EB, Mills B, Arrington JB, Sabin LH. Métodos Histotecnológicos. Instituto de Patología de las Fuerzas Armadas de los Estados Unidos de América (AFIP). Washington, DC: Publicado por el registro de Patología de los Estados Unidos de América (ARP), 1995.
19. Mattiucci, S., Nascetti, G., Clanchi, R., Paggi, L., Arduino, P., Margolis, L., ... & Bullini, L. (1997). Genetic and ecological data on the Anisakis simplex complex, with evidence for a new species (Nematoda, Ascaridoidea, Anisakidae). The Journal of parasitology, 83(3), 401-416.
20. Evans, D. H. (1972). *Food habits of striped marlin and sailfish off Mexico and southern California* (Vol. 76). US Department of the Interior, Fish and Wildlife Service.
21. Iversen, R. T. B., & Kelley, R. R. (1974). Occurrence, Morphology, and Parasitism of Gastric Ulcers in Blue Marlin, *Makaira nigricans*, and Black Marlin, *Makaira indica*, from Hawaii. *NOAA Technical Report NMFS SSRF*, *675*, 143-153.

## TABLAS

**Tabla 1.** Relación de peso, longitud y sexo entre los diecisiete marlines *Makaira nigricans* colectados en Barra de Navidad, Jalisco.

| Variable | Machos | Hembras | Promedio |
|---|---|---|---|
| Peso(kg) | 103.70±21.39 a | 98.41±22.91 a | 100.28±21.86 |
| Longitud precauda (m) | 2.43±0.34 a | 2.24±0.17 a | 2.31±0.25 |
| Longitud total (m) | 2.98±0.09 a | 2.90±0.18 a | 2.93±0.16 |

Literales similares en la misma fila indican falta de diferencia estadística significativa.

**Tabla 2.** Asociación entre las medidas biométricas, sexo, presencia de úlceras, ectoparásitos y endoparásitos de los marlines *Makaira nigricans* colectados en Barra de Navidad, Jalisco.

| | CE | CO | LP | LT | NE | PE | SE | UL |
|---|---|---|---|---|---|---|---|---|
| **CE** | | | | | | | | |
| **CO** | -0.18 | | | | | | | |
| **LP** | 0.31 | -0.60* | | | | | | |
| **LT** | 0.41 | -0.68* | 0.85* | | | | | |
| **NE** | -0.09 | 0.11 | -0.47 | -0.56* | | | | |
| **PE** | 0.41 | -0.53* | 0.87* | 0.82* | -0.56* | | | |
| **SE** | -0.18 | -0.29 | 0.33 | 0.26 | -0.27 | 0.08 | | |
| **UL** | -0.34 | -0.23 | -0.10 | -0.20 | 0.27 | -0.13 | 0.29 | |

CE: Presencia de filarias; CO: presencia de copépodos; LP: longitud precauda; LT: longitud total; NE: presencia de nematodos; PE: peso; SE: sexo; UL: presencia de úlceras. *p<0.05.

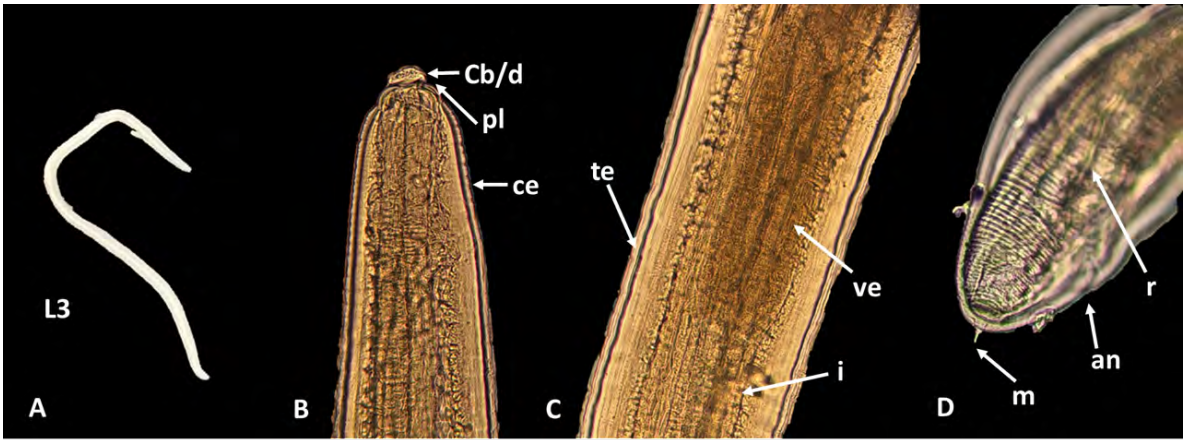


**Figura 1. A.** Estadio larvario L3 *Anisakis* spp., **B. Extremo anterior: cb/d=** cavidad bucal y diente larvario, **pl=** pseudolabios, **ce=** cutícula estriada. **C. Sección media: ve=** ventrículo, **i=** intestino, **te=** tubo excretor **D. Extremo posterior: m=** Mucrón **an=** ano, **r=** recto. Transparentaron con glicerina/alcohol 50%. Microscopio óptico Olympus CX10X-40X




**Figura 2. A.** Marlines azules (*M. nigricans*)**. B-J.** Lesiones nodulares en la mucosa del estómago en la región del antro y canal pilórico, sobre los pliegues de la mucosa gástrica. Nodulaciones o protuberancias irregulares de diferentes tamaños 2X8, 3X3, 3X4, 3X10, 4X5 y 4X12 cm. La mucosa congestionada, moco y engrosamiento de los pliegues gástricos, erosiones, úlceras, umbilicaciones, coalescencias. **E.** Presencia de una larva tercer estadio L3 de *Aniskis* spp., (cabeza de flecha negra).

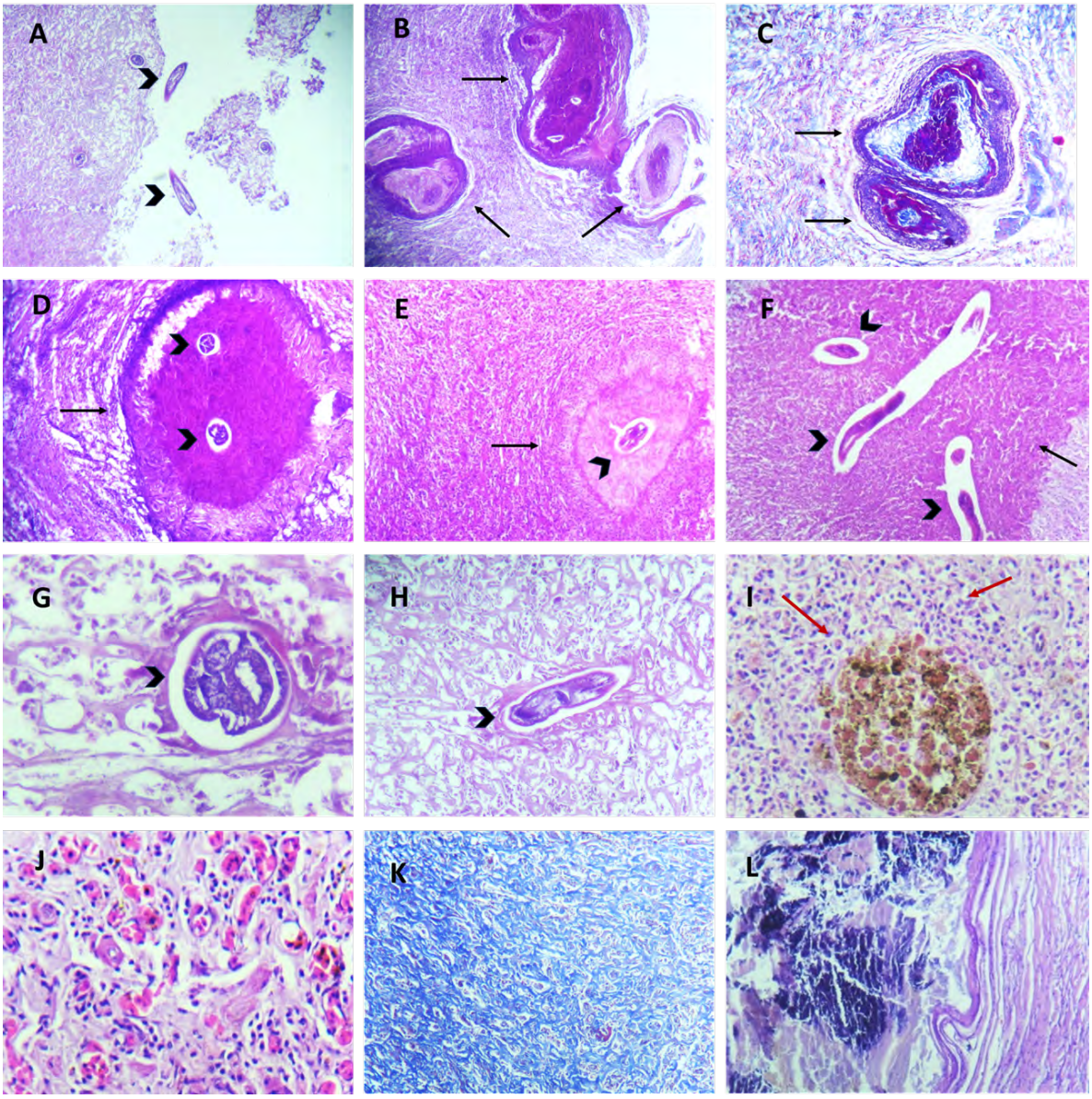


**Figura 3. A.** Presencia de larvas de *Anisakis* spp., sobre la mucosa gástrica (cabeza de flecha negra), tinción H-E, 4X. **B.** Múltiples granulomas sobre la mucosa (flecha negra), tinción PAS, 10X. **C.** Granulomas sobre la submucosa (flecha negra), tinción tricrómica Masson, 10X. **D.** Granuloma (flecha negra), con presencia de dos cortes histológicos trasversales de larvas de tercer estadio L3 de *Aniskis* spp., (cabeza de flecha negra), tinción PAS, 10X. **E. F.** Granulomas (flecha negra), con presencia de dos cortes histológicos longitudinales de larvas de tercer estadio L3 de *Aniskis* spp., (cabeza de flecha negra), tinción H-E, 10X. **G.H.** Presencia de corte histológico trasversal y longitudinal de larva de tercer estadio L3 de *Aniskis* spp., (cabeza de flecha negra), tinción H-E, 40X. **I.** Centro de melanomacrófagos activos y presencia de células inflamatorias mononucleares a la periferia (cabeza de flecha roja) tinción H-E, 40X. **J.** Formación de nuevos vasos sanguíneos y proliferación de fibroblastos, tinción H-E, 40X. **K.** Proliferación de tejido fibroso tinción tricrómica Masson, 4X. **L.** Necrosis central y mineralización de un granuloma, tinción H-E, 10X.

# LESIONES MACROSCÓPICAS Y MICROSCÓPICAS POR ELECTROCUCIÓN EN EQUINO POR CONTACTO CON CABLE DE ALTA TENSIÓN

**Martin-Orozco U* [1], Díaz-Rentería FJ [1], Flores-Flores AA[1], Castro-Arellano RA[2]**
[1] Departamento de Ciencias Veterinarias, Instituto de Ciencias Biomédicas, Universidad Autónoma de Ciudad Juárez
[2] Consulvet, Consultoría en Anatomopatología Veterinaria
**Correspondencia: umartin@uacj.mx**

## Resumen
Los casos de accidentes eléctricos en medicina veterinaria no están tan documentados como lo que es en medicina humana; y cuando se presentan, la mayoría del tiempo, no se realiza un diagnóstico patológico para determinar todas las lesiones que se producen en el cuerpo. Es importante el documentar estos casos de los cuales podemos tener acceso, para obtener precedentes ante nuevos posibles casos similares.En este caso, se realizó la necropsia de un equino, el cual, murió después de un evento con un cable de alta tensión; donde se hizo la documentación fotográfica a las lesiones macroscópicas causadas con el accidente y la revisión microscópica de los tejidos.
**Palabras clave:** Electrocución, equino, lesiones macroscópicas y microscópicas

## Abstract
Electrical accidents in veterinary medicine are not as well documented as those in human medicine; and when they do occur, a pathological diagnosis to determine all the resulting injuries is often not performed. It is important to document these cases to which we have access, to establish precedents for potential future similar cases.n this case, a necropsy was performed on a horse that died after an incident involving a high-voltage power line. Photographic documentation of the macroscopic injuries caused by the accident and a microscopic examination of the tissues were conducted.
**Key word:** Electrocution, equine, gross and microscopic lesions

## Introducción
La electricidad es el flujo de electrones a través de una corriente y la fuerza que provoca que los electrones fluyan es el voltaje, las corrientes eléctricas que atraviesan el cuerpo de un animal puede provocar una muerte súbita por la interrupción de los impulsos nerviosos normales e incluso puede existir daño electrotérmico en los puntos de contacto, así como en los órganos internos del animal[2]. La mayoría de los casos de lesión o muerte animal por electrocución, son debido a accidentes. En los cuales, las lesiones que se pueden causar dependen mucho del tipo de corriente, voltaje, tiempo de exposición, condición del animal, etc[1]. Dentro de las más comunes son las quemaduras de la piel en el sitio de contacto

que puede ir desde primer hasta el cuarto grado, pelo quemado, daño vascular, trombosis, necrosis muscular, hemólisis, daño neurológico a médula espinal y/o encéfalo y fracturas óseas[1,2,5].
La causa de muerte registrada debido a accidentes eléctricos, no se tiene bien identificada; sin embargo, se mantiene la hipótesis que es debido a la inducción de una fibrilación ventricular, la cual se deriva en un choque cardiogénico[3].
Una de las causas de muerte debido a electrocución es debido al impacto directo de rayos, el cual, provoca la mayoría del tiempo una muerte inmediata en el animal y sucede bajo condiciones muy específicas y suele sucederles a animales de libre pastoreo. También tenemos el contacto con corrientes eléctricas de alta y baja tensión, las cuales los accidentes son los más comunes. Sin embargo, este tipo de casos, no son comunes en el diagnóstico patológico veterinario[2]. Las lesiones por un cable eléctrico suelen suceder cuando un animal muerde el cable, esto se ve más comúnmente en animales jóvenes, aunque las mismas lesiones pueden ocurrir cuando existe el contacto con un cable eléctrico dañado vivo. El daño por la electricidad se dividide en lesiones térmicas y por la corriente, la energía eléctrica se transforma en calor y causa coagulación y daño a las proteínas celulares de los tejidos, además, causa interrupción de la actividad electrofisiológica, dando como resultado espasmos musculares, arritmias cardiacas, perdida de la consciencia e insuficiencia respiratoria[4,5].
Otra causa común de electrocución en caballos es que son más sensibles al suelo electrificado, ya que tienen el doble de contacto con el suelo que los humanos, los miembros pueden estar húmedos y estar más separados. Existen reportes de caballos que cuando entran en contacto con el suelo electrificado sufren de pérdida de la consciencia, temblores musculares, y muerte súbita tras el contacto con la fuga eléctrica, algunos caballos caen inmediatamente al suelo y logran arrastrarse fuera del sitio de la contaminación eléctrica, en cuanto salen de la zona se reincorporan y se levantan, evitando completamente volver a la zona[5,6].

## Objetivos

Dejar un precedente con un reporte de necropsia que logre explicar de manera detallada los hallazgos microscópicos y macroscópicos de una muerte súbita por una electrocución en equinos, ya que, es muy infrecuente el diagnóstico de este tipo de casos y los hallazgos post mortem pueden variar dependiendo de la especie.

## Historia

Los hechos ocurrieron en la carretera a Casas Grandes en Ciudad Juárez, Chihuahua en donde el propietario, reportó que el animal tuvo un accidente eléctrico por contacto directo con un cable de alta tensión, el cual hizo que se desplomara sin vida inmediatamente, el cual también involucro una víctima menor de edad, el cual fue atendido por paramédicos en el sitio suceso[8]. Cadáver de un equino macho (castrado), 2 años, raza: criollo, el cual fue donado para fines académicos y se

realizó la necropsia en las instalaciones del Centro de Anatomía y Patología Veterinaria del Instituto de Ciencias Biomédicas de la UACJ, a un equino mestizo, adulto, colorado el sábado 28 de junio 2025 a las 11:00 AM. El animal presento hierro o marca de fuego en la región el muslo izquierdo

**Descripción externa**

El animal presentaba una condición óptima/ideal con un score corporal de 5/9. Con una medida de 242.0 cm de largo más 39.0cm de cola y 155.0 cm de altura a la cruz. Por los hallazgos externos e internos se estableció un intervalo postmortem en etapa 1 o fresco. La mucosa oral estaba severamente congestionada y cianótica (Figura 1A), al igual que la conjuntiva que además se encontraba edematizada (Figura 1B). El animal presenta una laceración irregular, con alopecia y aspecto chamuscado 11.0 cm x 10.0 cm por debajo del corvejón izquierdo (Figura 1C). Hay otra laceración en la región torácica derecha de 19.0 x 4.0 cm, la cual es irregular, alopécico café grisáceo (Figura 1D).

**Descripción interna**

A la examinación macroscópica en cavidad oral y faringe se pudo notar labios y lengua severamente congestionados, así como presencia de sufusiones. La laringe y tráquea mostraban una también una congestión severa de la mucosa (Figura 2A).
El tejido graso y muscular del equino era muy escaso para la edad y el peso del animal, sin embargo, en áreas de musculatura esquelética de las zonas con quemaduras (corvejón izquierdo y tórax derecho) se apreciaba de aspecto hemorrágico.
En cavidad torácica la mucosa de la tráquea estaba severamente congestionada y de aspecto hemorrágico con presencia de abundante espuma rojiza que se extiende hasta los bronquios (Figura 3C). Los pulmones presentaban igual congestión y hemorragia craneoventral severa (Figura 3B). El corazón y los grandes vasos con imbibición de hemoglobina. El esófago no presentó cambios patológicos aparentes.
En la inspección de la cavidad abdominal, el estómago, intestino delgado y grueso presentaron serosas congestionada con abundante presencia de gas (Figura 2D). El hígado tenía una consistencia friable y se encontraba de igual manera congestionado. Los riñones presentaban una congestión cortico-medular.
En cavidad craneal solamente se encontró imbibición de hemoglobina severa en las meninges, sin cambios aparentes en el resto de los órganos ni articulaciones.

**Hallazgos microscópicos**

Se tomaron secciones de las zonas de laceración con aspecto chamuscado del corvejón y tórax derecho para su revisión microscópica, así como también se realizaron cortes de diferentes secciones de la musculatura esquelética asociada al sitio de contacto de la piel con el cable eléctrico vivo y también de pulmones.

En los cortes de piel se encontró parte del tejido con una apariencia normal, la presencia de una epidermis continua con capas intactas, dermis superficial sin alteraciones y presencia de abundantes folículos pilosos (Figura 3A), aunque en otras partes se podía apreciar zonas de necrosis coagulativa con pérdida del detalle celular (Figura 3B).
En el corte del pulmón se aprecia una pérdida marcada de la arquitectura normal de los alveolos y bronquiolos respiratorios reemplazados por una congestión y hemorragia severa (Figura 3C).
Los cortes de musculo esquelético en las zonas asociadas a la electrocución mostraba en algunas zonas una apariencia normal, sin embargo, en otras fue claro la pérdida de apetencia tintorial y fibras musculares fragmentadas con ausencia de núcleos y estrías (Figura 3D).

**Discusión**

Las corrientes eléctricas se aplican de manera regular en los animales, como por ejemplo en los rastros o con el electrocauterio en las cirugías[1]. De manera accidental, los animales pueden entrar en contacto con corrientes eléctricas, el daño por estas corrientes esta influenciada por la corriente, el voltaje, el calor generado y la duración de contacto del animal con el flujo eléctrico[1-3]. Las corrientes eléctricas entran en el cuerpo del animal comúnmente por el camino corto desde la fuente de contacto hacia el contacto con tierra o punto de salida, cuanto mayor sea el tiempo de exposición a la corriente, mayor será el daño[1,7]. Se han establecido diferentes mecanismos para explicar la causa de muerte de una electrocución en accidentes de bajo voltaje como disturbios en las ondas T del corazón, inducción de fibrilación e isquemia ventriculares. En estudios pasados en perros, se demostró que entre más baja sea la corriente es más común que existe un arresto respiratorio comparado con la fibrilación auricular causada por corrientes más intensas[2,7]. Las principales lesiones por una corriente larga de electricidad son por lesiones electrotérmicas a la piel y a los órganos internos por calentamiento por Joules, así como también existen mecanismos que dañan la membrana celular como la electroporación, que provoca alteraciones de las funciones celulares incluso cuando la corriente eléctrica es baja o de corta duración para inducir daño térmico. Como se describe en algunos artículos, las lesiones externas en este caso coinciden con quemaduras electrotérmicas que se presentan en accidentes de alto voltaje y con un pequeño contacto de duración corta[1]. Las lesiones internas son raras en accidentes de bajo voltaje, cuando se presentan se asocia con electroporación, se presente hinchazón osmótica en los tejidos, vacuolización y necrosis de las células musculares tras el daño a las membranas celulares, como se presenta en una gran variedad de tejidos y órganos en el caso descrito[4,7]. La información de hallazgos post mortem en medicina veterinaria es bastante escasa, por lo que en casos como estos es importante documentar la información sobre los hallazgos macroscópicos y microscópicos, así como las circunstancias de la electrocución para entender mejor

los mecanismos de la muerte y los cambios histopatológicos causados por las corrientes eléctricas en los animales domésticos.

**Referencias**


1. Gal AF, Miclăuș V, Tăbăran F, Taulescu M, Nagy A, Cora R, et al. Pathological findings in accidental electrocution in a horse (case report). Bull UASVM Vet Med. 2016;73(2). doi:10.15835/buasvmcn-vm:12164.
2. Schulze C, Peters M, Baumgärtner W, Wohlsein P. Electrical injuries in animals: causes, pathogenesis, and morphological findings. Vet Pathol. 2016;53(5):1018-29. doi:10.1177/0300985816643371.
3. Kroll MW, Lucheri R, Efimov I, Calkins H. The mechanism of death in electrocution: a historical review of the literature. J Forensic Med Pathol. 2025;46(1):3-9. doi:10.1097/PAF.0000000000000980.
4. Marks SL. Electrocution. The North American Veterinary Conference. 2004:1-2.
5. Hazen PG, Berthold B, Miller E. Electrocution as a cause of sudden death in horses. J Equine Vet Sci. 2008;28:751-2. doi:10.1016/j.jevs.2008.10.023.
6. Novales M, Hernández E, Lucena R. Electrocution in the horse. Vet Rec. 1998;142:68. doi:10.1136/vr.142.3.68-a.
7. Kroll MW, Luceri RM, Efimov IR, Calkins H. The electrophysiology of electrocution. Heart Rhythm O2. 2023;4:457-62. doi:10.1016/j.hroo.2023.06.004.
8. Colunga CS. Descarga eléctrica deja un niño lesionado y un caballo sin vida [Internet]. Netnoticias. 2025 [citado el 17 de abril de 2026]. Disponible en: https://netnoticias.mx/juarez/descarga-electrica-deja-un-nino-lesionado-y-un-caballo-sin-vida

**Figura 1: A.** Congestión y cianosis de la mucosa oral. **B.** Edema y cianosis de la conjuntiva. **C.** Laceración en corvejón de aspecto chamuscado. **D.** Laceración en tórax derecho.

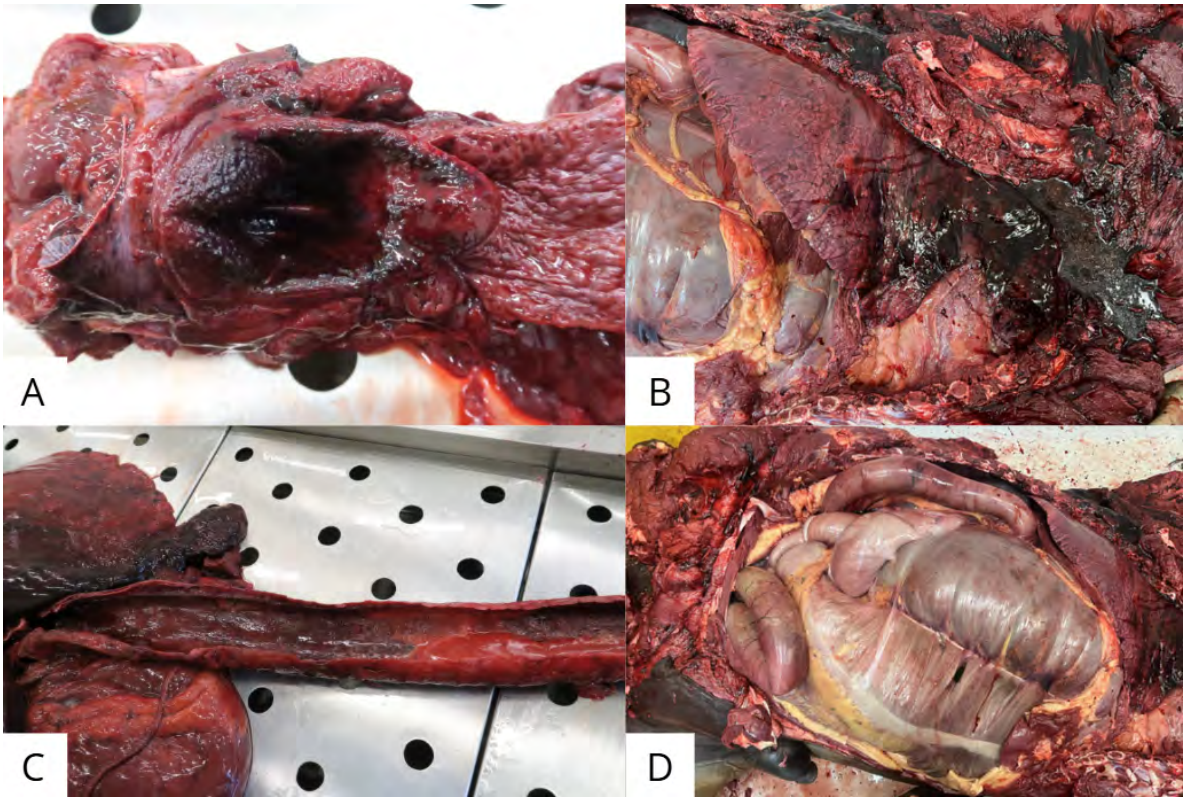


**Figura 2: A.** Sufusiones, petequias y equimosis en la zona de la laringe. **B.** Congestión pulmonar severa y hemorragia craneoventral. **C.** Congestión y hemorragia traqueal severa con presencia de espuma rojiza abundante que se extiende hasta los bronquios. **D.** Intestino delgado y colon mayor con serosas de apariencia hemorrágica (sufusiones) y abundante gas.

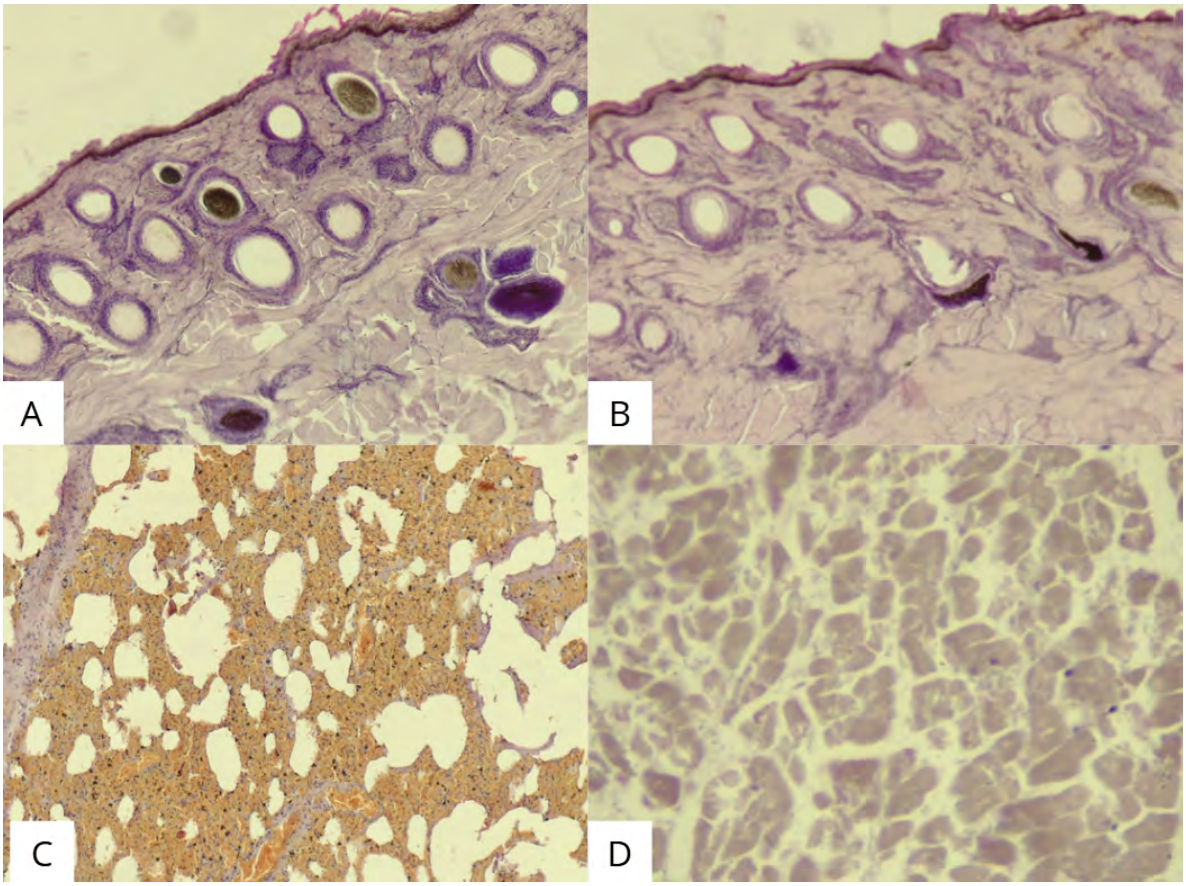


**Figura 3: A.** Sección normal de piel de caballo adyacente a la zona de laceración por contacto con cable eléctrico vivo. **B.** Piel de caballo con necrosis coagulativa donde se pierde el detalle celular. **C.** Congestión y hemorragia pulmonar severa. **D.** Musculo esquelético con fibras musculares fragmentadas y pérdida de núcleos y estrías.

# LINFOMA CON INFILTRACIÓN PULMONAR, RENAL Y CARDIACA EN UN CAPIBARA (*Hydrochoerus hydrochaeris*)

**Robledo ZAA*[1], Patiño GVE[2], Rojas SAD[2], Gutiérrez CAJ[1], Hernández MJA[1], Pérez GA[1]**

[1]Departamento de Veterinaria y Zootecnia, División de Ciencias de la Vida, Campus Irapuato-Salamanca, Universidad de Guanajuato; [2]Laboratorio de Diagnóstico Veterinario Redlab, Monterrey, Nuevo León

**Correspondencia: aa.robledozuniga@ugto.mx, aperez@ugto.mx**

## Resumen

El linfoma es una neoplasia de origen hematopoyético que se caracteriza por la proliferación maligna de linfocitos, la cual es muy frecuente en animales domésticos y escasamente documentada en fauna silvestre. En especies exóticas como el capibara (*Hydrochoerus hydrochaeris*) la información de estos procesos neoplásicos es limitada porque se dificulta su reconocimiento clínico y diagnóstico. Se describe el caso de un capibara hembra geriátrica de 15 años, mantenida en cautiverio, con antecedentes de anorexia, deshidratación y emaciación. Se realizó la evaluación histopatológica de muestras de pulmón, riñón y corazón en las cuales se observó infiltración multifocal de células redondas monomórficas, con citoplasma escaso, núcleos pleomórficos, anisocitosis moderada a marcada y anisocariosis marcada. Con base en los hallazgos encontrados se estableció el diagnóstico de linfoma con afectación multiorgánica. Este caso contribuye al conocimiento de neoplasias en capibaras y resalta la importancia del diagnóstico histopatológico en fauna silvestre.

**Palabras clave:** Linfoma, neoplasia, capibara, fauna silvestre.

## Abstract

Lymphoma is a hematopoietic neoplasm characterized by the malignant proliferation of lymphocytes, which is very common in domestic animals and rarely documented in wildlife. In exotic species such as the capybara (*Hydrochoerus hydrochaeris*), information on these neoplastic processes is limited, which makes their clinical recognition and diagnosis difficult. This report describes the case of a 15-year-old geriatric female capybara kept in captivity, with a history of anorexia, dehydration, and emaciation. A histopathological evaluation was performed on lung, kidney, and heart samples, in which multifocal infiltration of monomorphic round cells was observed, with scant cytoplasm, pleomorphic nuclei, moderate to marked anisocytosis, and marked anisokaryosis. Based on the findings, a diagnosis of lymphoma with multiorgan involvement was established. This case contributes to the knowledge of neoplasms in capybaras and highlights the importance of histopathological diagnosis in wildlife.

**Key words** Lymphoma, neoplasm, capybara, wildlife.

## Introducción

El capibara (*Hydrochoerus Hydrochaeris*) es de los roedores más grandes, el cual ha desarrollado adaptaciones genómicas evolutivas relacionadas con la supresión tumoral mediada por células T. Como contrapeso al gigantismo, se ha identificado una expansión significativa en tres familias de genes clave en el capibara las cuales corresponden con TPT1 (proteína tumoral controlada transicionalmente 1) encargada de la reversión tumoral donde las células pierden su fenotipo maligno, MAGEB5 (Antígeno de melanoma de familia B5) encargada de reactivar las células cuando se vuelven neoplásicas para inducir la supresión inmunológica al cáncer y GZMB (Granzima B), lo que le ofrece mecanismos para reducir el riesgo de cáncer que tienen normalmente los animales con gigantismo, ya que la alta proliferación celular que presentan podría hacer suponer elevada susceptibilidad a presentar neoplasias (paradoja de Peto)[1]. Debido a esto, los reportes de neoplasias malignas en esta especie son demasiado escasos en la literatura; sin embargo, se han reportado casos de leiomiosarcoma metastásico y sarcoma histiocítico. [2,3]

El linfoma es una neoplasia hematopoyética común en animales domésticos caracterizada por la proliferación de linfocitos malignos, con lo cual puede afectar tanto a órganos linfoides como no linfoides, generalmente se presenta de manera multicéntrica afectando distintos órganos y sistemas. [4,5] Se ha descrito que algunos mamíferos longevos poseen mecanismos de resistencia al cáncer incluyendo control estricto del ciclo celular, estabilidad genómica y regulación de la proliferación celular. El elefante cuenta con una respuesta mejorada al daño del ADN gracias a que cuenta 20 pares de alelos del gen P53 que conduce a una mayor inducción de apoptosis y arresto del ciclo celular; asimismo, la ballena boreal cuenta con genes bajo selección positiva vinculados al cáncer y el envejecimiento, como el grupo de complementación cruzada de reparación por escisión 1 (ERCC1) los cuales codifican una proteína de reparación del ADN así como la duplicación del antígeno nuclear de celular proliferantes (PCNA), dado que ambos se involucran en la reparación del ADN dichas proteínas pueden reducir las tasas de mutación.[6]

Debido a la limitada información que se tiene sobre neoplasias en capibara y en fauna silvestre en general es de gran relevancia reportar este tipo de casos clínicos para contribuir al conocimiento científico.

## Historia clínica

El caso describe un capibara (*Hydrochoerus hydrochaeris*) hembra geriátrica de 15 años, no esterilizada, la cual se presentó en estado de anorexia debido a que llevaba tres días de evolución con una consecuente deshidratación del 5%, emaciación con condición corporal de 2/5, y sin tratamientos. Se realizó la necropsia del ejemplar, de la cual se recolectaron fragmentos de pulmón, riñón y corazón que fueron analizadas mediante la técnica histológica de rutina (Hematoxilina y eosina).

**Hallazgos macroscópicos**
**Pulmón:** fragmento rojo oscuro con varias áreas nodulares multifocales de color blanco midiendo 5.1 cm en su eje longitudinal (Fig. 1).
**Riñón**: dos fragmentos de tejido de color café claro los cuales presentaban áreas puntiformes blancas, irregulares y firmes los cuales midieron 1.5 y 3.8 cm en sus respectivos ejes longitudinales (Fig. 1).
**Corazón:** fragmento de tejido irregular, rojo con áreas blancas difusas, firme y midió 3.2 cm en su eje longitudinal. Al corte, era café rojizo con áreas blancas multifocales (Fig. 1).

**Hallazgos microscópicos**
**Pulmón:** la mayor parte de los septos alveolares presentan congestión de forma multifocal, alrededor de los bronquios y bronquiolos se aprecian células monomórficas redondas, poco diferenciadas. Las células tienen citoplasma escaso, basofílico y núcleo moderadamente pleomórfico. Presentan de moderada a marcada anisocitosis y moderada anisocariosis. Se aprecian de 1 a 3 mitosis por campo de 40x. No presenta evidencia de células neoplásicas en la luz de los vasos sanguíneos, linfáticos ni en pleura (Fig. 2A)
**Riñón:** en la corteza y médula se observan focos aleatorios de celularidad similar a la antes descrita. Las células presentan citoplasma escaso, basofílico y núcleo moderadamente pleomórfico. Presentan moderada a marcada anisocitosis, moderada anisocitosis y multinucleaciones. Se aprecian 1 a 4 mitosis por campo de 40x. No hay evidencia de células neoplásicas en la luz de vasos sanguíneos, linfáticos ni en la capsula (Figs. 2B y C).
**Corazón:** el endocardio, miocardio y epicardio presentan áreas hipercelulares compuestas por células similares a las antes descritas. Las células tienen moderada a marcada anisocitosis y marcada anisocariosis, así como multinucleaciones. Se aprecian de 2 a 4 mitosis por campo de 40x. No hay evidencia de células neoplásicas en la luz de vasos sanguíneos ni linfáticos, se encontraron células neoplásicas en el epicardio (Fig. 2D).

**Diagnóstico morfológico (pulmón, riñón y corazón): Linfoma**

**Pruebas complementarias**
Se realizará técnica de inmunohistoquímica para los marcadores CD3 (linfocitos T) y CD79a o CD20 (linfocitos B) con el objetivo de determinar el origen del linfoma.

**Diagnósticos diferenciales**
Se deben considerar otras neoplasias de células redondas como el sarcoma histiocítico el cual ha sido reportado en capibaras anteriormente.

**Discusión**

El linfoma representa una de las neoplasias hematopoyéticas más comunes en medicina veterinaria de animales domésticos, pero con documentación escasa en fauna silvestre. Resulta interesante que en roedores cercanos genéticamente al capibara como los cobayos (*Cavia porcellus*) el linfoma es de hecho de las neoplasias hematopoyéticas de mayor prevalencia, esta predisposición heredada en el linaje de los roedores sugiere que a pesar de las adaptaciones que ha tenido el capibara aún existe una vulnerabilidad biológica latente en sus sistemas linfoides[7].

La clasificación de estas patologías presentan desafíos ya que en humanos, perros y gatos se emplea la clasificación de la OMS modificada, pero la clasificación de linfomas en roedores esta mediada por el estándar internacional del sistema INHAND (Armonización internacional de la Nomenclatura y los Criterios Diagnósticos para Lesiones en Ratas y Ratones) el cual reconoce que en roedores las lesiones linfoides suelen presentarse de forma continua, en lugar de las variantes que se conocen en humanos. Dicho sistema simplifica el linfoma en roedores por el linaje celular (B, T o NK), patrón y morfología (linfoblástico, difuso, pleomórfico, etc.) y distribución (tímico, multicéntrico, esplénico y extranodal).[8]

La manifestación de este linfoma en un individuo de 15 años podría sugerir que el deterioro del sistema inmune con la edad desempeña un papel importante. A diferencia de la protección que otorga el p53 en elefantes o los mecanismos de reparación mediada por ERCC1 y PCNA en la ballena boreal, el sistema inmunológico del capibara dependiente de genes como GZMB y MAGEB5 podría sufrir un desgaste funcional con la edad avanzada.[1,6,8]

Este hallazgo podría indicar que los mecanismos de resistencia al cáncer descritos en mamíferos longevos no son suficientes para prevenir completamente la aparición de neoplasias especialmente en etapas geriátricas donde la estabilidad genómica se ve comprometida.[6]

## Conclusión

El caso presentado describe un linfoma en capibara *(Hydrochoerus hydrochaeris)* con afectación de pulmón, riñón y corazón mostrando un patrón de distribución sistémico compatible con esta neoplasia. Los hallazgos histopatológicos observados como la infiltración de células redondas monomórficas con atipias coinciden con lo descrito en linfomas de otras especies, lo que nos permite establecer un enfoque de patología comparada.

Este caso resalta la importancia del diagnóstico histopatológico en fauna silvestre, así como la necesidad de estudios complementarios como la inmunohistoquímica para lograr determinar el origen celular del tumor contribuyendo al conocimiento de enfermedades neoplásicas en capibaras, especie en la que la información es muy escasa.

## Referencias

1. Herrera-Álvarez S, Karlsson E, Ryder OA, Lindblad-Toh K, Crawford AJ. How to make a rodent giant: Genomic basis and tradeoffs of gigantism in the capybara, the world's largest rodent. Mol Biol Evol. 2021;38(5):1715–30. Disponible en: http://dx.doi.org/10.1093/molbev/msaa285
2. Borkowski EA, Shotton J, Smyth JA. Leiomyosarcoma with widespread metastases in a capybara. J Vet Diagn Invest. 2022;34(5):848–53. Disponible en: http://dx.doi.org/10.1177/10406387221106252
3. Srivorakul S, Boonsri K, Vechmanus T, Boonthong P, O'Sullivan MG, Pringproa K. Localized histiocytic sarcoma in a captive capybara (Hydrochoerus hydrochaeris). The Thai Journal of Veterinary Medicine. 2017 [cited 2026 Apr 2];47(1):131–5. Disponible en: https://he01.tci-thaijo.org/index.php/tjvm/article/view/82197/0
4. Seelig DM, Avery AC, Ehrhart EJ, Linden MA. The comparative diagnostic features of canine and human lymphoma. Vet Sci. 2016;3(2):11. Disponible en: http://dx.doi.org/10.3390/vetsci3020011
5. Zandvliet M. Canine lymphoma: a review. Vet Q [Internet]. 2016;36(2):76–104. Available from: http://dx.doi.org/10.1080/01652176.2016.1152633
6. Seluanov A, Gladyshev VN, Vijg J, Gorbunova V. Mechanisms of cancer resistance in long-lived mammals. Nat Rev Cancer. 2018;18(7):433–41. Disponible en: http://dx.doi.org/10.1038/s41568-018-0004-9
7. Bertram CA, Donovan TA, Bertram B, Sabara J, Klopfleisch R. Neoplasia in pet guinea pigs: a retrospective analysis of 2,474 autopsy examinations. J Vet Diagn Invest. 2025;37(1):94–103. Disponible en: http://dx.doi.org/10.1177/10406387241288642
8. Willard-Mack CL, Elmore SA, Hall WC, Harleman J, Kuper CF, Losco P, et al. Nonproliferative and proliferative lesions of the rat and mouse hematolymphoid system. Toxicol Pathol. 2019;47(6):665–783. Disponible en: http://dx.doi.org/10.1177/0192623319867053



**Figura 1.** Fragmentos de pulmón, riñón y corazón de capibara con lesiones compatibles con infiltración neoplásica.

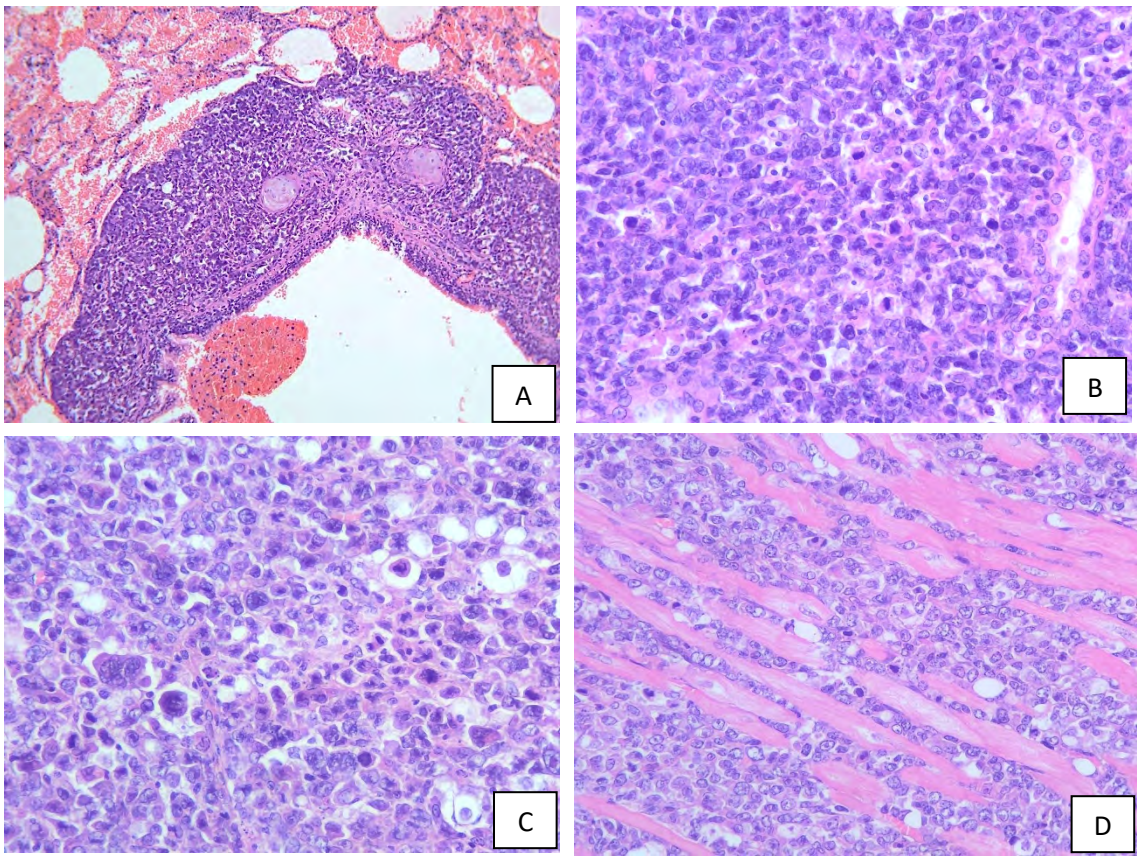


**Figura 2. A.** Fotomicrografía de pulmón que a nivel peribronquial presenta tejido de nueva formación compuesto por células redondas. HE, 10X. **B y C.** Fotomicrografía que muestra tejido neoplásico que infiltra el intersticio renal, se aprecia moderada a marcada anisocitosis, anisocariosis y multinucleaciones. HE, 40X. **D.** Fotomicrografía que muestra corazón, con infiltración neoplásica con características similares. HE, 40X.

# LINFOMA NASAL EN UN GATO. INFORME DE CASO

**Martínez Racine, Isaac*[1], Alvarado QC[1], Ayala GIM[1], Méndez BA[1], Méndez CCY[1], Hernández ZJJ[1], Quiroz HJO1, Márquez PYC[2], Luciano SV[2]., Hernández RAJ[2]., Juárez RM[1]**

[1] Departamento de Patología. Facultad de Medicina Veterinaria y Zootecnia, Universidad Nacional Autónoma de México

[2] Hospital Veterinario de Especialidades. Facultad de Medicina Veterinaria y Zootecnia, Universidad Nacional Autónoma de México

***Correspondencia: mvzmartinezr@gmail.com**

## Resumen

Un gato de 4 años, hembra castrada con diagnóstico de linfoma nasal invasivo fue diagnosticada utilizando citología, histopatología, inmunohistoquímica y estudio posmortem. Este reporte enfatiza las manifestaciones clínicas y los retos clínico-patológicos para establecer el diagnóstico de una rara entidad.

**Palabras clave:** Linfoma nasal, inmunohistoquímica, citología, histopatología.

## Abstract

A 4-year-old female, spayed cat with an invasive nasal lymphoma was diagnosed by cytology, histopathology, immunohistochemistry and posmortem exam. This report emphasizes the clinical manifestations and challenges in clinico-pathological work to recognizing a rare entity.

**Keywords:** Nasal lymphoma, immunohistochemistry, cytology, histopathology.

## Introducción y Objetivos

El linfoma es una neoplasia hematopoyética maligna que se origina de los linfocitos, localizados en distintos sitios anatómicos, aunque principalmente se origina en los linfonodos. La clasificación macroscópica considera las formas multicéntrica, tímica o mediastínica, gastrointestinal, cutánea y extranodal; esta última suele incluir la forma renal, nasal/paranasal, del sistema nervioso central, ocular, laríngea y cutánea. Se puede categorizar etiológicamente en dos grandes grupos: los asociados a infecciones retrovirales, por el Virus de la Leucemia Felina (FeLV) y el Virus de la Inmunodeficiencia Felina; y los no asociados a retrovirus. El fenotipo de células T (50% de casos) incluye principalmente los linfomas intestinales y mediastínicos, y células B para el resto de las formas anatómicas (1, 2, 3, 4). El linfoma nasal representa el 1% del total de casos de linfoma en gatos, aunque entre las formas extranodales, existen reportes con hasta el 46% de los casos; además, tiene una asociación variable con el Virus de la Leucemia Felina. Pueden originarse en la región nasal o en la región nasofaríngea, con ocasional compromiso de ambas regiones y manifestaciones clínicas como descarga nasal crónica con estornudos,

secreción mucosa a sanguinolenta y estertores, además, en casos avanzados, pueden presentarse deformidad facial y exoftalmia derivadas de la extensión del proceso a otras regiones de la cavidad nasal o del cráneo. Un alto porcentaje de los casos reportados presentan fenotipo B y corresponden a linfomas de alto grado, principalmente la variante linfoblástica (4, 5, 6, 7).

El objetivo del presente informe es dar a conocer una variante morfológica rara del linfoma felino, como es el linfoma nasal, considerando manifestaciones clínicas con énfasis en la importancia del diagnóstico oportuno y preciso.

**Historia clínica**

Se presentó al HVE-UNAM (Hospital Veterinario de Especialidades – UNAM), un paciente felino, doméstico de pelo corto, hembra castrada de 4 años, sin medicina preventiva vigente, negativo a infecciones retrovirales y con dificultad respiratoria con 3 semanas de evolución. En el examen primario presentó patrón obstructivo inspiratorio y espiratorio con mucosas craneales cianóticas. En la auscultación traqueal exhibió estridores. El estudio radiográfico presentó patrón bronquial y aumento de la densidad en el interior de la tráquea cervical cercana a C5, asociado con posible masa tisular intraluminal. Se realizó traqueoscopía confirmando una masa tisular, nodular, pendulante, blanda, que ocupaba gran parte del lumen, la cual fue retirada y remitida estudio histopatológico al Departamento de Patología de la FMVZ-UNAM, donde se emitió el diagnóstico de: neoplasia maligna de células redondas, pobremente diferenciada, pero después de realizar inmunohistoquímica para los antígenos CD3, CD79a, IBA-1 y Ki67, se emitió el diagnóstico final de: pólipo inflamatorio intratraqueal. El paciente fue tratado con prednisolona 1 mg/kg PO SID.

Mes y medio después, el paciente ingresó nuevamente al HVE-UNAM con dificultad respiratoria con 5 horas de evolución y cuya valoración clínica reportó fosa nasal derecha no permeable, patrón respiratorio obstructivo inspiratorio, estertores, secreción ocular amarillenta en el ojo derecho y en la prueba de Glatzel, se evidencia la fosa nasal derecha no permeable. El estudio radiográfico del cráneo mostró incremento de la radiopacidad de cavidad nasal derecha con aparente lisis de hueso vomeronasal, confirmado por tomografía computarizada, la cual también sugirió lisis de la lámina cribiforme con ocupación de la cavidad nasal derecha y senos frontales por tejido blando que se extendía a la cavidad nasal izquierda. Se realizó rinoscopía obteniendo tejido de nueva formación que fue remitido para estudio citológico, histopatológico y de inmunohistoquímica. Debido a la condición del paciente, se optó por aplicar la eutanasia y el posterior estudio posmortem, donde se tomaron muestras para cultivo micológico.

**Hallazgos macro y microscópicos**

**Estudio citológico:** Presencia de abundantes células epiteliales cilíndricas ciliadas entremezcladas con neutrófilos, escasos macrófagos y células epiteliales queratinizadas, además de numerosos núcleos desnudos y células poligonales atípicas indiferenciadas con 1-3 nucleolos prominentes. Exhibían marcada anisocitosis, anisocariosis, macrocariosis, pleomorfismo y escotaduras nucleares. Diagnóstico citológico: Alteración inflamatoria neutrofílica inespecífica con probables cambios displásicos en la población epitelial residente.

**Estudio histopatológico:** La submucosa nasal estaba expandida por tejido neoplásico conformado por células redondas organizadas en mantos sólidos y cordones sostenidos por fino estroma de colágena. Tenían abundante citoplasma eosinofílico, núcleo redondo a oval, eucromático, con escotaduras frecuentes y uno a dos nucléolos prominentes, además de elevada anisocitosis, anisocariosis, moderado pleomorfismo, frecuentes binucleaciones y hasta 4 figuras mitósicas típicas y atípicas en 15 campos 40X (2.37 mm2). Adicionalmente, había numerosos agregados de linfocitos maduros, células plasmáticas y macrófagos, entre frecuentes áreas de necrosis y hemorragia. Diagnóstico histopatológico: Neoplasia maligna de células redondas, pobremente diferenciada.

**Estudio posmortem**

En la examinación externa, la conjuntiva del ojo derecho estaba hiperémica y presentaba material mucoide verde amarillento. El plano nasal se encontró manchado por sangre proveniente de la cavidad nasal derecha (epistaxis) y la narina derecha estaba ocluida por tejido de neoformación. Al realizar cortes coronales del cráneo, se observó que la totalidad de la cavidad nasal derecha estaba ocupada por tejido de nueva formación blanco, homogéneo, multinodular y friable entremezclado con sangre, el cual se extendía hasta el seno frontal y reemplazaba al septo nasal, proyectándose y ocluyendo parcialmente la cavidad nasal izquierda. Histológicamente, en la cavidad nasal la lámina propia estaba expandida por tejido de nueva formación mal delimitado, conformado por una densa población de células redondas con abundante citoplasma eosinofílico, núcleo redondo en ocasiones escotado, que medía 1.5 - 2 diámetros eritrocitarios, tenían cromatina fina granular y un nucléolo central grande. Se cuantificaron 27 figuras mitósicas en 10 campos aleatorios 40x. La población se alternó con densos agregados multifocales de linfocitos de aspecto maduro y células plasmáticas, además de, escasos agregados de neutrófilos. El tejido neoplásico ocluía la totalidad de la cavidad nasal derecha e infiltraba la izquierda. Diagnóstico morfológico: Neoplasia de células redondas poco diferenciada intranasal

## Pruebas complementarias y criterios diagnósticos

### Inmunohistoquímica

| Marcador | Resultado | Intensidad | Distribución |
|---|---|---|---|
| Ki-67 | Positivo | +++ | Nuclear ≥100 células por campo a 40X (2.37 $mm^2$) |
| PAX5 | Positivo | +++ | Nuclear de más del 95% de células neoplásicas |

La morfología histológica de células redondas que sugerían linfocitos grandes o con características *blasticas*, aunada a la reactividad del antígeno PAX5, permitió confirmar su origen en linfocitos B; además, el proceso restringido a las vías respiratorias altas, suponía un linfoma nasal de células B (inmunoblástico).

### Diagnósticos diferenciales

Los principales diagnósticos diferenciales para una neoplasia intranasal en felinos son el linfoma y el sarcoma histiocítico (8), con mucha menor probabilidad un carcinoma indiferenciado o incluso se ha descrito al mastocitoma (9).

## Discusión y conclusión de la contribución e importancia médica o sanitaria del caso

El linfoma nasal en gatos es una neoplasia poco frecuente, aunque es la neoplasia más común de las desarrolladas en la cavidad nasal, además de otras menos comunes como el sarcoma histiocítico e incluso algunos carcinomas (8,9), por lo que es importante tener en consideración a todas ellas cuando se presentan pacientes con rinitis crónica con signos como descarga nasal o estornudos, y particularmente más cuando se presentan ruidos anormales en el tracto respiratorio superior, descarga ocular o deformidad facial, estos últimos signos mucho más determinantes de un proceso neoplásico (2, 7). En el presente informe, la región más afectada fue la cavidad nasal y de forma paulatina, se comprometió el seno nasal, lo que concuerda con la literatura (5, 7), sin embargo, la lesión inicial se observó en el lumen de la tráquea, región que ha sido escasamente mencionada en la literatura (4). Dicha localización y la población celular que componía del proceso inicial, resulta particularmente relevante para establecer el diagnóstico temprano y posible tratamiento, debido a la sospecha inicial de una neoplasia de células redondas indiferenciada, cuya evaluación posterior con inmunohistoquímica determinó una variabilidad celular significativa entre la población, lo que redirigió el diagnóstico hacia un pólipo inflamatorio indeterminado, que también resulta una entidad descrita en felinos (2, 10) y al que se le dio terapia antiinflamatoria.

La variante histológica inmunoblástica de células B, es la más frecuente, aunque se han descrito otras variantes morfológicas, por lo que la identificación del proceso es

más compleja debido a la variabilidad del aspecto histológico, el cual resulta muy relevante ya que permite incluir distintos diagnósticos morfológicos y hace indispensable el uso de pruebas complementarias como la inmunohistoquímica para determinar con precisión la estirpe celular (5, 9). En la literatura se menciona la importancia de establecer con prontitud el diagnóstico específico con el fenotipo de la población e incluso la posibilidad de determinar el índice de proliferación, ya que se refiere sobrevida de más de 500 días a partir del diagnóstico en pacientes tratados oportunamente con quimioterapia o radioterapia basada en la valoración de la expresión de Ki67 como marcador de proliferación (2, 3, 5, 6, 9). En el presente caso, no fue posible establecer un protocolo terapéutico oportuno debido al rápido deterioro del paciente y la dificultad de establecer un diagnóstico preciso considerando la variabilidad histológica de la población neoplásica y la manifestación clínica poco común.

La importancia del presente caso, radica en dar a conocer una variante morfológica poco frecuente del linfoma en gatos, aunque con manifestaciones clínicas bien descritas en la literatura, además de, la importancia de complementar con prontitud un diagnóstico oncológico con el uso de inmunohistoquímica para emitir un diagnóstico preciso que impactará en el pronóstico y tratamiento del paciente.

## Bibliografía


1. Bronhara PPA., Giuliano A., Vieira ACF., Marek PB., Neves RL., Neves MOB., Fernandez PR., Santos HR. Feline lymphoma associated with feline leukemia virus (FeLV) and feline immunodeficiency virus (FIV) infections in Brazil – Systematic review. Vet Anim Sci 2025; 30: 100514
2. Mason S., Pittaway C. Feline Lymphoma: diagnosis, staging and clinical presentations. In Practice 2022; Jan/Feb; 4-20.
3. Versteegh H., Zandvliet MMJM., Feenstra LR., Van der Steen FEMM., Teske E. Feline lymphoma: Patient characteristics and response outcome of the COP-protocol in cats with malignant lymphoma in The Netherlands. Animals 2023; 13: 2667.
4. Taylor SS., Goodfellow MR., Browne WJ., Walding B., Murphy S., Tzannes S., Gerou-Ferriani M., Schwartz A., Dobson JM. Feline extranodal lymphoma: response to chemotherapy and survival in 110 cats. J Small Ani Prac. 2009; 50: 584-592.
5. Santagostino SF., Mortellano CM., Boracchi P., Avallone G., Caniatti M., Forlani A., Roccabianca P. Feline upper respiratory tract lymphoma: site, cyto-histology, phenotype, FeLV expresión and prognosis. Vet Pathol 2015; 52(2): 250-259.
6. Ng KWL., Beatty JA., Tse MPY., Giuliano A. Nasal lymphoma with low mitotic index in three cats treated with chlorambucil and prednisolone. Vet Sci 2022; 9:472.
7. Little L., Patel R., Goldschmidt M. Nasal and nasopharyngeal lymphoma in cats: 50 cases (1989-2005). Vet Pathol 2007; 44:885-892.

8. Xia YY., Huang YH., Huang WH., Wu KL., Lee JJ. An invasive primary nasal histiocytic sarcoma in a cat. Vet Rec Case Rep 2023;11:1-6.
9. Mukaratirwa S., Van der LSJS., Gruys E. Feline nasal and paranasal sinus tumours: clinicopathological study, histomorphological description and diagnostic immunohistochemistry of 123 cases. J Feline Med Surg 2001; 3: 235-245.
10. Kanemoto H., Fujiwara-Igarashi A., Kobayashi T., Harada K., Ichimata M., Kim S., Hosoya K., Tomiyasu H., Ohmi A., Tsujimoto H. Retrospective study of feline tracheal mass lesions. J Feline Med Surg 2023; 1-7.

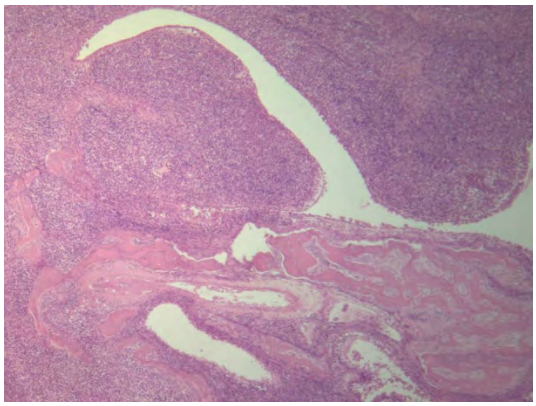

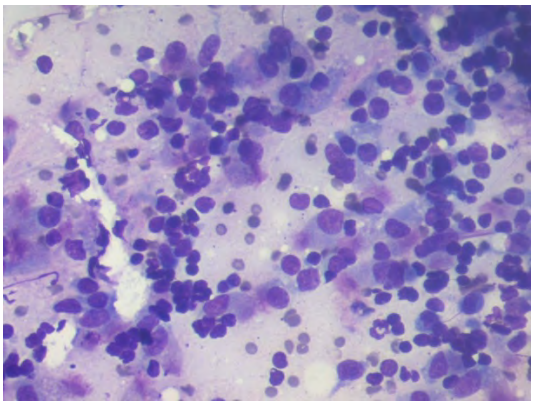

**Fig 1 (izquierda).** Sección histológica de cavidad nasal. El lumen de la cavidad esta ocupado por tejido neoplásico que infiltra la mucosa, submucosa y trabéculas óseas de sostén. Tinción hematoxilina-eosina. Aumento 4X

**Fig 2 (derecha).** Imagen citológica de impronta de tejido neoplásico intranasal. Se aprecian numerosas células epiteliales cilíndricas, algunas ciliadas, que se alternan con células mal diferenciadas aisladas, de núcleo grande, irregular con un nucleolo y citoplasma claro. Hay aparentes linfocitos de aspecto maduro, restos celulares y escasos polimorfonucleares. Tinción Diff-Quick. Aumento 40X

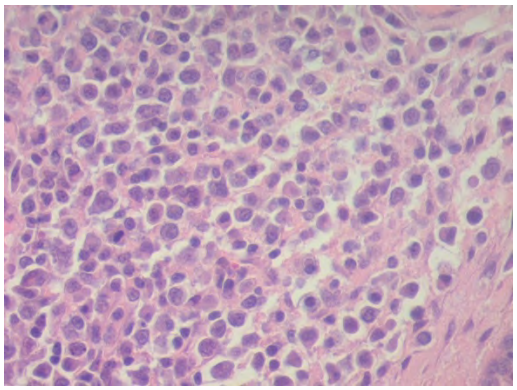

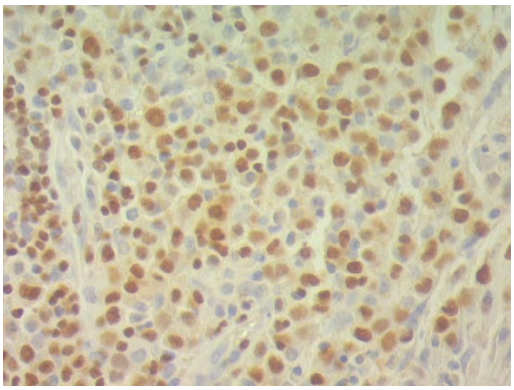

**Fig 3 (izquierda).** Sección histológica de cavidad nasal. Acercamiento de la población neoplásica que compone la neoplasia intranasal. Note que la población es heterogénea con células redondas grandes con nucléolo prominente y pequeñas con cromatina fina. Presentan anisocariosis, anisocitosis y pleomorfismo variables. Tinción hematoxilina-eosina. Aumento 40X

**Fig 4 (derecha).** Inmunohistoquímica. Inmunorreactividad nuclear positiva al antígeno PAX5 en la población neoplásica. Revelado con diaminobencidina. Aumento 40X

# MALFORMACIONES CONGÉNITAS EN EMBRIONES DE POLLO 21 DÍAS

**Pérez RPA*[1], Juárez RM[1]**
[1]Facultad de Medicina Veterinaria y Zootecnia, Universidad Nacional Autónoma de México
**Correspondencia: rembissta@gmail.com**

## Resumen
El objetivo de este trabajo es describir las malformaciones congénitas observadas en dos embriones de pollo de 21 días que no eclosionaron en la nacedora. Al realizar la inspección se observaron múltiples defectos morfológicos. En ambos embriones se observó onfalocele y protrusión del saco vitelino, mientras que uno presentaba cuatro miembros pélvicos y el otro exhibía falta de fusión de los huesos parietales (craneosquisis) y la rinoteca se encontraba ausente. Las malformaciones congénitas en pollos se consideran comunes y de origen multifactorial; sin embargo, suelen estar subreportadas en las granjas comerciales.
**Palabras clave:** malformaciones, defectos, pollos, congénito, onfalocele, polimelia, craneosquisis.

## Abstract
The aim of this study is to describe the congenital malformations observed in two 21-day-old chicken embryos that failed to hatch. Upon inspection, multiple morphological defects were observed. Both embryos presented with omphalocele and yolk sac protrusion, while one had four pelvic limbs and the other exhibited unfused parietal bones (cranioschisis) and an absent rhinotheca. Congenital malformations in chickens are considered common and of multifactorial origin; however, they are often underreported on commercial farms.
**Key words:** malformations, defects, broiler, congenital, omphalocele, polymelia, cranioschisis.

## Introducción
Las malformaciones congénitas son un grupo diverso de alteraciones que tienen origen en la embriogénesis y muchas veces resultan en la inviabilidad del animal o en la eutanasia si se detectan al nacimiento. La etiología es diversa e incluye factores genéticos y ambientales[1]. Más del 65% de la muerte embrionaria ocurre durante la fase temprana y la tardía de la incubación y se encuentran asociadas a las condiciones de la incubadora y la nacedora[2]. El cascarón no es una barrera impermeable y las condiciones ambientales que afecten su estructura como la temperatura o micotoxinas se han identificado como causa de anomalías del desarrollo en pollos al nacimiento y de mortalidad embrionaria[3,4].

El estudio de estas anomalías en pollos tiene importancia económica, ya que en México se producen aproximadamente 36.1 millones de aves de engorda por semana y nuestro país es el sexto lugar en producción de carne de pollo a nivel mundial con 3.9 millones de toneladas de carne anuales[5].

**Historia clínica**

Dos embriones de pollo de 21 días que no eclosionaron en la nacedora fueron remitidos para su evaluación postmortem.

**Hallazgos macroscópicos**

El embrión 1 presentaba cierre incompleto de la pared abdominal a nivel del ombligo (onfalocele) por el saco vitelino protruía a través de este defecto, al igual que parte de las vísceras abdominales. Se encontraron dos pares de miembros pélvicos, siendo el par más caudal de menor tamaño (Figura 1).

El embrión 2 también presentaba onfalocele con salida del saco vitelino; a nivel del pico la rinoteca estaba ausente (Figura 2). Al inspeccionar la cabeza se observa la fusión incompleta de los huesos parietales con salida del encéfalo (Figura 3).

**Diagnósticos diferenciales**

En este caso las características macroscópicas de ambos embriones permiten establecer directamente los diagnósticos de onfalocele y polimelia, para el embrión 1; y onfalocele, craneosquisis, exencefalia y agenesia de la rinoteca para el embrión 2.

**Discusión**

El onfalocele en pollos está documentado y asociado a diversos factores dentro de los que destacan principalmente los ambientales como la temperatura y humedad de la incubadora y la nacedora, la exposición a micotoxinas y de manera experimental a partículas inorgánicas como cadmio y dióxido de titanio, así como a radiación[4-6]. A los 21 días de edad el embrión debe estar completamente formado y el saco vitelino reabsorbido dentro del celoma[7]. Aunque el pollo puede iniciar el proceso de eclosión, agota sus reservas de aire, el saco vitelino se puede adherir al cascarón y esto dificulta o imposibilita su salida[2]. En otras especies como los bovinos el onfalocele es una anomalía compatible con la vida que puede ser corregida quirúrgicamente[8].

La polimelia en pollos se ha reportado principalmente en los miembros pélvicos y se considera rara y asociada a aberraciones cromosómicas[9]. Esto puede estar subestimado debido a la falta de reporte por los trabajadores de las granjas de pollos y el desecho de estas aves al nacimiento[10]. La condición es compatible con la vida y se han reportado exitosamente amputaciones de los miembros supernumerarios en aves[11].

En pollos domésticos la craneosquisis con exencefalia se ha reportado con mayor frecuencia en razas crestadas asociada a factores genéticos y ambientales[12,13]. Aunque en casos no graves la condición se considera compatible con la vida los animales son sacrificados debido al mal pronóstico y la pérdida económica que representan para la industria avícola[14]. En pequeños rumiantes está bien documentada la asociación de la sinoftalmia y craneosquisis con el consumo de plantas tóxicas como *Lupinus* sp. y *Veratrum californicum*[15].

La agenesia de la rinoteca involucra la ausencia de los huesos y tejidos blandos que conforman el pico superior y la nariz[16]. A los 6 días de edad el pico ya se ha desarrollado y al día 8 ambas mitades, rinoteca y gnatoteca tienen la misma longitud[7]. Se ha descrito la etiología como multifactorial con factores ambientales y también como una mutación genética autosómica recesiva en el cromosoma 11 conocida como paladar hendido primario o en inglés *cleft primary palate* (cpp), la cual afecta gravemente el desarrollo de la rinoteca y las estructuras faciales en general[17].

## Conclusión

Las malformaciones congénitas, aunque son fáciles de diagnosticar morfológicamente presentan un reto al momento de orientar una posible etiología. La importancia de su reporte y estudio radica en la pérdida económica que pueden representar para la industria avícola.

## Bibliografía

1. Oliveira S, Duarte C, Paranhos GF. Polymelia and concurrent intestinal duplication and cloacal atresia in a broiler chick: case report and literature review. Journal of Veterinary Diagnostic Investigation. 2024 Sep 12;36(6):859–63.
2. Hananeh WM, Al-Natour MQ. Congenital abnormalities in dead-in-shell chicks associated with mixed bacterial infections. Heliyon. 2021 Feb;7(2):e06272.
3. EW Nutrition. Mycotoxins in layer and breeder feed impact hens, eggs, hatchery, and chicks [Internet]. EW Nutrition. 2024. Available from: https://ew-nutrition.com/mycotoxins-layer-breeder-feed-impact-hens-eggs-hatchery-chicks/
4. Lourens A, van den Brand H. Effect of eggshell temperature during incubation on embryo development, hatchability, and posthatch development. Poultry Science. 2005 Jun 1;84(6):914–20.
5. Industria – Unión Nacional de Avicultores [Internet]. Unión Nacional de Avicultores. Available from: https://una.org.mx/industria/
6. Patel S, Jana S, Chetty R, Thakore S, Singh M, Devkar R. TiO2 nanoparticles induce omphalocele in chicken embryo by disrupting Wnt signaling pathway. Scientific Reports. 2018 Mar 19;8(1).
7. Warin S. Embryonic development, day by day [Internet]. The Poultry Site. 2009. Available from: https://www.thepoultrysite.com/articles/embryonic-development-day-by-day

8. Koebel KJ, Pearson GB, Radcliffe RM. Surgical repair of ruptured omphalocele in a high genetic merit neonatal Holstein bull calf. Veterinary Record Case Reports. 2023 Apr 28;11(3).
9. Azeez OI, Oyagbemi AA. First report of polymelia and a rudimentary wing in a Nigerian Nera black chicken. Journal of the South African Veterinary Association. 2013 Nov 27;84(1).
10. Devi TG, Devi KM, Malsawmkima, Singh KshM, Linda. A case study of polymelia in chicken at Peren district of Nagaland. International Journal of Advanced Biochemistry Research. 2026 Feb 1;10(2):425–7.
11. Locke S, Johnson D. Surgical amputation of polymelia in a broiler chicken (Gallus gallus domesticus) with caudal duplication syndrome. Journal of Exotic Pet Medicine. 2021 Jul;38:1–4.
12. Millar M, Vidana-Mateo B, Woollatt S, Bianco C, Royden A. Head malformations in crested poultry in the UK. Veterinary Record. 2021 Dec;189(11):443–4.
13. Jaszczak K, Malewski T, Parada R, Malec H. Expression of Hoxa1 and Hoxd3 genes in chicken embryos with exencephaly. Journal of Animal and Feed Sciences [Internet]. 2006 Jul 5;15(3):463–9. Available from: http://www.jafs.com.pl/pdf-66917-6184?filename=Expression%20of%20Hoxa1%20and.pdf
14. Watson AM, Jenkins TL, Rissi DR. Pathology in Practice. Journal of the American Veterinary Medical Association. 2017 Dec;251(11):1253–5.
15. Welch KD, Lee ST, Gardner DR, Panter KE, Stegelmeier BL, Cook D. Dose-response evaluation of *Veratrum californicum* in sheep.. Poisoning by plants, mycotoxins and related toxins. 2011 Jan;243–50.
16. Mary Ellen Macdonald, Abbott UK, Richman JM. Upper beak truncation in chicken embryos with thecleft primary palate mutation is due to an epithelial defect in the frontonasal mass. Developmental Dynamics. 2004 Jan 1;230(2):335–49.
17. Youngworth IA, Delany ME. Mapping of the chicken cleft primary palate mutation on chromosome 11 and sequencing of the 4.9 Mb linked region. Animal genetics [Internet]. 2020 Jun;51(3):423–9. Available from: https://pubmed.ncbi.nlm.nih.gov/32162363/

**Figura 1.** Embrión de pollo de 21 días. Onfalocele con salida del saco vitelino y polimelia.

**Figura 2.** Embrión de pollo de 21 días. Onfalocele con salida del saco vitelino y agenesia de la rinoteca.

**Figura 3.** Embrión de pollo de 21 días. Craneosquisis y exencefalia.

# MIASIS CUTÁNEA EN FAUNA SILVESTRE DE COLIMA, MÉXICO: CARACTERIZACIÓN PATOLÓGICA DE DOS CASOS

**Ibáñez-Ramírez Milka,[1]* García-Velázquez Angélica,[1]* Vázquez-Gaitán Jennifer,[1] Carbajal-Rodríguez Sebastián,[1] Gonzáles-Sánchez Francisco,[1] Benítez-Hernández Mario,[1] De la Rosa-Medina Constantino,[1] Topete-Bustamante Daniel,[2] García-Márquez Luis Jorge,[3] Osorio-Sarabia David,[4] Ruíz-Ramírez Johnatan[2,3]**

[1]Estudiantes de Pregrado. Facultad de Medicina Veterinaria y Zootecnia de la Universidad de Colima. Colima, México

[2]Laboratorio de Patología Animal. Facultad de Medicina Veterinaria y Zootecnia. Universidad de Colima. Colima, México

[3]Laboratorio de Patología y Diagnóstico Animal. Colima, México

[4]Instituto de Biología. Universidad Nacional Autónoma de México

*Ponentes

**Autor de correspondencia: Ruíz-Ramírez JA: jruiz7@ucol.mx**

## Resumen

Las miasis son infestaciones ocasionadas por larvas de dípteros que afectan a diversos vertebrados y representan un problema relevante en salud pública y medicina veterinaria, particularmente en regiones tropicales y subtropicales. En México, la información sobre miasis en fauna silvestre es limitada. El objetivo del presente estudio fue describir las características patológicas de dos casos de miasis cutánea en fauna silvestre en el estado de Colima, México. Se evaluaron tres polluelos altriciales de *Quiscalus mexicanus* y dos crías de *Sciurus aureogaster*, procedentes de dos regiones dentro del estado de Colima. En la autopsia, los polluelos presentaron múltiples nodulaciones cutáneas y subcutáneas con poros centrales asociados a larvas, mientras que las ardillas mostraron nódulos cutáneo-subcutáneos únicos en la región escapular. Histológicamente, las lesiones de ambos ejemplares se caracterizaron por nodulaciones cavitadas entre la dermis y tejido subcutáneo con necrosis tisular extensa y una respuesta inflamatoria severa, predominando el infiltrado eosinofílico y heterofílico en las lesiones de los polluelos, mientras que en las ardillas fue de tipo granulocítico y mononuclear. Las características de las larvas recolectadas en los polluelos y ardillas fueron compatibles con *Philornis spp.* y *Cuterebra spp.* respectivamente. Con base en los hallazgos, se estableció el diagnóstico de miasis cutánea furunculoide severa, multifocal a generalizada. En conjunto, los hallazgos documentan y caracterizan estos casos en fauna silvestre de Colima, ampliando el conocimiento sobre su distribución y presentación patológica a nivel local. Asimismo, resalta la importancia de fortalecer la vigilancia y el estudio de las miasis en un contexto regional, considerando su impacto potencial en la salud animal.

**Palabras clave:** Miasis cutánea, dípteros, fauna silvestre, *Philornis spp.*, *Cuterebra spp.*, histopatología, Colima, México.

## Abstract

Myiasis are infestations caused by dipteran larvae that affect a wide range of vertebrates and represent a relevant issue in public health and veterinary medicine, particularly in tropical and subtropical regions. In Mexico, information regarding myiasis in wildlife is limited. The aim of the present study was to describe the pathological characteristics of two cases of cutaneous myiasis in wildlife from the state of Colima, Mexico. Three altricial nestlings of *Quiscalus mexicanus* and two juveniles of *Sciurus aureogaster*, originating from two regions within the state of Colima, were evaluated. At autopsy, the nestlings exhibited multiple cutaneous and subcutaneous nodules with central pores associated with larvae, whereas the squirrels showed single cutaneous-subcutaneous nodules located in the scapular region. Histologically, lesions in both cases were characterized by cavitated nodules involving the dermis and subcutaneous tissue, with extensive tissue necrosis and a severe inflammatory response. Eosinophilic and heterophilic infiltrates predominated in the nestlings, while in the squirrels the infiltrate was granulocytic and mononuclear cells. The morphological characteristics of the larvae recovered from the nestlings and squirrels were consistent with *Philornis spp.* and *Cuterebra spp.*, respectively. Based on these findings, a diagnosis of severe furuncular cutaneous myiasis, multifocal to generalized, was established. Overall, these findings document and characterize these cases in wildlife from Colima, expanding current knowledge on their distribution and pathological presentation at the local level. Additionally, they highlight the importance of strengthening surveillance and research on myiasis in a regional context, considering their potential impact on animal health.
**Key words:** Cutaneous myiasis; Diptera; wildlife; *Philornis spp.*; *Cuterebra spp.*; histopathology; Mexico.

## Introducción

Los artrópodos, como chinches, moscas, mosquitos, flebótomos, garrapatas y pulgas, constituyen importantes vectores en la transmisión de diversos patógenos que impactan negativamente en la salud pública y veterinaria [1–3]. Dentro de este grupo, las moscas (Insecta: Diptera) no solo actúan como vectores biológicos o mecánicos [4], sino que sus estadios larvarios pueden producir infestaciones en una amplia variedad de vertebrados, incluyendo mamíferos, reptiles, anfibios y aves, dando lugar a una condición conocida como miasis [5,6].

Las miasis son afecciones de distribución mundial, con mayor prevalencia en regiones tropicales y subtropicales, y cuyo riesgo incrementa durante los meses cálidos [7]. Estas pueden clasificarse desde un enfoque clínico, según su localización anatómica (cutánea, nasal, ocular, auricular, gastrointestinal y urogenital) [8], o desde un enfoque entomológico, basado en la relación del parásito con el hospedador (obligada, facultativa o accidental) [9]. Adicionalmente, pueden categorizarse de acuerdo con el tipo de alimentación larvaria, como histófaga, hematófaga o saprófaga [8].

En los últimos años, estas afecciones han adquirido relevancia a nivel nacional y continental debido a la reemergencia del gusano barrenador, causado por *Cochliomyia hominivorax*, el cual genera un impacto negativo significativo en la producción animal, así como en la salud de animales domésticos y silvestres [10]. En la población humana, particularmente en regiones marginales, las miasis pueden presentarse con mayor frecuencia, constituyendo un problema de importancia médica y de salud pública [11].
En fauna silvestre, las miasis han sido escasamente documentadas, particularmente a nivel nacional [12], donde la información disponible sobre sus características clínicas, patológicas y epidemiológicas es limitada. Por lo anterior, el objetivo del presente trabajo fue describir las características patológicas de dos casos de miasis cutánea en fauna silvestre de Colima, México.

**Descripción de casos**
**-Historia clínica y descripción macroscópica:**
Entre julio y septiembre de 2025 se registraron dos casos de miasis en fauna silvestre en el estado de Colima, México.

**Caso 1:** Tres polluelos altriciales de zanate (*Quiscalus mexicanus*) fueron encontrados dentro de un nido caído en una zona habitacional de Villa de Álvarez, Colima. Se llevaron a una clínica veterinaria, donde los ejemplares se encontraban sin signos vitales y con presentaban larvas de mosca, por lo que fueron remitidos para estudio post mortem al Laboratorio de Patología de la Facultad de Medicina Veterinaria y Zootecnia de la Universidad de Colima.
Durante la autopsia, se observaron múltiples nodulaciones cutáneas y subcutáneas (0.5–1.2 cm), distribuidas en diversas regiones corporales, con un poro central del cual emergían larvas de entre 0.5–1.5 cm de eje mayor. No se identificaron otras lesiones macroscópicas relevantes.
Considerando la morfología macroscópica larvaria y el contexto sanitario asociado al gusano barrenador, se recolectaron muestras en etanol al 70% y se remitieron al Comité de Fomento y Protección Pecuario (CFPP) del Estado de Colima. Además, otras larvas fueron enviadas al Instituto de Biología (IB) de la UNAM para su identificación morfológica. Se tomaron muestras de las lesiones y de todos los órganos para evaluación histológica.

**Caso 2:** Dos crías de ardilla arborícola (*Sciurus aureogaster*) fueron encontradas vivas durante la poda de árboles en una zona habitacional en Comala, Colima. Presentaron inapetencia, por lo que fueron llevadas a una clínica veterinaria donde fueron evaluadas, detectándose un nódulo cutáneo-subcutáneo en cada ejemplar (región escapular izquierda e interescapular). A pesar del tratamiento instaurado, ambos individuos fallecieron un día posterior a la evaluación.

En la autopsia, uno de los ejemplares presentó un nódulo de 3.0 cm con un poro central del cual se extrajo una larva viable; el segundo mostró un nódulo firme de 2.0 cm que, al corte, evidenció una cavidad ocupada por una larva de características similares. La larva recuperada fue fijada en etanol al 70% y remitida al IB de la UNAM para su identificación. No se observaron otras alteraciones macroscópicas. Se incluyeron las lesiones y muestras multiorgánicas para estudio histológico.

**Estudio histopatológico**

**Caso 1:** Las lesiones se caracterizaron por una marcada expansión nodular de la dermis, tejido subcutáneo y músculo esquelético, con cavitaciones centrales ocupadas por estadios larvarios. El tejido adyacente presentó necrosis extensa asociada a una intensa respuesta inflamatoria, predominantemente eosinofílica y heterofílica, acompañada de edema, hemorragia y congestión vascular. En algunas áreas se observó mayor cantidad de tejido de granulación. El músculo esquelético adyacente mostró miodegeneración y mionecrosis. De forma ocasional, se identificaron agregados bacterianos cocoides. En otros órganos se observó congestión moderada sin cambios relevantes.

**Caso 2:** Las lesiones correspondieron a cavitaciones larvarias que expandían la dermis, tejido subcutáneo y músculo esquelético. El tejido circundante presentó necrosis y una respuesta inflamatoria mixta (neutrofílica, eosinofílica, mastocítica e histiocítica). Hacia la periferia predominaban linfocitos, células plasmáticas y fibroblastos reactivos, asociados a colágeno de maduración variable y neoangiogénesis.

**Pruebas complementarias: estudio parasitológico**

**Caso 1:** El análisis realizado por el CFPP del Estado de Colima descartó *Cochliomyia* spp. La evaluación morfológica realizada por IP de la UNAM fue compatible con *Philornis* spp.

**Caso 2:** La identificación morfológica hecha por el IP de la UNAM fue compatible con *Cuterebra* spp.

**Criterios diagnósticos**

**Caso 1:** Con base en la distribución de las lesiones, sus características macroscópicas e histológicas, y los resultados del estudio parasitológico, se estableció el diagnóstico de: **Miasis cutánea furunculoide, severa, multifocal a generalizada, asociada a larvas de dípteros compatibles con *Philornis* spp.**

**Caso 2:** Con base en los hallazgos descritos, se estableció el diagnóstico de: **Miasis cutánea furunculoide, severa, focal, asociada a larva de díptero compatible con *Cuterebra* spp.**

**Diagnósticos diferenciales**

Entre los diagnósticos diferenciales se incluyen: abscesos cutáneos bacterianos profundos; dermatitis piogranulomatosa nodular de origen infeccioso (bacteriano o micótico); lesiones traumáticas con necrosis y reacción inflamatoria secundaria; reacciones inflamatorias a cuerpos extraños; y miasis cutáneas de distinta etiología. La identificación de larvas intralesionales, en conjunto con su confirmación mediante estudio parasitológico, permitió descartar estas entidades y establecer el diagnóstico definitivo.

**Discusión**

El presente estudio documenta dos casos de miasis cutánea en fauna silvestre de Colima, México, constituyendo, hasta donde se tiene conocimiento, uno de los primeros reportes con caracterización patológica. Las miasis en animales domésticos, silvestres y humanos son causadas por dípteros pertenecientes principalmente a las familias Calliphoridae, Muscidae, Oestridae y Sarcophagidae [13]. En los casos aquí descritos, los agentes etiológicos fueron *Philornis* spp. y *Cuterebra* spp., pertenecientes a las familias Muscidae y Oestridae, respectivamente.

Ambas infestaciones correspondieron a miasis cutáneas de tipo furunculoide, en concordancia con la clasificación clínico-patológica descrita [9,14–16]. En los polluelos de *Quiscalus mexicanus*, la distribución multifocal de las lesiones cutáneas coincide con lo reportado en aves parasitadas por *Philornis* spp. [17–22]. En contraste, en las crías de *Sciurus aureogaster*, la distribución focal en la región escapular es consistente con la presentación típica de infestaciones por *Cuterebra* spp. en roedores silvestres [23]. Este patrón, caracterizado por la presencia de un único sitio de lesión desde la región cefálica hasta la inguinal (con excepción las orejas, las extremidades y la cola) ha sido ampliamente documentado [8,24,25].

Desde el punto de vista histopatológico, ambos casos compartieron un patrón lesional caracterizado por cavitaciones dérmicas con larvas intralesionales, necrosis tisular y una respuesta inflamatoria variable, atribuible al daño mecánico y a la respuesta del hospedero frente a antígenos larvarios. Estos hallazgos concuerdan con lo descrito en infestaciones larvarias en diferentes especies hospederas [12,26–29], aunque la información específica sobre la caracterización histológica en *Philornis* spp. y *Cuterebra* spp. continúa siendo limitada. En el presente estudio, la variabilidad en la composición del infiltrado inflamatorio probablemente refleja las diferencias entre los hospederos, los agentes etiológicos y la evolución de la lesión.

El género *Philornis* comprende dípteros neotropicales cuyas larvas parasitan principalmente nidos de aves altriciales, produciendo miasis cutánea obligada de tipo hematófago [8,30]. Su presencia ha sido documentada en diversas especies de Passeriformes [17,19,20,22,31], incluyendo *Quiscalus mexicanus* en México [21]. Por su parte, *Cuterebra* spp. produce miasis cutánea obligada en mamíferos del Nuevo Mundo, con afinidad por roedores y lagomorfos, aunque también puede

afectar hospedadores accidentales [8,24]. En México, los reportes son escasos y generalmente aislados [12,25,32–36], por lo que el presente hallazgo en *Sciurus aureogaster* contribuye a ampliar el conocimiento sobre su presentación en fauna silvestre.

A nivel regional, se han documentado casos de miasis en humanos en Colima, incluyendo brotes nosocomiales por *Cochliomyia macellaria* [37] y casos de miasis gingival y traqueopulmonar por *Chrysomya megacephala* en pacientes inmunocomprometidos [38]. En conjunto con los hallazgos del presente estudio, estos antecedentes resaltan la importancia de las miasis como entidades relevantes en la salud animal y humana bajo un enfoque de “Una Salud”

Asimismo, estos hallazgos adquieren relevancia en el contexto de la vigilancia de *C. hominivorax* en México. Aunque esta especie fue descartada, la detección de miasis en fauna silvestre subraya la necesidad de fortalecer el monitoreo y el diagnóstico diferencial, considerando su potencial papel como centinelas ecológicos.

Aunque la identificación morfológica permitió la clasificación a nivel de género, este enfoque presenta limitaciones en precisión taxonómica. La incorporación de herramientas de biología molecular, como PCR y secuenciación [13,37], permitiría una identificación más precisa y contribuiría a comprender la ecología de los dípteros involucrados

**Conclusión**

El presente estudio documenta dos casos de miasis cutánea en fauna silvestre de Colima, México, en polluelos de *Quiscalus mexicanus* y crías de *Sciurus aureogaster*, aportando evidencia sobre su presentación y caracterización patológica. Estos hallazgos amplían el conocimiento sobre la distribución y características de estas parasitosis en fauna silvestre local.

La información generada puede contribuir a la inclusión de la miasis dentro de los diagnósticos diferenciales en la práctica clínica veterinaria, tanto en fauna silvestre como doméstica, así como a la comprensión de los cambios tisulares asociados y el manejo de posibles complicaciones secundarias.

Asimismo, estos resultados resaltan la importancia de fortalecer la vigilancia y el estudio de las miasis en un contexto regional, considerando su impacto potencial en la salud animal y su relevancia sanitaria.

## Bibliografía

[1] WHO. Vector-borne diseases 2024. https://www.who.int/news-room/fact-sheets/detail/vector-borne-diseases (accessed December 18, 2025).

[2] Touray M, Bakirci S, Ulug D, Gulsen SH, Cimen H, Yavasoglu SI, et al. Arthropod vectors of disease agents: Their role in public and veterinary health in Turkiye and their control measures. Acta Trop 2023;243:106893. https://doi.org/10.1016/j.actatropica.2023.106893.

[3] Perveen N, Muhammad K, Muzaffar S Bin, Zaheer T, Munawar N, Gajic B, et al. Host-pathogen interaction in arthropod vectors: Lessons from viral infections. Front Immunol 2023;14. https://doi.org/10.3389/fimmu.2023.1061899.

[4] Yin JH, Kelly PJ, Wang C. Flies as Vectors and Potential Sentinels for Bacterial Pathogens and Antimicrobial Resistance: A Review. Vet Sci 2022;9. https://doi.org/10.3390/vetsci9060300.

[5] Obanda V, Ndambiri EM, Kingori E, Gakuya F, Lwande OW, Alasaad S. Traumatic myiasis in free-ranging eland, reported from Kenya. 2013.

[6] Nouri NV, Salehi A. Myiasis in humans and animals. Animal Husbandry, Dairy and Veterinary Science 2020;4. https://doi.org/10.15761/ahdvs.1000178.

[7] Sunny B, Sulthana L, James A, Sivakumar T. Maggot Infestation: Various Treatment Modalities. J Am Coll Clin Wound Spec 2016;8:51–3. https://doi.org/10.1016/j.jccw.2018.03.002.

[8] Scholl PJ, Colwell DD, Cepeda-Palacios R. Myiasis (Muscoidea, Oestroidea). In: Gary R. Mullen, Lance A. Durden, editors. Med. Vet. Entomol. 3rd ed., Academic Press; 2019, p. 383–419. https://doi.org/10.1016/B978-0-12-814043-7.00019-4.

[9] Francesconia F, Lupi O. Myiasis. Clin Microbiol Rev 2012;25:79–105. https://doi.org/10.1128/CMR.00010-11.

[10] Centers for Disease Control and Prevention (CDC). New World Screwworm: Outbreak Moves into Northern Mexico. Health Alert Network (HAN) 2026.

[11] Singh A, Singh Z. Incidence of myiasis among humans—a review. Parasitol Res 2015;114:3183–99. https://doi.org/10.1007/s00436-015-4620-y.

[12] Orduña-Sumarán A, Córdova-Vazquez A, Gámez-Machado A, Lizárraga-Otero L, Ibarra-Zazueta C. Cutaneous myiasis by Cuterebra spp. in an antelope hare (Lepus alleni) from Hermosillo, Sonora, Mexico. Abanico Veterinario 2022;12. https://doi.org/10.21929/abavet2022.10.

[13] Gao Y, Fu Y, Yan L, Hu D, Jiang B, Zhang D. First record of traumatic myiasis obtained from forest musk deer (Moschus berezovskii). Int J Parasitol Parasites Wildl 2021;16:70–4. https://doi.org/10.1016/j.ijppaw.2021.08.004.

[14] Calderon-Lozano L, Giacaman A, Yagüe Torres F, Martin Santiago A. [Translated article] Diagnosis of Cutaneous Myiasis. Actas Dermosifiliogr 2025;116:T103–5. https://doi.org/10.1016/j.ad.2024.10.040.

[15] Cruz Clavijo SE, Méndez Rodríguez IA. Furuncular myiasis—Eco-epidemiological view of a case report. Infectio 2015;19:83–7. https://doi.org/10.1016/j.infect.2014.02.007.

[16] Robbins K, Khachemoune A. Cutaneous myiasis: a review of the common types of myiasis. Int J Dermatol 2010;49:1092–8. https://doi.org/10.1111/j.1365-4632.2010.04577.x.

[17] Nuñez-Rosas LE, Ramírez-García E, Lara C, Arizmendi Ma del C. Observación del parasitismo por moscas (Philornis bellus) en tres especies de colibríes del Occidente de México. Rev Mex Biodivers 2018;89. https://doi.org/10.22201/ib.20078706e.2018.3.2383.
[18] Medellín-Balderas M de J, Obregón-Zúñiga JA, Vergara-Pineda S. Philornis sp. (Diptera: Musciadae) as a parasite of Zenaida asiatica (Linnaeus, 1758) (Aves: Columbidae) in the locality of Sabinito, Arroyo Seco, Querétaro. Entomología Mexicana 2019:530–5.
[19] Cadena-Ortiz H, Quiroga M, Bonaccorso E. First report of the Philornis torquans complex in adult birds in continental Ecuador: Is parasitism by Philornis being underestimated? Rev Mex Biodivers 2022;93:e934080. https://doi.org/10.22201/ib.20078706e.2022.93.4080.
[20] Herrera Rodríguez JM, Bermúdez Castillero SE. Myiasis by Philornis spp. (Diptera: Muscidae) in Dendroica castanea (Aves: Parulidae) in Panama. Rev Mex Biodivers 2012;83. https://doi.org/10.7550/rmb.25650.
[21] Baquedano-Bustillos Á, Ramírez-García E, Pérez-Staples D. Primer registro de Philornis vulgaris (Diptera: Muscidae) en México. Acta Zoológica Mexicana (Nueva Serie) 2024:1–10. https://doi.org/10.21829/azm.2024.4012660.
[22] Rojas Allieri ML, Fessl B, Espinoza CI, Vargas FH, Ordóñez-Delgado L. Hospederos y patrones de prevalencia de parásitos aviares Philornis (Diptera: muscidae) en la costa de Ecuador. Neotrop Biodivers 2023;9:128–40. https://doi.org/10.1080/23766808.2023.2261202.
[23] Guimarães Riva H, Montoya LMH, Gutiérrez MF, Flórez MD, Olaciregui C, Andrade E, et al. Urban biodiversity: Cuterebriasis in free-ranging Robinson's mouse opossum (Marmosa robinsoni) in the suburbs of Barranquilla, Colombia. Int J Parasitol Parasites Wildl 2023;21:83–8. https://doi.org/10.1016/j.ijppaw.2023.02.006.
[24] Slansky F. Insect/Mammal Associations: Effects of Cuterebrid Bot Fly Parasites on Their Hosts. Annu Rev Entomol 2007;52:17–36. https://doi.org/10.1146/annurev.ento.51.110104.151017.
[25] Zaragoza Quintana EP, Cotera Correa M, Martínez Adriano CA, Scott Morales LM. First record of Cuterebra sp. (Diptera: Oestridae) in rodents (Rodentia: Cricetidae) in Northeastern Mexico. Rev Mex Cienc For 2023;14:332–43. https://doi.org/10.29298/rmcf.v14i79.1362.
[26] Leite ACR, Nascimento MFA, Leite LHR, Leite VHR. Histopathology of experimental myiasis in mice as a result of infestation and experimental implantation of Dermatobia hominis larvae. J Med Entomol 2011;48:680–6. https://doi.org/10.1603/me10237.
[27] Pathania V, Kashif AW, Aggarwal RN. Cutaneous myiasis: Think beyond furunculosis. Med J Armed Forces India 2018;74:268–72. https://doi.org/10.1016/j.mjafi.2017.03.005.
[28] Oliveira-Sequeira TC, Sequeira JL, Schmitt FL, De Lello E. Histological and immunological reaction of cattle skin to first-instar larvae of Dermatobia hominis. Med Vet Entomol 1996;10:323–30. https://doi.org/10.1111/j.1365-2915.1996.tb00752.x.
[29] Lello E, de Rosis AMB. Inflammatory reaction to the human bot-fly, Dermatobia hominis, in infested and reinfested mice. Med Vet Entomol 2003;17:55–60. https://doi.org/10.1046/j.1365-2915.2003.00407.x.
[30] Romine MG, Knutie SA, Crow CM, Vaziri GJ, Chaves JA, Koop JAH, et al. The genome sequence of the avian vampire fly (Philornis downsi), an invasive nest parasite of Darwin's finches in Galápagos. G3 (Bethesda) 2022;12. https://doi.org/10.1093/g3journal/jkab414.

[31] K. Common L, Y. Dudaniec R, Colombelli-Négrel D, Kleindorfer S. Taxonomic Shifts in Philornis Larval Behaviour and Rapid Changes in Philornis downsi Dodge & Aitken (Diptera: Muscidae): An Invasive Avian Parasite on the Galápagos Islands. Life Cycle and Development of Diptera, IntechOpen; 2020. https://doi.org/10.5772/intechopen.88854.
[32] Ramírez Bravo E, Hernández-Ortiz V. Myiasis of Sylvilagus floridanus by a Bot Fly Cuterebra Species (Diptera: Oestridae) in a Xeric Shrub Land of Central Mexico. Entomol News 2016;125:374–6. https://doi.org/10.3157/021.125.0510.
[33] Cristobal-Azkarate J, Colwell DD, Kenny D, Solórzano B, Shedden A, Cassaigne I, et al. First Report of Bot Fly (Cuterebra baeri) Infestation in Howler Monkeys (Alouatta palliata) from Mexico. J Wildl Dis 2012;48:822–5. https://doi.org/10.7589/0090-3558-48.3.822.
[34] Lara-Lagunes N, Jaume-Schinkel S, Ibáñez-Bernal S. An incidental case of gastric pseudomyiasis in Canis latrans (Carnivora: Canidae) by a rabbit bot fly Cuterebra sp. (Diptera: Oestridae). Rev Mex Biodivers 2017;88. https://doi.org/10.1016/j.rmb.2017.03.013.
[35] Arnaud G, Rodríguez-Moreno, Cordero-Tapia A, Sandoval S[1]. Parasitism of Cuterebra (Diptera: Oestridae) on rodents of islands of the Gulf of California, Mexico. Journal of Parasitology and Vector Biology 2016;8:92–8. https://doi.org/10.5897/JPVB2016.0243.
[36] Manrique-Saide P, Hernandez-Betancourt S, Quintero MT. First Record of Cuterebra sp. (Diptera: Cuterebridae) Infection in Ototylomys phyllotis (Rodentia: Muridae). Fla Entomol 2000;83:487. https://doi.org/10.2307/3496725.
[37] Espinoza-Gómez F, Rojas-Larios F, Cruz-Sanchez S, Rodriguez-Hernandez A, Delgado-Enciso I. Case Report: Outbreak of Nosocomial Myiasis by Cochliomyia macellaria (Diptera, Calliphoridae) in a Hospital in Colima, Mexico. Am J Trop Med Hyg 2023;109:748–51. https://doi.org/10.4269/ajtmh.22-0225.
[38] Espinoza-Gomez F, Rodríguez-Sánchez IP, Hernández-Fuentes GA, de Lourdes Ramírez-Ahuja M, Flores-Suárez AE, Rojas-Larios F, et al. Hemorrhagic gingival and tracheopulmonary myiasis: literature review and case report of Chrysomya megacephala in a patient with HIV/AIDS and likely histoplasmosis. J Med Entomol 2025;62:1037–41. https://doi.org/10.1093/jme/tjaf064.

# MIOSITIS LINFOPLASMOCÍTICA MODERADA MULTIFOCAL CON NECROSIS DE MIOFIBRILLAS EN CANINO: REPORTE DE CASO CLÍNICO

**Hernández BV*[1], Núñez MG[1], Martínez RIZ[1], Pérez SAP[1]**
Facultad de Medicina Veterinaria y Zootecnia,
Universidad Popular Autónoma del Estado de Puebla
**Correspondencia: valeria.hernandez04@upaep.edu.mx**

## Resumen
Se describe un caso de miositis linfoplasmocítica con necrosis de miofibrillas en un canino, hembra raza Pug de 4 años de edad, que presentó trismo, atrofia de músculos masticatorios y pérdida de peso progresiva. Se realizaron estudios de laboratorio destacando elevaciones de creatincinasa (CK), AST, ALT y ácidos biliares, compatibles con daño muscular. Debido a la evolución crónica y la respuesta parcial al tratamiento inmunosupresor, se realizó biopsia del músculo masetero. El estudio histopatológico reveló un infiltrado inflamatorio mononuclear compuesto por linfocitos y células plasmáticas, con distribución endomisial y perivascular, acompañado de necrosis de fibras musculares, estableciendo el diagnóstico de miositis linfoplasmocítica de probable origen inmunomediado. Durante el seguimiento, la paciente presentó respuesta parcial al tratamiento, con persistencia de la actividad inflamatoria evidenciada por hallazgos laboratoriales. La evolución clínica se vio influenciada por apego irregular al tratamiento y limitaciones económicas que han impedido la realización de estudios adicionales. Este caso resalta la importancia de la correlación clínico patológica para el diagnóstico de miopatías inflamatorias y su adecuada interpretación en la práctica clínica.
**Palabras Clave:** Miositis, canino, miopatía inflamatoria, histopatología, necrosis muscular, inmunomediado.

## Abstract
A case of moderate multifocal lymphoplasmacytic myositis with myofiber necrosis is described in a 4-year-old female Pug dog presenting with trismus, masticatory muscle atrophy, and progressive weight loss. Initial clinical and laboratory findings revealed elevated creatine kinase (CK), AST, ALT, and bile acids, consistent with muscle damage. Due to the chronic progression and partial response to immunosuppressive therapy, a biopsy of the masseter muscle was performed. Histopathological evaluation showed a mononuclear inflammatory infiltrate composed of lymphocytes and plasma cells, with endomysial and perivascular distribution, accompanied by muscle fiber necrosis, establishing a diagnosis of lymphoplasmacytic myositis of probable immune-mediated origin. During follow-up, the patient showed partial response to treatment, with persistent inflammatory activity supported by laboratory findings. Clinical progression was influenced by

irregular treatment adherence and financial limitations that prevented further diagnostic testing. This case highlights the importance of clinicopathological correlation for the diagnosis of inflammatory myopathies and their proper interpretation in clinical practice.
**Key Words:** Myositis, canine, inflammatory myopathy, histopathology, muscle necrosis, immune-mediated.

## Introducción

Las miopatías inflamatorias idiopáticas (MII), constituyen un grupo heterogéneo de enfermedades musculares caracterizadas por la presencia de infiltrado inflamatorio en el músculo estriado (1). Estas entidades, consideradas de origen autoinmune, presentan diversos mecanismos fisiopatológicos, pero comparten como manifestación principal la debilidad muscular (2).

Pueden presentarse como procesos localizados o sistémicos, con distintos grados de atrofia, degeneración y necrosis muscular, y se clasifican en formas generalizadas o focales según la distribución de la lesión (3,4). Dentro de estas, la miositis de músculos masticatorios afecta de manera selectiva estructuras como el masetero y el temporal, generando signos clínicos como trismo, atrofia muscular y dificultad para la ingesta de alimento (5).

La etiología de estas patologías es multifactorial, incluyendo causas inmunomediadas, infecciosas y paraneoplásicas; sin embargo, en la mayoría de los casos caninos predominan los procesos de origen inmunomediado (4). Clínicamente, se caracterizan por debilidad muscular progresiva, intolerancia al ejercicio, atrofia muscular y alteraciones en la marcha, pudiendo presentarse compromiso de grupos musculares específicos como los masticatorios (6). El objetivo de este trabajo fue analizar las características histopatológicas de una miositis linfoplasmocítica en una paciente canina, mediante la evaluación de los cambios morfológicos del tejido muscular y su correlación con los hallazgos clínicos y laboratoriales, con el propósito de comprender su comportamiento biológico, evolución y fundamento fisiopatológico.

## Historia clínica

Paciente canino, raza Pug, hembra entera de 4 años, que acudió a consulta por incapacidad para abrir el hocico (trismo), con inicio aproximadamente un mes posterior a una profilaxis dental. A la exploración física inicial presentó condición corporal disminuida, atrofia bilateral de músculos temporales y estridor respiratorio. La historia clínica refirió pérdida de peso progresiva, hiporexia, letargia y sialorrea, además de persistencia del trismo, sin respuesta a manipulación bajo sedación y sin evidencia de alteraciones óseas en estudios radiográficos previos.

Se realizaron estudios de laboratorio, incluyendo hemograma, bioquímica sanguínea y urianálisis y con base en los hallazgos clínicos y laboratoriales, se estableció como principal sospecha diagnóstica una miositis de músculos

masticatorios, iniciándose tratamiento inmunosupresor con prednisolona, posteriormente complementado con ciclosporina, con respuesta parcial, caracterizada por leve mejoría en la apertura mandibular, pero con progresión de la atrofia muscular y persistencia del trismo.
Debido a la evolución crónica y la falta de respuesta completa al tratamiento, se decidió realizar biopsia de músculo masetero, obteniéndose como diagnóstico una miositis linfoplasmocítica moderada multifocal con necrosis de miofibrillas, compatible con un proceso inflamatorio crónico de probable origen inmunomediado.

**Hallazgos macroscópicos y microscópicos**
Macroscópicamente no se reportaron hallazgos relevantes, la biopsia fue incisión con disección del músculo masetero izquierdo.

Microscópicamente, se observa un infiltrado inflamatorio mononuclear constituido principalmente por linfocitos y células plasmáticas, con distribución endomisial y perivascular, rodeando las fibras musculares y estructuras vasculares. Asimismo, las fibras musculares presentan citoplasma pálido, con pérdida de núcleos, hallazgos compatibles con degeneración y necrosis de las mismas.

**Estudios complementarios y criterios diagnósticos**
Se realizaron hemograma, bioquímica sanguínea y urianálisis. El hemograma no mostró alteraciones relevantes. En la bioquímica sanguínea destacaron elevaciones de ALT, AST, creatincinasa (CK) y ácidos biliares, compatibles con daño tisular y compromiso muscular. El urianálisis no evidenció hallazgos significativos asociados al cuadro clínico.
En enero y febrero de 2026, la paciente presentó una disminución en la apertura del hocico hasta aproximadamente 0.95 cm, evidenciando progresión del proceso. Debido a esto, se realizaron ajustes en la terapia inmunosupresora, aumentando las dosis de ambos medicamentos, sin lograr una mejoría sostenida.
En marzo de 2026, los estudios de control evidenciaron un proceso inflamatorio crónico persistente, con linfopenia, desviación a la izquierda e incremento de proteínas totales, lo que sugiere actividad inflamatoria continúa bajo tratamiento.
La evolución clínica se vio limitada por el apego terapéutico irregular y la dificultad para seguir las indicaciones del tratamiento, además de la imposibilidad de realizar estudios adicionales, como pruebas serológicas, debido a limitaciones económicas del propietario.

**Diagnósticos diferenciales**
Con base en la presentación clínica inicial, caracterizada por la limitación en la apertura del hocico y el compromiso funcional de los músculos masticatorios, se

consideraron como diagnósticos diferenciales tanto alteraciones de origen articular como muscular.
En primer lugar, se contempló la luxación de la articulación temporomandibular, (luxación de la ATM) debido a la restricción mecánica en la apertura oral, la cual puede simular procesos musculares al generar dificultad funcional sin necesariamente involucrar daño primario del tejido muscular (7).
Asimismo, se consideró la miositis masticatoria (MM), dado que esta entidad afecta de manera selectiva los músculos de la masticación y puede cursar con trismo, dolor, inflamación y atrofia muscular, siendo una de las principales causas de alteraciones en la apertura del hocico en perros (8). Finalmente, se incluyó la polimiositis, como una miopatía inflamatoria de distribución más generalizada, la cual puede manifestarse con debilidad muscular, atrofia y compromiso funcional progresivo, pudiendo involucrar tanto musculatura masticatoria como esquelética (4). No obstante, el estudio histopatológico permitió establecer el diagnóstico de miositis linfoplasmocítica con necrosis de miofibrillas, orientando el caso hacia una miopatía inflamatoria de probable origen inmunomediado.

**Discusión y conclusión**

En el presente caso, el diagnóstico de miositis linfoplasmocítica se sustentó en los hallazgos histopatológicos, evidenciando un infiltrado inflamatorio mononuclear multifocal con necrosis muscular, indicativo de un proceso inflamatorio crónico activo (5).
Este proceso se asocia a un mecanismo inmunomediado en el que linfocitos y células plasmáticas inducen daño de las fibras musculares, generando degeneración, necrosis y liberación de enzimas como la creatincinasa (CK), con posible progresión a fibrosis en etapas avanzadas (3).
Los estudios complementarios respaldaron el diagnóstico, destacando elevaciones de CK y AST compatibles con daño muscular activo, mientras que las alteraciones hepáticas pueden relacionarse con el tratamiento (5). Clínicamente, los hallazgos reflejan compromiso de los músculos masticatorios, siendo la histopatología clave para el diagnóstico (2). Durante el seguimiento, la paciente presentó respuesta parcial al tratamiento, con persistencia de la actividad inflamatoria evidenciada por hallazgos laboratoriales (1). La evolución se vio influenciada por el apego terapéutico irregular y la imposibilidad de realizar estudios adicionales, como pruebas serológicas, debido a limitaciones económicas (2). Los estudios serológicos son herramientas útiles en el abordaje de miopatías inflamatorias en perros, ya que permiten descartar etiologías infecciosas. Las pruebas más empleadas incluyen el ensayo inmunoenzimático (ELISA) y la inmunofluorescencia indirecta (IFI), utilizadas para la detección de anticuerpos contra Neospora caninum, considerado uno de los principales agentes infecciosos asociados a miositis en caninos(10). Estas pruebas permiten identificar exposición o infección mediante la detección de inmunoglobulinas (IgG e IgM), por lo que su ausencia en este caso

constituye una limitación diagnóstica. En conjunto, el caso corresponde a una miopatía inflamatoria crónica activa de probable origen inmunomediado, cuya respuesta terapéutica limitada refleja la complejidad de estas patologías.

Las miopatías inflamatorias en perros constituyen un grupo de enfermedades de baja frecuencia. Dentro de estas, las formas linfoplasmocíticas multifocales representan una presentación aún menos común (1,11). Su relevancia clínica radica en la dificultad para establecer un diagnóstico definitivo, debido a la inespecificidad de los signos clínicos y a la necesidad de confirmación mediante estudios histopatológicos. Asimismo, su curso crónico puede limitar la respuesta al tratamiento y ocasionar un compromiso progresivo de la función muscular (11).

## Bibliografía


1. Marín IC. Protocolo diagnóstico de las miositis. Medicine. 2025. doi:10.1016/j.med.2025.04.023.
2. Navarro Pérez MP, Sanabria Sanchinel AA, Alfaro Torres J, Marquina Ibañez I, Larrodé Pellicer P. Miositis necrosante autoinmune: a propósito de un caso. Neurología. 2019;34(1):67–68. doi:10.1016/j.nrl.2017.04.002.
3. De Pasquale V, Vaccaro E, Rossin F, Ciampa M, Scarcella M, Paciello O, Tafuri S. Los niveles de catepsina B se correlacionan con la gravedad de la miositis canina. Biomolecules. 2025;15:743. doi:10.3390/biom15050743.
4. Han J, Jang KH, Cho SB, Kim SY, Oh S, Kim HJ. Successful diagnosis and treatment of canine polymyositis: utilizing MRI and immunohistochemistry for accurate detection. BMC Vet Res. 2024;20:560. doi:10.1186/s12917-024-04356-6
5. Oghiso Y, Kubokawa K, Lee Y, Fujiwara K. Clinical and pathological studies on a spontaneous case of canine systemic muscle atrophy. Jpn J Vet Sci. 1976;38(5):553–567.
6. Neravanda D, Kent M, Platt SR, Gruenenfelder FI, Shelton GD, Schatzberg SJ. Lymphoma-associated polymyositis in dogs. J Vet Intern Med. 2009;23(6):1293–1298. doi:10.1111/j.1939-1676.2009.0391.x.
7. Lewis MJ, Mahaffey MB, Schwarz T. Imaging diagnosis: temporomandibular joint luxation in a dog. J Am Vet Med Assoc. 2013;242(1):69–71. doi:10.2460/javma.242.1.69.
8. Anderson JG, Harvey CE. Masticatory muscle myositis. J Vet Dent. 1993;10(1):1–6. doi:10.1177/089875649301000101.
9. Martínez Gil C. Miositis masticatoria en un perro. Vanguardia Veterinaria. 2023. Disponible en: https://www.vanguardiaveterinaria.com.mx/mitosis-masticatoria-en-un-perro
10. Crookshanks JL, Taylor SM, Haines DM, Shelton GD. Treatment of canine pediatric *Neospora caninum* myositis following immunohistochemical identification of tachyzoites in muscle biopsies. *Can Vet J.* 2007;48(5):506–508.
11. Vite CH. Myopathic disorders. In: Braund KG, editor. Clinical neurology in small animals: localization, diagnosis and treatment. International Veterinary Information Service (IVIS); 2006. Available from: https://www.ivis.org/library/braunds-clinical-neurology-small-animals-localization-diagnosis-and-treatment/myopathic

**Figura 1.** Leia, Paciente canino raza Pug con trismo marcado, caracterizado por incapacidad para la apertura normal del hocico, asociado a compromiso de los músculos masticatorios y consistente con un proceso inflamatorio muscular.

**Figura 2.** Paciente canino raza Pug posterior a biopsia de músculo masetero, con persistencia de trismo y dificultad en la ingesta, evidenciando compromiso funcional continuo de los músculos masticatorios.

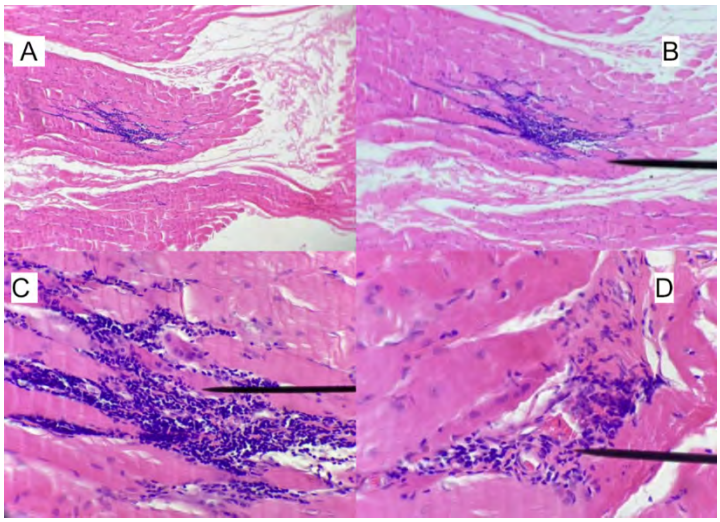


**Figura 3.** Microfotografías de músculo masetero con tinción de hematoxilina-eosina. (A) 10×: vista general que evidencia infiltrado inflamatorio mononuclear multifocal. (B) 40×: infiltrado inflamatorio con distribución endomisial y perivascular. (C) 100×: detalle de infiltrado linfoplasmocítico asociado a fibras musculares con cambios degenerativos. (D) 100×: necrosis de fibras musculares acompañada de infiltrado inflamatorio mononuclear.

## TABLA 1. BIOQUÍMICA SANGUINEA

| Bioquímica | | | |
|---|---|---|---|
| **ANALITO** | **RESULTADO** | **REFERENCIA** | **UNIDADES** |
| **Glucosa** | 5.47 | 4.11 – 7.94 | mmol/L |
| **Urea** | 4.31 | 2.5 – 9.6 | mmol/L |
| **Acido urico** | <10.00 | 0 – 60 | umol/L |
| **Creatinina** | 75.9 | 30 – 159 | umol/L |
| **Relación BUN/CREA** | 56.8 | 18 – 218 | |
| **Colesterol** | 4.41 | 2.84 – 8.27 | mmol/L |
| **Trigliceridos** | 0.89 | 0 – 1.13 | mmol/L |
| **Bilirrubina Total** | 2.3 | 0.0 – 15.0 | µmol/L |
| **Gamma-glutamil transpeptidasa (GGT)** | <2 | 0 – 10 | U/L |
| **Amilasa** | **376** | 400 – 1500 | U/L |
| **Lipasa** | 49 | 0 – 216 | U/L |
| **Alaninoaminotransferasa (ALT)** | **540** | 5- 125 | U/L |
| **Aspartatoaminotransferasa (AST)** | **100** | 0-50 | U/L |
| **Fosfatasa alcalina (ALP)** | 45 | 17 – 212 | U/L |
| **Acidos biliares** | **75.68** | 0-17 | umol/L |
| **Creatinincinasa (CK)** | **321** | 10-200 | U/L |
| **Lactato deshidrogenasa (LDH)** | 63 | 40-400 | U/L |
| **Proteinas totales** | 72.5 | 49 – 82 | g/l |
| **Albumina** | 30.8 | 23 – 40 | g/l |
| **Globulinas** | 41.7 | 21 – 45 | g/l |
| **Relación A/G** | 0.74 | - | - |
| **Calcio** | 2.22 | 1.98 – 3 | mmol/L |
| **Clacio ionizado** | **1.0** | 1.15 – 1.38 | mmol/L |
| **Fosforo** | 1.24 | 0.81 – 2.19 | mmol/L |
| **Potasio** | 4.5 | 3.8 – 5.4 | mmol/L |
| **Sodio** | 143 | 141 – 152 | mmol/L |
| **Cloro** | 117 | 108 – 117 | mmol/L |
| **Bicarbonato** | 19.8 | 12 – 27 | mmol/L |
| **Observaciones:** | Elevaciones en ALT, AST, CK y ácidos biliares sugieren daño muscular activo. | | |

## TABLA 2. HEMOGRAMA

| Hemograma | | | | | | | |
|---|---|---|---|---|---|---|---|
| **ANALITO** | **RESULTADO** | **REFERENCIA** | **UNIDADES** | **ANALITO** | **RESULTADOS** | **REFERENCIA** | **UNIDADES** |
| **Hematocrito** | 0.48 | 0.37 - 0.55 | L/L | **Leucocitos** | 9.5 | 6.0 - 17.0 | x109/L |
| **Eritrocitos** | 7.0 | 5.5-8.5 | x1012/L | **Neutrófilos** | 7.0 | 3.0-11.5 | x109/L |
| **Hemoglobina** | **182** | 120-180 | g/L | **Bandas** | - | 0 - 0.3 | x109/L |
| **VGM** | 68 | 60-77 | fL | **Metamielocitos** | - | - | x109/L |
| **CGMH** | **379** | 320-360 | g/L | **Mielocitos** | - | - | x109/L |
| **Plaquetas** | 476 | 200-600 | x10 9 /L | **Linfocitos** | 1.2 | 1.0 - 4.8 | x109/L |
| **Reticulocitos** | - | <60 | x10 9 /L | **Monocitos** | 0.4 | 0.1 - 1.4 | x109/L |
| **Sólidos Totales** | 70 | 60-75 | g/L | **Eosinófilos** | 0.9 | 0 - 0.9 | x109/L |
| **Morfología eritrocitaria: Macroplaquetas +** | | | | **Basófilos** | **-** | Raros | x109/L |
| | | | | **Morfología leucocitaria:** - | | | |
| **Observaciones:** No se observaron alteraciones significativas, con valores dentro de rangos de referencia y sin evidencia de respuesta inflamatoria marcada. | | | | | | | |

## TABLA 3. URIANÁLISIS

| URIANÁLISIS | | | | | | |
|---|---|---|---|---|---|---|
| **MÉTODO DE OBTENCIÓN:** | Cistocentesis | | | | | |
| **EXAMEN FÍSICO** | | | **EXAMEN MICROSCÓPICO** | | | |
| **Color** | Amarillo intenso | | **Eritrocitos** | | **-** | /campo 40x |
| **Apariencia** | **Turbio +++** | | **Leucocitos** | | **0-2** | /campo 40x |
| **Densidad Urinaria** | **1.054** | | | | | |
| **EXAMEN QUÍMICO** | | | **Células Epiteliales** | **Escamosas** | **0-2** | /campo 40x |
| **pH** | **6** | | | **Transicional** | **0-1** | /campo 40x |
| **Proteínas** | **1.0** | g/L | | **Tubular** | - | /campo 40x |
| **Bilirrubinas** | - | µmol/L | **Cilindros** | | **-** | /campo 40x |
| **Cetonas** | - | mmol/L | **Cristales:** | | **Fragmentos +** | /campo 40x |
| **Glucosa** | **5.5** | mmol/L | **Espermatozoides** /campo 40x | | - | |
| **Urobilinógeno** | **-** | µmol/L | **Bacterias:** | | **-** | /campo 40x |
| **Sangre/Hemoglobina** | **-** | eri/µL | **Lípidos** | | **(+++)** | /campo 40x |
| **Observaciones:** Se evidenció hiperstenuria, glucosuria y lipiduria marcada, sin datos de infección urinaria. | | | | | | |

## TABLA 4. HEMOGRAMA

| HEMOGRAMA | | | | | | | |
|---|---|---|---|---|---|---|---|
| **ANALITO** | **RESULTADO** | **REFERENCIA** | **UNIDADES** | **ANALITO** | **RESULTADOS** | **REFERENCIA** | **UNIDADES** |
| **Hematocrito** | 0.42 | 0.37 - 0.55 | L/L | **Leucocitos** | 8.97 | 6.0 - 17.0 | x109/L |
| **Eritrocitos** | 7.2 | 5.5 - 8.5 | x10 12/L | **Neutrófilos** | 6.1 | 3.0 - 11.5 | x109/L |
| **Hemoglobina** | **188** | 120 - 180 | g/L | **Bandas** | **0.98** | 0 - 0.3 | x109/L |
| **VGM** | **58** | 60 - 77 | fL | **Metamielocitos** | 0 | 0 | x109/L |
| **CGMH** | **448** | 320 - 360 | g/L | **Mielocitos** | 0 | 0 | x109/L |
| **Plaquetas** | 292 | 200 - 600 | x10 9 /L | **Linfocitos** | **0.4** | 1.0 - 4.8 | x109/L |
| **Reticulocitos** | - | <60 | x10 9 /L | **Monocitos** | 1.0 | 0.1 - 1.4 | x109/L |
| **Sólidos Totales** | **78** | 60 - 75 | g/L | **Eosinófilos** | 0 | 0 - 0.9 | x109/L |
| **Morfología eritrocitaria:** | | | | **Basófilos** | **0.44** | Raros | x109/L |
| | | | | **Morfología leucocitaria:** - | | | |
| **Observaciones:** Desviación a la izquierda, linfopenia e incremento de proteínas totales, hallazgos compatibles con un proceso inflamatorio activo. | | | | | | | |

# NEFROPATÍA POR CRISTALES DE OXALATO DE CALCIO MONOHIDRATADO EN UN GATO CON HIPOPLASIA PRIMARIA DE LA VENA PORTA: REPORTE DE CASO

**Hernández ZJJ, Hernández NML, Palomeque DM, Quiroz HJO, Sánchez GAA, Yañez MEI**
Departamento de patología, Facultad de Medicina Veterinaria y Zootecnia, Universidad Nacional Autónoma de México, Ciudad de México, México
Presenta: Josua Jamil Hernández Zepada
**Coreo de correspondencia: josuajamil@hotmail.com**

## Resumen
La nefropatía por oxalatos es una lesión renal causada por el depósito intratubular de cristales de oxalato de calcio monohidratado, asociada a daño tubular agudo e insuficiencia renal que puede ser ocasionada por múltiples causas, incluyendo la ingestión de sustancias ricas en oxalatos, deficiencias nutricionales (Vitamina B6) y enzimáticas (hiperoxaluria primaria)
Se describe el caso de una gata persa de 4 años, que llegó al área de necropsias, con historia de muerte súbita. En la necropsia se observaron úlceras en lengua y estómago, así como alteraciones renales. Histológicamente, se evidenció necrosis tubular con cristales birrefringentes en túbulos renales. El hígado presentó fibrosis portal, hiperplasia biliar y ausencia de venas portales, compatibles con hipoplasia primaria de la vena porta. Se propone que la alteración hepática contribuyó indirectamente a la formación de oxalatos por trastornos metabólicos subyacentes.
**Palabras clave:** nefropatía, oxalato, cristales, hipoplasia, atrofia.

## Abstract
Oxalate nephropathy is a kidney injury caused by intratubular deposition of monohydrate calcium oxalate crystals, associated with acute tubular damage and renal failure that can be caused by multiple factors, including ingestion of oxalate-rich substances, nutritional deficiencies (vitamin B6) and enzymatic deficiencies (primary hyperoxalury).
We describe the case of a 4-year-old Persian cat that arrived at the necropsy area with a history of sudden death. At necropsy, ulcers were observed on the tongue and stomach, as well as renal alterations. Histologically, tubular necrosis with birefringent crystals in renal tubules was evident. The liver showed portal fibrosis, biliary hyperplasia and absence of portal veins, consistent with primary hypoplasia of the portal vein. It is proposed that the hepatic abnormality indirectly contributed to oxalate formation through underlying metabolic disturbances.

## Introducción

La nefropatía por oxalatos se define como la disminución de la función renal asociada con el depósito de cristales de oxalato en los túbulos renales, lo que conduce a daño tubular agudo (1).

En la literatura se han descrito múltiples causas de formación de cristales de oxalato; entre ellas, la principal es la intoxicación por consumo de etilenglicol. Otras causas incluyen la ingestión de plantas ricas en oxalatos, como *Halogeton glomeratus*, *Sarcobatus vermiculatus*, *Rheum rhaponticum*, *Oxalis cernua* y *Rumex* spp., así como, en menor medida, la hiperoxaluria primaria secundaria a deficiencias enzimáticas o alteraciones nutricionales, como la deficiencia de vitamina B6 (1–4).

El daño tubular agudo se caracteriza histológicamente por degeneración y necrosis tubular no tubulorréctica, que afecta principalmente a los túbulos proximales, donde se depositan cristales de oxalato de calcio monohidratado (OCM). Estos presentan morfología radiada o en roseta y son birrefringentes bajo luz polarizada. El daño renal puede ser extenso y severo, provocando muerte sobreaguda o insuficiencia renal aguda; como consecuencia, pueden desarrollarse lesiones secundarias como ulceraciones y mineralización distrófica de tejidos blandos (5,6).

La hipoplasia primaria de la vena porta es una malformación congénita del sistema portal, descrita principalmente en perros y con menor frecuencia en gatos, que ocasiona hipoperfusión hepática. Esto induce cambios degenerativos y adaptativos como atrofia hepatocelular, reduplicación arteriolar, hiperplasia biliar y fibrosis portal (7-10). Al igual que en otras enfermedades vasculares hepáticas (puentes portosistémicos, fístulas arteriovenosas y trombosis portal), el diagnóstico debe confirmarse mediante estudios de imagen, particularmente ultrasonografía (11).

## Historia clínica

Se presenta el caso de una gata persa de 4 años de edad, con antecedente de haber sido llevada a consulta veterinaria para la aplicación de un antibiótico; sin embargo, el animal falleció antes de la administración del fármaco. El cadáver fue remitido al Servicio de Diagnóstico del Departamento de Patología de la FMVZ-UNAM.

## Hallazgos macro y microscópicos

Se recibió el cadáver de un ejemplar felino persa hembra de 4 años para su estudio *post mortem* en el Departamento de Patología FMVZ-UNAM. El ejemplar pesó 1.8 kg y a la inspección externa, la superficie dorsal del primer tercio de la lengua presentaba una zona ulcerada (Figura 1-A).

A la abertura de la cavidad abdominal no eran evidentes ninguno de los lóbulos hepáticos (Figura 2-A), el hígado pesó 42.8 g y se observaba disminuido de tamaño

en los lóbulos medial derecho, medial izquierdo, lateral izquierdo y caudado con aumento de tamaño compensatorio del lóbulo lateral derecho, además, la vesícula biliar estaba dilatada y desplazada hacia el hipocondrio izquierdo (Figura 2-B, C, D); al retirar el aparato digestivo, aproximadamente el 50% de la mucosa estomacal presentó múltiples lesiones puntiformes de eriosión (Figura 1-B).
El riñón presentaba la corteza anaranjada y ligeramente moteada por puntos blancos distribuidos aleatoriamente y la médula renal se observaba ligeramente dilatada. (Figura 1-C).
Histológicamente, la lengua presentaba pérdida de la continuidad del epitelio de revestimiento y en la capa muscular presentaba abundante infiltrado inflamatorio predominado por neutrófilos y restos celulares; el estómago exhibía pérdida de la continuidad del epitelio y en la lámina propia presentaba abundantes linfocitos y células plasmáticas infiltradas (Figura 3). El riñón presentaba aproximadamente el 50% de los túbulos necróticos y en algunos casos, en la luz de estos había cristales anisotrópicos en forma de rosetas que obstruían y rompían los túbulos, los cuales, al ser observados con luz polarizada eran birrefringentes (Figura 4).
El parénquima hepático presentaba telangiectasia moderada, las triadas portales se encontraban disecadas por abundante tejido fibroso y exhibían hiperplasia de los conductos biliares, reduplicación arteriolar y ausencia de venas portales. Los hepatocitos que rodeaban a la vena central atróficos y presentaban el citoplasma ligeramente vacuolado, núcleos picnóticos y contenían pigmento amarillo intracelular y extracelular.

**Pruebas complementarias**
Se utilizaron lentes de luz polarizada para evidenciar los cristales birrefringentes en el parénquima renal y se realizó una tinción tricrómica de Masson para evidenciar la fibrosis en el parénquima hepático.

**Criterios diagnósticos**
Las lesiones macroscópicas (úlceras en lengua y erosiones en estómago) y microscópicas (necrosis tubular y presencia de cristales intratubulares birrefringentes) son compatibles con un síndrome urémico asociado a tubulonefrosis por cristales de oxalato de calcio monohidratado.
En cuanto al hígado, la telangiectasia, hiperplasia de conductos biliares, fibrosis portal, atrofia de los hepatocitos y reduplicación arteriolar, orientaron hacia un proceso compatible con hipoplasia primaria de la vena porta.

**Diagnósticos diferenciales**

Los principales diagnósticos diferenciales incluyen la hiperoxaluria primaria causada por deficiencias enzimáticas, deficiencia de vitamina B6, intoxicación por plantas que sean fuente de oxalatos (*Halogeton glomeratus, Sarcobatus vermiculatus, Rheum rhaponticum, Oxalis cernua, Rumex spp.*) o intoxicación por consumo de etilenglicol.

En el caso del hígado el principal diagnóstico diferencial fue la presencia de puentes portosistémicos intrahepáticos.

**Discusión**

La presencia de cristales de oxalato de calcio constituye un hallazgo clave en la tubulonefrosis. Dado que existen múltiples etiologías, la ausencia de antecedentes clínicos compatibles con intoxicación por etilenglicol o ingestión de plantas ricas en oxalatos dificulta la determinación de la causa primaria.

En este caso, se plantea que la hipoplasia primaria de la vena porta pudo contribuir indirectamente a la formación de cristales de oxalato, posiblemente a través de alteraciones metabólicas hepáticas, como deficiencia de vitamina B6, secundaria a disfunción hepática crónica.

No obstante, no se descartó la posibilidad de hiperoxaluria primaria de origen genético, por lo que sería necesario complementar el estudio mediante técnicas de biología molecular para su confirmación.

**Conclusión de la contribución e importancia médica o sanitaria del caso**

Este caso resalta la importancia de promover en los tutores de animales domésticos, que realicen visitas periódicas al médico veterinario, para detectar posibles alteraciones subclínicas; así como la relevancia de contar con una adecuada historia clínica, en este caso en particular era necesaria la información orientada a la identificación de exposiciones a sustancias nefrotóxicas y/o antecedentes familiares compatibles con hiperoxaluria. Asimismo, el presente caso destaca la relevancia del reconocimiento de las características histopatológicas de la hipoplasia primaria de la vena porta y su posible impacto sistémico.

**Referencias**

1. Rosenstock JL, Joab TMJ, DeVita MV, Yang Y, Sharma PD, Bijol V. Oxalate nephropathy: a review. Clin Kidney J. 2021;15(2).
2. Joint Pathology Center. WSC showcase case [Internet]. Disponible en: https://www.askjpc.org/wsco/wsc_showcase4.php?id=OG5BRFlmVGVRQzB6cGdlRm53TE0wUT09

3. Joint Pathology Center. WSC showcase case [Internet]. Disponible en: https://www.askjpc.org/wsco/wsc_showcase4.php?id=a0JsRlArNG9YdDUrZXFGRkFHNWtBdz09
4. Gershoff SN, Faragalla FF, Nelson DA, Andrus SB. Vitamin B6 deficiency and oxalate nephrocalcinosis in the cat. Am J Pathol. 1959;35(6):1213–1229.
5. Jubb KVF, Kennedy PC, Palmer NC. Pathology of domestic animals. 6th ed. St. Louis (MO): Elsevier; 2016.
6. Breshears MA, Confer AW. The urinary system. En: Zachary JF, editor. Pathologic basis of veterinary disease. St. Louis (MO): Elsevier; 2017. p. 617–681.
7. WSAVA Liver Standardization Group. WSAVA standards for clinical and histological diagnosis of canine and feline liver disease. Elsevier; 2006.
8. Brown DL, Van Wettere AJ, Cullen JM. Hepatobiliary system and exocrine pancreas. En: Zachary JF, editor. Pathologic basis of veterinary disease. St. Louis (MO): Elsevier; 2017. p. 412–470.
9. Joint Pathology Center. WSC showcase case [Internet]. Disponible en: https://www.askjpc.org/wsco/wsc_showcase4.php?id=d0JZTTlwUktocHZtbmQzR2xaSS8vQT09
10. Joint Pathology Center. WSC showcase case [Internet]. Disponible en: https://www.askjpc.org/wsco/wsc_showcase4.php?id=c0hUcVZLc3NJVGxvcmxrSEZqQU1Odz09
11. Kemp SD, Panciera DL, Larson MM, Saunders GK, Werre SR. A comparison of hepatic sonographic features and histopathologic diagnosis in canine liver disease: 138 cases. J Vet Intern Med. 2013;27.

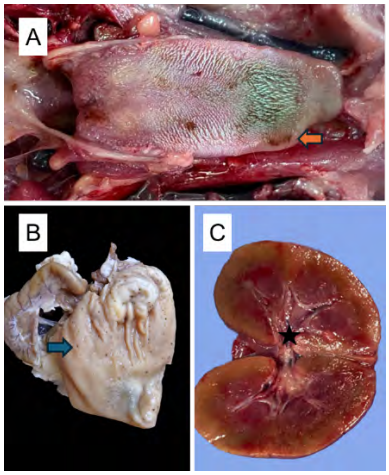


**Figura 1.** A) Superficie dorsal de la lengua que presenta el primer tercio pigmentado de verde y el borde lateral derecha presenta una lesión ulcerativa (flecha naranja). B) Mucosa gástrica que presenta múltiples lesiones puntiformes, deprimidas y distribuidas aleatoriamente (flecha azul). C) Superficie de corte del riñón derecho cuya corteza tiene pérdida de la relación. (asterisco).

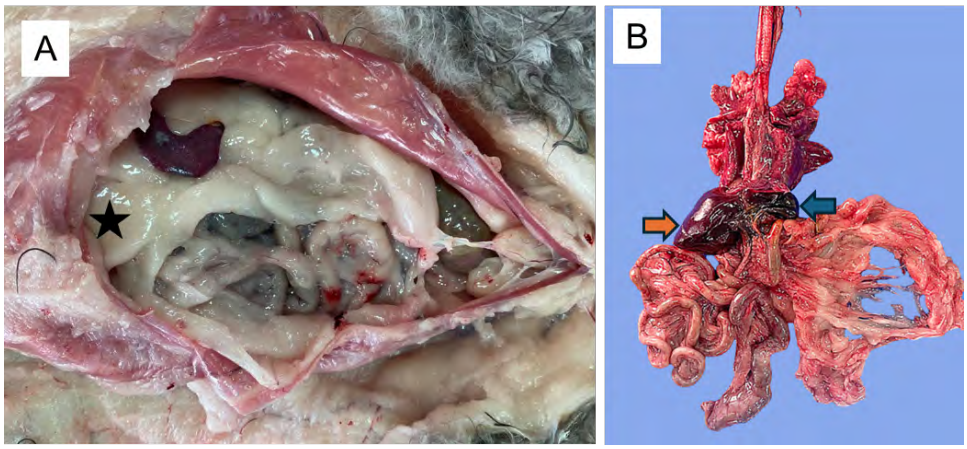


**Figura 2.** A) Cavidad abdominal expuesta donde no hay ningún lóbulo hepático evidente (asterisco). B) Bloque cardiopulmonar y vísceras abdominales ex situ, donde el hígado se observa disminuido de tamaño, parcialmente inclinado hacia la derecha (flecha naranja) y la vesícula biliar se observa distendida y desplazada hacia lateral izquierdo (flecha azul).




**Figura 3.** A) Superficie diafragmática del hígado, fijado con formol. Se observa que el lóbulo lateral derecho presenta una superficie irregular y está aumentado de tamaño (flecha naranja), además, los lóbulos restantes están disminuidos de tamaño y presentan moderado tejido fibroso en la superficie; la vesícula biliar está distendida y desplazada hacia lateral izquierdo (asterisco). B) Superficie visceral del hígado, fijado con formol.

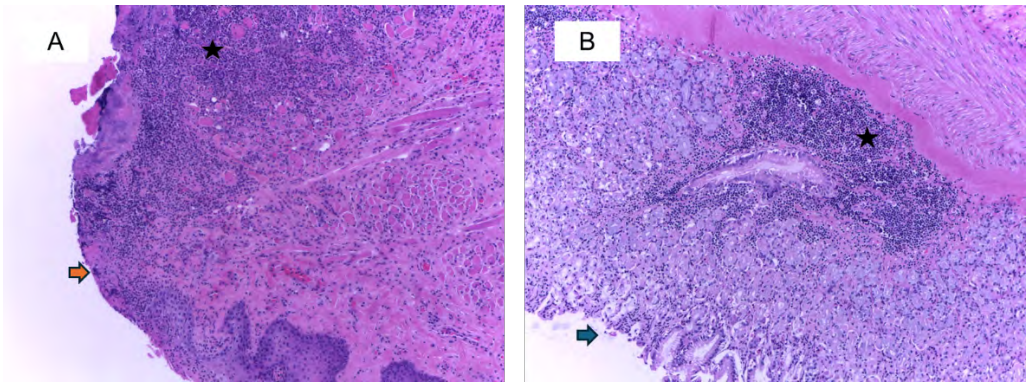


**Figura 4.** A) Lengua, H&E 40x. Pérdida de la continuidad del epitelio (flecha naranja) y abundante infiltrado neutrofílico (asterisco); B) Estómago 10x, H&E. Pérdida de la estructura de las fositas gástricas (flecha azul) e infiltrado linfocítico nodular (asterisco).

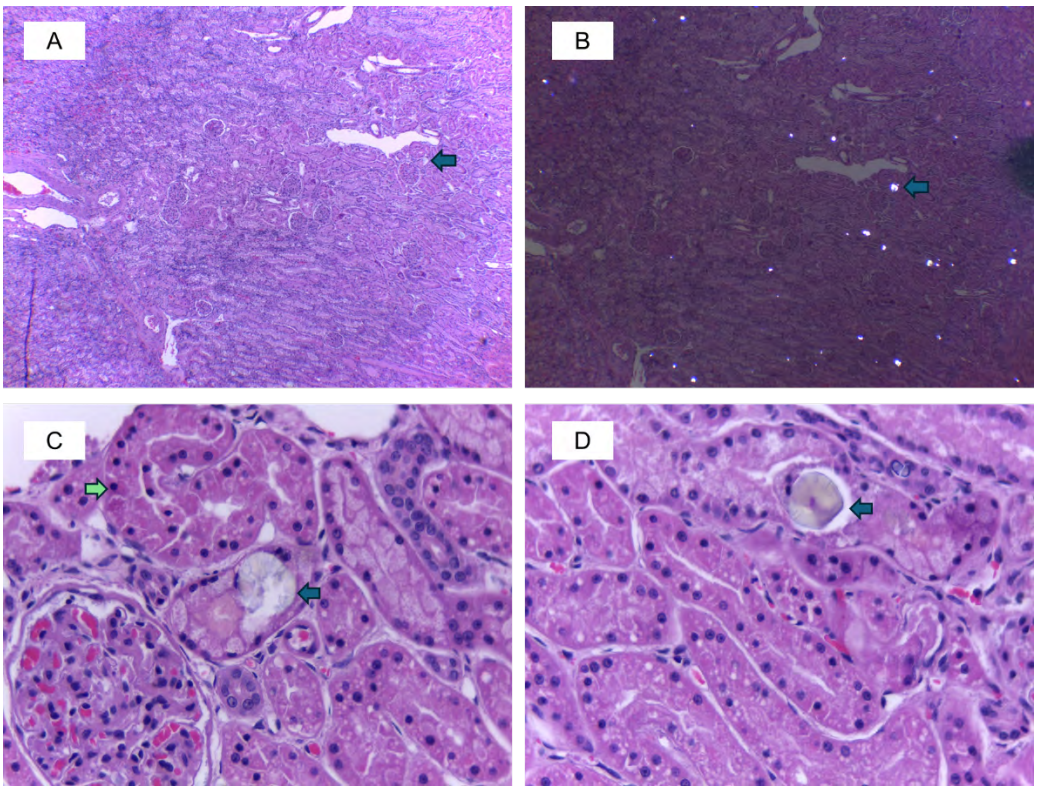


**Figura 5.** Riñón H&E. A) Se observan múltiples estructuras refringentes en distribuidos aleatoriamente en el parénquima (flecha azul); sección de riñón 4x, tinción H&E. B) Los mismos cristales presentan birrefringencia con luz polarizada; 4x, luz polarizada. C y D) Los cristales son radiados y se encuentran localizados en la luz de los túbulos ocluyendo parcialmente su luz (flecha azul), algunos túbulos se encuentran necróticos(flecha verde)

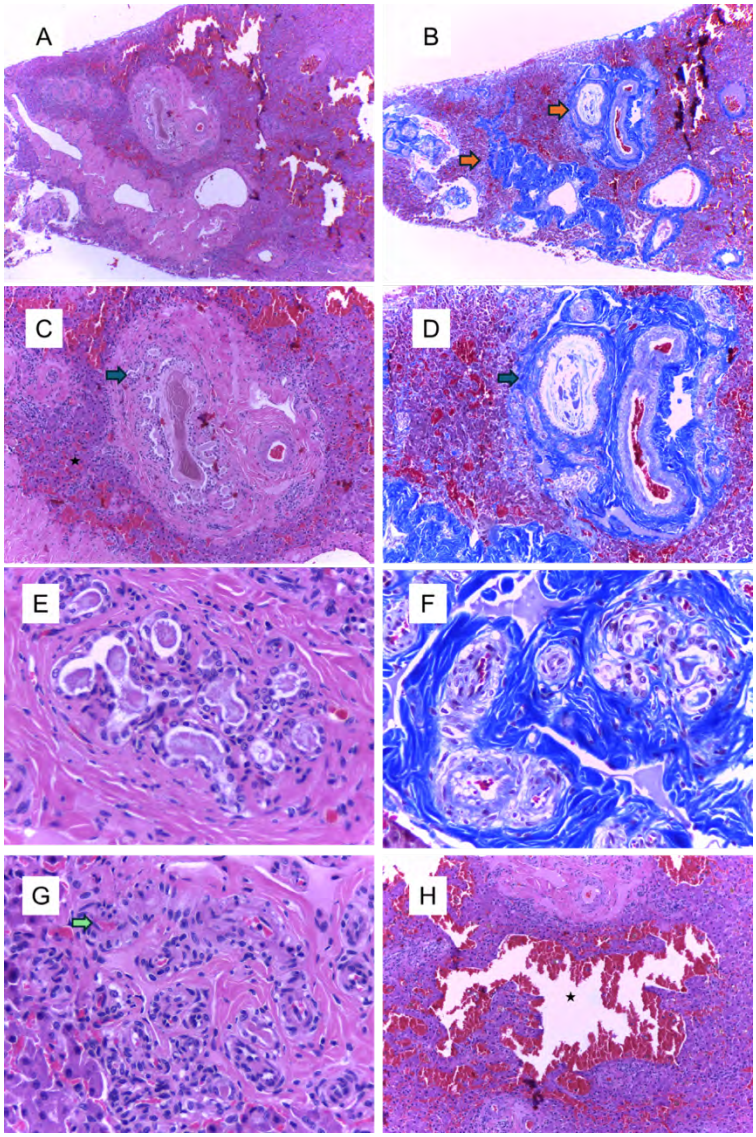


**Figura 6.** Hígado. A, C, E y G H&E; B, D, F y H tricrómica de Masson. A y B) El parénquima presenta abundante tejido eosinofílico y poco celular rodeando las triadas porta y algunos vasos venosos (flechas naranjas); 4x. C) Hay zonas de abundante celularidad en las zonas porta (flecha verde); 10x. D) Las triadas porta se encuentran marcadamente disecadas por abundante tejido de colágena; 10x. E) Las zonas hipercelulares de las triadas porta corresponden a hiperplasia de los conductos biliares; 40x. F) Estos conductos biliares se encuentran rodeados por abundante tejido fibroso; 40x. G) En algunas triadas porta se observaban abundantes arteriolas (reduplicación arteriolar; 40x. H) Los sinusoides hepáticos se observaban severamente dilatados (asterisco) y los hepatocitos circundantes estaban atrofiados; 10x.

# NEOPLASIA FUSOCELULAR MALIGNA INTRAOCULAR Y ENDOFTALMITIS GRANULOMATOSA POR *Cryptococcus* spp. EN UN GATO DOMÉSTICO (*Felis catus*). REPORTE DE CASO

**Martínez FE* [1], Rosales MAM [1]**
[1.] Diagnóstico Veterinario Alhambra
**Correspondencia: erickmartinezfuentes@gmail.com**

## Resumen

El presente caso describe los hallazgos macroscópicos y microscópicos de un conjunto de lesiones intraoculares en un gato doméstico (*Felis catus*), que se presentan de forma poco frecuente de manera conjunta. En la evaluación macroscópica hubo evidencia de tejido de nueva formación intraocular, que se extendía desde la cámara anterior hasta la cámara vítrea. En la evaluación microscópica se observó un sarcoma fusocelular intraocular, positivo para el marcador vimentina, que se extendía por todas las cámaras del ojo, junto con una endoftalmitis granulomatosa por levaduras fúngicas compatibles con hongos del género *Cryptococcus*, las cuales fueron positivas a la tinción histoquímica de Grocott.

En gatos, las neoplasias intraoculares fusocelulares pueden corresponder a sarcomas o melanomas fusocelulares. En este caso, debido a las características histomorfológicas observadas, la lesión es compatible con un sarcoma post traumático ocular felino (SPTOF). Los SPTOF en gatos suelen ser neoplasias secundarias a eventos traumáticos y constituyen la segunda neoplasia ocular más frecuente en estos animales.

*Cryptococcus* es un género de hongos con una alta capacidad de causar infecciones micóticas crónicas en una amplia variedad de animales y humanos; *C. neoformans* y *C. gattii* son los géneros más comunes en gatos. Son organismos fúngicos basidiomicetos saprofitos, de 5 a 20 µm de ancho, que se reproducen por gemación de base estrecha y que tienen la capacidad de diseminarse de manera sistémica.

**Palabras clave:** ojo, gato, neoplasia fusocelular, criptococosis.

## Abstract

This case describes the macroscopic and microscopic findings of a set of intraocular lesions that occur infrequently together, in a domestic cat (*Felis catus*). Macroscopic examination revealed evidence of newly formed intraocular tissue extending from the anterior chamber to the vitreous chamber. Microscopic examination showed an intraocular spindle cell sarcoma, positive for the vimentin marker, extending throughout all chambers of the eye, along with granulomatous endophthalmitis

caused by fungal yeasts consistent with fungi of the genus *Cryptococcus*, which were positive for Grocott's histochemical stain.
In cats, intraocular spindle cell neoplasms can correspond to spindle cell sarcomas or melanomas. In this case, due to the observed histomorphological characteristics, the lesion is consistent with a feline post-traumatic ocular sarcoma (FPTOS). The FPTOS in cats are usually secondary neoplasms resulting from traumatic events and constitute the second most frequent ocular neoplasm in these animals.
*Cryptococcus* is a genus of fungi with a high capacity to cause chronic fungal infections in a wide variety of animals and humans; *C. neoformans* and *C. gattii* are the most common found in cats. They are saprophytic basidiomycete fungal organisms, 5 to 20 µm wide, that reproduce by narrow-based budding and that have the capacity to spread systemically.
**Key words:** Eye, cat, spindle cell neoplasia, cryptococcosis.

## Introducción y objetivos

Las neoplasias intraoculares primarias más comunes en gatos son los melanomas difusos de iris, los sarcomas postraumáticos oculares felinos (SPTOF) y las neoplasias del epitelio ciliar, aunque también se han reportado neoplasias metastásicas como carcinomas o linfomas. En el caso de neoplasias malignas con morfología fusocelular, las principales a considerar son los sarcomas y los melanomas.[1]

Cuando estas neoplasias intraoculares son poco diferenciadas, pueden suponer un reto diagnóstico para los patólogos y generar incertidumbre cuando el diagnóstico se basa únicamente en las características morfológicas observadas en el examen histológico. Por eso, para obtener un diagnóstico integral, es necesario el uso de pruebas complementarias, como la inmunohistoquímica o la microscopía electrónica. [1]

Los SPTOF son neoplasias intraoculares malignas que suelen estar asociadas a eventos traumáticos previos y constituyen la segunda neoplasia intraocular más frecuente en gatos. El tiempo transcurrido desde el traumatismo hasta el desarrollo de un SPTOF es variable y puede oscilar entre semanas y años. [2,3]

El melanoma difuso de iris es la neoplasia ocular más frecuente en gatos, en la que se suelen identificar tres tipos de células neoplásicas morfológicamente distintas, siendo el de células fusiformes uno de ellos.[4]

Las manifestaciones clínicas de las neoplasias intraoculares varían e incluyen hipotonía, hifema, glaucoma secundario, cambios en el color del iris y desprendimiento de retina. Estas neoplasias pueden crecer rápidamente y extenderse fuera del globo ocular, causar invasión destructiva del ángulo de filtración, afectar las venas colectoras del humor acuoso e infiltrar el nervio óptico o la esclerótica. [1]

La criptococosis es una micosis sistémica grave que afecta a humanos y animales, causada principalmente por *Cryptococcus neoformans* y *Cryptococcus gattii*. En los gatos, es la infección fúngica sistémica más común y puede manifestarse con signos inespecíficos que afectan las vías respiratorias superiores, la piel, los linfonodos, los ojos o el sistema nervioso central.
El presente caso pretende describir las características macroscópicas y microscópicas de estas dos entidades, presentadas de forma simultánea en un gato doméstico.

**Historia clínica**
Gato doméstico (*Felis catus*) adulto de 15 años, macho que presentaba anorexia y neoplasia en el ojo derecho. No se obtuvieron más datos clínicos relevantes. Se realiza la enucleación del globo ocular para su evaluación patológica.

**Hallazgos macroscópicos y microscópicos**
Se recibió globo ocular de 2.5 cm de eje mayor; la córnea medía 1.2 cm de largo; la longitud del limbo hasta la región del nervio óptico era de 2 cm. La córnea era opaca de manera generalizada; el iris presentaba cambios de color, con áreas amarillas claras zonalmente extensivas. La parte posterior del ojo estaba parcialmente desgarrada en la evaluación macroscópica. Al corte, se identificó tejido de nueva formación que se extendía desde el cuerpo ciliar de manera unilateral, infiltrando y ocupando más del 50% de la cámara anterior del ojo y parte de la cámara vítrea; era blanco amarillento, sólido, firme, parcialmente delimitado y con áreas de apariencia mucinosa en su parte posterior. El cristalino era amarillo brillante de manera generalizada, con áreas periféricas engrosadas, blanco grisáceo y parcialmente infiltrado por el tejido de nueva formación descrito anteriormente.
Secciones histológicas de globo ocular. De manera unilateral, a nivel del iris, adyacente al cristalino e infiltrando la cámara anterior del ojo, parte del estroma corneal, la cámara posterior y parte de la cámara vítrea, se identifica tejido de nueva formación densamente celular, mal delimitado, conformado por células fusiformes que se disponen en haces entrecruzados, sostenidas por un fino estroma fibrovascular. Las células neoplásicas presentan citoplasma eosinofílico, bordes mal definidos y núcleos ovoides con cromatina fina granular y nucléolos evidentes. Hay marcada anisocitosis, anisocariosis y se cuentan 30 mitosis en 15 campos de 40x (2.37 mm²).
En la cámara vítrea, infiltrando por completo la retina y la coroides, hay áreas hipercelulares conformadas por abundantes macrófagos epitelioides, linfocitos, neutrófilos y abundantes estructuras esféricas intralesionales de aproximadamente 5-10 µm, anfofílicas y ligeramente birrefringentes, con una pared gruesa, sin afinidad tintorial, de aproximadamente 10-15 µm. El cristalino presenta rotura de su cápsula, áreas de mineralización distrófica y degeneración de las fibras externas, así como áreas superficiales multifocales de hemorragia.

El diagnóstico morfológico para este caso fue de una neoplasia fusocelular maligna intraocular y una endoftalmitis granulomatosa grave, multifocal, con abundantes levaduras intralesionales compatibles con hongos del género *Cryptococcus*.

**Pruebas complementarias y criterios diagnósticos**

Se realizó inmunohistoquímica con el marcador vimentina, que presentó marcaje intenso, citoplasmático difuso, en el 100% de las células fusiformes neoplásicas, lo que confirma el origen mesenquimatoso de la lesión.

La gran cápsula de mucopolisacáridos, que forma un halo claro alrededor de la levadura, es una característica morfológica distintiva de los hongos del género *Cryptococcus*. En este caso, se realizó tinción histoquímica de Grocott, mediante la cual se visualizó la presencia de levaduras positivas (de color negro) de aproximadamente 10 µm de diámetro.

**Discusión**

Las neoplasias fusocelulares en gatos suelen ser malignas; los sarcomas postraumáticos oculares felinos (SPTOF) y los melanomas difusos de iris son los principales diagnósticos diferenciales a considerar. [1]

Los SPTOF se caracterizan por tener antecedentes de trauma ocular o inflamación ocular severa. Se subdividen en tres variantes morfológicas: (1) sarcomas de células fusiformes (el más frecuente), (2) tumores de células redondas y (3) osteosarcomas/condrosarcomas. Estos subtipos no pueden diferenciarse clínicamente ni macroscópicamente y requieren evaluación histológica. Si bien son morfológicamente diferentes, las tres variantes presentan un comportamiento biológico similar. [2,3]

En la mayoría de los casos, hay evidencia de destrucción del cristalino, a menudo con inflamación intraocular. Las células neoplásicas migran característicamente para cubrir la circunferencia interna del globo ocular, ocupando finalmente gran parte del espacio intraocular y con frecuencia, extendiéndose fuera del globo ocular, ya sea a nivel del nervio óptico o del limbo. [2,5]

La expresión de marcadores como la colágena tipo IV y el alfa A cristalino sugiere que los SPTOF tienen un origen en el epitelio del cristalino. Existen otras características histológicas que sugieren este origen, como la rotura del lente (no siempre presente), el desarrollo de la neoplasia alrededor del mismo y la presencia de una membrana basal gruesa, similar a una cápsula del cristalino, que se tiñe con el método de ácido peryódico de Schiff (PAS). [2,3]

En el caso de los melanomas de iris, también pueden presentar características morfológicas similares a las evaluadas en este caso. Tienen diferentes tipos celulares morfológicos que pueden presentarse en cualquier combinación y aún no se ha atribuido significado pronóstico a estas diversas combinaciones. Estos

subtipos son el pleomórfico de células redondas (más común), el fusocelular y el de células balonoides [4]

En este caso, con base en las características morfológicas evaluadas, la neoplasia es compatible con un SPTOF, debido a la evidencia de inflamación crónica, cambios degenerativos y de rotura de la cápsula del lente, así como de inflamación adyacente a la cápsula lenticular, lo cual coincide con la literatura revisada. [2,3,4]

La inmunohistoquímica es una herramienta útil para el diagnóstico de neoplasias fusocelulares; es importante realizar un panel completo de inmunohistoquímica para evitar errores en el diagnóstico. Existen reportes de neoplasias diagnosticadas como sarcomas únicamente con base en criterios histológicos, que, al momento de realizar estudios de inmunohistoquímica, fueron clasificadas posteriormente como melanomas. Los SPTOF son positivos para vimentina, actina del músculo liso, factor de crecimiento tumoral beta y, en ocasiones, para citoqueratinas de alto y de bajo peso molecular. Mientras que los melanomas fusocelulares son positivos para los marcadores melan-A, S100 y HMSA-5. [1,2] En este caso, solo fue posible utilizar el marcador vimentina.

Además de en gatos, se han documentado sarcomas intraoculares en conejos con antecedentes de enfermedad inflamatoria intraocular crónica. Las neoplasias expresaron vimentina, pero resultaron negativas para actina de músculo liso, desmina, citoqueratina y S100. Las neoplasias consistían en una población de células mesenquimatosas anaplásicas con presencia de fragmentos de cristalino. [7]

La criptococosis felina es el patógeno fúngico sistémico más común, causado principalmente por hongos de las especies *C. neoformans y C. gattii*, y puede infectar a animales inmunocomprometidos. Son organismos basidiomicetos saprofitos, de 5 a 20 µm de ancho, que se reproducen por gemación de base estrecha; en los tejidos, los organismos son redondos o en forma de media luna, de paredes delgadas y rodeados por una cápsula de mucopolisacárido gruesa, de 5 a 10 µm de ancho, que forma un halo claro. [8,9]

*C. neoformans* y *C. gattii* son patógenos ambientales cuyos principales reservorios incluyen el suelo y la materia orgánica en descomposición. Las aves, en particular las palomas, pueden contribuir a la contaminación ambiental. La infección se produce con mayor frecuencia por inhalación de basidiosporas en aerosol. Las basidiosporas se asientan en la mucosa nasal o en los alvéolos pulmonares y germinan rápidamente en levaduras de la mucosa para resistir la fagocitosis y la eliminación. [8,9]

En los gatos, la criptococosis se desarrolla con mayor frecuencia tras la inhalación de propágulos infecciosos, con colonización primaria de la cavidad nasal y de los senos paranasales. Desde este sitio, puede producirse una invasión tisular local, con posible extensión al sistema nervioso central a través de la lámina cribosa. La diseminación hematógena puede afectar posteriormente a múltiples órganos, incluida la piel y el sistema nervioso central. La inflamación observada es granulomatosa y asociada a la presencia de las levaduras [8,9]

El diagnóstico de criptococosis se puede establecer mediante examen citológico de las lesiones cutáneas o histopatología, prueba de aglutinación de antígeno criptocócico en látex (LCAAT), cultivo de hongos o reacción en cadena a la polimerasa (PCR).[8,9]

## Conclusiones

La presencia de dos condiciones, una proliferativa neoplásica y otra infecciosa micótica, constituye un hallazgo notable y poco común. Aunque en la literatura existen reportes de neoplasias intraoculares en gatos y de casos de criptococosis ocular, según nuestro conocimiento, este es el primer caso en el que coexisten estas dos entidades de forma simultánea.

Si bien es posible realizar una aproximación diagnóstica a partir de las características histológicas observadas, es indispensable complementar con estudios como un panel completo de inmunohistoquímica en el caso de la neoplasia y pruebas de microbiología o de biología molecular en el caso de la criptococosis para poder llegar a un diagnóstico definitivo.

## Bibliografía

1. Grahn BH, Peiffer RL, Cullen CL, Haines DM. Classification of feline intraocular neoplasms based on morphology, histochemical staining, and immunohistochemical labeling. Vet Ophthalmol [Internet]. 2006;9(6):395–403.
2. Wood C, Scott EM. Feline ocular post-traumatic sarcomas: Current understanding, treatment and monitoring. J Feline Med Surg [Internet]. 2019;21(9):835–42.
3. Zeiss CJ, Johnson EM, Dubielzig RR. Feline intraocular tumors may arise from transformation of lens epithelium. Vet Pathol [Internet]. 2003;40(4):355–62.
4. Dubielzig RR, Ketring KL, McLellan GJ, F A Daniel. Veterinary ocular pathology: A comparative review. Saunders; 2010.
5. Dubielzig RR, Everitt J, Shadduck JA, Albert DM. Clinical and morphologic features of post-traumatic ocular sarcomas in cats. Vet Pathol [Internet]. 1990;27(1):62–5.
6. Peiffer RL, Monticello T, Bouldin TW. Primary ocular sarcomas in the cat. J Small Anim Pract [Internet]. 1988;29(2):105–16.
7. McPherson L, Newman SJ, McLean N, McCain S, Vemulapalli R, Kania S, et al. Intraocular sarcomas in two rabbits. J Vet Diagn Invest [Internet]. 2009;21(4):547–51.
8. Nunes Rodrigues TC, Stroobants LR, Vandenabeele SI. Feline cutaneous nodular and ocular Cryptococcus neoformans in Belgium. JFMS Open Rep [Internet]. 2020;6(1):2055116920912560.
9. Dzimira S. Feline cryptococcosis: Two case reports and a literature review. Pathogens [Internet]. 2026;15(3):279.

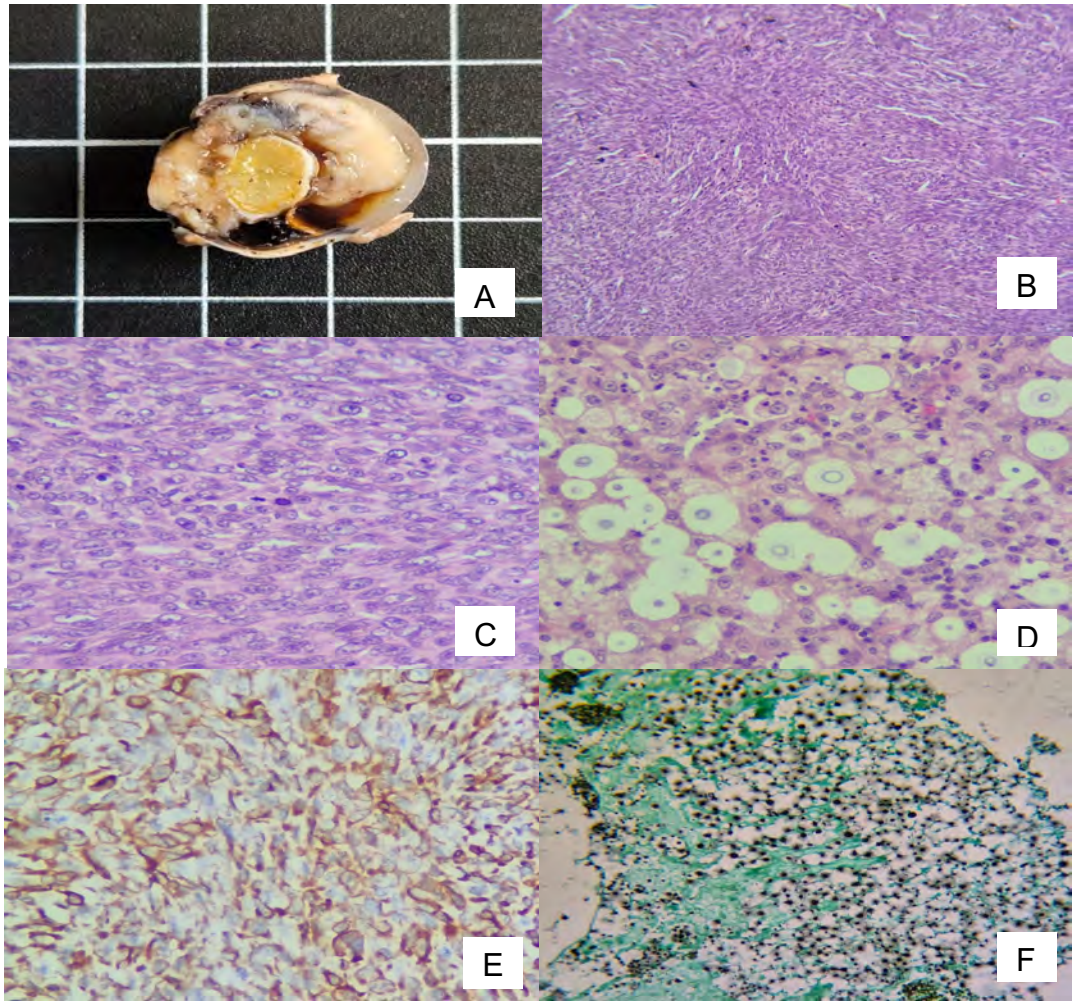


**A)** Fotografía macroscópica de superficie de corte de globo ocular. Se identifica tejido de nueva formación, sólido y café claro, que ocupa las cámaras oculares. El cristalino es amarillo brillante. **B)** Fotomicrografía, H&E, 10x. Tejido de nueva formación conformado por células fusiformes dispuestas en haces entrecruzados. **C)** Fotomicrografía, H&E, 40x. Células fusiformes compactas con anisocitosis y anisocariosis. **D)** Fotomicrografía, H&E, 40x. Endoftalmitis granulomatosa con levaduras intralesionales de aproximadamente 5 µm con un halo claro, compatibles con Cryptococcus spp. E) Fotomicrografía, inmunohistoquímica, 40x. Marcaje para vimentina en las células neoplásicas. F) Fotomicrografía, Grocott, 10x. Levaduras positivas a la tinción.

# NEOPLASIA UTERINA MESENQUIMAL MALIGNA EN UNA CONEJA

**Lagunas ME*[1], Hernández ZJJ[1], Pérez MA[1], Pedro PO[1], Carrizosa UJ[1], Morales SE[1], Juárez RM[1]**

[1]Departamento de Patología, Facultad de Medicina Veterinaria y Zootecnia, Universidad Nacional Autónoma de México, Ciudad de México, México

**Correspondencia:mvzelizabethlm@gmail.com**

## Resumen

Coneja Belier (*Oryctolagus cuniculus*) de 6 años sin signos clínicos detectables, muere súbitamente. En la necropsia se identificó una neoplasia que afectaba al útero. En el examen histopatológico se identificó una neoplasia mesenquimal maligna compuesta por células fusiformes dispuestas en haces entrecruzados. Se realizó la tinción tricrómica de Masson que permitió orientar el diagnóstico hacia una neoplasia fusocelular maligna con diferenciación miogénica. El análisis inmunohistoquímico fue positivo para actina de músculo liso lo que apoya el diagnóstico de leiomiosarcoma. En conejos, las neoplasias uterinas suelen ser de origen epitelial, particularmente adenocarcinomas, mientras que los tumores mesenquimales se reportan con poca frecuencia. El objetivo de este trabajo es describir las características macroscópicas, microscópicas y el uso de inmunohistoquímica en el diagnóstico de una neoplasia de origen mesenquimal en el útero de una coneja.

**Palabras clave:** conejos, neoplasia uterina, útero, inmunohistoquímica.

## Abstract

The following case describes a 6-year-old Belier rabbit (*Oryctolagus cuniculus*) with no detectable clinical signs and sudden death. A neoplasm affecting the uterus was identified during necropsy. Histopathological examination revealed a malignant mesenchymal neoplasm characterized by interlacing bundles of neoplastic spindle cells. A Masson Trichome stain revealed staining features suggestive of myogenic differentiation. Immunohistochemical analysis demonstrated labeling for smooth muscle actin, supporting a diagnosis of leiomyosarcoma. In rabbits, uterine neoplasms are most commonly epithelial in origin, particularly adenocarcinomas, with mesenchymal tumors being rarely reported. The aim of this study was to describe the macroscopic and microscopic characteristics and the use of immunohistochemistry in the diagnosis of a mesenchymal neoplasm in the uterus of a rabbit.

**Keywords:** rabbit, uterine neoplasia, uterus, immunohistochemistry.

## Introducción

Las neoplasias uterinas en conejas son reportadas comúnmente en la literatura, representando el 12.7% de hallazgos a la necropsia según Bertram C.A. *et al*. (1,2). De este grupo de neoplasias, se han descrito principalmente las de origen epitelial como el adenocarcinoma y el adenoma, y en segundo lugar con menor frecuencia las neoplasias no epiteliales como el leiomiosarcoma, leiomioma y hemangiosarcoma. (2,3)

Con base en la literatura, las neoplasias uterinas en conejas se presentan en un rango de los 5 a los 182 meses (15 años) con mayor prevalencia a los 7 años de edad y se ha sugerido que la influencia hormonal juega un papel importante en la carcinogénesis de estas neoplasias, sin embargo, la mayoría de las veces pasan inadvertidas debido a la variedad de signos clínicos que puedan o no presentar las hembras afectadas, por lo que estas neoplasias suelen ser un hallazgo incidental en la necropsia. (2,3)

En el caso particular de los leiomiosarcomas, son neoplasias poco frecuentes en conejas de 12-182 meses de edad con un promedio de 77.6 meses (6.46 años), sin embargo, las características descritas en la literatura es que suelen ser masas solitarias o incluso multicéntricas involucrando uno o ambos úteros. (2)

**Objetivo**

Describir los hallazgos macroscópicos, microscópicos e inmunohistoquímicos en un caso de neoplasia fusocelular uterina en una coneja.

**Historia clínica**

Coneja Belier de 6 años con historia clínica de muerte súbita, sin antecedentes de enfermedad. Adicionalmente se había indicado que la mascota había tenido una ovariohisterectomía previa. El cadáver fue remitido al servicio de diagnóstico de Patología de la FMVZ-UNAM para su estudio *post mortem.*

**Hallazgos macro y microscópicos**

Durante la necropsia, al incidir la cavidad abdominal, se identificó el tracto reproductivo, en donde la totalidad del útero presentó aumento de volumen, la superficie externa era irregular, multinodular y firme al tacto; al corte, presentaba un tejido de nueva formación delimitado en la capa muscular del órgano, blanco, de aspecto fasciculado y con zonas de necrosis (Figura 1. A y B)

Histológicamente, la neoplasia está parcialmente delimitada, no encapsulada y expande e infiltra al miometrio (Figura 2. A y B) Está formada por células fusiformes dispuestas en haces entrecruzados. Dichas células neoplásicas se caracterizaban por escaso a moderado citoplasma laxo con prolongaciones uni y bipolares, así

como núcleos alargados centrales eucromáticos o de cromatina gruesa granular, con uno a dos nucleolos evidentes. Las células exhiben evidente anisocitosis, anisocariosis y pleomorfismo. Se contaron 2 mitosis en 15 campos a 40X (2.37mm$^2$) (Figura 2. C y D). Adicionalmente, se observaron áreas extensas de necrosis y calcificación entre el tejido neoplásico (Figura 3. A y B).

**Pruebas complementarias**

Se realizó la tinción histoquímica de tricrómica de Masson de la neoplasia uterina, observándose un fuerte marcaje rojo en las células neoplásicas, así como escaso marcaje azul en el estroma (colágena) (Figura 3. C y D)

Con la finalidad de confirmar el origen muscular de la neoplasia y descartar la presencia de un tumor de origen estromal, se realizó inmunohistoquímica indirecta con un sistema de detección de polímeros (MACH-1, Biocare) utilizando anticuerpos anti-actina de músculo liso (monoclonal de ratón, clona 1A4, Biocare); anti-desmina (monoclonal de ratón, clona D33, Biocare) y anti-CD117 (monoclonal de conejo, clona ZR424, Zeta). Las células neoplásicas (≤25%) exhibieron positividad citoplasmática difusa con intensidad leve para actina de músculo liso, este resultado mostró diferencias entre la morfología que presentaban las células y su grado de diferenciación. Considerando que las células neoplásicas fueron negativas a desmina y CD117 se emitió el diagnóstico de leiomiosarcoma. (Figura 4.)

**Diagnósticos diferenciales**

La localización, características morfológicas y el marcaje de la tinción Tricrómica de Masson orientaron el diagnóstico a leiomiosarcoma.

Considerando la morfología celular entre los diagnósticos diferenciales más importantes se encuentran el tumor estromal (endometrial) uterino, el cual puede presentar morfología variada, incluyendo diferenciación a músculo liso (7), además del fibrosarcoma.

**Discusión**

Las neoplasias uterinas son relativamente comunes en conejas, siendo los adenocarcinomas las más frecuentes, cuya presentación comúnmente es multicéntrica y afecta ambos cuernos uterinos (4,6). Con respecto a las neoplasias mesenquimales, se ha reportado que la distribución de leiomiosarcomas en el tracto reproductivo en animales es variable, presentándose con mayor frecuencia como lesiones solitarias en la vulva y vagina, en perras, mientras que la presentación en útero suele ser más frecuente en gatas y vacas (7) Por otra parte, en conejas, estas neoplasias son menos frecuentes y generalmente se presentan en el útero como lesiones solitarias o, con menor frecuencia, como neoplasias concurrentes con una neoplasia epitelial (1,6). Además de los tumores solitarios, se han descrito

neoplasias multicéntricas de músculo liso con diferentes nombres basándose en las proporciones relativas de los componentes de músculo liso, fibroso y miofibroblástico y estas han sido descritas en cabras, cerdas y algunas especies exóticas (7). El presente caso destaca una presentación multicéntrica inusual, en donde ambos cuernos uterinos se encuentran afectados por dicha neoplasia, la cual exhibía características compatibles con leiomiosarcoma.

Con respecto al diagnóstico histológico de neoplasias fusocelulares, el leiomiosarcoma se basa en características crecimiento infiltrante, atipia celular y pleomorfismo (7); similar al presente caso que exhibía criterios de malignidad mayormente consistentes con un leiomiosarcoma, asimismo, el resultado de la tinción Tricrómica de Masson e inmunohistoquímica apoyó este diagnóstico.

Otros diagnósticos diferenciales como el sarcoma del estroma endometrial o el fibrosarcoma se consideraron menos probables debido al predominio del patrón entrecruzado de las células fusiformes y el resultado de la tinción Tricrómica de Masson, no obstante, el uso de inmunohistoquímica empleando marcadores para actina de músculo liso es importante para definir la población celular.

**Conclusión de la contribución e importancia médica o sanitaria del caso:**

De acuerdo con los resultados del estudio histopatológico, tinciones especiales e inmunohistoquímica, se concluye que la neoplasia uterina de la coneja corresponde a una neoplasia mesenquimal maligna consistente con un leiomiosarcoma, neoplasia que debe tomarse en cuentra como diagnóstico diferencial de las neoplasias mesenquimales uterinas. Por otro lado, la evaluación histopatológica y el uso de técnicas complementarias como histoquímica e inmunohistoquímica es fundamental para determinar el origen celular. El presente caso destaca una presentación de una neoplasia uterina infrecuente en conejas y también la necesidad de caracterizar con mayor precisión los tumores uterinos mesenquimales de esta especie.

## Referencias

1. Bertram CA, Bertram B, Bartel A, Ewringmann A, Fragoso-Garcia MA, Erickson NA, Müller K, Klopfleisch R. Neoplasia and tumor-like lesions in pet rabbits (*Oryctolagus cuniculus*): a retrospective analysis of cases between 1995 and 2019. Vet Pathol. 2021;58(5):901–911. doi:10.1177/0300985820973460.
2. Bertram CA, Müller K, Klopfleisch R. Genital tract pathology in female pet rabbits (*Oryctolagus cuniculus*): a retrospective study of 854 necropsy examinations and 152 biopsy samples. J Comp Pathol. 2018;164:17–26.

3. Künzel F, Grinninger P, Shibly S, Hassan J, Tichy A, Berghold P, Fuchs-Baumgartinger A. Uterine disorders in 50 pet rabbits. J Am Anim Hosp Assoc. 2015; 51:8–14. doi:10.5326/JAAHA-MS-5812
4. Baum B. Not just uterine adenocarcinoma—neoplastic and non-neoplastic masses in domestic pet rabbits (*Oryctolagus cuniculus*): a review. Vet Pathol. 2021;58(5):890–900. doi:10.1177/03009858211002190.
5. Sato T, Maeda H, Suzuki A, Shibuya H, Sakata A, Shirai W. Endometrial stromal sarcoma with smooth muscle and glandular differentiation of the feline uterus. Vet Pathol. 2007;44(3):379–382. doi:10.1354/vp.44-3-379
6. Settai K, Kondo H, Shibuya H. Assessment of reported uterine lesions diagnosed histologically after ovariohysterectomy in 1,928 pet rabbits (*Oryctolagus cuniculus*). J Am Vet Med Assoc. 2020;257(10):1045–1050. doi:10.2460/javma.2020.257.10.1045.
7. Goldschmidt MH, Hendrick MJ. Tumors of muscle. In: Meuten DJ, editor. Tumors in domestic animals. 5th ed. Ames (IA): Wiley Blackwell; 2017. p. 425–466.

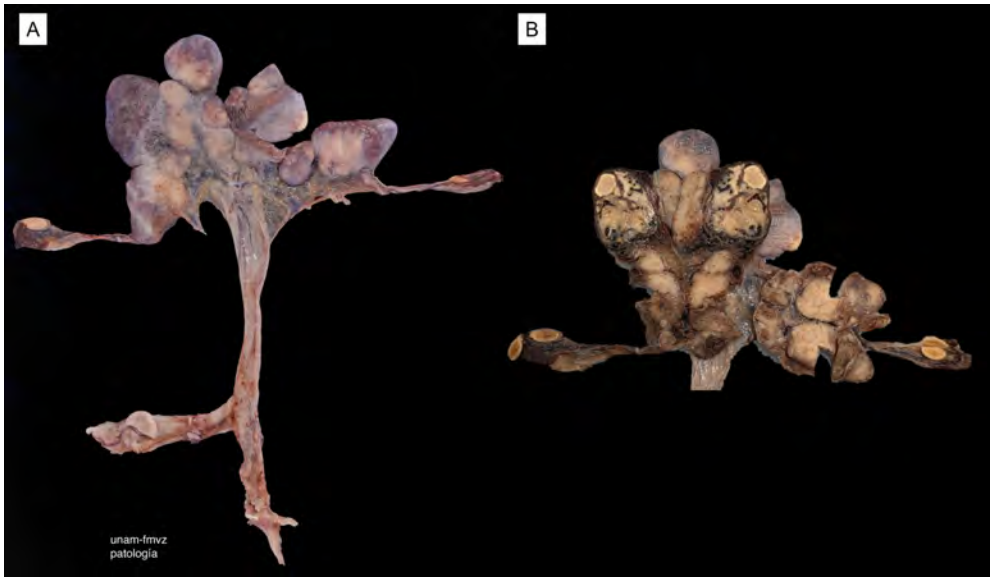


**Figura 1.** (A) y (B) Útero. (A): La superficie externa de los cuernos uterinos presenta un tejido de nueva formación blanco rosáceo con zonas rojas aleatorias, de aspecto multinodular, firme al tacto. (B): Al corte, la superficie es blanca fasciculada con zonas de necrosis y mineralización.

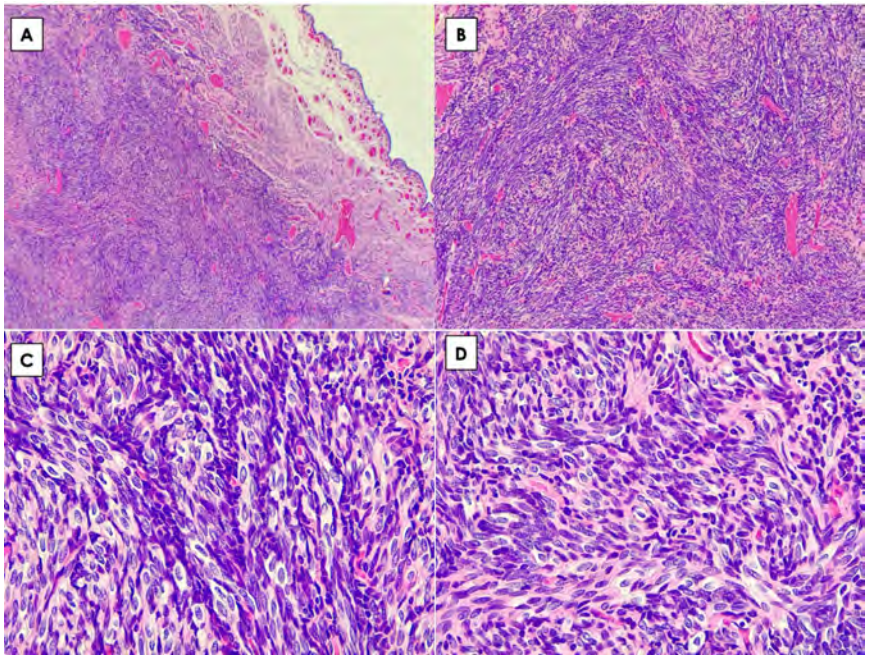


**Figura 2.** (A) y (B) Secciones histológicas del tejido de nueva formación que se origina del miometrio y se dispone en haces entrecruzados (4x y 10x, H&E). (C) y (D) Dicho tejido comprende de células fusiformes que muestran anisocitosis y anisocariosis (40x. H&E).

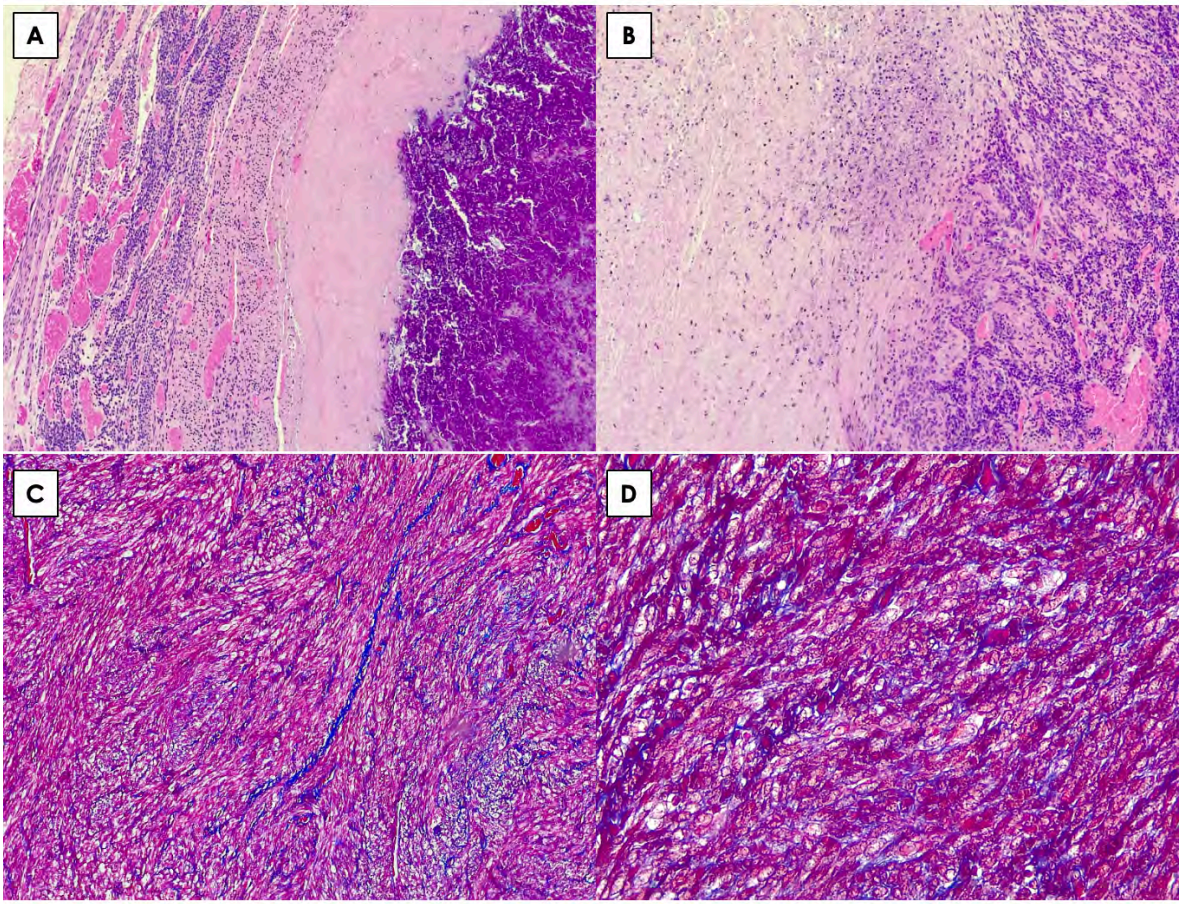


**Figura 3.** (A) y (B) Secciones histológicas del tejido de nueva formación que presenta extensas áreas de necrosis y calcificación (4x y 10x, H&E). (C) y (D) Secciones de neoplasia uterina en donde se observa marcaje (rojo) en las células neoplásicas y escaso marcaje de colágena (azul) (10x y 40x, Tricrómica de Masson).

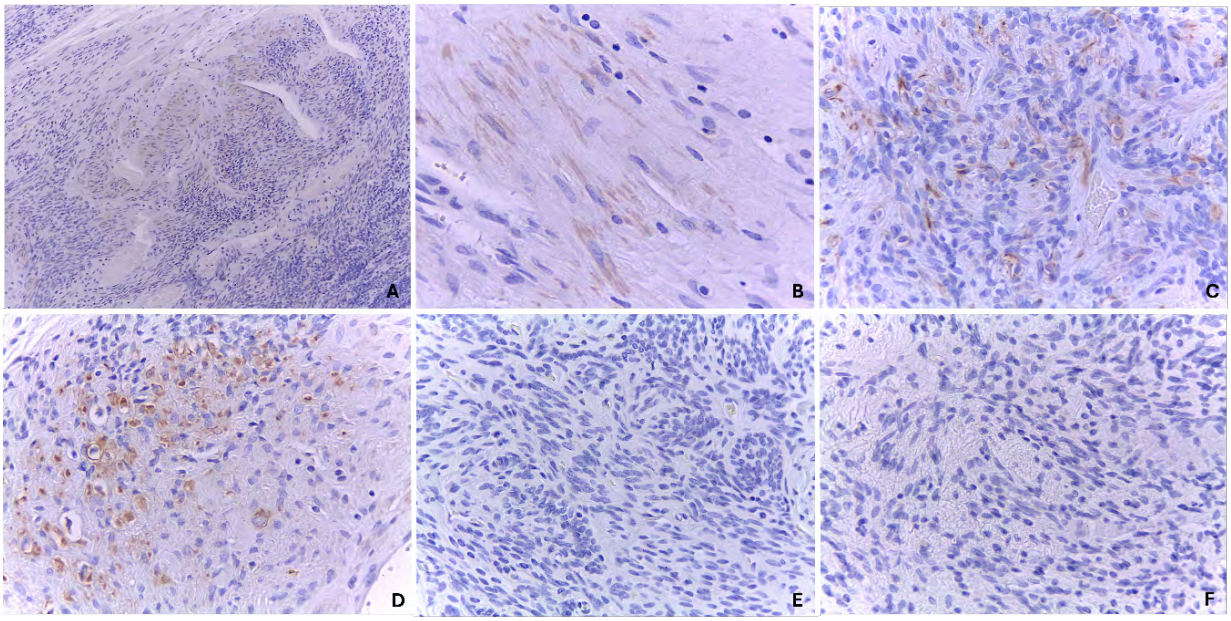


**Figura 4.** A. Tejido de nueva formación compuesto por células fusiformes inmunopositivas a actina de músculo liso en el citoplasma. 10x. B, C y D. La inmunopositividad se observó en menos del 25% de las células algunas son alargadas y forman fascículos largos (B), otras forman haces cortos entrecruzados (C) y en otras áreas son redondas o poligonales (D). 40x. E. Desmina, negativo. 40x F. CD117, negativo. Inmunohistoquímica indirecta, sistema de detección de polímeros, DAB, contraste con hematoxilina. 40x

# NEUMONÍA LIPÍDICA EN UNA GATA EUROPEA DOMÉSTICA DE PELO CORTO (*Felis catus*)

**Bernal RUT* [1] , Morales SE [1] , Ortega GMA [1]**
[1] Departamento de Patología, Facultad de Medicina Veterinaria y Zootecnia, Universidad Nacional Autónoma de México
**Correspondencia: utbernalruiz7@gmail.com**

**Resumen**
Gata europea doméstica de 8 años que presentó múltiples lesiones subpleurales en placa, localizadas predominantemente en la superficie dorsal de los lóbulos pulmonares caudales. Estas lesiones eran amarillas y medían entre 0.2 y 1 cm en su eje mayor. En la citología se observaron células redondas de fenotipo histiocítico, con abundante citoplasma espumoso y núcleos redondos a reniformes, sin evidencia de atipia. El estudio histopatológico confirmó una proliferación de estirpe histiocítica dispuesta de manera subpleural con patrón expansivo. En conjunto, los hallazgos son compatibles con neumonía lipídica. Este caso es relevante debido a que se trata de una entidad poco frecuente y resalta la importancia de diferenciar entre su origen exógeno y endógeno.
**Palabras clave:** neumonía, lipídica, exógena, histiocitos, gato.

**Abstract**
An 8-year-old domestic European shorthair cat presented with multiple subpleural nodular lesions arranged in plaques, predominantly located on the dorsal surface of the caudal lung lobes. These lesions were yellow and measured between 0.2 and 1 cm in their greatest dimension. Cytology revealed round cells of histiocytic phenotype with abundant foamy cytoplasm and round to reniform nuclei, without evidence of atypia. Histopathological examination confirmed a proliferation of histiocytic lineage, arranged in a subpleural distribution with an expansive pattern. Overall, these findings are consistent with lipid pneumonia. This case is noteworthy due to the low frequency of this condition and highlights the importance of differentiating between exogenous and endogenous forms.
**Keywords:** pneumonia, lipid, exogenous, histiocytes, cat

## Introducción

La neumonía lipídica es una enfermedad pulmonar caracterizada por la acumulación de lípidos en los alveolos, puede ser exógena o endógena[1].

## Neumonía lipídica exógena

Frecuentemente se produce de manera accidental en gatos o caballos a los que sus propietarios les administran aceite mineral para intentar eliminar bolas de pelo o un abordaje equivocado en el sondaje para tratar cólicos, respectivamente[2,3].
Macroscópicamente se observan gotitas oleosas en la tráquea, bronquios y cuando se sumergen secciones de pulmón en formalina. La reacción generalmente está compuesta por macrófagos, se observan espacios esféricos claros con bordes definidos, formados por el citoplasma comprimido de macrófagos y células gigantes multinucleadas[4,5].

El tipo de reacción tisular depende de la naturaleza del aceite, en general los aceites vegetales, no son irritantes y se reabsorben sin generar inflamación. Los aceites de origen

animal son irritantes y provocan una marcada respuesta inflamatoria. Con el tiempo, los macrófagos espumosos se acumulan en los vasos linfáticos peribronquiales y en los septos interlobulillares, produciendo fibrosis[3].

**Neumonía lipídica endógena**

Es una enfermedad pulmonar subclínica poco frecuente en gatos y perros, no está relacionada con la aspiración de cuerpos extraños[5].

Se desconoce su patogenia, se presume que los lípidos del surfactante pulmonar y de las células degeneradas se acumulan en los macrófagos alveolares. La acumulación de lípidos del surfactante puede ocurrir en anomalías metabólicas de los macrófagos alveolares o en la obstrucción del flujo bronquial, donde los macrófagos cargados de surfactante no pueden salir de los pulmones a través del sistema mucociliar[2].

También se presenta con frecuencia en las proximidades de lesiones pulmonares cancerosas en humanos, gatos y perros; se sugiere que el exceso de lípidos proviene de los productos de degradación de las células neoplásicas. Las obstrucciones bronquiales y bronquiolares, como las causadas por nematodos pulmonares, también pueden provocar lipidosis alveolar[2,5].

Las lesiones macroscópicas se caracterizan por nódulos multifocales, blancos a blanco con tonalidades amarillas y consistencia firme, dispersos por todo el pulmón. Estos se distribuyen de manera irregular, con frecuente localización subpleural, y pueden observarse como manchas bien definidas o nódulos ligeramente abultados que rara vez superan un centímetro de diámetro[2,3].

Histológicamente, la lesión se considera neumonía lipídica endógena cuando se identifican lípidos dentro de los macrófagos mediante tinciones como rojo oleoso o Sudán en cortes congelados. Se encuentran ocupando la luz alveolar y acompañados de infiltración intersticial de linfocitos y células plasmáticas, así como fibrosis, epitelización alveolar y, en algunos casos, hendiduras de colesterol y granulomas lipídicos[2,3,4].

Generalmente son hallazgos incidentales, pero en ocasiones son responsables de enfermedad clínica[5].

**Objetivo**

Documentar las características macroscópicas y microscópicas de una neumonía lipídica en una gata doméstica.

**Historia clínica**

Gata doméstica europea de 2 años de edad con antecedente de diarrea crónica de un año de evolución y respuesta intermitente a la antibioterapia. Ante la escasa mejoría clínica, se decidió aplicar eutanasia y el caso fue remitido al servicio de diagnóstico del departamento de Patología, Facultad de Medicina Veterinaria y Zootecnia (FMVZ), Universidad Nacional Autónoma de México (UNAM). Los hallazgos microscópicos fueron compatibles con enfermedad inflamatoria intestinal (EII). De manera incidental, se identificaron lesiones pulmonares multifocales, las cuales se describen a continuación.

**Hallazgos macroscópicos y microscópicos**
Macroscópicamente, la superficie exhibía múltiples áreas circulares, bien delimitadas, de tamaños variables (0.2 a 1 cm), con bordes ligeramente elevados, blanco con tonalidad amarilla -amarillentas entremezcladas con marrón café claro, que abarcaban aproximadamente el 5% de la superficie pulmonar y se distribuían predominantemente en los lóbulos craneales y caudales de ambos pulmones (Fig 1).
Al corte, se observó una cantidad moderada de material blanco con tonalidad amarilla alrededor de bronquios y bronquiolos. Asimismo, se identificaronSe obtuvieron improntas de las lesiones y se tiñeron con hemocolorante rápido (Diff Quik), evidenciando células redondas de fenotipo histiocítico, con abundante citoplasma espumoso y núcleos redondos a reniformes, sin evidencia de atipia. El resto de la celularidad mostró escasas células binucleadas y neutrófilos (Fig 2-4).

Histológicamente, adyacente a algunos bronquios, bronquiolos (Fig. 5) y en múltiples regiones subpleurales, se observaron abundantes cúmulos de macrófagos espumosos dispuestos en mantos sólidos. Asimismo, se identificaron células binucleadas o trinucleadas, acompañadas de escasos neutrófilos. Los cúmulos de estas células ocasionaban compresión de alveolos pulmonares adyacentes (atelectasia) (Fig. 6 y 7).

**Pruebas complementarias**
No se realizaron debido a toma de muestra insuficiente.

**Criterios diagnósticos.**
Se descartaron procesos proliferativos debido a la falta de atipias celulares y distribución macroscópica de las lesiones pulmonares.

**Diagnósticos diferenciales**
El estudio citológico evidenció una proliferación histiocítica inespecífica, por lo que se consideraron como diagnósticos diferenciales procesos proliferativos como la histiocitosis pulmonar de células de Langerhans y el sarcoma histiocítico. No obstante, los hallazgos histomorfológicos, en conjunto con la distribución macroscópica de las lesiones, orientaron de manera consistente hacia neumonía lipídica.

**Discusión**
La distribución subpleural y el patrón multifocal de las lesiones pulmonares coinciden con descripciones previas en gatos y perros que presentaron neumonía lipídica, donde las lesiones rara vez superan 1 cm y tienen apariencia blanco-amarillenta. Además, la ausencia de cambios citológicos malignos permite descartar procesos neoplásicos primarios de estirpe histiocítica[6].
En este caso no se evidenció fibrosis, hendiduras de colesterol y una respuesta inflamatoria crónica significativa. La predominancia de macrófagos espumosos aunada a la presencia de algunos neutrófilos, respalda la interpretación de un proceso de baja severidad o evolución temprana. Estos hallazgos coinciden con descripciones de lipidosis alveolar leve en pequeños animales[3,7].
Las lesiones pulmonares observadas comparten características descritas tanto en la neumonía lipídica exógena como en la endógena, por lo que no es posible establecer con

absoluta certeza su origen. Si bien la distribución subpleural y la acumulación de macrófagos espumosos son hallazgos comunes en ambas formas, la ausencia de cambios asociados a procesos obstructivos o degenerativos pulmonares sugiere que la forma endógena es menos probable[7]. Por otro lado, la enteropatía crónica con evolución prolongada que padeció la paciente, implica la posible administración de preparaciones oleosas por vía oral como parte del manejo terapéutico[4]; asimismo, en gatos es común el uso de aceites vegetales para el control de bolas de pelo. En este contexto, y ante la falta de evidencia de enfermedades pulmonares subyacentes, los hallazgos podrían asociarse con mayor probabilidad a un origen exógeno.

**Conclusión**

Este caso resalta que la neumonía lipídica puede presentarse como un hallazgo incidental en estadios tempranos, lo que puede llevar a subestimarla o confundirla con procesos proliferativos. La integración de los hallazgos anatomopatológicos con la historia clínica es clave para orientar su origen y evitar diagnósticos erróneos. Además, pone en evidencia la relevancia de considerar la administración de compuestos oleosos como un factor predisponente en gatos, incluso cuando no se documenta de forma directa.

**Bibliografía**

1. Cotran RS. Inflamación y reparación. En: Kumar V, Abbas AK, Aster JC, eds. *Robbins y Cotran: Patología estructural y funcional*. 10a ed. Barcelona: Elsevier; 2021. p. XXX–XXX
2. Caswell JL, Williams KJ. Diseases of the respiratory system. En: Zachary JF, ed. *Pathologic Basis of Veterinary Disease*. 6th ed. St. Louis: Elsevier; 2017. p. 523–653.
3. López A. Respiratory system. En: Maxie MG, ed. *Jubb, Kennedy & Palmer's Pathology of Domestic Animals*. 6th ed. St. Louis: Elsevier; 2016. p. 1–101.
4. Rivas MA, Rizzo MF, Sánchez Negrette M, Idiart JR. Neumonía lipídica en puma (*Puma concolor*). Rev Vet. 2010;21(2):141–144.
5. Reinero CR, Cohn LA. Endogenous lipid pneumonia in cats: 24 cases (1985–1995). J Am Vet Med Assoc. 1997;210(10):1422–1425.
6. Bauer RW, Henderson RA, McClure JR. Exogenous lipid pneumonia in a cat. J Am Anim Hosp Assoc. 1989;25(3):295–298.
7. Wouda RM, Moser SA, Scott-Moncrieff JC. Endogenous lipid pneumonia in a cat. J Feline Med Surg. 2006;8(2):131–136.

**Fig. 1. Neumonía lipídica.** Múltiples lesiones subpleurales en placa bien delimitadas. Nótese la disposición predominante y simétrica en lóbulos caudales.

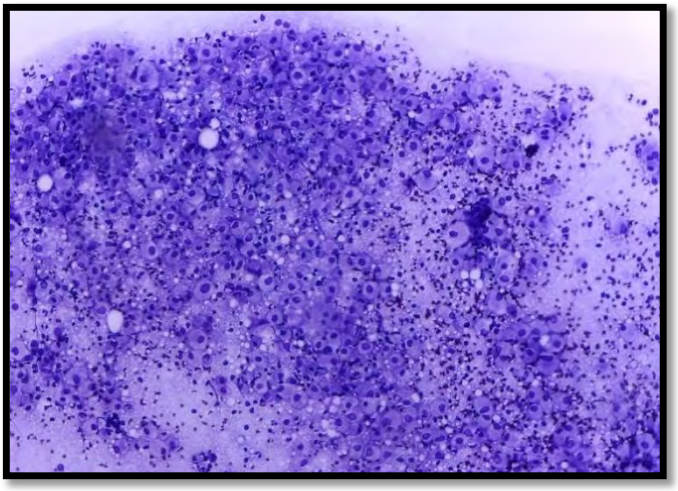

**Fig. 2.** Diff Quik, 10x. Se observan células redondas en grupos cohesivos y aisladas. Asimismo, se identifican vacuolas lipídicas en el fondo.

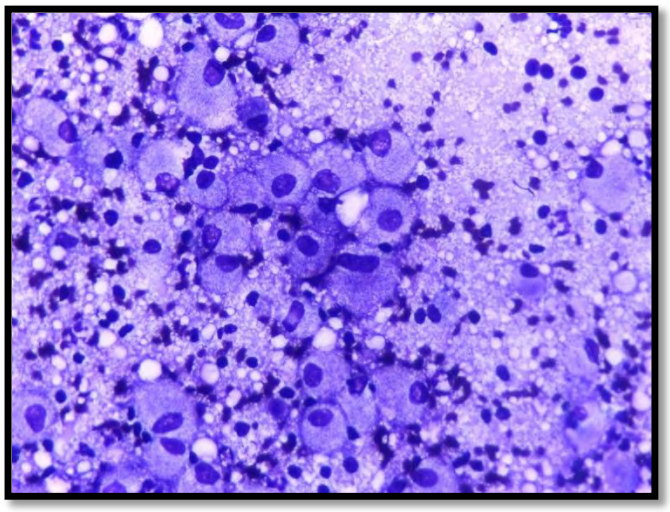

**Fig 3.** Diff Quik, 40x. Fondo de aspecto proteinaceo y gotas lipídicas Nótese un grupo de macrófagos espumosos rodeando una gran vacuola.

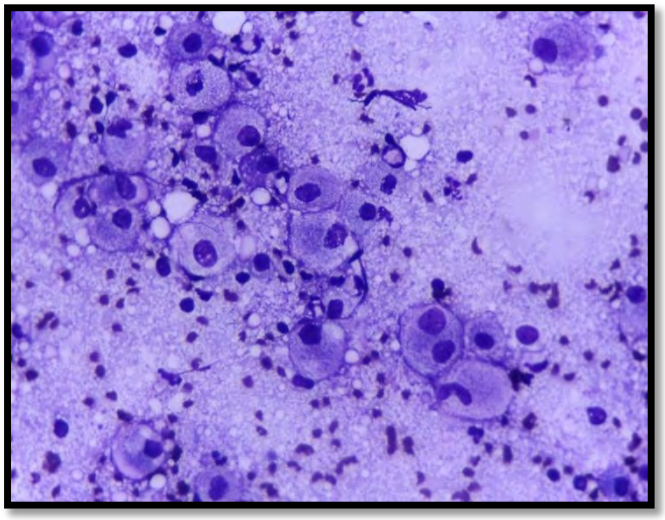

**Fig. 4.** Diff Quik, 40x. Célula binucleada.

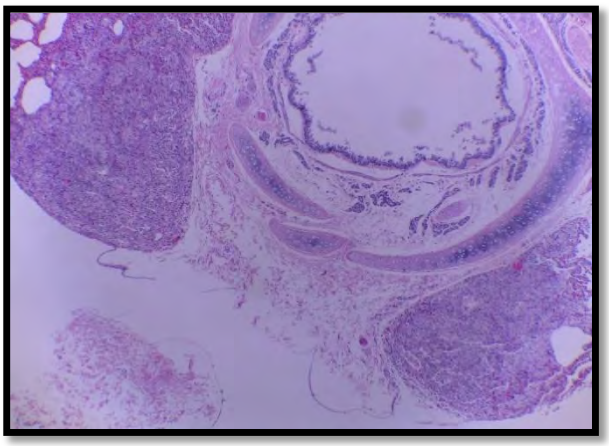

**Fig. 5.** HyE, 4x. Bronquio rodeado de abundantes macrófagos espumosos subpleurales.

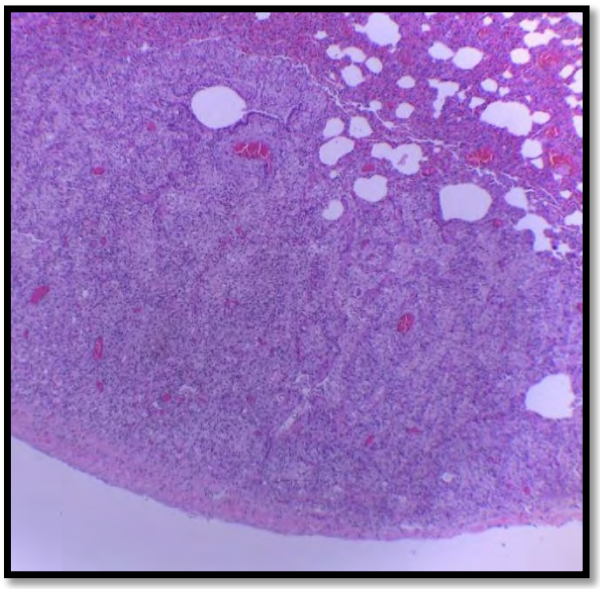

**Fig. 6.** HyE, 10x. Macrófagos espumosos subpleurales que se extienden y desplazan el parénquima pulmonar.

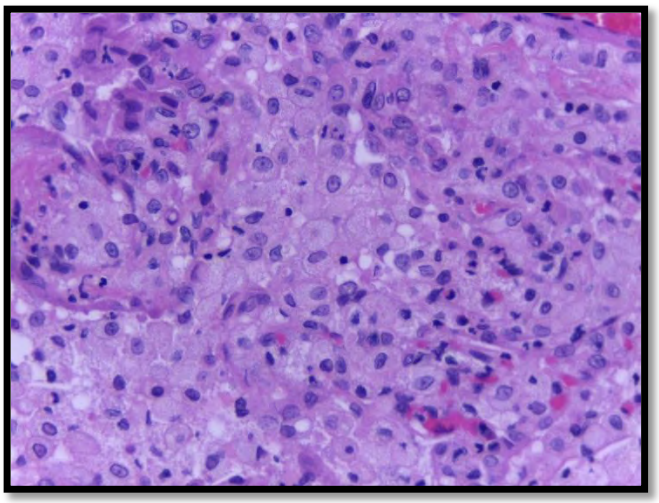

**Fig. 7.** HyE, 40x Macrófagos espumosos dispuestos en mantos sólidos entremezclados con escasos neutrófilos.

# NEUROBLASTOMA OLFATORIO EN UN GATO DOMÉSTICO: REPORTE DE CASO

**Cordero PAN*[1], Patiño GVE[3], Rojas SAD[3], Pérez JA[2], Ángel SCA[1], Valencia PM1, Pérez GA[1]**

[1]Departamento de Veterinaria y Zootecnia, División de Ciencias de la Vida, Campus Irapuato-Salamanca, Universidad de Guanajuato; [2]Clínica Veterinaria BIZZO, Monterrey, N.L.; [3]Laboratorio de Diagnóstico Veterinario Redlab, Monterrey, N.L.

**Correspondencia: an.corderopalacios@ugto.mx, aperez@ugto.mx**

## Resumen

El neuroblastoma olfatorio es una neoplasia maligna poco frecuente de origen neuroectodérmico derivada del epitelio olfatorio. Su presentación en felinos es rara, lo que dificulta su reconocimiento clínico y diagnóstico temprano. Se describe el caso de una paciente felina domestica hembra de 7 años que contaba con antecedentes de una masa intranasal que fue retirada a través de la técnica punch y sometida a estudio histopatológico. Se observaron fragmentos tisulares cilíndricos de pequeño tamaño, firmes y de color café; de igual manera se reveló una proliferación neoplásica no delimitada compuesta por células poliédricas a alargadas organizadas en mantos sólidos y estructuras en rosetas. El diagnóstico de neuroblastoma olfatorio se pudo establecer debido a los hallazgos histopatológicos. Dentro de este reporte se resalta la importancia que tiene el estudio histológico en lesiones nasales y contribuye al conocimiento de neoplasias raras en el grupo de los felinos, de esta manera se busca facilitar su inclusión dentro de los diagnósticos diferenciales.

**Palabras clave:** felino, neuroblastoma olfatorio, histopatología, neoplasia nasal.

## Abstract

Olfatory neuroblastoma is a rare malignant neoplasm of neuroectodermal origin derived from the olfactory epithelium. The presentation in felines is uncommon, which makes clinical recognition and early diagnosis difficult. This report describes the case of a 7-year-old domestic female cat with a history of a intranasal, which was removed using a punch technique and submitted for histopathological evaluation. Small cylindrical tissue fragments were observed, firm and brown in color. Likewise, a non- delimited neoplastic proliferation was identified, composed of polygonal to elongated cells arranged in solid sheets and rosette-like structures. The diagnosis of olfactory neuroblastoma was established based on histopathological findings. This report highlights the importance of histological evaluation of nasal lesions and contributes to the knowledge of rare neoplasms in felines, facilitating their inclusion among differential diagnoses.

**Key words:** feline, olfactory neuroblastoma, histopathology, nasal neoplasm.

## Introducción

Las neoplasias nasales en felinos se pueden presentar a partir del epitelio, el tejido mesenquimal o estructuras neuroectodérmicas; en este último podemos encontrar el neuroblastoma olfatorio, también conocido como estesioneuroblastoma, neoplasia maligna, masiva y rara que se desarrolla a partir de células neuroectodérmicas del epitelio olfatorio

ubicado en la cavidad nasal dorsal.[1-2] Dentro de la clínica, los tumores nasales que se pueden observar más frecuentemente son los carcinomas y linfomas, mientras que los tumores de origen neuroectodermico son poco comunes y por lo tanto frecuentemente subdiagnosticados.[3] El neuroblastoma olfatorio se caracterizará por su comportamiento altamente invasivo el cual tendrá un potencial de extensión hacia estructuras adyacentes como son los senos paranasales, órbita y cavidad craneal.[2]
Desde el punto de vista histopatológico, estos tumores presentan características distintivas como la formación de rosetas de Homer Wright o Flexner- Wintersteiner, las cuales corresponden con células pequeñas y redondas con escaso citoplasma y alta relación núcleo-citoplasma, lo que lo incluirá dentro del grupo de tumores de células redondas o pequeñas.[4] El diagnóstico definitivo se basa en la evaluación histopatológica complementaria, en muchos casos con inmunohistoquímica para confirmar su origen neuroectodérmico mediante marcadores como sinaptofisina, cromogranina y Enolasa Neurona Específica (NSE).[5]

**Historia clínica**
Se presentó una paciente felina doméstica, hembra esterilizada de 7 años. Dentro de la anamnesis se reportó la presencia de una masa localizada en la región craneal localizada en el área intranasal, fue evaluada a través de un estudio radiográfico (Figura 1), y que posteriormente se realiza biopsia con la técnica de punch.
La paciente recibió como tratamiento previo amoxicilina y prednisona, lo cual sugiere un abordaje inicial orientado a proceso inflamatorio o infeccioso. Las muestras obtenidas se fijaron en formol al 10% y fueron procesadas mediante técnica histológica convencional, incluidas en parafina; fueron cortadas a 4-5 µm y teñidas con hematoxilina y eosina para evaluación microscópica.

**Hallazgos macroscópicos**
Se recibieron tres fragmentos de tejido cilíndricos, café claro con áreas más obscuras, consistencia firme, de 0.3 y 0.5 cm. De igual forma, como es común en biopsias pequeñas, no se pudieron identificar las estructuras anatómicas de referencia en la muestra; sin embargo, mediante estudios radiográficos se evidenció una alteración en la región intranasal compatible con la presencia de una masa (Figura 2).

**Hallazgos microscópicos**
El análisis histológico reveló una neoplasia no encapsulada infiltrativa compuesta por células de morfología poliédrica a alargada. Las células neoplásicas se organizaron en mantos sólidos, disposición en empalizada y formación de estructuras tipo rosetas. Las células presentaron moderada anisocitosis y anisocariosis, núcleos hipercromáticos, escaso citoplasma y 4 mitosis en 10 campos (40X) (Figura 3). No se encontró ninguna invasión vascular ni linfática.

**Diagnóstico morfológico: Neuroblastoma olfatorio**

**Pruebas complementarias**

Se está realizando inmunohistoquímica para los marcadores: sinaptofisina, cromogranina, NSE y S100. Los criterios de diagnóstico que se utilizaron fueron la morfología celular primitiva, formación de rosetas, el patrón sólido, conteo mitótico y localización anatómica.

**Diagnósticos diferenciales**

1- Carcinoma nasal
2- Linfoma nasal
3- Tumores neuroendocrinos
4- Y ¿criptococosis?

**Discusión**

El neuroblastoma olfatorio también conocido como estesioneuroblastoma es una neoplasia maligna poco frecuente en felinos, lo que puede llegar a limitar la cantidad de información que se tiene sobre su comportamiento biológico, pronóstico y respuesta de tratamiento. Su origen dentro del epitelio olfatorio lo ubica dentro del grupo de tumores neuroectodérmicos y comparte características histológicas con otras neoplasias de células pequeñas y redondeas lo que dificultará su diagnóstico diferencial.[1-2]

En este caso, el diagnóstico se basó principalmente en los hallazgos histopatológicos destacando de esta manera la presencia de células poco diferenciadas organizadas en mantos sólidos y estructuras tipo roseta; estas formaciones son consideradas un hallazgo clave en neoplasias de origen neuroectodérmico ya que pueden reflejar cierto grado de diferenciación neuronal primitiva. Es importante destacar que dicho patrón no es exclusivo del neuroblastoma olfatorio, pues este también puede observarse en otro tipo de tumores como los rabdomiosarcomas, algunos carcinomas indiferenciados y otros tumores neuroendocrinos.[3-4]

Algunos marcadores como la sinaptofisina, cromogranina A y la NSE son comúnmente utilizados para identificar la diferenciación neuronal, mientras que proteínas como S100 pueden ayudar a evidenciar componentes de soporte neural[2-5].

En muchos casos, los tumores nasales en felinos cursan con signos inespecíficos como descarga nasal, estornudos, epistaxis o deformación facial. Aunque en este caso únicamente se reportó la presencia de una masa en la región craneal, lo que nos puede sugerir que la lesión pudo haber sido detectada en una fase temprana o sin manifestaciones evidentes por lo que se puede resaltar la importancia de la exploración física detallada y del abordaje ante cualquier masa en la cabeza.[3] Dentro de los tratamientos, algunos autores sugieren que el manejo de este tipo de enfermedades pueden incluir cirugía, radioterapia y en algunos casos quimioterapia, dependiendo del grado de invasión y diseminación del tumor. Aunque por la misma rareza de este tipo de neoplasias en los animales no se cuenta con protocolos estandarizados correctamente establecidos.[2]

Finalmente, este caso contribuye al conocimiento de las neoplasias poco comunes en felinos y resalta la importancia del análisis histopatológico como una herramienta de diagnóstico; de igual manera se pone en evidencia el uso de herramientas adicionales

especialmente en tumores poco diferenciados para así poder lograr una debida clasificación más precisa y poder mejorar la toma de decisiones.

## Conclusión

El neuroblastoma olfatorio es una neoplasia poco frecuente, pero importante en felinos. Su diagnóstico requiere un enfoque histopatológico cuidadoso y de ser posible una confirmación mediante inmunohistoquímica. Dentro de este caso se resalta la importancia del análisis histológico de masas craneales más si estas son en áreas intranasales como los es en este caso, la necesidad de considerar neoplasias y la relevancia en el diagnostico diferencial. Su reconocimiento permite contribuir al mejor entendimiento de estas patologías y ayuda a mejorar la práctica clínica veterinaria.

## Referencias

1. Meuten DJ. Tumors in Domestic Animals. 5th ed. Ames: Wiley Blackwell; 2017. Obtenido de: https://doi.org/10.1002/9781119181200.fmatter
2. Martí-García B, Priestnall SL, Holmes E, Suárez-Bonnet A. Olfactory neuroblastoma in a domestic cat and review of the literature. Vet Clin Pathol. 2023;52(3):1-6. https://doi.org/10.1111/vcp.13255
3. Withrow SJ, Vail DM, Page RL. Withrow and MacEwen's Small Animal Clinical Oncology. 6th ed. St. Louis: Elsevier; 2020. https://www.sciencedirect.com/book/monograph/9780323594967/withrow-and-macewens-small-animal-clinical-oncology
4. Hendrick MJ. Mesenchymal tumors of the skin and soft tissues. In: Meuten DJ, editor. Tumors in Domestic Animals. 5th ed. Wiley Blackwell; 2017.
5. Roccabianca P, Schulman FY, Avallone G, Foster RA. Tumors of the Nervous System. In: Meuten DJ, editor. Tumors in Domestic Animals. 5th ed. Wiley Blackwell; 2017. p. 834–891.



**Figura 1.** Fotografía de la paciente felina. Se aprecia la región craneofacial donde se localizaba la masa reportada clínicamente.

**Figura 2.** Radiografia latero lateral de cráneo. Se observa un aumento de densidad en la región nasal/craneal.

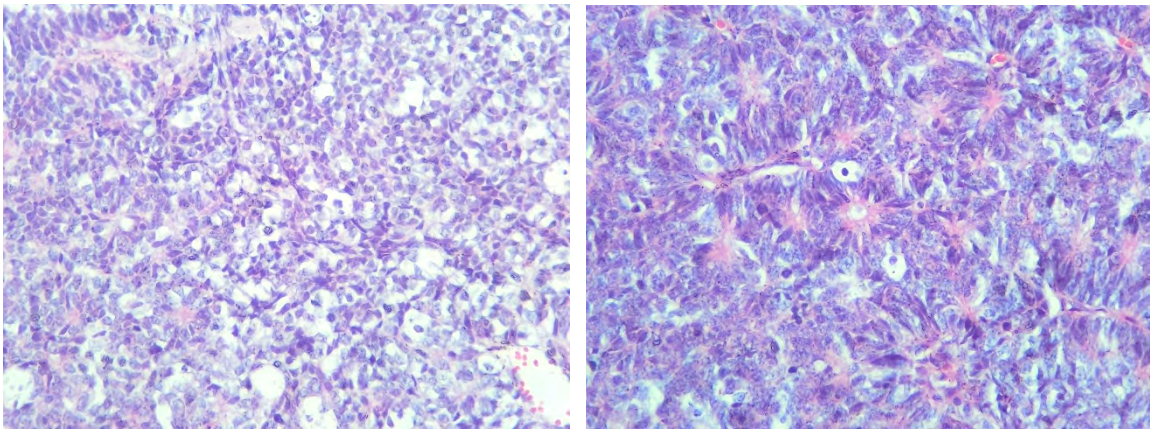

Figura 3. Fotomicrografías que muestran células neoplásicas con disposición en mantos sólidos, en empalizada y formación de rosetas. HE, 40X.

# OBTENCIÓN, CARACTERIZACION E IDENTIFICACION *IN SILICO* DE EPITOPOS DE PLD Y CP40, PROTEÍNAS RECOMBINANTES DE *Corynebacterium pseudotuberculosis*

**Rodríguez DMC*[1], Montes de Oca JR*[1,2], Ruiz RPME, Arteaga TG[3], Díaz PRW[4]**
[1]Centro de Investigación y Estudios Avanzados en Salud Animal. Facultad de Medicina Veterinaria y Zootecnia, Universidad. Autónoma del Estado de México. km 15.5 Carretera Panamericana Toluca-Atlacomulco, Toluca, Estado de México, México, C.P. 50200; [2]Plantel Sor Juana Inés de la Cruz. Universidad Autónoma del Estado de México. Amecameca de Juárez, Estado de México. México. CP. 56900. [3]Departamento de Biología del Desarrollo, Instituto Nacional de Perinatología, Ciudad de México, México. 4Universidad Federal de Bahia Brasil Rua Basilio da Gama, 29, Salvador, Bahia, Brasil. 40110-190
**Autor que presenta el trabajo: Dra. C. Maria Carla Rodríguez Domínguez (Titulado)**
**Correspondencia: romojimenez@yahoo.com**

## Resumen
La tecnología del ADN recombinante ha permitido obtener proteínas que podrían ser una alternativa para el desarrollo de nuevas vacunas. El objetivo del presente trabajo fue obtener y caracterizar *in silico* las proteínas recombinantes PLD y CP40 de *Corynebacterium pseudotuberculosis ovis* de un aislado mexicano (2J-L), antígenos dianas potenciales para vacunas contra la Linfadenitis caseosa. Los genes *pld* y *cp40* se amplificaron mediante PCR, se clonaron en el plásmido pGEM-T Easy y se secuenciaron, para el análisis bioinformático. Las proteínas PLDr 2J-L y CP40r 2J-L se expresaron en cepas de *E. coli BL21 (DE3)* transformadas con los plásmidos pET28a-pld y pET28a-cp40. El análisis filogenético en base a la secuencia de los genes *pld* y *cp40* permitió agrupar el aislado 2J-L junto a cepas del biovar *ovis*, presentando una mayor relación con la cepa de origen mexicano MEX29. La caracterización de ambas proteínas se realizó *in silico* con la determinación de las propiedades físico-químicas, composición y predicción de las estructuras secundarias y modelado en 3D. El potencial inmunogénico de las proteínas se determinó mediante la predicción bioinformática de epítopos lineales y conformacionales de células B y epítopos de células T presentados en el contexto del MHC I. Por primera vez se presenta un mapeo *in silico* de epítopos de células B y T para PLD y CP40 a partir de un aislado mexicano. Las proteínas PLD y CP40 de *C. pseudotuberculosis* aislado mexicano 2J-L, obtenidas por vía recombinante, constituyen una fuente de antígenos, potencialmente inmunogénicos para el desarrollo de una vacuna o medios diagnósticos.
**Palabras claves:** *Corynebacterium pseudotuberculosis,* Linfadenitis Caseosa, proteínas PLD y CP40

**Abstract**
Recombinant DNA technology has enabled the production of proteins that could be an alternative for the development of new vaccines. The objective of this work was to obtain and *in silic*o characterize the recombinant proteins PLD and CP40 from a Mexican isolate (2J-L) of *Corynebacterium pseudotuberculosis ovis*, antigens with immunogenic potential for vaccines against Caseous lymphadenitis. The *pld* and *cp40* genes were amplified by PCR, cloned into the pGEM-T Easy plasmid, and sequenced for bioinformatic analysis. The PLDr 2J-L and CP40r 2J-L proteins were expressed in *E. coli BL21* (DE3) strains transformed with the pET28a-pld and pET28a-cp40 plasmids, respectively. Phylogenetic analysis based on the sequence of the *pld* and *cp40* genes allowed the 2J-L isolate to be grouped with strains of the *ovis* biovar, showing a closer relationship with the Mexican strain MEX29. Both proteins were characterized *in silico* by determining their physicochemical properties, composition, and predicting their secondary structures, as well as by 3D modeling. The immunogenic potential of the proteins was determined by predicting linear and conformational B-cell epitopes and T-cell epitopes presented in the context of MHC I. For the first time, an *in silico* mapping of B-cell and T-cell epitopes for PLD and CP40 from a Mexican isolate is presented. The recombinant PLD and CP40 proteins from the Mexican isolate 2J-L, obtained via recombinant DNA technology, constitute a source of potentially immunogenic antigens for the development of a vaccine or diagnostic tools.
**Key words:** *Corynebacterium pseudotuberculosis,* Caseous Lymphadenitis, recombinant proteins, PLD, CP40

**Introducción y objetivos**
La Linfadenitis caseosa es una enfermedad causada por *Corynebacterium pseudotuberculosis ovis,* bacteria que origina grandes pérdidas económicas en las producciones ovinas y caprinas. Existen evidencias de la poca efectividad de las vacunas clásicas comerciales empleadas por países productores. La tecnología de ADN recombinante ha permitido obtener proteínas con potencial inmunogénico, siendo una alternativa para la formulación de nuevas vacunas. Los factores de virulencia PLD y CP40 constituyen una fuente de antígenos potencialmente inmunogénicos para el desarrollo de una vacuna o medios diagnósticos. El objetivo del presente trabajo fue obtener y caracterizar las proteínas recombinantes PLD y CP40 de *Corynebacterium pseudotuberculosis ovis,* factores de virulencia con potencial inmunogénico.

**Materiales y métodos**
*Corynebacterium pseudotuberculosis* 2J-L aislado de origen mexicano y la cepa ATCC 43926 (control positivo) se emplearon para la extracción del ADN total con el Kit FAST ID Genomic DNA extraction. La identificación molecular del aislado 2J-L y la amplificación de los genes *pld* y *cp40* se realizó mediante PCR. Los genes se

insertaron en el plásmido replicativo pGEM-Teasy para la secuenciación y análisis filogenético, mientras que el plásmido pET28a se utilizó para la expresión de las proteínas. La expresión de las proteínas se indujo mediante la adición de IPTG (1mM) en el cultivo de las cepas de *E coli* BL21 DE3 transformadas con los plásmidos recombinantes. Las proteínas recombinantes se identificaron mediante electroforesis en gel de poliacrilamida SDS PAGE 15%. Los parámetros físico-químicos de ambas proteínas se determinaron utilizando el servidor ProtParam. El modelado y predicción de las estructuras propuestas para las proteínas PLD y CP40 se realizó mediante el uso del programa Phyre2. El análisis con herramientas bioinformáticas predictivas se llevó a cabo para identificar epítopos potencialmente de unión a Linfocitos B utilizando diferentes programas de la interfaz web web Inmune Epitope Date Base (IEDB). Los epítopos lineales se predijeron con BepiPred 2.0 (puntuación: 0,5), la escala de superficie Emini se empleó en la predicción de epítopos de mayor probabilidad de exposición de superficie (puntuación: 1,0) y la escala de antigenicidad de Kolaskar y Tongaonkar (puntuación: 0,5) se utilizó en la predicción de epítopos con potencialidades antigénicas. Los programas Vaxign y VaxiJen se utilizaron para inferir el potencial de las proteínas como candidatos antigénicos vacunales con un valor de score de 0.5.

**Resultados**

La secuencia de los genes *pld* y *cp40* del aislado 2J-L presentaron porcentajes de similitud de 99% en comparación con secuencias de otros aislamientos de *Corynebacterium pseudotuberculosis* reportadas en la base de datos GenBank (Figura 1).El análisis filogenético basado en *pld* y *cp40* (Figura 2), dirigió la observación a la existencia de similitud entre el aislado 2J-L y otras cepas mexicanas como MEX25 y MEX29.

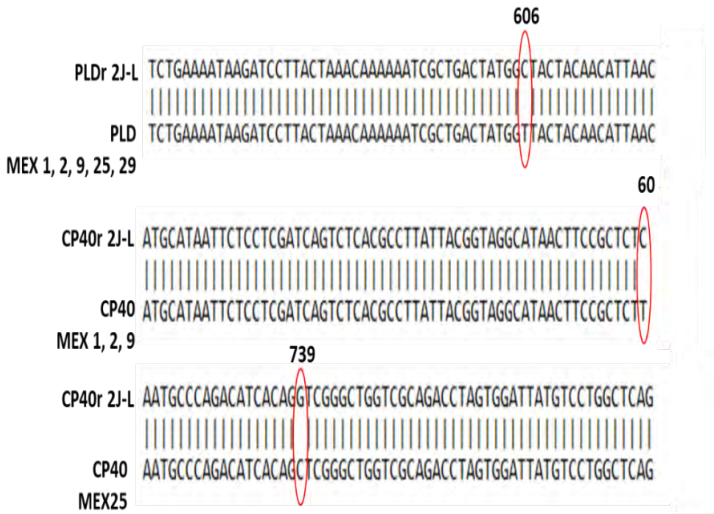


**Figura 1.** Alineamiento de las secuencias de los genes *pld* y *cp40* del aislado 2J-L mediante el programa BLAST en comparación con las secuencias de cepas mexicanas reportadas en la base de datos GenBank. Las líneas indican nucleótidos idénticos y los círculos rojos cambios en la secuencia. El gen *pld* 2J-L presenta un cambio con respecto a la secuencia de cepas MEX1, MEX2, MEX9, MEX25 y MEX29 en la posición 606 (C/T). El gen *cp40* 2J-L muestra un cambio con respecto a las cepas MEX1, MEX2, MEX9 en la posición 60 (C/T) y una variación sobre MEX25 en la posición 739 (G/C).

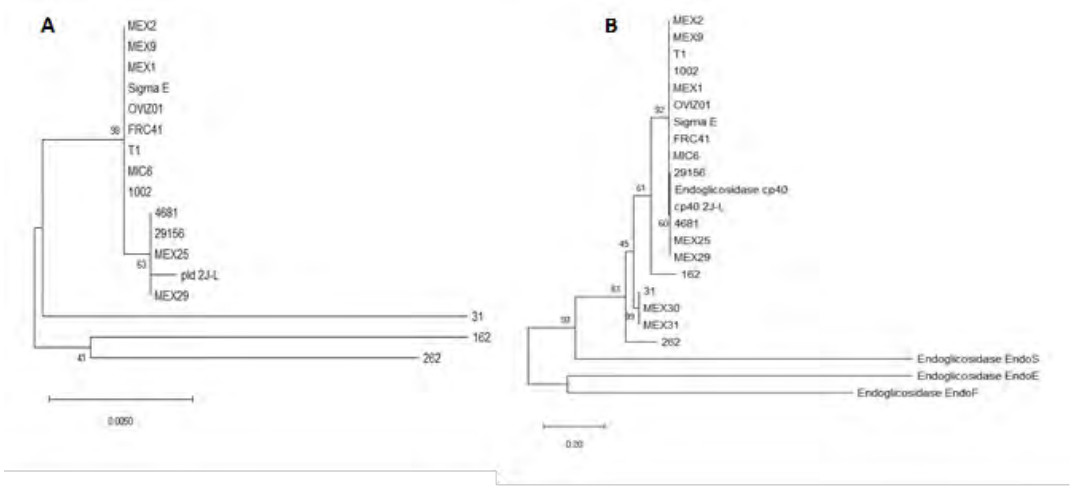


**Figura 2.** Análisis filogenético mediante el empleo del programa MEGAX según el método de Máxima verosimilitud, basado en las secuencias de *pld* (A) y *cp40* (B), en comparación con secuencias reportadas en la base de datos GenBank.

Las proteínas PLD y CP40 se obtuvieron mediante el sistema de expresión pET28a y *E coli* BL21 (DE3) con la inducción por IPTG 1mM (Figura 3).

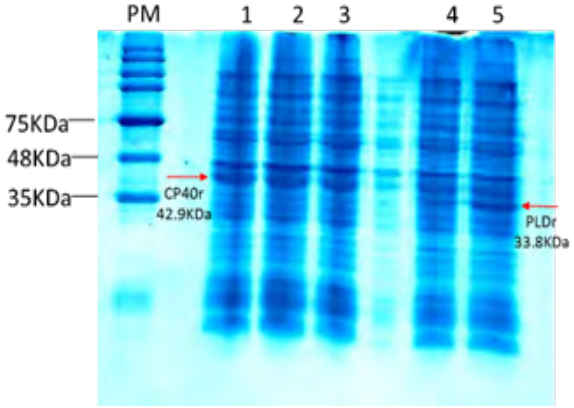


**Figura 3.** Electroforesis en gel de poliacrilamida 15%, SDS-PAGE. PM: Patrón de peso molecular Bluestain 5-245 KDa. Líneas 1,2,3: *E. coli* BL21 DE3 transformada con plasmido pET28a-cp40, expresión de proteína CP40r. Líneas 4, 5 : *E. coli* BL21 DE3 transformadas con plasmido pET28a-pld, expresión de proteína PLDr.

La predicción *in silico* de epítopos de unión a Linfocitos B se realizó utilizando programas de la interfaz web IEDB, cuyos algoritmo se encuentran diseñados para inferir posibles epítopos basados en diferentes características de las proteínas como capacidad de unión a anticuerpos, la accesibilidad a la superficie y el potencial antigénico (Figura 4).

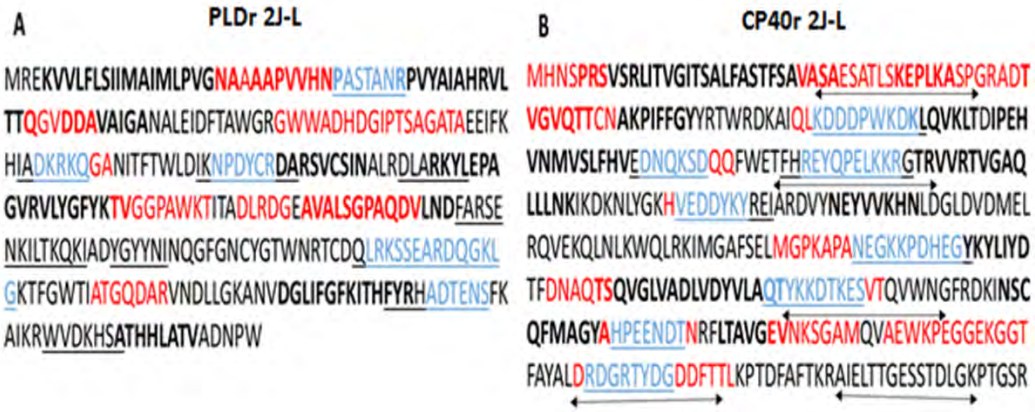

**Figura 4**. Identificación *in silico* de epítopos lineales de células B de las proteínas PLD **(A)** y CP40 **(B),** basado en la predicción bioinformatica de la capacidad de unión a anticuerpos, la accesibilidad a la superficie y el potencial antigénico mediante el empleo de la interface web Inmune Epitope Date Base. Epítopos de unión a anticuerpos se representan en rojo, epítopos de superficie se indican por una secuencia subrayada, epítopos antigénicos en letras en negrita. La secuencia que comparte la capacidad de unirse a los anticuerpos y esta expuesta a la superficie se muestra en azul. Las flechas indican secuencias en CP40 que interactúan con el receptor Toll Like 2.

La respuesta inmune celular es de suma importancia, en especial la activación de los linfocitos T, para la resolución de las infecciones bacterianas intracelulares. Por tal motivo se realizó la predicción bioinformática de posibles epítopos de células T en el contexto de la presentación de antígenos mediante la unión a MHC clase I de modelo murino, para ambas proteínas, mediante el empleo de las herramientas del portal web IEDB Tabla 1.

**Tabla 1. Predicción *in silico* de epítopos de células T presentados en el contexto del MHC I de modelo murino, de las proteínas PLD y CP40.**

| Proteínas | Alelo | Inicio | Fin | Tamaño | Epítopos | Score |
|---|---|---|---|---|---|---|
| PLD | H-2-Kb | 146 | 154 | 9 | VLYGFYKTV | 0.916 |
| | H-2-Kk | 279 | 286 | 8 | TENSFKAI | 0.87 |
| | H-2-Kb | 104 | 111 | 8 | ANITFTWL | 0.822 |
| | H-2-Kk | 89 | 96 | 8 | AEEIFKHI | 0.791 |
| | H-2-Kd | 39 | 47 | 9 | VYAIAHRVL | 0.77 |
| | H-2-Db | 56 | 65 | 10 | VAIGANALEI | 0.715 |
| | H-2-Kk | 139 | 147 | 9 | LEPAGVRVL | 0.715 |
| | H-2-Kd | 202 | 210 | 9 | GYYNINQGF | 0.628 |
| | H-2-Kb | 4 | 11 | 8 | KVVLFLSI | 0.62 |
| | H-2-Kd | 137 | 146 | 10 | KYLEPAGVRV | 0.609 |
| | H-2-Kb | 199 | 206 | 8 | ADYGYYNI | 0.553 |
| | H-2-Kk | 139 | 146 | 8 | LEPAGVRV | 0.545 |
| | H-2-Kk | 63 | 70 | 8 | LEIDFTAW | 0.526 |
| | H-2-Kb | 56 | 63 | 8 | VAIGANAL | 0.524 |
| | H-2-Kb | 266 | 273 | 8 | FGFKITHF | 0.522 |
| | H-2-Qa1 | 138 | 146 | 9 | YLEPAGVRV | 0.516 |
| CP40 | H-2-Kk | 173 | 181 | 9 | NEYVVKHNL | 0.943 |
| | H-2-Kk | 294 | 302 | 9 | EENDTNRFL | 0.927 |
| | H-2-Kk | 158 | 167 | 10 | VEDDYKYREI | 0.694 |
| | H-2-Kb | 205 | 213 | 9 | KIMGAFSEL | 0.672 |
| | H-2-Qa1 | 137 | 145 | 9 | RTVGAQLLL | 0.664 |
| | H-2-Kb | 206 | 213 | 8 | IMGAFSEL | 0.654 |
| | H-2-Kk | 228 | 235 | 8 | HEGYKYLI | 0.651 |
| | H-2-Qa1 | 333 | 341 | 9 | ALDRDGRTY | 0.645 |
| | H-2-Kk | 172 | 181 | 10 | YNEYVVKHNL | 0.61 |
| | H-2-Kd | 163 | 171 | 9 | KYREIARDV | 0.58 |
| | H-2-Kk | 294 | 301 | 8 | EENDTNRF | 0.568 |
| | H-2-Qa1 | 205 | 213 | 9 | KIMGAFSEL | 0.539 |
| | H-2-Kb | 339 | 349 | 11 | RTYDGDDFTTL | 0.53 |
| | H-2-Kb | 135 | 143 | 9 | VVRTVGAQL | 0.52 |
| | H-2-Kb | 17 | 25 | 9 | TSALFASTF | 0.502 |

Todos los epítopos identificados fueron conservados en un 100%, por las proteínas PLD y CP40 de las cepas de origen mexicano MEX1, MEX2, MEX9, MEX25 y

MEX29. El programa Vaxign identificó ambas proteínas como antigénicas con función de adhesión y VaxiJen clasificó ambas proteínas como antígenos inmunogénicos probables.

**Pruebas complementarias**

La composición de amino ácidos, el número de residuos y su porciento de representación en las proteínas se muestran en la Tabla 2.

**Tabla 2.** Composición y características físico-químicas de las proteínas PLD y CP40.

| Proteínas | PLD | | CP40 | |
|---|---|---|---|---|
| Amino ácidos | No. Residuos | % | No. Residuos | % |
| Ala (A) | 40 | 13.03% | 27 | 7.12% |
| Arg (R) | 18 | 5.9% | 19 | 5.00% |
| Asn (N) | 17 | 5.50% | 16 | 4.22% |
| Asp (D) | 23 | 7.50% | 31 | 8.20% |
| Cys (C) | 4 | 1.30% | 2 | 0.50% |
| Glu (E) | 9 | 2.90% | 24 | 6.30% |
| Gln (Q) | 8 | 2.60% | 17 | 4.50% |
| Gly (G) | 25 | 8.10% | 26 | 6.90% |
| His (H) | 9 | 2.90% | 8 | 2.10% |
| Ile (I) | 20 | 6.50% | 11 | 2.90% |
| Leu (L) | 20 | 6.50% | 29 | 7.70% |
| Lys (K) | 19 | 6.20% | 34 | 9.00% |
| Met (M) | 3 | 1.00% | 7 | 1.80% |
| Phe (F) | 12 | 3.90% | 16 | 4.20% |
| Pro (P) | 10 | 3.30% | 14 | 3.70% |
| Ser (S) | 11 | 3.60% | 20 | 5.30% |
| Thr (T) | 21 | 6.80% | 29 | 7.70% |
| Trp (W) | 9 | 2.90% | 6 | 1.60% |
| Tyr (Y) | 10 | 3.30% | 16 | 4.20% |
| Val (V) | 19 | 6.20% | 27 | 7.10% |
| Formula | $C_{1517}H_{2346}N_{432}O_{439}S_{7}$ | | $C_{1908}H_{2967}N_{525}O_{588}S_{9}$ | |
| Número de aa | 307 | | 379 | |
| Peso Molecular | 33.884 kDa | | 42.957 | |
| pI teórico | 8.91 | | 6.48 | |

| | | |
|---|---|---|
| Coeficiente de extincion | 64650 M-1 cm-1 | 56965 M-1 cm-1 |
| Vida media | 30 h Células de mamiferos | 30 hours Células de mamiferos |
| | 20 h Levaduras | 20 h Levaduras |
| | 10 h *E coli* | 10 h *E coli* |
| Indice de Inestabilidad | 28.64= Estable | 21.20= Estable |
| Indice alifatico | 81.79 | 68.94 |
| GRAVY | -0.283 | -0.692 |

La estructura secundaria de las proteínas se predijo basado en el análisis de las matrices generadas por PSI-BLAST. Las estructuras de ambas proteínas se predijeron con menos del 30% de desorden, lo que sugiere que las secuencias se encuentran representadas en la estructura propuesta por el programa en su conformación correcta. En ambas proteínas se identificó una estructura de barril TIM (αβ). La estructura secundaria de PLD presentó un total de 44% de hélices alfa, 15% de hojas beta y 16% de regiones desordenadas (Figura 6A). El barril TIM (αβ) y la cola SMD de la región C- terminal, son estructuras características de las enzimas Esfingomielinasas, y fueron identificadas en la estructura secundaria de PLD 2J-L.

**A**

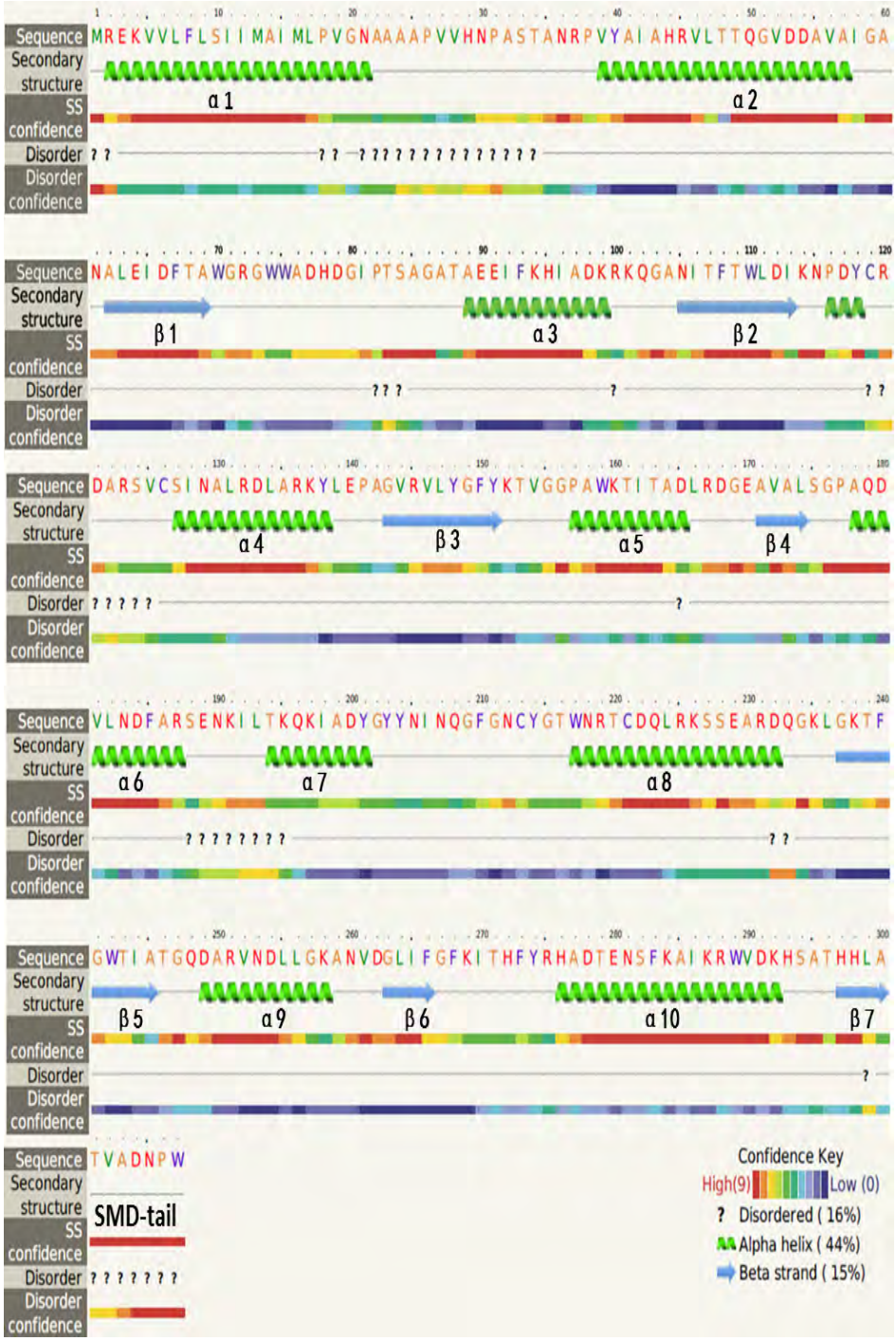
Sequence
Secondary structure
SS confidence
Disorder
Disorder confidence
MREKVVLFLSIIMAIMLPVGNAAAAPVVHNPASTANRPVYAIAHRVLTTQGVDDAVAIGA
α1
α2
NALEIDFTAWGRGWWADHDGIPTSAGATAEEIFKHIADKRKQGANITFTWLDIKNPDYCR
β1
α3
β2
DARSVCSINALRDLARKYLEPAGVRVLYGFYKTVGGPAWKTITADLRDGEAVALSGPAQD
α4
β3
α5
β4
VLNDFARSENKILTKQKIADYGYYNINQGFGNCYGTWNRTCDQLRKSSEARDQGKLGKTF
α6
α7
α8
GWTIATGQDARVNDLLGKANVDGLIFGFKITHFYRHADTENSFKAIKRWVDKHSATHHLA
β5
α9
β6
α10
β7
TVADNPW
SMD-tail
Confidence Key
High(9)
Low (0)
? Disordered ( 16%)
Alpha helix ( 44%)
Beta strand ( 15%)

**B**

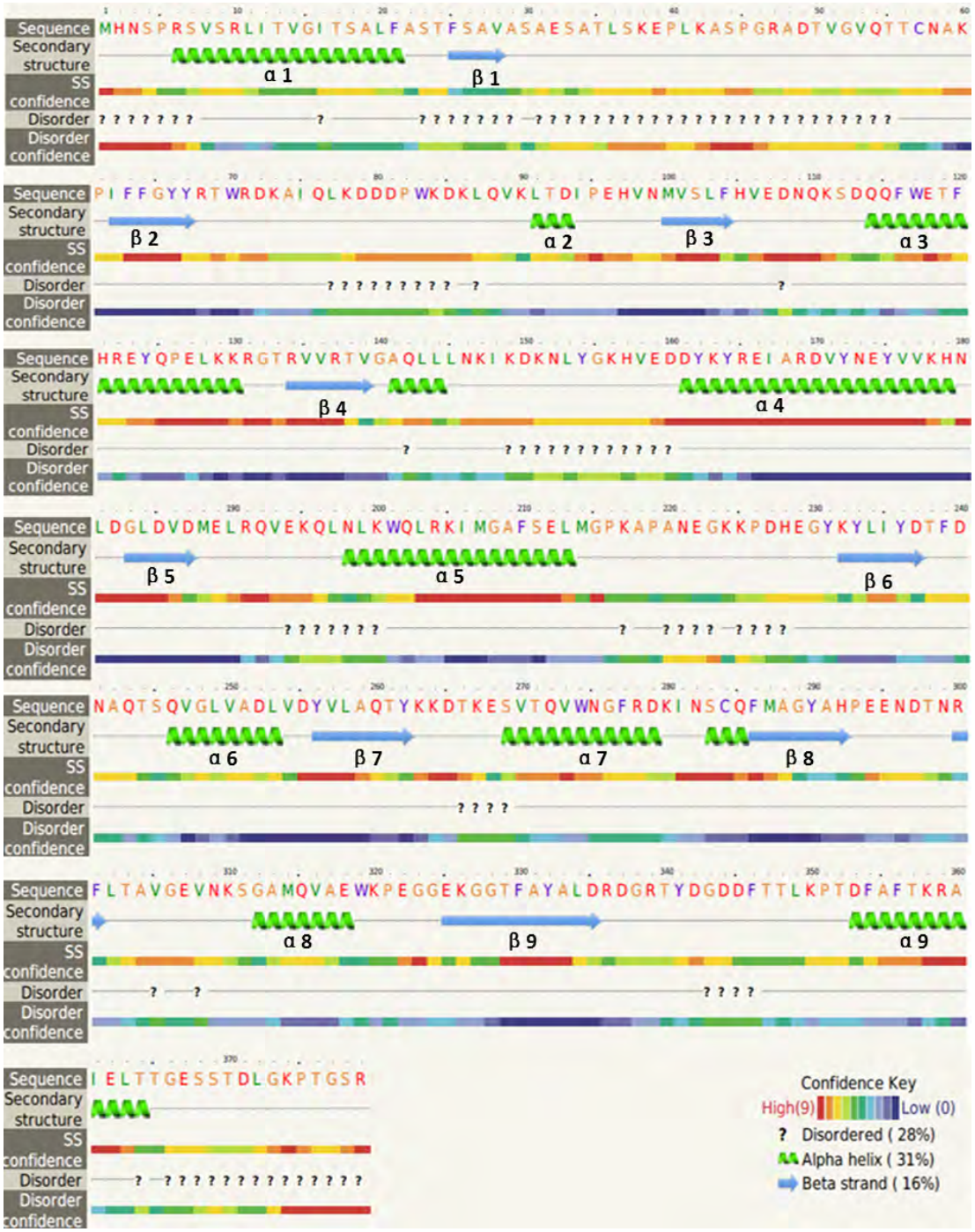
Sequence
Secondary structure
SS confidence
Disorder
Disorder confidence
MHNSPRSVSRLITVGITSALFASTFSAVASAESATLSKEPLKASPGRADTVGVQTTCNAK
α 1
β 1
PIFFGYYRTWRDKAIQLKDDDPWKDKLQVKLTDIPEHVNMVSLFHVEDNQKSDQQFWETF
β 2
α 2
β 3
α 3
HREYQPELKKRGTRVVRTVGAQLLLNKIKDKNLYGKHVEDDYKYREIARDVYNEYVVKHN
β 4
α 4
LDGLDVDMELRQVEKQLNLKWQLRKIMGAFSELMGPKAPANEGKKPDHEGYKYLIYDTFD
β 5
α 5
β 6
NAQTSQVGLVADLVDYVLAQTYKKDTKESVTQVWNGFRDKINSCQFMAGYAHPEENDTNR
α 6
β 7
α 7
β 8
FLTAVGEVNKSGAMQVAEWKPEGGEKGGTFAYALDRDGRTYDGDDFTTLKPTDFAFTKRA
α 8
β 9
α 9
IELTTGESSTDLGKPTGSR
Confidence Key
High(9)
Low (0)
? Disordered ( 28%)
Alpha helix ( 31%)
Beta strand ( 16%)

**Figura 6.** Predicción *in silico* de la estructura secundaria de PLD **(A)** y CP40 **(B).** La secuencia se representa con los residuos de aminoácidos coloreados: (A, S, T, G, P: pequeños / polar) son amarillos, (M, I, L, V: hidrofóbicos) son verdes, (K, R, E, N, D, H, Q: cargado) son rojos y (W, Y, F, C: aromático + cisteína) son morados. La predicción de la estructura secundaria comprende las topologías de: hélice α (verde), hoja β (flechas azules) y bobina o enrollado (líneas grises). Los signos de interrogación indican regiones desordenadas. La confianza de cada predicción se indica con color rojo para una confianza alta y azul para una confianza baja. (**A)** Estructura de barril TIM formada por 7αβ y SMS-tail de la proteína PLD. (**B)** Estructura de barril TIM (αβ) de endoglicosidasas, representado en la secuencia de la proteína CP40.

La estructura secundaria de CP40 presentó 31% de hélice alfa, 16% de hojas beta y 28% de regiones desordenadas. La estructura de la hélice del extremo N- terminal se predijo con una confianza media y el extremo C presentó una estructura de hélice y espiral predicha como una región desordenada. La estructura secundaria de barril TIM (αβ) característico en las endoglicosidasas se detectó en la estructura de CP40 2J-L, con la topología típica de la familia de proteínas GH18 (Figura 6B).

## Discusión

En México varios estudios han demostrados la presencia de *C. pseudotuberculosis* en los rebaños ovinos y caprinos en diferentes regiones del país (Parise *et al*., 2018). El desarrollo de la tecnología de ADN recombinante y la optimización de los bioprocesos ha permitido la obtención de proteínas heterólogas en grandes cantidades y con características similares a las proteínas nativas. Por otra parte las técnicas bioinformáticas permiten caracterizar las moléculas posibles candidatos para el desarrollo de nuevas vacunas, evitando el uso de animales de experimentación en las primeras etapas del diseño, así como logrando un ahorro significativo en tiempo y gastos de la investigación.

Las proteínas PLD y CP40 constituyen antígenos conservados de *Corynebacterium pseudotuberculosis,* y estudios previos resaltan su uso *in vivo* en diferentes formulaciones vacunales contra la Linfadenitis caseosa. Los epítopos de células B para PLDr y CP40r se determinaron mediante el análisis bioinformático de diferentes propiedades inmunogénicas predichas con programas cuyo algoritmo infiere posibles propiedades inmunogénicas como: unión de epítopos con anticuerpos, secuencias más probables de exposición a la superficie y secuencias de mayor antigenicidad.

Se analizó una gama de péptidos compuestos de 5 a 35 residuos de aminoácidos y, teniendo en cuenta el valor de corte establecido para cada criterio, se eligieron las secuencias que conforman con mayor probabilidad los epítopos de células B para PLDr 2J-L y CP40r 2J-L.

Los péptidos se mapearon en las secuencias de PLDr 2J-L y CP40r 2J-L, indicando qué epítopos de células B tienen la mayor probabilidad de interactuar con anticuerpos (Ab), de encontrarse en la superficie y ser más antigénicos. Además, se identificaron las secuencias que comparten la propiedad de unión de Ab y

exposición superficial. También se identificaron las secuencias de CP40r 2J-L que interactúan con el receptor Toll-Like 2.
El potencial inmunogénico de las proteínas se determinó mediante la predicción de epítopos lineales y discontinuos de células B y epítopos de células T presentados en el contexto del MHC I. El mapeo de epítopos puede llevarse a cabo utilizando técnicas experimentales; sin embargo, estas requieren tiempo, implican procesos lentos y costosos, por lo que los estudios *in silico* surgen como una alternativa para la estimación de los epítopos mediante el empleo de técnicas bioinformáticas. Los resultados obtenidos permiten tener una referencia de las posibles secuencias que con mayor probabilidad se podrían emplear en próximos análisis para la identificación de epítopos de estas proteínas mediante análisis *in vitro* o *in vivo*.
Por primera vez se presenta un mapeo *in silico* de epítopos de células B y T para PLD y CP40 a partir de un aislado mexicano. Las proteínas PLD y CP40 de *C. pseudotuberculosis* aislado mexicano 2J-L, obtenidas por vía recombinante, constituyen una fuente de antígenos potenciales para el desarrollo de una vacuna o medios diagnósticos.

## Conclusiones

La contribución científica radica en el uso de la tecnología de ADN recombinante y herramientas bioinformáticas para la obtención y caracterización de las proteínas PLD y CP40 vía recombinante mediante el empleo del sistema de expresión en *E coli BL21 DE3*. Los genes completos *pld* y *cp40* del aislado mexicano 2J-L se amplificaron, se clonaron y analizaron; como factores de virulencia de *Corynebacterium pseudotuberculosis*. Se puede destacar como importancia médica la identificación *in silico* de epítopos de linfocitos B y linfocitos T en ambas proteínas, lo que indica de forma preliminar el potencial inmunogénico de estas moléculas y aboga por su uso como antígenos en el desarrollo de vacunas.

## Bibliografia

Rodríguez-Domínguez MC, Montes de Oca Jiménez R, Varela-Guerreo JA. Linfadenitis caseosa: factores de virulencia, patogénesis y vacunas. Revista Mexicana de Ciencias Pecuarias. 2021, 12(4):1221-49. https://doi.org/10.22319/rmcp.v12i4.5699.

Rodrigo-Barros de Pinho S, Brilhante-Bezerra FS, Sibele B.Vaccines for caseous lymphadenitis: up-to-date and forward-looking strategies. Applied Microbiology and Biotechnology. 2021, 105: 2287–96. https://doi.org/10.1007/s00253-021-11191-4.

Parise D, Parise M, Viana MVC, Muñoz BAV, Cortés-Pérez YA, Azevedo V. First genome sequencing and comparative analyses of *Corynebacterium pseudotuberculosis* strains from Mexico. Stand in Genomic Sci. 2018, *13*(21).

# PERITONITIS GRANULOMATOSA NECROSANTE BIFOCAL CON ESTRUCTURAS LEVADURIFORMES INTRALESIONALES EN UN GATO DOMÉSTICO: REPORTE DE CASO

**Ortega CJI*[1], Ríos HDR[2], Maldonado CE[1], Segundo ZC[1]**

[1]Unidad de Servicios de Diagnóstico y Constatación (USEDICO) del Centro de Enseñanza, Investigación y Extensión en Producción Animal en Altiplano (CEIEPAA), FMVZ.UNAM., [2]Programa Multidisciplinario de Posgrado en Ciencias Ambientales (PMPCA), Universidad Autónoma de San Luis Potosí (UASLP)

**Correspondencia: jeivoc10@gmail.com**

## Resumen

Las lesiones granulomatosas peritoneales en felinos representan un reto diagnóstico debido a su asociación con múltiples etiologías infecciosas, inflamatorias y neoplásicas. El objetivo del presente trabajo fue describir los hallazgos macroscópicos, histopatológicos y moleculares observados en dos masas de cavidad abdominal remitidas a la USEDICO-CEIEPAA-UNAM provenientes de un gato doméstico macho de 8 años.

Macroscópicamente, ambas lesiones presentaron cápsula fibrosa, áreas amarillentas, necrosis y focos mineralizados. Histológicamente, se observó inflamación piogranulomatosa necrosante compuesta por abundantes macrófagos epitelioides, histiocitos, células gigantes multinucleadas, infiltrado linfoplasmocítico y supurativo, asociados a múltiples estructuras levaduriformes redondas a ovales de aproximadamente 5–10 µm, algunas en gemación.

A partir de tejido embebido en parafina se realizó extracción de ADN y posteriormente RAPD-PCR utilizando el cebador OPE-18, así como PCR dirigida a la región ITS/5.8S del ADN ribosomal fúngico. Ambas masas mostraron amplificación molecular compatible con material genético fúngico.

Los hallazgos demuestran un proceso inflamatorio piogranulomatoso asociado a una infección micótica sistémica.

**Palabras clave:** granulomatosis micótica, levaduras, PCR

## Abstract

Peritoneal granulomatous lesions in felines represent a diagnostic challenge due to their association with multiple infectious, inflammatory, and neoplastic etiologies. The aim of the present study was to describe the gross, histopathological, and molecular findings observed in two abdominal cavity masses submitted to USEDICO-CEIEPAA-UNAM from an 8-year-old male domestic cat.

Grossly, both lesions exhibited a fibrous capsule, yellowish areas, necrosis, and mineralized foci. Histologically, necrotizing pyogranulomatous inflammation composed of abundant epithelioid macrophages, histiocytes, giant multinucleated cells, lymphoplasmacytic and suppurative infiltrate associated with multiple round-to-oval yeast-like structures measuring approximately 5–10 µm, some showing budding, was observed.

DNA extraction was performed from paraffin-embedded tissue, followed by RAPD-PCR using the OPE-18 primer, as well as PCR targeting the fungal ribosomal ITS/5.8S region. Both masses showed molecular amplification compatible with fungal genetic material.
The findings suggest a pyogranulomatous inflammatory process associated with a systemic fungal infection.
**Keywords:** mycotic granulomatosis, yeasts, PCR.

## Introducción

Las lesiones granulomatosas y piogranulomatosas peritoneales en felinos representan un reto diagnóstico debido a la amplia variedad de etiologías infecciosas, inflamatorias y neoplásicas involucradas. Diversos agentes infecciosos pueden inducir inflamación granulomatosa grave con formación de nódulos o masas pseudotumorales que macroscópicamente pueden confundirse con procesos neoplásicos, particularmente en cavidad abdominal y tracto gastrointestinal (1,2).
Las infecciones micóticas constituyen una causa importante de enfermedad sistémica en perros y gatos, especialmente en animales inmunocomprometidos o con alteraciones tisulares predisponentes. Histológicamente, estas infecciones suelen caracterizarse por inflamación granulomatosa o piogranulomatosa asociada con necrosis, fibrosis e infiltrado compuesto por macrófagos epitelioides, células gigantes multinucleadas y estructuras fúngicas intra o extracelulares (2,3). En medicina veterinaria se han descrito granulomatosis micóticas gastrointestinales asociadas con compromiso de órganos abdominales linfonodos regionales, capaces de simular lesiones tumorales (1,2).
Diversos hongos levaduriformes y dimórficos han sido relacionados con este tipo de lesiones, incluyendo *Candida* spp., *Cryptococcus* spp., *Histoplasma capsulatum*, *Blastomyces dermatitidis*, *Coccidioides* spp., así como agentes causantes de feohifomicosis y pseudomicetomas felinos (2–4). Aunque muchas de estas infecciones presentan patrones histológicos similares, la identificación etiológica resulta fundamental debido a las diferencias en pronóstico, tratamiento y comportamiento biológico.
Las levaduras del género *Candida* forman parte de la microbiota normal de mucosas gastrointestinales y genitourinarias; sin embargo, bajo determinadas condiciones pueden comportarse como patógenos oportunistas capaces de invadir tejidos y producir inflamación granulomatosa grave (4,5). Se ha descrito que la alteración de las barreras mucosas, el daño tisular previo y los procesos inflamatorios subyacentes favorecen la invasión tisular por *Candida* spp. (5). En felinos se han reportado granulomas gastrointestinales asociados a *Candida albicans*, caracterizados por abundantes estructuras levaduriformes intralesionales y lesiones clínicamente compatibles con procesos neoplásicos o inflamatorios crónicos (4).

De manera similar, *Cryptococcus* spp. puede inducir inflamación granulomatosa o piogranulomatosa multisistémica asociada con abundantes levaduras encapsuladas, particularmente en animales inmunocomprometidos (6). Asimismo, otras micosis sistémicas como histoplasmosis, blastomicosis y coccidioidomicosis han sido asociadas con lesiones granulomatosas intraabdominales en animales domésticos (2).

Dentro de los diagnósticos diferenciales también debe considerarse la peritonitis infecciosa felina (PIF), especialmente en su forma seca, debido a su capacidad para producir inflamación granulomatosa multisistémica y formación de nódulos en cavidad abdominal (7,8). Debido a la similitud morfológica entre estos procesos, el estudio histopatológico y las pruebas complementarias son fundamentales para orientar el diagnóstico etiológico de las lesiones observadas.

**Objetivo**

Describir los hallazgos macroscópicos, histopatológicos y moleculares observados en dos masas de cavidad abdominal de un gato doméstico remitidas a la Unidad de Servicios de Diagnóstico y Constatación (USEDICO-CEIEPAA-UNAM).

**Historia Clínica**

Se remitieron a la Unidad de Servicios de Diagnóstico y Constatación (USEDICO-CEIEPAA-UNAM) dos masas fijadas en formalina al 10%, provenientes de cavidad abdominal de un gato doméstico macho de 8 años, identificado como “Tai”, para evaluación histopatológica. La información clínica remitida fue limitada y únicamente se indicó la presencia de masas abdominales observadas durante exploración quirúrgica.

**Descripción morfológica macroscópica**

La masa A correspondió a una lesión multinodular blanca-amarillenta con áreas negras entremezcladas, la cual midió aproximadamente 7 x 4 x 3.5 cm. La superficie era irregular, de aspecto empedrado y estaba recubierta por una cápsula de tejido conectivo. Al corte presentó aspecto bilobulado, color amarillo oscuro y consistencia gelatinosa, con múltiples áreas blanquecinas de aspecto mineral (Fig.1A).

La masa B correspondió a un nódulo blanco que midió aproximadamente 1.3 x 1 x 1 cm, era esférico, de superficie irregular, rodeado por una cápsula de tejido fibroso. Al corte era amarillo oscuro con pequeñas áreas blancas mineralizadas (Fig.1B).

**Descripción microscópica**

En las secciones histológicas sin tejido de referencia se identifican nódulos rodeados por una cápsula de tejido fibroso con macrófagos epitelioides, células gigantes multinucleadas e histiocitos entremezclados con neutrófilos. De manera aleatoria se observan focos de infiltrado inflamatorio linfoplasmocítico. En algunas áreas se observa material granular acelular basofílico compatible con mineralización. Ocasionalmente se observan estructuras levaduriformes redondas a ovales con halo claro, de aproximadamente 5–10 µm (Fig. 2), algunas de las

cuales se encuentran en gemación. Además, se observa una extensa área central de necrosis.

**Pruebas complementarias**

Obtención de material molecular a partir de tejido embebido en parafina:

Se realizaron cortes de 4 µm de cada masa embebida en parafina y se colocaron en microtubos estériles de 1.5 mL. A cada muestra se le agregó 1 mL de etanol absoluto al 100 %, se homogenizó mediante vórtex y se incubó a 37 °C durante 20 min. Posteriormente, se centrifugó a 6,000 rpm durante 6 min y se retiró cuidadosamente el sobrenadante con una punta estéril. Se añadió nuevamente 1 mL de etanol absoluto al 100 % y las muestras se centrifugaron a 12,000 rpm durante 15 min para favorecer la formación de la pastilla. El etanol fue retirado cuidadosamente y los microtubos se dejaron abiertos durante la noche para permitir la evaporación completa del alcohol residual. A partir del material residual obtenido tras el procesamiento de tejido embebido en parafina, se realizó extracción de ADN utilizando el kit QIAamp DNA Stool Mini Kit® (QIAGEN).

RAPD-PCR

Se realizó una reacción RAPD-PCR utilizando el cebador OPE-18 y Master Mix de Roche®.

El cebador OPE-18 ha sido previamente descrito como útil para generar patrones reproducibles de amplificación en diferentes especies de *Candida*, permitiendo la diferenciación entre especies patógenas mediante el análisis de perfiles de bandas obtenidos en gel de agarosa. Estudios previos han demostrado que el RAPD con OPE-18 presenta sensibilidad adecuada para la identificación de especies como *Candida albicans*, *Candida glabrata*, *Candida tropicalis*, *Candida krusei* y *Candida lusitaniae* (9).

Como controles positivos se emplearon cepas de *Candida albicans*, *Candida glabrata* y *Candida parapsilosis*, mientras que agua libre de ADN se utilizó como control negativo.

Los productos de amplificación se analizaron mediante electroforesis en gel de agarosa al 2 %. Se observaron bandas de amplificación en las dos muestras correspondientes a las masas A y B, utilizando el cebador OPE-18, lo que sugirió inicialmente la presencia de material genético fúngico en las muestras analizadas.

PCR dirigida a región ITS/5.8S

Posteriormente, se realizó una reacción de PCR utilizando cebadores dirigidos a la región ITS/5.8S del ADN ribosomal fúngico y Taq DNA Polymerase de QIAGEN®, con el objetivo de confirmar la presencia de material genético fúngico en las muestras analizadas y obtener productos de amplificación compatibles con su posterior purificación y secuenciación molecular.

Como controles positivos se empleó ADN de *Candida albicans*, *Candida glabrata, Candida kefyr, Candida parapsilosis* y *Cryptococcus spp.*, mientras que *Leptospira interrogans* y agua libre de ADN fueron utilizados como controles negativos. Las muestras analizadas correspondieron a las masas A y B (Fig.4).
Los productos de amplificación fueron evaluados mediante electroforesis en gel de agarosa al 1.2 %. Se observaron bandas de aproximadamente 580 pb en las muestras A y B, compatibles con amplificación positiva de ADN fúngico.
A diferencia de la técnica RAPD-PCR, los productos amplificados obtenidos mediante PCR dirigida a la región ITS/5.8S pueden ser purificados y sometidos a secuenciación molecular para la caracterización posterior del agente fúngico. Los productos de PCR de las muestras A y B fueron purificados utilizando el kit QIAquick PCR Purification Kit (QIAGEN®) para su posterior secuenciación.

**Diagnósticos diferenciales**

Infección fúngica sistémica por *Candida spp*

Infección fúngica sistémica por *Cryptococcus spp*

Peritonitis Infecciosa Felina (Forma Seca)

Carcinomatosis peritoneal

**Discusión y Conclusiones**

Las lesiones observadas en ambos fragmentos de tejido fueron compatibles con un proceso granulomatoso y piogranulomatoso crónico asociado con abundantes estructuras levaduriformes, sugiriendo una posible etiología fúngica. Macroscópicamente, las lesiones presentaron características pseudotumorales capaces de confundirse con procesos neoplásicos, hallazgo previamente descrito en micosis sistémicas en felinos (1–4).
La amplificación positiva obtenida mediante RAPD-PCR y PCR dirigida a la región ITS/5.8S apoyó la presencia de material genético fúngico en ambas muestras. Asimismo, la PCR dirigida a ITS/5.8S permitió obtener productos amplificados aptos para purificación y secuenciación molecular. Actualmente, las muestras A y B se encuentran en proceso de secuenciación para confirmar la identidad del agente etiológico involucrado.
En conclusión, este caso resalta la importancia de incluir las infecciones fúngicas sistémicas dentro de los diagnósticos diferenciales de lesiones granulomatosas peritoneales en felinos, así como el valor complementario de las técnicas histopatológicas y moleculares para su diagnóstico.

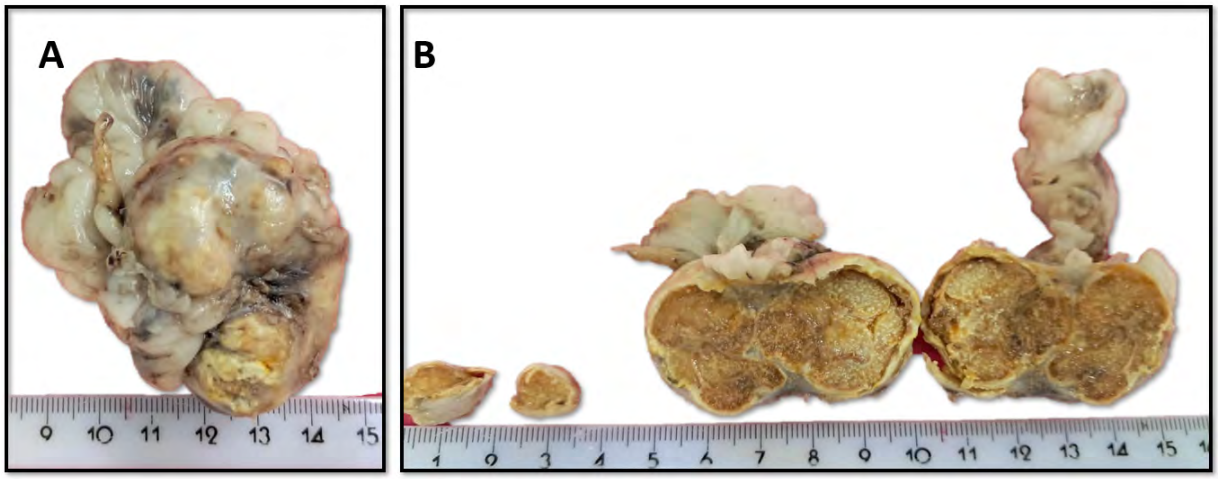


**Figura 1.** Hallazgos macroscópicos de masas provenientes de cavidad abdominal en un gato doméstico. (A) Masa multinodular encapsulada con superficie irregular y áreas oscuras. (B) Corte de la masa que muestra múltiples nódulos amarillentos con áreas de necrosis y mineralización.

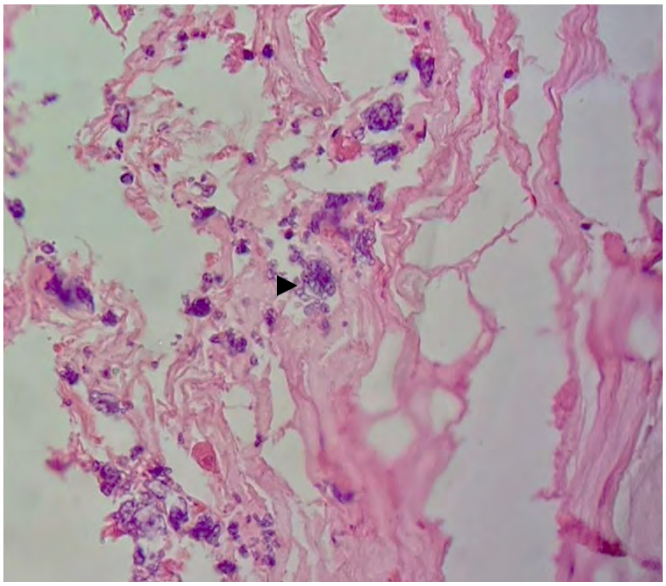

**Figura 2**. Lesión inflamatoria granulomatosa con infiltrado inflamatorio y estructuras compatibles con levaduras (flecha). Tinción H&E. 40×.

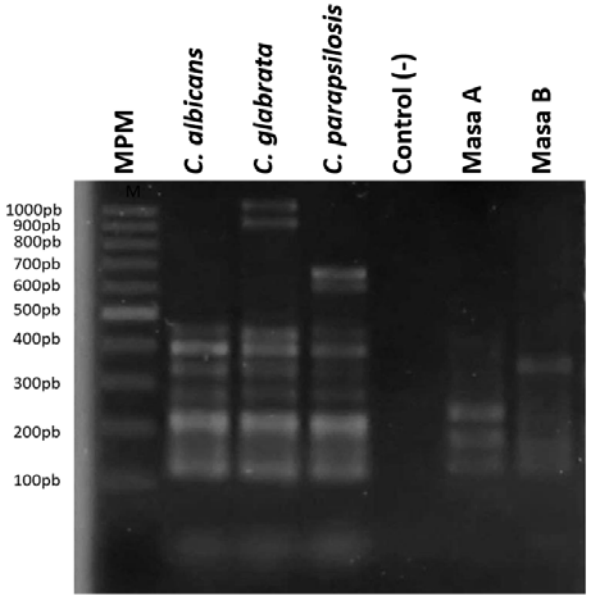


**Figura 3.** RAPD-PCR con cebador OPE-18. Gel de agarosa al 2 %.MPM: marcador de peso molecular; controles positivos (*Candida albicans, C. glabrata, C. parapsilosis*); control negativo (agua); Muestras (masa A y masa B).

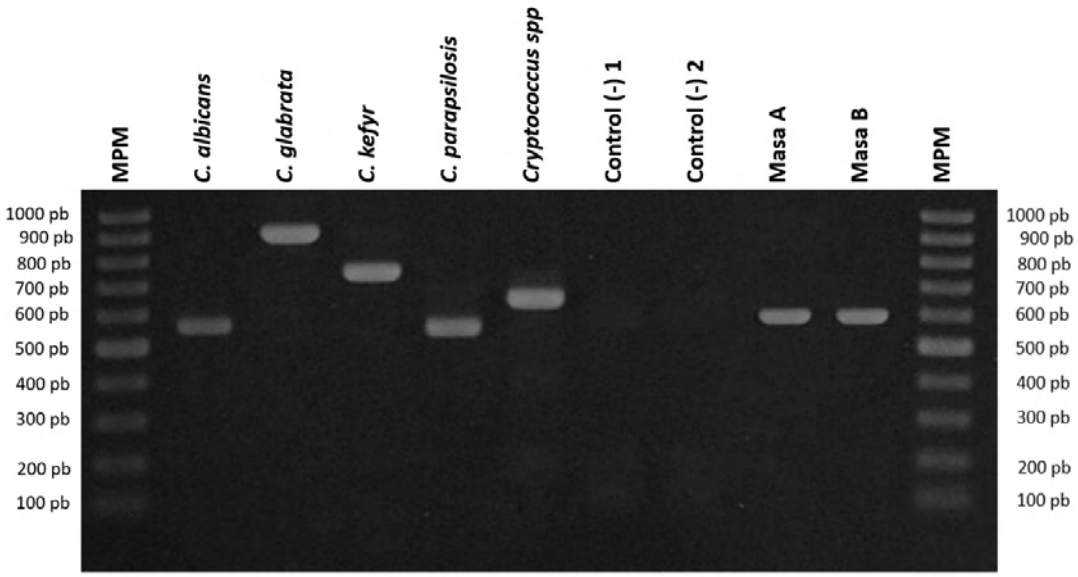


**Figura 4.** PCR con cebador ITS/5.8S panfúngico. Gel de agarosa al 1.2%. MPM: marcador de peso molecular; controles positivos (*Candida albicans, C. glabrata, C. kefyr, C. parapsilosis, Cryptococcus spp.*); control negativo1 (C-) *Leptospira interrogans;* control negativo 2 (C-) agua, muestras (Masa A y Masa B).

## Referencias


1. Barbosa G, Fernández E, Luengo A, Vale O. Granulomatosis micótica del tubo digestivo en caninos: estudio clínico radiológico y anatomopatológico. Rev Científica FCV-LUZ. 1998;8(2):177-85.
2. Alves RC, Soares YGS, Costa DFL, Firmino MO, Brito Junior JRC, Souza AP, et al. Fungal diseases in dogs and cats in Northeastern Brazil. Pesq Vet Bras. 2023;43:e07169. doi:10.1590/1678-5150-pvb-7169.
3. Duchaussoy AC, Rose A, Talbot JJ, Barrs VR. Gastrointestinal granuloma due to *Candida albicans* in an immunocompetent cat. Med Mycol Case Rep. 2015;10:14-7. doi:10.1016/j.mmcr.2015.12.002.
4. Bradford K, Meinkoth J, McKeirnen K, Love B. *Candida* peritonitis in dogs: report of 5 cases. Vet Clin Pathol. 2013;42(2):227-33. doi:10.1111/vcp.12047.
5. Ong RK, Raisis AL, Swindells KL. *Candida albicans* peritonitis in a dog. J Vet Emerg Crit Care (San Antonio). 2010;20(1):143-7. doi:10.1111/j.1476-4431.2009.00481.x.
6. Pennisi MG, Hartmann K, Lloret A, Ferrer L, Addie D, Belák S, et al. Cryptococcosis in cats: ABCD guidelines on prevention and management. J Feline Med Surg. 2013;15(7):611-8. doi:10.1177/1098612X13489224.
7. Cony FG, Pereira VC, Slaviero M, Lima RP, de Castro LT, de Moraes JTR, et al. Anatomopathological characterization of hepatic lesions of feline infectious peritonitis in cats. J Comp Pathol. 2024;215:59-65. doi:10.1016/j.jcpa.2024.10.003.
8. Redford T, Al-Dissi AN. Feline infectious peritonitis in a cat presented because of papular skin lesions. Can Vet J. 2019;60(2):183-5.
9. Baires-Varguez L, Hernández-Rodríguez C. Comparación de un método de amplificación aleatoria del ADN polimorfo (RAPD) y el sistema ATB ID32C para la identificación de aislamientos clínicos de *Candida*. Rev Iberoam Micol. 2007;24:148-51.

# PLASMOCITOMA EXTRAMEDULAR EN UNA PERRA GERIATRA DIAGNÓSTICO A TRAVÉS DE EVALUACIÓN CITOLÓGICA

**Gerardo VCA[1] *, García CLA[2], Chávez MJR[3], Trejo CS[3], Becerra RGD[3], EsquivelPVM[3], Rangel RIC[2,3]**

[1]Maestría en Medicina Veterinaria y Zootecnia (Patología Clínica) FES Cuautitlán UNAM, [2]Departamento de Ciencias Biológicas FES Cuautitlán, UNAM, [3]Hospital de Pequeñas especies, FES Cuautitlán UNAM

**Correspondencia: carlosgerardo709@gmail.com**

## Resumen

Se presentó a consulta un canino hembra, mestiza. El motivo de consulta fue la presencia de nodulaciones en glándula mamaria y emesis. Se realizó citología donde se observaron células redondeadas a pleomórficas de citoplasmas basófilos y una zona clara perinuclear; así como la evidencia de un área rojiza en la periferia del citoplasma, hallazgos con los que se emitió el diagnóstico compatible con plasmocitoma. Se solicitaron estudios de laboratorio rutinarios para evaluar la posibilidad de la resección quirúrgica, donde se encontró azotemia de origen renal, colestasis, disturbio acido base mixto, entre otras alteraciones. La paciente fue hospitalizada para estabilizarla, posteriormente los tutores optaron por solicitar alta voluntaria. El plasmocitoma es una neoplasia que presenta un componente mesenquimal con diversas características citológicas con un bajo potencial metastásico. La citología e histopatología son herramientas de fácil acceso para orientar el diagnóstico y pronostico del paciente.

**Palabras clave:** Citología, plasmocitoma, neoplasia cutánea

## Abstract

A canine female mixed breed was presented to medical consultation with complaints of mammary gland nodules and emesis. A cytological study was performed in which pleomorphic round cells with basophilic cytoplasm, and a perinuclear clear area were observed. A reddish area was seen at the cytoplasm periphery as well. Based on the findings, a cytological diagnosis of compatible with plasmacytoma was made. Then, routine laboratory studies were ordered to consider the surgical resection where renal azotemia, cholestasis, mixed acid-base disturbance, among others, were found. The patient was hospitalized for stabilization, then, the tutors opted for voluntary discharge. Plasmacytoma is a mesenchymal neoplasm with diverse cytological characteristics and low metastatic potential. Therefore, cytological (and histopathological) evaluation are (is) easy access tool(s) to guide the diagnosis and prognostic in the patient.

## Introducción

Los tumores de células plasmáticas (PEM) de tejidos blandos, denominados plasmocitomas extramedulares, el 86 % son cutáneos, el 9 % aparecen en la cavidad oral y el 4 % en el recto o el colon. La mayoría 95 % de los plasmocitomas cutáneos son solitarios, y menos del 1 % se asocian con mieloma múltiple[1]. Presentan una expansión clonal de células plasmáticas neoplásicas que no se originan en medula ósea. Se caracterizan por la presencia de células plasmáticas con diferentes grados de madurez y polimorfismo celular, sostenidas por un estroma fibrovascular y amiloide.[2].

Los PEM. Los signos clínicos asociados a los PEM varían según la localización del tumor. El diagnóstico de las EMP se realiza mediante punción con aguja fina y citología o biopsia con estudio histopatológico[3].

## Objetivos

El objetivo de este trabajo es dar a conocer las características celulares necesarias para establecer el diagnóstico de un plasmocitoma.

## Historia clínica

Se presentó a consulta en el Hospital de Pequeñas Especies (HPE) de la Facultad de Estudios Superiores Cuautitlán de la UNAM, una perra castrada de raza mestiza de 13 años. El motivo de la consulta fue la presencia de nodulaciones en la glándula mamaria y emesis. Los hallazgos del examen físico de la paciente se concentran en la tabla 1.

| Estado Mental | Frecuencia Cardiaca | Frecuencia Respiratoria |
|---|---|---|
| Deprimida | 124 por minuto | 44 por minuto |
| **Campos Pulmonares** | **Pulso** | **Características del Pulso** |
| Limpios | Correspondiente | Fuerte y lleno |
| **Mucosa /Estado de Hidratación** | **Tiempo de Llenado Capilar** | **Linfonodos** |
| Rosadas / 8 % | 2 segundos | Reactivos Poplíteos |
| **Reflejo Tusígeno** | **Reflejo Deglutorio** | **Condición Corporal** |
| **-** | + | 2/5 |

**Tabla 1.** Resumen del examen físico realizado en la paciente

## Hallazgos macroscópicos

Durante la exploración física se determinó que la nodulación referida se encuentra en la glándula mamaria inguinal de lado derecho, presenta consistencia firme, multiloblulada y ulcerada con un tamaño de 14.1 x 3.7 x 1.6 cm (figura 1). Además, se detectó un sitio adicional localizado en la región axilar en forma de placa con un

tamaño de 2 x 2.6 cm (figura 2). Por lo que se decidió realizar una evaluación citológica mediante punción con aguja fina (PAF) con la finalidad de establecer la naturaleza de las tumoraciones.

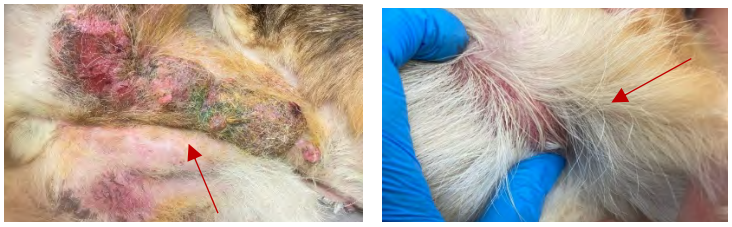

A B

**Figura 1- A. Aspecto macroscópico de la lesión.** Tumoración en glándula mamaria (flecha roja). **Figura 2-B. Aspecto macroscópico de la lesión.** Tumoración en región axilar (flecha roja).

**Hallazgos microscópicos**

Los resultados del examen citológico fueron los siguientes:

**Tumoración en región de glándula mamaria:** Sobre un fondo proteináceo laxo con abundantes eritrocitos y moderada cantidad de neutrófilos bien conservados, se visualiza gran cantidad de células redondeadas a ligeramente pleomórficas, dispuestas principalmente de manera individual y ocasionalmente en grupos no cohesivos. Algunas de estas células se encuentran entremezcladas con un material proteináceo fibrilar eosinofílico. Estas células presentan severa anisocitosis con un abundante citoplasma denso y basófilo, que en algunas células se muestra una zona perinuclear clara (sugerente de zona Golgi) y en otras más, muestran en la periferia citoplasmática un tono eosinofílico y de aspecto deshilachado (apariencia de células en flama), además de que en ocasionales células se detectan microvacuolas. El núcleo es redondo, que se dispone céntrica y excéntricamente, con marcada anisocariosis y con un patrón de cromatina tendiente a ser grueso granular. Adicionalmente algunos núcleos presentan indentaciones y binucleación. Los nucleolos (1 a 2) son evidentes angulados y con moderada anisonucleoliosis.

**Tumoración en región axilar:** Sobre un fondo proteináceo laxo y lipídico con abundantes eritrocitos y moderada cantidad de neutrófilos bien conservados, se visualiza gran cantidad de células redondas a pleomórficas, dispuestas individualmente y en grupos no cohesivos entrelazadas con un material proteináceo fibirilar en algunos casos. Estas células son similares a las descritas en región mamaria, con la diferencia en este caso que la anisocitosis es más severa

anisocitosis por macrocitosis y disminución marcada en la relación núcleo citoplasma.
Con base en los hallazgos citológicos se estableció el diagnóstico compatible con Plasmocitoma.

**Pruebas complementarias**

En el hemograma se observó la presencia de trombocitopenia asociada un probable incremento en su utilización y leucocitosis por neutrofilia asociado a inflamación. La bioquímica clínica presentó azotemia de origen renal y prerrenal, hipersfosforemia e hiperamilasemia asociado a una disminución en su excreción renal. Aumento de ALT asociado a daño hepatocelular. Hiperbilirrubinemia e incremento de FA asociado a colestasis. Aumento de CK y AST por lesión y/o catabolismo muscular. Disturbio acido base mixto (acidosis metabólica y alcalosis metabólica).

**Diagnósticos diferenciales**

1.- Sarcoma Pleomórfico: Es un tumor poco común en perros. Citológicamente se observa gran cantidad de una población mixta de células fusiformes pleomórficas y células multinucleadas, formando grupos no cohesivos con marcada anisocitosis y anisocariosis, además de encontrarse figuras mitóticas[4].

2.- Carcinoma Tipo Mixto: La neoplasia se caracteriza por la presencia de tres poblaciones celulares. La primera se caracteriza por células tubulares, células del mioepiteliales. El tercer componente consiste en focos de cartílago y/o hueso[5].

3.- Melanoma Amelanótico: Los tumores melanocíticos son frecuentes en perros y se presentan principalmente en la piel y la cavidad oral. El diagnóstico de las neoplasias melanocíticas pigmentadas pude ser sencillo, las formas amelanóticas pueden plantear un desafío en el diagnóstica dada su pobre diferenciación[6].

**Discusión**

Esta es una afección neoplásica descrita en perros, en la que pueden aparecer múltiples tumores cutáneos conformados por células plasmáticas en ausencia de mieloma múltiple[5.] Entre las características citológicas e histológicas que se pueden llegar a encontrar en los preparados son los siguientes: Los aspirados son moderada a marcadamente celulares. Las células individuales presentan cantidades variables de citoplasma basófilo[7]; y a pesar de existe cierto grado de pleomorfismo celular, las células son generalmente redondas con citoplasma

escaso a moderado, de eosinófilo a anfifílico[8]. La anisocitosis y la anisocariosis son características prominentes. Los núcleos son redondos u ovalados, con cromatina fina a moderadamente gruesa. Los núcleos suelen estar excéntricos y frecuentemente son binucleados. Pueden observarse células multinucleadas. En menos del 10 % de los plasmocitomas se observa material eosinofílico amorfo, representativo de amiloide. Las células plasmáticas con un borde citoplasmático rosado se denominan “células en llamas”. Finalmente, los nucléolos poco definidos[9]. Todas estas características estructuran el diagnóstico de plasmocitoma. Características que son similares a las descritas en esta paciente, mostrando una buena correlación con los criterios citológicos establecidos, lo que sustenta el uso del diagnóstico citológico; sin restarle importancia a la correlación con el examen histopatológico e inmunohistoquímico. La PAF tiene varias ventajas sobre las biopsias histológicas del tejido: no requiere anestesia, es poco invasiva y permite un diagnóstico rápido. La PAF se utiliza ampliamente en medicina veterinaria. Es ampliamente aceptado el uso del diagnóstico citológico sin embargo depende de la cantidad, calidad de las células y tipo de tejido a la hora de la toma de muestra[10].

**Conclusión**

La citología es una herramienta diagnóstica que permite establecer un diagnóstico microscópico del plasmocitoma con un amplio margen de seguridad. Claro esta si el personal que realiza la observación microscópica tiene un amplio entrenamiento en esta técnica diagnóstica.

## Bibliografía

1.- Boostrom BO, Moore AS, DeRegis CJ, Robat C, Freeman K, Thamm DH. Canine cutaneous plasmacytosis: 21 cases (2005–2015). *J Vet Intern Med*. 2017;31(4):1175-1180.

2.- Schuwerk L, Ulianytska A, Baumgärtner W, Reineking W. Melan-A immunolabeling in canine extramedullary plasmacytomas. *Vet Pathol*. 2024 Nov;61(6):904-911.

3.- Johnson J, Hung G, Larson V, Manasse J, Spotswood T. Renal extramedullary plasmacytoma in a dog. *Can Vet J*. 2021 Oct;62(10):1077-1082.

4.- Cian F, Monti P. Differential Diagnosis In Small Animal Cytology: The Skin And Subcutis. 1$^{th}$ed. USA:CAB INTERNATIONAL: 2019.

5.- Miranda FF, Garcia APV, Dos Reys MP, Viscone EA, Flecher MC, Rodrigues MA, Cassali GD. The number and size of invasion areas in mixed-type carcinoma in female dogs are associated with regional metastases. *Vet Sci*. 2025;12(4):318.

6.- Smedley RC, Sebastian K, Kiupel M. Diagnosis and prognosis of canine melanocytic neoplasms. *Vet Sci*. 2022;9(4):175.

7.- Cowell RL. Diagnostic Cytology and Hematology Of The Dog and Cat. 5$^{th}$ed. St. Louis, Missouri: Elsevier: 2020.

8.- Raskin RE. Canine and Feline Cytopathology A color Atlas And Interpretatión Guide. 4$^{th}$. St. Louis, Missouri: Elsevier: 2023.

9.- Meuten DJ. Tumors in Domestic Animals. 5$^{th}$. North Carolina, USA: Wiley Blackwell; 2017.

10.- Pires JL, Payo P, Marcos R. The use of simulators for teaching fine needle aspiration cytology in veterinary medicine. *J Vet Med Educ*. 2019;46(3):354-360.

# QUITRIDIOMICOSIS EN RANAS DARDO (*Dendrobates* spp). REPORTE DE CASO

**Méndez CCY*[1], Méndez BA[1], Majluf TA[2]**
[1]Departamento de Patología, Facultad de Medicina Veterinaria y Zootecnia, Universidad Nacional Autónoma de México
[2]Departamento de Etología Y Fauna Silvestre, Facultad de Medicina Veterinaria y Zootecnia, Universidad Nacional Autónoma de México
**Correspondencia: casandraymendez@gmail.com**

**Resumen**
En el presente trabajo se documentan los hallazgos macroscópicos y microscópicos en piel asociados a la infección por *Batrachochytrium dendrobatidis* en tres ranas dardos (*Dendrobates* spp), cuya presencia se confirmó mediante el empleo de tinciones especiales, así como de microscopía electrónica de transmisión. Este hongo ha producido grandes declives en las poblaciones de anfibios en múltiples partes del mundo, afectando a más de 500 especies y ha contribuido en la extinción de por lo menos 90 de estás. Macroscópicamente se puede llegar a observar áreas de despigmentación en las partes bucales, desprendimiento de la piel, eritema o decoloración de la piel, acompañadas de úlceras o erosiones principalmente en el abdomen ventral, ancas y dedos. Histológicamente produce hiperplasia, hiperqueratosis, erosiones, úlceras y necrosis de la piel. Dichas lesiones comprometen la función osmorreguladora de la piel, lo que genera un desequilibrio iónico, ocasionando la muerte del animal por asistolia cardiaca.
**Palabras clave:** Quitridiomicosis, hongos patógenos, ranas dardo, Grocott, PAS, microscopía electrónica de transmisión.

**Abstract**
In the present work, the macroscopic and microscopic findings in the skin are documented, associated with the infection by *Batrachochytrium dendrobatidis* in three dart frogs (*Dendrobates* spp), whose presence was confirmed by complementing special stains and transmission electron microscopy (TEM), performed in the “Aurora Velázquez Echegaray” Electron Microscopy Unit of the Pathology Department of the FMVZ-UNAM. This fungus has caused major declines in amphibian populations in multiple parts of the world, affecting more than 500 species and has contributed to the extinction of at least 90 of them. This pathogenic fungus replicates in the epidermis of anurans, causing hyperplasia, hyperkeratosis, erosions, ulcers and necrosis that compromise the osmoregulatory function of the skin, which generates an ionic imbalance, causing the death of the animal due to cardiac asystole.
Keywords: Chytridiomycosis, pathogenic fungi, dart frogs, Grocott, PAS, transmission electron microscopy (TEM).

## Introducción
Las ranas dardo pertenecen al orden Anura, familia *Dendrobatidae* y género *Dendrobates*, en la vida silvestre habitan en el neotrópico del centro de América y Sudamérica; sin embargo, han tomado relevancia en el comercio como mascotas debido a sus colores vistosos y llamativos[1].

La piel de los anuros además de ser una barrera ante microorganismos patógenos funciona como receptor de estímulos ambientales y tiene un papel muy importante en la regulación de iones, transporte de agua y gases en estas especies[3]. La piel de las ranas está formada por la epidermis, dermis e hipodermis. La epidermis consta de una capa basal o germinativa constituida por células cuboidales que migran superficialmente y que dan origen a los estratos espinoso, granuloso y córneo en donde finalmente se queratinizan[1,3]; este último estrato únicamente contiene una capa de células lo que permite el transporte de moléculas. La dermis se compone de un estrato esponjoso vascularizado de tejido conectivo suelto con glándulas dérmicas y un estrato compacto formado por fibras de colágena dispuestas de forma compacta, finalmente la hipodermis también está compuesta por tejido conectivo.[3] Actualmente los anfibios son la clase de vertebrados más amenazados en la tierra, principalmente por actividades antropológicas que suelen tener repercusiones directas a los ecosistemas, además de enfermedades infecciosas emergentes como la quitridiomicosis[2]. Esta enfermedad es causada por hongos quitridios cosmopolitas que se encuentran en hábitats acuáticos y se alimentan a partir de la degradación de la quitina, celulosa y queratina[4]. En los anuros se desarrolla en las capas queratinizadas de la epidermis y lleva a cabo su reproducción intracelular en las células epiteliales, lo que genera hiperplasia, hiperqueratosis, erosiones, úlceras y necrosis que comprometen la función osmorreguladora de la piel, ocasionando un desequilibrio iónico y la muerte por paro cardiaco asistólico[4].

**Objetivos**

El presente trabajo tiene como objetivo describir los hallazgos macroscópicos y microscópicos por parte de este hongo, los cuales se correlacionaron mediante el uso de tinciones especiales y la ultraestructura.

**Historia clínica**

Se remitieron para el estudio *post mortem*, tres ranas dardo (*Dendrobates* spp) provenientes de una colección privada, que no fueron cuarentenadas y se reintrodujeron al hábitat, se encontraron muertas días después y se decidió realizarles la necropsia para conocer la causa de muerte.

**Hallazgos macroscópicos**

Los cadáveres se encontraban fijados en formol al 10% y de manera generalizada la piel del cuerpo y extremidades mostraba múltiples áreas puntiformes blanco grisáceas (Figuras 1 y 2), acompañadas de zonas con desprendimiento de la piel (úlceras). Debido al tamaño de los ejemplares, se decidió realizar cortes transversales para incluir en su totalidad a cada rana para su procesamiento de rutina con H&E.

**Hallazgos microscópicos**

Histológicamente, la piel de las ancas mostró un aumento moderado en el número de estratos que componen a la epidermis. Multifocalmente estas se acompañaban con áreas de desprendimiento y entremezcladas se apreciaron numerosas estructuras esféricas a subesféricas de pared lisa, que medían de 4 a 4.5 micras de diámetro consistentes con las mismas que estaban libres entre las capas de queratina, sugerentes con zooesporas.

**Pruebas complementarias**

Posteriormente se solicitaron tinciones especiales de Ácido Periódico de Schiff (PAS) y Gomori-Grocott (GMS), que mostraban los zooesporangios y zooesporas entre las capas de queratina (Figuras 3 y 4).

Las secciones de piel embebidas en parafina se remitieron a la Unidad de Microscopía Electrónica de la Facultad de Medicina Veterinaria y Zootecnia -UNAM para su procesamiento. En las secciones de cortes ultrafinos, se encontraron numerosas estructuras esféricas que se caracterizaban por medir de 4 a 4.5 micras, rodeadas por un espacio electrolúcido, delimitadas por una pared delgada ligeramente electrodensa y al centro material granular electrodensos, mezclados con gránulos electrolúcidos (gránulos de almidón), consistentes con zooesporas (Figura 7).

**Criterios diagnósticos**

La observación de zooesporangios y zooesporas esféricas con pared lisa en las secciones histológicas de piel teñidas con PAS, Grocott y microscopia electrónica transmisión, fueron consistentes con las medidas y características de este hongo. La literatura refiere que los zooesporangios miden de 10 a 40 micras, en comparación con las zoosporas que van de 0.7 a 9 micras y están provistas de un flagelo posterior que llega a medir hasta 20 micras.

**Diagnósticos diferenciales**

Las lesiones en la piel más severas se encontraron principalmente distribuidas en las ancas, por lo que se consideraron infecciones por hongos, dentro de los cuales se encuentran los quitridios que son patógenos cosmopolitas, donde frecuentemente se pueden apreciar zooesporangios y zooesporas en las capas más superficiales de la epidermis. Así mismo, se contemplaron agentes bacterianos de los géneros *Aeromonas* spp. y *Pseudomonas* spp, causantes de la enfermedad conocida como “pata roja”, cuyas etapas más afectadas son las larvas y adultos, que cursan con hemorragia e inflamación de los miembros.

**Discusión del caso**

Con base en los hallazgos macroscópicos, microscópicos y de microscopía electrónica de transmisión se evidenció que las ranas cursaron con una infección por *Batrachochytrium dendrobatidis*, que es un hongo que habita principalmente ambientes acuáticos, documentada con pruebas complementarias por primera vez en México.

Actualmente este hongo patógeno se encuentra ampliamente distribuido por todo el mundo, pero se describió por primera vez en 1980 en países con disminuciones drásticas en sus poblaciones de anfibios, como Costa Rica y Australia[1]. En el 2010 se descubrió a *Batrachochytrium salamandrivorans* asociado como causa del decline en la población de salamandras (*Salamandra salamandra*) en Europa Occidental, a diferencia de *B. dendrobatidis*, está solo se distribuye en Asia y Europa[1].

La quitridiomicosis se ha reportado en al menos 500 especies y ha contribuido con la extinción de por lo menos 90 especies[5]. Por el impacto que puede tener en las poblaciones silvestres, la Organización Mundial para la Salud Animal (OIE) lo incluyó como patógeno notificable[6].

En México se ha registrado la infección en 103 especies de anfibios principalmente de regiones montañosas al centro y sur del país, se encontraba catalogada como especie exótica invasora, actualmente está contemplado en el Grupo 3 del “Acuerdo mediante el cual se dan a conocer las enfermedades y plagas exóticas y endémicas de notificación

obligatoria". La propagación internacional de este hongo se ha atribuido al tráfico de animales, sin embargo, se ha referido que uno de los efectos del cambio climático es el incremento de la temperatura en los hábitats que, si bien se generan condiciones fisiológicas no letales, llegan a generar estrés y cambios en el comportamiento de los hospederos. De igual manera temperaturas entre 17 a 25°C se considera el rango óptimo para el crecimiento de este patógeno[7].

Presenta un ciclo de vida que consta de dos etapas, puede infectar la epidermis de los anuros post metamórficos en la que las zooesporas flageladas son móviles, lo que les permite buscar un hospedero en donde se enquistan, absorben el flagelo y desarrollan el rizoides internamente. Una vez con este rizoide, que es una estructura tubular, les permite invadir físicamente las células epiteliales permitiendo que alcance el interior de las células formando el zooesporangio. En el citoplasma de las células epiteliales, se divide antes de migrar hacia la superficie y liberar zoosporas flageladas, iniciando nuevamente el ciclo de vida infectando a otro hospedero o reinfectando al mismo[6,7]. Su reproducción intracelular en las células epiteliales genera microscópicamente hiperplasia, hiperqueratosis, erosiones, úlceras y necrosis que comprometen la función osmorreguladora de la piel, lo que genera un desequilibrio iónico, ocasionando la muerte del animal por paro cardíaco asistólico[6,8]. Macroscópicamente, lo que se puede llegar a encontrar son áreas de despigmentación en las partes bucales de las ranas, mientras que en adultos se observan áreas con desprendimiento de la piel, eritema o decoloración de la piel, acompañadas de ulceras o erosiones principalmente en el abdomen ventral, ancas y dedos[9].

## Conclusión

Es fundamental analizar y correlacionar los hallazgos macroscópicos e histológicos ya que permiten un diagnóstico oportuno de la enfermedad, contribuyendo así a la prevención de los declives en las poblaciones de anuros en nuestro país a pesar de que está contemplado en el Grupo 3 del "Acuerdo mediante el cual se dan a conocer las enfermedades y plagas exóticas y endémicas de notificación obligatoria", considerada como enfermedad endémica de notificación obligatoria mensual.

Este hongo ha desempeñado un papel significativo en la drástica reducción de las poblaciones de anfibios, los cuales son cruciales para el equilibrio del ecosistema, mismos que actúan como bioindicadores del ecosistema.

## Bibliografía

1 Dendrobates truncatus (Cope, 1861) Rana venenosa de rayas amarillas. Catálogo de Anfibios y Reptiles de Colombia.

2 Popescu, Ciobotaru, Cunningham, Valenzuela Sánchez. A review of the current knowledge on amphibian chytridiomycoses and their epidemiology in eastern Europe. Agrolife sci j [internet]. 2025 dec. 31 [citado 2026 13];14(2):177-93. Disponible en: https://agrolifejournal.usamv.ro/index.php/agrolife/article/view/1353

3 Akat E, Yenmiş M, Pombal MA, Molist P, Megías M, Arman S, et al. Comparison of vertebrate skin structure at class level: A review. Anat Rec (Hoboken) [Internet]. 2022;305(12):3543–608. Disponible en: http://dx.doi.org/10.1002/ar.24908

4 Bosch J. Nuevas amenazas para los anfibios: enfermedades emergentes [Internet]. Aranzadi.eus. [citado el 12 de abril de 2026]. Disponible en: https://www.aranzadi.eus/fileadmin/docs/Munibe/2003056073.pdf
5 Sewell TR, Longcore J, Fisher MC. Batrachochytrium dendrobatidis. Trends Parasitol [Internet]. 2021;37(10):933–4. Disponible en: http://dx.doi.org/10.1016/j.pt.2021.04.014
6 Voyles J, Rosenblum EB, Berger L. Interactions between Batrachochytrium dendrobatidis and its amphibian hosts: a review of pathogenesis and immunity. Microbes Infect [Internet]. 2011;13(1):25–32. Disponible en: http://dx.doi.org/10.1016/j.micinf.2010.09.015
7 Mendoza-Almeralla C, Burrowes P, Parra-Olea G. La quitridiomicosis en los anfibios de México: una revisión. Rev Mex Biodivers [Internet]. 2015;86(1):238–48. Disponible en: http://dx.doi.org/10.7550/rmb.42588
8 Marmolejo-Vargas AL, Solano L, Baleta-Osorio A, Vergara-Comas D. Una revisión de la biología de Batrachochytrium dendrobatidis [Internet]. Editorial CECAR; 2023. Disponible en: http://dx.doi.org/10.21892/9786287515383.10
9 Van Rooij P, Martel A, Haesebrouck F, Pasmans F. Amphibian chytridiomycosis: a review with focus on fungus-host interactions. Vet Res 2015;46:137. Disponible en: https://doi.org/10.1186/s13567-015-0266-0.

Figura 1

Figura 2

**Figuras 1 y 2.** Vista dorsal y ventral de los ejemplares, cuya piel presenta múltiples áreas blanco-grisáceas.

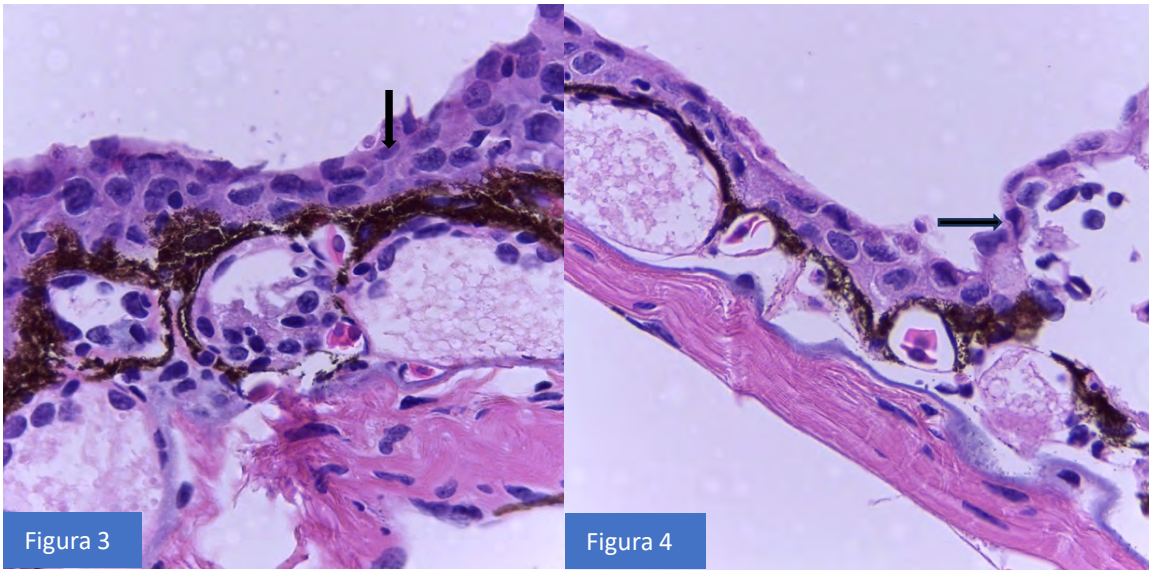


**Figuras 3 y 4** Cortes histológicos de piel de las ancas, se aprecia la epidermis con algunos zooesporangios y zooesporas, además del desprendimiento de la misma (flechas). H&E, 40x.

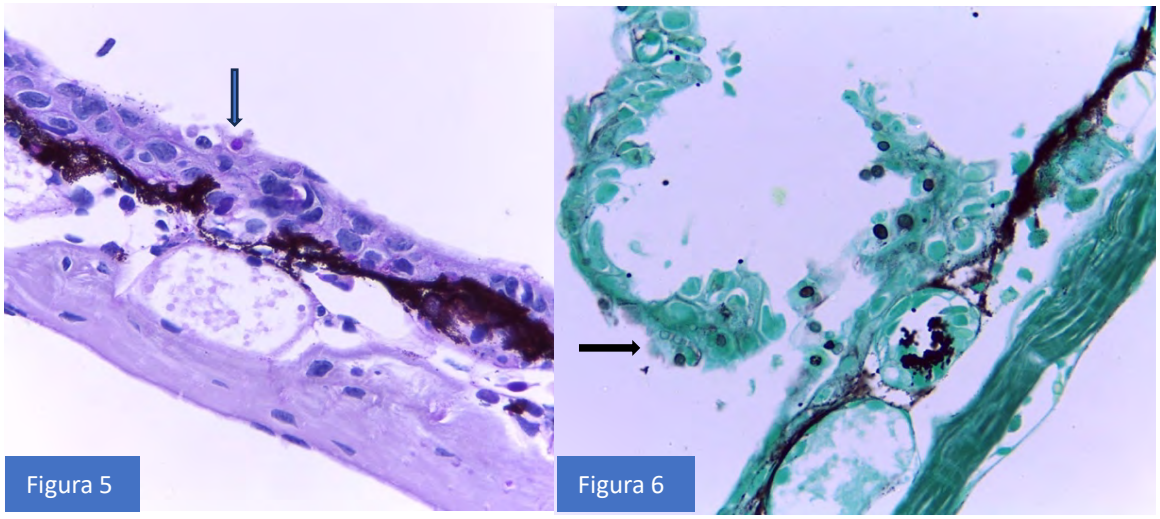


**Figuras 5.** Corte histológico de piel con zooesporas (flecha). PAS, 40x.

**Figura 6.** Corte histológico de piel con ligero incremento en el número de estratos que componen a la epidermis y desprendimiento de está, acompañado de zooesporas (flecha). Grocott, 40x.

**Figura 7**. Fotografía electrónica de transmisión de piel muestra una zooespora rodeada por un espacio electrolúcido, una pared delgada electrodensa y en el interior material granular electrodenso y gránulos de almidón. Técnica de contraste con acetato de uranilo y citrato de plomo. Barra= 500 nm.

# REPORTE DE CASO DE DIAGNÓSTICO DE RINITIS LINFOPLASMOCITARIA IDIOPÁTICA CANINA, CON TOMOGRAFÍA TRIDIMENSIONAL E HISTOPATOLOGÍA

**Martín-Orozco U*[1], Flores-Flores AA[1], Puchi-Contreras RA[2], Díaz-Rosales E[2], Castro-Arellano RA[3]**
[1]Universidad Autónoma de Ciudad Juarez, Departamento de Ciencias Veterinarias
[2]Veterinaria Springfield, Practica Privada
[3]Consulvet, Consultoría en Anatomopatología Veterinaria
**Correspondencia: umartin@uacj.mx**

## Resumen
La rinitis linfoplasmocitaria idiopática es una enfermedad importante en perros y en menor medida en gatos. Se presenta un caso de un bulldog francés que presento descarga nasal y con deformidad de la nariz. El caso fue referido por otro veterinario para una segunda opinión. En el examen físico al tacto el hueso maxilar y nasal tenía una consistencia suave. Como estudio de imagenología se realizó una tomografía axial computarizada donde se observó destrucción ósea en hueso maxilar y nasal con signos de congestión y hemorragia que predomina en cornete nasal derecho. Se tomo una biopsia de ese cornete nasal y en la histopatología se observó una marcada reacción inflamatoria caracterizada por linfocitos y células plasmáticas.
**Palabras clave:** Rinitis linfoplasmocitaria idiopática canina, tomografía axial computarizada.

## Abstract
Idiopathic lymphoplasmacytic rhinitis is a significant disease in dogs and, to a lesser extent, in cats. We present the case of a French bulldog that presented with nasal discharge and nasal deformity. The case was referred by another veterinarian for a second opinion. On physical examination, the maxillary and nasal bones felt soft to the touch. A computed tomography scan revealed bone destruction in the maxillary and nasal bones with signs of congestion and hemorrhage, predominantly in the right nasal turbinate. A biopsy of this turbinate was taken, and histopathology showed a marked inflammatory reaction characterized by lymphocytes and plasma cells.
**Keyword:** Idiopathic lymphoplasmacytic rhinitis, computed axial tomography.

## Introducción
La rinitis linfoplasmocitaria idiopática (LPR) es una alteración inflamatoria relativamente común en la cavidad nasal de los perros cuya etiología es aún desconocida, pero existen teorías sobre un origen inmunomediado,

hipersensibilidad, causas odontogénicas o secundario a infecciones microbianas[1,2,4]. Algunos estudios incluso la consideran entra la segunda y tercera enfermedad inflamatoria crónica de la cavidad nasal después de la Aspergilosis y una neoplasia nasal[2,3]. La enfermedad se caracteriza por signos no patognomónicos que incluyen secreción unilateral o bilateral, epistaxis, estornudo inverso, estridores e incluso disnea inspiratoria[1,4]. El tipo de secrecion pueden variar desde serosa, mucoide, mucopurulentas o hemorrágicas[1]. La enfermedad se caracteriza por tener la presencia de una rinitis crónica de duración desde semanas a meses que no responde a antibióticos ni antifúngicos, se ha observado en diferentes razas, pero es más común en razas de talla grande sin predilección aparente por edad o sexo[5]. Algunas biopsias nasales de perros con LPR pueden resultar positivas al cultivo bacteriano o fúngico, incluso ambas, siendo las más comunes *Mycoplasma*, *Bordetella*, y *Chlamydia spp*, que son bacterias asociadas a enfermedades del tracto respiratorio superior, aunque no se ha demostrado que estas bacterias sean responsables de desencadenar la enfermedad[3]. Aunque antiguamente se creía que LPR no causaba características radiográficas evidentes, estudios más recientes han comprobado que si genera lesiones importantes, especialmente destrucción de los cornetes nasales. Modalidades diagnosticas más avanzadas como la tomografía computarizada se considera superior a las radiografías para el diagnóstico de LPR[1,2]. Histopatológicamente LPR se caracteriza por infiltración de linfocitos y células plasmáticas predominantemente pero también puede haber neutrófilos, la inflamación crónica puede llevar a engrosamiento de la mucosa nasal y obstrucción de los pasajes, estroma fibrótico altamente infiltrado por linfocitos y células plasmáticas[6]. La LPR es un reto tanto diagnostico como terapéutico, no existen protocolos específicos para el tratamiento, donde algunos estudios afirman que los glucocorticoides podrían ser una opción efectiva, pero otras fuentes afirman que la respuesta es muy pobre[1,2,5].

**Historia clínica:**

Se presenta a consulta un bulldog francés, masculino de un año debido a una congestión y descarga nasal con una evolución de 10 días, los tutores comentaron sobre una previa extracción dental debido a piezas móviles y una toma de biopsia que tuvo como diagnostico una estomatitis piogranulomatosa severa. Al examen físico se observa una deformidad en el plano nasal (Figura 1B) con una sensación suave al tacto en la zona del hueso maxilar y nasal. Se realizo una tomografía computarizada donde se observó un aumento en el volumen del tejido blando en el plano nasal con lisis del hueso nasal, maxilar y cigomático. Debido a esto, se realiza la toma de biopsia del cornete nasal derecho. Para la toma de biopsia se procedió a realizar una anestesia general del paciente con xilacina a dosis de 1 mg/kg IM, 10 minutos después una dosis de Ketamina a 1mg/kg IV, seguido de Propofol a dosis

de 3mg/kg IV, se mantuvo en plano anestésico con gas inhalado (isoflurano) a 2% de evaporación sin presentar complicaciones anestésicas. Se tomo la muestra por una incisión en línea media a nivel del hueso nasal y maxilar, se realizó una disección roma con tijeras metzenbaum curvas hasta exponer el tejido ósea observando cambios de coloración por hemorragia y pérdida del grosos ósea bien definido, posteriormente se utilizó un punch para biopsia calibre 3mm para obtener la muestra. Finalmente se hizo el cierre quirúrgico convencional de dos planos con sutura absorbible calibre 2-0 de ácido poliglicolico y puntos simples en piel con polipropileno calibre 2-0, la muestra se conservó en solución formol al 10% para su envío.

**Descripción microscópica**

Se revisaron 4 secciones de biopsia de cornete nasal derecho utilizando tinción de Hematoxilina & Eosina, donde se observó un estroma de tejido conectivo fibroso con una marcada inflamación compuesta principalmente por linfocitos y células plasmáticas. Aunado a esto se apreciaron neutrófilos degenerados, múltiples focos de necrosis que le daban al tejido un aspecto rarefacto (Figura 2).

**Pruebas complementarias**

Para la evaluación por imagen, se utilizó tomografía computarizada (TC) de uso veterinario Vericare Technology Limited, modelo VX-C1 Veterinary Multi-function CT System. El equipo permite la adquisición de imágenes con rotación de 360° con capacidades equivalentes a la TC espiral, generando reconstrucciones tridimensionales (3D) de alta resolución espacial bajo protocolos de baja dosis de radiación. El resultado fue un aumento del volumen del tejido blando en la cavidad nasal de forma bilateral con predominio en lado derecho, lisis ósea de hueso nasal, frontal, cigomático, lagrimal y maxilar derecho, un aumento en la opacidad de los senos frontales y cornetes nasales por engrosamiento de la mucosa.

Además, se realizó biometría hemática y química sanguínea con un sistema de IDEXX modelo ProCyte One Hematology Analyzer y Catalyst One Chemistry Analyzer, donde los resultados fueron mínimos, mostrando únicamente una linfopenia y monocitosis.

**Criterios diagnósticos**

LPR debe ser siempre un diagnóstico diferencial en casos de rinitis crónica no responsiva los tratamientos convencionales, la enfermedad no tiene signos característicos que se diferencien de otras causas de rinitis por lo que el diagnóstico se basa en rinoscopia con toma de biopsia para histopatología, la radiografía antiguamente utilizada puede ser de ayuda para el diagnóstico y métodos

avanzados de imagen como la tomografía computarizada ha demostrado su importancia en el diagnóstico de LPR[1,4]. Las lesiones demostradas en los estudios de imagenología, aunado a la presencia en histopatología de un estroma fibroso altamente infiltrado de linfocitos y células plasmáticas con neutrófilos degenerados y focos de necrosis, lo vuelven altamente sugerente a rinitis linfoplasmocitaria[6].

**Diagnósticos diferenciales**

Las causas más comunes de rinitis y descarga nasal crónica en perros incluyen una neoplasia, aspergilosis, cuerpo extraño, rinitis secundaria a enfermedad dental y rinitis linfoplasmocitaria[1-3]. Algunos autores destacan que esta enfermedad es más común de lo que se pensaba pues suele ser la tercera causa más común de descargas nasales crónicas detrás de la neoplasia y la aspergilosis[3].

**Discusión**

Las enfermedades de cavidad nasal a menudo son pasadas por alto pues suelen ser responsivas a los tratamientos comunes de antibióticos con antiinflamatorios, sin embargo, es importante marcar la importancia de enfermedades de cavidad nasal crónicas con descargas desde serosas a mucopurulentas que no respondes a los tratamientos convencionales y tienden a la cronicidad. La LPR es un trastorno inmunomediado que se caracteriza por aumento en la producción de moco, inflamación de la mucosa nasal y destrucción de los cornetes nasales[6]. Se ha detallado la relación entre LPR y reflujo gastroesofágico, pero es difícil establecer una relación directa entre ellas pues ambas son altamente prevalentes lo que hace posible que coexistan independientemente[4]. El reflujo gastroesofágico puede afectar a la cavidad nasal al introducir ácido clorhídrico y pepsina, un estudio reporta la presencia de no solo signos de tracto respiratorio superior, pero de trastornos respiratorios inferiores y gastrointestinales[4]. La LPR no solo es un reto diagnóstico en la consulta, también es un reto terapéutico pues no existen protocolos específicos para el manejo de la enfermedad, existe evidencia sobre una respuesta parcial y no segura a los glucocorticoides, donde puede haber mejoría o no e incluso presentar recaídas, asimismo se debe de tratar infecciones bacterias o fúngicas que coexistan con la enfermedad[1,2,5].

**Conclusión**

La utilización de tomografía axial computarizada (TAC) asi como resonancia magnética (MR) ya están siendo toda una realidad, para el diagnóstico de alteraciones en tejido óseo de la cabeza, así como de sistema nervioso. El uso de esta herramienta de imagenología permite la toma de biopsias para determinar un

diagnóstico morfológico preciso y con esto contribuya a una decisión terapéutica que beneficie al paciente.

**Referencias**

1. Kaczmar E, Rychlik A, Szweda M. The evaluation of three treatment protocols using oral prednisone and oral meloxicam for therapy of canine idiopathic lymphoplasmacytic rhinitis: a pilot study. Ir Vet J. 2018 Oct 3;71:19
2. Windsor RC, Johnson LR, Herrgesell EJ, De Cock HEV. Idiopathic lymphoplasmacytic rhinitis in dogs: 37 cases (1997-2002). J Am Vet Med Assoc. 2004 Jun 15;224(12):1952-1957.
3. Windsor RC, Johnson LR, Sykes JE, Drazenovich TL, Leutenegger CM, De Cock HEV. Molecular detection of microbes in nasal tissue of dogs with idiopathic lymphoplasmacytic rhinitis. J Vet Intern Med. 2006;20(2):250-256
4. Gianella P, Roncone S, Ala U, Bottero E, Cagnasso F, Cagnotti G, et al. Upper digestive tract abnormalities in dogs with chronic idiopathic lymphoplasmacytic rhinitis. J Vet Intern Med. 2020;34(5):1845-1852.
5. Windsor RC, Johnson LR. Canine chronic inflammatory rhinitis. Clin Tech Small Anim Pract. 2006;21(2):76-81.
6. Maxie MG. Jubb, Kennedy & Palmer's Pathology of Domestic Animals. 7th ed. St. Louis, MO: Elsevier; 2026.

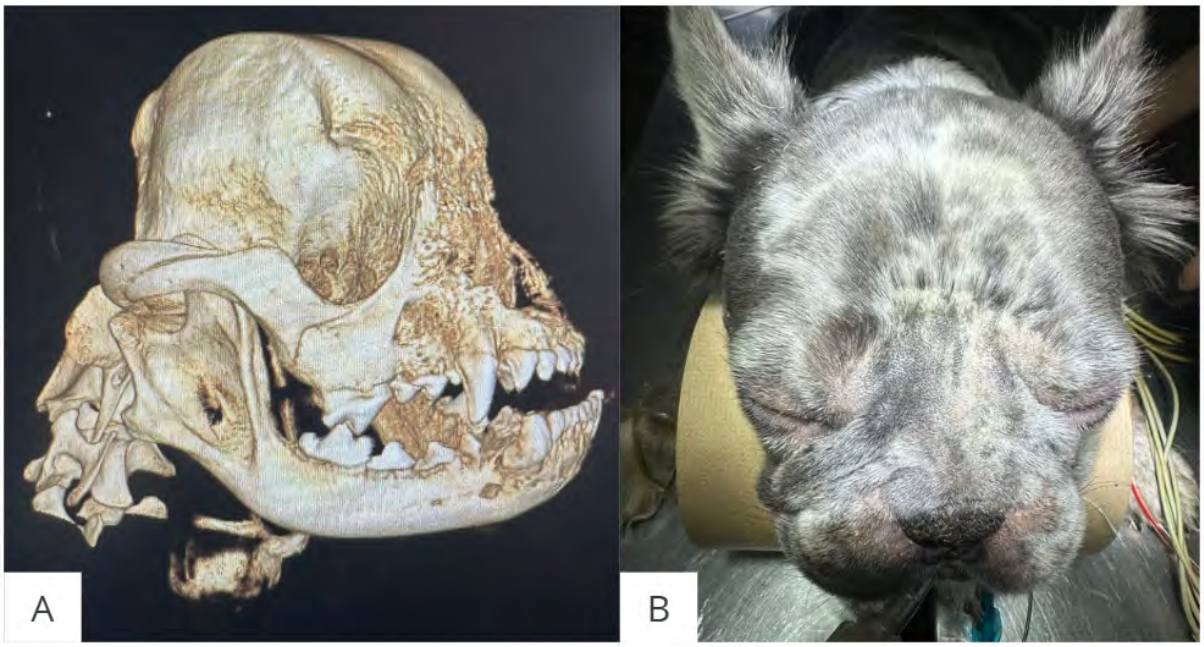


**Figura 1: A.** Reconstrucción tridimensional de una tomografía computarizada donde se observa una pérdida de la densidad ósea normal en el área correspondiente a los huesos maxilares y nasales. **B.** Fotografía en plano rostral del bulldog francés afectado donde se aprecia una laxitud en la piel anormal en el área de los huesos maxilares y nasales.

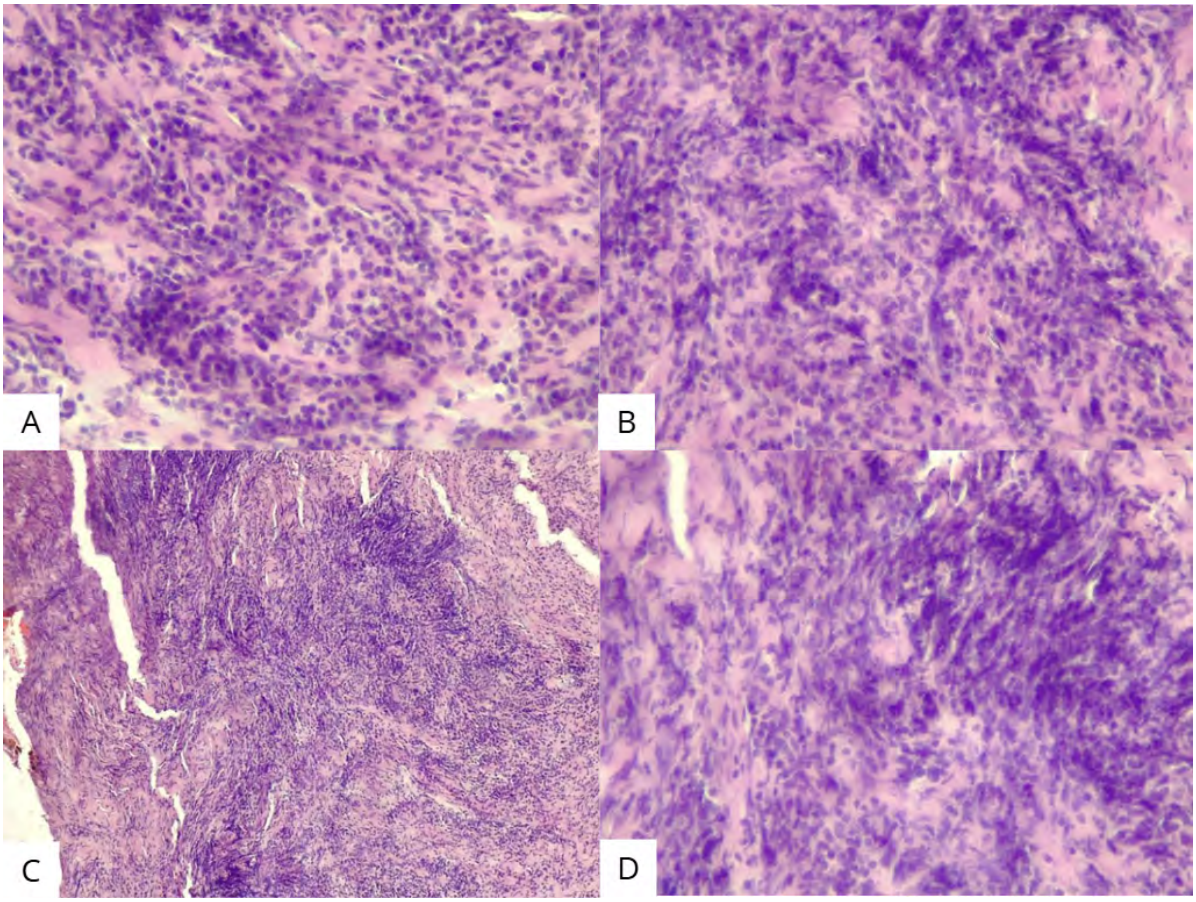


**Figura 2: A.** Reacción mononuclear a 400x. **B.** Reacción mononuclear con neutrófilos degenerados a 400x. **C.** Reacción mononuclear a 100x. **D.** Reacción mononuclear con neutrófilos degenerados, otra vista a 400x. Teñido con H&E.

# REPORTE DE CASO: INFECCIÓN POR *Streptococcus suis* EN UNA UNIDAD DE PRODUCCIÓN PORCINA EN CHIAPA DE CORZO, CHIAPAS

**[1]Ruiz Hernández A*. [2] Cruz De La Cruz JA[3] Trujillo Corzo AM [4] Jiménez Aquino JV [5] Díaz Simuta GA [6] Campos BM.**

[1, 2, 3.] Facultad de Medicina Veterinaria y Zootecnia de la Universidad Autónoma de Chiapas

**Correspondencia: brenda.campos@unach.mx**

## Resumen

*Streptococcus suis* es un patógeno de importancia zoonótica que genera pérdidas económicas en la producción porcina. En la producción porcina la presencia de *S. suis* representa un problema sanitario de importancia alrededor del mundo debido a su impacto en la salud animal, a las pérdidas económicas y zoonosis. No obstante, el conocimiento sobre su diagnóstico y seroprevalencia es limitado en algunas regiones del país, lo cual dificulta identificar su circulación real. Para el dignóstico se realizó examen físico general, aislamiento bacteriológico, tinción de Gram y PCR de punto final a partir de muestras toma de muestras de cavidad nasal y tonsilas. Los resultados obtenidos confirman la presencia y circulación de *Streptococcus suis* en la unidad de producción demostrando la combinación de técnicas bacteriológicas y moleculares para su eficaz diagnóstico.

**Palabras clave:** *Streptococcus suis*, zoonosis y unidad de producción porcina.

## Abstract

Streptococcus Suis is a zoonotic pathogen that causes significant economic losses in swine production. Its presence represents a major global health concern due to its impact on livestock welfare, financial stability, and public health. However, awareness regarding its diagnosis and seroprevalence remains limited in certain regions of the country, complicating the identification of its true spread. For this study, diagnosis was performed through general physical examinations, bacteriological isolation, Gram staining, and PCR using samples obtained from nasal cavities and tonsils. The results confirm the presence and circulation of S. Suis within the production unit, demonstrating that a combination of bacteriological and molecular techniques provides an efficient and effective diagnosis.

**Keywords:** *Streptococcus suis, zoonosis, swine production unit.*

## Introducción

*Streptococcus suis* es una bacteria Gram positiva, anaerobia facultativa e inmóvil que forma parte del microbiota normal del tracto respiratorio superior del cerdo [1]. A nivel mundial *S. suis* adquirió gran relevancia tras epidemias humanas registradas en China en 1998 y 2005, siendo el serotipo 2 el más recurrente a este tipo de brotes[1]. En México se ha confirmado la presencia de *S. suis* en granjas porcinas en

diversos estados como Veracruz, Jalisco y puebla, esto mediante la identificación de diversos serotipos[2].

En la producción porcina la presencia de *S. suis* representa un problema de importancia alrededor del mundo debido a su impacto en la salud animal, las pérdidas económicas y su carácter zoonótico. No obstante, el conocimiento sobre su diagnóstico y seroprevalencia es limitado en algunas regiones del país, lo cual dificulta identificar su circulación real.

En el estado de Chiapas no se cuenta con evidencia científica que confirme la presencia de *S. suis*. Por lo que es necesario fortalecer el diagnóstico en la unidad "San Antonio del Monte", lo cual ayudara a la toma de medidas sanitarias y terapéuticas, así como a la disminución del impacto económico ante las pérdidas de los ejemplares.

En la producción porcina en México, el diagnóstico de *S. suis* se basa principalmente en la observación clínica, lo que limita al productor determinar el diagnóstico por falta de desconocimiento sobre las pruebas diagnósticas disponibles, el impacto a la salud pública, la diversidad de enfermedades presentes en cerdos, dificultando la toma de decisiones sanitarias y terapéuticas.

El objetivo es implementar el diagnóstico clínico, bacteriológico y molecular (PCR) en cerdos con la enfermedad de *Streptococcus suis*, así como establecer un programa de vigilancia epidemiológica.

**Historia clínica**

Se evaluaron un total de 97 cerdos en etapa de crecimiento, cuyos pesos oscilaron entre 18 y 45 kg. La población de muestra se distribuye con un total de los 97 cerdos sin lesiones y 6 presentaron lesiones a nivel del musculoesquelético durante la evaluación de examen físico general y/o cerdos con antecedentes de estás lesiones, pero con aparente resolución clínica (ver grafica 1)

**Grafica 1.** Principales lesiones identificadas en la unidad de producción porcina.

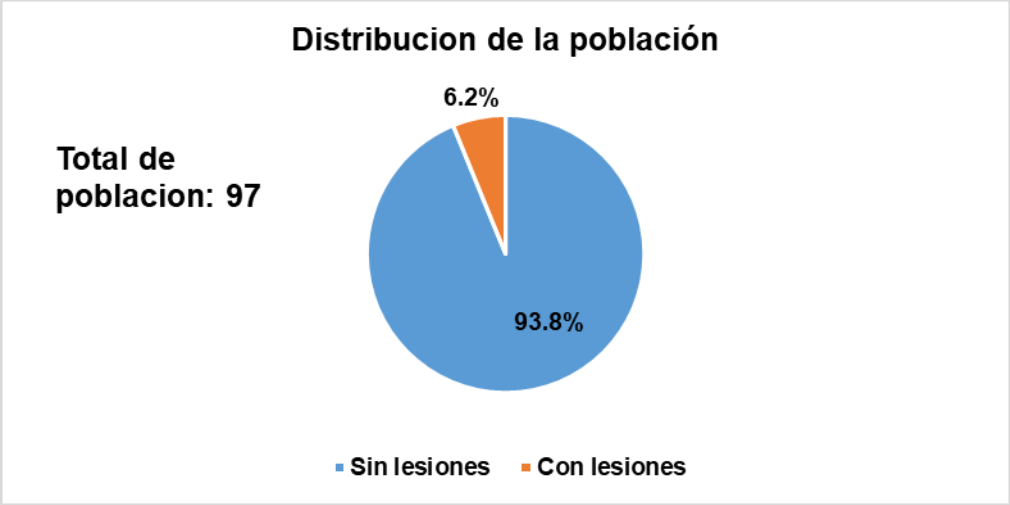


Las lesiones identificadas fueron en 6 animales destacando artritis, poliartritis y la presencia de un signo neurológico por convulsiones en uno de los animales (ver figura 1). Cabe aclarar que de igual forma fueron incluidos 2 cerdos los cuales al momento de toma de muestra no presentaban signos clínicos aparente, pero fueron incluidos por que habían presentado signos de artritis y poliartritis y convulsiones en el pasado.
El resto de los ejemplares no presentaron signos clínicos o lesiones evidentes al momento del examen físico general (ver grafica 2).

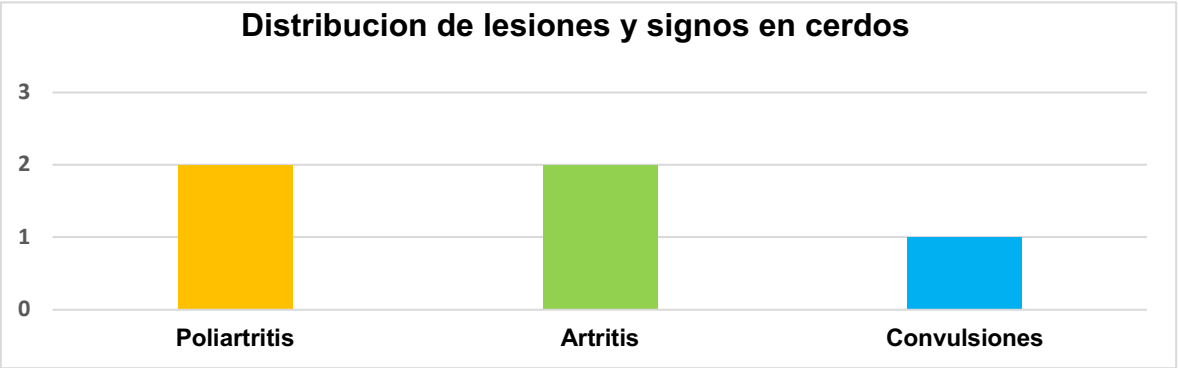


**Grafica 2.** Principales lesiones identificadas en la unidad de producción porcina.
Durante la evaluación clínica, las lesiones se observaron en 2 casos a nivel de los dos miembros pélvicos, 1 caso en el miembro pélvico izquierdo y derecho.

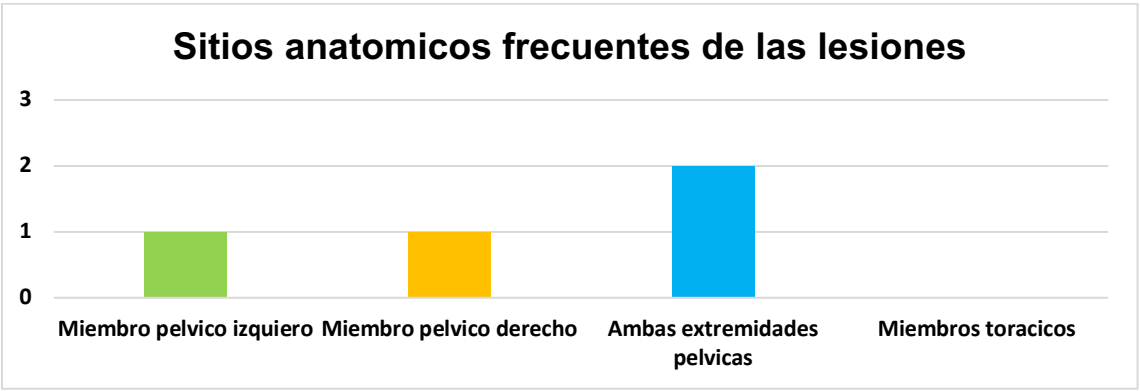


**Grafica 3.** Distribución de los sitios anatómicos afectados en cerdos.

Las articulaciones afectadas presentaron un aumento de volumen evidente, observándose que inicialmente mostraban una consistencia blanda, la cual progresó con el tiempo a una consistencia firme, acompañada de deformación y rigidez permanente. Se estimó de forma aproximada un tamaño de entre 4 a 6 cm de diámetro en cada lesión. A la palpación, se caracterizaron por ser firmes con contenido acuoso y doloroso durante la manipulación.

**Figura 1.** Lesiones articulares observadas en los cerdos evaluados.

## Resultados

### Aislamiento bacteriológico

Se realizó tomas de muestras en cavidad nasal y tonsilas de los cerdos evaluados, las cuales fueron sembradas en agar sangre y agar sal y manitol.

El procesamiento de muestras y la identificación microbiana presentó mayor crecimiento bacteriano en agar sal y manitol. Sin embargo, el aislamiento de *Streptococcus suis* se obtuvo únicamente en muestras tonsilares, ya que las muestras nasales no mostraron crecimiento en agar sangre.

| ***Tipo de muestra*** | ***Agar sal y manitol*** | ***Agar sangre*** | ***Positivo*** |
|---|---|---|---|
| **Nasal** | 10 | 0 | 0 |
| **Tonsilas** | 6 | 2 | 2 |
| **Total** | 16 | 2 | 2 |

**Cuadro *1*.** Distribución de aislamientos bacterianos

Los aislamientos bacterianos obtenidos a partir de muestras de cavidad nasal y tonsilas mostraron crecimiento en los medios de cultivos empleados; algunas colonias presentaron características morfológicas compatibles con bacterias del género de *Streptococccus.*

Las colonias observadas fueron de tamaño pequeño, con apariencia translucida y bordes definidos. Estas características macroscópicas permitiendo seleccionar colonias sospechosas para su posterior análisis microbiológico. **(Figura 2).**

**Figura 2.** Identificación de posibles bacterias relacionas con *Streptococcus suis.*

## Identificación microbiológica

A las colonias seleccionadas se les realizó tinción de Gram como parte del proceso de identificación bacteriana. Al análisis microscópico, se observaron cocos Gram positivos dispuestos en cadenas, con morfología compatible con bacterias del género *Streptococcus* (Figura 3).

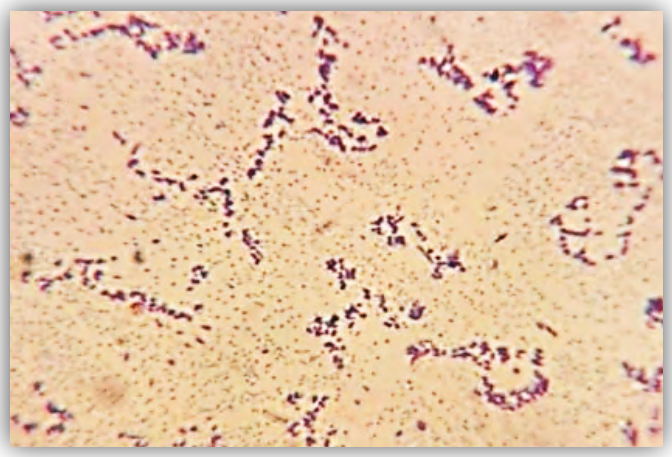

**Figura 1.** Tinción de Gram de aislamientos bacterianos.

## Resultados de PCR

La PCR de punto final permitió la detección del ADN de *Streptococcus suis* en 2 de las 6 muestras tonsilares, observándose amplicones del tamaño esperado tras electroforesis en gel de agarosa, lo que confirma la presencia del agente en dichas muestras (Figura 4).

**Figura 4.** Electroforesis en de gel de agarosa de productos de PCR para la detección de muestras de *Streptococcus suis.* Carril 1: marcador de peso molecular (1kb). Carriles 2-8: muestras analizadas. Se observa amplificación especifica en los carriles 3 y 5, correspondientes a muestras positivas.

## Resultados de prueba susceptibilidad

El aislamiento de *Streptoccus suis* presente resistencia a la mayoría de los antibióticos evaluados, con excepción del enrofloxacino, al cual mostro susceptibilidad.

| Antibiótico | Resistente | Susceptible |
|---|---|---|
| **Ceftriaxona** | ✓ | |
| **Ampicilina** | ✓ | |
| **Vancomicina** | ✓ | |
| **Enrofloxacino** | | ✓ |
| **Ciprofloxacino** | ✓ | |

**Cuadro 2.** Resultados de la prueba de susceptibilidad antimicrobiana.

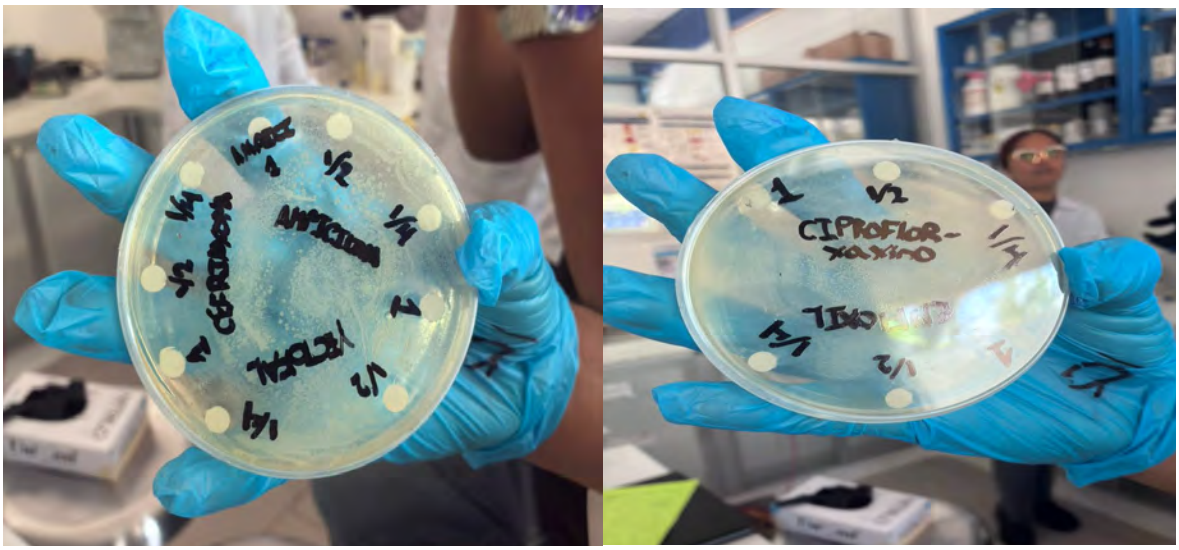


**Figura 5.** Antibiograma de *Streptococcus suis.*

## Diagnósticos diferenciales

Se consideraron enfermedades infecciosas en lechones con artritis, poliartritis, fiebre y signos nerviosos. Por lo cual se consideró *Streptococcus suis* como principal sospecha por la combinación de signos neurológicos, articulares, y sistémicos. De igual forma se incluyó *Mycoplasma hyorhinis* el cual fue descartado debido que, aunque produce poliartritis su curso suele ser crónico y sin signos neurológicos. *Glaesserella parasuis* fue considerado ya que se suele presentar fiebre y artritis, sin embargo, los signos nerviosos son poco frecuentes y finalmente *Erysipelothrix rhusiopathiae* la cual fue descartada por que es más común en cerdos de mayor edad, con lesiones cutáneas en forma de diamante y rara vez causa signos neurológicos en lechones.

## Tratamiento preventivo

La vacuna aplicada fue una bacterina inactivada que contiene cultivos de *Streptococcus suis* (serotipo 2) el más común en los continentes de Asia y América. La estrategia de vacunación se enfocó en cerdas gestantes en el último tercio de gestación y en lechones de nueva camada con una dosis de 2 ml IM con sugerencia de revacunación a los seis meses.

**Figura 13.** (A) Vacunación de hembras gestantes. (B) Vacunación de lechones de la nueva camada.

## Discusión y conclusión

Los hallazgos clínicos revelaron que varios cerdos evaluados presentaban alteraciones articulares (artritis y poliartritis) y signos neurológicos como convulsiones. Esta correlación clínica concuerda con la literatura revisada, la cual describe a *S. suis* como un agente causal primario de artritis y meningitis supurativa en lechones postdestete[3].

Por otro lado, es de particular interés el caso del Cerdo 3, el cual no presentó signos clínicos aparentes al momento de la evaluación física, pero resultó positivo a la prueba de PCR en su muestra tonsilar. Este resultado corrobora lo descrito por Gottschalk, evidenciando que *S. suis* coloniza el tracto respiratorio superior y las amígdalas, permitiendo que los cerdos actúen como portadores asintomáticos y sirvan como reservorio principal del agente dentro de la granja [4].

Mediante el aislamiento bacteriológico y la tinción de Gram, se lograron identificar agrupaciones de cocos Gram positivos morfológicamente compatibles con el género *Streptococcus* a partir de 18 aislamientos. Sin embargo, el aislamiento a partir de mucosas puede verse enmascarado por la microbiota saprófita y suele indicar un estado de colonización más que una infección sistémica activa.

Un hallazgo clínico crítico fue la multirresistencia del aislamiento de *S. suis*. Contrario a la literatura histórica que posiciona a los betalactámicos como fármacos de elección por su alta eficacia[5], la cepa evaluada mostró una marcada resistencia a la ampicilina, ceftriaxona, vancomicina y ciprofloxacino, siendo susceptible únicamente al enrofloxacino. Este patrón alarmante concuerda con las advertencias sobre el incremento global de cepas multirresistentes impulsado por el uso indiscriminado de antibióticos en la industria porcina[6]. Estos resultados demuestran que un tratamiento empírico convencional habría resultado en un rotundo fracaso terapéutico, subrayando la urgencia ineludible de realizar antibiogramas de rutina en la granja antes de instaurar cualquier protocolo antimicrobiano.

La implementación de la PCR de punto final fue fundamental para superar las limitaciones del cultivo, ya que esta técnica molecular ofrece umbrales de sensibilidad y especificidad significativamente más elevados[7]. La PCR permitió confirmar la presencia del material genético del patógeno en dos de las muestras evaluadas.

Aunque estas muestras son idóneas para identificar portadores en programas de vigilancia, poseen un valor predictivo inferior para confirmar una patología clínica activa en comparación con muestras extraídas de sitios anatómicamente estériles, como el líquido sinovial o el líquido cefalorraquídeo[3].

El presente estudio concluye la confirmación de *Streptococcus suis* en la unidad de producción porcina "San Antonio del Monte" mediante la integración del diagnóstico clínico, aislamiento bacteriológico y confirmación molecular por PCR. Asimismo, la integración del diagnóstico bacteriológico con la técnica molecular de PCR de punto final demostró ser una estrategia eficaz, sensible y específica para la detección del agente etiológico en cerdos con signos clínicos compatibles, fortaleciendo la toma de decisiones sanitarias, el control de la enfermedad dentro del sistema productivo.

## Referencias bibliograficas


1. Feng Y, Zhang H, Ma Y, Gao GF. Nuevas variantes emergentes de Streptococcus suis, un importante agente zoonótico. Trends Microbiol. 2010; 18(3): 124-31.
2. Hernández-García PA, García-Martínez A, Camacho-Vera JH, et al. Identificación molecular de serotipos de Streptococcus suis en México mediante PCR múltiple. Rev Mex Cienc Pecu. 2021; 12(3): 681-93.
3. Goyette-Desjardins G, Auger JP, Xu J, Segura M, Gottschalk M. Streptococcus suis, un importante patógeno porcino y agente zoonótico emergente: Actualización sobre su distribución mundial basada en serotipificación y secuenciación. Emerg Microbes Infect. 2014. Disponible en: https://doi.org/10.1038/emi.2014.45
4. Segura M, Calzas C, Grenier D, Gottschalk M. Factores críticos de virulencia de Streptococcus suis: ¿Son todos realmente críticos?. Trends Microbiol. 2017.Disponible en: https://doi.org/10.1016/j.tim.2017.02.005
5. Gottschalk M, Segura M. In Zimmerman JJ, Karriker LA, Ramírez A, Schwartz KJ, Stevenson GW, Zhang J. eds. Enfermedades del cerdo. 11.ª ed. Wiley-Blackwell; 2019.
6. Uruén C, Chocarro-Tolosa G, Arenas R, Gómez-Lus R. Actualización sobre los mecanismos de resistencia a los antibióticos y el resistoma móvil en el patógeno zoonótico emergente Streptococcus suis. Microorganisms. 2021; 9(8): 1765. Disponible en: https://doi.org/10.3390/microorganisms9081765
7. Wisselink HJ, Reek FH, Vecht U, Stockhofe-Zurwieden N, Smits MA, Smith HE. Detección de cepas virulentas de Streptococcus suis tipos 1 y 2 en muestras tonsilares de cerdos mediante PCR. Vet Microbiol. 1999; 67(2): 143-57

# REPORTE DE DIROFILARIASIS EN 4 PERROS (*Canis lupus familiaris*): DIAGNÓSTICO, HALLAZGOS Y RELEVANCIA SANITARIA

**Alcaraz Sosa LE [1]; Guerra EA, Enríquez VA[2]**
Facultad de Ciencias Naturales, Medicina Veterinaria y Zootecnia. 2Universidad Autónoma de Querétaro . 1Universidad Autónoma Metropolitana, Medicina Veterinaria y Zootecnia
**Correo de contacto: alejandro.enriquez@uaq.mx**

## Resumen
La dirofilariasis canina es una enfermedad parasitaria de distribución mundial, causada por el nematodo *Dirofilaria immitis.* Los perros domésticos (*Canis lupus familiaris*) constituyen el hospedador definitivo principal. El presente reporte describe el caso de 4 caninos con lesiones en corazón ocasionadas por este nematodo. La dirofilariasis es un ejemplo del enfoque One Health, integrando la salud humana, animal y ambiental. El control eficaz de la enfermedad requiere la colaboración de varias instancias para implementar estrategias de control vectorial, educación comunitaria y vigilancia epidemiológica integrada.
**Palabras clave:** Nematodos, *Dirofilaria immitis*, microfilarias, corazón.

## Summary
Canine dirofilariasis is a parasitic disease with a worldwide distribution, caused by the nematode *Dirofilaria immitis*. Domestic dogs (*Canis lupus familiaris)* are the main definitive hosts. This report describes the case of 4 dogs with heart lesions caused by this nematode. Dirofilariasis is an example of the One Health approach, integrating human, animal, and environmental health. Effective control of the disease requires the collaboration of various entities to implement vector control strategies, community education, and integrated epidemiological surveillance.
**Words:** Nematode, *Dirofilaria immitis*, microfilairiae, heart.

## Introducción
La dirofilariasis canina es una enfermedad parasitaria de distribución mundial, causada por el nematodo *Dirofilaria immitis*, comúnmente denominado «gusano del corazón» (heartworm). Se trata de una zoonosis de relevancia, transmitida por mosquitos del género *Culex, Aedes y Anopheles*, que actúan como vectores biológicos obligados para el desarrollo de las larvas infectantes (L3). (1-3).
Los perros domésticos (*Canis lupus familiaris*) constituyen el hospedador definitivo principal, aunque también se han documentado infecciones en otras especies como félidos, hurones, lobos, coyotes y, de manera accidental, en seres humanos. La hembra adulta de *D. immitis* puede alcanzar entre 25 y 31 cm de longitud, mientras que el macho mide aproximadamente 12–20 cm. Los adultos se alojan

predominantemente en las arterias pulmonares y, en infecciones severas, en la cavidad ventricular derecha del corazón. (3-5).
La prevalencia de la enfermedad varía considerablemente según la región geográfica, el clima y las condiciones ambientales. Las zonas tropicales y subtropicales, con alta densidad de mosquitos vectores, registran los índices más elevados. En América Latina, estudios recientes han reportado seroprevalencias de entre el 3 % y el 30 % en perros de vida libre o con acceso al exterior, observando un aumento de casos en los últimos años, potenciada por el cambio climático y la expansión del área de distribución de los vectores. (1, 4, 6)
El período de prepatencia, es decir, el tiempo desde la inoculación de las larvas L3 hasta la presencia de microfilarias circulantes, es de aproximadamente 6 a 7 meses en el perro. Este largo período de prepatencia, sumado a la naturaleza frecuentemente subclínica de las fases iniciales de la infección, contribuye al diagnóstico tardío y al establecimiento de lesiones cardiopulmonares potencialmente irreversibles en el momento de la presentación clínica. (5, 7, 8).
El presente reporte describe el caso de 4 caninos de ambos sexos, mestizos, adultos, residentes en la zona periurbana en Santiago de Querétaro, proporcionados por el Centro de Atención Animal Municipal del Marqués en Querétaro para las prácticas de necropsias de los estudiantes de 4º y 5º semestre de la Licenciatura en Medicina Veterinaria y Zootecnia de la Universidad Autónoma de Querétaro.

**Hallazgos macroscópicos**
La evaluación macroscópica de los 4 ejemplares se realizó durante las prácticas escolares, observando lesiones significativas en el corazón.
**Corazón:** Se observó dilatación severa de cámaras derechas (ventrículo y aurícula). En la inspección interna, se encontró la presencia de helmintos adultos de *D. immitis* en la arteria pulmonar principal y sus ramas lobares, así como en la luz ventricular derecha **(Figura 1).** Varios de los parásitos (9 hembras y 5 machos) se pusieron en frascos con agua para entregarlos al área de parasitología, en dicha área, a su vez los colocaron en solución fisiológica para realizar estudios posteriores **(Figura 2).**

**Pruebas complementarias**
Se realizaron frotis sanguíneos de la sangre que se encontraba en la cavidad torácica por el proceso de inspección del cadáver, los cuales se tiñeron con hemocolorante rápido confirmando la presencia de microfilarias circulantes **(Figura 3).** (4, 9)

**Criterios diagnósticos**
El diagnóstico definitivo de dirofilariasis canina en este caso se estableció conforme a los criterios recomendados por la American Heartworm Society (AHS) en sus guías actualizadas de 2023 y la European Scientific Counsel Companion Animal

Parasites (ESCCAP) en su guía técnica de 2022, los cuales integran hallazgos a la necropsia y hemáticos. (10, 11).
La detección de microfilarias de *D. immitis* en sangre periférica, con morfometría compatible, tiene una sensibilidad del 50–80 % en infecciones patentes, siendo negativo en infecciones ocultas (amicrofilarémicas), que pueden representar hasta el 25 % de los casos. (4, 7, 9)

**Discusión**

La dirofilariasis canina por *D. immitis* continúa siendo uno de los desafíos más importantes de la medicina veterinaria en países tropicales y subtropicales, con una tendencia de propagación hacia regiones templadas como consecuencia del cambio climático global. (3, 6) El presente caso ilustró los hallazgos macroscópicos observados durante una práctica escolar.
La larga fase de prepatencia de *D. immitis* (6–7 meses), sumada a la ausencia de signos iniciales, determina que muchos perros sean diagnosticados en etapas avanzadas de la enfermedad, y esto es cuando ya existe daño cardiopulmonar significativo. En el caso presentado, se ignora la signología presente en estos 4 caninos, pero la literatura reporta que del 30–40 % de los perros diagnosticados presentan enfermedad en Clase III o IV, con signos de intolerancia al ejercicio de varios meses de evolución. (5, 7, 8)
Desde el punto de vista fisiopatológico, el daño cardiopulmonar en la dirofilariasis es multifactorial. Los gusanos adultos inducen, por su presencia mecánica, una respuesta inflamatoria endotelial que conduce a la arteritis proliferativa y a la obstrucción progresiva del flujo pulmonar. Adicionalmente, los productos metabólicos de los helmintos y, especialmente, las proteínas liberadas por la bacteria *Wolbachia pipientis*, desencadenan respuestas inmunitarias que potencian la inflamación perivascular, el daño glomerular y la activación plaquetaria. Estudios de Morchón et al. (2021) y Simón et al. (2022) han profundizado en el papel inmunomodulador de *Wolbachia* en el contexto de la dirofilariasis, identificando nuevas dianas terapéuticas. (2, 12, 13)
Se reportan hallazgos de glomerulonefropatía por inmunocomplejos. Esta complicación, documentada en el 40–60 % de perros con dirofilariasis crónica, puede progresar a insuficiencia renal crónica incluso tras la eliminación exitosa de los parásitos, por lo que el seguimiento renal a largo plazo es imperativo. (13-15). En este caso, no se observaron lesiones renales a nivel macroscópico.
Por último, cabe destacar el potencial zoonótico de *D. immitis*, aunque con limitaciones importantes. En humanos, el parásito no alcanza la madurez sexual y los estadios larvarios que penetran accidentalmente en el huésped humano generalmente mueren antes de alcanzar el corazón, produciendo nódulos pulmonares solitarios, que pueden ser confundidos con neoplasias pulmonares en las imágenes radiológicas, generando procedimientos diagnósticos invasivos innecesarios. La vigilancia epidemiológica de la dirofilariasis canina es, por tanto,

un indicador indirecto del riesgo de exposición humana. (2, 3, 12). De ahí la importancia de reportar este caso, ya que fue un hallazgo a la necropsia.
En lo que va del semestre se han trabajado con 38 cadáveres de perros en total, juntando las prácticas de Patología I o General y Patología 2 o Sistémica y solo en dos sesiones se encontraron dos perros en cada una con los parásitos. Es importante recalcar que las prácticas con caninos que se siguen realizando en la Licenciatura brindan casos interesantes a los estudiantes que son de utilidad para su formación profesional. El hecho de encontrar casos de dirofilariosis en el estado de Querétaro, que tradicionalmente tiene clima semi desértico es de relevancia por los cambios climáticos que se han generado últimamente en el país, ya que el año pasado se registraron numerosas lluvias y también indica la presencia de los véctores.

**Conclusión**

El presente caso documenta la necropsia de 4 perros obtenidos del centro antirrábico para las prácticas de licenciatura veterinaria, con compromiso cardiopulmonar severo, e insuficiencia cardíaca congestiva derecha. El diagnóstico se alcanzó mediante la observación de los vermes en las cámaras del corazón y la detección de microfilarias. Este caso subraya la necesidad de implementar programas de prevención sistemática con el resto de la población del Centro de Atención Animal y más, si se tienen para fines de adopción.
La prevención es, sin lugar a dudas, la estrategia más eficaz y coste-eficiente frente a la dirofilariasis. El costo del tratamiento de un perro con enfermedad avanzada es entre 10 y 50 veces superior al costo anual de la quimioprofilaxis. Más allá del impacto económico, el sufrimiento animal y el riesgo de secuelas permanentes en perros diagnosticados tardíamente justifican plenamente la implementación de protocolos preventivos a nivel individual y comunitario. (6, 7, 10)

**Importancia médica y sanitaria**

Desde el punto de vista de la salud pública y la medicina veterinaria, la dirofilariasis canina tiene implicaciones que trascienden el ámbito clínico individual:

**Zoonosis emergente**

Aunque *D. immitis* es un patógeno de baja transmisibilidad al ser humano, los casos de dirofilariasis pulmonar humana están documentados en zonas endémicas, con mayor incidencia en regiones mediterráneas, América del Norte y Asia oriental. El control de la enfermedad en la población canina reduce directamente el riesgo de exposición humana al reducir la densidad de microfilarias circulantes disponibles para los vectores. (2, 3, 12).

**Indicador de vigilancia epidemiológica**

La seroprevalencia de *D. immitis* en perros es ampliamente utilizada como indicador de la actividad vectorial y del riesgo de transmisión de otras enfermedades transmitidas por mosquitos (arbovirosis, plasmodios aviares). Los sistemas de vigilancia basados en perros centinela permiten monitorear la expansión geográfica del parásito en tiempo real. (1, 3, 14)

**Cambio climático y expansión geográfica**

La expansión de las áreas endémicas hacia latitudes más altas y altitudes mayores como consecuencia del calentamiento global representa un desafío sanitario emergente. Estudios publicados entre 2019 y 2024 documentan la aparición de casos autóctonos en regiones previamente no endémicas de Europa central y del norte, así como en zonas de altitud en América Latina, incluyendo México. (3, 6)

**Impacto en el bienestar animal**

La dirofilariasis avanzada produce un deterioro progresivo y grave de la calidad de vida del animal afectado. La cronicidad del proceso, la complejidad del tratamiento y las complicaciones asociadas (insuficiencia cardíaca, nefropatía, embolismo pulmonar) posicionan a esta enfermedad como una de las principales causas de muerte prematura evitable en perros domésticos de zonas endémicas. (5, 7, 10)

**One Health**

La dirofilariasis es un ejemplo paradigmático del enfoque One Health, que integra la salud humana, animal y ambiental en una perspectiva unificada. El control eficaz de la enfermedad requiere la colaboración entre médicos veterinarios, médicos de salud pública, entomólogos y autoridades sanitarias para implementar estrategias de control vectorial, educación comunitaria y vigilancia epidemiológica integrada. (2, 3, 12, 16)

**Referencias**

1.- Bowman DD, Little SE, Lorentzen L, Shields J, Sullivan MP, & Carlin EP. Prevalence and geographic distribution of *Dirofilaria immitis*, *Borrelia burgdorferi*, *Ehrlichia canis*, and *Anaplasma phagocytophilum* in dogs in the United States: Results of a national clinic-based serologic survey. Vet Paras. 2009; 160 (1–2): 138–148.

2.- Morchón R, Carretón E, González-Miguel J, & Mellado I. Heartworm disease (*Dirofilaria immitis)* and their vectors in Europe—new distribution trends. Front Physiol. 2012; 12 (13); 196.

3.- Genchi C, Kramer L, & Rivasi F. Dirofilarial infections in Europe. Vector Borne Zoonotic Dis. 2011; 11 (10), 1307–1317.

4.- Di Cesare A, Castagna G, Meloni S, Otranto D, & Traversa D. Canine and feline extra-intestinal nematodoses: Enteric and cardio-pulmonary infections by filaroids. Vet Paras. 2011; 14 (4): 177–190.

5.- McCall JW, Genchi C, Kramer LH, Guerrero J, & Venco L. Heartworm disease in animals and humans. Adv Parasitol. 2008; 66, 193–285.
6.- Drake J. Wiseman S, & Kenyon C. Increasing incidence of *Dirofilaria immitis* in dogs in USA with focus on the southeast region 2013-2016. Parasites & Vectors. 2018; 11 (39): 58.
7.- Nelson CT, McCall JW, Jones S, Moorhead A, & Atkins C. Current Canine Guidelines for the Diagnosis, Prevention, and Management of Heartworm (*Dirofilaria immitis*) Infection in Dogs. Vet Parasit. 2018; 210: 109–120.
8.- Ames MK, Atkins CE. Treatment of dogs with severe hearthworm disease. Vet Parasitol. 2020; 283: 109131.
9.- Taylor MA, Coop RL, & Wall RL. Veterinary Parasitology (5th ed.). Wiley-Blackwell. ISBN: 2023. 978-1-119-51699-1.
10.- Nelson T, McCall JW, Moorhead A, Starkey L, Ames M. American Heartworm Society Canine Guidelines or the Prevention, Diagnosis, and Management of Heartworm (*Dirofilaria immitis*). Infection in dogs AHS. 2024.
11.-ESCCAP. Worm Control in Dogs and Cats: European Scientific Counsel Companion Animal Parasites. ESCCAP Guideline GL01, 7th edition. ISBN: 2022; 978-1-907751-44-7.
12.- Simón F, Siles-Lucas M, Morchón R, González-Miguel J, Mellado I, Carretón E, & Montoya-Alonso JA. Human and animal dirofilariasis: The emergence of a zoonotic mosaic. Clin Microbiol Rev. 2012; 25 (3): 507–544.
13.- Carretón E, Corbera JA, Juste MC, & Montoya-Alonso JA. *Dirofilaria immitis* infection in dogs: cardiopulmonary biomarker levels. Vet Parasitol. 2011; 176(4), 313-316.
14.- Montoya-Alonso JA, Carretón E, Corbera JA, Juste MC, Mellado I, Morchón R, & Simón F. Current prevalence of *Dirofilaria immitis* in dogs, cats and humans from the island of Gran Canaria, Spain. Vet Parasitol. 2011; 76(4): 291–294.
15.- Ettinger SJ, Feldman EC, & Côté E. Textbook of Veterinary Internal Medicine: Diseases of the Dog and Cat (9th ed.). Elsevier Saunders. 2023. ISBN: 978-0-323-31211-0.
16.- Giannelli A, Schnyder M, Wright I, Charlier J. Control of companion animal parasites and impact on one Health. One Health. 2024: 100679.

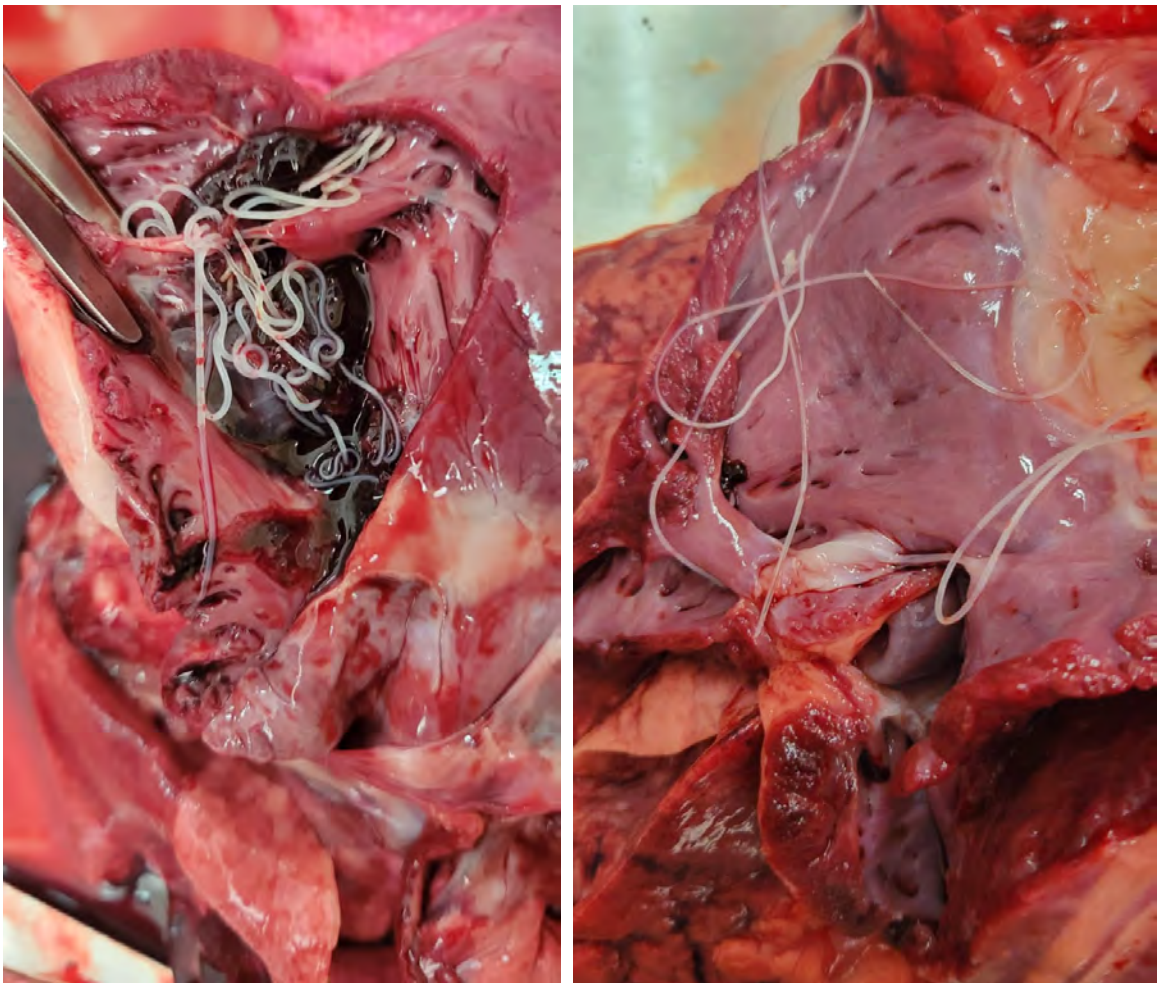

**Figura 1.** Presencia de *Dirofilaria immitis* en las cámaras del corazón en dos caninos distintos.

**Figura 2.** Abundantes parásitos ya lavados correspondientes con *Dirofilaria immitis*.

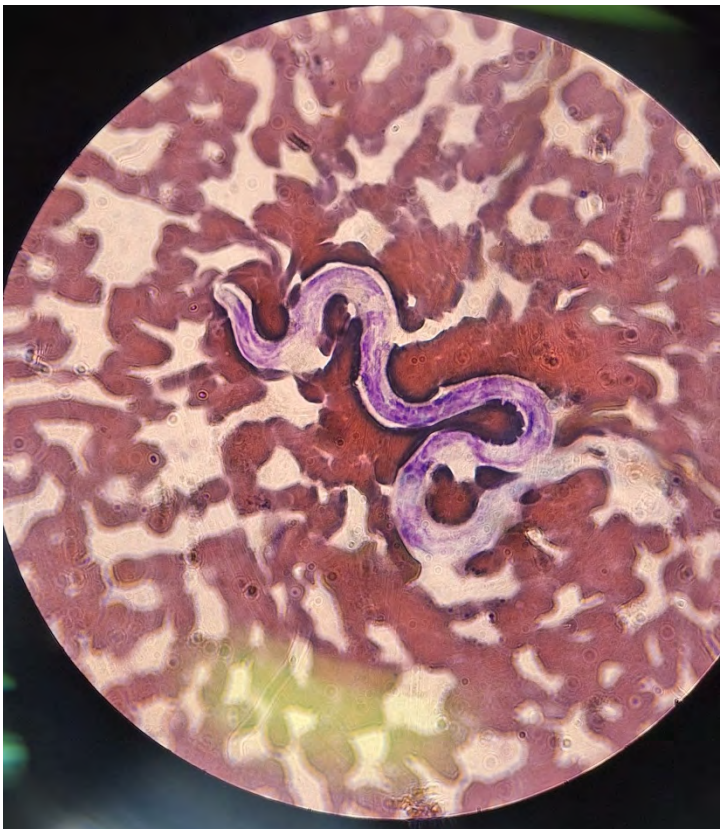

**Figura 3**. DQ 100X. Microfilaria en frotis sanguíneos obtenidos de la sangreque se derramó en cavidad torácica durante la necropsia.

# RETENCIÓN DE HUEVOS EN TILAPIAS (*Oreochromis* sp.), EN UNA PRODUCCIÓN ACUÍCOLA EN EL TRÓPICO. REPORTE DE CASO

**Olivares SMI*[1] y Salazar UM[2]**
[1] Facultad de Medicina Veterinaria y Zootecnia, Centro de Enseñanza, Investigación y Extensión en Ganadería Tropical, Área de Patología y [2] Medicina Veterinaria y Zootecnia, Centro de Enseñanza, Investigación y Extensión en Ganadería Tropical, Módulo de Enseñanza e Investigación Acuícola
**Correspondencia: miosmvz713@gmail.com**

## Resumen
La retención de huevos es una afección reproductiva que se refiere a la incapacidad de la hembra para liberar los ovocitos del tracto reproductivo. Esta condición puede ocurrir tanto en poblaciones de peces silvestres como en los cultivos y suele estar asociada a factores ambientales estresantes, fluctuaciones en la temperatura, estrés por manipulación, anomalías fisiológicas, infecciones o genéticas. En los peces, los huevos se liberan típicamente a través del oviducto y la cloaca, abertura multifuncional utilizada para la reproducción, la digestión y la excreción. Si los huevos se atascan en algún punto del tracto reproductivo, pueden provocar obstrucciones, inflamación e infecciones sistémicas. Los síntomas de la retención de huevos van desde el aumento de volumen abdominal, letargia, dificultad para nadar y pueden variar según la gravedad de la afección.
**Palabras clave:** retención, ovocitos, obstrucción, aumento de volumen abdominal, letargia, dificultad para nadar.

## Abstract
Egg retention is a reproductive condition that refers to the inability of the female to release oocytes from the reproductive tract. This condition can occur in both wild and farmed fish populations and is usually associated with environmental stressors, fluctuations in temperature, handling stress, physiological abnormalities, infections or genetics. In fish, eggs are typically released through the oviduct and cloaca, a multifunctional opening used for reproduction, digestion, and excretion. If eggs get stuck somewhere in the reproductive tract, they can cause blockages, inflammation, and systemic infections. Symptoms of egg retention range from increased abdominal volume, lethargy, difficulty swimming and can vary depending on the severity of the condition.
**Keywords:** retention, oocytes, obstruction, increase in abdominal volume, lethargy, difficulty swimming.

**Introducción**

La retención de huevos es una afección reproductiva que se refiere a la incapacidad de la hembra para liberar los ovocitos del tracto reproductivo. Esta condición puede ocurrir tanto en poblaciones de peces silvestres como en cultivos y suele estar asociada a factores ambientales estresantes, anomalías fisiológicas o genéticas. A diferencia de las aves, en donde la retención de huevos está mejor documentada, como la malformación de huevos y la ruptura de los mismos. La información sobre este problema en los peces es limitada y la mayoría de los casos descritos se centran en especies específicas o entornos de laboratorio. [1, 2.]

En los peces, los huevos se liberan típicamente a través del oviducto y la cloaca, abertura multifuncional utilizada para la reproducción, la digestión y la excreción. Si los huevos se atascan en algún punto del tracto reproductivo, pueden provocar obstrucciones, inflamación e infecciones sistémicas. Esta condición es particularmente problemática en los peces de cultivo, donde puede provocar una reducción de la fertilidad y pérdidas económicas para la industria acuícola.

Dentro de los factores o causas de la retención de huevos se encuentran:

- Factores ambientales: Los factores de estrés ambiental desempeñan un papel importante en el desarrollo de la retención de huevos en los peces, incluyendo la calidad del agua, bajos niveles de oxígeno, altas concentraciones de amoníaco o los niveles extremos de pH.[3]
- Fluctuaciones de temperatura: Los cambios repentinos en la temperatura del agua pueden interrumpir el ciclo reproductivo y provocar la retención de huevos.[4]
- Estrés por manipulación: La manipulación brusca durante el desove o la colección de huevos puede causar traumatismos físicos en el tracto reproductivo, lo que provoca retención de huevos.[5]
- Infecciones del tracto reproductivo: Las infecciones bacterianas o fúngicas en el tracto reproductivo pueden causar inflamación y obstrucción, impidiendo la liberación de óvulos.[6]
- Desequilibrios hormonales: Las alteraciones de la función endocrina, en particular en la producción de estradiol-17ß, pueden interferir con la adecuada ovulación.[7]
- Factores genéticos: La predisposición genética también puede influir en la fijación o ruptura de los ovocitos, ya que ciertas especies o cepas de peces pueden ser más propensas a sufrir trastornos reproductivos debido a prácticas de cría selectiva o adaptaciones evolutivas.[5]

Los síntomas de la retención de huevos en los peces pueden variar según la gravedad de la afección y la especie afectada, los cuales incluyen:

- Aumento abdominal por la acumulación de huevos en el tracto reproductivo.[1]

- Letargia: los peces afectados pueden presentar una disminución de la actividad y el apetito a medida que la afección progresa.[2]
- Dificultad para nadar: El peso y la presión de los huevos retenidos pueden dificultar la natación, lo que provoca dificultad para moverse.[3]

**Historia Clínica**

Se reporta en una producción acuícola de tilapias (*Oreochromis* sp.), localizado en Veracruz, varias tilapias hembras adultas de las razas Rosa del Nilo (RN) en un 10 %, Rocky Mountain en 1 %, tilapia Gris del Nilo en 1 % y Pargo UNAM en 1 % del total de la población, que comienzan con un aumento progresivo de la región abdominal a partir de los 3 meses de edad, que es cuando comienza la madurez sexual. Además, no ponen huevos, no se reproducen y no presentan ganancia de peso a pesar de seguir alimentándose.

Se procede a ir al Módulo Acuícola y realizar la selección de las hembras afectadas; se realiza la insensibilización con concentrado de clavo vertido en el agua y posteriormente, se realiza la decapitación para continuar con la necropsia. Las hembras seleccionadas presentaron pesos de entre 120 g y 600 g. Este problema se ha presentado en la producción de forma cotidiana.

**Hallazgos Macroscópicos**

Todas las tilapias presentaron, de forma general, los siguientes hallazgos: un aumento evidente de la región abdominal, que corresponde al incremento de tamaño de toda la cavidad celómica (fotografías A, B, C y D).




**Fotografía A y C:** Toma dorsal, **B** toma lateral y **D** toma ventral, en las que se observa marcada distensión abdominal (cavidad celómica).

**Cavidad celómica:**

A la inspección de la cavidad celómica se observó que ambos ovarios estaban distendidos y llenos de huevos, desplazando a las vísceras hacia la zona cráneo – dorsal, ocupando un 70 % de la cavidad celómica (fotografías 4 y 5).




**Fotografía E:** Al exponer la cavidad celómica, se observan ambos ovarios ocupando toda la cavidad; al desplazarlos fuera de la cavidad se aprecia **(Fotografía 4)** el desplazamiento de las vísceras hacia la zona craneo – dorsal. El ovario con mayor volumen contiene, además de los huevos, un líquido verdoso **(marcado con flecha).**

Se retiran ambos ovarios junto con el oviducto y la cloaca; se procede a la revisión interna de los órganos, observando la variación en el color y tamaño de los ovocitos, que están inmersos en un líquido semitranslúcido verdoso (se realizó un extendido). Al retirar los ovocitos, algunos permanecieron adheridos a la pared del órgano, y esta se observó engrosada con zonas de congestión y hemorragias multifocales (Fotografía G y H), tambíen se revisó la permeabilidad del oviducto con un estilete, lo cual confirmó la obstrucción del mismo.

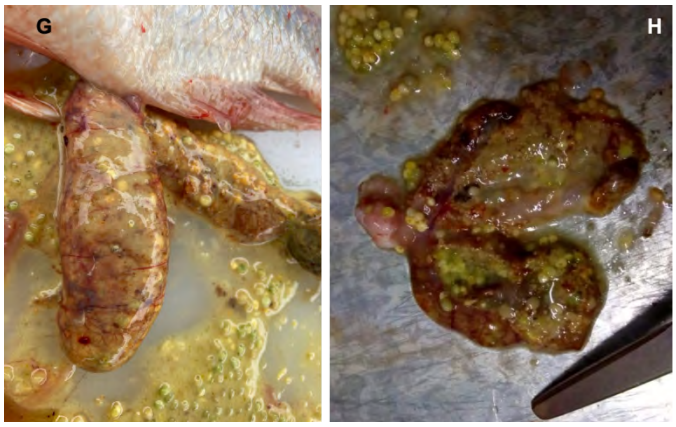

**Fotografía G:** En la superficie del ovario se observan los vasos sanguíneos evidentes, tortuosos y congestionados, los ovocitos se observan de varios tamaños, de color amarillo y verde.
**Fotografía H:** La pared se observó engrosada con extensas zonas de hemorragia y ovocitos adheridos a la pared.

## Hallazgos Microscópicos

En un aumento a 4 X la variación de los tamaños de los ovocitos, con ausencia de los estadios de maduración de los ovocitos, observándose en su mayoría maduros **(fotomicrografía 1)**. En el aumento de 10 X se exhibe la adherencia entre los ovocitos y entre los ovocitos a la pared; asimismo, hay una alteración de la arquitectura de los ovocitos e irregularidades en sus bordes y entre ellos hay haces largos y gruesos de fibrina **(fotomicrografía 2)**. A 40 X la pared de los ovarios se observa engrosada por el infiltrado inflamatorio, compuesto en su mayoría por macrófagos, en menor cantidad linfocitos y esporádicos neutrófilos entremezclados con fibrina **(fotomicrografía 3).** En el aumento a 100 X el infiltrado inflamatorio es más visible, así como la congestión de los vasos sanguíneos **(fotomicrografía 4).**

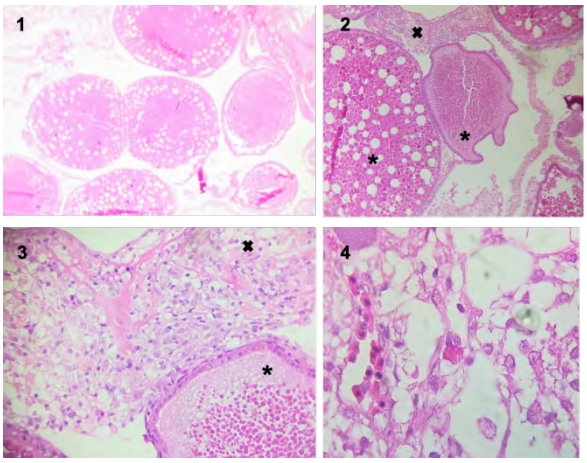


**Fotomicrografía 1:** Ausencia de la variación de los estadios de maduración de los ovocitos.
**Fotomicrografía 2:** Se muestra la adherencia entre ovocitos (marcados con asteriscos) y la pared (marcada con un tache).
**Fotomicrografía 3 y 4: La** pared de los ovarios se observa engrosada por el infiltrado inflamatorio, compuesto en su mayoría por macrófagos, en menor cantidad linfocitos y esporádicos neutrófilos entremezclados con fibrina, así como la congestión de los vasos sanguíneos.

## Pruebas complementarias

Durante la disección de los ovarios se realizó una impronta del contenido ovárico, la cual fue teñida con Diff-Quick, donde se observa un fondo proteico organizado en grumos o pequeños círculos (que fue idéntico al material que conforma a los ovocitos en el histológico) e inmersos entre este material se aprecian algunos

macrófagos fagocitándolo. También se aprecian en menor cantidad neutrófilos y linfocitos **(fotomicrografía 5)**.

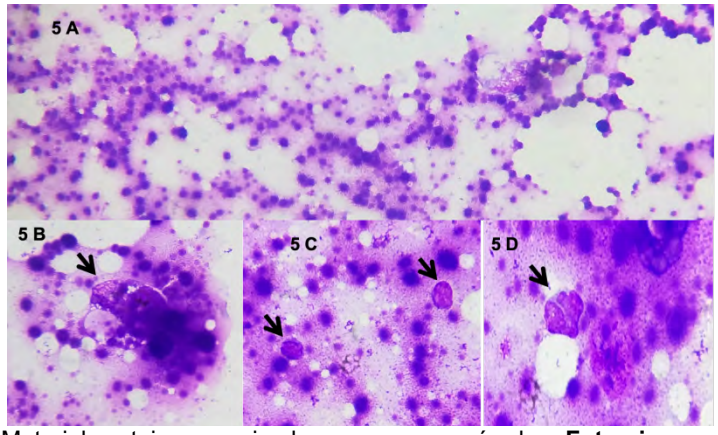


**Fotomicrografía 5 A:** Material proteico organizado en grumos y círculos. **Fotomicrografía 5 B:** inmerso entre el material proteico y fagocitándolo, se observa un macrófago (señalado con una flecha). **fotomicrografia 5 C:** Se señala con flechas la presencia de linfocitos y en la **fotomicrografía 5 D** la de un neutrófilo.

## Criterios Diagnósticos

De acuerdo con la historia clínica, los hallazgos macroscópicos, microscópicos y citológicos y habiendo descartado la presencia de agentes etiológicos, como bacterias, parásitos, hongos y/o virus que promovieran la inflamación, adherencia y oclusión del órgano, se llega a la conclusión de que se trata de una retención de huevos.

## Diagnósticos diferenciales

- Ooforitis infecciosa
- Torsión ovárica

## Discusión

La retención de huevos es una afección reproductiva que se refiere a la incapacidad de la hembra para liberar los ovocitos de su tracto reproductivo. Esta condición está mejor documentada en aves, así como la malformación de los huevos y la rotura de los mismos; la presencia de este problema en peces es limitada y suele ser confundida con otras patologías o simplemente ser ignorada, y los casos descritos se centran en especies específicas o entornos de laboratorio. [1, 2.]

En los peces, los huevos se liberan típicamente a través del oviducto y la cloaca, abertura multifuncional utilizada para la reproducción, la digestión y la excreción. Si los huevos se atascan en algún punto del tracto reproductivo, pueden provocar obstrucciones, inflamación e infecciones sistémicas. Esta condición es particularmente problemática en los peces de cultivo, donde puede provocar una reducción de la fertilidad y pérdidas económicas para la industria acuícola.[3]

En este caso en particular, se consideraba dentro de la exploración como una torsión de ovario, ya que habían sido revisados por personal no capacitado y, además, se considera una patología poco probable, dada la disposición de los órganos, el íntimo contacto que tienen entre ellos y la pequeña dimensión de la cavidad celómica. También se descartó la ooforitis infecciosa gracias a la citología que se realizó del contenido ovárico, demostrando que la combinación de tomas de muestras durante el estudio post mortem es de gran relevancia y ayuda diagnóstica.

## Conclusión

La retención de huevos es un trastorno reproductivo importante en los peces, que puede tener graves consecuencias si no se aborda de manera adecuada, por lo que comprender las causas, los síntomas y las opciones de tratamiento es esencial para controlar esta afección eficazmente, pero debido a la poca información descrita en la literatura sobre la retención de huevos en peces, se requiere realizar más estudios y profundizar en el procesos en la producción acuícola, descartando factores nutricionales, climáticos o genéticos; al comprender las causas se podrá minimizar la incidencia de la retención de huevos en los peces, promoviendo poblaciones más sanas y prácticas acuícolas más sostenibles.

## Referencias

1. Abou-Zahr T, Daniel CC, Sara LJ, Thomas AGD. Percloacal Ovocentesis in the Treatment of Avian Egg Binding: Review of 20 Cases. Journal of Avian Medicine and Surgery (Association of Avian Veterinarians). 08 septiembre 2019. Vol. 33. Iss: 3, pp 251-257.
2. Ninjin JBM, Surgical Management of Egg Bound in a Gramasree Chicken-A Case Report. International Journal of Current Microbiology and Applied Sciences. 2020. 9 (7), pp 3642-3645.
3. Xianming Z, Nilima G, Satyendra PB, Satyendra PB. Persistent Organohalogens in Paired Fish Fillet and Egg: Implications for Fish Consumption Advisories. University of Toronto, Ontario Ministry of the Evironment. 30 mar 2016. Journal of Agricultural and Food Chemistry (American Chemical Society). Vol. 64, Iss: 14, pp 2832-2840.
4. Grasdalen H, JØrgensen L. In vivo NMR-studies of fish eggs. Monitoring of metabolite levels, intracellular pH, and the freezing and permeability of water in developing egg of plaice, Pleuronectes platessa L. Norwegian Institute of Technology, SINTEF. 14 dec 1987. Vol. 72, pp 359-361.
5. Schüller A, Juliane V, Leon Hilgers, *et al.* How to stay attached- Formation of the ricefish plug and changes of internal reproductive structures in the pelvic brooding ricefish, Oryzias eversi Herder et al. 27 sep 2012. Journal of Morphology. Vol. 283, Iss: 11, pp 1451-1463.
6. Kudo S, Yazawa S. Binding of envelopes bacterial toxins to glycoproteins of rainbow trout eggs. American Psychological Association. 1995. 7th edition, disponible: https://link.springer.com/content/pdf/10.1007/bf00398972.pdf
7. Augustine A, Anders G. Eggshell and egg yolk proteins in fish: hepatic proteins for the next generation: oogenetic, population, and evolutionary implication of endocrine disruption. Comparative Hepatology (BioMed Central). 05 mar 2003. Vol. 2, Iss:1, pp 4-4.

# SILICOSIS Y ANTRACOSIS EN UN ÁGUILA REAL

# (*Aquila chrysaetos*)

**Hernández ZJJ*[1], Lagunas ME[1], Pedro PO1, Morales SE[1]**
[1]Departamento de patología, Facultad de Medicina Veterinaria y Zootecnia, Universidad Nacional Autónoma de México, Ciudad de México, México
**Correspondencia: josuajamil@hotmail.com**

## Resumen

Águila real (*Aquila chrysaetos*) de más de 30 años que presentó dificultad respiratoria y muerte repentina. En la necropsia se identificaron múltiples nódulos blanco verdosos en la superficie pleural de ambos pulmones, de los cuales se tomaron muestras para cultivo bacteriológico y micológico que resultaron negativos. En la histopatología se observó abundante infiltrado inflamatorio por debajo del epitelio atrial de los parabronquios, compuesto por macrófagos de abundante citoplasma con material granular negro y múltiples cristales anisotrópicos que eran birrefringentes bajo luz polarizada lo que orientó al diagnóstico de antracosis y silicosis.

La silicosis es una neumoconiosis derivada de la inhalación de partículas de sílice y silicatos. Este caso reporta una enfermedad pulmonar poco reportada en aves silvestres y que puede ser diagnóstico diferencial de otras neumonías granulomatosas de origen infeccioso como las ocasionadas por hongos o por micobacterias.

**Palabras clave: neumoconiosis, águila, silicosis, antracosis, luz polarizada**

## Abstract

A more than 30-year-old Golden eagle (*Aquila chrysaetos*) presented respiratory difficulties and subsequently sudden death. At necropsy, it was identified in lungs, multiple, coalescing and randomly gray to tan nodules on pleural surface. Microbiological culture was performed, yielding negative results.

Histopathological examination revealed plenty of interstitial inflammatory infiltrate compound by foamy macrophages with granular, amphophilic, black to brown, material and multiple, pleomorphic and anisotropic crystals within macrophages and interstitial tissue that were birefringent using polarizing filters. These histological features were compatible with anthracosilicosis.

Silicosis is a pneumoconiosis due to inhalation of inorganic dust of silica derivatives. This case reports a pulmonary disease that is rarely reported in wild birds and should be considered as a differential diagnosis for infectious granulomatous pneumonia as fungal and mycobacterial pneumonias.

## Introducción

La neumoconiosis es un término que describe a la enfermedad pulmonar asociada a la inhalación de diversos tipos de minerales y partículas menores a 10 µm que, al no poder ser digeridas o fagocitadas por los macrófagos, se depositan en el parénquima y generan una respuesta inflamatoria acompañada de fibrosis. (1) La neumoconiosis puede ser clasificada dependiendo del tipo de partícula inhalada y depositada en el parénquima pulmonar, tales como antracosis (carbón), asbestosis (asbesto) o silicosis (sílice), las cuales han sido más descritas en humanos como una enfermedad de curso crónico ocupacional relacionado con la actividad minera y procesamiento de piedras artificiales como el cuarzo. (2,3) En medicina veterinaria, se han descrito casos de silicosis en perros, caballos y aves cuyas lesiones suelen estar compuestas por fibrosis y granulomas con macrófagos cargados de sílice que son definidos como un macrófago activado que presenta el citoplasma con material exógeno birrefringente de tamaños variables consistente con silica y silicatos. (4,5)

## Historia clínica

Águila real de más de 30 años con historia de disnea y pérdida de peso. El animal murió y el cadáver fue conservado en refrigeración y remitido al servicio de diagnóstico de Patología de la FMVZ-UNAM, para estudio *post mortem*.

## Hallazgos macro y microscópicos

En la necropsia el ave pesó 3.6 kg, presentó baja condición corporal (1/5 o caquéxica) y el tejido adiposo subcutáneo era escaso.

Los pulmones estaban congestionados y con múltiples lesiones nodulares blanco verdosas, a sobre relieve que al corte se infiltraban en el parénquima (Figura 1).

Histológicamente se observan en el pulmón extensas áreas de agregados de macrófagos de abundante citoplasma granular pigmentado café ocre con negro (antracosis) y cristales anisotrópicos que se disponen alrededor de los parabronquios y vasos sanguíneos. Parte de este material granular también se encuentra libre en el intersticio (Figura 2, A-D). Además, el intersticio presente engrosamiento del tejido fibroso, evidenciado con tinción Tricrómica de Masson (Figura 3).

Diagnósticos morfológicos: Neumonía granulomatosa grave multifocal coalescente con antracosis y cristales anisotrópicos intracelulares y libres compatible con silicosis. Fibrosis pulmonar grave multifocal.

## Pruebas complementarias

Se realizaron tinciones histoquímicas de PAS, Grocott y Ziehl-Neelsen, así como cultivo bacteriológico y micológico para descartar algún proceso infeccioso, cuyos resultados fueron negativos. Se utilizó filtro de luz polarizada para detectar la birrefringencia de las partículas anisotrópicas, las cuales sí refringieron y tinción tricrómica de Masson para evidenciar.

**Criterios diagnósticos**

La presencia de múltiples macrófagos con material granular café grisáceo y negro y cristales birrefringentes intracitoplasmáticos evidenciados con luz polarizada, así como la fibrosis son compatibles con antracosis y silicosis.

**Diagnósticos diferenciales:**

Debido a la presencia de macrófagos con material granular intracitoplasmático anteriormente descrito, los diagnósticos diferenciales son: inhalación de sulfato de bario caracterizada por la presencia de cristales anisotrópicos de sulfato de bario posterior a la inhalación de algún medio de contraste con este compuesto, la siderosis con múltiples cristales anisotrópicos de tamaños variables, rojos a naranjas bajo luz polarizada y positivos a azul de Prusia y, finalmente asbestosis que presenta material café amarillento en el parénquima en forma de bastón con zonas de fibrosis adyacentes que rodean bronquiolos y ductos alveolares. (6,7)

**Discusión**

Los hallazgos histológicos en el pulmón de esta águila son compatibles con silicosis y antracosis, caracterizada por la presencia de macrófagos cargados con cristales anisotrópicos birrefringentes y partículas de carbón, distribuidos principalmente en la periferia de los parabronquios y vasos sanguíneos.

Uno de los aspectos más relevantes a destacar es que, a diferencia de lo reportado en gallinas, el tejido presentaba fibroplasia intersticial, un hallazgo característico de las lesiones silicóticas en humanos. Este cambio podría estar asociado con el tiempo de evolución de la lesión, ya que los casos descritos en gallinas corresponden principalmente a ejemplares jóvenes, mientras que el ave del presente caso tenía más de 30 años. Por lo tanto, la exposición prolongada pudo haber favorecido el desarrollo de una respuesta fibrótica semejante a la descrita en patología humana (8,9).

Si bien la presencia de cristales birrefringentes es característica de este tipo de lesión, es fundamental correlacionar estos hallazgos con el ambiente en el que se desarrolla el individuo. Asimismo, se recomienda complementar el diagnóstico mediante técnicas como la microscopía electrónica en secciones pulmonares, así como la evaluación de la calidad del aire y del suelo, con el fin de identificar posibles fuentes de exposición.

**Conclusión de la contribución e importancia médica o sanitaria del caso:**

La neumoconiosis en medicina veterinaria suele considerarse un hallazgo incidental durante la necropsia, generalmente sin manifestaciones clínicas evidentes en el individuo como en el caso de la antracosis, sin embargo, el presente caso documenta una forma severa de silicosis en un ave silvestre, con compromiso respiratorio significativo que culminó en la muerte.

Este caso resalta la importancia de incluir a las neumoconiosis dentro de los diagnósticos diferenciales de enfermedades respiratorias, particularmente cuando

inicialmente se sospechan procesos infecciosos. Asimismo, subraya la relevancia de considerar factores ambientales en la etiología de las lesiones pulmonares en fauna silvestre.

Desde una perspectiva sanitaria, estos hallazgos evidencian el impacto potencial de la contaminación ambiental sobre la salud animal, lo que podría tener implicaciones ecológicas y servir como indicador de riesgo para otras especies, incluyendo al ser humano.

**Figura 1:** Pulmón. La superficie externa de ambos pulmones presenta múltiples lesiones nodulares blanco verdosas que coalescen (cabezas de flecha).

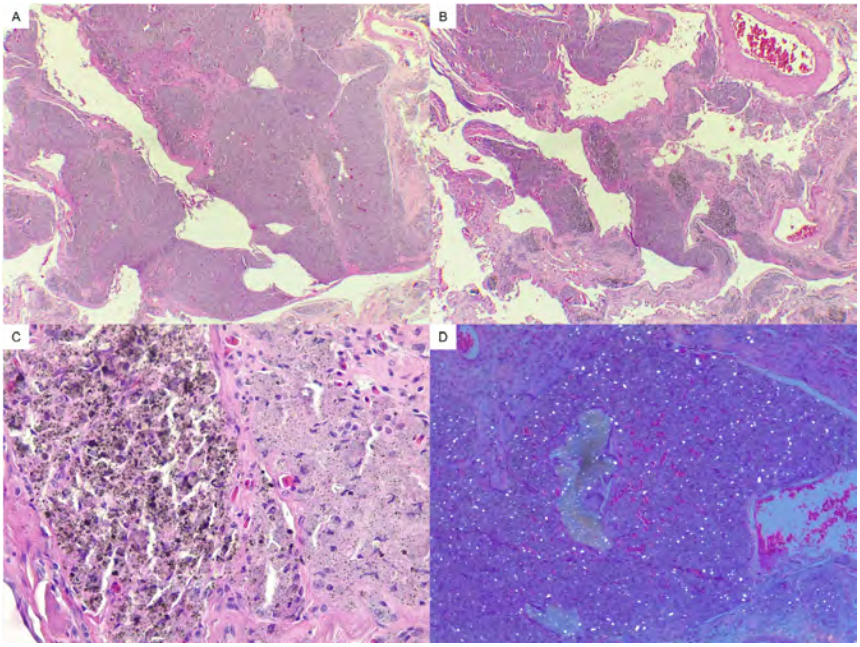


**Figura 2:** Secciones histológicas de pulmón H&E. 4x, 10x, 40x, 10x. A) Se observa pérdida de la arquitectura pulmonar debido a la presencia de una lesión anfofílica a café grisáceo parcialmente delimitada. B) Múltiples secciones presentan agregados de contenido negro a grisáceo. C) La lesión se encuentra conformada por macrófagos epitelioides con abundante material granular anfofílico a negro y cristales anisotrópicos. D) Los cristales son birrefringentes con luz polarizada.

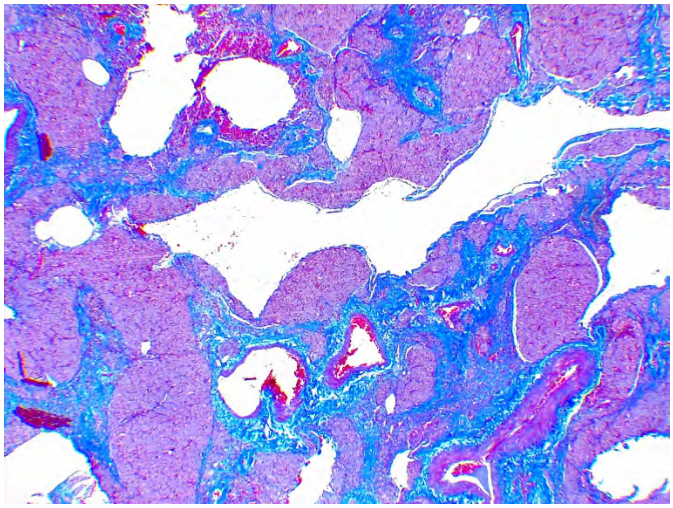

Figura 3: Sección histológica de pulmón, Tricrómica de Masson, 4x. Se observa aumento del tejido fibroso que diseca los granulomas.

## Referencias


1. Vanda Cantón B. Adaptación, lesión y muerte celular. En: Trigo Tavera FJ, editor. *Patología general veterinaria*. 7a ed. México: Facultad de Medicina Veterinaria y Zootecnia; 2025. p. [65-118].
2. Walker RT, Illanes O, Conan A, Williams BH, Hilchie D, Bolfa P. Histology, prevalence, and environmental sources for pulmonary silicates depositions in domestic and wild animals. Vet Pathol. 2023;60(3):389-401. doi: 10.1177/03009858221146095.
3. Wang C, Zhang X, Li Y, et al. Clinical analysis of pneumoconiosis. Chin Med J (Engl). 2021;134(10):1213–1219. doi:10.1097/CM9.0000000000001461.
4. Corner LAL, Murphy D, Gormley E. Environmental dust inhalation in the European badger (Meles meles): systemic distribution of silica-laden macrophages, pathological changes, and association with Mycobacterium bovis infection status. PLoS One. 2018;13(1):e0190230. doi:10.1371/journal.pone.0190230.
5. Joint Pathology Center (JPC). Case study: pulmonary lesions [Internet]. Silver Spring (MD): JPC; [consultado 2026 Abr 11]. Disponible en: https://www.askjpc.org/wsco/wsc_showcase2.php?id=Ukg4RXZtUzBBdjZ1ZVpMKzZtaXMxdz09
6. Joint Pathology Center (JPC). Virtual slide pathology overview [Internet]. Disponible en: https://www.askjpc.org/vspo/show_page.php?id=enNsNEYrOU9qbGorb2pBRlZKMjNjUT09 [consultado 2026 Abr 12].
7. Barrera-Zarate JA, Paiva BA, Ferreira DP, Alves FS, Sato JPH, Guedes RMC. Barium sulphate aspiration pneumonia in a cat with megaesophagus and dextroposition of the aortic arch: case report. *Arq Bras Med Vet Zootec*. 2018;70(5):1453–1458. doi:10.1590/1678-4162-10059.
8. Reece RL, Turnbull PC. Silicate pneumoconiosis in hens. J Comp Pathol. 1999;121(2):143–153. doi:10.1053/jcpa.1999.0367.
9. Gylstorff I, Dahme E. Comparative pathology of silicate pneumoconiosis. J Comp Pathol. 1973;83(3):451–462. PMID: 223447.

# SÍNDROME OBSTRUCTIVO BRAQUICEFÁLICO (BOAS) CON HIPOPLASIA TRAQUEAL CONGÉNITA E HIPOTIROIDISMO PRIMARIO INMUNOMEDIADO EN UN PERRO (*Canis lupus familiaris*). REPORTE DE CASO

**Valdovinos Pichardo Dafne S*[1], Martínez RI[1], Hernández ZJJ[1], García AC.[1]**
[1]Departamento de Patología, Facultad de Medicina Veterinaria y Zootecnia, Universidad Nacional Autónoma de México
**Correspondencia: mvz.dafne.valdovinos@outlook.com**

**Resumen**
Se describe el caso de un perro macho, bulldog inglés, de 2 años de edad, con condición corporal 3/5, que presentó muerte súbita posterior a un paseo. En la necropsia se observaron alteraciones compatibles con síndrome obstructivo braquicefálico, incluyendo estenosis nasal severa, elongación del paladar blando e hipoplasia traqueal grave generalizada. Histológicamente, la tráquea mostró cartílago irregularmente conformado con escasos paquetes periféricos de músculo liso. Adicionalmente, se identificaron lesiones compatibles con tiroiditis linfoplasmocítica en la glándula tiroides derecha y atrofia tiroidea grave en la izquierda, así como cambios cutáneos sugerentes de dermatopatía endocrina. Los hallazgos apoyan como causa principal de muerte una insuficiencia respiratoria aguda asociada a síndrome obstructivo braquicefálico severo, con probable contribución sistémica de hipotiroidismo primario.
**Palabras clave:** hipoplasia traqueal, BOAS, bulldog inglés, tiroiditis linfoplasmocítica, necropsia.

A case of a 2-year-old male English bulldog with a body condition score of 3/5 and sudden death after a walk is described. Necropsy findings were consistent with brachycephalic obstructive airway syndrome (BOAS), including severe stenotic nares, elongated soft palate, and severe generalized tracheal hypoplasia. Histologically, the trachea showed irregularly formed cartilage rings with scarce peripheral smooth muscle bundles. Additionally, lymphoplasmacytic thyroiditis was identified in the right thyroid gland, while the left thyroid showed marked atrophy, together with cutaneous changes suggestive of endocrine dermatopathy. These findings support acute respiratory failure secondary to severe BOAS as the primary cause of death, with probable systemic contribution from primary hypothyroidism.
**Keywords:** tracheal hypoplasia, BOAS, English bulldog, lymphoplasmacytic thyroiditis, necropsy.

## Introducción y objetivos

La hipoplasia traqueal es una alteración congénita frecuentemente descrita en razas braquicefálicas, como lo son: Bulldog inglés y francés, Pug, Pequinés, Boston Terrier, Shih Tzu y Boxer.[1] Constituye una de las manifestaciones del síndrome obstructivo braquicefálico (BOAS). [1,2] Esta condición se caracteriza por la disminución del diámetro luminal traqueal, lo que predispone a compromiso respiratorio severo y, en casos agudos, a muerte súbita.[1,2,3]

Por otra parte, la tiroiditis linfoplasmocítica representa una causa importante de hipotiroidismo primario en caninos[4]. Según Graham, en un estudio realizado en 2001, la tiroiditis linfocítica es una causa frecuente de hipotiroidismo primario en perros y representa más del 50% de los casos[5] con manifestaciones sistémicas que incluyen cambios cutáneos y atrofia glandular progresiva.[6,7,8]

El objetivo del presente trabajo es describir los hallazgos anatomopatológicos macro y microscópicos de un caso de muerte súbita en un bulldog inglés, correlacionando las lesiones respiratorias y endocrinas con la presentación clínica.

**Historia clínica:** Se trató de un perro, macho, bulldog inglés, de 2 años de edad, con condición corporal 3/5; cuya historia clínica menciona que tuvo una muerte repentina al salir a pasear.

## Hallazgos macroscópicos

Piel del dorso y de ambos costados presentaba abundantes escamas, de la luz de ambas fosas nasales se observó salida de líquido serosanguinolento y la luz de estas se encontró disminuida. El paladar blando se observó elongado y obstruía parcialmente a la laringe. La tiroides izquierda estaba disminuída de tamaño en comparación con la tiroides derecha. La luz de la tráquea se observó fuertemente disminuida y tenía escaso o poco perceptible músculo liso.

**Hallazgos microscópicos:** Tráquea: los bordes de los anillos están mal definidos e irregulares, el cartílago se observa mal conformado, compuesto por condroblastos variablemente maduros. Los paquetes periféricos son pequeños y escasos.

Tiroides derecha: el parénquima presenta múltiples focos de abundante infiltrado linfoplasmocítico en arreglo nodular que diseca, infiltra y en ocasiones comprime a los folículos tiroideos adyacentes, los cuales se observan disminuidos de tamaño y con restos celulares y de manera ocasional mineralización.

Tiroides izquierda: los folículos linfoides se encuentran disminuidos en número y hay abundante tejido fibroso y adiposo que reemplaza y diseca a los folículos linfoides, y presencia de un quiste con epitelio cilíndrico ciliado.

Piel: La epidermis presenta reducción en el número de células, además de que el estrato córneo se encuentra engrosado, varios folículos pilosos se encuentran en telogen y la colágena de la dermis se encuentra fragmentada y parcialmente disecada por edema.

**Diagnósticos morfológicos**

- **Narinas:** Estenosis nasal severa.
- **Tráquea:** Hipoplasia traqueal grave generalizada.
- **Tiroides derecha:** tiroiditis linfoplasmocítica grave multifocal y atrofia folicular leve multifocal.
- **Tiroides izquierda:** atrofia tiroidea grave generalizada. Quiste tirogloso.
- **Piel:** Atrofia epidérmica grave generalizada.

**Pruebas complementarias y criterios diagnósticos**

El diagnóstico se sustentó en los hallazgos macroscópicos de la necropsia y en el estudio histopatológico de tráquea, glándula tiroides y piel teñidos con hematoxilina y eosina. Los criterios diagnósticos incluyeron disminución marcada del diámetro luminal traqueal, malformación de anillos cartilaginosos, infiltrado linfoplasmocítico en parénquima tiroideo y cambios cutáneos compatibles con endocrinopatía.

La correlación morfológica permitió establecer como diagnósticos principales hipoplasia traqueal grave generalizada, síndrome obstructivo braquicefálico y tiroiditis linfoplasmocítica.

**Diagnósticos diferenciales**

- **Narinas y tráquea:** Síndrome obstructivo braquicefálico (BOAS).
- **Tráquea:** Hipoplasia traqueal. Estenosis traqueal.
- **Tiroides:** Hipotiroidismo primario por tiroiditis autoinmune (Tiroiditis de Hashimoto). Atrofia folicular idiopática.
- **Piel:** Dermatopatía endócrina (hipotiroidismo vs hiperadrenocroticismo).

**Discusión y conclusión**

Los hallazgos observados en este caso son consistentes con una alteración respiratoria severa asociada al síndrome obstructivo braquicefálico (BOAS), en donde la combinación de estenosis nasal, elongación del paladar blando e hipoplasia traqueal grave incrementó de manera significativa la resistencia al flujo aéreo.[1,2,3] En un contexto de ejercicio, como el paseo referido en la historia clínica, estas alteraciones pudieron desencadenar hipoxia aguda, aumento del esfuerzo inspiratorio y colapso respiratorio, llevando así al paciente a una muerte súbita.[2,3]

Diversos estudios han demostrado que los bulldogs ingleses presentan una predisposición anatómica marcada al desarrollo de BOAS debido a factores conformacionales propios de la raza, como la reducción del diámetro de las vías respiratorias superiores y la desproporción entre tejidos blandos y estructuras óseas cráneo-faciales[2,3].

Asimismo, se ha descrito que el BOAS no debe considerarse únicamente como un problema quirúrgico localizado[2], sino como un síndrome complejo con repercusiones sistémicas, capaz de inducir alteraciones en la oxigenación tisular, respuesta inflamatoria crónica y compromiso respiratorio.[1] La hipoplasia traqueal

observada en este paciente probablemente exacerbó el cuadro respiratorio, sumando también las lesiones primarias del tracto respiratorio superior.[1,2]
Fasanella et al. (2010) reportaron que la combinación de estenosis de narinas, elongación del paladar blando e hipoplasia traqueal constituye una de las presentaciones más severas de BOAS en razas braquicefálicas, asociándose con signos respiratorios graves e incluso desenlaces fatales, incluso en actividades cotidianas.
La presencia de infiltrado linfoplasmocítico multifocal y la destrucción progresiva de los folículos tiroideos observadas en este caso son compatibles con tiroiditis linfocítica crónica[5,6], entidad reconocida como una de las principales causas de hipotiroidismo primario en perros[9], caracterizada por infiltración de linfocitos, células plasmáticas y fibrosis secundaria (Schlipf et al., 2023; Travail et al., 2024). También conocida como enfermedad de Hashimoto en humanos.[6]
En conjunto, estos hallazgos apoyan la presencia de un proceso endocrino de tipo crónico, compatible con hipotiroidismo primario secundario a tiroiditis linfocítica.
Adicionalmente, aunque no existe evidencia directa que establezca una relación causal entre el hipotiroidismo y el síndrome obstructivo braquicefálico, es posible considerar que los cambios sistémicos asociados a esta endocrinopatía pudieran haber contribuido al desenlace del paciente. El hipotiroidismo se ha relacionado con debilidad muscular generalizada y disminución de la tolerancia al ejercicio, lo que podría afectar la eficiencia de los músculos respiratorios.[10,11] Asimismo, una posible alteración en el tono o soporte de estructuras traqueales podría haber exacerbado la inestabilidad funcional de la vía aérea del paciente y comprometiendo la correcta oxigenación del paciente bajo condiciones de estrés o ejercicio.
La relevancia médica de este caso radica en la asociación entre alteraciones congénitas respiratorias propias de razas braquicefálicas y lesiones endocrinas sistémicas, destacando la importancia de una evaluación integral anatomopatológica para establecer la causa de muerte y las comorbilidades asociadas.

## Referencias


1. Liu NC, Troconis EL, Adams VJ, Sargan DR, Kalmar L, Ladlow JF, Price DJ, Wright HE. Conformational risk factors of brachycephalic obstructive airway syndrome (BOAS) in pugs, French bulldogs, and bulldogs. PLoS One. 2017;12(8):e0181928. doi:10.1371/journal.pone.0181928.
2. Mitze S, Barrs VR, Beatty JA, Hobi S, Bęczkowski PM. Brachycephalic obstructive airway syndrome: much more than a surgical problem. Vet Q. 2022;42(1):213-223. doi:10.1080/01652176.2022.2145621.
3. Fasanella FJ, Shivley JM, Wardlaw JL, Givaruangsawat S. Brachycephalic airway obstructive syndrome in dogs: 90 cases (1991-2008). J Am Vet Med Assoc. 2010;237(9):1048-1051. doi:10.2460/javma.237.9.1048.
4. Travail V, Fernandez Sanchez C, Costo JM, Valentine N, Conroy M, Lee V, et al. Assessment of the likelihood of hypothyroidism in dogs diagnosed with and treated for

hypothyroidism at primary care practices: 102 cases (2016-2021). J Vet Intern Med. 2024;38(2):931-941. doi:10.1111/jvim.16993.
5. Graham PA. Lymphocytic thyroiditis. Vet Clin North Am Small Anim Pract. 2001;31(5):915-933.
6. Granger KL Jr, Tucker CD, Garrick A, Yoon P, Olmo C, Moore AR, Schaffer PA, Shropshire S, Hall KE. Case report: steroid-responsive immune-mediated thyroiditis in a young dog with multi-systemic pyogranulomatous inflammation. Front Vet Sci. 2025;12:1662178. doi:10.3389/fvets.2025.1662178.
7. Costa GM, Araujo SL, Xavier Júnior FAF, Viana DA, Evangelista JSAM. Dermatological manifestations associated with canine hypothyroidism: a review. Rev Bras Hig Sanid Anim. 2016;10(4):672-683. doi:10.5935/1981-2965.20160064.
8. Frank LA. Comparative dermatology—canine endocrine dermatoses. Clin Dermatol. 2006;24(4):317-325. doi:10.1016/j.clindermatol.2006.04.008.
9. Schlipf M, Fischer A, Patzl M, Hartmann K, Panciera DL, Zablotski Y, Kienleber M. Laboratory indicators of hypothyroidism and TgAA-positivity in the Eurasian dog breed. PLoS One. 2023;18(1):e0280906. doi:10.1371/journal.pone.0280906.
10. Abhijith SP. A comprehensive review of canine hypothyroidism: clinical features, laboratory diagnosis, and therapeutic approaches. Int J Vet Sci Anim Husb. 2026;11(1):1-6.
11. Mooney CT. Canine hypothyroidism. In: Mooney CT, Peterson ME, Shiel RE, editors. BSAVA manual of canine and feline endocrinology. 5th ed. Quedgeley, Gloucester: British Small Animal Veterinary Association; 2023. p. 128-150.

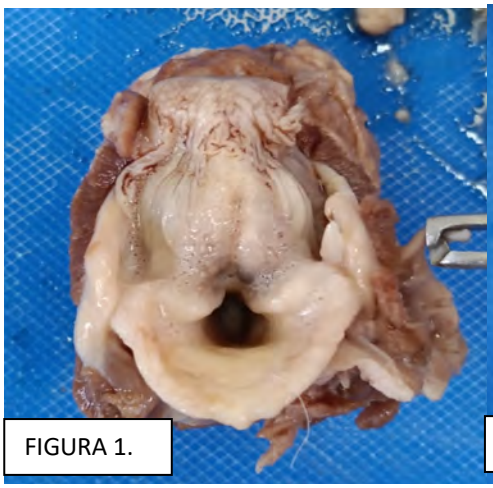


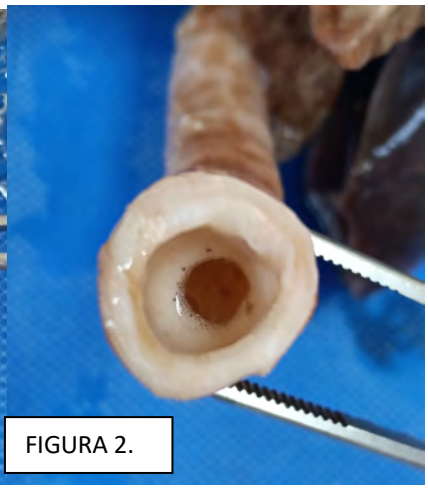


**FIGURA 1.** Estrecho acercamiento entre los procesos corniculados.

**FIGURA 2.** Estenosis traqueal. Disminución marcada del diámetro luminal, con poco músculo liso perceptible, además de presentar líquido espumoso de burbuja fina.

FIGURA 3.

**FIGURA 3.** Estenosis nasal. Los cartílagos alares se observaron en estrecho contacto con el filtrum nasal.

Cortesía de FMVZ- UNAM.

# TRASTORNO DEL DESARROLLO SEXUAL OVOTESTICULAR EN UN *PUG*: REPORTE DE CASO

**Corona C. V[1*], Espinosa, M.D. Q[1*], González GP [2], Pérez HPC [3], León ZRS [2, 3]**

[1] Estudiante de medicina veterinaria y zootecnia, Universidad del Valle de México Campus Querétaro

[2] Universidad del Valle de México Campus Querétaro

[3] Centro de Diagnóstico Veterinario Bajío

**Correspondencia: queraltespinosa12@gmail.com**

## Resumen

Los trastornos del desarrollo sexual (DSD) son alteraciones congénitas caracterizadas por discrepancias entre el sexo cromosómico, gonadal y fenotípico, lo que puede dar lugar a anomalías anatómicas y endocrinas del sistema reproductor. El objetivo de este trabajo es describir un caso clínico de DSD ovotesticular (hermafroditismo verdadero) en un canino hembra de raza *Pug,* de cuatro años, mediante un abordaje diagnóstico integral. Durante la exploración física se identificaron genitales externos ambiguos, con una vulva de tamaño reducido y una estructura prominente compatible con hipertrofia clitoriana o formación peniforme. En la radiografía abdominal se observó una estructura radiopaca compatible con *os penis*, lo que sugiere influencia androgénica durante el desarrollo embrionario. El ultrasonido abdominal evidenció estructuras gonadales con ecogenicidad mixta, indicativas de alteración en la arquitectura gonadal. El perfil hormonal mostró testosterona dentro del rango fisiológico (4.58 nmol/L) y progesterona (<0.6 nmol/L), compatible con anestro. Durante el ovario histerectomía se identificaron estructuras testiculares. El análisis histopatológico confirmó la presencia de tejido gonadal mixto con predominio testicular y vestigios de tejido ovárico. La integración de los hallazgos clínicos, imagenológicos, endocrinológicos e histopatológicos permitió establecer el diagnóstico de DSD ovotesticular. Este caso resalta la importancia de un enfoque diagnóstico integral en medicina veterinaria.

**Palabras clave:** Trastornos del desarrollo sexual, ovotestis, canino, hermafroditismo verdadero.

## Abstract

Disorders of sex development (DSD) are congenital conditions characterized by discrepancies among chromosomal, gonadal, and phenotypic sex, leading to anatomical and endocrine abnormalities of the reproductive system. This report describes a clinical case of ovotesticular DSD (true hermaphroditism) in a four-year-old female *Pug,* using a comprehensive diagnostic approach. Physical examination revealed ambiguous external genitalia, including a reduced vulva and a prominent structure compatible with clitoral hypertrophy or a penis-like formation. Abdominal radiography showed a radiopaque structure consistent with an *os penis*, suggesting

androgenic influence during embryonic development. Ultrasonography demonstrated gonadal structures with mixed echogenicity, indicating altered gonadal architecture. Hormonal analysis revealed serum testosterone within the physiological range (4.58 nmol/L) and progesterone levels (<0.6 nmol/L) consistent with anestrus. During ovariohysterectomy, testicular structures were identified. Histopathological evaluation confirmed the presence of mixed gonadal tissue, with predominant testicular tissue and ovarian remnants. The integration of clinical, imaging, hormonal, and histopathological findings allowed the diagnosis of ovotesticular DSD. This case highlights the importance of a comprehensive diagnostic approach in veterinary medicine.
**Keywords:** Disorders of sex development, ovotestis, canine, true hermaphroditism

## Introducción

Los (DSD) son alteraciones congénitas en las que la determinación y diferenciación sexual no ocurre de manera típica, generando discrepancias entre el sexo cromosómico, gonadal y fenotípico. Estas alteraciones pueden manifestarse con una amplia variabilidad clínica, desde ambigüedad en los genitales externos hasta alteraciones funcionales del sistema reproductor, como infertilidad[7]; los DSD se clasifican en DSD XX, DSD XY y aquellos asociados a anomalías cromosómicas. El DSD XX en ausencia del gen región determinante del sexo del cromosoma Y (SRY) es una de las formas más frecuentes, presentando distintos grados de masculinización y presencia de tejido testicular u ovotesticular[7]. A nivel molecular, el gen factor de transcripción crítico para el desarrollo embrionario (SOX9) desempeña un papel fundamental en la diferenciación testicular, pudiendo inducir la formación de tejido testicular incluso en ausencia del gen SRY, lo que explica la presencia de estos fenotipos en individuos XX[3].

El diagnóstico de los DSD requiere un enfoque integral que incluya evaluación clínica, estudios de imagen, análisis hormonales e histopatología. El objetivo del presente trabajo es describir un caso clínico de DSD ovotesticular en un canino hembra de raza *Pug.*

## Historia Clínica

Se presenta a consulta en la clínica veterinaria Animal Health una paciente canina de raza pug, de 4 años de edad, llamada “Galleta”, reportada por los tutores como hembra. El motivo de consulta fue un aumento de volumen en la región vulvar, observado por los tutores al año de edad. Durante el examen físico general, específicamente en la exploración de la región perineal, se identificaron genitales externos con morfología atípica. Se identifica una estructura compatible con vulva de tamaño reducido, con presencia de tejido prominente en la región ventral sugestivo de hipertrofia clitoriana o estructura peniforme. La conformación anatómica externa muestra ambigüedad sexual, sin una diferenciación clara entre

genitales femeninos y masculinos. No se observa escroto desarrollado. Estos hallazgos son compatibles con trastornos del desarrollo sexual.
Como parte del abordaje diagnóstico se realizaron estudios de imagen, incluyendo radiografía y ultrasonografía abdominal. En la radiografía lateral derecha-lateral izquierda (Ld-Li) de la región caudoventral del abdomen y perineal (Imagen 1) se identificó una estructura radiopaca compatible con *os penis*, hallazgo sugestivo de exposición androgénica durante el desarrollo embrionario. En la evaluación ultrasonográfica (Imágenes 2 y 3) se observaron estructuras gonadales bilaterales con ecogenicidad heterogénea y presencia de líneas hiperecoicas intraparenquimatosas, compatibles con alteraciones en la arquitectura gonadal.

**Hallazgos macroscópicos**

Durante la evaluación de las piezas quirúrgicas (Imagen 4), se identificaron estructuras gonadales correspondientes a testículos completos con sus anexos, incluyendo epidídimo y plexo pampiniforme, en una localización anatómica esperada para ovarios. Los testículos presentaron forma ovoide, superficie lisa y coloración grisácea; al corte, mostraron consistencia firme con parénquima de color café a café oscuro, mientras que el epidídimo presentó tonalidad café claro a oscuro. No se observaron ovarios con morfología típica; sin embargo, la presencia de estas estructuras testiculares en un individuo fenotípicamente hembra es indicativa de alteración en la diferenciación gonadal, compatible con un trastorno del desarrollo sexual**.**

**Hallazgos microscópicos**

En el análisis histopatológico (Imágenes 5 y 6), se observó tejido gonadal predominantemente testicular 85%, caracterizado por túbulos seminíferos hipercelulares con células germinales homogéneas. Asimismo, se evidenció disminución moderada de la celularidad en túbulos seminíferos y conductos epididimarios, compatible con atrofia testicular, además de discreta proliferación de estroma fibroso. En algunas áreas (Imagen 5), se identificaron escasos vestigios de tejido ovárico asociados a estructuras quísticas bien delimitadas, en continuidad con el tejido testicular adyacente, mientras que en otras (Imagen 6) se aprecian cambios atróficos del componente testicular. Estos hallazgos confirman la presencia de tejido ovotesticular con predominio testicular.

## Pruebas complementarias

**Tabla 1.- Estudios de perfil hormonal**

| Parámetro | Resultado del paciente | Intervalo de referencia |
|---|---|---|
| **Progesterona sérica** | <0.6 | <3.2 nmol/L (anestro/proestro) |
| **Testosterona sérica** | 4.58 | 2.6-13.9 nmol/L |

La testosterona se encuentra dentro del rango normal, lo que indica la presencia de tejido gonadal masculino funcional productor de andrógenos, asociado a la masculinización observada. La progesterona (<0.6 nmol/L) se ubica dentro del rango de anestro/proestro (<3.2 nmol/L), lo que indica ausencia de actividad ovárica funcional; este rango fue seleccionado por corresponder a niveles basales fisiológicos sin actividad luteal.

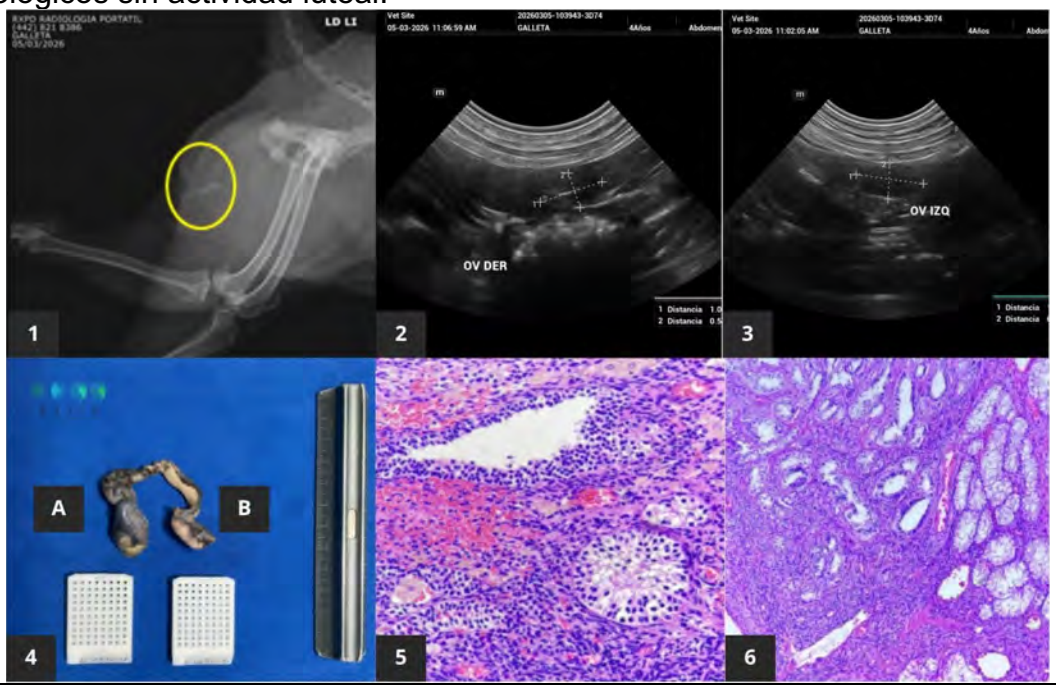


**Imagen 1.-** Estudio radiográfico Ld-Li de la región caudoventral del abdomen y perineal donde se observa estructura radiopaca asociada a *os pennis* (círculo amarillo). **Imagen 2.-** Se observa ovario izquierdo con ecogenicidad mixta y una línea hiperecoica que se observa sobre la mitad de su parénquima. **Imagen 3.-** Se observa ovario derecho con ecogenicidad mixta y una línea hiperecoica que se observa sobre la mitad de su parénquima. **Imagen 4.-** quirúrgicas de testículos comprendido por testículo, epidídimo y plexo pampiniforme. **Imagen 5.-** Fotomicrografía, H&E, 40X, vestigios del tejido ovárico. **Imagen 6:** Fotomicrografía, H&E, 40X Atrofia del tejido testicular.

**Discusión**

Los hallazgos clínicos del presente caso son consistentes con un trastorno del desarrollo sexual (DSD) caracterizado por una discordancia entre el fenotipo externo y la diferenciación gonadal. La ambigüedad genital observada, representada por una vulva hipoplásica y una estructura peniforme, sugiere exposición a andrógenos durante etapas críticas del desarrollo embrionario. En este contexto, la identificación radiográfica de un *os penis* constituye un hallazgo altamente sugestivo de masculinización fetal secundaria a influencia androgénica intrauterina, fenómeno previamente descrito en caninos con DSD XX SRY-negativos asociados a diferenciación testicular aberrante mediada por actividad ectópica de la vía SOX9.[1,3,7]

En comparación con reportes previos, el grado de masculinización fenotípica observado en este paciente parece más marcado, particularmente por la presencia de una estructura peniforme bien desarrollada y la evidencia radiográfica de *osn penis*. Estudios previos han documentado variabilidad considerable en la expresión fenotípica de los DSD ovotesticulares, desde clitoromegalia leve hasta genitales externos marcadamente masculinizados, lo que probablemente refleja diferencias en la magnitud y duración de la exposición androgenica fetal, así como variaciones en los mecanismos genéticos subyacentes.[3,6]

Los hallazgos ultrasonográficos, caracterizados por estructuras gonadales de ecogenicidad mixta, fueron compatibles con alteraciones gonadales complejas y sugirieron la coexistencia de distintos tipos de tejido gonadal. Este patrón ha sido descrito en pacientes con ovotestes o combinaciones variables de tejido ovárico y testicular.[6] A diferencia de otros reportes en los que la distribución del tejido gonadal mixto es unilateral o focal, en este caso la alteración parecía más extensa, sugiriendo un proceso de diferenciación gonadal más difuso.

Desde el punto de vista endocrinológico, las concentraciones séricas de testosterona dentro de rangos fisiológicos, acompañadas de niveles basales de progesterona, respaldaron la existencia de tejido testicular funcional con escasa o nula actividad ovárica funcional. Este patrón hormonal coincide con lo descrito en DSD con predominio testicular, en los cuales la producción androgénica puede persistir aun en ausencia de espermatogénesis normal.[3,7] Sin embargo, debe considerarse que los perfiles hormonales por sí solos poseen valor limitado para clasificar los DSD, debido a la variabilidad funcional del tejido gonadal y a la superposición endocrina entre diferentes entidades.

El diagnóstico definitivo se estableció mediante evaluación histopatológica, lacual evidenció coexistencia de tejido testicular predominante con remanentes ováricos, confirmando un DSD ovotesticular. De acuerdo con la clasificación propuesta por Poth et al[5], este tipo de presentación corresponde a una categoria poco frecuente dentro de los DSD en caninos, siendo más comunes los pseudohermafroditismos, en los cuales existe discordancia entre el fenotipo y el sexo gonadal, pero sin coexistencia de tejido gonadal mixto. En este caso, la demostración histológica

simultánea de ovotestis permitió descartar pseudohermafroditismo masculino y femenino, así como otros DSD XX o XY sin diferenciación gonadal mixta[1].
Asimismo, aunque no se realizó caracterización citogenética ni molecular, los hallazgos clínicos y morfológicos fueron compatibles con los descritos en DSD XX SRY-negativos reportados previamente en perros. Estudios recientes han demostrado que variaciones en el número de copias de regiones regulatorias upstream de SOX9, particularmente CNVR1, pueden inducir diferenciación testicular en ausencia del gen SRY mediante activación aberrante de la vía testicular.[3,7] No obstante, la marcada heterogeneidad fenotípica observada entre pacientes sugiere una etiopatogenia multifactorial, en la que probablemente intervienen mecanismos genéticos, epigenéticos y regulatorios adicionales.
La aproximación diagnóstica integral empleada en este caso permitió establecer el diagnóstico de trastorno del desarrollo sexual ovotesticular. Entre los principales criterios diagnósticos se consideraron (1) la presencia de ambigüedad en los genitales externos, (2) la identificación radiográfica de *os penis*, (3) las alteraciones gonadales observadas mediante ultrasonografía, (4) las concentraciones séricas de testosterona compatibles con tejido gonadal masculino funcional; y fianalmente (5) la confirmación histopatológica de tejido gonadal mixto con predominio testicular y remanentes ováricos, considerada el criterio confirmatorio definitivo.

**Conclusiones**

El presente caso documenta un trastorno del desarrollo sexual ovotesticular en un canino, caracterizado por ambigüedad genital, evidencia de exposición androgénica intrauterina, alteraciones estructurales gonadales y actividad endocrina compatible con tejido testicular funcional. La confirmación histopatológica de tejido gonadal mixto permitió establecer el diagnóstico definitivo, destacando el valor del análisis microscópico como herramienta clave en estos pacientes.
La integración de hallazgos clínicos, imagenológicos, hormonales e histopatológicos resulta esencial para la adecuada identificación y clasificación de los DSD, particularmente en presentaciones atípicas o poco frecuentes. Desde el punto de vista clínico, el abordaje quirúrgico no solo tiene valor diagnóstico, sino también terapéutico, al reducir el riesgo de complicaciones a largo plazo, incluyendo neoplasias gonadales, desequilibrios endocrinos y alteraciones del tracto urogenital.
Finalmente, este caso contribuye a la caracterización clínica y patológica de los DSD ovotesticulares en caninos, reforzando la importancia de incluir estas entidades dentro de los diagnósticos diferenciales ante la presencia de ambigüedad genital. Asimismo, pone en evidencia la necesidad de estudios adicionales, particularmente de carácter genético, que permitan esclarecer los mecanismos etiopatogénicos involucrados y mejorar la comprensión de estas alteraciones en medicina veterinaria.

## Referencias


1. Bertoldo JSC, Ribeiro AG, Vilela LM, Soares PT, Teixeira MJCS, Nascimento JCS. Male pseudohermaphroditism in a dog: Case report. Acta Vet Bras. 2023.
2. Bucher K, Schelling C, et al. Canine 78,XY ovotesticular disorder of sexual development: A case report. In: ISCFR & EVSSAR Symposium; 2016.
3. Nowacka-Woszuk J, Szczerbal I, Switonski M. Copy number variations of the SOX9 gene in dogs with disorders of sex development. Sci Rep. 2019;9(1):1–9. doi:10.1038/s41598-019-41032-4.
4. Núñez L, Bouda J. Patología clínica veterinaria. Ciudad de México: Universidad Nacional Autónoma de México; 2007.
5. Poth T, Breuer W, Walter B, Hecht W, Hermanns W. Disorders of sex development in the dog—Adoption of a new nomenclature and reclassification of reported cases. Anim Reprod Sci. 2010;121(3-4):197–207. doi:10.1016/j.anireprosci.2010.04.011.
6. Short RR, Muramoto C, Machado MCA, Moreira ELT, Ribeiro Filho CHA, Dórea Neto FA, et al. True hermaphroditism unilateral in dog: Case report. Braz J Vet Med. 2016;38(Suppl 1):17–25.
7. Szczerbal I, Nowacka-Woszuk J, Switonski M. Disorders of sex development in dogs: Genetic, clinical and diagnostic aspects. Theriogenology. 2021;168:84–95. doi:10.1016/j.theriogenology.2021.03.007.

# TUMOR MULTILOBULAR ÓSEO NASAL EN UN EQUINO: REPORTE DE CASO

**Ibarra CI*[1], Palomares RJL[1], Carvajal DLFV. [1], Goldaracena OMA[1], & Leyva ZLM[1]**
[1]Facultad de Medicina Veterinaria y Zootecnia "Dr. Norberto Treviño Zapata" de la Universidad Autónoma de Tamaulipas
**EMVZ: Ibarra Cervantes Itzel**
**Correspondencia: a2203050041@alumnos.uat.edu.mx**

## Resumen
El tumor multilobular óseo es una neoplasia poco común del cráneo en perros y rara en otras especies se caracteriza por ser un tumor de crecimiento lento y un comportamiento potencialmente maligno, aunque en ciertos casos puede comportarse como benigno. En gatos y caballos los casos son escasos, lo que dificulta establecer la edad, raza o sexo como factores predisponentes. Se describe el caso de un caballo cuarto de milla de 3 años, que presentó un crecimiento firme e infiltrante en la fosa nasal derecha. La radiografía reveló un área radiolúcida parcialmente delimitada y expansiva, en cavidad nasal, en el estudio histopatológico este tumor muestra un patrón característico de matriz ósea que se dispone en islas delimitadas por tejido conectivo, los vasos sanguíneos discurren entre los lobulillos e incluso pueden penetrar en áreas con osificación endocondral, compatible con tumor multilobular óseo. Los diagnósticos diferenciales incluyen Osteosarcoma en donde ambos tumores producen hueso inmaduro, Condrosarcoma que se diferencia porque produce exclusivamente matriz condroide neoplásica, sin hueso, a diferencia del tumor multilobular del hueso, donde coexisten cartílago y hueso inmaduro. Y Fibrosarcoma que se origina en tejido conectivo fibroso, generando abundante colágeno, pero sin formación de hueso ni cartílago neoplásico, lo que lo separa del patrón mixto característico del tumor multilobular del hueso. La identificación del patrón mixto es clave para diferenciarlo del tumor multilobular óseo. El diagnóstico temprano es fundamental para establecer un plan terapéutico que mejore el pronóstico del paciente.
**Palabras clave:** Equino, Tumor, cavidad nasal

## Abstract
The multilobular bone tumor is an uncommon neoplasm of the skull in dogs and rare in other species. It is characterized by being a slow-growing tumor with potentially malignant behavior, although in certain cases it may behave as benign. In cats and horses, cases are scarce, which makes it difficult to establish age, breed, or sex as predisposing factors. The case of a 3-year-old Quarter Horse is described, which presented a firm and infiltrative growth in the right nasal cavity. Radiography

revealed a partially delimited and expansive radiolucent area in the nasal cavity. In the histopathological study, this tumor shows a characteristic pattern of bone matrix arranged in islands delimited by connective tissue; blood vessels run between the lobules and may even penetrate areas with endochondral ossification, consistent with multilobular bone tumor. Differential diagnoses include osteosarcoma, in which both tumors produce immature bone; chondrosarcoma, which differs because it produces exclusively neoplastic chondroid matrix, without bone, unlike the multilobular bone tumor, where cartilage and immature bone coexist; and fibrosarcoma, which originates in fibrous connective tissue, generating abundant collagen but without the formation of bone or neoplastic cartilage, which distinguishes it from the characteristic mixed pattern of the multilobular bone tumor. The identification of the mixed pattern is key to differentiating it from the multilobular bone tumor. Early diagnosis is essential to establish a therapeutic plan that improves the patient's prognosis.
Keywords: Equine, Tumor, nasal cavity

**Introducción**

El tumor multilobular óseo es una neoplasia poco común del cráneo en perros y rara en otras especies. Se caracteriza por ser un tumor de crecimiento lento, potencialmente maligno, aunque en algunos casos puede comportarse como benigno. En perros afecta principalmente a animales de mediana edad a mayores, sin importar raza o tamaño; se ha reportado tanto en razas grandes como San Bernardo, como en razas pequeñas, por ejemplo, el pequinés. En gatos y caballos los casos son escasos, lo que dificulta establecer si la edad, raza o sexo son factores predisponentes. Los animales afectados suelen presentar una masa palpable, firme e inmóvil que se origina en huesos del cráneo en perros, los huesos más comúnmente afectados son los maxilares y la mandíbula, (1).

**Historia clínica**

Se reporta el caso de un caballo cuarto de milla de 3 años, que presentó un crecimiento firme e infiltrante en la fosa nasal derecha (figura 1). Se realizaron radiografías de cráneo y posteriormente se realizó una biopsia quirúrgica para hacer el estudio de histopatología complementario para determinar el origen del tumor (figura 1).

**Hallazgos macroscópicos y microscópicos**

La radiografía reveló un área radiolúcida parcialmente delimitada y expansiva, en cavidad nasal. Durante la biopsia quirúrgica se observó una masa ulcerada y sangrante de aproximadamente 8 cm de diámetro, con un fragmento de 2 × 2 cm3,

de aspecto blanco aperlado, firme al tacto y con áreas sólidas multifocales (figura 2). Microscópicamente, este tumor muestra un patrón característico de matriz ósea que se dispone en islas delimitadas por tejido conectivo. Los vasos sanguíneos discurren entre los lobulillos e incluso pueden penetrar en áreas con osificación endocondral, compatible con tumor multilobular óseo (figura 3).




**Figura 2.** Fragmento de biopsia de 2 × 2 cm3 (A), de aspecto blanco aperlado, firme al tacto y con áreas sólidas multifocales (B, punta de flecha).




**Figura 3.** Corte histológico muestra un patrón característico (A) de matriz ósea que se dispone en islas delimitadas por tejido conectivo, H&E 10X (B, punta de flecha) .




**Figura 1**. Equino cuarto de milla que presenta crecimiento firme en la fosa nasal derecha (A), evolución con tumor con aumento de volumen y protección de la fosa nasal con ulceración (B, punta de flecha).

**Diagnósticos diferenciales**

Los diagnósticos diferenciales incluyen Osteosarcoma en donde ambos tumores producen hueso inmaduro, pero en el osteosarcoma este es generado directamente por osteoblastos malignos, mientras que el tumor multilobular del hueso muestra una arquitectura multilobular más organizada (3). Condrosarcoma que se diferencia porque produce exclusivamente matriz condroide neoplásica, sin hueso, a diferencia del tumor multilobular del hueso, donde coexisten cartílago y hueso inmaduro. Y Fibrosarcoma que se origina en tejido conectivo fibroso, generando abundante colágeno, pero sin formación de hueso ni cartílago neoplásico, lo que lo separa del patrón mixto característico del tumor multilobular del hueso (2).

**Discusión**

El tumor multilobular óseo es una neoplasia poco común del cráneo en perros y rara en otras especies (5). Se caracteriza por ser un tumor de crecimiento lento, potencialmente maligno, aunque en algunos casos puede comportarse como benigno. En perros, afecta principalmente a animales de mediana edad a mayor, sin importar raza o tamaño; se ha reportado tanto en razas grandes como San Bernardo, como en razas pequeñas, por ejemplo, el pequinés (4).

En gatos y caballos, los casos son escasos, lo que dificulta establecer la edad, raza o sexo son factores predisponentes. En gatos se han descrito tres casos en animales de 9 meses a 12 años, y en caballos se describió un caso, en una yegua Pura Sangre de 12 años (1).

Clínicamente, los animales afectados suelen presentar una masa palpable, firme e inmóvil que se origina en huesos del cráneo. Los signos clínicos dependen de la ubicación y del grado de compresión sobre estructuras adyacentes: exoftalmía, obstrucción de senos, dificultad para la masticación, dolor al abrir la boca, aflojamiento de dientes, disnea o, en casos avanzados, signos neurológicos por compresión de nervios craneales, cerebro o médula espinal cervical. En perros, los huesos más comúnmente afectados son los maxilares y la mandíbula.

El diagnóstico definitivo requiere un estudio histopatológico ya que se puede llegar a confundir con Osteosarcoma en donde ambos tumores producen hueso inmaduro, pero en el osteosarcoma este es generado directamente por osteoblastos malignos. Condrosarcoma que se diferencia porque produce exclusivamente matriz condroide neoplásica, sin hueso. Y Fibrosarcoma que se origina en tejido conectivo fibroso, generando abundante colágeno, pero sin formación de hueso ni cartílago neoplásico, lo que lo separa del patrón mixto característico del tumor multilobular del hueso (1). En el presente caso, los hallazgos clínicos, imagenológicos e histopatológicos que presenta un patrón donde muestra un patrón característico de matriz ósea que se dispone en islas delimitadas por tejido conectivo. Los vasos

sanguíneos discurren entre los lobulillos e incluso pueden penetrar en áreas con osificación endocondral, hallazgos que son compatible con tumor multilobular óseo (1,4).

## Conclusión

El tumor multilobular de hueso es una neoplasia rara, principalmente del cráneo, con comportamiento variable y un patrón histológico muy particular que permite diferenciarlo de otras neoplasias óseas y de tejidos blandos, es importante realizar un diagnóstico temprano, a fin de establecer un plan terapéutico que permita un pronóstico favorable para los animales afectados.

## Referencias

1. Meuten DJ, editor. *Tumors in domestic animals*. Hoboken (NJ): John Wiley & Sons; 2020.
2. Rabbers ARM. *Fibrossarcoma em equinos*.
3. Bimonte D, Pacheco J, Vedovatti E, Arredondo C, Casas L, Navarro E. Fascitis nodular pseudosarcomatosa en equino: diagnóstico y tratamiento quirúrgico. *REDVET Rev Electrón Vet*. 2011;12(3).
4. Garza AMN, Fernández EMA, Palacios TT, Tovar LER, Romero RR. Tumor multilobular óseo: presentación de dos casos en perros. *Vet Mex*. 2008;39(4):443-50.
5. Bohrer APF, Santos FD, Sperhacke CJ, Rasador F, Streck AF, Jaconi FC, et al. Multilobular tumor of bone (Chondroma rodens) in a dog. 2017.

# TUMORES GASTROINTESTINALES CONCURRENTES EN UN PERRO: REPORTE DE UN CASO DE TUMOR GÁSTRICO ESTROMAL Y ADENOCARCINOMA INTESTINAL

**Lagunas ME*[1], Romero RL[1], Cruz SIS[1], Gárnica MAK[2], Juárez RM[1]**
[1] Departamento de Patología, Facultad de Medicina Veterinaria y Zootecnia, Universidad Nacional Autónoma de México, Ciudad de México, México
[2] Departamento de Medicina, Cirugía y Zootecnia para Pequeñas Especies, Facultad de Medicina Veterinaria y Zootecnia, Universidad Nacional Autónoma de México, Ciudad de México, México
**Correspondencia: mvzelizabethlm@gmail.com**

## Resumen
El presente trabajo describe el caso de un perro macho mestizo de 11 años que presentó lesiones nodulares en la región antropilórica gástrica y duodeno. Se realizó la escisión quirúrgica de ambas lesiones y las muestras se remitieron para su evaluación histopatológica. En la revisión microscópica se apreció una neoplasia mesenquimatosa maligna en la región antropilórica, mientras que el duodeno, el mesenterio y los linfonodos mesentéricos estaban infiltrados por células neoplásicas epiteliales malignas, compatibles con adenocarcinoma intestinal. El análisis inmunohistoquímico demostró inmunopositividad para KIT (CD117) en la neoplasia gástrica, lo que confirmó el diagnóstico de tumor del estroma gastrointestinal (GIST). La presentación concurrente de estas neoplasias es poco frecuente en medicina veterinaria y humana; el caso describe una presentación concurrente inusual de GIST gástrico y adenocarcinoma intestinal en un perro y contribuye a la escasa literatura veterinaria que describe neoplasias gastrointestinales epiteliales y mesenquimatosas concurrentes.
**Palabras clave:** GIST, tumor del estroma gastrointestinal, adenocarcinoma intestinal, CKIT, CD117**.**

## Abstrac
The following case describes an 11-year-old male mixed-breed dog that presented with nodular lesions in the gastric antropyloric region and duodenum. Surgical excision of both lesions was performed, and the samples were submitted for histopathological evaluation. Histopathology revealed a malignant mesenchymal neoplasm in the antropyloric region, while the duodenum, mesentery, and mesenteric lymph nodes were infiltrated by a malignant epithelial neoplasm consistent with intestinal adenocarcinoma. Immunohistochemical analysis

demonstrated positive labeling for KIT (CD117) in the gastric tumor, supporting the diagnosis of gastrointestinal stromal tumor (GIST). The concurrent occurrence of these neoplasms is unusual; few presentations have been reported in human and veterinary medicine. This case highlights the unusual concurrent presentation of a gastric GIST and intestinal adenocarcinoma in a dog and contributes to the limited veterinary literature describing concurrent epithelial and mesenchymal gastrointestinal neoplasms.
**Keywords:** GIST, gastrointestinal stromal tumor, intestinal adenocarcinoma, CKIT, CD117.

## Introducción

Las neoplasias del tracto gastrointestinal son relativamente comunes en perros y pueden originarse en tejidos epiteliales, mesenquimatosos o neuroendocrinos (1,2). Entre ellas, el adenocarcinoma intestinal representa uno de los tumores epiteliales malignos más frecuentemente reportados que afectan el intestino del perro, particularmente el duodeno y el yeyuno. Por el contrario, el tumor del estroma gastrointestinal (GIST) es una neoplasia mesenquimatosa que se cree que se origina en las células intersticiales de Cajal y, si bien es común en el intestino, se reporta con menor frecuencia en el estómago. El diagnóstico de los tumores epiteliales intestinales suele ser sencillo y directo; sin embargo, los GIST pueden asemejarse a otros tumores mesenquimatosos, lo que hace que la inmunohistoquímica sea una herramienta diagnóstica necesaria.

Con respecto a la literatura, los tumores gastrointestinales independientes están bien descritos en medicina veterinaria. Sin embargo, la aparición concurrente o sincrónica de neoplasias epiteliales y mesenquimales en el tracto gastrointestinal rara vez se documenta (3,4). Este informe describe la presentación simultánea de adenocarcinoma intestinal y un tumor del estroma gastrointestinal (GIST) gástrico en un perro.

## Objetivo

Describir los hallazgos macroscópicos, microscópicos e inmunohistoquímicos en un caso de tumor gástrico estromal (GIST) y adenocarcinoma intestinal concurrente en el tracto gastrointestinal de un perro.

## Historia clínica

El caso corresponde a un perro mestizo, macho castrado, de 11 años con historia de hiporexia, pérdida de peso y vómito intermitente con un año de evolución. Se realizaron estudios de imagenología, en los que se reportó una masa en la pared gástrica en la región del píloro, así como una masa intraluminal en la región proximal

del duodeno. Se realizó laparotomía exploratoria en donde se realizó la escisión quirúrgica de ambas lesiones, las cuales fueron remitidas al servicio de diagnóstico de Patología de la FMVZ-UNAM para su evaluación histopatológica.

**Hallazgos macro y microscópicos**

Se recibieron dos piezas quirúrgicas referidas como masa antropilórica y duodeno. La primera correspondía a un nódulo esférico de superficie lisa, café claro; al corte, estaba bien delimitado, expandía la capa muscular y su superficie era homogénea, fasciculada, blanca con focos discretos de hemorragia (Figura 1). La pieza quirúrgica de duodeno comprendía un segmento de este con páncreas y mesenterio. La serosa del intestino era irregular y multinodular; al corte, presentó tejido de nueva formación mal delimitado, no encapsulado, blanco amarillento, fasciculado, que expandía la submucosa, capa muscular y serosa, obstruyendo la luz intestinal. Adicionalmente, el mesenterio presentó múltiples nódulos blancos de 0.5 a 3.3 cm (Figura 2).

Histológicamente, el tejido de nueva formación de la región antropilórica expandía la submucosa y estaba constituido por células neoplásicas fusiformes dispuestas en haces cortos entrecruzados. Estas células tienen moderado citoplasma fibrilar de bordes parcialmente definidos, con un núcleo ovalado eucromático con 1-2 nucléolos evidentes; se aprecia marcada anisocitosis, anisocariosis, así como 6 mitosis en 15 campos de 40x (2.37 $mm^2$). Además, se aprecian múltiples áreas de necrosis (Figura 3).

Con respecto al duodeno, la lámina propia, submucosa, túnica muscular y serosa se encontraban infiltradas por células epiteliales pleomórficas que se disponían en acinos, túbulos y cordones sostenidos por abundante estroma desmoplásico. Las células neoplásicas eran poligonales, de abundante citoplasma con bordes indistintos y núcleos redondos centrales, eucromáticos, con uno a varios nucléolos evidentes (Figura 4). Se revisaron secciones de linfonodo mesentérico y nódulos mesentéricos, los cuales presentaban metástasis del tejido neoplásico como el descrito en intestino (Figura 5).

**Pruebas complementarias**

Se realizó la tinción histoquímica de tricrómica de Masson de la masa antropilórica, observándose áreas extensas de colágena, mientras que algunas células neoplásicas se tiñeron de rojo (Figura 6)

Con la finalidad de caracterizar la población neoplásica de la masa antropilórica, se realizó inmunohistoquímica indirecta con un sistema de detección de polímeros (MACH-1, Biocare) utilizando anticuerpos anti-KIT o CD117 (monoclonal de conejo, clona ZR424, Zeta). Las células neoplásicas (≥60%) exhibieron positividad

citoplasmática difusa y granular intensa para KIT, este resultado permitió emitir el diagnóstico de tumor del estroma gastrointestinal. (Figura 7)

**Criterios diagnósticos**

La localización y características morfológicas de la neoplasia gástrica son sugerentes de un tumor del estroma gastrointestinal (GIST), el cual fue confirmado mediante la inmunopositividad para KIT. Con respecto al duodeno, la infiltración de ductos irregulares a las capas subyacentes, así como la respuesta desmoplásica, son características del adenocarcinoma intestinal.

**Diagnósticos diferenciales**

Con base en las características macroscópicas y microscópicas, el principal diagnóstico diferencial que se consideró para la neoplasia antropilórica fue el leiomiosarcoma. En el caso del duodeno, las características macro y microscópicas permitieron descartar desde el inicio otras lesiones epiteliales como el pólipo y adenoma intestinal que, aunque corresponden a procesos proliferativos de tipo epitelial, carecen de la invasividad y características de malignidad que se observaron en este caso.

**Discusión**

El tumor del estroma gastrointestinal (GIST) es una neoplasia mesenquimatosa del tracto gastrointestinal que se origina en las células intersticiales de Cajal (1). En perros, estos tumores se reportan con mayor frecuencia en el intestino, mientras que los GIST gástricos se describen con menor frecuencia (2). Histológicamente, los GIST pueden semejarse a otros tumores mesenquimatosos, lo que hace a la inmunohistoquímica una técnica complementaria necesaria para su diagnóstico. La mayoría de los GIST muestran inmunorreactividad para KIT (CD117); el diagnóstico generalmente se apoya cuando una proporción sustancial de células neoplásicas muestran positividad a dicho anticuerpo. En el presente caso, la elevada positividad inmunohistoquímica para KIT apoyó el diagnóstico de GIST en la lesión gástrica.

Por su parte, el adenocarcinoma intestinal se considera una de las neoplasias intestinales más comunes en especies domésticas. Araújo *et al*. (1) reportó que, en perros, estos tumores se presentan con mayor frecuencia en el intestino delgado, con una edad media de 9.7 años. La clasificación histológica se basa en subtipos morfológicos, los adenocarcinomas intestinales se caracterizan típicamente por la proliferación de glándulas y conductos irregulares o mal formados que infiltran los tejidos subyacentes y suelen ir acompañados de una marcada respuesta fibroblástica (desmoplásica) (2). Con respecto al comportamiento biológico de estos tumores suele ser agresivo; muchos casos se presentan en etapa avanzada con

afectación de los linfonodos regionales y metástasis a distancia. La presentación y características morfológicas coincidieron con las observadas en el presente caso, asimismo, se identificó diseminación metastásica en linfonodos mesentéricos regionales, así como carcinomatosis mesentérica.

En cuanto a los tumores intestinales sincrónicos y concurrentes, se dispone de un número limitado de informes en la literatura veterinaria. Yang *et al*. (3) describieron previamente la aparición concurrente de leiomiosarcoma y adenocarcinoma intestinal en el intestino delgado de un Schnauzer castrado de 7 años, que se interpretó como un tumor de colisión. De manera similar, en medicina humana también se han reportado neoplasias gastrointestinales sincrónicas que involucran tumores epiteliales y mesenquimatosos, como el adenocarcinoma gástrico y el tumor del estroma gastrointestinal (3,4). En contraste, el presente caso representa la aparición de dos neoplasias independientes, pero concurrentes, dentro del tracto gastrointestinal. La documentación de casos de neoplasias concurrentes en el tracto digestivo es importante debido a que la presencia de diferentes poblaciones celulares neoplásicas destaca la necesidad de la evaluación histopatológica e inmunohistoquímica, para determinar el pronóstico del paciente.

## Conclusión e importancia médica del caso

El presente caso resalta la presentación inusual de neoplasias concurrentes en el tracto digestivo de un perro, en donde se destaca la importancia de la evaluación histopatológica e inmunohistoquímica, contribuyendo a la literatura limitada de neoplasias sincrónicas y concurrentes del tracto gastrointestinal.

## Referencias


1. Araújo D, da Silva GF, Carvalho F, Vale N, Niza-Ribeiro J, Ribeiro AI, Amorim I, Pinello K. Comparative epidemiological analysis of tumors of the digestive system in dogs and cats. Front Vet Sci. 2025;12:1701594. doi:10.3389/fvets.2025.1701594.
2. Head KW, Cullen JM. Tumors of the alimentary tract. In: Meuten DJ, editor. *Tumors in Domestic Animals*. 5th ed. Ames (IA): Wiley Blackwell; 2017. p. 499–601.
3. Liu Q, Kong F, Zhou J, Dong M, Dong Q. Collision tumor of gastric adenocarcinoma and gastrointestinal stromal tumor: a case report. Int J Clin Exp Med. 2015;8(7):11524-11528.
4. Liu J, Huang BJ, Ding FF, Tang FT, Li YM. Synchronous occurrence of gastric cancer and gastrointestinal stromal tumor: A case report and review of the literature. World J Gastrointest Oncol. 2023;15(10):1807-1822. doi:10.4251/wjgo. v15.i10.1807.
5. Yang CH, Na SW, Han JI, Park HM. Co-existence of intestinal adenocarcinoma and leiomyosarcoma in a Schnauzer dog. J Vet Clin. 2016;33(1):43-47. doi:10.17555/jvc.2016.02.33.1.43.

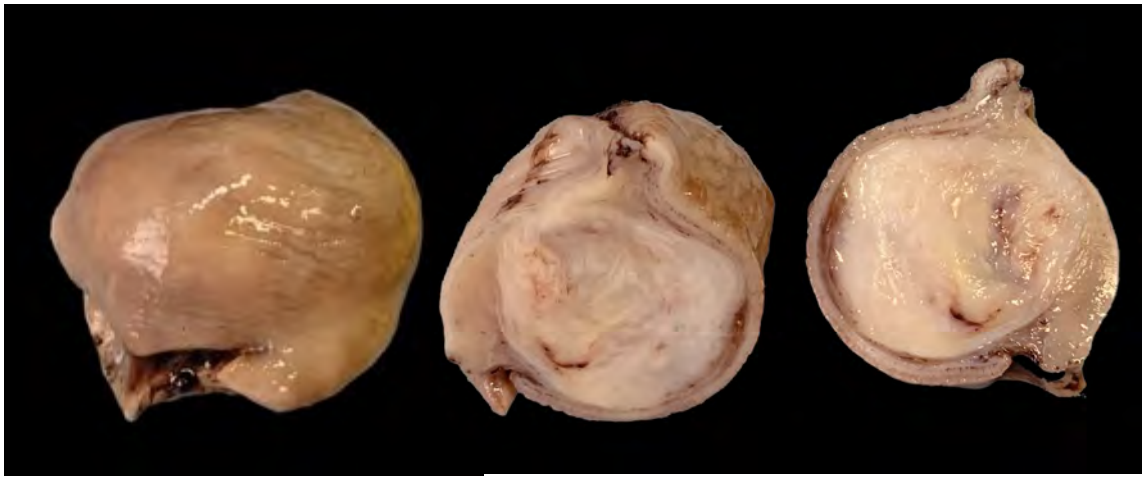

**Figura 1.** Tejido de nueva formación antropilórico. Expande la submucosa e infiltra la capa muscular, su superficie de corte es blanca, fasciculada.

**Figura 2.** Segmento de duodeno, con tejido de nueva formación mal delimitado, multinodular; al corte, era blanco-amarillento, fasciculado, e infiltraba la submucosa, muscular y serosa.

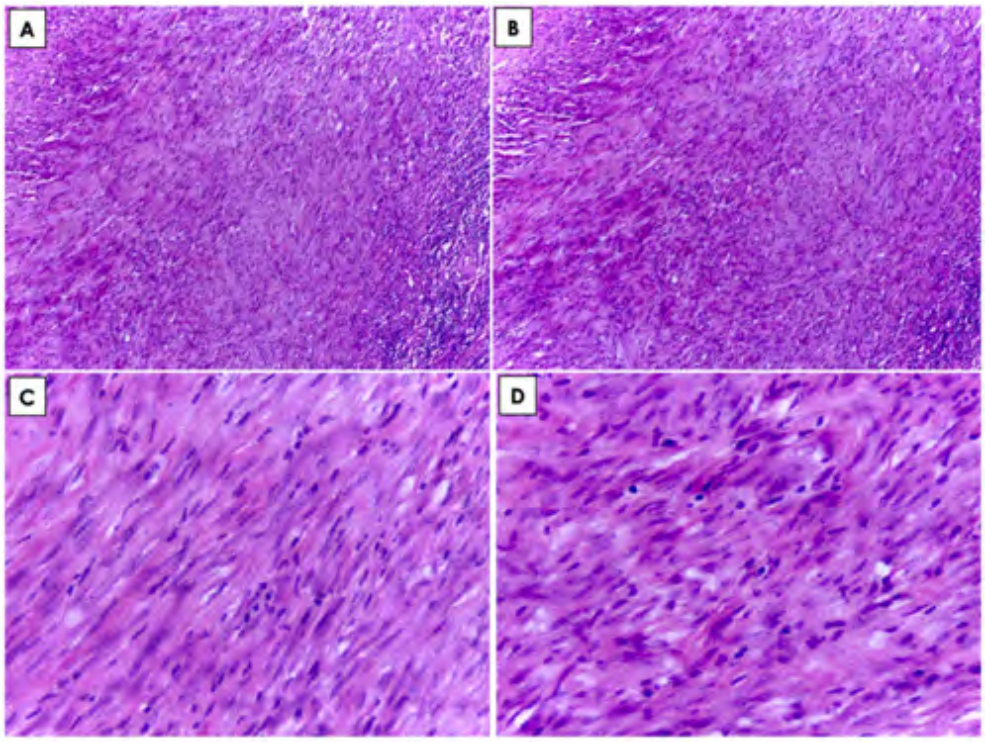


**Figura 3.** (A) y (B) Tejido de nueva formación antropilórico compuesto por células fusiformes que se disponen formando haces cortos, a la periferia hay pequeños agregados de células mononucleares (10X, H&E). (C) y (D) Células fusiformes que muestran anisocitosis y anisocariosis moderada (40x, H&E).

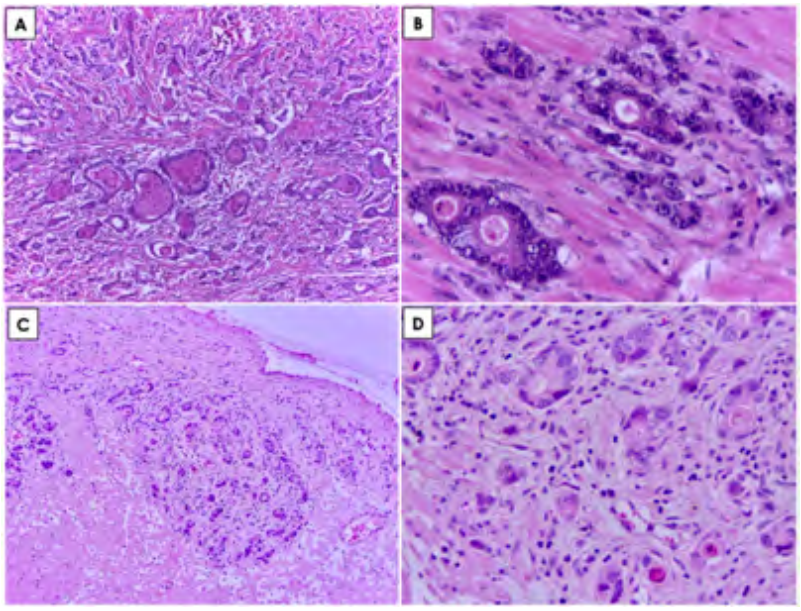


**Figura 4.** (A) y (B) Secciones histológicas de duodeno. En la capa muscular presenta tejido de nueva formación caracterizado por células dispuestas en ductos rodeados por estroma desmoplásico (10x y 40x, H&E). (C) y (D) Secciones histológicas de serosa duodenal con tejido de nueva formación (10x y 40x, H&E).

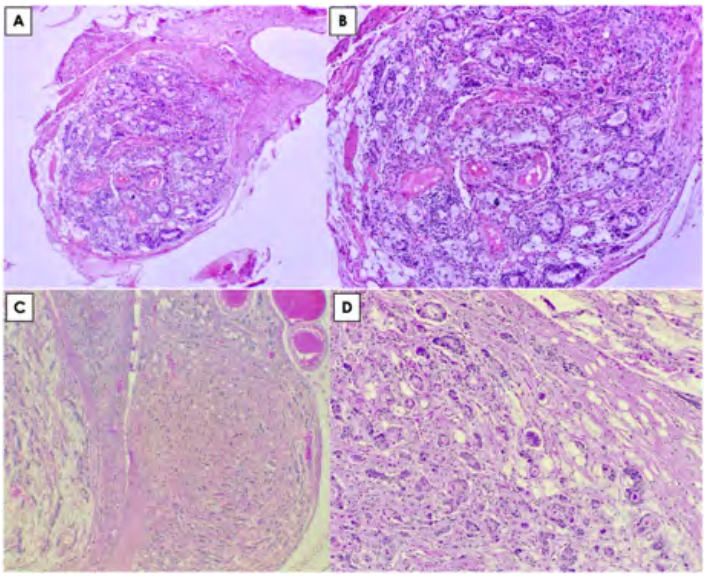


**Figura 5.** Secciones histológicas de linfonodo mesentérico (A y B) y nódulos (C y D) en mesenterio, Carcinomatosis con celularidad como la descrita en duodeno (4X, 10x y 40x, H&E).

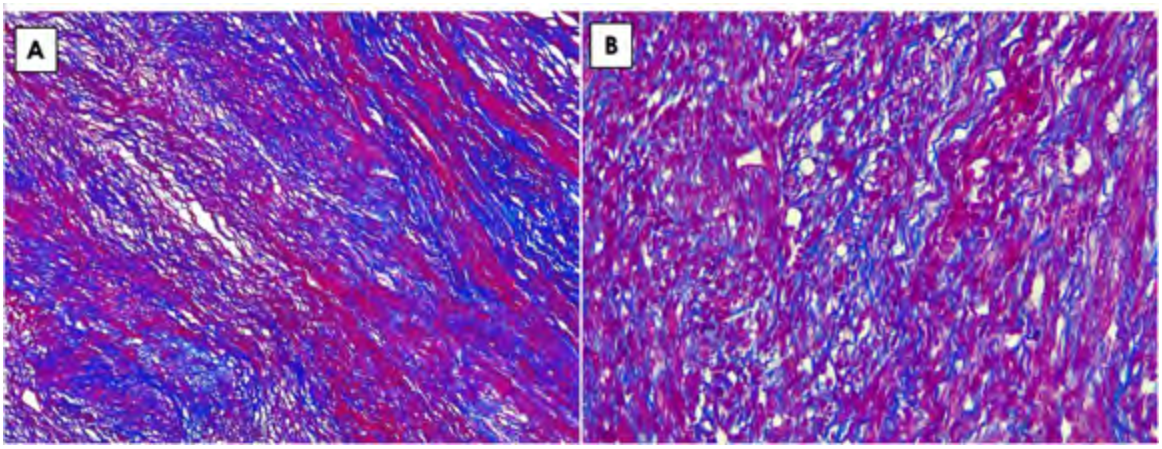


**Figura 6**. A y B. Tejido de nueva formación antropilórico en donde las células neoplásicas se tiñen de color rojo y se aprecian abundantes fibras de colágena (azul) entremezcladas. (10x y 40x, Tricrómica de Masson).

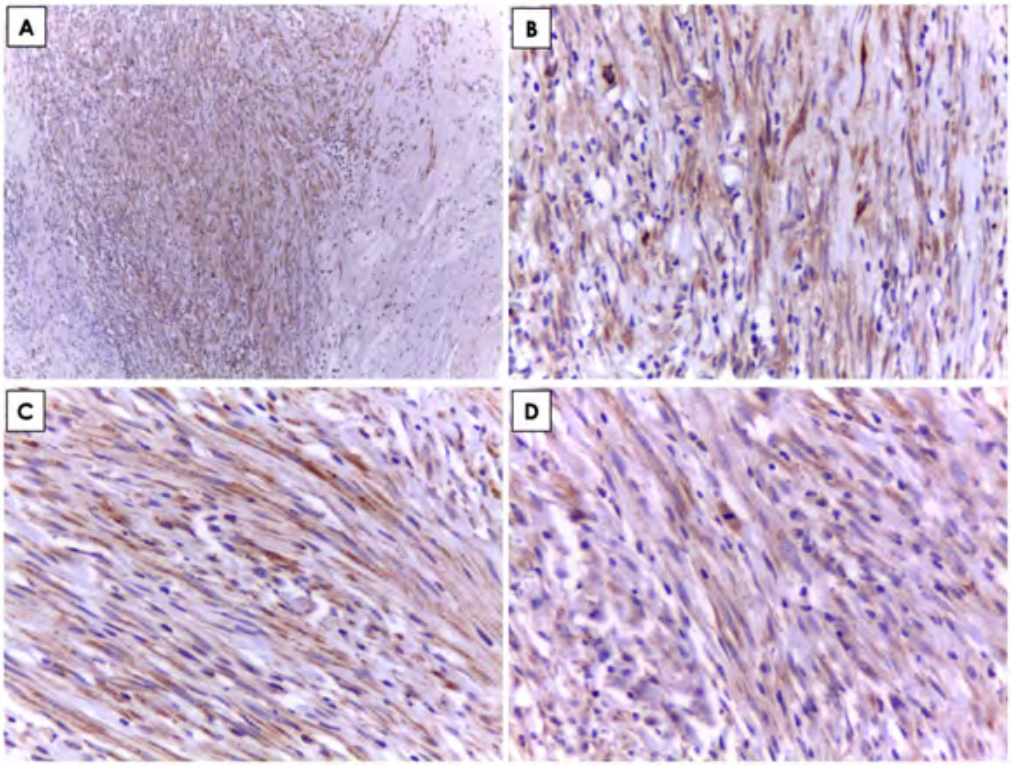


**Figura 7.** A. Tejido de nueva formación compuesto por células fusiformes inmunopositivas a KIT en el citoplasma. 10x. B, C y D. La inmunopositividad se observó en más del 60% de las células neoplásicas. 40x. Inmunohistoquímica indirecta, sistema de detección de polímeros, DAB, contraste con hematoxilina.

# VIRUELA AVIAR EN UN CANARIO (*Serinus canaria*): INFORME DE CASO

**Aguilar AO*1, Alvarado QC1**
1 Departamento de patología, Facultad de Medicina Veterinaria y Zootecnia, Universidad Nacional Autónoma de México
**Correspondencia: ozrose156@gmail.com**

## Resumen
La viruela aviar es una enfermedad infecciosa viral causada por un poxvirus, asociada a elevadas tasas de morbilidad y mortalidad en aves de producción y de ornato, incluyendo gallinas, palomas, canarios y psitácidos. Puede presentarse en forma cutánea (seca) o diftérica (húmeda), esta última con compromiso del tracto digestivo y respiratorio; asimismo, se ha descrito una forma sistémica, generalmente más grave en individuos inmunocomprometidos. En su presentación cutánea, la lesión macroscópica más característica corresponde a una dermatitis proliferativa, frecuentemente localizada en la región periocular, que inicia con edema y exudación local. Microscópicamente, se observa hiperplasia y degeneración epidérmica, con presencia de cuerpos de inclusión eosinofílicos intracitoplasmáticos en queratinocitos (cuerpos de Bollinger), considerados característicos de la infección por poxvirus. En passeriformes, se ha descrito el subgrupo B1 del virus de la viruela aviar, asociado a formas sistémicas de la enfermedad con altos índices de morbilidad y mortalidad. Se presenta el caso de un canario (*Serinus canaria*) hembra de 2 años, con antecedentes de nódulos en la región facial, oscurecimiento de miembros pélvicos, perteneciente a un grupo de animales que ha tenido mortalidad de más de 10 aves en un periodo de una semana. El ejemplar fue sometido a eutanasia mediante sobredosis química y remitido para estudio de necropsia.
**Palabras clave:** Poxvirus, viruela, canarios, necropsia, enfermedad viral.

## Abstract
Avian pox is a viral infectious disease caused by a poxvirus, associated with high morbidity and mortality rates in both production and ornamental birds, including chickens, pigeons, canaries, and psittacines. It may present in a cutaneous (dry) or diphtheritic (wet) form, the latter involving the digestive and respiratory tracts; additionally, a systemic form has been described, generally more severe in immunocompromised individuals. In its cutaneous presentation, the most characteristic gross lesion corresponds to a proliferative dermatitis, frequently localized in the periocular region, which begins with edema and local exudation. Microscopically, epidermal hyperplasia and degeneration are observed, with the presence of eosinophilic intracytoplasmic inclusion bodies in keratinocytes (Bollinger bodies), considered characteristic of poxvirus infection. In passerines, subgroup B1 of avian poxvirus has been described, associated with systemic forms of the disease

with high morbidity and mortality rates. A case is presented of a 2-year-old female canary (*Serinus canaria*), with a history of nodules in the facial region and darkening of the pelvic limbs, belonging to a group of birds that experienced mortality of more than 10 individuals within a one-week period. The specimen was euthanized by chemical overdose and submitted for necropsy examination.
**Key words:** Poxvirus, pox, canaries, necropsy, viral disease.

## Introducción

La viruela aviar es una enfermedad altamente contagiosa que suele presentarse en dos formas principales: la cutánea o seca, y la diftérica o húmeda. Es causada por virus de la familia *Poxviridae*, los cuales son virus de ADN envueltos. Su nombre deriva del término inglés antiguo “pocke”, que significa “vesícula en la piel”, en referencia a las lesiones cutáneas características que producen. Estos virus afectan a diversas especies de vertebrados; en el caso de las aves, pertenecen al género *Avipoxvirus*.

Los canarios se ven afectados por un *Avipoxvirus* conocido como virus de la viruela del canario[5], el cual puede ocasionar tasas de mortalidad de hasta el 80%[1]. Este virus infecta principalmente la piel, dando lugar a lesiones como dermatitis proliferativas con formación de costras y, en algunos casos, ulceración, localizadas comúnmente en áreas desprovistas de plumaje, como la región periocular y los miembros [9,1].

En la presentación diftérica, las lesiones pueden desarrollarse internamente, afectando la cavidad oral, el esófago y, en ocasiones, el tracto respiratorio superior[1]. En canarios, también se ha descrito una forma sistémica de la enfermedad, caracterizada por lesiones como poliserositis fibrinosa, estomatitis necrótica, edema y congestión pulmonar, neumonía necrótica y la presencia de infecciones secundarias oportunistas, como aquellas causadas por *Aspergillus* spp[2].

Entre los factores predisponentes para el desarrollo de la enfermedad se incluyen la exposición a vectores como mosquitos de los géneros *Culex* y *Aedes*, el estrés, el hacinamiento, la época del año y la presencia en regiones con climas tropicales[3].

## Historia clínica

Se presenta al Departamento de Patología de la Facultad de Medicina Veterinaria y Zootecnia un canario hembra de dos años, con historia clínica de nódulos en la región facial y oscurecimiento de miembros pélvicos, perteneciente a un grupo de animales en el cual murieron diez aves en el transcurso de una semana. El ejemplar fue sometido a eutanasia mediante sobredosis química y remitido para su estudio de necropsia.

## Hallazgos macroscópicos

En la inspección macroscópica, el cadáver presentó una pobre condición corporal y múltiples lesiones cutáneas, consistentes en áreas de engrosamiento y nódulos multifocales a coalescentes, de entre 0.3 y 0.5 cm de diámetro, con superficie irregular y coloración café-amarillenta. Algunos de estos presentaban zonas de ulceración y hemorragia, o se encontraban parcialmente cubiertos por costras, siendo más evidentes en la región periocular bilateral y en ambas comisuras del pico (figuras 1 y 2). Asimismo, estas lesiones también se observaron en la piel de los miembros pélvicos, donde se entremezclaban con áreas de hiperqueratosis.

**Hallazgos microscópicos**

Las secciones histológicas de piel de ambas regiones perioculares presentaron marcada hiperqueratosis ortoqueratósica e hiperplasia epidérmica, con evidencia de degeneración balonoide de queratinocitos (figura 3), varios de los cuales contenían inclusiones eosinofílicas intracitoplasmáticas, de morfología circular y disposición radiada, delimitadas por un halo claro (cuerpos de Bollinger) (figura 4). La dermis se observó edematosa e infiltrada por numerosos agregados de macrófagos reactivos, linfocitos, células plasmáticas y algunos heterófilos (fig. 5), los cuales se alternaban con zonas ricas en tejido de granulación, así como con focos de hemorragia.

**Criterios diagnósticos**

Se emplearon los criterios descritos por Robert E. Schmidt y colaboradores en su obra Pathology of Pet and Aviary Birds (2015), que hacen referencia a las características de las diversas enfermedades virales que afectan la piel de la región facial en aves de ornato.

**Diagnósticos diferenciales**

Con base en la localización de la lesión (región facial) y el aspecto proliferativo de las mismas, macroscópicamente se pueden considerar como diagnósticos diferenciales deficiencias nutricionales, como la hipovitaminosis A, así como infecciones parasitarias con afección a mucosas, como la tricomoniasis. En el apartado microscópico, debido a la presencia de hiperplasia epidérmica y cuerpos de inclusión, pueden considerarse como diferenciales la papilomatosis y la infección por circovirus aviar. Sin embargo, en ambos casos se describen hallazgos adicionales que permiten orientar el diagnóstico. Por ejemplo, en la papilomatosis se observarían marcadas proyecciones papilares compuestas por abundante estroma fibrovascular, así como la presencia de pseudoinclusiones intranucleares. Por su parte, en la circovirosis, las lesiones macroscópicas son variables y los cuerpos de inclusión descritos son de afinidad tintorial basofílica[9].

## Discusión

Las lesiones macroscópicas y microscópicas indican que el ejemplar cursó con una infección por poxvirus. Las infecciones por viruela aviar en canarios suelen tener tres formas de presentación: viruela cutánea o seca, viruela diftérica y sistémica. La forma cutánea es una enfermedad con baja mortalidad, que se caracteriza por el desarrollo de pápulas, pústulas, costras y nódulos en las áreas aptericas de la piel. En contraste, la forma diftérica presenta una mayor mortalidad, y se caracteriza por lesiones fibrinonecróticas en la mucosa del tracto digestivo y tracto respiratorio superior. Finalmente, la forma sistémica causa disnea, alta mortalidad y lesiones en tracto respiratorio inferior como traqueítis, neumonía y aerosaculitis fibrinosa[2]. Las lesiones mayormente reportadas incluyen la hiperplasia epidérmica (100%), infiltrado inflamatorio por heterófilos en la dermis (100%) y formación de cuerpos de Bollinger (71%)[1], mayormente asociadas a la forma cutánea de la enfermedad, a la que podemos atribuir este caso de manera individual, sin embargo hay que considerar que en la historia clínica se menciona que el ejemplar es parte de un grupo de animales que estaba presentando alta mortalidad y que se le aplicó eutanasia, por lo tanto de manera poblacional, no se podrían descartar las formas de presentación diftérica y/o sistémica.

**Conclusión de la contribución e importancia médica o sanitaria del caso**

La infección por poxvirus es frecuente en aves; sin embargo, se reporta principalmente en aves de producción, en las cuales predominan las formas de presentación cutánea y diftérica. En canarios, aunque se ha descrito la forma sistémica de la enfermedad, esta se reporta con menor frecuencia. Por lo anterior, resulta necesaria una mayor difusión del conocimiento sobre las lesiones y su correlación con los cuadros clínicos correspondientes a cada forma de presentación, con la finalidad de que los médicos veterinarios clínicos y los responsables de criaderos puedan establecer medidas adecuadas de prevención, control y erradicación de la enfermedad.

## REFERENCIAS

1. Shaib H, Barbour E. Characterization of a canarypox virus from an outbreak among canaries (Serinus canaria domesticus) in Lebanon. J Appl Anim Res. 2018;46(1):932–937. doi:10.1080/09712119.2018.1434079.
2. Ávila-Reyes VA, Díaz-Morales V, Chávez-Maya F, García-Espinosa G, Sánchez-Godoy FD. Outbreak of systemic avian pox in canaries (Serinus canaria domestica) associated with the B1 subgroup of avian pox viruses. Avian Dis. 2019;63(3):525–530.
3. Sinnott DM, Burchell J, Witte C, Burns R, Kubiski S. Infecciones sistémicas por poxvirus aviar asociadas al subclado B1 del virus de la viruela canaria. *Veterinary Pathology.2024*;61(2):279-287.doi:10.1177/03009858231190639.
4. Tripathy DN. Avipoxviruses. In: McFerran JB, McNulty MS, editors. Virus infections of vertebrates. Vol. 4, Virus infections of birds. Amsterdam: Elsevier Science Publishers; 1993. p. 5–15.

5. López-Pérez TJ, Anacleto-Santos J, Nájera-Rivera HD, Rivera-Fernández N. Poxvirus: infecciones emergentes y reemergentes. Clínica veterinaria: abordaje diagnóstico y terapéutico. 2024;10:e1032024113. doi:10.22201/fmvz23958766e.2024.10.113.
6. Amin A, Bilic I, Liebhart D, Hess M. Trichomonads in birds—a review. Parasitology. 2014;141(6):733–747. doi:10.1017/S0031182013002096.
7. Shivaprasad HL, Kim T, Tripathy D, Woolcock PR, Uzal F. Unusual pathology of canary poxvirus infection associated with high mortality in young and adult breeder canaries (Serinus canaria). Avian Pathol. 2009;38(4):311–316. doi:10.1080/03079450903061643.
8. Zadravec M, Slavec B, Krapež U, Gombač M, Švara T, Poljšak-Prijatelj M, et al. Trichomonosis outbreak in a flock of canaries (Serinus canaria f. domestica) caused by a finch epidemic strain of Trichomonas gallinae. Vet Parasitol. 2017;239:90–93. doi:10.1016/j.vetpar.2017.04.001.
9. Schmidt RE, Reavill DR, Phalen DN. Pathology of pet and aviary birds. 2nd ed. Ames: Wiley Blackwell; 2015. doi:10.1002/9781118828007.

**Figura 1 y 2.** Blefaritis y dermatitis proliferativa, grave, multifocal coalescente, con úlceras multifocales.

.

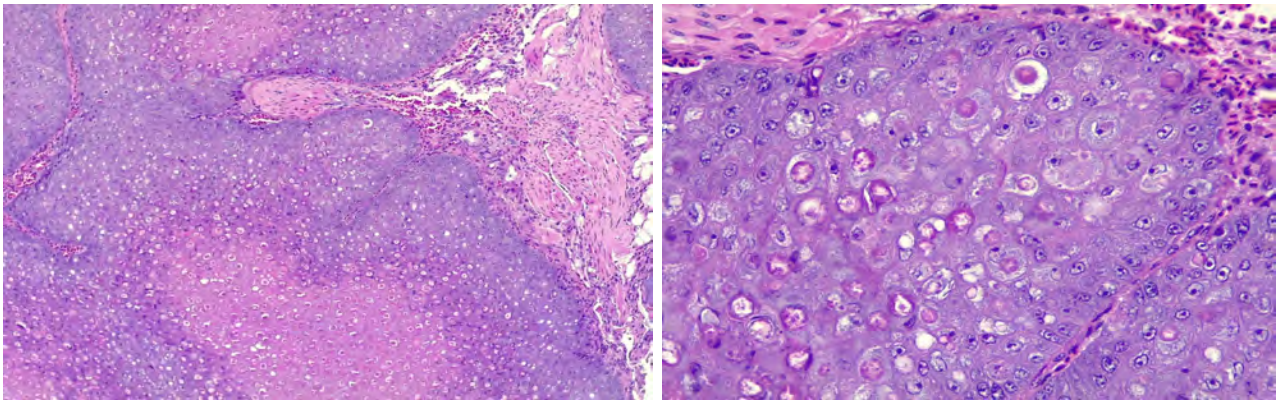

**Figura 3 y 4.** Hiperplasia epidérmica con degeneración balonoide de queratinocitos, con evidencia de cuerpos de inclusión eosinofílicos radiados intracitoplasmáticos (cuerpos de Bollinger).

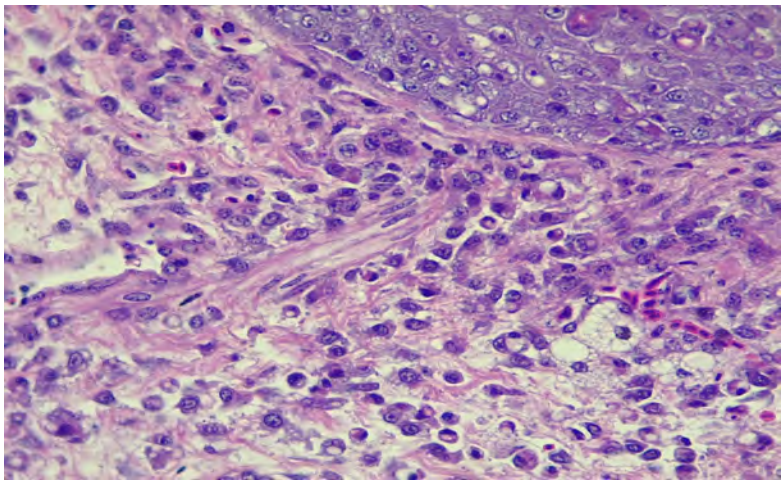

**Figura 5.** Dermatitis histiocítica, linfoplasmocítica y heterofílica con marcado edema de la dermis papilar.

smpv

XXXV

Congreso Nacional de
**Patología Veterinaria**

FMVZ - UNAM

Ciudad Universitaria, Ciudad de México 2026

*Volvemos a casa*

DEL 3 AL 6 DE JUNIO DEL 2026

# SEMINARIO DE CASOS

# ASTROCITOMA DERIVADO DEL NERVIO ÓPTICO

**García AC*[1], Cruz SSI[1], Méndez BA[1], Juárez RM[1]**
[1]Departamento de Patología. Facultad de Medicina Veterinaria y Zootecnia, Universidad Nacional Autónoma de México
**Correspondencia: amino.histidina@gmail.com**
**Presenta: Centli García Angel**

## Resumen del caso

En el presente trabajo se describen los hallazgos macroscópicos, citológicos, histopatológicos, inmunohistoquímicos y ultraestructurales de un caso correspondiente a un gato europeo doméstico, macho castrado de 9 años, que presentó pérdida de peso, coriorretinitis, ceguera progresiva bilateral y cambio de comportamiento; debido al mal pronóstico y nula respuesta al tratamiento, se optó por realizar la eutanasia y necropsia del paciente. Macroscópicamente, los hallazgos más relevantes fueron a nivel de sistema nervioso central, donde se observó tejido de nueva formación a nivel del quiasma óptico que infiltraba el hueso, nervió óptico izquierdo e hipotálamo. En el estudio citológico, se observó un proceso neoplásico mesenquimatoso maligno. En el estudio histopatológico, se apreció tejido neoplásico mal delimitado, compuesto por células fusiformes organizadas en patrón sólido y haces entrecruzados, las cuales presentaban atipias celulares marcadas. Como pruebas complementarias se realizó inmunohistoquímica utilizando los anticuerpos GFAP, Olig-2 y pancitoqueratina, de los cuales, únicamente se apreció positividad para GFAP. Así mismo, se realizó microscopía electrónica de transmisión en la cual, se observaron cúmulos de material fibrilar electrodenso que corresponden a fibras de Rosenthal. Con base en los hallazgos macroscópicos, microscópicos y pruebas complementarias, esta neoplasia fue clasificada como un astrocitoma.

## Historia clínica

El caso corresponde a un gato europeo doméstico de 9 años, cuya historia clínica menciona que el paciente era sordo de nacimiento, presentó pérdida de peso, coriorretinitis, ceguera progresiva que afectó inicialmente el ojo izquierdo y posteriormente el derecho, así como cambios de comportamiento (conductas agresivas). Debido al pronóstico y a la nula respuesta al tratamiento, se optó por realizar la eutanasia con sobredosis de pentobarbital. El cadáver fue remitido al Departamento de Patología Veterinaria de la UNAM para realizar el estudio *post-mortem*.

Los hallazgos macroscópicos más relevantes se observaron tras retirar el encéfalo, en donde se apreció tejido de nueva formación multilobulado, blanco de consistencia firme, localizado a nivel del quiasma óptico, el cual se extendía a lo

largo del piso de la cavidad craneana a través de la fosa craneal rostral, hueso esfenoides, canal y nervio óptico derecho (figura 1 A-B). Al corte la superficie era fasciculada y blanca.
Al realizar los cortes coronales del encéfalo, en la zona del quiasma óptico, las leptomeninges se encontraba engrosadas y con discretos nódulos blancos que se extendían hacía el hipotálamo
El nervio óptico izquierdo se encontraba engrosado.
Se llevo a cabo una citología mediante punción de la lesión encontrada en el quiasma óptico, cuyos hallazgos más relevantes corresponden a células pleomórficas que van de redondas a fusiformes, con escaso citoplasma de bordes mal definidos y núcleo ovalado de cromatina fina granular con un nucléolo evidente. La anisocitosis, anisocariosis y pleomorfismo nuclear eran moderados. Así mismo, se observan abundantes núcleos desnudos. (figura 2 A-B).
Histológicamente, se observa tejido de nueva formación mal delimitado, no encapsulado que infiltra y sustituye al quiasma óptico (figura 3-A) y parte del nervio óptico derecho (figura 3-B), este tumor está constituido por células fusiformes dispuestas en patrón sólido y ases entrecruzados, se caracterizan por tener escaso citoplasma eosinofílico, núcleo ovalado con cromatina fina granular, las cuales exhiben anisocitosis y anisocariosis de leve a moderada; se cuentan 4 mitosis en 10 campos con el objetivo 40x (figura 3 C-D).
A nivel de hipotálamo, se observa tejido de nueva formación mal delimitado, no encapsulado, densamente celular, que infiltra el neuropilo (figura 3-E) y está compuesto por células fusiformes y poliédricas dispuestas en un patrón sólido; se caracterizan por tener moderado citoplasma eosinofílico, núcleo redondo con cromatina fina granular y un nucleolo evidente. La anisocitosis y anisocariosis es moderada y se cuentan 2 mitosis en 10 campos con el objetivo de 40x (figura 3-F).

**Pruebas complementarias**

Se realizaron pruebas de inmunohistoquímica utilizando anticuerpos dirigidos contra la proteína acido glial fibrilar (GFAP), pancitoqueratina y Olig-2; en el caso de GFAP se observó positividad intracitoplasmática de intensidad moderada en las células neoplásicas (figura 4-A-C), mientras la pancitoqueratina y Olig-2 fueron negativos.
Adicionalmente, se realizó microscopia electrónica de transmisión (MET) a partir de los bloques de parafina de los tejidos evaluados. En este caso, se observaron estructuras fibrilares electrodensas dentro de las células neoplásicas, las cuales corresponden a fibras de Rosenthal (figura 5-A). Así mismo, los núcleos de las células presentan anisocariosis y pleomorfismo nuclear marcado (figura 5-B).

**Diagnósticos diferenciales**

Entre los diagnósticos diferenciales que se consideraron al realizar la evaluación histológica se encontraron meningioma y glioma (astrocitoma u oligodendroglioma) del nervio óptico.

En el caso del meningioma del nervio óptico es poco frecuente y macroscópicamente suelen ser tejidos de nueva formación de forma cónica que se localizan alrededor del nervio óptico; a nivel histológico las células neoplásicas pueden ser fusiformes o estrelladas y suelen disponerse formando remolinos, no es raro observar metaplasia mixoide, condroide y ósea.
Los gliomas del nervio óptico son neoplasias aún más raras en esta localización, aunque es importante mencionar que los astrocitomas son la neoplasia de origen glial más común en los gatos. Morfológicamente, estas neoplasias pueden estar compuestas por células fusiformes o pleomórficas que pueden o no tener un comportamiento infiltrante.

**Diagnóstico integral**
Con base en los hallazgos citológicos, histopatológicos, la positividad citoplasmática para GFAP y la presencia de fibras de Rosenthal observadas a través de microscopia electrónica, este caso fue clasificado como un astrocitoma.

**Discusión del caso**
Los gliomas en el gato representan la segunda neoplasia más frecuente que afecta al sistema nervioso central (SNC)[1-3]. De este grupo de tumores, el astrocitoma es la neoplasia más reportada, seguido del ependimoma y el oligodendroglioma en tercer lugar. Dentro del sistema nervioso, los sitios más frecuentemente afectados en el caso de los gliomas son el telencéfalo, médula espinal, tronco encefálico y cerebelo[1,2,4]; sin embargo, en el caso del perro han reportado gliomas derivados de la retina y nervio óptico[5,6]. En este caso, considerando la ceguera bilateral progresiva que presentó el paciente, hace sospechar que el sitio de origen del tumor pudo ser el nervió óptico, el cual posteriormente pudo infiltrar el quiasma óptico, el ojo derecho y finalmente el piso de la cavidad craneana.
El abordaje diagnóstico en este tipo de neoplasias incluye el uso de pruebas de imagenología como la tomografía y resonancia magnética, citología e histopatología. Los hallazgos más relevantes reportados en citologías tomadas de astrocitomas varían dependiendo del grado de la neoplasia, sin embargo, se reportan células fusiformes a redondas de escaso citoplasma con prolongaciones citoplasmáticas y núcleo redondo u ovalado de cromatina fina granular; dichas células suelen organizarse en hileras; las neoplasias de alto grado por lo general son más hipercelulares y el grado de pleomorfismo celular y nuclear es mayor[1,7,8]. En este caso, las características citológicas observadas son similares a las reportadas por otros autores.
Las características histológicas de los astrocitomas varían dependiendo del subtipo y el grado de la neoplasia; los astrocitomas de grado I y II son considerados como tumores de bajo grado, los cuales presentan una población fusiforme homogénea, menor densidad celular, figuras mitósicas escasas o nulas, e infiltran de manera imperceptible el neuropilo[1,2,3]. Por otro lado, los astrocitomas grado III (anaplásicos),

se caracterizan por tener una mayor densidad celular, con atipias celulares y nucleares evidentes, así como figuras mitóticas frecuentes, y suelen infiltrar estructuras neuroanatómicas adyacentes; finalmente, los astrocitomas grado IV (glioblastomas), son tumores densamente celulares, con atipias celulares y nucleares marcadas, cuentas mitósicas elevadas, así como áreas de necrosis en pseudopalisadas y proliferación microvascular[1,2,3,9,10]. En este caso, tomando en cuenta el patrón de tipo infiltrativo, las figuras mitósicas frecuentes, alta densidad celular y las atipias celulares y nucleares evidentes, esta neoplasia correspondería un astrocitoma anaplásico.

La inmunohistoquímica es una excelente prueba complementaria que nos permite determinar el fenotipo de las células neoplásicas en tumores del sistema nervioso central, los paneles de inmunohistoquímica incluyen anticuerpos como GFAP, Olig-2, pancitoqueratina (AE1/AE3) y E-cadherina; los dos primeros se utilizan para diferenciar tumores gliales, mientras que los dos últimos se utilizan para diferenciar meningiomas[1,2,11]. En este caso, se utilizaron los anticuerpos GFAP, Olig-2 y pancitoqueratina, observándose inmunopositividad intracitoplasmática de intensidad moderada para GFAP en las células neoplásicas, lo cual pone en manifiesto el fenotipo de origen glial.

Otra prueba complementaria de gran utilidad para el diagnóstico de neoplasias poco diferenciadas es la microscopía electrónica de transmisión (MET); en el caso particular de astrocitomas poco diferenciados, se puede observar material amorfo electrodenso que, dependiendo de la etapa de formación de las fibras de Rosenthal, pueden observarse como material fibrilar electrodenso, o como una gran masa de material amorfo electrodenso localizado a nivel de las prolongaciones astrocíticas de las células neoplásicas[12]. En este caso, se observaron múltiples depósitos de material fibrilar electrodenso en el citoplasma de las células tumorales, las cuales corresponde a fibras de Rosenthal; estos hallazgos ultraestructurales permiten determinar que se trata de un astrocitoma.

## Referencias

1. Meuten DJ, editor. Tumors in Domestic Animals. 5th ed. Ames, IA: Iowa State University Press; 2016.

2. Rissi DR. A review of primary central nervous system neoplasms of cats. Vet Pathol. 2023;60(3):294–307. Disponible en: http://dx.doi.org/10.1177/03009858231155400

3. Rissi DR, Miller AD. Feline glioma: a retrospective study and review of the literature. J Feline Med Surg. 2017;19(12):1307–14. Disponible en: http://dx.doi.org/10.1177/1098612X16689506

4. Hammond JJ, deLahunta A, Glass EN, Kent M, Summers BA, Miller AD. Feline spinal cord gliomas: Clinicopathologic and diagnostic features of seven cases: Clinicopathologic and diagnostic features of seven cases. J Vet Diagn Invest. 2014;26(4):513–20. Disponible en: http://dx.doi.org/10.1177/1040638714533118

5. Sisó S, Lorenzo V, Ferrer I, Villagrassa M, Pumarola M. An anaplastic astrocytoma (optic chiasmatic-hypothalamic glioma) in a dog. Vet Pathol. 2003;40(5):567–9. Disponible en: http://dx.doi.org/10.1354/vp.40-5-567

8. Naranjo C, Schobert C, Dubielzig R. Canine ocular gliomas: a retrospective study. Vet Ophthalmol [Internet]. 2008;11(6):356–62. Disponible en: http://dx.doi.org/10.1111/j.1463-5224.2008.00658.x
7. Raskin RE, Meyer D, Boes KM. Canine and feline cytopathology: A color atlas and interpretation guide. 4th ed. Philadelphia, PA: Saunders; 2022.
8. Valenciano AC, Cowell RL. Cowell and Tyler's diagnostic cytology and hematology of the dog and cat. St. Louis, MO: Mosby; 2020.
9. Murthy VD, Liepnieks ML, Roy MA, Woolard KD, Sturges BK, Li C-F. Diagnosis and clinical outcome following surgical resection of an intracranial grade III anaplastic gemistocytic astrocytoma in a cat. JFMS Open Rep. 2020;6(2):2055116920939479. Disponible en: http://dx.doi.org/10.1177/2055116920939479
10. Sato T, Nakamura A, Shibuya H, Shirai W, Koie H. Cerebral high-grade astrocytoma (glioblastoma) in a cat. J Vet Med A Physiol Pathol Clin Med. 2003;50(5):269–71. Disponible en: http://dx.doi.org/10.1046/j.1439-0442.2003.00533.x
11. Rissi DR, Miller AD, Demeter EA, Church ME, Koehler JW. Diagnostic immunohistochemistry of primary and secondary central nervous system neoplasms of dogs and cats. J Vet Diagn Invest. 2024;36(2):153–68. Disponible en: http://dx.doi.org/10.1177/10406387231221858
12. Dinda AK, Sarkar C, Roy S. Rosenthal fibres: an immunohistochemical, ultrastructural and immunoelectron microscopic study. Acta Neuropathol. 1990;79(4):456–60. Disponible en: http://dx.doi.org/10.1007/bf00308723

**Figura 1. A:** Piso de la cavidad craneana se observa tejido de nueva formación multilobulado, blanco de consistencia firme. **B:** Tejido de nueva formación disecado, se observa fragmento de nervio óptico infiltrado por la neoplasia.

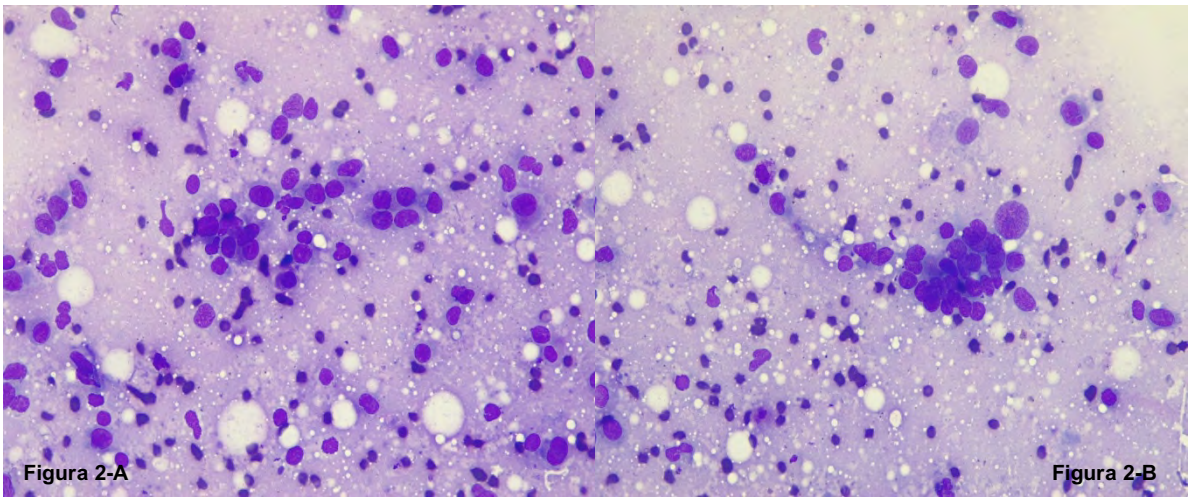


**Figura 2. A y B**: Células fusiformes a redondas organizadas en filas, con atipias celulares y nucleares moderadas; Diff Quik, 40x

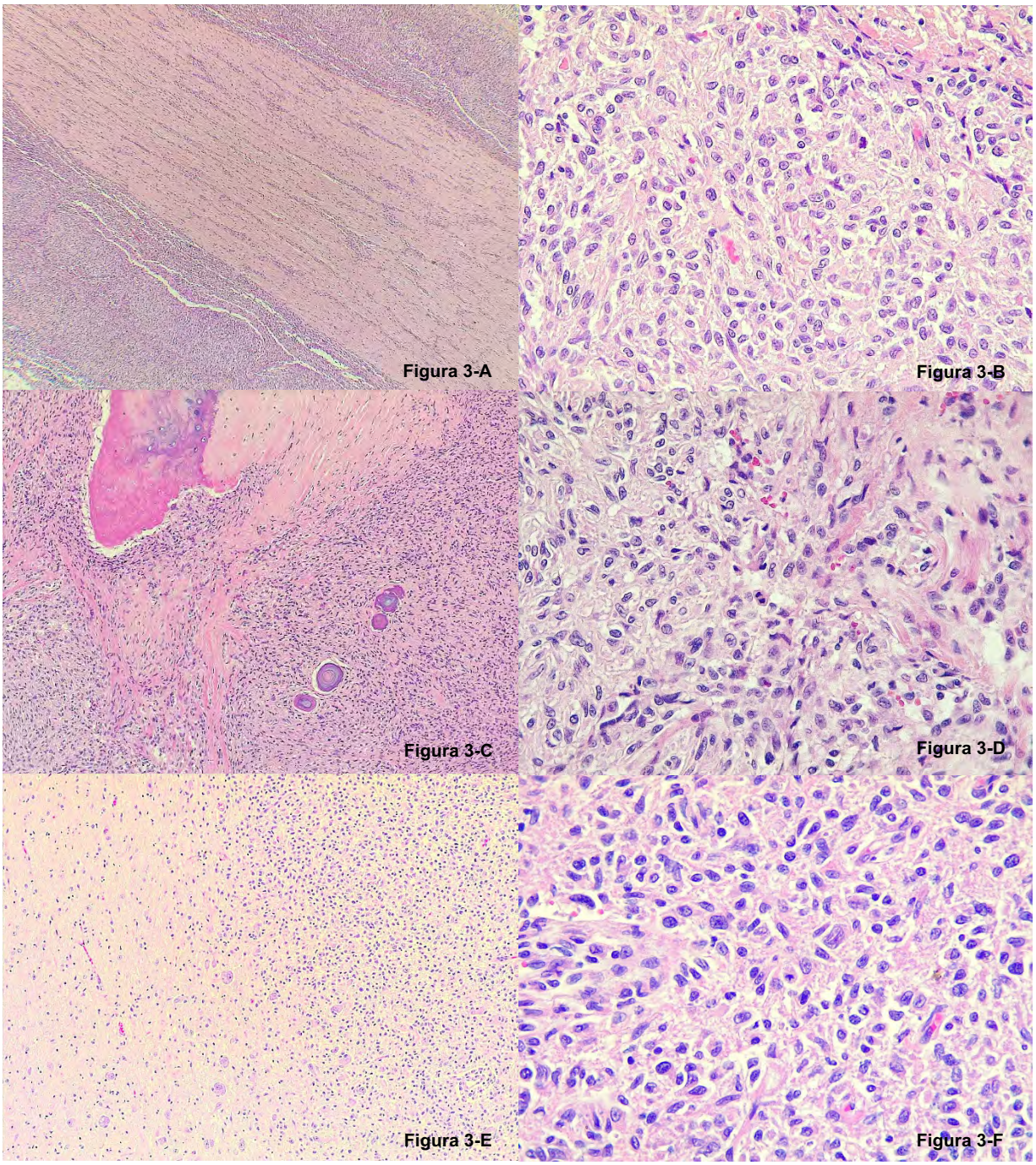


**Figura 3. A:** Neoplasia que rodea el nervio óptico. 4x. **B:** células neoplásicas fusiformes con atipias celulares y nucleares marcadas; se aprecian discretos cúmulos de material hipereosinofílico compatibles con fibras de Rosenthal. 40x. **C:** Neoplasia a nivel del quiasma óptico que infiltra el hueso. 10x. **D:** Células neoplásicas con las mismas características descritas en el nervió óptico. 40x. **E:** Neoplasia a nivel del hipotálamo, la cual infiltra el neuropilo. 10x **F:** Células neoplásicas con las mismas características descritas en el nervió óptico. 40x, HE.

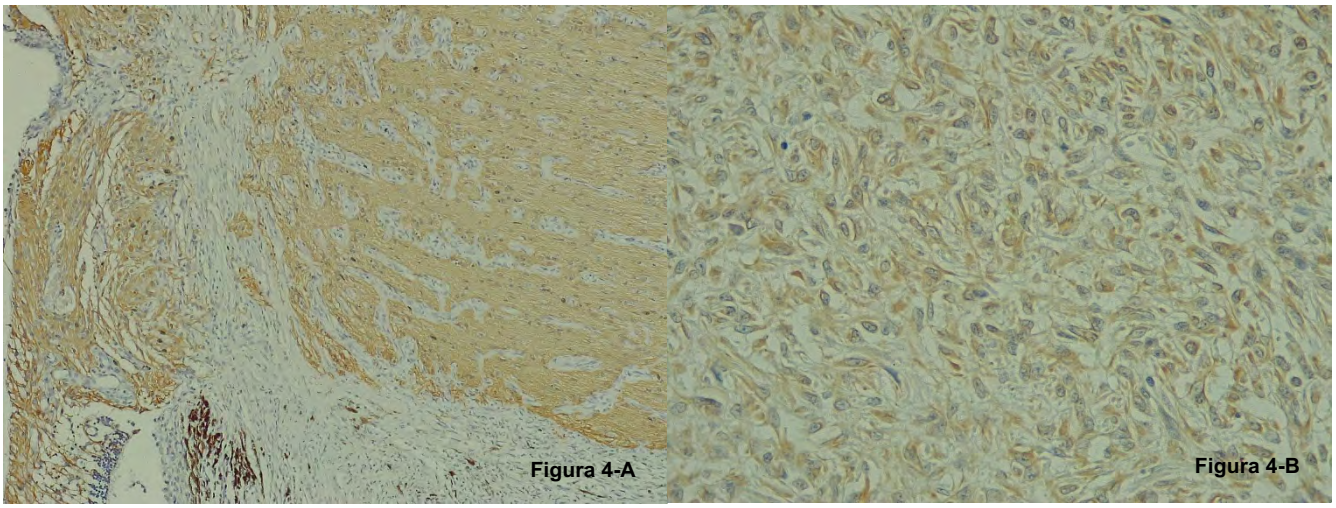


**Figura 4. A:** Inmunohistoquímica, control positivo interno. 10x, **B:** Proteína ácido glial fibrilar (GFAP). Las células neoplásicas exhiben positividad intracitoplasmática de intensidad moderada. 40x. Inmunohistoquímica indirecta, sistema de detección de polímeros, DAB, contraste con hematoxilina.

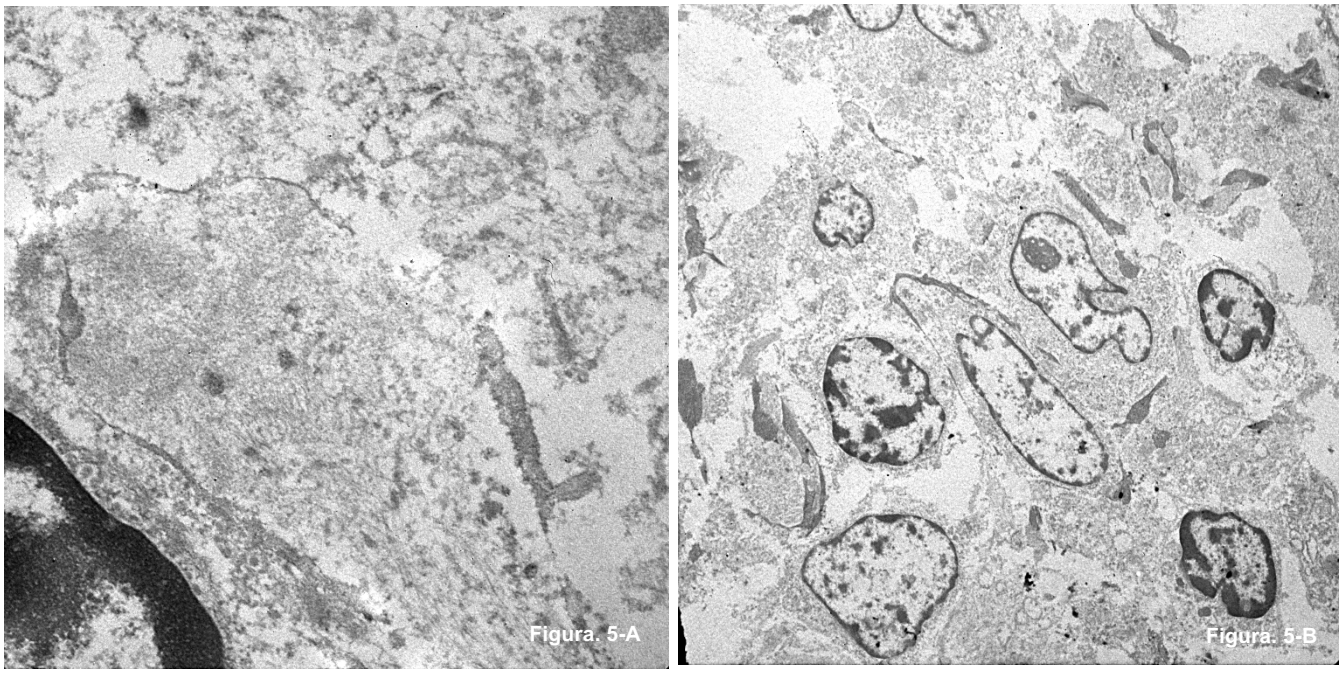


**Figura 5. A:** Cúmulos de material fibrilar y amorfo electrodenso que corresponden a fibras de Rosenthal. **B:** núcleos de células neoplásicas con pleomorfismo nuclear marcado. Microscopia electrónica de transmisión. Técnica de contraste con acetato de uranilo y citrato de plomo

# CROMATOFOROMA MIXTO Y MICOBACTERIOSIS EN PEZ BETTA (*Betta splendens*)

**Méndez CCY*[1], Méndez BA[1]**
[1]Departamento de Patología, Facultad de Medicina Veterinaria y Zootecnia, Universidad Nacional Autónoma de México
**Correspondencia: casandraymendez@gmail.com**

## Resumen del caso

En el presente trabajo se describen los hallazgos macroscópicos y microscópicos en un pez Betta (*Betta splendens*) macho de 2 años, el cual fue llevado al servicio médico veterinario del Hospital de Especialidades en Fauna Silvestre y Etología Clínica- UMAM, debido a una lesión ulcerada en la región de la aleta dorsal con evolución aproximada de un mes. El paciente fue sometido a tratamiento con enrofloxacina y ante la nula mejoría se optó por la eutanasia. Se le realizó el estudio *post mortem*, y en el estudio microscópico se encontró que la lesión en la región de la piel cercana a la aleta dorsal correspondía a un cromatoforoma mixto, lo cual se comprobó observando la lesión bajo luz polarizada y tinción especial de Fontana Masson para los melanóforos, la cual fue positiva. Histológicamente el riñón, hígado, coroides, bazo, pericardio y bazo mostraban numerosos granulomas, por lo que se le realizaron tinciones especiales de Gram y Ziehl Neelsen, las cuales fueron positivas para bacterias con morfología bacilar.

## Historia clínica

Este caso corresponde a un pez *Betta splendens* macho de 2 años con historia previa de úlcera en la región de la aleta dorsal que medía 1.0 cm de eje mayor (Figura 1), la cual se acompañaba con la pérdida de la aleta dorsal y se presentó a consulta en el Hospital de Especialidades en Fauna Silvestre y Etología Clínica de la Facultad de Medicina Veterinaria y Zootecnia, UNAM. Durante la consulta se revisaron los parámetros fisicoquímicos del agua, los cuales se encontraban dentro de los rangos óptimos para la especie; se envió a casa con tratamiento de baños con una dilución de enrofloxacina durante 5 horas, posteriormente realizarle un recambio del 60% del agua, esto una vez al día durante 7 días. Debido a la nula respuesta al tratamiento y pronóstico desfavorable se decidió aplicarle la eutanasia.

## Pruebas complementarias

El pez se conservó en formol al 10%, posteriormente se le realizó un corte longitudinal para incluirse y procesarse con la técnica de rutina de H&E (Figuras 2 y 3). Asimismo, se solicitaron tinciones especiales de Fontana Masson, Gram y Ziehl

Neelsen (ZN), en las cuales se observaron bacterias Gram y Ziehl Neelsen positivas (Figuras 4 y 5), los melanóforos fueron positivos con la tinción Fontana Masson.
Las pruebas moleculares para determinar los agentes etiológicos implicados actualmente siguen en desarrollo.

**Diagnósticos diferenciales**

Inicialmente durante la evaluación clínica, el principal diagnóstico diferencial para la lesión en piel se basaba en agentes infecciosos bacterianos; sin embargo, en la revisión microscópica los hallazgos fueron consistentes con un proceso neoplásico asociado a las células encargadas de producir color en los peces, por lo tanto, se consideró al cromatoforoma como un diagnóstico diferencial. Respecto a los granulomas encontrados en diversos órganos, se consideraron bacterias comúnmente asociadas a infecciones en peces de ornato, entre los cuales hay reportes en peces disco (*Symphyllum altum*), goldfish (*Carassius auratus*), gourami (*Trichogaster trichopterus),* además de los Betta.

**Diagnóstico integral**

Integrando la historia clínica, los hallazgos microscópicos en la piel y músculos epiaxiales con la positividad de los iridoforos y melanóforos neoplásicos bajo luz polarizada y Fontana Masson respectivamente se concluyó que se trataba de un cromatoforoma mixto, además de una dermatitis granulomatosa leve, multifocal y degeneración muscular grave, localmente extensiva. Por otra parte, las bacterias bacilares observadas en los granulomas presentes en el riñón, hígado, coroides, pericardio y bazo mostraron positividad en las tinciones de Gram y Ziehl Neelsen, por lo tanto, se consideró nefritis, hepatitis, coroiditis, pericarditis y esplenitis granulomatosa de moderada a grave, multifocal con bacterias Gram positivas y ácido alcohol resistentes.

**Discusión del caso**

Los cromatoforomas son neoplasias que se originan a partir de las células productoras de pigmentos denominadas cromatóforos, las cuales tienen la capacidad de reflejar o absorber la luz. Estas células se encuentran en la dermis de reptiles, anfibios y peces[1]. Dentro de estos cromatóforos se distinguen los melanóforos, xantóforos, eritróforos, cianoforos, leucóforos e iridoforos, estos últimos, son encargados de producir colores metálicos, ya que contienen cristales que reflejan la luz constituidos por purinas, gránulos reflejantes de guanina, adenina y ácido úrico, cabe destacar que por estás características son los únicos refringentes bajo luz polarizada[1,2]. Hasta la fecha, estas neoplasias se han documentado en

diferentes ordenes de reptiles y anfibios, además de los peces. En comparación con las otras especies no se han establecido factores para el desarrollo de estas neoplasias, aunque se ha propuesto la implicación de factores cancerígenos, virus oncogénicos o la exposición a luz UV[1,3]. Los cromatoforomas se consideran neoplasias relativamente raras y existen pocos informes de estos casos, el artículo con la población de estudio más grande abarcó 71 casos de peces Betta[1], donde se ha cuestionado el comportamiento biológico de las neoplasias ya que las características de malignidad comúnmente consideradas en neoplasias pigmentadas de mamíferos como la cuenta mitósica, pigmentación y atipias celulares, no han sido determinantes. Con frecuencia se ha registrado la invasión a médula y canal espinal, riñones, tracto reproductivo, ojo y tracto gastrointestinal,[1] además de la invasión local a la dermis y músculos adyacentes por lo que es necesario continuar con dicha investigación[4].

Las especies bacterianas asociadas a granulomas en peces han sido variadas debido a la influencia del ambiente acuático. Dentro de las bacterias más importantes se encuentran los géneros *Francisella sps*, *Mycobacterium* spp y *Nocardia spp,* comúnmente reportados en la industria acuícola[6]. Las bacterias del género *Francisella* son cocobacilos no móviles, intracelulares facultativos, Gram negativos[5,6] a diferencia de los otras dos que son Gram y Ziehl Neelsen positivos[7]. Las bacterias del género *Mycobacterium* son bacilos aerobios, no móviles, dentro de estos las más relevantes en peces de ornato han sido *Mycobacterium marinum*, *M. chelonae*, *M. cosmeticum*, *M. farcinogenes*, *M. fortuitum*, *M. mucogenicum, M. senegalense* y *M. abscessus*. La literatura reporta que *M. chelonae* es la especie más patógena, mientras que *M. marinum* ha sido capaz de permanecer inactivo durante años y de modular las vías de señalización que promueven su diseminación y evasión del sistema inmune[5,6]. En la patogenia, se habla de una respuesta inflamatoria por macrófagos, en los cuales las bacterias sobreviven y replican evitando la formación de fagolisosoma. Los granulomas se pueden formar principalmente en riñón, bazo e hígado y en casos severos afectan múltiples sitios del celoma, corazón y coroides[6,8,10].

## Referencias

1 Diniz SLP, Oliveira Filho HS, Santos KMOL, Duarte JLC, Oliveira RL, Pierezan F, et al. Gross, histologic, and ultrastructural features of iridophoromas in Siamese fighting fish (Betta splendens). Vet Pathol [Internet]. 2025;62(2):237–47. Disponible en: http://dx.doi.org/10.1177/03009858241281887

2 Ligon RA, McCartney KL. Biochemical regulation of pigment motility in vertebrate chromatophores: a review of physiological color change mechanisms. Curr Zool [Internet]. 2016;62(3):237–52. Disponible en: http://dx.doi.org/10.1093/cz/zow051

3 Monahan CF, Garner MM, Kiupel M. Chromatophoromas in reptiles. Vet Sci [Internet]. 2022;9(3):115. Disponible en: http://dx.doi.org/10.3390/vetsci9030115

4 Yu ZA, Corriveau LA, Messick JB. Malignant Mixed Irido-Melanophoroma in a Betta splendens with Concurrent Mycobacterium chelonae Isolation-A Case Report. J Fish Dis [Internet]. 2025;48(7):e14115. Disponible en: http://dx.doi.org/10.1111/jfd.14115

5 Martínez-Lara P, Martínez-Porchas M, Gollas-Galván T, Hernández-López J, Robles-Porchas GR. Granulomatosis in fish aquaculture: a mini review. Rev Aquac [Internet]. 2021;13(1):259–68. Disponible en: http://dx.doi.org/10.1111/raq.12472

6 Rajme-Manzur D, Gollas-Galván T, Vargas-Albores F, Martínez-Porchas M, Hernández-Oñate MÁ, Hernández-López J. Granulomatous bacterial diseases in fish: An overview of the host's immune response. Comp Biochem Physiol A Mol Integr Physiol [Internet]. 2021;261(111058):111058. Disponible en: http://dx.doi.org/10.1016/j.cbpa.2021.111058

7 Colquhoun DJ, Duodu S. Francisella infections in farmed and wild aquatic organisms. Vet Res [Internet]. 2011;42:47. Disponible en: http://dx.doi.org/10.1186/1297-9716-42-47

8 Van Leeuwen LM, van der Kuip M, Youssef SA, de Bruin A, Bitter W, van Furth AM, et al. Modeling tuberculous meningitis in zebrafish using Mycobacterium marinum. Dis Model Mech [Internet]. 2014;7(9):1111–22. Disponible en: http://dx.doi.org/10.1242/dmm.015453

9 Novotny L, Halouzka R, Matlova L, Vavra O, Bartosova L, Slany M, et al. Morphology and distribution of granulomatous inflammation in freshwater ornamental fish infected with mycobacteria: Mycobacteriosis in fish. J Fish Dis [Internet]. 2010;33(12):947–55. Disponible en: http://dx.doi.org/10.1111/j.13652761.2010.01202.x

10 G Manrique W, AP Figueiredo M, Belo MAA, Martins ML, Moraes FR. Inflamación crónica granulomatosa en el pez teleósteo Piaractus mesopotamicus: modelo de estudio histopatológico. Rev MVZ Cordoba [Internet]. 2017;22(1):5738–46. Disponible en: http://dx.doi.org/10.21897/rmvz.933




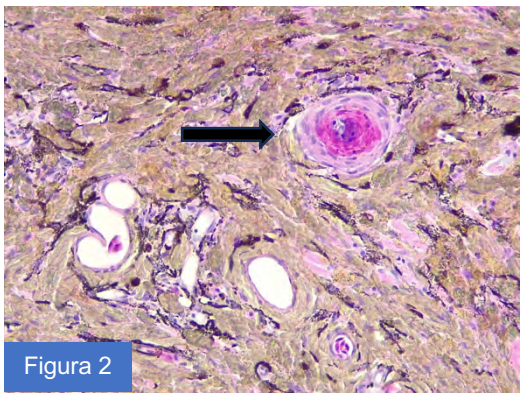


**Figura 1.** Pez Betta en fresco. Lesión en la región de la aleta dorsal de 1.0 cm de eje mayor, grisácea y con bordes mal delimitados (flecha).

**Figura 2.** Cromatoforoma mixto en músculos epiaxiales. El tejido neoplásico se compone por dos poblaciones celulares, iridoforos y melanóforos. Al centro se encuentra un granuloma (flecha). H&E. 40x.

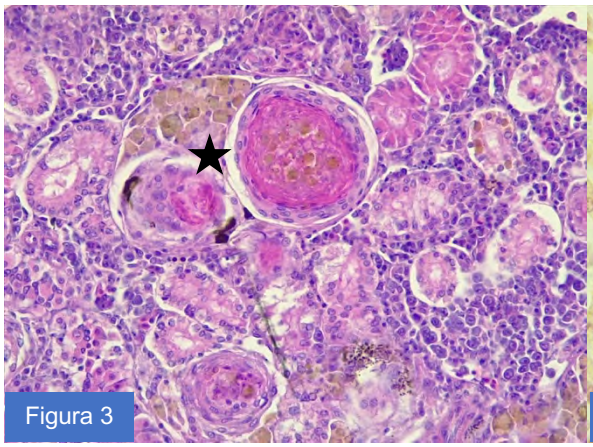


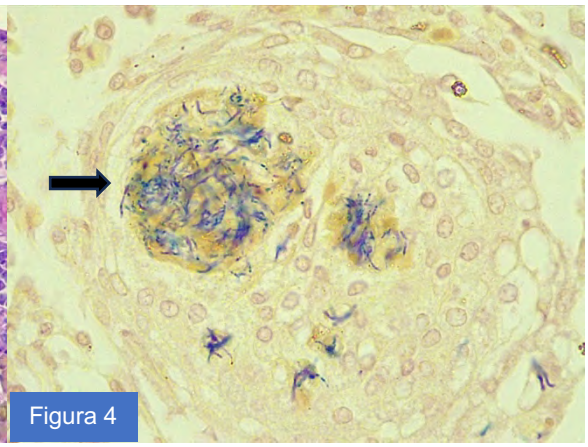


**Figura 3.** Granulomas en riñón, nótese estructuras bien delimitadas por fibroblastos y conformados por capas concéntricas de macrófagos (estrella), 40x. H&E.

**Figura 4.** Granuloma con bacterias bacilares Gram positivas (flecha). 100x.

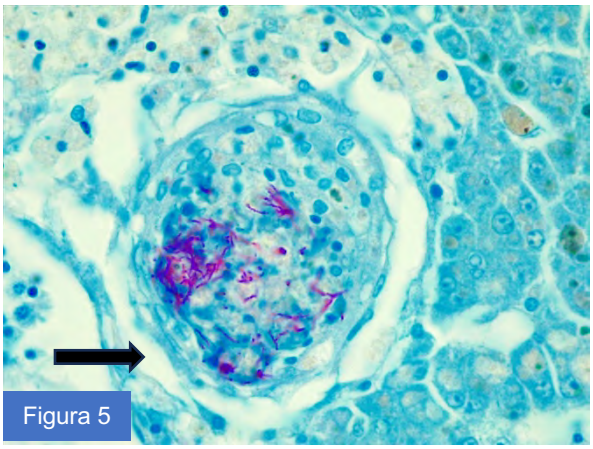


**Figura 5.** Granulomas con bacilos ácido alcohol resistentes (flecha). Tinción, Ziehl Neelsen 100x.

# ENDOMETRIOSIS, HIPERPLASIA QUÍSTICA ENDOMETRIAL Y ADENOMIOSIS EN UNA PERRA, ADULTA

**Preza RF[1]*, Morales SE[2], Ontiveros RDC[1], Ortega HLJ[1]**
[1] Laboratorio BIOCEL, Especialistas en Diagnóstico Veterinario, Qro. México; [2] Facultad de Medicina Veterinaria y Zootecnia, Universidad Nacional Autónoma de México
**Correspondencia: patologafabiola@gmail.com**
**Autor que presenta el caso: Fabiola Preza Romero**

## Resumen del caso
Perra de 3 años de edad que fue sometida a cirugía de urgencia por diagnóstico presuntivo de piometra perforada detectada por ultrasonido. En la cirugía se encontraron lesiones en la serosa del cuerpo y cuernos uterinos que en un principio el clínico diagnosticó como piometra perforada. Macroscópicamente se observaron nódulos en el perimetrio, beige tenue de superficie irregular con aspecto de coliflor, al corte eran blancos sólidos con algunos quistes, estas lesiones no se extendían aparente a la pared uterina. El endometrio estaba engrosado y presentaba numerosas dilataciones quísticas que ocluían parcialmente la luz uterina. En los hallazgos microscópicos se confirmó una endometriosis en el perimetrio, además de hiperplasia quística endometrial y adenomiosis. La endometriosis no ha sido reportada en perras, sin embargo, es un hallazgo común en mujeres en edad reproductiva.

## Historia Clínica
La paciente fue sometida a cirugía por diagnóstico presuntivo de piometra perforada identificada por ultrasonido. Solo el útero y los cuernos uterinos fueron enviados para su estudio histopatológico, sin embargo, los ovarios también fueron retirados.

## Hallazgos macroscópicos
Se recibió una pieza quirúrgica que correspondía a útero y cuernos uterinos, que midió 19 x 7 x 1.3 cm. La serosa presentaba múltiples nódulos beige tenue de superficie irregular con aspecto de coliflor, al corte eran blancos sólidos, con algunos quistes, estas lesiones no se extendían aparente a la pared uterina (Figura 1). El endometrio estaba engrosado y presentaba numerosas dilataciones quísticas que ocluían parcialmente la luz uterina.

## Hallazgos microscópicos
En el perimetrio de forma exofitica, se observa tejido epitelial endometrial, que discretamente comprime o infiltra el miometrio. Dicho tejido se dispone formando estructuras glandulares, tubulares o quísticas, con discretas proyecciones papilares hacia su luz, entremezcladas con material mucinoso o con restos celulares (Figura 2). Las células forman un estrato, son poliédricas a cilíndricas, con moderado

citoplasma tenuemente a marcadamente vacuolado, de núcleo redondo de cromatina gruesa granular, sostenidas por un fino estroma fibrovascular, además se aprecia infiltrado inflamatorio mononuclear (linfocitos y células plasmáticas). No se observan criterios de malignidad o mitosis. El endometrio se encuentra engrosado debido al aumento en el número y tamaño de las células epiteliales y de las glándulas endometriales que ocasionalmente están marcadamente dilatadas con aspecto quístico. Algunas glándulas endometriales se extienden al miometrio. La lámina propia y miometrio presentan infiltrado inflamatorio compuesto principalmente por linfocitos, células plasmáticas y escasos neutrófilos, entremezclados con algunas zonas de hemorragias.

**Pruebas complementarias**

Tinción Tricrómica de Masson: El miometrio se tiñó de rojo-naranja, y el estroma del tejido endometrial ectópico se tiñó de azul, consistente con estroma fibrovascular (Figura 3).

Tinción de PAS: Se observó positividad del material mucinoso en la luz de las estructuras glandulares endometriales y de las membranas basales (Figura 4).

**Diagnósticos diferenciales**

Endometriosis (ED): Se caracteriza por el crecimiento de tejido endometrial fuera de la cavidad uterina, se considera que se asocia a inflamación, factores hormonales o inmunológicos.

Hiperplasia quística endometrial (HQE): Lesión proliferativa patológica, no neoplásica del epitelio endometrial y sus glándulas por efecto de un estímulo hormonal (endógeno o exógeno). Se caracteriza por engrosamiento del endometrio debido al aumento en el número y tamaño de las células epiteliales y de las glándulas endometriales las cuales sufren de dilatación quística con mayor producción de sus secreciones. Afecta a algunas o varias glándulas. La HQE con frecuencia cursa con inflamación (endometritis), piometra, hidrometra o mucometra, aunque también puede no haber ninguna de estas complicaciones.

Adenomiosis (AD): Corresponde a la invasión de tipo no neoplásica de glándulas endometriales en el miometrio.

Mesotelioma peritoneal: Se caracteriza por la formación de pequeños nódulos únicos o múltiples distribuidos en el perimetrio o parametrio. Histológicamente se clasifica en tipo epitelioide con formación de distintos patrones (papilar, tubular, sólido, esclerosante y quístico), tipo sarcomatoso (células fusiformes) y bifásico o mixto (tejido epitelial y células con diferenciación mesenquimal) (1).

**Diagnostico integral**

De acuerdo a los hallazgos histológicos, los diagnósticos fueron:

Endometriosis glandular bien diferenciada (2), FA (3)
Hiperplasia quística endometrial y adenomiosis
Endometritis, metritis y serositis linfoplasmocitica moderada multifocal

**Discusión del caso**

La endometriosis (ED) corresponde a la presencia o implantación de tejido glandular endometrial fuera de la cavidad uterina, endometrio o miometrio, también llamado endometrio ectópico, el cual causa infertilidad y dolor pélvico en mujeres. Por otra parte, la presencia de glándulas endometriales en el miometrio se conoce como adenomiosis (AD). Su patogenia aún no es del todo clara, pero se ha reportado y descrito de forma frecuente en mujeres en edad reproductiva. Son varias las teorías que se han propuesto para explicar el desarrollo de la endometriosis (4,5), solo por mencionar algunas: 1) Teoría de la menstruación retrógrada, propone que la menstruación tiene un flujo hacia las trompas de Falopio y cavidad peritoneal, propiciando que las células endometriales entren en contacto con las superficies peritoneales y órganos pélvicos, con su posterior proliferación, sin embargo, no todas las mujeres que presentan menstruación retrograda desarrollan ED; 2) Metaplasia celómica, propone que el epitelio peritoneal tiene la capacidad de convertirse o diferenciarse a epitelio endometrial, a partir de un par de conductos de Müller, los cuales derivan de células epiteliales celómicas de origen mesodérmico. Hay hombres que han presentado metaplasia endometrial, relacionada a terapia con estrógenos, cirrosis hepática, inflamación quirúrgica crónica o por obesidad con relación a factores hormonales (6)**;** 3) Teoría de la diseminación vascular o linfática, plantea la posibilidad de la diseminación de células endometriales por vasos sanguíneos o linfáticos (metástasis), con implantación en sitios distantes (pulmón, cerebro y cicatrices quirúrgicas); 4) Teoría de las células madre, esta teoría expone que las células madre endometriales o de médula ósea, se dispersan o migran a sitios extraendometriales, generando tejido endometrial ectópico. Esta explicación también sustenta la capacidad regenerativa y persistente de estas células en sus sitios de implantación; 5)Teoría inmunológica, menciona que existe una alteración o incompetencia del sistema inmunológico eliminando las células endometriales ectópicas, ya que se ha observado que mujeres con ED exhiben disminución de la actividad de macrófagos y de sus células “Natural Killer” con aumento de citocinas inflamatorias, favoreciendo la supervivencia y proliferación del epitelio endometrial ectópico; y 6) Teoría genética, habla de una predisposición hereditaria, donde genes relacionados con inflamación, respuesta hormonal y angiogénesis han sido identificados. Con todo lo antes mencionado la ED puede ser considerada de origen multifactorial.

La ED macroscópicamente puede observarse como lesiones polipoides con invasión al tejido conectivo sub-peritoneal que también puede presentar formaciones quísticas, el color puede ser amarillo, café o negro. Las lesiones atípicas, antes eran descritas solo como lesiones de color obscuro, pero actualmente ya no son las únicas relacionadas con una ED atípica, ya que se han descritos otras formas como; defectos peritoneales circulares, lesiones en forma de flama, petequias en el peritoneo, lesiones glandulares o zonas con extensa vascularización, todas estas lesiones están relacionadas con una alta actividad de la ED. Algunos criterios histopatológicos empleados para su clasificación son: 1) patrón glandular bien diferenciado, epitelio superficial del endometrio, con formación glandular y quística; 2) Patrón puramente estromal, exclusivamente con presencia de estroma sin epitelio glandular; 3) Patrón glandular con diferenciación mixta, donde hay presencia de tejido epitelial endometrial bien diferenciado con epitelio indiferenciado (células serosas o mucinosas, aplanadas a cubicas); y 4) Patrón glandular indiferenciado, en el cual el epitelio forma estructuras glandulares o quísticas, constituido por células aplanadas o cúbicas bajas, que semejan el epitelio mesotelial (1). También se ha clasificado con relación a su profundidad en superficial < 1mm y profunda> 5 mm (7,8). Actualmente hay varias clasificaciones tanto clínicas como histológicas de la ED. Sin embargo, en el presente trabajo, se describen las más comunes o empleadas (3,9) ;1) rASRM por sus siglas en inglés (Sociedad Americana de Medicina Reproductiva), este es el más usado a nivel mundial y la clasifica en 4 estadios (I-IV), considerado el tamaño de la lesión, localización (ovario, peritoneo), adhesiones y no detalla la endometriosis profunda; 2) Sistema ENZIAN que es usada para la infiltración profunda de ED, divide la pelvis en compartimentos de la siguiente forma A: rectovaginal/vagina, B: ligamentos uterosacros/pared pélvica, y C: recto/sigmoides. Además, la invasión de la ED a otros órganos o cavidad pélvica es referida en relación al órgano que afecta como: FA (adenomiosis), FB (vejiga urinaria), FU (uréter), FO (otros sitios), FI (Intestino). La letra E ha sido empleada para definir la presencia de un tumor de ED. También se toma en cuenta el tamaño de la lesión, otorgando niveles, nivel 1 <1 cm, nivel 2 1-3 cm, y nivel 3 >3 cm; 3) EFI por sus siglas en inglés (Índice de fertilidad endometriosis), ayuda a predecir la probabilidad de embarazo tras cirugía, incluyendo factores como edad, infertilidad previa y función ovárica o tubárica, da un puntaje de 0-10 y se considera como un mejor predictor de fertilidad que el de la rASRM, sin embargo, la clasificación EFI es subjetiva y depende del cirujano; 4) AAGL por sus siglas en inglés (Asociación Americana de ginecólogos laparoscopistas), se divide en 4 niveles, Nivel 1 (Lesiones superficiales y adherencias simples), Nivel 2 (Endometriomas ováricos, apendicectomía, endometriosis profunda sin afectar órganos mayores), Nivel 3 (Adhesiones densas con compromiso de intestino o uréter, cirugía vesical, ureterólisis, resección parcial intestinal) y Nivel 4 (Cirugías complejas: Resección intestinal con anastomosis o reimplante ureteral). Esta clasificación aún no está completamente validada ni

publicada, a pesar de tener más de 10 años de desarrollo. Aunque la ED es considerada como una proliferación no neoplásica, se ha reportado que la ED vesical puede tener una transformación maligna (10).

En la revisión de literatura no se encontraron informes de ED en perras, de ahí la importancia del presente caso. Se considera que se trata de una ED por la presencia de tejido endometrial inmerso en el perimetrio, el cual no estuvo presente en otro órgano o sitio anatómico de la paciente, descartando metástasis de algún tumor de tipo epitelial. Las células endometriales son positivas en técnicas de inmunohistoquímica a los marcadores CD10 y receptores de hormonas ER, PR (11). Por otro lado, aunque no se contó con la evaluación de los ovarios, es probable que un estímulo hormonal estuviera implicado, ya que el útero también presentó HQE y adenomiosis, lesión que suele ser secuela a la HQE. Se ha documentado que la desregulación de estrógeno y progesterona, donde las células expresen resistencia a la progesterona y en presencia de altas concentraciones de estrógeno, favorecen el desarrollo de endometriosis (5). En el presente caso, proponemos una posible trasplantación celómica secundaria a una inflamación transmural que en conjunto con la HQE y adenomiosis propiciaron el desarrollo de ED en el perimetrio. Este caso corresponde a una ED glandular bien diferenciada (2), que cosiste en la presencia de tejido glandular o quístico endometrial bien diferenciado y FA con respecto a la clasificación con el sistema ENZIAN (2) que hace referencia a la ubicación uterina (perimetrio) con adenomiosis. Actualmente, después de 2 años de haberse realizado la cirugía, la perra se encuentra en buen estado de salud y no se observaron más lesiones en otras superficies serosas abdominales o algún otro sitio.

## Referencias

1. Munday JS, Löhr CV, Kiupel M. Tumors of the Alimentary Tract. In Meuten DJ, editor. Tumors in domestic animals. 5th ed. Ames (IA): Wiley-Blackwell; 2017. p. 592-596.
2. Abrao MS, Neme RM, Carvalho FM, Aldrighi JM, Pinotti JA. Histological classification of endometriosis as a predictor of response to treatment. Int J Gynaecol Obstet. 2003;82(1):31–40. doi:10.1016/s0020-7292(03)00079-1. PMID:12834939.
3. Lee SY, Koo YJ, Lee DH. Classification of endometriosis. Yeungnam Univ J Med. 2021;38(1):10-18. doi:10.12701/yujm.2020.00444.
4. Burney RO, Giudice LC. Pathogenesis and pathophysiology of endometriosis. Fertil Steril. 2012;98(3):511–9. doi: 10.1016/j.fertnstert.2012.06.029.
5. Lamceva J, Uljanovs R, Strumfa I. The main theories on the pathogenesis of endometriosis. Int J Mol Sci. 2023;24(5):4254. doi: 10.3390/ijms24054254.
6. Rei C, Williams T, Feloney M. Endometriosis in a man as a rare source of abdominal pain: a case report and review of the literature. Case Rep Obstet Gynecol. 2018; 2018:2083121. doi.org/10.1155/2018/2083121
7. Hoeger KM, Guzick DS. Classification of endometriosis. Obstet Gynecol Clin North Am. 1997;24(2):347–359. doi:10.1016/S0889-8545(05)70308-9.

8. Cornillie FJ, Oosterlynck D, Lauweryns JM, Koninckx PR. Deeply infiltrating pelvic endometriosis: histology and clinical significance. Fertil Steril. 1990;53(6):978-83. doi: 10.1016/s0015-0282(16)53570-5
9. Rolla E. Endometriosis: advances and controversies in classification, pathogenesis, diagnosis, and treatment. F1000Res. 2019;8:F1000 Faculty Rev-529. doi: 10.12688/f1000research.14817.1
10. Al-Izzi MS, Horton LWL, Kelleher J, Fawcett D. Malignant transformation in endometriosis of the urinary bladder. Histopathology. 1989;14(2):191-198. doi:10.1111/j.1365-2559.1989.tb02128.x
11. Potlog-Nahari C, Feldman AL, Stratton P, Koziol DE, Segars J, Merino MJ, Nieman LK. CD10 immunohistochemical staining enhances the histological detection of endometriosis. Fertil Steril. 2004;82(1):86–92. doi:10.1016/j.fertnstert.2003.11.059

**Figura 1.** Cuernos uterinos y cuerpo del útero mostrando lesiones polipoides en el perimetrio.

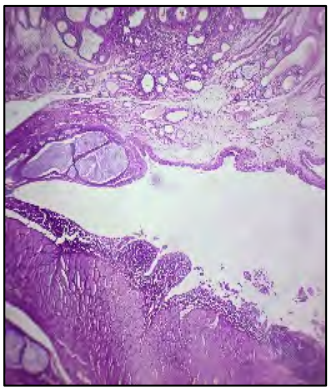

**Figura 2.** Tejido endometrial ectópico en perimetrio. Tinción de H.E, 10x.

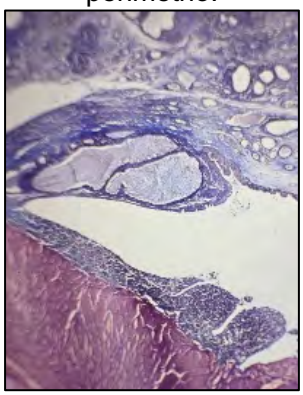

**Figura 3.**
Tejido muscular teñido de rojo-naranja. El estroma que sostiene al tejido endometrial ectópico se tiñe de azul. Tinción tricrómica de Masson, 40x.

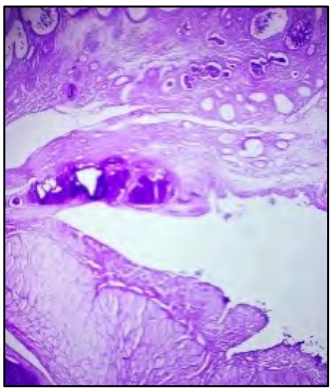

**Figura 4.** Material mucinoso intraglandular y membranas basales del tejido glandular teñidos de magenta. Tinción de PAS, 40x.

# ENFERMEDAD RESPIRATORIA EN UNA TERNERA

**Mendoza HMA*[1], Bedolla AMA[2], Martínez CLC[1]**
[1]Departamento de Patología, Facultad de Medicina Veterinaria y Zootecnia, Universidad Nacional Autónoma de México.[2]Centro de enseñanza y Diagnóstico de Enfermedades de Bovinos de la Facultad de Medicina Veterinaria y Zootecnia de la Universidad Nacional Autónoma de México
**Correspondencia: luary@unam.mx**
**Presenta: Manuel Alejandro Mendoza Herrada**

## Resumen
Se presenta el caso de un bovino Holstein hembra de 5 meses de edad con antecedentes de tos, disnea, anorexia y pérdida de peso, remitida para estudio *post mortem*. Durante la necropsia, se observó bronconeumonía con consolidación en los lóbulos craneales, medio y accesorio, y caracterizada por la presencia de múltiples nódulos blancos con centros de necrosis caseosa y aspecto granular al corte. Histopatológicamente, los pulmones exhibieron exudado supurativo en bronquiolos y alveolos con ocasionales células multinucleadas, además de focos de necrosis caseosa con bacterias. El diagnóstico etiológico se confirmó mediante la técnica de reacción en cadena de la polimerasa (PCR) a partir de tejidos incluidos en parafina. Las pruebas moleculares resultaron positivas para *Mycoplasma bovis*, *Trueperella pyogenes*, *Pasteurella multocida* y *Mannheimia varigena*; esta última especie fue diferenciada con éxito de otros miembros del género *Mannheimia*. Se descartó la presencia de *Histophilus somni*. Los hallazgos integrales permitieron concluir el diagnóstico de enfermedad respiratoria bovina (neumonía enzoótica) de origen multifactorial, subrayando la importancia del diagnóstico molecular para identificar la participación conjunta de diversos agentes bacterianos en la patogenia de las lesiones pulmonares graves en terneros.

## Historia clínica
Bovino (*Bos taurus*) de 5 meses de edad, raza Holstein, hembra con historia clínica de tos, disnea, anorexia, postración y pérdida de peso. El bovino fue encontrado muerto, por lo que el cadáver fue remitido al Centro de enseñanza y Diagnóstico de Enfermedades de Bovinos de la Facultad de Medicina Veterinaria y Zootecnia (FMVZ) de la Universidad Nacional Autónoma de México (UNAM) para la elaboración del estudio *post mortem*.

**Pruebas complementarias**

En la necropsia se apreció moderada cantidad de exudado mucoso y translúcido en la cavidad nasal. Los lóbulos pulmonares craneales, medio y accesorio se apreciaron rojos oscuros, de consistencia ligeramente firme y con múltiples nódulos blancos, elevados, bien delimitados y firmes; estos medían de 1 a 4 cm de diámetro (Figura 1A). Al corte, los nódulos reemplazaban áreas del parénquima, tenían aspecto granular y eran friables (Figura 1B).

Microscópicamente, en los pulmones los septos interlobulillares se hallaban expandidos por edema. Numerosos bronquiolos exhibieron atenuación, exfoliación, degeneración y necrosis epitelial, mientras que su lumen se encontraba ocupado por neutrófilos, piocitos, macrófagos y ocasionales células multinucleadas, así como variable cantidad de edema y fibrina (Figura 2A); algunos bronquiolos mostraban bronquiolitis obliterante e hiperplasia del epitelio. Los septos alveolares estaban engrosados por edema, macrófagos y neumocitos tipo 2. Su lumen estaba ocupado por neutrófilos, macrófagos, fibrina y ocasionales células multinucleadas (Figura 2B). Los nódulos observados estaban conformados por un centro de necrosis caseosa con restos de leucocitos y variable cantidad de bacterias de morfología bacilar y cocobacilar Gram positivas y Gram negativas; los nódulos se hallaban rodeados por neutrófilos y piocitos, y delimitados por una cápsula fibrosa (Figura 3 A y B).

A partir de muestras de pulmón en bloques de parafina, se extrajo el ADN para realizar la prueba de reacción en cadena de la polimerasa (PCR) con el fin de identificar a diversos agentes bacterianos involucrados en neumonías en bovinos, entre los que se encuentra *Mannheimia haemolytica, Pasteurella multocida, Mycoplasma bovis, Trueperella pyogenes* e *Histophilus somni* (Figura 4 A, B y C). Se obtuvieron los amplicones esperados de *Mycoplasma bovis* (gen 16S rRNA, 198 pb)[1], *Trueperella pyogenes* (gen *plo*, que codifica una piolisina, 150 pb)[2] y *Pasteurella multocida* (gen *Pm1231*, que codifica un regulador transcripcional putativo específico, 601 pb)[3]; en contraste, *Histophilus somni* (16S rRNA, 400 pb)[4] no mostró amplificación.

Para el género *Mannheimia*, se emplearon iniciadores dirigidos a los genes HP (una proteína hipotética de 90 pb), *lkt* (una leucotoxina de 206 pb) y 16S rRNA (304 pb)[5]. Se obtuvo amplificación de 16S rRNA y *lkt*, con un perfil compatible con *M. haemolytica* y/o *Mannheimia glucosida* (Figura 4C). Con el fin de discriminar entre especies, se realizó PCR del gen *sodA* (superóxido dismutasa), el cual codifica la enzima superóxido dismutasa, con controles positivos para *M. haemolytica* (143 pb), *M. glucosida* (191 pb), *M. ruminalis* (136 pb), *M. varigena* (192 pb) *y M. granulomatis* (160 pb)[6]. Se obtuvo un amplicón de 192 pb que confirmó la presencia de la especie *M. varigena* (Figura 5).

**Diagnósticos diferenciales**

Se consideraron agentes virales como virus respiratorio sincitial bovino (VRSB) y virus de la parainfluenza bovina 3 (BPIV-3), así como agentes bacterianos principalmente *Mycoplasma bovis*, *Mannheimia haemolytica* y *Pasteurella multocida*.

**Diagnóstico integral**

Enfermedad respiratoria bovina (neumonía enzoótica) asociada a *Mycoplasma bovis*, *Pasteurella multocida*, *Trueperella pyogenes* y *Mannheimia varigena*.

**Discusión**

La enfermedad respiratoria bovina (ERB) es un complejo patológico multifactorial.[7] Las entidades clínicas más importantes son la neumonía enzoótica y la fiebre del embarque.[8] La enfermedad respiratoria en el ganado de carne se denomina fiebre del embarque, cuando afecta a terneros de carne post destete, más comúnmente después del transporte a una operación de acopio o lote de engorde. La neumonía enzoótica ocurre antes de la fiebre del embarque y después del destete, por lo que suele referirse a la enfermedad respiratoria en terneros criados en confinamiento.[9]

La causa de la neumonía enzoótica es multifactorial y se asocia a factores ambientales, así como a diversas especies de virus, bacterias y micoplasmas. A menudo comienza con una infección respiratoria aguda por el virus de la parainfluenza bovina tipo 3 (BPIV-3), el virus sincitial respiratorio bovino (BRSV) o posiblemente por uno o más de otros virus (adenovirus, alfaherpesvirus bovino 1, reovirus, coronavirus bovino y virus de la rinitis bovina). Los micoplasmas, en particular *Mycoplasma dispar* y *Mycoplasma bovis* también pueden ser agentes primarios. Tras la infección por cualquiera de estos agentes, bacterias oportunistas como *Pasteurella multocida*, *Trueperella pyogenes*, *Histophilus somni*, *Mannheimia haemolytica* y *Escherichia coli* pueden causar bronconeumonía supurativa secundaria, la cual, es la fase más grave de la neumonía enzoótica.[8,10,11]

Las lesiones son variables y dependen de los agentes implicados y de la duración del proceso inflamatorio. En fases agudas, las lesiones causadas por virus corresponden a neumonía broncointersticial. Microscópicamente, las lesiones consisten en bronquiolitis necrotizante, necrosis de neumocitos tipo I con hiperplasia de neumocitos tipo II y edema intersticial y alveolar leve. En el caso de la infección por BPIV-3 y BRSV, se pueden observar cuerpos de inclusión intracitoplasmáticos y formación de sincitios multinucleados. Los micoplasmas también pueden causar bronquiolitis, necrosis bronquiolar y alveolar, y las lesiones tienden a progresar a una etapa crónica caracterizada por una marcada hiperplasia linfoide peribronquiolar. Una característica en la infección por *Mycoplasma bovis*, es que los terneros pueden desarrollar de manera crónica bronconeumonía caseonecrótica.

Cuando se complican con infecciones bacterianas secundarias (por ejemplo, *Pasteurella multocida* y *Trueperella pyogenes)*, las lesiones virales o por micoplasmas cambian de una bronconeumonía puramente intersticial a una bronconeumonía supurativa. En las etapas tardías de la bronconeumonía, los pulmones contienen exudado cremoso a mucoide en las vías respiratorias y posteriormente suelen presentar abscesos pulmonares y bronquiectasia.[11,12]

En el presente caso la evidencia de necrosis epitelial bronquiolar y ocasionales células multinucleadas en el lumen bronquiolar y alveolar fue sugerente de una probable infección viral con VRSB y/o BPIV-3, los cuales podrían haber actuado de manera primaria. Sin embargo, debe considerarse que dichas células podrían corresponder a macrófagos multinucleados encargados de eliminar la fibrina de los alvéolos.[8] Por otro lado, la evidencia de bronconeumonía supurativa y caseonecrótica fue altamente sugerente de infección por agentes bacterianos, los cuales pudieron actuar de manera primaria o secundaria.[12] La realización de la PCR en este caso, permitió identificar en el tejido pulmonar *Mycoplasma bovis*, *Pasteurella multocida*, *Trueperella pyogenes* y *Mannheimia varigena*.

*M. bovis* pertenece a la clase Mollicutes, que se caracteriza por la ausencia de pared celular.[13] Aunque se considera un patógeno secundario del ganado bovino, también puede ser la causa primaria de la enfermedad.[15] *M. bovis* se considera con mayor frecuencia causante de bronconeumonía caseonecrótica, en la que el pulmón contiene focos elevados, blancos, bien delimitados y friables de necrosis caseosa; suelen medir de 2 a 10 mm, hasta varios centímetros de diámetro.[8,14] Dichas lesiones consisten en áreas de necrosis pulmonar centradas en bronquios o bronquiolos, formadas por un núcleo de restos celulares rodeado por un halo de neutrófilos, macrófagos y fibroblastos.[11] *M*. bovis posee varios factores de virulencia asociados a su adhesión a las células epiteliales respiratorias y a la evasión del sistema inmunitario del hospedero, como proteínas de superficie variables, adhesinas, nucleasas, formación de biopelículas y producción de peróxido de hidrógeno.[13]

*Pasteurella multocida* es una bacteria patógena, cocobacilo pleomórfico y Gram negativa. Los aislamientos de *P. multocida* del serogrupo A son comensales nasofaríngeos bovinos. La neumonía inducida por *P. multocida* se asocia con factores ambientales y de estrés como el transporte, la mezcla de animales y el hacinamiento, así como con infecciones virales o bacterianas. La bronconeumonía supurativa se asocia con la infección por *P. multocida*. Los cambios histológicos consisten típicamente en bronquios, bronquiolos y alveolos llenos de neutrófilos, macrófagos y epitelio necrótico intercalados con una pequeña cantidad de fibrina. La bronquiectasia y formación de abscesos son más evidentes en procesos crónicos. Las adhesinas, una cápsula antifagocítica, la neuraminidasa, las proteínas de unión al hierro y el lipopolisacárido, se encuentran entre los factores de virulencia descritos.[4,9,15]

*Trueperella pyogenes* es una bacteria Gram positiva, corta, y en forma de bacilo; es un patógeno oportunista que coloniza la mucosa del tracto respiratorio superior. En años recientes, la tasa de detección de *T. pyogenes* ha aumentado en ganado con enfermedades respiratorias, lo que sugiere una estrecha asociación entre este patógeno y la ERB. El factor de virulencia más importante es la piolisina (PLO), una citolisina capaz de unirse y crear poros en las membranas celulares, resultando en la lisis celular.[15,16] Aunque *Mannheimia haemolytica* es un patógeno respiratorio diagnosticado comúnmente en bovinos; la especie identificada en este caso, *Mannheimia varigena,* ha sido también reportada como causante de neumonía en rumiantes.[6]

La correlación entre los signos clínicos observados y los hallazgos *post mortem* permitió establecer el diagnóstico presuntivo de enfermedad respiratoria bovina (neumonía enzoótica). La presencia de múltiples agentes bacterianos, confirmada por PCR, confirmó la naturaleza multicausal de este cuadro respiratorio y explica la gravedad de las lesiones tisulares descritas.

## Bibliografía


1. Tramuta C, Lacerenza D, Zoppi S, Goria M, Dondo A, Ferroglio E, *et al*. Development of a set of multiplex standard polymerase chain reaction assays for the identification of infectious agents from aborted bovine clinical samples. J Vet Diagn Invest. 2011; 23(4): 657-664.
2. García A, Vicente J, Höfle U, Gómez-Guillamón F, Gortázar C. Arcanobacterium pyogenes in a Hispanic ibex (*Capra pyrenaica*) population in Southern Spain. J Wildl Dis. 2009; 45(1): 186-190.
3. Townsend KM, Boyce JD, Chung JY, Frost AJ, Adler B. Genetic organization of *Pasteurella multocida* cap Loci and development of a multiplex PCR typing system. J Clin Microbiol. 2001; 39(3): 924-929.
4. Angen O, Ahrens P, Tegtmeier C. Development of a PCR system for identification of *Histophilus somni* and its use in a investigation of mixed infections. Vet Microbiol. 1998; 63(2-4): 155-164.
5. Alexander TW, Cook SR, Yanke LJ, Booker CW, Morley PS, Read RR, *et al*. A multiplex polymerase chain reaction assay for the identification of *Mannheimia haemolytica*, *Mannheimia glucosida* and *Mannheimia ruminalis*. Vet Microbiol. 2008; 130(1-2): 165-175.
6. Guenther S, Schierack P, Grobbel M, Lübke-Becker A, Wieler LH, Ewers C. Real-time PCR assay for the detection of species of the genus *Mannheimia*. J Microbiol Methods. 2008; 75(1): 75-80
7. Cummings DB, Meyer NF, Step DL. Bovine respiratory disease considerations in young dairy calves. Vet Clin North Am Food Anim Pract. 2022; 38(1): 57-73.
8. Grant Maxie M, editor. Jubb, Kennedy & Palmer's Pathology of Domestic Animals. 6th ed. St. Louis: Elsevier; 2016.
9. Dabo SM, Taylor JD, Confer AW. *Pasteurella multocida* and bovine respiratory disease. Anim Health Res Rev. 2007; 8(2): 129-150.
10. Kołodziejska J, Kośla K, Zalewski K, Zaremba T. Clinical diagnosis of enzootic bronchopneumonia of calves. En: Proceedings of the XIII Middle European Buiatric's

Congress; 5-8 de junio de 2013; Belgrado, Serbia. Belgrado: Universidad de Belgrado; 2013. p. 372-377.
11. Zachary JF. Pathologic Basis of Veterinary Disease. 6th ed. St. Louis: Elsevier; 2017
12. Panciera RJ, Confer AW. Pathogenesis and pathology of bovine pneumonia. Vet Clin North Am Food Anim Pract. 2010; 26(2): 191-214.
13. Dudley EP, Scott MA, Kittana H, Thompson AC, Valeris-Chacin R. The pathogenomics of the respiratory *Mycoplasma bovis* strains circulating in cattle around the Texas Panhandle, USA. Pathogens. 2025; 14(2): 167.
14. Dudek K, Nicholas RAJ, Szacawa E, Bednarek D. *Mycoplasma bovis* infections—occurrence, diagnosis and control. Pathogens. 2020; 9(8): 640.
15. Perez-Casal J. Pathogenesis and Virulence of *Mycoplasma bovis*. Vet Clin Food Anim. 2020;36(2):269-278.
16. Ji MJ, Kim Y, Kim BS, Kim J, Choi KS. *Trueperella pyogenes*-associated acute pneumonia in Korean native calves. Vet Med Sci. 2026;12:e70913.

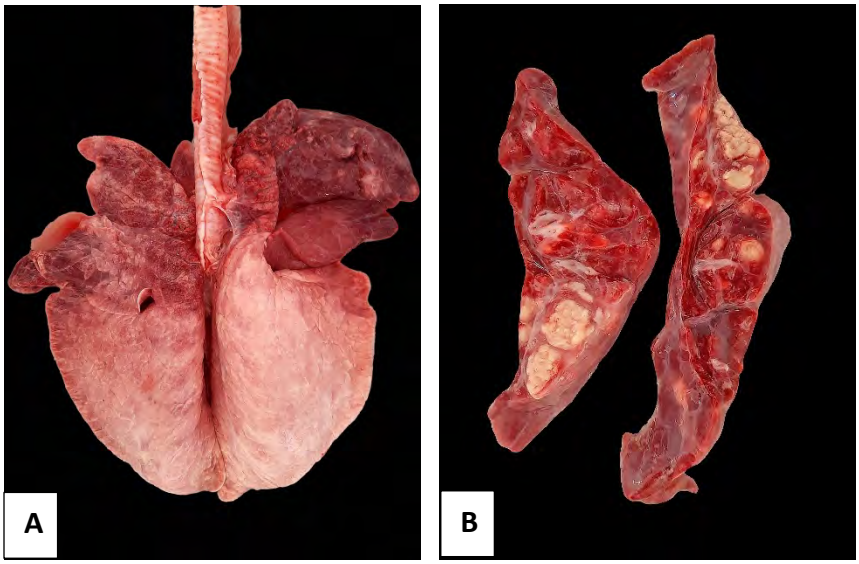


**Figura 1.** A) Los lóbulos craneales, medio y accesorio se aprecian rojos oscuros con múltiples focos blancos. B) Al corte, dichos focos son blancos con aspecto granular y se hallan reemplazando áreas del parénquima.

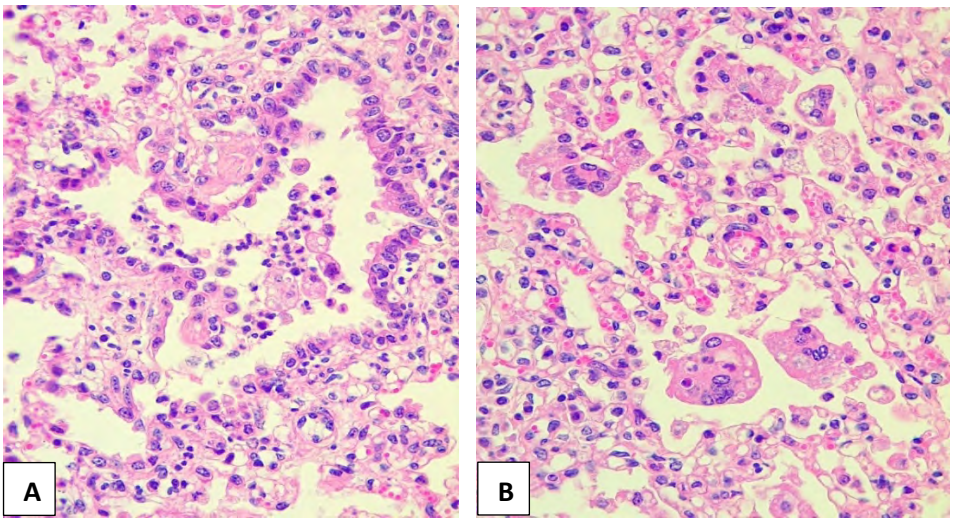


**Figura 2.** A) El lumen bronquiolar se halla ocupado por neutrófilos, macrófagos y epitelio exfoliado. B) Los septos alveolares están engrosados por macrófagos y neumocitos tipo 2; el lumen alveolar está ocupado por macrófagos, ocasionales células gigantes multinucleadas y escasos neutrófilos.

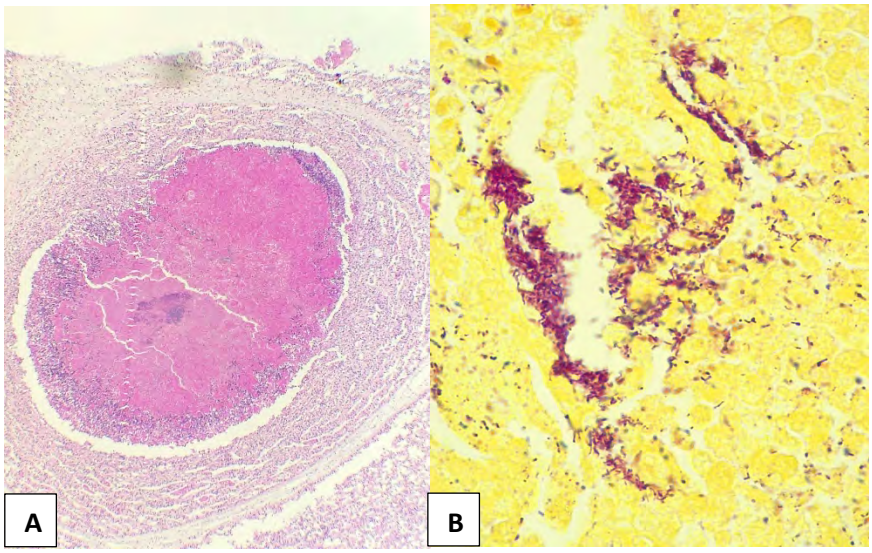


**Figura 3.** A) Nódulo conformado por un centro de necrosis caseosa en donde se aprecian bacterias; este se halla rodeado por neutrófilos y piocitos, y delimitado por una capsula fibrosa. Las bacterias presentan morfología bacilar a cocobacilar y son Gram positivas y negativas.

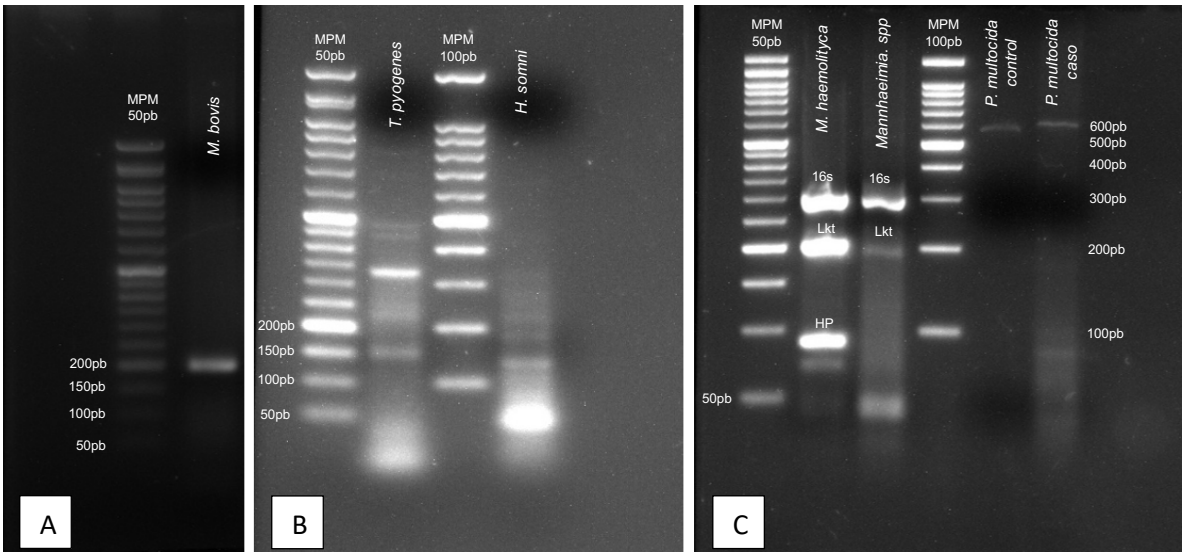


**Figura 4.** A) Amplicón de 198 pb que confirma la presencia de *M. bovis*. B) Amplicón de 150 pb que evidencia la presencia *T. pyogenes*, mientras que no hubo amplificación de *Histophilus somni*. C) Amplicón de 601 pb que confirma la identidad de *P. multocida*; mientras que se aprecia amplificación de 16S ARNr (304 pb) y Lkt (206 pb) lo cual resulta compatible con *M. haemolytica* o *M. glucosida*.

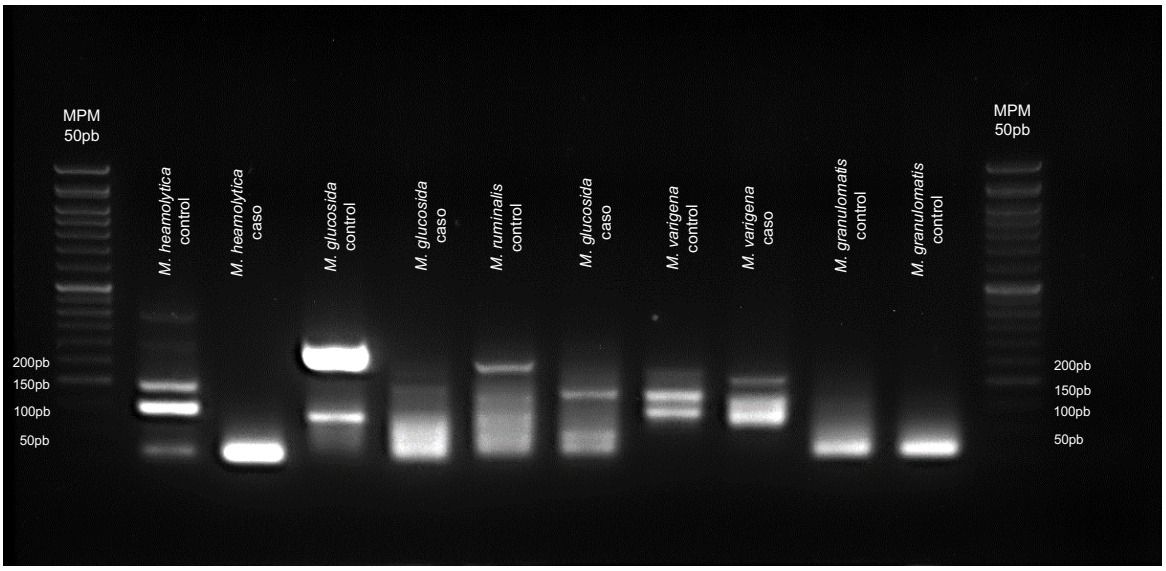


**Figura 5.** Amplicón de 192 pb confirma la presencia de la especie *M. varigena*.

# HEMANGIOSARCOMA ESPLÉNICO INDIFERENCIADO EN UN PERRO (*Canis lupus familiaris*)

**Pedro PO[1]*, Quiroz HJO[1], Lagunas ME[1], Hernández ZJJ[1], Pérez MA[1], Carrizosa UJ[1], Morales SE[1], Juárez RM[1]**

1. Departamento de Patología, Facultad de Medicina Veterinaria y Zootecnia, Universidad Nacional Autónoma de México

**Correspondencia: osvaldo.fmv1309@gmail.com**

## Resumen del caso

Perro (*Canis lupus familiaris*), dogo de burdeos, hembra esterilizada de 6 años de edad, cuya historia clínica refería hospitalización por entropión bilateral con diarrea sanguinolenta de dos días de evolución y muerte súbita. A la necropsia presentó vólvulo gástrico de 360° con desplazamiento de bazo al hipocondrio derecho. Microscópicamente, en el bazo se identificó una neoplasia mesenquimal indiferenciada con metástasis al hígado, por lo que se realizaron pruebas de inmunohistoquímica empleando los siguientes marcadores: *Iba1* con resultados negativos*, Vimentina* que presentó intensa positividad citoplasmática*, Factor VIII de la coagulación* con moderada positividad granular citoplasmática *y CD31* con intensa positividad membranal. Con base en los hallazgos macro y microscópicos y los resultados de inmunohistoquímica, el diagnóstico integral fue de hemangiosarcoma indiferenciado primario de bazo con metástasis al hígado.

## Breve historia clínica

Se recibe el cadáver de un perro (*Canis lupus familiaris*), dogo de burdeos, hembra esterilizada de 6 años de edad, cuya historia clínica refería hospitalización por entropión bilateral con diarrea sanguinolenta de dos días de evolución y muerte súbita. Se realiza el estudio de necropsia teniendo como principales hallazgos vólvulo gástrico de 360° con desplazamiento de bazo al hipocondrio derecho, mismo que histológicamente presentaba una neoplasia mesenquimal indiferenciada con metástasis a hígado.

## Pruebas complementarias

Se realizaron pruebas complementarias de inmunohistoquímica al tejido neoplásico e hígado con los anticuerpos *Iba1* con resultados negativos*, Vimentina* que presentó intensa positividad citoplasmática*, Factor VIII de la coagulación* con moderada positividad granular citoplasmática *y CD31* con intensa positividad membranal, todas las inmunohistoquímicas se realizaron en el laboratorio de inmunohistoquímica del departamento de patología de la FMVZ UNAM.

**Diagnósticos diferenciales**

Por las características histopatológicas se consideraron como principales diagnósticos diferenciales al sarcoma histiocítico, sarcoma estromal y hemangiosarcoma indiferenciado.

**Diagnostico integral**

Con base en los hallazgos macro y microscópicos y los resultados de inmunohistoquímica, el diagnóstico integral fue de hemangiosarcoma indiferenciado primario de bazo con metástasis al hígado.

**Discusión**

El hemangiosarcoma es una neoplasia que se origina de las células endoteliales de los vasos sanguíneos o en células pluripotenciales de la médula ósea que migran a sitios de neovascularización y pueden sufrir transformación neoplásica. Se clasifican en viscerales y no viscerales, siendo el bazo el sitio más común de presentación de hemangiosarcoma visceral**1**. La edad de presentación reportada es de 6 a 17 años, teniendo predisposición las razas grandes, sin predisposición sexual, aunque más reportado en animales esterilizados**2**. Histológicamente, no hay un sistema de gradificación que se aplique a esta neoplasia y los patrones histológicos comunes son el capilar, cavernoso y sólido, con variaciones o combinaciones entre los mismos, siendo el de patrón sólido el de mayor reto diagnóstico por su similitud con los sarcomas estromales esplénicos. Otras variantes histológicas menos comunes son el hemangiosarcoma de células litorales**3** y el hemangiosarcoma epitelioide, en los cuales, al igual que en los hemangiosarcomas pobremente diferenciados, es necesario el uso de inmunohistoquímica para poder establecer el diagnóstico**2**. En el presente caso, las características histológicas que presentó el tejido neoplásico no permitieron emitir un diagnóstico concluyente, por lo que el tejido fue sometido a pruebas de inmunohistoquímica con los marcadores CD31 y Factor VIII como lo sugiere la literatura, lo cual permitió diagnosticar un hemangiosarcoma indiferenciado. Las metástasis son comunes en esta neoplasia, siendo los sitios comunes de diseminación a los pulmones, aurícula derecha, linfonodos, hígado y sistema nervioso central**2**. En este caso, la metástasis fue a hígado, apreciándose como discretas áreas blanco amarillentas menores a 0.5 cm en la evaluación macroscópica y que microscópicamente correspondían a zonas de necrosis con trombos neoplásicos en la luz de vasos sanguíneos (principalmente en venas porta). Aunque la causa principal de la muerte se atribuyó al vólvulo gástrico, la presencia del hemangiosarcoma esplénico con metástasis al hígado, también pudieron estar involucrados.

## Bibliografia

1. De Nardi AB, de Oliveira Massoco Salles Gomes C, Fonseca-Alves CE, et al. Diagnosis, Prognosis, and Treatment of Canine Hemangiosarcoma: A Review Based on a Consensus Organized by the Brazilian Association of Veterinary Oncology, ABROVET. Cancers (Basel). 2023;15(7):2025. doi:10.3390/cancers15072025
2. Valli, V.E., Bienzle, D. and Meuten, D.J. (2016). Tumors of the Hemolymphatic System. In Tumors in Domestic Animals, D.J. Meuten (Ed.). doi.org/10.1002/9781119181200.ch7
3. Gal A, Yamate J, Golbar HM, Spoerer K, Fredrickson R. Littoral cell angiosarcoma in a dog. J Comp Pathol. 2013;149(2-3):221-224. doi:10.1016/j.jcpa.2013.01.003

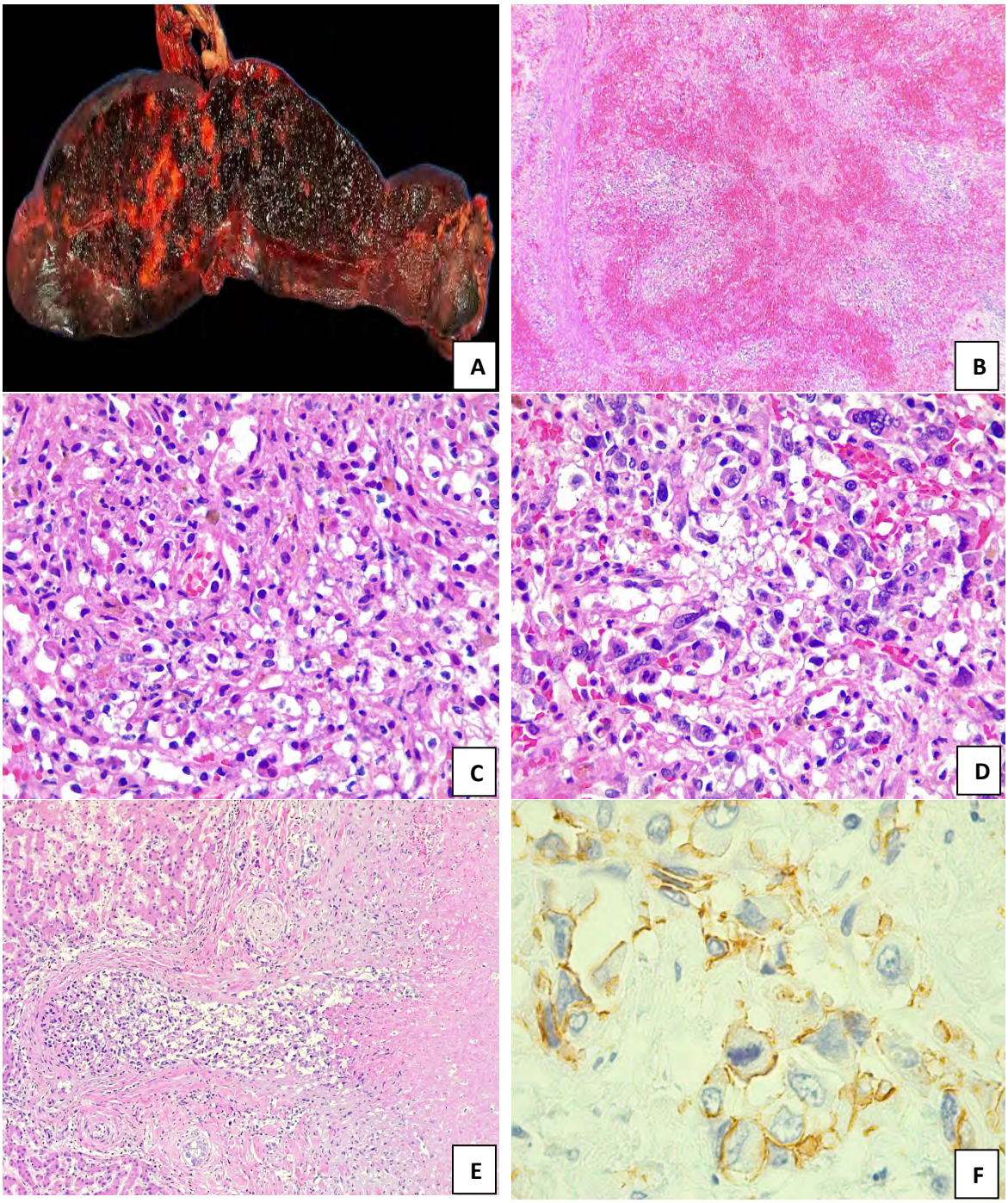


**Figura 1. A)** Bazo. Aspecto macroscópico al corte, la superficie exhibe áreas blancas de bordes irregulares entremezcladas con áreas de necrosis y hemorragia. **B).** Corte histológico de bazo. Áreas de proliferación neoplásica que se mezclan con extensas áreas de necrosis y hemorragia. H&E, 4x. **C y D)** Las células neoplásicas presentan elevado pleomorfismo, anisocitosis y anisocariosis, además de multinucleaciones. H&E, 40x. **E)** Corte histológico de hígado. Émbolo neoplásico en una vena porta, se aprecia abundante necrosis. H&E, 10x. **F)** Corte histológico de bazo. Las células neoplásicas presentan marcada positividad membranal. Inmunohistoquímica, marcador CD31, 100x.

# HISTIOCITOSIS PULMONAR DE CÉLULAS DE LANGERHANS

**Pérez RPA*[1], Cruz SSI[1], Méndez CCY[1] y Juárez RM[1]**
[1]Departamento de Patología, Facultad de Medicina Veterinaria y Zootecnia, Universidad Nacional Autónoma de México
**Correspondencia: rembissta@gmail.com**
**Presenta: Pérez Rodríguez Pedro Alonso**

## Resumen del caso
Gata doméstica *(Felis catus*), castrada de 11 años presentó dificultad respiratoria progresiva y murió. A la necropsia se observaron nódulos blancos amarillentos y firmes en todos los lóbulos pulmonares que profundizaban en el parénquima. En las secciones histológicas de pulmón los espacios bronquiolares y alveolares se encuentran ocupados por numerosas células de aspecto histiocitoide dispuestas en patrón sólido y en grupos discohesivos, con moderadas atipias celulares y mitosis escasas. Se realizó un panel de marcadores inmunohistoquímicos en el que las células fueron positivas para Langerina (CD207), confirmando el subtipo histológico de células de Langerhans. Estos hallazgos son compatibles con histiocitosis pulmonar de células de Langerhans (HPCL).

## Historia clínica
Gata doméstica (*Felis catus),* hembra castrada de 11 años, presentó dificultad respiratoria progresiva con evolución de 15 días. La tutora reportó preocupación por la presencia de hongos en las paredes de su domicilio. En estudios radiográficos de tórax se apreciaron áreas radiopacas con un patrón alveolar en el parénquima pulmonar. Se le realizó un lavado traqueobronquial, a partir del cual se hizo un estudio citológico con diagnóstico de “alteración inflamatoria mixta aparentemente no séptica”; y cultivos microbiológicos (bacteriológico y micótico) negativos. No presenta mejoría, muere y es remitida al servicio de necropsias del Departamento de Patología de la Facultad de Medicina Veterinaria y Zootecnia.

## Hallazgos macroscópicos
Los pulmones presentaron múltiples lesiones mal delimitadas, ligeramente elevadas, coalescentes, blancas amarillentas, firmes que abarcaban alrededor del 75% de todos los lóbulos; al corte, las lesiones profundizaban en el parénquima (Figura 1).

## Hallazgos microscópicos
Pulmón: la pleura se encuentra engrosada e infiltrada por histiocitos, linfocitos y células plasmáticas, mientras que las células mesoteliales exhiben hipertrofia e hiperplasia. En los espacios alveolares, así como la región subpleural

yperibronquial se aprecia tejido de nueva formación compuesto por numerosas células redondas de aspecto histiocitoide dispuestas en patrón sólido y en pequeños grupos discohesivos. Dichas células tienen abundante citoplasma ligeramente eosinofílico, bordes citoplasmáticos mal definidos, núcleo redondo excéntrico y dentado con cromatina fina granular y uno a dos nucleolos evidentes. La anisocitosis y pleomorfismo nuclear es moderado, además se aprecian células binucleadas. Se cuentan 3 mitosis en 10 campos a 40x. El resto de los espacios alveolares contiene edema y los septos alveolares están revestidos por células cúbicas de abundante citoplasma vacuolado claro (neumocitos tipo II). Asimismo, hay áreas de enfisema y el músculo liso bronquiolar está engrosado (hiperplasia/hipertrofia) (Figura 2). Las mismas células observadas en pulmón se encontraban infiltrando el parénquima de linfonodos mediastínicos; y de manera focal en leptomeninges y plexos coroideos.

**Pruebas complementarias**

**Histoquímica:** Se realizó una tinción de plata metamina de Gomori-Grocott (GMS) (Figura 3 A) y Ziehl-Neelsen, en las cuales no se identificaron agentes infecciosos.
**Inmunohistoquímica:** Se realizó un panel de marcadores inmunohistoquímicos con los marcadores IBA1, CD1a, langerina y pancitoqueratina (Figura 3, B-F).

**Diagnósticos diferenciales**
-Histiocitosis pulmonar de células de Langerhans (HPCL)
-Sarcoma histiocítico

**Diagnóstico integral**
-Histiocitosis pulmonar de células de Langerhans

**Discusión del caso**
La HPCL es una enfermedad proliferativa, progresiva y fatal que en medicina veterinaria se ha descrito en gatos de edad avanzada[1] y hay un reporte de caso en un león africano[2]. Esta enfermedad se considera análoga de la histiocitosis pulmonar de células de Langerhans en humanos, sin embrago, la patofisiología no se ha descrito completamente en felinos[3]. En gatos los desórdenes proliferativos histiocíticos son poco frecuentes, siendo la histiocitosis progresiva felina la de mayor presentación, descrita como un sarcoma histiocítico cutáneo de bajo grado con progresión metastásica[4].
La patogenia propuesta de la HPCL en gatos se basa en estudios de medicina humana, donde esta condición se observa en adultos jóvenes y esta significativamente asociada con tabaquismo[5.] En gatos no se ha comprobado esta asociación. Sin embargo, se han descrito como factores desencadenantes

daño pulmonar y alteraciones en precursores de las células dendríticas en médula ósea. En los pulmones, cuando hay daño prolongado en las células epiteliales, principalmente neumocitos tipo II hay producción de citocinas proinflamatorias como CCL2, CCL20 y GM-CSF que reclutan y favorecen la diferenciación de células dendríticas tipo Langerhans. Cuando estos precursores dendríticos presentan mutaciones somáticas que mantienen activa la vía de señalización de la cinasa activada por factores extracelulares (ERK), principalmente BRAF V600E y MAP2K1, se promueve su proliferación celular y evita la apoptosis,[6] provocando que las células de Langerhans se acumulen y ocupen la luz de bronquiolos y espacios alveolares. Estás células producen TGF-β1, propiciando la diferenciación de precursores hacia células de Langerhans y su mantenimiento en el pulmón, además de promover la diferenciación de miofibroblastos y la hipertrofia del músculo liso bronquiolar[7]. Como ya se ha mencionado, en humanos el principal factor asociado al desarrollo de HPCL es el tabaquismo y hay regresión cuando el daño cesa.

Los criterios diagnósticos se basan en las características histopatológicas e inmunohistoquímicas, estas células presentan inmunopositividad con anticuerpos contra Iba1, CD1a, CD18, E-Cadherina y Langerina (CD207)[2,3]. En humanos y gatos se puede utilizar la microscopía electrónica para observar en el citoplasma la presencia de gránulos de Birbeck, donde se almacena la langerina, como estructuras vesiculares en forma de raqueta o bastón con una membrana y un centro electrodenso[8,9]. En perros las células de Langerhans no poseen gránulos de Birbeck.

La HPCL en gatos es rara y aún se necesitan más estudios para determinar si se trata de un proceso reactivo o verdaderamente neoplásico.

## Referencias bibliográficas


1. Caswell JL, Williams KJ. Respiratory System. In: Maxie MG, ed. Jubb, Kennedy, and Palmer's Pathology of Domestic Animals. Vol 2. 6th ed. Philadelphia, PA: Elsevier Ltd. 2016:499.
2. Zhang L, Chen H, Ding Y, Wang W, Wa G, Zheng B, *et a*l. Pulmonary Langerhans cell histiocytosis in an African lion: a rare case report. *Animals (Basel).* 2024;14(7):1011.
3. Argenta FF, de Britto FC, Pereira PR, Rissi DR, Gomes C, Costa FVA, et al. Pulmonary Langerhans cell histiocytosis in cats and a literature review of feline histiocytic diseases. *J Feline Med Surg.* 2020;22(4):305–312.
4. Busch MDM, Reilly CM, Luff JA, Moore PF. Feline pulmonary Langerhans cell histiocytosis with multiorgan involvement. *Vet Pathol.* 2008;45(6):816–824.
5. Liu H, Osterburg AR, Flury J, Huang S, Crockett S, Chatfield CH, et al. MAPK mutations and cigarette smoke promote the pathogenesis of pulmonary Langerhans cell histiocytosis. *JCI Insight.* 2020;5(6):e132368.
6. Badalian-Very G, Vergilio JA, Degar BA, MacConaill LE, Brandner B, Calicchio ML, et al. Recurrent BRAF mutations in Langerhans cell histiocytosis. *Blood.* 2010;116(11):1919–1923.

7. Kaplan DH, Li MO, Jenison MC, Shlomchik WD, Flavell RA, Shlomchik MJ. Autocrine/paracrine TGF-β1 is required for the development of epidermal Langerhans cells. *J Exp Med.* 2007;204(11):2545–2552.
8. Suri HS, Yi ES, Nowakowski GS, Vassallo R. Pulmonary Langerhans cell histiocytosis. *Orphanet J Rare Dis.* 2012;7:16.
9. Mau A, Chiu ES, Armien A, Johnson LR, Moore PF, Vernau W. Antemortem cytologic diagnosis of pulmonary Langerhans cell histiocytosis in a cat. Veterinary Clinical Pathology. 2023 Nov;52(4):691–7.

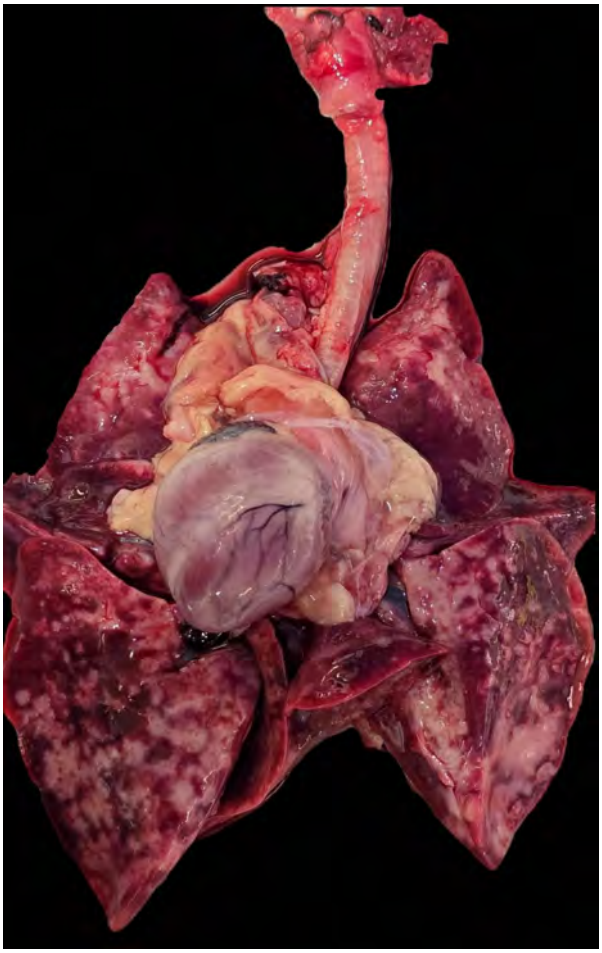

**Figura 1.** Vista ventral del bloque cardiopulmonar.
Los pulmones presentan nódulos multifocales coalescentes, blancos amarillentos, mal delimitados.

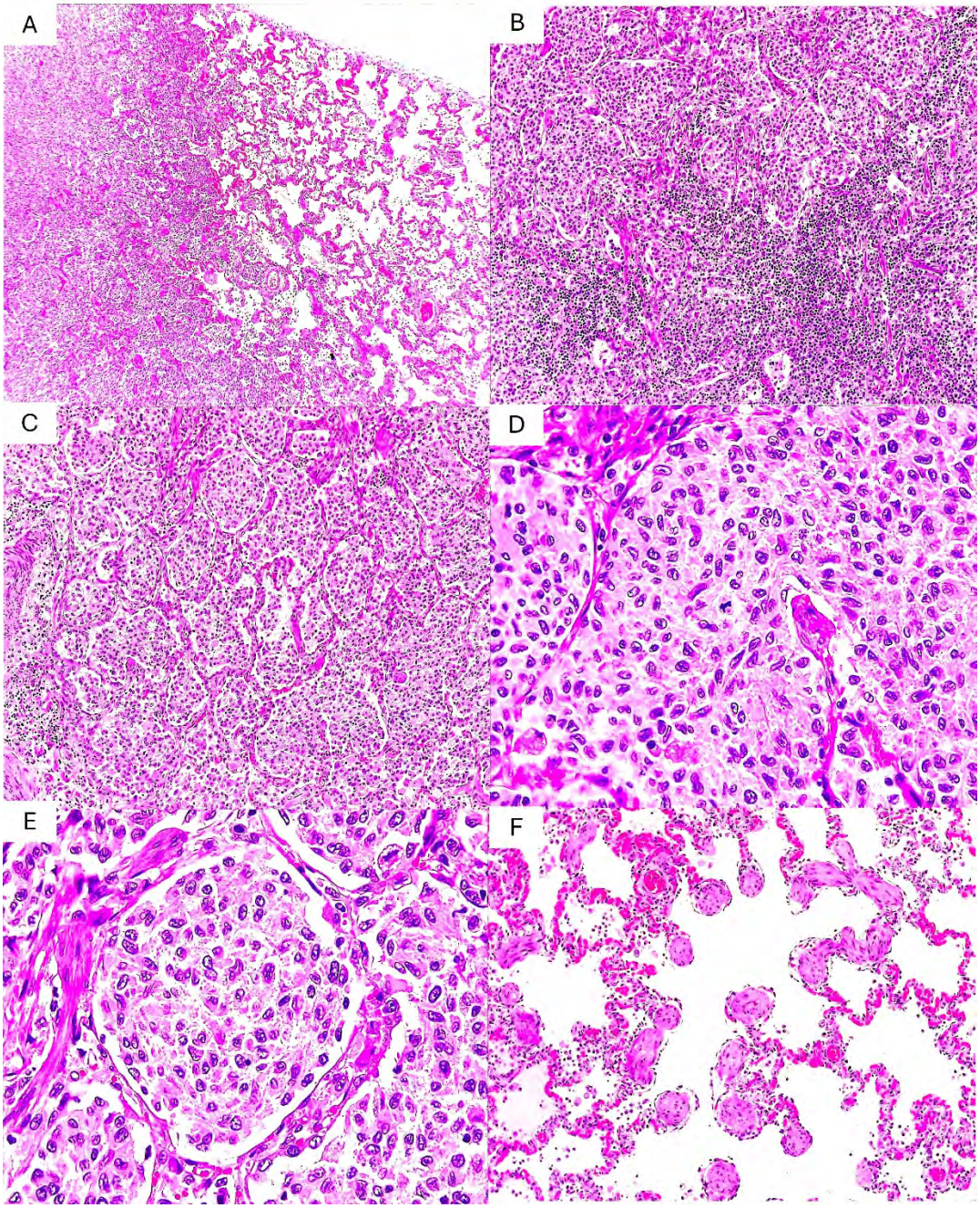


**Figura 2.** Pulmón. A (4x), B y C (10x), HE. Los espacios alveolares están ocupados por abundantes células que en algunas áreas están entremezcladas con infiltrado linfoplasmocítico. D y E) Las células tienen aspecto histiocitoide, presentan moderado pleomorfismo celular y nuclear y hay escasas mitosis. HE, 40x. F) Los septos alveolares están engrosados debido a congestión e hiperplasia de neumocitos tipo II, en algunos bronquiolos hay hipertrofia e hiperplasia del músculo liso. HE,10x.

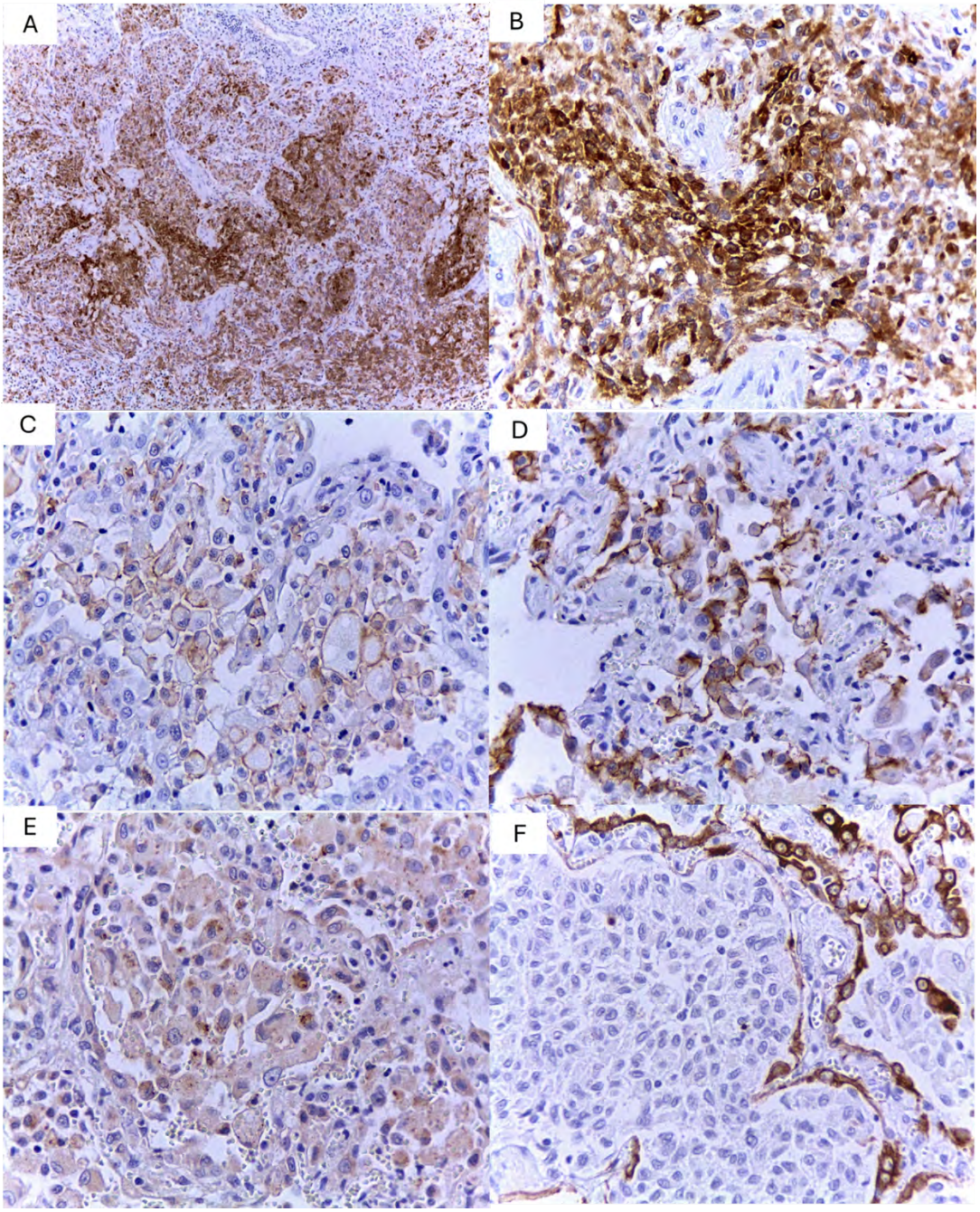


Figura 3. A y B. Langerina. Positividad citoplasmática intensa. C. IBA-1. Positividad membranal leve. D. E-Cadherina. Positividad membranal leve. E. CD1a. Positividad citoplasmática leve. F) Pancitoqueratina. Negativa en células que proliferan en la luz de los alvéolos y positiva en los neumocitos tipo II presentes en los septos alveolares. Inmunohistoquímica indirecta, sistema de detección de polímeros, DAB, contraste con hematoxilina.

# LINFADENITIS SUPURATIVA EN UN GATO DOMÉSTICO (*Felis catus*) ASOCIADA A INFECCIÓN POR BACILOS FILAMENTOSOS

**Pedro PO[1], Méndez BA[1], Martínez SAJ[2], Martínez CLC[1]**
[1] Departamento de Patología, Facultad de Medicina Veterinaria y Zootecnia, Universidad Nacional Autónoma de México. [2] Práctica privada
**Correspondencia: osvaldo.fmv1309@gmail.com**

## Resumen del caso
Se presenta el caso de un gato doméstico (*Felis catus*), hembra esterilizada de un año de edad, con historia clínica de linfadenomegalia submandibular derecha con diagnóstico presuntivo de linfoma. Los hallazgos cito e histopatológicos son concordantes con una linfadenitis neutrofílica asociada a la presencia de bacterias filamentosas Gram positivas y Gram negativas.

## Breve historia clínica
Gato doméstico (*Felis catus*), hembra esterilizada de un año de edad, presentó linfadenomegalia submandibular derecha de crecimiento rápido con diagnóstico clínico presuntivo de linfoma. Se remiten dos laminillas identificadas como “punción con aguja fina de masa submandibular derecha”, en las que el material remitido presenta apariencia sanguinolenta y se tiñó con Diff-Quik. En la revisión citológica se diagnosticó una alteración inflamatoria neutrofílica y linfoplasmocítica reactiva. Con base en el resultado citológico, remitieron el linfonodo afectado, mismo que midió 2.9 x 2 x 0.8 cm. Al corte la superficie era sólida, blanca con discretos puntos cafés. Microscópicamente, de manera generalizada se apreció perdida de la definición de los folículos linfoides y multifocalmente presentaba grandes agregados de neutrófilos y piocitos que rodean abundantes restos necróticos con abundantes colonias bacterianas rodeadas por un halo intensamente eosinofílico (reacción de Splendore Hoeppli), por lo que se emitió el resultado de linfadenitis neutrofílica grave multifocal con bacterias intralesionales.

## Pruebas complementarias
Se realizaron las tinciones de Ziehl-Neelsen que resultó negativa y tinción de Gram que permitió evidenciar bacterias bacilares filamentosas Gram positivas y negativas. Asimismo, se solicitó al laboratorio de Patología molecular de la Facultad de Medicina Veterinaria y Zootecnia de la Universidad Nacional Autónoma de México la prueba de PCR, continuando a la espera del resultado.

## Diagnósticos diferenciales
Se consideraron como diagnósticos diferenciales una infección por *Actinomyces spp.* y *Nocardia spp.*, sin descartar una infección por *Bartonella spp*.

**Diagnóstico integral**

Con base en los resultados cito e histopatológicos se consideró una linfadenitis asociada a bacterias bacilares filamentosas Gram positivas y Gram negativas, en espera de la identificación de especie por PCR.

**Discusión**

La linfadenomegalia suele ser una causa común de consulta médica en gatos, está puede ser solitaria, regional o generalizada[1]. La población normal celular en un extendido citológico varía de acuerdo a la fuente bibliográfica consultada, sin embargo, en términos generales se compone de aproximadamente 85% linfocitos pequeños, 3.7% linfocitos medianos, 4.7% células plasmáticas, 1.4% macrófagos y escasos blastos[2]. Como primer acercamiento, el estudio citológico suele ser una opción viable, sencilla y económica que permite discernir la causa de la linfadenomegalia; sin embargo, la literatura refiere que debe ir acompañada por el estudio histopatológico ya que el sitio de muestreo puede afectar la interpretación dada al mismo[3]. En este sentido el estudio histopatológico acompañado por pruebas complementarias es la principal herramienta que nos permite diferenciar entre un proceso proliferativo de un proceso infeccioso como en el presente caso.

Las causas de linfadenomegalia son variadas e incluyen principalmente los procesos neoplásicos primarios o metastásicos, hiperplasia linfoide reactiva o linfadenitis (de tipo neutrofílica, eosinofílica, granulomatosa o piogranulomatosa)[1], entre los agentes infecciosos más comúnmente asociados a esto se encuentran agentes virales como el Virus de la Peritonitis Infecciosa Felina (PIF), hongos como *Aspergillus spp.*, bacterias como distintas especies de *Mycobacterium spp., E. coli, Listeria spp., Actynomyces spp., Rhodococus equi, Anaerobiospirillum spp., Bartonella henselae*, o parásitos como *Toxoplasma gondii*[1]. En el presente caso, la tinción de Gram fue clave para observar el detalle de las bacterias implicadas, ya que en la tinción de rutina (H&E) no fue posible observar su morfología, siendo está de apariencia ramificada lo que es sugerente de infecciones por bacterias correspondientes al filo *Actinomycetota*, representada por especies como *Mycobacterium spp., Corynebacterium spp., Actinomyces spp., y Nocardia spp.* que están implicadas en infecciones en felinos y humanos[4]. En este caso, para la prueba de PCR se utilizaron oligonucleótidos que amplifican fragmentos del genoma de *Nocardia spp.*, sin embargo, los mismos amplifican secuencias de bacterias emparentadas a la misma como *Actinomyces spp.*, por lo que para hacer plena identificación de la bacteria implicada en el presente caso es necesario realizar la secuenciación del fragmento amplificado (mismo que continua en proceso).

## Referencias


1. Doyle E, Walker J. Diagnosis of pyogranulomatous and neutrophilic lymphadenitis in 72 cats presenting to a referral hospital: with a focus on nine cats with steroid-responsive lymphadenitis. Journal of Feline Medicine and Surgery. 2026;28(3). doi:10.1177/1098612X261416988
2. Comazzi, S., Aresu, L., Burton, J.H. and Avery, P.R. (2020). LymphNodes. In Veterinary Cytology(edsL.C. Sharkey, M.J. Radinand D. Seelig). doi.org/10.1002/9781119380559.ch27
3. Valenciano, A. C., & Cowell, R. L. (2019b). Cowell and Tyler's Diagnostic Cytology and Hematology of the Dog and Cat. En *Elsevier eBooks*. doi.org/10.1016/c2016-0-02017-x
4. Malik, R., Krockenberger, M., O'brien, C., White, J., Foster, D., Tisdall, P., Gunew, M., Carr, P., Bodell, L., Mccowan, C., Howe, J., Oakley, C., Griffin, C., Wigney, D., Martin, P., Norris, J., Hunt, G., Mitchell, D. and Gilpin, C. (2006), Nocardia infections in cats: a retrospective multi-institutional study of 17 cases. Australian Veterinary Journal, 84: 235-245. doi.org/10.1111/j.1751-0813.2006.00004.x

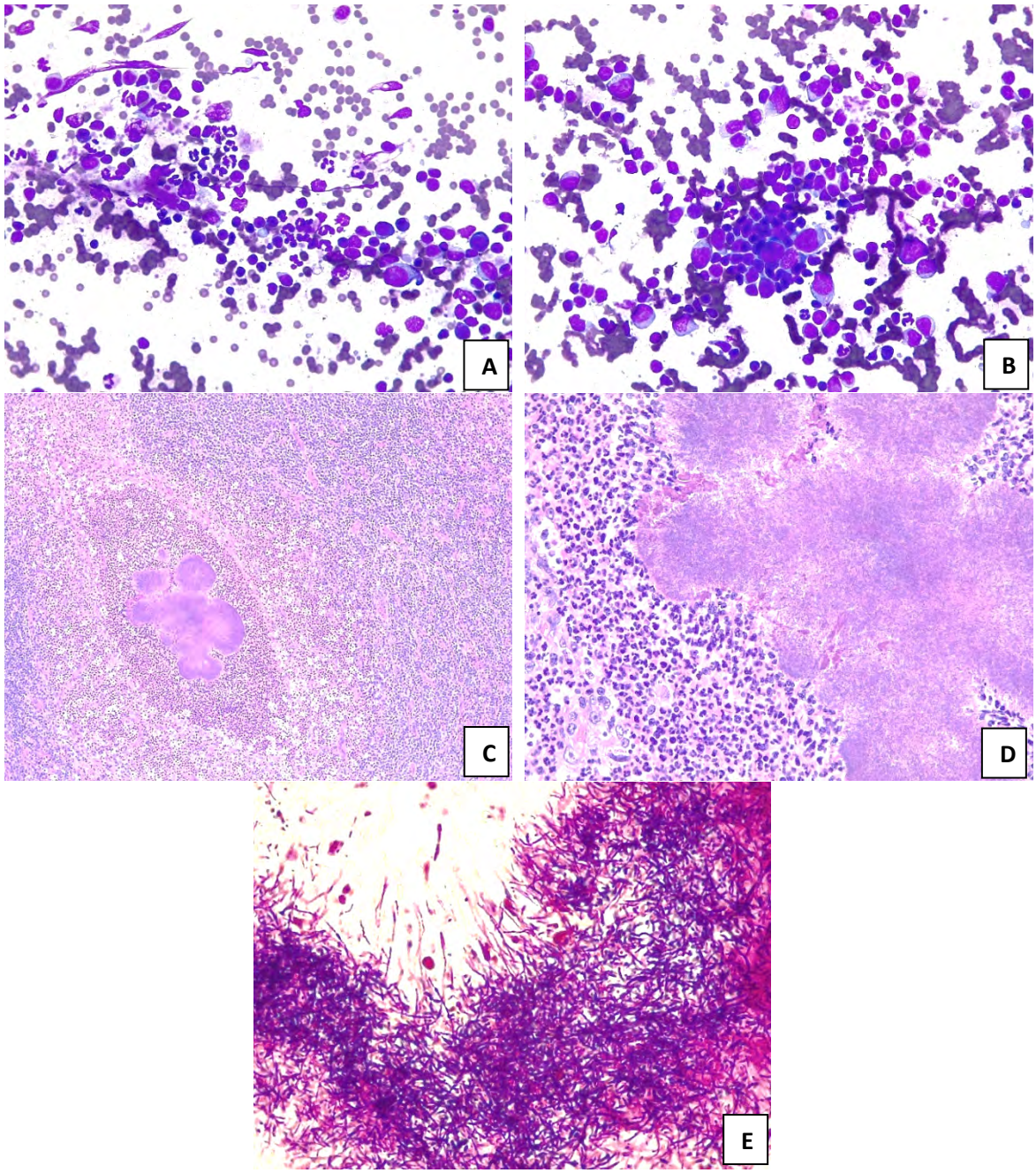


**Figura 1. A y B.** Extendidos citológicos teñidos con Diff-Quik. Se aprecia celularidad heterogénea de linfocitos y neutrófilos. A. 10x, B. 40x.
**C y D.** Cortes histológicos de linfonodo submandibular derecho, tinción H&E. Multifocalmente se aprecian agregados de neutrófilos en cuyo centro se aprecian restos celulares. En la periferia del infiltrado inflamatorio se aprecia un halo eosinofílico (reacción de Splendore Hoeppli). C**.** 10x, D. 40x.
**E)** Corte histológico de linfonodo submandibular derecho, tinción de Gram. Se aprecian bacilos filamentosos Gram positivos y Gram negativos en el centro de los agregados de neutrófilos. 100x.

# LINFOMA CUTÁNEO EPITELIOTRÓPICO CON DISEMINACIÓN MULTIÓRGANICA

**Ortega MA[1*], Cruz SSI[1], Juárez RM[1]**
[1]Universidad Nacional Autónoma de México; Facultad de Medicina Veterinaria y Zootecnia; Departamento de Patología Veterinaria
**Correspondencia: mi.orguerra27@gmail.com**
**Presenta: Miguel Ángel Ortega Guerra**

## Resumen

El linfoma es una de las neoplasias más frecuentes en perros, representando hasta el 80–85% de las neoplasias hematopoyéticas. Se clasifica según su localización anatómica, siendo el multicéntrico el más común, mientras que el linfoma cutáneo es poco frecuente.

Se describe el caso de un perra mestiza de 10 años, procedente de la Ciudad de México, presentó lesión cutánea en placa, extensa y de rápida progresión, no responsiva al tratamiento, al empeorar su estado de salud se le decide aplicar eutanasia.

A la necropsia, el miembro pélvico izquierdo tenía extensas lesiones cutánea eritematosas y en placa, linfadenomegalia generalizada y lesiones nodulares en múltiples órganos, incluyendo riñón y corazón.

El estudio histopatológico reveló infiltración difusa de linfocitos neoplásicos con marcado epiteliotropismo y formación de microabscesos de Pautrier, pleomorfismo celular, alta actividad mitótica e invasión vascular, con extensión a tejido subcutáneo, músculo y diversos órganos. Asimismo, se realizó inmunohistoquímica utilizando marcadores anti-CD3, anti-CD79 y PAX5 con el objetivo de realizar la inmunotipificación de los linfocitos neoplásicos.

Los hallazgos son compatibles con un linfoma cutáneo epiteliotrópico de células T con diseminación sistémica. Este caso resalta la importancia de la evaluación histopatológica y el uso de inmunohistoquímica para el diagnóstico y la clasificación de linfomas con presentación cutánea.

**Palabras clave:** Linfoma cutáneo epiteliotrópico, neoplasia hematopoyética, perro, histopatología, inmunohistoquímica

## Introducción

El linfoma es una de las neoplasias más frecuentes en perros, representando aproximadamente entre el 7 y 24% de todas las neoplasias y hasta el 80–85% de las neoplasias hematopoyéticas.[1,2,3] Esta enfermedad se origina a partir de la proliferación clonal de linfocitos y puede afectar distintos órganos y sistemas, con un comportamiento biológico que varía desde formas indolentes hasta agresivas.[1,4,12,13] Su clasificación puede realizarse según la localización anatómica, características histológicas y el inmunofenotipo (células B o T).[12]

De acuerdo con la localización anatómica, el linfoma multicéntrico es el más frecuente, representando entre el 70 y 85% de los casos; le siguen el linfoma alimentario (5–10%), mediastínico (5%), cutáneo (1–5%) y extranodal (2–10%).[1,2,3]
El linfoma cutáneo constituye una presentación relativamente poco frecuente de esta neoplasia y puede dividirse en epiteliotrópico y no epiteliotrópico. El linfoma cutáneo epiteliotrópico se caracteriza por la afinidad de los linfocitos neoplásicos por la epidermis y los anexos cutáneos.[1,2,3,4,5,12,13] Histológicamente, suele presentar pleomorfismo celular, variaciones nucleares y citoplasmáticas, así como la formación de microabscesos de Pautrier, considerados un hallazgo característico de este tipo de linfoma. Además, puede observarse infiltración en folículos pilosos, glándulas sebáceas y sudoríparas, lo que refleja un patrón invasivo típico.[1,2,12,13]
En contraste, el linfoma no epiteliotrópico generalmente forma infiltrados nodulares en dermis y tejido subcutáneo, sin comprometer la epidermis, y presenta un patrón histológico distinto, con menor tendencia a epiteliotropismo y ausencia de microabscesos.[2]
Desde el punto de vista clínico, los perros afectados por linfoma cutáneo pueden presentar máculas, placas, nódulos o lesiones ulceradas, con variabilidad en la velocidad de progresión y respuesta al tratamiento. En estadios avanzados, esta neoplasia puede asociarse con linfadenomegalia generalizada y compromiso de órganos internos.[1]
La documentación detallada de los hallazgos clínicos, macroscópicos, histopatológicos e inmunohistoquímicos es fundamental para mejorar la comprensión del linfoma cutáneo, permitir su correcta clasificación y contribuir a la precisión diagnóstica en medicina veterinaria. Esta información también facilita la correlación entre los tipos de linfoma y su comportamiento biológico.

**Historia clínica**

Se recibió un perro para estudio post mortem en el servicio diagnóstico del Departamento de Patología de la FMVZ-UNAM. El cadáver correspondía a una perra de 10 años, procedente de la Ciudad de México. En la inspección clínica reportada, se menciona que el paciente presentaba una lesión cutánea en placa que se extendía desde la región coxofemoral, avanzando distalmente a lo largo del muslo hasta alcanzar la región media de la tibia. El tiempo exacto de evolución era desconocido; sin embargo, se reportó que la lesión inició semanas antes y mostró una progresión rápida. El paciente contaba con historial de medicina preventiva al corriente. Se había realizado previamente un estudio citológico por impronta de la lesión, el cual reportó una alteración inflamatoria inespecífica. Debido a la extensión de la lesión, su rápida progresión y el deterioro del estado del paciente, se decidió aplicar la eutanasia.

**Hallazgos macroscópicos**

Los hallazgos más relevantes durante la necropsia fueron los siguientes: a la inspección externa, el perro presentó condición corporal 2/5 y mucosas rosas pálidas. En el miembro pélvico izquierdo, desde la región coxofemoral hasta la región media de la tibia, se observaron lesiones cutáneas extensas en placa, eritematosas, alopécicas, algunas ulceradas y con exudado purulento. La dermis, el tejido subcutáneo y el músculo estaban infiltrados por tejido blanco-amarillento. Además, se observó aumento de volumen en la región inguinal izquierda que correspondía al linfonodo. En la cavidad torácica, los pulmones mostraban zonas de congestión, y los linfonodos mediastínicos estaban aumentados de tamaño, con superficie de corte blanco y multilobulada; el epicardio y el endocardio presentaban áreas blanco-grisáceas que se extendían al miocardio. En la cavidad abdominal, se observó linfadenomegalia mesentérica y periaórtica; en los riñones se observaron múltiples lesiones nodulares, blanco-amarillentas, bien delimitadas, de hasta 0,5 cm de diámetro, que se extendían de la corteza hacia la médula.

**Hallazgos microscópicos**

En la piel, tejido subcutáneo y músculo estriado del miembro pélvico izquierdo se observaron extensas áreas ulceradas y quísticas con edema, queratinocitos, eritrocitos y exudado inflamatorio. Se identificaron linfocitos neoplásicos de tamaño mediano a grande (26–30 µm), con citoplasma moderadamente eosinofílico, a veces vacuolado, y núcleos pleomórficos con hendiduras; la cromatina era basófila, dispersa y marginada, con uno o dos nucléolos visibles. Estos linfocitos formaban microabscesos de Pautrier y se extendían hacia la dermis, infiltrando y reemplazando folículos pilosos, glándulas sebáceas y sudoríparas, así como el tejido adiposo subcutáneo y el músculo, el cual mostraba degeneración y necrosis. Se contaron 64 mitosis en 15 campos de 40X (2,37 mm²).
En los linfonodos mediastínicos, mesentéricos, periaórticos e inguinales, se observó reemplazo completo del parénquima por linfocitos neoplásicos, con pérdida de la arquitectura normal y patrón multilobulado.
En el corazón, los linfocitos infiltraban el epicardio, miocardio y endocardio.
En los riñones, el infiltrado linfocitico comprometía la corteza y el parénquima. Asimismo, se observó infiltración de linfocitos neoplásicos en la pared y luz de vasos sanguíneos de varios órganos.

**Pruebas complementarias**

Se realizaron extendidos citológicos durante la necropsia, los cuales fueron teñidos con hemocolorante rápido (Diff-Quick). En la evaluación microscópica se observó una población celular homogénea representada por células redondas de tamaño grande. Estas células presentaban marcada anisocitosis, anisocariosis y mitosis aberrantes esporádicas. Asimismo, en el fondo se observaron con frecuencia

cuerpos linfoglandulares y macrófagos con material fagocitado (cuerpos tingibles). El diagnóstico citológico fue compatible con linfoma de células grandes. Se realizó inmunohistoquímica utilizando los marcadores CD3, CD79 y PAX-5 con el objetivo de determinar el inmunofenotipo de los linfocitos neoplásicos, los cuales resultaron positivos a CD3, con lo que se confirma el diagnóstico de linfoma cutáneo epiteliotrópico de células T con diseminación sistémica.

**Criterio diagnóstico**

Con base en los hallazgos macroscópicos, la diseminación nodal y multiorgánica, así como en la evaluación citológica e histopatológica, caracterizada por una población de células redondas grandes con marcado pleomorfismo (anisocitosis, anisocariosis) y actividad mitótica, además de la infiltración de las células neoplásicas hacia el epitelio cutáneo y la inmunopositividad para CD3, el tumor fue clasificado como un linfoma cutáneo epiteliotrópico de células T con diseminación sistémica.

**Diagnósticos diferenciales**

Se consideraron diversos diagnósticos diferenciales con base en la presentación clínica y los hallazgos macroscópicos. Inicialmente, al evaluar únicamente la lesión cutánea, se incluyeron como principales diferenciales el linfoma, el eritema multiforme/necrólisis epidérmica tóxica y el loxoscelismo/ofidismo.

El loxoscelismo/ofidismo fue descartado debido al tiempo de evolución de la lesión, ya que estas entidades suelen presentar un curso más agudo. Por su parte, el eritema multiforme/necrólisis epidérmica tóxica fue descartado al observar la afectación de múltiples órganos y la infiltración nodal, hallazgos que no son característicos de estos procesos.

Al integrar la evaluación de las lesiones en los diferentes órganos junto con la lesión cutánea, el linfoma se consideró como el principal diagnóstico diferencial. Otros diagnósticos que se mantuvieron dentro de las posibilidades hasta la evaluación microscópica incluyeron el mastocitoma y el sarcoma histiocítico.

Finalmente, el estudio histopatológico e inmunohistoquímica permitieron confirmar el diagnóstico de linfoma cutáneo epiteliotrópico de células T con diseminación sistémica.

**Discusión**

El linfoma en perros es una neoplasia hematopoyética frecuente, con presentaciones clínicas y anatómicas variables. La forma multicéntrica constituye la presentación más común, representando entre el 70–85% de los casos, mientras que las formas cutáneas son menos frecuentes y pueden ser un desafío diagnóstico, especialmente en etapas tempranas o cuando las lesiones se confunden con procesos inflamatorios.[1-3]

El linfoma cutáneo puede clasificarse en formas epiteliotrópicas y no epiteliotrópicas, siendo la primera caracterizada por la infiltración de linfocitos neoplásicos hacia el epitelio, incluyendo epidermis y anexos cutáneos.[1-4,8,13] Clínicamente, estas neoplasias se presentan como placas, nódulos o lesiones difusas, con evolución variable.[5,7] En el presente caso, la lesión en placa de gran extensión y rápida progresión es consistente con linfomas cutáneos epiteliotrópicos, aunque no exclusiva de esta entidad.

La presencia de linfadenomegalia generalizada y la infiltración de múltiples órganos, como riñón, corazón y linfonodos mediastínicos, mesentéricos y periaórticos, sugiere un proceso sistémico. Estos hallazgos son compatibles con un linfoma multicéntrico o con la diseminación sistémica de un linfoma cutáneo primario, diferenciación que requiere integrar hallazgos clínicos, histopatológicos e inmunohistoquímicos.[12]

La citología reveló una población monomórfica de células redondas grandes, con marcada anisocitosis, anisocariosis y actividad mitótica, hallazgos compatibles con linfoma; no obstante, esta técnica no permite evaluar patrones arquitecturales ni la extensión de la infiltración epitelial, aspectos esenciales para la clasificación precisa de los linfomas cutáneos.[13]

La histopatología fue determinante para confirmar la infiltración de células neoplásicas hacia la epidermis y anexos cutáneos, estableciendo el diagnóstico de linfoma cutáneo epiteliotrópico. Este subtipo se asocia principalmente con linfocitos T, aunque su confirmación definitiva requiere estudios de inmunohistoquímica, como en este caso.[1,2]

Entre los diagnósticos diferenciales, se consideraron eritema multiforme y necrólisis epidérmica tóxica, los cuales fueron descartados por la ausencia de un patrón inflamatorio característico y la presencia de infiltración neoplásica sistémica. Se excluyeron además causas traumáticas o tóxicas, como loxoscelismo y ofidismo, por la evolución clínica y la falta de hallazgos compatibles. Otros tumores de células redondas, como mastocitoma y sarcoma histiocítico, también fueron descartados mediante la evaluación citológica, histológica e inmunohistoquímica al ser las células neoplásicas positivas a CD3 lo que confirma el inmunofenotipo de T de los linfocitos neoplásicos.

## Conclusión

Este caso resalta la importancia de una evaluación integral que incluya hallazgos clínicos, macroscópicos, citológicos e histopatológicos para el diagnóstico preciso de neoplasias cutáneas. Asimismo, propone la necesidad de considerar al linfoma dentro de los diagnósticos diferenciales de lesiones cutáneas extensas y de rápida progresión, incluso cuando los estudios iniciales sugieren procesos inflamatorios inespecíficos.

Los datos recabados durante el presente caso permiten contribuir a mejorar el

diagnóstico tanto de clínicos como patólogos, para de esta manera llevar a cabo un mejor abordaje clínico-patológico en este tipo de padecimientos.

## Referencias


1. Fan TM, et al. Linfoma en perros. En: Manual de veterinaria MSD. Merck & Co.; 2025.
2. Pye C. Cutaneous T-cell epitheliotropic lymphoma. Can Vet J. 2023;64(3):281–284.
3. Granados Benedetti KS. Linfoma cutáneo epiteliotrópico canino: aspectos clínico-patológicos, diagnóstico y tratamiento [tesis]. Colombia: Universidad Agraria de Colombia; 2025.
4. Fontaine J, Bovens C, Bettenay S, Mueller RS. Canine cutaneous epitheliotropic T-cell lymphoma: a review. Vet Comp Oncol. 2009;7(1):1–14. doi:10.1111/j.1476-5829.2008.00176.x
5. Zandvliet M. Canine lymphoma: a review. Vet Q. 2016;36(2):76–104. doi:10.1080/01652176.2016.1152633
6. Bennett P, Williamson P, Taylor R. Review of canine lymphoma treated with chemotherapy: outcomes and prognostic factors. Vet Sci. 2023;10(5):342. doi:10.3390/vetsci10050342
7. Seelig DM, Avery AC, Ehrhart EJ, Linden MA. The comparative diagnostic features of canine and human lymphoma. Vet Sci. 2016;3(2):11. doi:10.3390/vetsci3020011
8. Valli VE, San Myint M, Barthel A, Bienzle D, Caswell J, Colbatzky F, et al. Classification of canine malignant lymphomas according to the World Health Organization criteria. Vet Pathol. 2011;48(1):198–211. doi:10.1177/0300985810379428
9. Vezzali E, Parodi AL, Marcato PS, Bettini G. Histopathologic classification of 171 cases of canine and feline non-Hodgkin lymphoma according to the WHO. Vet Comp Oncol. 2010;8(1):38–49. doi:10.1111/j.1476-5829.2009.00201.x
10. Castiglioni V, Sforna M, de Vries C. Editorial: canine lymphoma pathogenesis, diagnosis, prognosis and treatment: current and future perspectives. Front Vet Sci. 2024;11:1442964. doi:10.3389/fvets.2024.1442964
11. Suzano SMC, Sequeira JL, Rocha NS, Pessoa AWP. Cytological classification of canine lymphomas. Braz J Vet Res Anim Sci. 2010;47(1):47–54. doi:10.11606/issn.1678-4456.bjvras.2010.26848
12. World Health Organization. WHO classification of tumours of haematopoietic and lymphoid tissues. 4th ed. Lyon: IARC Press; 2017.
13. Valli VE, Bienzle D, Meuten DJ. Tumors of the alimentary tract. En: Meuten DJ, editor. Tumors in domestic animals. 5th ed. Ames (IA): Wiley-Blackwell; 2016. p. 595–596.

# MENINGIOMA EXTRACRANEAL-ORBITARIO CON METAPLASIA OSTEOCARTILAGINOSA, GRADO II (OMS 2016)

**Velasco MJP*[1], Ortega JM [1], García VF[1], Romero DRP[1], Hernández NML[1], Guzmán JM[2]**
[1]Diagnóstico Veterinario Del Valle
[2]Centro Veterinario de Especialidades 24hrs
**Correspondencia: pablovemo0808@gmail.com**

## Resumen del caso
El presente caso describe el abordaje diagnóstico de un meningioma localizado en la periferia ocular (extracraneal-orbitario), identificado en un perro mestizo de 6 años, cuyo examen oftalmológico reportó lesiones asociadas a glaucoma, secundario a tejido de neoformación periorbitario. La valoración histopatológica demostró criterios de histogénesis meningotelial, con divergencia osteocartilaginosa, permitiendo su diagnóstico como un meningioma extracraneal-orbitario, subtipo metaplásico.

## Historia clínica
Perro mestizo de 6 años, cuyo examen oftalmológico reportó opacidad corneal, neovascularización corneal, pérdida de la visión, aumento de la presión intraocular y desprendimiento retiniano, con tejido de neoformación con crecimiento periorbitario determinado por ultrasonido, decidiendo biopsia por exenteración.

## Pruebas complementarias
Secciones de tejido neoplásico:
- Histoquímica: tinción tricrómica de Masson.
- Inmunotipificación: VIM, EMA, DESM & ESN.

## Diagnósticos diferenciales
- Conjuntivitis granulomatosa, principalmente por levaduras
- Neoplasias de otra estirpe
    - Carcinoma de células escamosas
    - Osteosarcoma orbitario
    - Sarcomas con diferenciación osteocondroide
    - Melanoma

## Diagnóstico integral

### Meningioma extracraneal-orbitario, subtipo metaplásico. Grado II (OMS 2016)

## Discusión del caso

Los meningiomas son tumores derivados de la túnica aracnoides, de presentación generalmente intracraneana que, se diagnostican con mayor frecuencia en pacientes adultos. Otras localizaciones incluyen a la médula espinal & orbitaria, siendo mucho más raros.[1]

Estas neoplasias se dividen en diversas variantes histológicas y en 3 grados de la OMS, dependiendo de parámetros histológicos como atipia, necrosis, mitosis, densidad celular, etc. [1]

Característicamente, los meningiomas orbitarios tiene crecimiento cónico a partir del nervio óptico y/o de células intraorbitarias, protruyendo hacia la órbita ocular y/o hacia el foramen orbitario. Histológicamente, presentan características de origen meningotelial, con células alargadas-poligonales, núcleos con cromatina en barra y en algunos casos pseudoinclusiones. Tal como su contraparte intracraneana, pueden presentar diversos patrones tisulares y raramente, focos de metaplasia mixomatosa u osteo-cartilaginosa, principalmente. Por inmunohistoquímica, suelen ser positivos a vimentina y variable a citoqueratinas, antígeno de membrana epitelial (EMA), S100 & enolása específica neuronal (ESN).[2, 3, 4]. En el presente caso el tumor mostró arreglo en nidos arremolinados, y haces, entre islas osteocartilaginosa/mixoides, morfología celular meningotelial y se contaron 5 mitosis en 10 campos a 40x (ajustado a 2.37 $mm^2$), categorizándose como un Meningioma grado II. Además, la divergencia osteocartilaginosa-mixoide, fue realizada con tinción Tricrómica de Masson e inmunopositividad a vimentina y mediante inmunohistoquímica, se obtuvo reacción positiva a vimentina y negativa para EMA, ESN y desmina (descartando posible diferenciación muscular).

En perros, los reportes más frecuentes en perros cobrador dorado, pastor alemán, terriers, collies & bóxer, sin predisposición sexual aparente. [1, 3]

Aunque el comportamiento generalmente es benigno, comportándose como grado I (Who 2007), pueden desarrollar metástasis, en su mayoría pulmonar [5, 6]. En nuestro caso no se conoce metástasis reportada en el seguimiento postquirúrgico.

En anatomía patológica comparada humana, los reportes de meningioma llegan a representar hasta el 4% de tumores orbitarios, con mayor frecuencia en mujeres de mediana edad.[7] Adicionalmente, cabe mencionar que, interesantemente, la metaplasia osteocartilaginosa es extraordinariamente infrecuente en humanos, a

diferencia de la especie canina, en la que aunque más frecuente, sigue siendo un hallazgo inusual.[4]

## Bibliografía


1. Vandevelde M, Higgins RJ, Oevermann, Neuropathology. Essentials of theory and practice. 2012. C. 7. 1st ed. Wiley-Blackwell. PP 147-150.
2. Dubielzig RR, Ketring K, McLellan GJ, Albert DM. *Veterinary ocular pathology: A comparative review*. Elsevier; 2010. PP 131-134.
3. Montoliu P, Añor S, Vidal E, Pumarola M. Histological and immunohistochemical study of 30 cases of canine meningioma. *J Comp Pathol*. 2006;135(4):200–207. doi:10.1016/j.jcpa.2006.06.006
4. Mauldin EA, Deehr AJ, Hertzke D, et al. Canine orbital meningiomas: a review of 22 cases. *Vet Ophthalmol*. 2000;3(1):11–16.
5. Buyukmihci, N., 1977. Orbital meningioma with intraocular invasion in a dog. Histology and ultrastructure. Vet. Pathol. 14, 521–523.
6. Geib, L. W.: Ossifying meningioma with extracranial metastasis in a dog. Pathol Vet 3: 247-254, 1966
7. Jain D, Ebrahimi KB, Miller NR, Eberhart CG. Intraorbital meningiomas: a pathologic review using current World Health Organization criteria. *Arch Pathol Lab Med*. 2010;134(5):766–770. doi:10.5858/134.5.766.

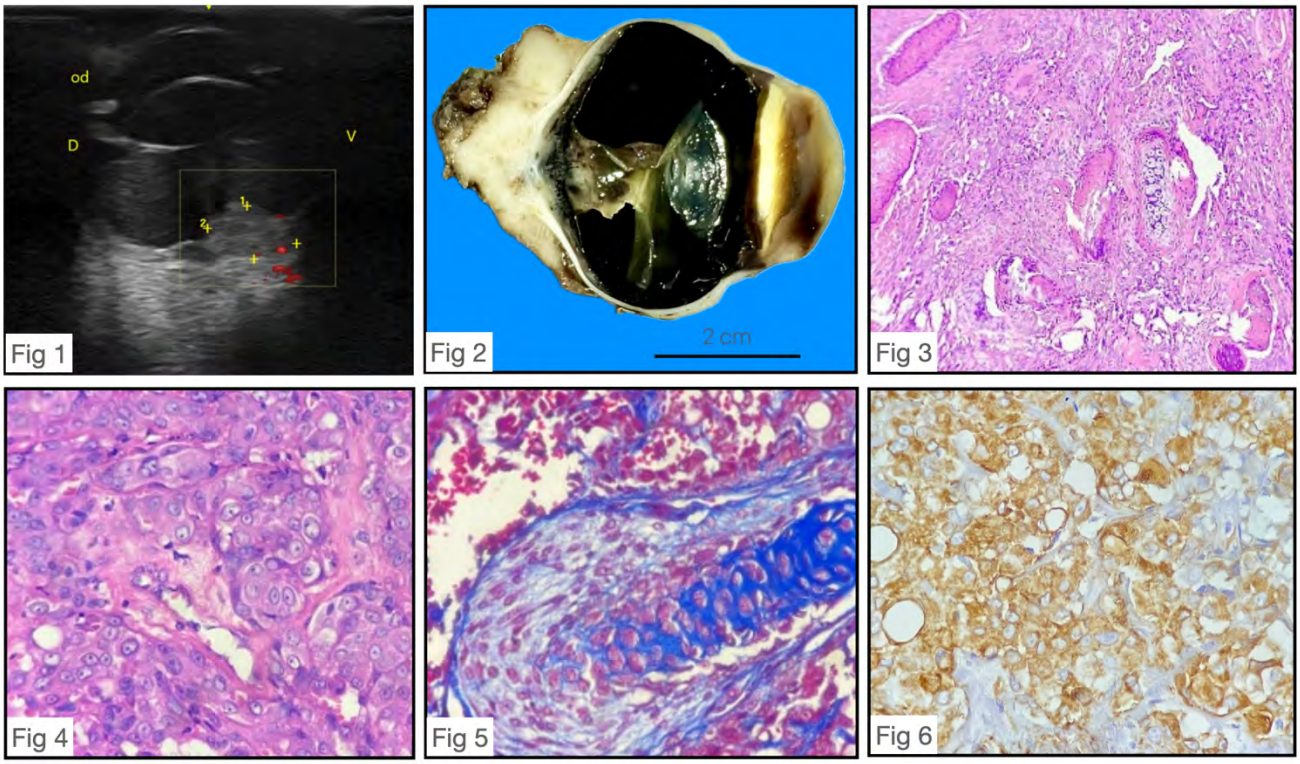


**Figura 1.** Ultrasonido oftálmico, revelando masa periorbitaria posterior.

**Figura 2.** Corte sagital del ojo con tumor retrobulbar, con sustitución del nervio óptico.

**Figura 3.** Meningioma, microfotografia a 5x, H&E: Islas de matriz osteocartilaginosa.

**Figura 4.** Meningioma, microfotografia a 40x, H&E: Diferenciación meningotelial.

**Figura 5.** Meningioma, microfotografia a 40x, Tricrómica de Masson: matriz cartilaginosa.

**Figura 6.** Meningioma, microfotografia a 40x, IHQ con vimentina: positividad citoplásmica.

# MICOBACTERIOSIS CUTÁNEA NO TUBERCULOSA EN UNA GATA (*Felis silvestris catus*)

**Ayala GIM*[1], Alvarado QC[1], Mis Ávila NA[2], López ARE[3], Martínez CLC[1]**
[1] Departamento de Patología, Facultad de Medicina Veterinaria y Zootecnia, Universidad Nacional Autónoma de México; [2] Práctica privada My Vet, Mérida, Yucatán; [3] Laboratorio Veterinario Mérida, Mérida, Yucatán
**Correspondencia: mvzpvalvarado@gmail.com**

## Resumen de caso
El presente trabajo detalla los hallazgos clinico-patológicos de un felino (*Felis catus*) hembra, raza europeo doméstico de pelo largo, con múltiples lesiones cutáneas en placa ubicadas en región abdominal caudal con evolución de ocho meses y con diagnóstico histopatológico previo de síndr
ome de granuloma/piogranuloma estéril. Se le realizó citología por punción con aguja delgada para su evaluación citológica en donde se observaron abundantes macrófagos con bacterias bacilares intracitoplasmáticas. Posteriormente, se tomaron biopsias de múltiples sitios de la lesión para su análisis histopatológico, mediante el cual se observó una reacción piogranulomatosa grave con evidencia de macrófagos con abundantes bacterias bacilares intracitoplásmicas. Con la tinción de Ziehl-Neelsen se evidenciaron numerosos bacilos intrahistiocíticos y libres que posteriormente se identificaron como *Mycobacterium* spp. por medio de la prueba de reacción en cadena de la polimerasa (PCR), y finalmente como *Mycobacterium ratisbonense* mediante la secuenciación.

## Breve historia clínica
Se presentó a consulta un felino (*Felis catus*) hembra de 11 años, con lesiones en placa localizadas en la piel de la región abdominal (fig. 1) y con evolución de ocho meses, las cuales tuvieron un primer diagóstico histopatológico externo, presuntivo de granuloma estéril, por lo que se sometió al animal a tratamiento inmunosupresor sin resultados favorables, razón por la que se solicitó segunda opinión médica y diagnóstica. Se procedió a realizar punción con aguja fina de las lesiones y posteriormente a remuestrear mediante sacabocados las zonas afectadas (fig. 2).

## Pruebas complementarias
Se obtuvieron múltiples fragmentos que fueron procesados y evaluados de rutina con hematoxilina y eosina (H&E), así como la tinción especial de histoquímica de Ziehl-Neelsen.
Así mismo, a partir de los bloques de parafina que contenían fragmentos piel, se extrajo el ADN, con el cual se realizó una PCR que amplifica el gen ARNr 16s de las

micobacterias. El fragmento amplificado fue secuenciado en ambos sentidos; la secuencia obtenida se analizó y comparó con el programa BLAST empleando las bases de datos del NCBI (National National Center for Biotechnology Information), lo que confirmó la presencia de *Mycobacterium ratisbonense*.

**Diagnósticos diferenciales**
Tuberculosis cutánea, lepra felina y síndrome de granuloma/piogranuloma esteril.

**Diagnóstico integral**
Micobacteriosis no tuberculosa asociada a *Mycobacterium ratisbonense.*

**Discusión del caso**
Las micobacteriosis no tuberculosas (MNT) en felinos son ocasionadas por micobacterias no tuberculosas (NTM, por sus siglas en inglés), organismos saprófitos ubicuos del suelo y el agua que actúan como patógenos oportunistas. En el caso de *Mycobacterium ratisbonense*, especie clasificada dentro de las micobacterias de crecimiento rápido (Grupo IV de Runyon), la principal vía de entrada es la inoculación cutánea directa a través de lesiones, como mordeduras, arañazos, cuerpos extraños penetrantes o heridas quirúrgicas contaminadas con material orgánico ambiental[7]. Las NTM de crecimiento rápido presentan una predilección particular por los tejidos ricos en lípidos, como el panículo adiposo de las regiones abdominal ventral e inguinal, donde los triglicéridos proporcionan sustrato energético para la replicación bacteriana y les confieren protección frente a la fagocitosis[3].Los felinos obesos se consideran predispuestos por este mismo mecanismo.
Aunque la mayoría de los casos de MNT cutánea ocurren en individuos inmunocompetentes, la inmunosupresión (por VIFe, VLFe), enfermedades sistémicas crónicas o el uso previo de glucocorticoides, pueden comprometer la inmunidad celular y favorecer la diseminación o la cronicidad de la infección[5]. La respuesta del hospedero ante la infección micobacteriana está mediada principalmente por linfocitos T CD4+ y macrofágos activados; cuando esta respuesta es efectiva se genera una reacción piogranulomatosa tuberculoide (paucibaciliar), mientras que un defecto en la inmunidad celular favorece la forma lepromatosa (multibaciliar), con macrofágos repletos de bacilos alcohol ácido resistentes[4]. En la paciente descrita se observó una reacción piogranulomatosa grave con numerosos bacilos intrahistiocíticos, patrón consistente con una respuesta inmunocelular subóptima, posiblemente relacionada con la edad (11 años) y los tratamientos previos con inmunosupresores.
Los hallazgos histopatológicos del presente caso son consistentes con los descritos en la literatura especializada sobre MNT cutánea felina. Davies *et al.* (2006) realizaron un estudio retrospectivo de 29 casos de micobacteriosis cutánea felina en tejidos fijados en formol e incluidos en parafina, en el cual se clasificó

histológicamente a las lesiones como lepra felina (formas lepromatosa y tuberculoide) o micobacteriosis atípica, y se identificaron hasta diez especies distintas mediante secuenciación del gen 16S ARNr; entre ellas se incluyeron micobacterias de crecimiento rápido causantes de paniculitis. De forma similar, Kipar *et al*. (2003) describieron los patrones inmunopatológicos de la micobacteriosis cutánea felina, enfatizando que, a diferencia de otras especies, las células gigantes multinucleadas son infrecuentes en los felinos y que la abundancia de bacilos intrahisticíticos se correlaciona inversamente con la eficacia de la respuesta inmune celular. Más recientemente, Mitchell *et al*. (2022) caracterizaron los rasgos histológicos e inmunohistoquímicos de las lesiones cutáneas por micobacteriosis en gatos, destacando que la histopatología suele ser el primer estudio diagnóstico ante la sospecha de enfermedad micobacteriana, y que las lesiones con inflamación granulomatosa a piogranulomatosa dominada por macrofófagos epitelioides elevan el índice de sospecha, aunque muchos casos son paucibacilares y la tinción de Ziehl-Neelsen puede resultar negativa. Esto enfatiza la importancia de realizar pruebas moleculares complementarias para llegar al diagnóstico definitivo. En cuanto a la localización abdominal caudal descrita en este caso, Horne y Kunkle (2009) revisaron 10 casos de MNT de crecimiento rápido en la región sureste de Estados Unidos, documentando que las lesiones se desarrollan principalmente en el panículo abdominal e inguinal, siguiendo un curso clínico prolongado que inicialmente puede confundirse con abscesos bacterianos o granulomas estériles, tal como ocurrió con la paciente del presente reporte. Finalmente, la confirmación de *M. ratisbonense* mediante amplificación y secuenciación del gen 16S ARNr en este caso, refuerza la importancia del diagnóstico molecular, en donde O'Brien *et al*. (2023) destacan que el cultivo micobacteriano y/o la PCR son indispensables para la identificación de especie, ya que las características histopatológicas per se no permiten distinguir entre los diferentes agentes etiologícos de MNT en felinos.

El presente caso ilustra la importancia de incluir la micobacteriosis no tuberculosa dentro de los diagnósticos diferenciales de lesiones cutáneas persistentes en gatos, especialmente ante la falta de respuesta a tratamientos convencionales o al uso empírico de glucocorticoides. La utilización de tinciones especiales (Ziehl-Neelsen) en los casos de dermatitis o paniculitis piogranulomatosa de etiología no determinada es fundamental, dado que permite orientar el diagnóstico y solicitar confirmación molecular de manera oportuna. La identificación de *M. ratisbonense* en este caso, contribuye al conocimiento de la diversidad de especies que causan enfermedad cutánea en felinos en México, una región donde estos casos son escasamente documentados. Desde el punto de vista de la investigación futura, se requieren estudios epidemiológicos prospectivos que permitan determinar la prevalencia real de MNT en gatos en países de Latinoamérica, así como caracterizar los factores del hospedero (estado inmunológico, comorbilidades, uso

previo de inmunosupresores) que favorecen la presentación clínica y la cronicidad de estas infecciones. Asimismo, la elaboración de guías de tratamiento antimicrobiano adaptadas a los perfiles de susceptibilidad de las cepas regionales representa una necesidad urgente para el manejo de estos pacientes en contextos clínicos veterinarios de la región.

## Referencias


1. Davies, J. L., Sibley, J. A., Myers, S., Clark, E. G., & Appleyard, G. D. (2006). *Histological and genotypical characterization of feline cutaneous mycobacteriosis: a retrospective study of formalin-fixed paraffin-embedded tissues*. Veterinary Dermatology, 17(3), 155–162. https://doi.org/10.1111/j.1365-3164.2006.00513.x

2. Ghielmetti, G., Hilbe, M., Friedel, U., Zweifel, C., Sutter, G., & Thür, B. (2021). *Unusual presentation of feline leprosy caused by Mycobacterium lepraemurium in the Alpine region*. Pathogens, 10(7), 811. https://doi.org/10.3390/pathogens10070811

3. Horne, K. S., & Kunkle, G. A. (2009). *Clinical outcome of cutaneous rapidly growing mycobacterial infections in cats in the south-eastern United States: a review of 10 cases (1996–2006)*. Journal of Feline Medicine and Surgery, 11(8), 627–632. https://doi.org/10.1016/j.jfms.2008.12.007

4. Kipar, A., Schiller, I., Forster, U., Lämmler, C., & Reinacher, M. (2003). *Immunopathological studies on feline cutaneous and (muco)cutaneous mycobacteriosis*. Veterinary Immunology and Immunopathology, 91(3–4), 169–182. https://doi.org/10.1016/S0165-2427(02)00312-4

5. Lloret, A., Hartmann, K., Pennisi, M. G., Gruffydd-Jones, T., Addie, D., Belák, S., Boucraut-Baralon, C., Egberink, H., Frymus, T., Hosie, M. J., Lutz, H., Marsilio, F., Möstl, K., Radford, A. D., Thiry, E., Truyen, U., & Horzinek, M. C. (2013). *Mycobacterioses in cats: ABCD guidelines on prevention and management*. Journal of Feline Medicine and Surgery, 15(7), 591–597. https://doi.org/10.1177/1098612X13489221

6. Mitchell, J. L., Del Pozo, J., Woolley, C. S. C., Simpson, V. R., Gunn-Moore, D., Kipar, A., & Hope, J. C. (2022). *Histological and immunohistochemical features suggesting aetiological differences in lymph node and (muco)cutaneous feline tuberculosis lesions*. Journal of Small Animal Practice, 63(3), 174–187. https://doi.org/10.1111/jsap.13386

7. O'Brien, C. R., O'Halloran, C., & Gunn-Moore, D. A. (2023). Mycobacterial infections. En J. E. Sykes (Ed.), *Greene's Infectious Diseases of the Dog and Cat* (5.ª ed., pp. 723–749). W.B. Saunders.

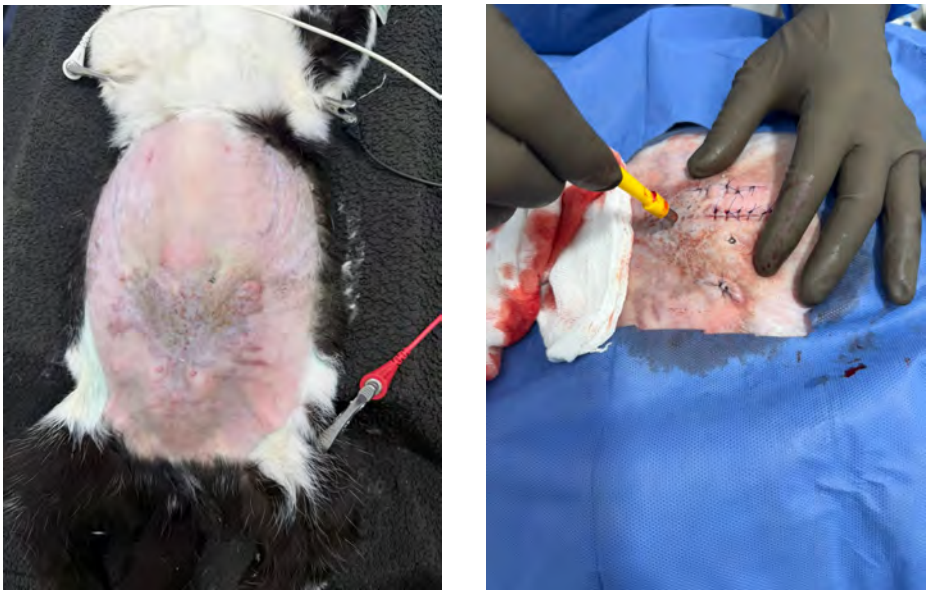

**Figura 1. A:** Fotografía macroscópica de la lesión en placa en la piel de la región abdominal, misma que es de forma irregular, parcialmente delimitada, de bordes infiltrantes y superficie rugosa, blanco-grisácea con áreas blanco-rosáceas inmersas, cubierta parcialmente por costras. **B:** Fotografía de obtención de biopsias por sacabocados en múltiples sitios.

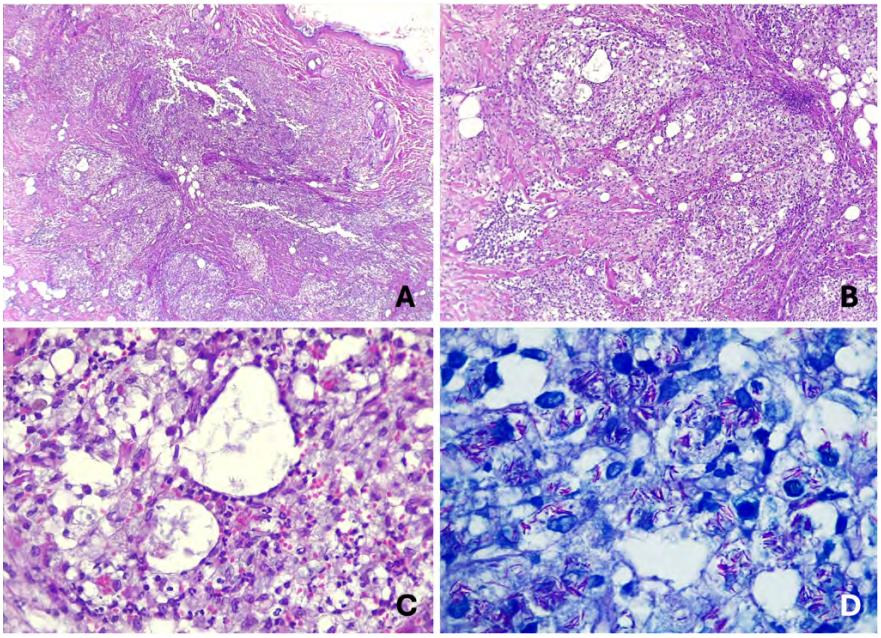


**Figura 2:** Fotomicrografías de piel. **A**, **B:** Se observa marcada reacción piogranulomatosa multifocal coalescente que abarca dermis superficial hasta el panículo. 4x y 10x, respectivamente. **C:** Dicha reacción está compuesta por linfocitos maduros, neutrófilos y abundantes histiocitos con numerosas estructuras bacilares intracitoplasmáticas y libres, algunas de ellas dentro de lipovacuolas. 40x. **D:** Las bacterias intralesionales son alcohol ácido resistentes, positivas a la tinción de Ziehl-Neelsen. 40x.

# MIXOSARCOMA DE TEJIDOS BLANDOS EN EL MIEMBRO PÉLVICO IZQUIERDO DE UN GATO. REPORTE DE CASO

**García AC*[1], Méndez BA[1]**
[1]Departamento de Patología. Facultad de Medicina Veterinaria y Zootecnia, Universidad Nacional Autónoma de México
**Correspondencia: amino.histidina@gmail.com**

## Resumen del caso
En el presente trabajo se describen los hallazgos citológicos e histopatológicos de un caso correspondiente a un gato europeo doméstico, macho, el cual fue llevado al médico veterinario por nódulo localizado en el miembro pélvico izquierdo. Macroscópicamente, se observó nódulo ulcerado a nivel de la articulación tibio-tarsiana. En el estudio citológico, se observó un proceso neoplásico mesenquimatoso maligno. En el estudio histopatológico, se apreció tejido de nueva formación parcialmente delimitado por una pseudocápsula de tejido conectivo, compuesta por células fusiformes inmersas en una matriz mixoide. Como prueba complementaria se realizó tinción azul alcián, en la cual, la matriz mixoide se tiño de azul intenso. Con base en los hallazgos macroscópicos, microscópicos y pruebas complementarias, el sarcoma fue clasificado como un mixosarcoma.

## Historia clínica
El caso corresponde a un gato europeo doméstico, macho de 5 años, el cual fue llevado al médico veterinario debido a que los tutores notaron aumento de volumen caudal a la articulación tibio-tarsiana del miembro pélvico izquierdo. Tras la exploración física, se realizaron 2 proyecciones radiográficas (medio-lateral y cráneo caudal) con el fin de determinar las estructuras involucradas por esta lesión. Los hallazgos radiográficos más relevantes fueron aumento de la densidad a nivel de los tejidos blandos, sin aparente compromiso del hueso. Posteriormente, el médico veterinario realizó una citología del nódulo, obteniendo como resultado citológico neoplasia mesenquimatosa maligna sugerente a condrosarcoma. Con base en los resultados del estudio radiográfico y citológicos, el paciente fue llevado al Hospital Veterinario de Especialidades (HVE) UNAM, para realizar el procedimiento quirúrgico de amputación del miembro afectado. Posteriormente, fue remitido el miembro pélvico al Departamento de Patología Veterinaria- UNAM, para su análisis histopatológico; la pieza quirúrgica fue remitida en fresco, motivo por el cual, se realizaron citologías del nódulo para complementar el estudio histopatológico.
Macroscópicamente, se observó nódulo subcutáneo caudal a la articulación tibio-tarsiana, midió 5 x 3.4 x 1.8 cm (figura 1-A). Al corte, se observó tejido de nueva

formación, mal delimitado, no encapsulado, blanco amarillento, de aspecto mucinoso, multilobulado y fasciculado, firme al tacto (Figura 1-B).
Durante la evaluación citológica, se observó moderada celularidad compuesta por células mesenquimatosas organizadas en grupos discohesivos, caracterizadas por tener forma redonda a fusiforme y moderado a abundante citoplasma morado ligeramente granular que, en algunos casos, presentaban prolongaciones citoplasmáticas unipolares. El núcleo era redondo u ovalado, de cromatina fina granular con 1 a 2 nucléolos evidentes. Algunas células eran multinucleadas y presentaban anisocitosis, anisocariosis y pleomorfismo nuclear marcado. Así mismo, se apreciaron eritrocitos organizados en filas, todo esto sobre una matriz anfofílica (figura 2).
Histológicamente, se observó tejido de nueva formación densamente celular, parcialmente delimitado por una pseudocapsula de tejido conectivo fibroso, compuesto por células pleomórficas poliédricas a redondas, dispuestas en patrón sólido e inmersas entre tejido conectivo laxo y una matriz mixoide, separadas en lóbulos por estroma fibroso denso y sostenidas por fino estroma fibrovascular. Las células se caracterizaban por tener abundante citoplasma eosinofílico, de bordes bien definidos y núcleo redondo de cromatina fina granular con 1 a 3 nucléolos prominentes. Presentaban cariomegalia, anisocitosis, anisocariosis, pleomorfismo celular y nuclear marcado, algunas células son multinucleadas y se observaron 3 figuras mitósicas por campo con el objetivo 40x (figura 3).

**Pruebas complementarias**
Se realizó tinción histoquímica de azul alcián, en la cual, la matriz mixoide en la cual se encontraban inmersas las células neoplásicas se tiño intensamente de azul (figura 4).

**Diagnósticos diferenciales**

Mixosarcoma
Mixoma
Liposarcoma mixoide
Sarcoma felino asociado a sitio de inyección
Tumor de la vaina nerviosa periférica

**Diagnóstico integral**
Con base en los hallazgos citológicos, histopatológicos y la positividad marcada de la matriz mixoide para azul alcián, esta neoplasia fue clasificada como un mixosarcoma.

**Discusión del caso**

El mixosarcoma es una neoplasia maligna incluida dentro del grupo de sarcomas de tejidos blandos en el perro y el gato[1-4]. Aunque el sitio más frecuente suele ser tejidos blandos del dorso y miembros, en el gato se han reportado casos en la región escapular[5] retroperitoneal[6], hígado[7], párpado[8] y asociado al riñón[9], motivo por el cual, es importante considerar otros sitios primarios y no solo los tejidos blandos. En este caso, la neoplasia afectaba el tejido blando del miembro pélvico izquierdo a nivel de la articulación tibio-tarsiana.

El diagnóstico para este tipo de neoplasias suele realizarse empleando herramientas diagnósticas como pruebas de imagenología, citología y estudio histopatológico.[1,2,5] Los hallazgos citológicos descritos en este tipo de tumores es la presencia de células fusiformes a redondas inmersas en una matriz basofílica o anfofílica, caracterizadas por abundante citoplasma basofílico que ocasionalmente presentan vacuolas o discretos gránulos rosas. El núcleo suele ser redondo u ovalado, de cromatina fina granular con un nucléolo evidente; las atipias celulares son evidente e incluyen anisocitosis, anisocariosis, pleomorfismo celular y nuclear, multinucleaciones y figuras mitósicas típicas y atípicas. Tanto las células neoplásicas como otros componentes celulares presentes en las muestras evaluadas suelen estar organizadas en filas, esto se relaciona con la matriz en la que se encuentran inmersas[1,2,5]. Para ambos casos, las características de las células fueron similares a las descritas por otros autores, sin embargo, en este caso no se observaron figuras mitósicas.

A nivel histológico, esta neoplasia se encuentra mal delimitada, no encapsulada y separada en lóbulos por estroma fibroso; se caracteriza por células fusiformes a estelares inmersas en una matriz mixoide. Las células tienen moderado a abundante cantidad de citoplasma eosinofílco que en algunas ocasiones exhiben gránulos de mucina, el núcleo es redondo a ovalado de cromatina fina granular con un nucléolo evidente; la anisocitosis, anisocariosis y pleomorfismo nuclear son moderadas a graves, y la cuenta mitósica suele ser baja[1,2,5-9]. En este caso, las características histológicas de las células tumorales fueron similares a lo descrito por otros autores.

Algunas de las pruebas complementarias para el diagnóstico de mixosarcoma incluyen el uso de tinciones histoquímicas como azul alcián, misma que tiñe de azul la matriz mucinosa en la cual se encuentran inmersas las células neoplásicas. Así mismo, se pueden utilizar paneles de inmunohistoquímica para determinar el inmunofenotipo de la célula a partir de la cual se desarrolló el sarcoma; para el caso del mixosarcoma, el panel va dirigido a descartar otros sarcomas con matriz mixoide como el tumor derivado de la vaina nerviosa periférica utilizando algunos anticuerpos como proteína acido glial fibrilar (GFAP), Olig-2 y SOX 10, así como el uso de vimentina, la cual es positiva[1,2,8].

## Referencias

1. Meuten DJ, editor. Tumors in Domestic Animals. 5th ed. Ames, IA: Iowa State University Press; 2016.
2. Kiupel M, editor. Surgical Pathology of Tumors of Domestic Animals. Volume 3: Tumors of soft Tissue. Davis-Thompson DVM Foundation. Gurnee, Illinois; 2020
3. Dobromylskyj M. Feline Soft Tissue Sarcomas: A Review of the Classification and Histological Grading, with Comparison to Human and Canine. Animals. 2022; 12;12(20):2736.
4.Dobromylskyj M. Update on feline soft tissue sarcomas. In Practice. 2025; 47(7):351–61.
5. Hardas A, Priestnall SL, Pittaway R, Purzycka K, English K, Atippa C. Pathology in practice. j Am Vet Med Assoc. 2021; 259(8): 853-856.
6. Hixson H, Coutermarsh-Ott S, Ciepluch B, Kierski K, Lahmers K, Tuohy J. Retroperitoneal myxosarcoma in a cat. Clin Case Rep. 2022;10(7):1-6.
7. Moosavian M, Ghiassi R, Izadi SS, Almasi P, Vahabi R, Fazli M. Hepatic myxosarcoma in a domestic shorthair cat. J S Afr Vet Assoc. 2023;94(1): 78-82.
8. Araújo RLS, Carvalho ASS, Moreira MVL, Galera PD. Presumed myxosarcoma in the eyelid of a cat: Case report. Vet Ophthalmol. 2025;28(3):658–62.
9. Madere BC, Dedeaux A, Negrao Watanabe TT, Wakamatsu N, Gaschen L, Bennett R, et al. Myxosarcoma associated with the kidney in a cat: Case report. J Am Anim Hosp Assoc. 2020;56(2):1-4.

**Figura 1.A:** Nódulo a nivel de la articulación tibio-tarsal izquierda, superficie multilobulada y ulcerada. **B:** superficie de corte fasciculada, blanca de aspecto multilobulado con áreas rojas entremezcladas.

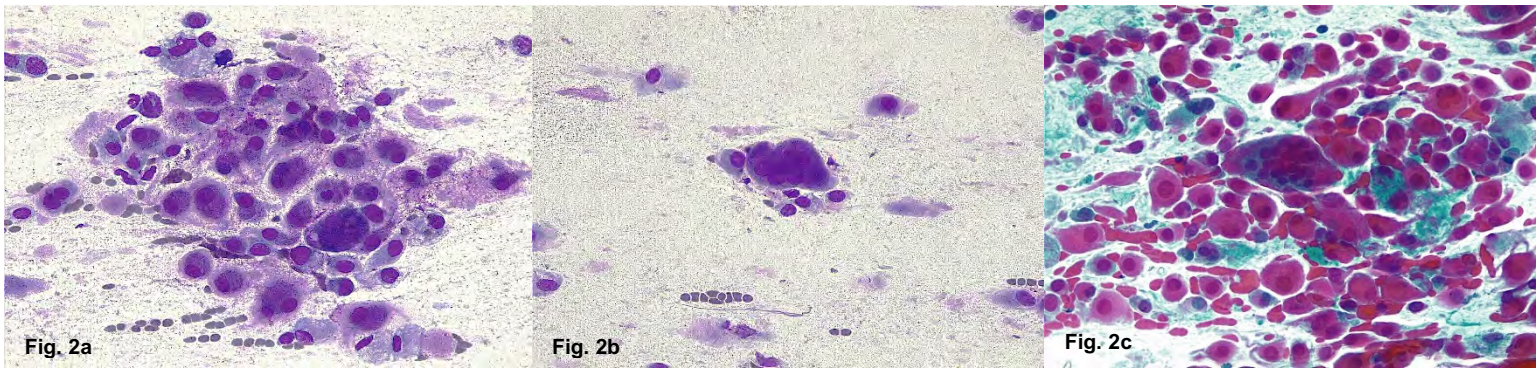


**Figura 2. A y B**: Células fusiformes a redondas con atipias celulares marcada y multinucleaciones; Diff Quik, 40x. **C:** Células neoplásicas con las mismas características antes descritas; tinción Papanicolaou, 40x.

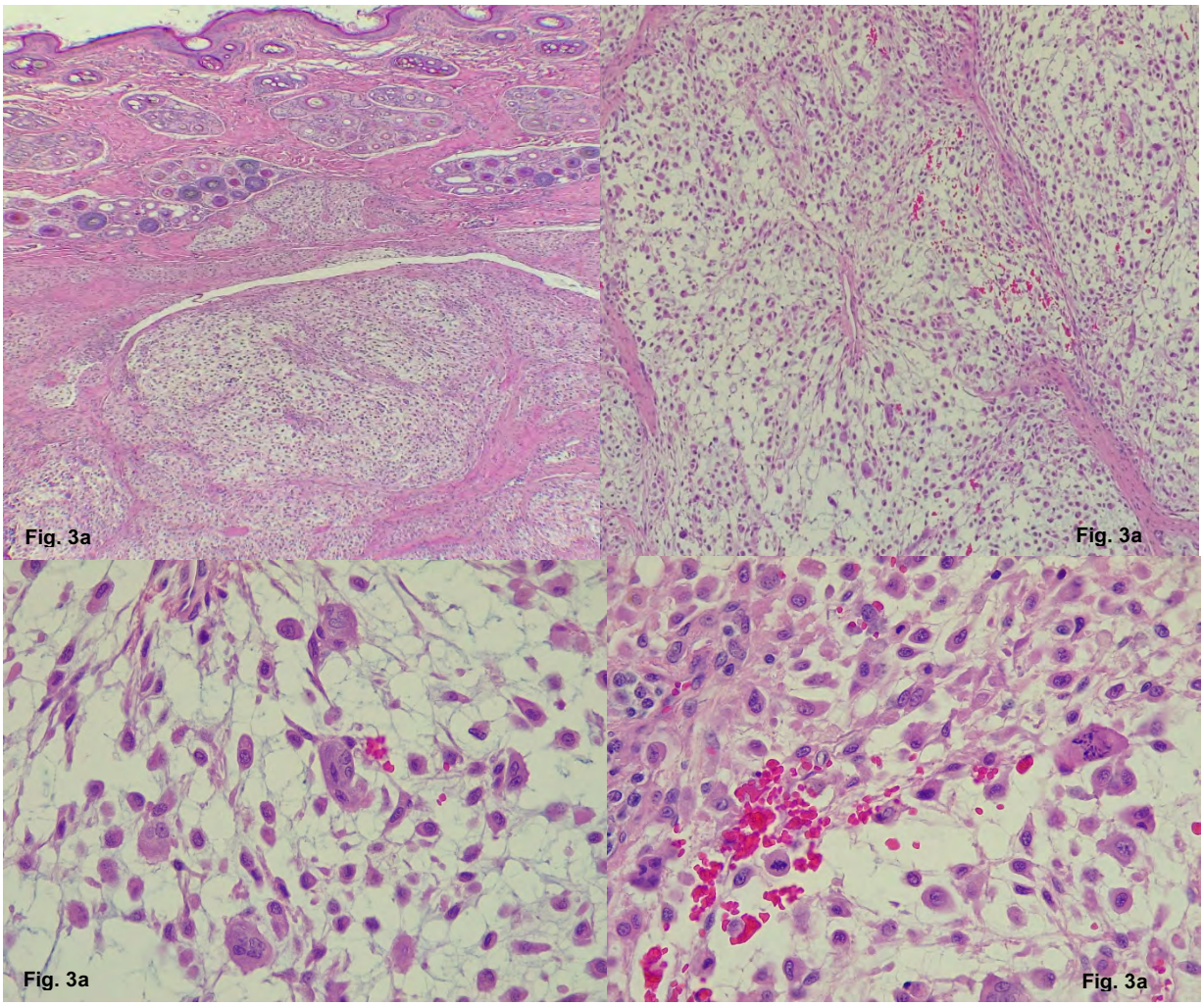


**Figura 3.** Neoplasia parcialmente delimitada por una pseudocápsula, compuesto por células fusiformes inmersas en una matriz mixoide, con atipias celulares marcadas, células multinucleadas y figuras mitósicas; H y E.

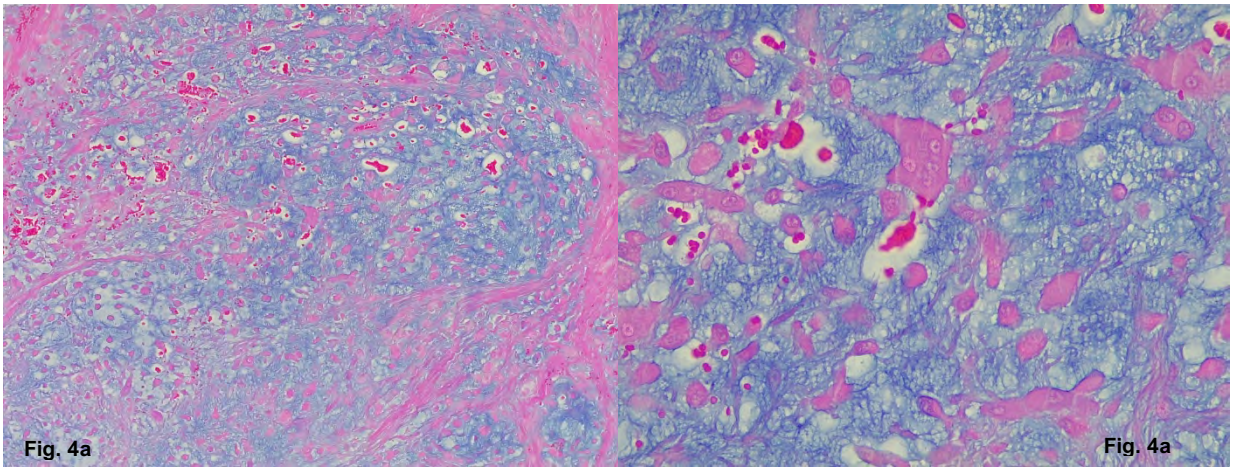


**Figura 4.** Matriz mucinosa teñida de azul de manera intensa; azul alcián.

# NEUMONÍA SUPURATIVA POR PARVOVIRUS CANINO

**De Luna KM[1], Cataño NM[1], Aranda BJA[1], Sánchez SE[1], Quiroz VA[1], Castrellón AVE[1], Espino MG[1], Ramírez CJA[1]**

[1]Unidad Académica de Medicina Veterinaria y Zootecnia, Universidad Autónoma de Zacatecas "Francisco García Salinas"

* Kenia De Luna Lozano; alumna de licenciatura en MVZ de 10º semestre

**Correspondencia: victoria.castrellon@uaz.edu.mx**

## Resumen

El parvovirus o la parvovirosis canina es una enfermedad vírica que afecta especialmente a cachorros (1). Todos los parvovirus se replican en el núcleo de las células durante ciertas fases del ciclo de división de estas (2). Para este caso se recibió el cadáver de un perro con historia clínica asociada a parvovirosis canina. El perro vivía dentro de una casa con sus dueños, pero convivía con perros de la calle, lo cual es un factor de riesgo para la presentación de dicha enfermedad. En la historia clínica mencionan también que en diciembre del 2022 llegó a la clínica debido a una infección gastrointestinal y se administró medicamento. Se citó para dar seguimiento, pero ya no regresaron con el paciente hasta marzo de 2023 ya que presentaba 36°C de temperatura, estaba cianótico, salivación excesiva, letargia, sin movilidad, evacuación sanguinolenta por el ano. Se procedió a administrar: epinefrina intracardiaca, obteniendo elevación de FC, pero rápidamente descendió llegando a 0, por lo que se declaró muerte súbita. El cadáver fue remitido para necropsia, destacando hallazgos en sistema respiratorio y digestivo, sugerentes a diversas patologías de las cuales destacan las enfermedades virales.

Palabras clave: parvovirosis canina, VPVC, enteritis, neumonia viral.

## Abstract

Canine parvovirus infection, or canine parvovirosis, is a viral disease that primarily affects puppies. The canine parvovirus (CPV) belongs to the family Parvoviridae, which are icosahedral viruses lacking a lipid envelope and possessing a genome composed of a single-stranded negative-sense DNA (ssDNA−) (1). All parvoviruses replicate in the cell nucleus during specific phases of the cell division cycle (2).

In this case, the cadaver of a dog with a clinical history associated with canine parvovirosis was received. The dog lived indoors with its owners but had contact with stray dogs, which represents a risk factor for the development of this disease. The clinical history also indicates that in December 2022 the animal was taken to the clinic due to a gastrointestinal infection and was treated pharmacologically. A follow-up visit was scheduled; however, the patient did not return until March 2023, at which time it presented with a body temperature of 36 °C, cyanosis, excessive salivation, lethargy, lack of mobility, and hemorrhagic fecal discharge.

Intracardiac epinephrine was administered, resulting in a transient increase in heart rate, which rapidly declined to zero, leading to a diagnosis of sudden death. The body was submitted for necropsy, where significant lesions were observed in the respiratory and digestive systems, suggestive of various pathologies, particularly viral diseases.
**Keywords:** canine parvovirosis, CPV, enteritis, viral pneumonia.

**Reseña, historia clínica y anamnesis**

- **Datos del animal:**
  - Especie: canina
  - Raza: mestizo
  - Nombre: manchas
  - Identificación: color blanco con manchas negras con ambas orejas de color negro.
  - Edad: 8 meses
  - Sexo: macho
  - Castrado: no
  - Vacunación: no
  - desparasitación: no
- **Datos de la muerte:**
  - muerte en clínica por enfermedad
  - Fecha: 16 de marzo del 2023
  - Hora: 5:15 pm

El perro vivía dentro de una casa con sus dueños, pero convivía con perros de la calle. En diciembre del 2022 llegó a la clínica debido a una infección gastrointestinal. Se aplicó medicamento para su recuperación, los cuales fueron sulfa -trimetoprim - ranitidina, melox 1 mg, metronidazol. Se pidió regresar una semana después para aplicar vacuna y no regresó.
El día 16 de marzo de 2023 llegó el canino a consulta. Presentaba 36°C de temperatura, Cianótico, salivación excesiva, letargia, sin movilidad, evacuación sanguinolenta por el ano.
Se procedió a administrar: epinefrina intracardiaca, obteniendo elevación de FC, pero rápidamente descendió llegando a 0 (Muerte súbita).
Dx presuntivo: parvovirus canino.

**Diagnóstico diferencial**
Con base a las lesiones encontradas se relaciona con los siguientes agentes infecciosos: Enfermedades Virales como el *Distemper canino* (Moquillo) produce lesiones nerviosas crónicas por los órganos que se conduce y mucosidades. *Parvovirus Canino* produce en el animal problemas en el tracto gastrointestinal, como diarrea sanguinolenta. Enfermedades bacterianas como *Escherichia coli* causa deshidratación y diarrea, *Campylobacter spp.* causa frecuentemente heces sanguinolentas.

| **Lesiones macroscópicas** | ***Parvovirus canino*** | ***Distemper canino*** | ***Escherichia coli*** | ***Compylobacter spp.*** |
|---|---|---|---|---|
| **Mucosas pálidas** | Si | Si | | |
| **Diarrea** | Si | Si | Si | Si |
| **Ulceras en tráquea** | Si | | Si | |
| **Congestión y edema en pulmones** | Si | Si | Si | |
| **Focos de pulpa blanca en el bazo** | Si | | | |
| **Necrosis de intestino** | Si | | | Si |
| **Edema en tráquea** | Si | Si | Si | |
| **Ulceras en intestino** | Si | | | |

**Diagnóstico integral**
**Inspección externa del cadáver:**
El cadáver se encontraba en buen estado de conservación, presentó buena condición corporal y rigor post-mortem.
Las mucosas conjuntivales y gingivales presentaban un color rosa pálido, la región perianal mostró con rastros de diarrea.

**Hallazgos macroscópicos**

Se localizó el nódulo linfático supra clavicular derecho de color rojo, indicando una infección en el cuerpo. En cavidad torácica los pulmones se encontraron hiperémicos. Al disecarse el sistema respiratorio se observó que la tráquea presentaba una tonalidad rosada, se encontró un edema espumoso en el extremo caudal, cerca de la carina, así como la presencia de ulceras de aproximadamente 6mm de diámetro en el plano medio y caudal. Se ubicó que los lóbulos caudales, derecho e izquierdo y el accesorio de los pulmones estaban hiperémicos. El lóbulo craneal y el medio presentaban cloración rojiza.

En cavidad abdominal, el esófago mostró una tonalidad roja. El estómago presentó congestión en el área glandular.

Se encontró una tonalidad amarilla en la mayoría de la mucosa del tracto intestinal, además de áreas con rugosidad y gránulos, presentaba hemorragia en duodeno, yeyuno e íleon. Se observó una tonalidad rosa grisáceo del intestino y las paredes se encontraban engrosadas. Se observaron sufusiones en la pared, así como necrosis de desprendimiento de la mucosa y ulceras del intestino, específicamente en duodeno y yeyuno. Por otra parte, en el bazo se encontró que la pulpa blanca era visible con focos blancos de 1 a 3 mm de diámetro multifocales, con mayor concentración en la extremidad dorsal, indicando una hipertrofia linfoide.

**Hallazgos microscópicos**

En el corazón se encontró disociación de fibras musculares y rotas, lo que representa una necrosis, con los núcleos desgregados y presentan una forma cuadrada, lo que se le atribuye a una infección viral por parvovirus, además de hemorragia multifocal de leve a moderado en el espacio intersticial de las células. Se encontraron proteínas en los vasos sanguíneos, causado por el proceso de agonía largo. En los pulmones se encontró perdida del epitelio de los bronquiolos y presencia de células inflamatorias en estos, como linfocitos y células plasmáticas, llamado bronquiololitis. Se localizó hemorragia grave zonal difusa en el tejido pulmonar, también se observa atelectasia leve, enfisema de moderado a grave, hemorragias, edema y agentes patógenos, como bacterias cocobacilos y hongos en los espacios alveolares. Además, se encontro congestión y engrosamiento de las paredes alveolares, lo que corresponde a una neumonía intersticial grave difusa.

Después, el estómago se encontró hemorragia y congestión en las velosidades y submucosa. Mientras que en el intestino se ubicó fusión y necrosis de la punta de las vellosidades, con proliferación de linfocitos y células plasmáticas en la submucosa de las mismas, así como hemorragia y presencia de proteínas, con presencia de bacilos. Tambien se encontró hipercromasia en los núcleos de las velocidades. En el hígado se encontró congestión grave en la triada hepática, disociación de los cordones hepáticos leve y necrosis en hepatocitos de leve a moderado. Tambien se observó picnosis de hepatocitos y hemorragia en el espacio extracelular. En seguida, en el bazo se ubicó deplesión linfoide zonal de leve a moderada. También, en el páncreas se localizó hemorragia y congestión grave, en

donde en las células alfa se presenta de manera multifocal, y en las células beta es de leve a moderada. Luego, en el riñón se presenta hemorragia generalizada en la región cortico-glomerular, además de necrosis en los túbulos contorneados. Para finalizar, en el cerebro observamos congestión, edema perivascular, degeneración neuronal, congestión en plexo coroideos, gliosis grave focal, hemorragia multifocal grave, satelitosis, hipercromasia neuronal.

**Discusión**

La necropsia realizada en el perro reveló lesiones significativas en el área torácica, específicamente en los pulmones, así como afecciones intestinales, la necropsia se complementó con un estudio histopatológico de los tejidos, que completa el diagnóstico y nos permite concluir algo específico.

Fue en 1970 que un equipo de investigadores encabezado por Binn, logró el primer aislamiento de un parvovirus en perros. Esto ocurrió cuando cultivaron las muestras en hisopos rectales, de cuatro perros clínicamente sanos. (3).El parvovirus puede causar una gran variedad de signos, ya que se distribuye por todo el organismo, pero entre los signoas más frecuentes encontramos gastroenteritis aguda de tipo mucoide que en 24 a 48 horas se transforma en sanguinolenta, vómito abundante, pérdida del apetito, fiebre, deshidratación marcada y leucopenia (4)

Actualmente se sabe que existen dos tipos de parvovirus canino, CVP-1 y CPV-2; asimismo, se debe tener en cuenta que de este último derivan otras tres variantes: CPV-2a, CPV-2b y CPV-2c. (5) En México, el parvovirus canino solo se ha reportado infectando a perros, indicando que la variante que más prevalece es el PVC-2c.

Una investigación realizada por Casas (6) determino que el virus del parvovirus invade las células epiteliales en división activa de las criptas del intestino delgado, afectándolas por completo, la perdida de células en este tejido conduce a un acortamiento de las vellosidades. En el estudio histopatológico realizado en nuestro caso se encontró de igual manera la perdida de las vellosidades, asi mismo se abordan dos puntos que nos ayudan a entender la causa final de muerte del paciente, mencionando que el parvovirus canino tipo 2 (PVC- 2) también destruyen los precursores con actividad mitótica de las células linfáticas y leucocitos circulantes. Estos focos se presentan inicialmente como los márgenes de círculos de color blanco, luego como puntos blancos de 0,5 a 1,0 mm dispersos a través de la pulpa roja (7). Dichos focos con puntos blanquecinos y los nódulos, son lesiones vistas en la necropsia, con una alta similitud con la literatura.

Uno de los hallazgos importantes de la investigación es la destrucción de los tejidos linfoides de la mucosa intestinal y los ganglios linfáticos mesentéricos, lo que contribuye a una inmunosupresión del animal, permitiendo encontrar el tipo de virus al que se vio afectado el paciente por la paogenia. Además, esta lesión permite la proliferación de las bacterias gran negativas como: *Salmonella spp y Escherichia ecoli* por la mala acción inmunológica (8).

La infección por Escherichia coli desencadena una respuesta inflamatoria en los bronquios y los alvéolos, lo que provoca hinchazón, enrojecimiento y una afluencia

de células inmunitarias. La actividad bacteriana y la respuesta del sistema inmunológico pueden dañar los tejidos pulmonares, provocando la alteración de los tejidos y la destrucción celular, lo que se puede comparar con lo expresado en el estudio histopatológico, con el engrosamiento de los septos alveolares y la ruptura de los mismos (atelectasia). La literatura tambien habla de que, en casos graves, pueden formarse abscesos en el tejido pulmonar debido a la invasión bacteriana, creando bolsas localizadas de infección y daño tisular. Todo lo anterior concuerda con lo encontrado en el paciente, ya que en él se encontraron células inflamatorias al igual que perdida de epitelio bronquial y hemorragia, así como la presencia de edemas (9).

## Bibliografía

1. Mejía Aragón, M. G. (2008). Frecuencia de enfermedades con lesiones respiratorias diagnosticadas en necropsias de perros realizadas en el departamento de patología de la Facultad de Medicina Veterinaria y Zootecnia, período 2000-2005 (Doctoral dissertation, Universidad de San Carlos de Guatemala).
2. Reyes Bolívar, C. F. (2017). Manejo de un paciente canino con enfermedad inflamatoria intestinal (Doctoral dissertation, Corporación Universitaria Lasallista).
3. Beltrán Mora, D. S., & González Niño, L. F. (2022). Algunos síndromes paraneoplásicos en perros.
4. Buitrago, M., & Santamarina, G. (2014). Parvovirosis canina: diagnóstico anatomopatológico en el Hospital Escuela de la Universidad Austral de Chile. Archivos de Medicina Veterinaria, 46(2), 289-296. https://dx.doi.org/10.4067/S0301-732X2014000200015 [En español]
5. Gil, S., Fernández, A., García, A., Pérez, C., García, M. E., Bringas, M. & Panadero, R. (2012). Estudio clínico-patológico de una epidemia de parvovirosis en perros en Asturias. Enfermedades Infecciosas y Microbiología Clínica, 30(2), 62-68. https://doi.org/10.1016/j.eimc.2011.10.003 [En español]
6. Pizarro, M., & Tello, R. (2019). Parvovirus canino: análisis de 150 casos clínicos. Revista de Investigaciones Veterinarias del Perú, 30(1), 288-299. https://doi.org/10.15381/rivep.v30i1.15338 [En español]
7. Zachary JF, McGavin MD, editores. Pathologic basis of veterinary disease. 5a ed. San Luis, MO, Estados Unidos de América: Mosby; 2011.
8. Chi SunYun, B. M. M. H. S. L. B. K. &. K. L., 2023. Characterization of the pathogenicity of extraintestinal pathogenic Escherichia coli isolates from pneumonia infected lung samples of dogs and cats in South Korea. nature portffolio.
9. Arias, D. M. C., 2022. Parvovirus canino reporte de caso clínico, Caldas, Antoquia: Unilasallista Corporación Universitaria.

## Lesiones macroscópicas

Fig. 1 Canino en decúbito lateral izquierdo.

Fig. 2 Mucosa gingival pálida.

Fig. 3 Rastros de diarrea en área perianal (flecha)

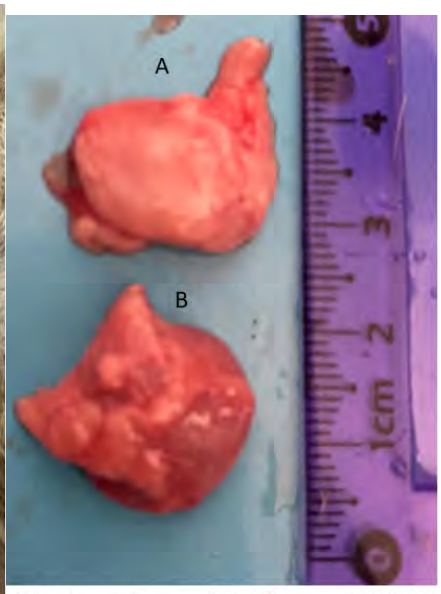


Fig.4 A. Nódulo linfático supraclavicular izquierdo sin cambios, B. nódulo linfático supraclavicular derecho de tonalidad rojiza.

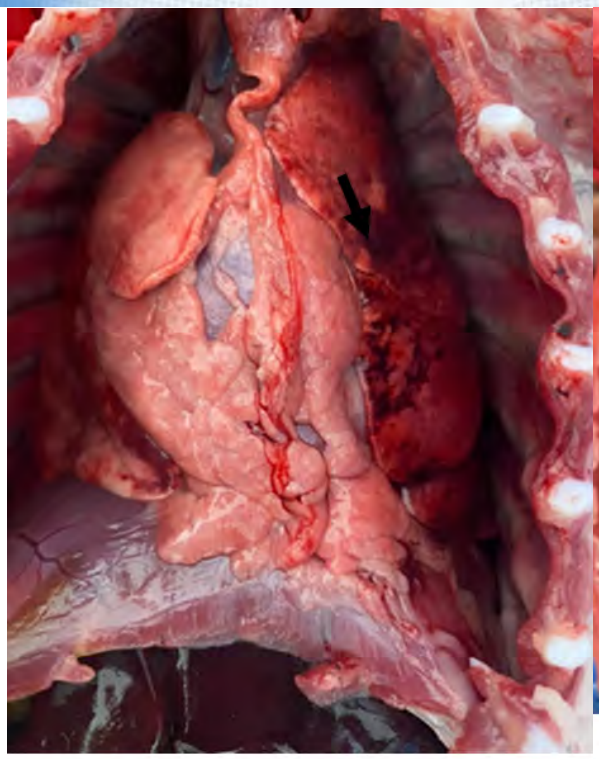

Fig. 5 Vista ventral de la cavidad torácica, en la que se observa congestión del pulmón izquierdo (flecha).

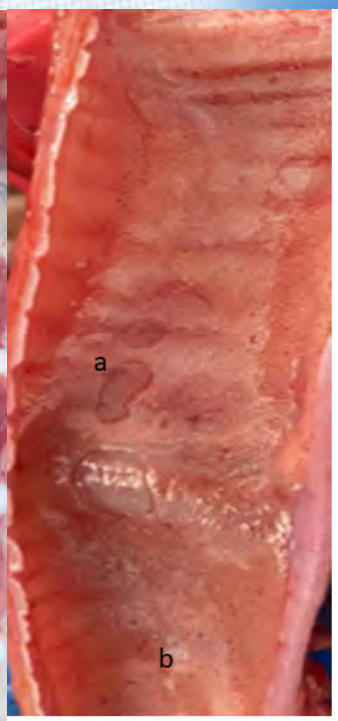


Fig. 6 Extremo caudal de tráquea con ulceras (a) y edema espumoso (b).

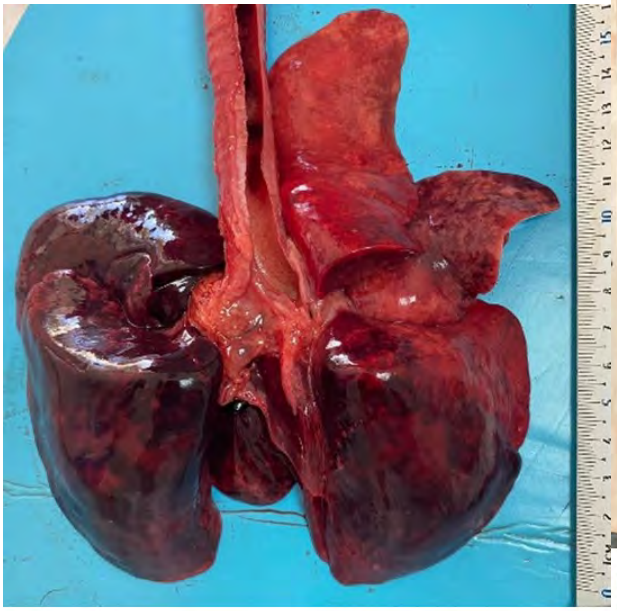

Fig. 7 Vista dorsal de pulmones hiperémicos.

Fig. 8 Aparato digestivo, donde se observa el estomago con petequias en la curvatura mayor, el intestino de color rosa con petequias rojas y las paredes engrosada del mismo (necrosis y enteritis)

Fig. 9 Duodeno con presencia de ulceras (flechas).

Fig. 10 Íleon engrosado, con necrosis.

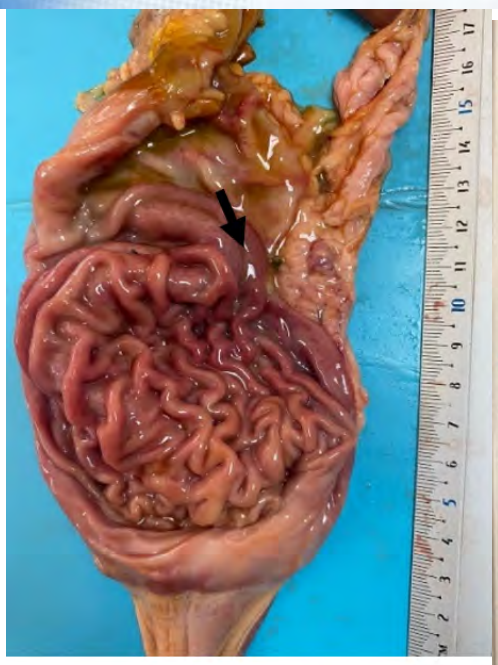

Fig. 11 Área glandular de estómago congestionado (flecha)

Fig. 12 Bazo con los focos de pulpa blanca visibles (flechas)

## Lesiones microscópicas

**Img.1- Musculo cardiaco:**
Hemorragia (flecha)
Necrosis de las fibras musculares (microinfarto)(silueta)

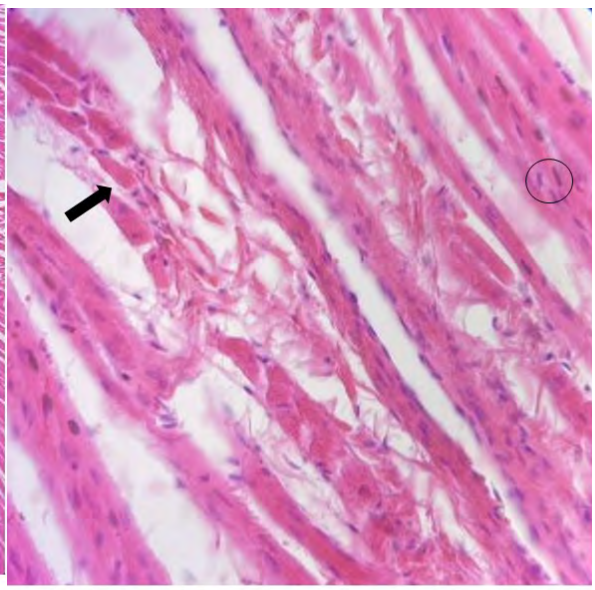

**Img.2 - Musculo Cardiaco**
Disociación de fibras musculares (necrosis) (flecha)
Núcleos cuadrados (infección viral) (circulo)

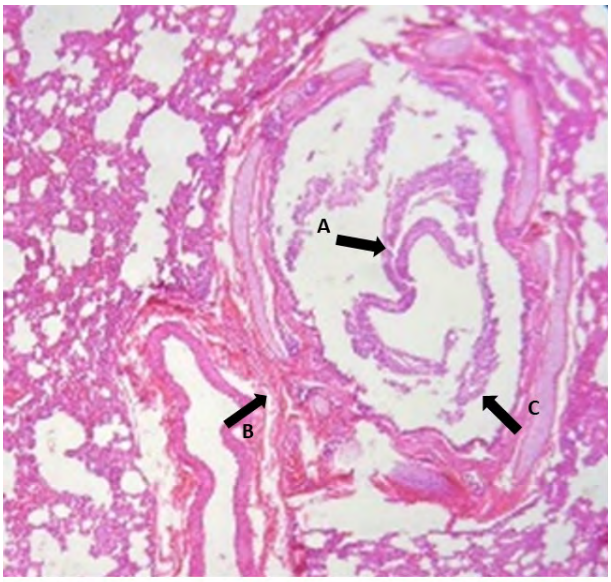


**Img.3- Pulmones**
A)Perdida del epitelio del bronquiolo
B)Acumulo de fibrina
C)Bronquiolo litis

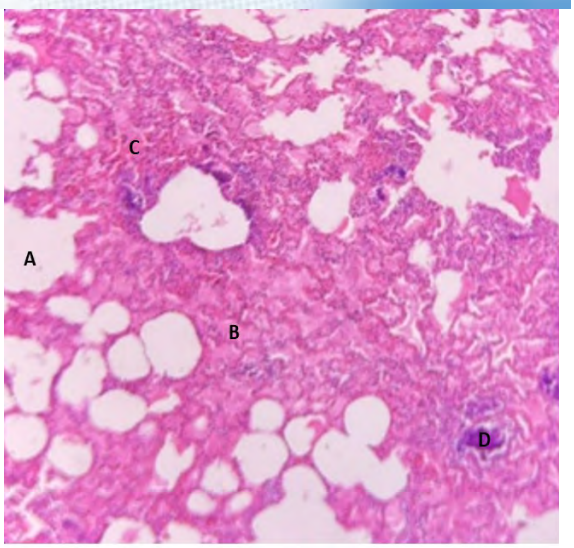


**Img.4- Pulmón**
A)Atelectasia
B) Edema
C)Hemorragia
D) Infección por bacterias

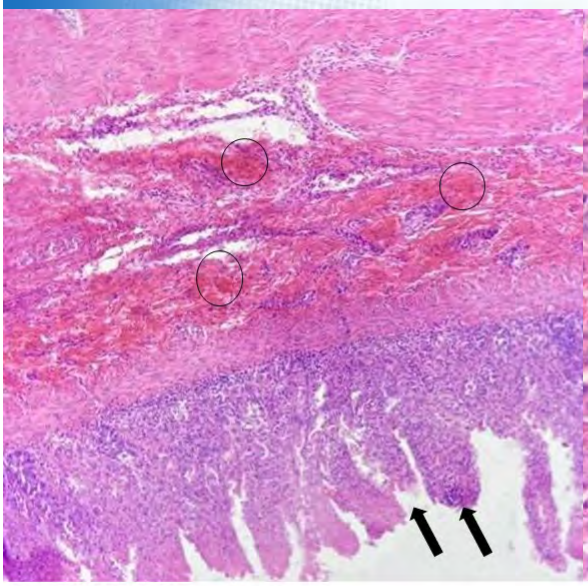

**Img.5-Intestino**
Fusión y necrosis de las vellosidades (flecha)
Hemorragia en la submucosa (círculos)

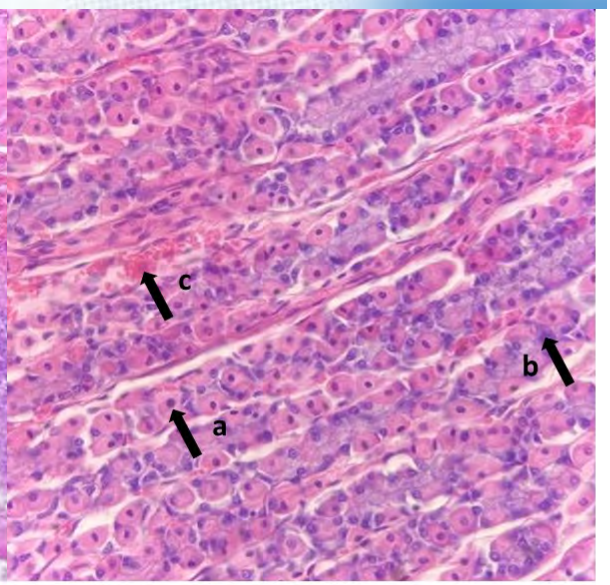


**Img.6-Intestino**
a) Hipercromasia
b) Proliferación de linfocitos
c) Presencia de bacilos

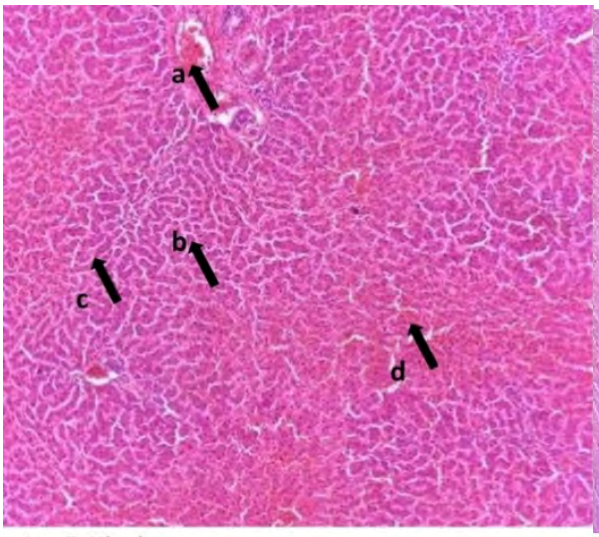


**Img.7- Hígado**
a) Congestión grave en triada hepática
b) Picnosis
c) Disociación de cordones hepáticos
d) Hemorragia

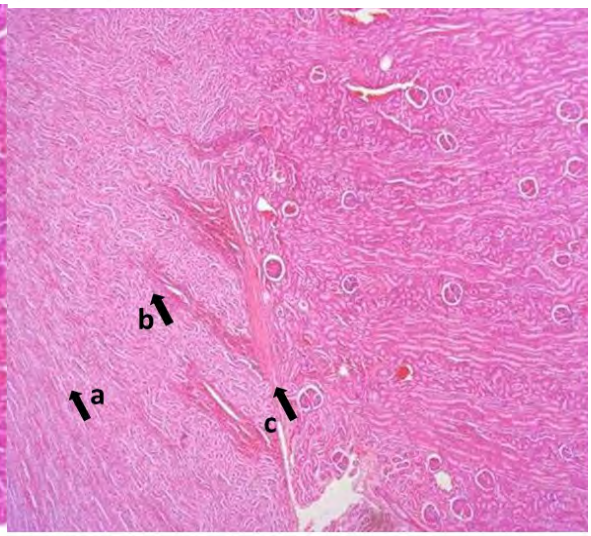


**Img.8- Riñón**
Hemorragia generalizada
a) Necrosis en túbulos contornéales
b) Necrosis en medula
c) Necrosis en corteza

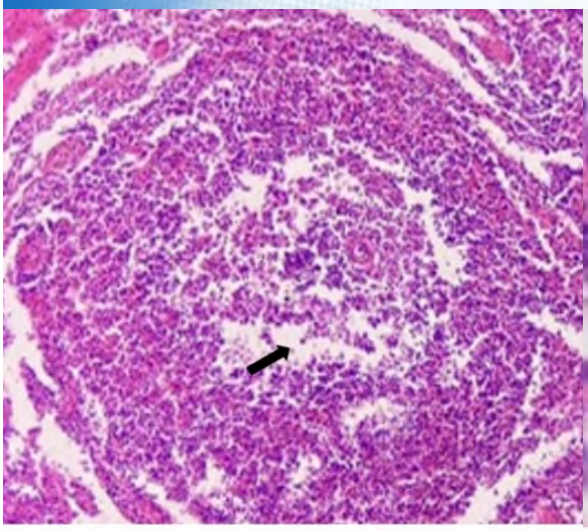

**Img.9- Bazo:**
Depresión Linfoides, perdida de centros germinales en poblaciones de leucocitos

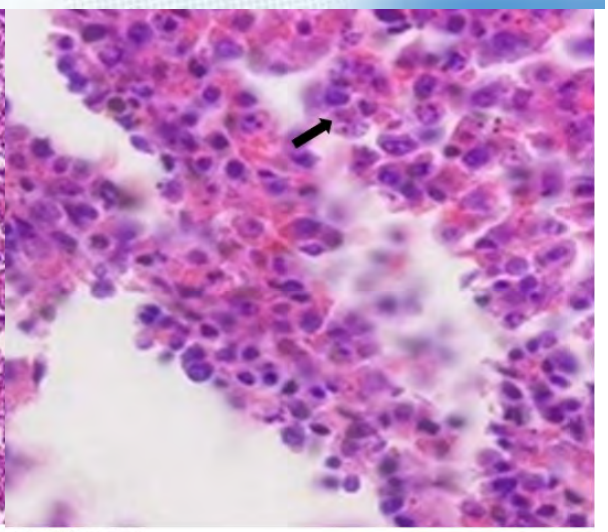

**Img.10- Bazo:**
Células con núcleos fragmentados
Cambios en la afinidad tintorial de los núcleos

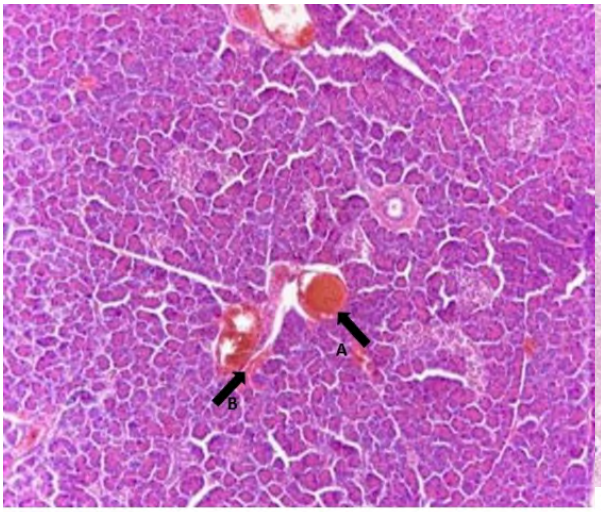


**Img.11- Páncreas**
A) Congestión grave generalizada
B) Hemorragias multifocales

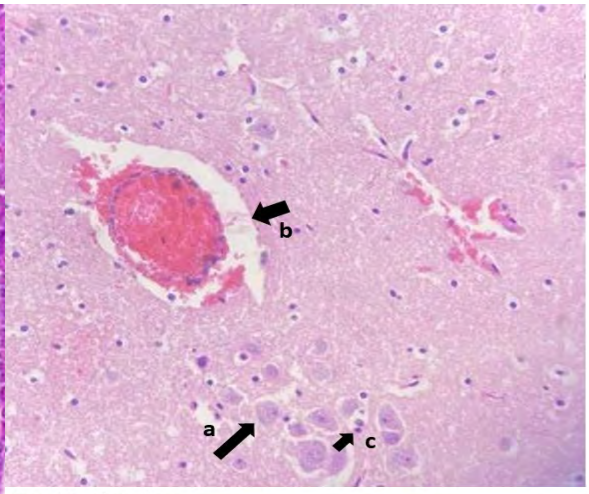


**Img.12- Cerebro**
a) Degeneración neuronal
b) Edema perivascular
c) Satelitosis

# PARASITOSIS EN UNA CORDERA

**Mendoza HMA*[1], Candanosa IEA[1]**
[1]Centro de Enseñanza, Investigación y Extensión en Producción Animal en Altiplano CEIEPAA, Facultad de Medicina Veterinaria y Zootecnia, Universidad Nacional Autónoma de México
**Correspondencia: mvz.mendoza19@gmail.com**
**Presenta: Manuel Alejandro Mendoza Herrada**

## Resumen
Se presenta el caso de una cordera con historia clínica de anorexia, fiebre y dolor. Se realizó un perfil integral reportando anemia y neutrofilia, así como un estudio coproparasitoscópico con resultado de 19,700 huevos de estrongílidos por gramo de heces. Debido al deterioro progresivo del estado del espécimen, esta fue sometida a eutanasia química y posteriormente fue realizado el estudio post mortem. La mucosa palpebral y oral se apreció rosa pálida a blanca. La cavidad pericárdica presentó 2.0 a 3.0 ml de líquido, además de escaso a nulo tejido adiposo en el surco coronario. En la superficie de la serosa del rumen y vejiga se presentaron metacestodos de aproximadamente 4.0 cm de diámetro. La mucosa abomasal contenía numerosos nematodos; muchos de estos tenían un tubo digestivo rojo entrelazado con un sistema reproductor blanco. El intestino delgado y grueso exhibieron múltiples nódulos blancos que protruían hasta la serosa. En la evaluación microscópica, los nematodos presentes en el abomaso estaban formados por una cutícula, músculos platimiarios, pseudoceloma, un sistema digestivo y reproductor. Los nódulos en el intestino grueso correspondían a focos de necrosis caseosa en donde se apreciaron de manera ocasional larvas de nematodos formados por una cutícula, músculos platimiarios, pseudoceloma, cordones laterales vacuolados, y un sistema digestivo y reproductor. Los metacestodos presentaban un tegumento y un escólex. La correlación clínica, macroscópica y microscópica permitió el diagnóstico de una parasitosis asociada a agentes compatibles con *Haemonchus contortus*, *Oesophagostomum columbianum* y el metacestodo *Cysticercus tenuicollis*.

## Historia clínica
Ovino (*Ovis aries*) de cuatro meses de edad, hembra con historia clínica de anorexia, fiebre y dolor, y tratamiento con ectoparasiticida piretroide tópico diluido con agua en las orejas debido a problemas con garrapatas. Debido al deterioro progresivo del estado del espécimen, esta fue sometida a eutanasia química y se envió al Centro de Enseñanza, Investigación y Extensión en Producción Animal en Altiplano (CEIEPAA), Tequisquiapan, Querétaro, donde posteriormente se realizó el estudio post mortem del cadáver.

**Pruebas complementarias**

Los resultados del hemograma fueron anemia, leucocitosis por neutrofilia con desviación a la izquierda por inflamación aguda. En el estudio coproparasitoscópico (flotación) se reportaron 19,700 huevos de estrongílidos por gramo de heces (Figura 1).

Durante la necropsia, la mucosa palpebral y oral se apreció rosa pálida a blanca (Figura 2 A); mientras que en la región perianal había escaso material traslúcido y mucoso. La cavidad pericárdica presentó aproximadamente 2.0 a 3.0 ml de líquido amarillo y traslúcido; así como, escaso a nulo tejido adiposo en el surco coronario (Figura 2 B y C). En la superficie serosa de rumen y vejiga presentaron un metacestodo de aproximadamente 4.0 cm de diámetro con superficie blanca, contenido blanco traslúcido y un escólex invaginado (Figura 3). La mucosa abomasal mostraba pliegues engrosados con abundante moco y material café rojizo, en donde se evidenciaron numerosos nematodos de aproximadamente 0.5 a 1.5 cm de longitud; gran cantidad de estos presentaban un tubo digestivo rojo entrelazado con un sistema reproductor blanco (Figura 4). El intestino delgado (yeyuno) y grueso presentaron múltiples nódulos blancos en la serosa, de aproximadamente 0.5 hasta 2.5 cm de diámetro, algunos se apreciaban en la mucosa; además, se evidenció congestión en un segmento del yeyuno medial (Figura 5). La superficie y el parénquima hepático eran café pálido con patrón lobulillar evidente, mientras que el páncreas era rosa pálido.

En la evaluación microscópica se apreciaron áreas discretas de erosión en la mucosa abomasal, así como infiltrado linfoplasmocítico en la lámina propia (Figura 6A). Los nematodos presentes en el abomaso estaban formados por una cutícula, músculos platimiarios, pseudoceloma, y un sistema digestivo y reproductor (Figura 6 B y C). Extensas áreas del parénquima hepático exhiben numerosos lobulillos con degeneración y necrosis centrolobulillar. Los nódulos presentes en el intestino correspondían a focos de necrosis caseosa ubicados en la submucosa, los cuales desplazaban la capa muscular y serosa. Estos estaban delimitados por macrófagos, neutrófilos, linfocitos y células plasmáticas; además, rodeados por una cápsula fibrosa (Figura 7A). De manera ocasional e inmersos en las áreas de necrosis, se apreciaron larvas de nematodos conformados por una cutícula, músculos platimiarios, pseudoceloma, cordones laterales vacuolados, con un sistema digestivo y reproductor (Figura 7B). Los metacestodos presentaban un tegumento y un escólex (Figura 7C).

**Diagnósticos diferenciales**

Se consideró *Haemonchus contortus, Ostertagia* spp, *Trichostrongylus axei, Oesophagostomum* spp*, Cysticercus tenuicollis, Cysticercus ovis* y quiste hidatídico.

**Diagnóstico integral**

La correlación clínica, los hallazgos macroscópicos y microscópicos permitieron establecer el diagnóstico de una parasitosis asociada a agentes compatibles con *Haemonchus contortus*, *Oesophagostomum columbianum* y el metacestodo *Cysticercus tenuicollis*.

**Discusión del caso**

La hemoncosis es la enfermedad causada por un parásito gastrointestinal llamado *Haemonchus contortus (H. contortus)*, perteneciente al filo Nematoda y a la familia Trichostrongylidae.[1,2] Dicho parásito se distribuye mundialmente, aunque es más importante en zonas tropicales y subtropicales. Este se localiza en el abomaso de ovejas, cabras, vacas, ciervos, camellos y llamas.[2] Comúnmente llamado "gusano de palo de barbería", debido al entrelazamiento macroscópico visible de su intestino hemático y útero blanco en la hembra; mientras que el macho es de un rojo intenso uniforme.[2,3,5] Las hembras miden entre 2.0 y 3.0 cm y los machos miden entre 1.0 y 2.2 cm de longitud. El huevo es de tamaño mediano (64-95 × 40-50 µm), tiene forma de elipse ancha y regular, con paredes laterales en forma de barril y polos anchos y aplanados. La cubierta quitinosa es delgada, ligeramente amarilla y lisa; el huevo contiene numerosos blastómeros que llenan casi la totalidad de su volumen.[3] En corderos, 2,000 a 3,000 gusanos constituyen una carga importante, mientras que, en ovejas y cabras adultas, 8,000 a 10,000 se asocian con una infección mortal.[5] Un recuento elevado de huevos, de 10,000 o más huevos por gramo, es típico de la hemoncosis. Las hembras son prolíficas en la puesta de huevos; estos, eclosionan en larva de primer estadio (L1) en el pasto y pueden desarrollarse hasta L3 en tan solo cinco días. Las L3 presentes en los pastos son ingeridas por el hospedero y penetran en el abomaso, donde permanecen latentes dentro de las glándulas gástricas. Tras el desarrollo a adultos, emergen a la luz del abomaso y se adhieren a la superficie del mismo, succionando sangre; además, estos encuentran pareja y comienzan a producir huevos para reiniciar el ciclo. El período prepatente es de 2 a 3 semanas en ovejas.[1,3] La patogenicidad de la infección por *Haemonchus* se debe a la actividad hematófaga, que causa anemia e hipoproteinemia.[5] Cada gusano extrae aproximadamente 0.05 ml de sangre al día por ingestión y filtración de las lesiones, a lo que, una oveja con 5,000 *H. contortus* puede perder 250 ml de sangre al día.[3] Si la tasa de pérdida de sangre supera la capacidad hematopoyética del huésped, ya sea porque el desafío es abrumador o porque la respuesta se ve afectada por una nutrición deficiente, un fenotipo defectuoso o estrés, la anemia progresiva conduce rápidamente a la muerte.[2] Los corderos suelen ser los miembros más gravemente afectados del rebaño, pero las ovejas mayores bajo estrés también pueden presentar anemia mortal.[2] En la necropsia, los animales con hemoncosis presentan palidez asociada a la anemia,

evidente en la conjuntiva y en tejidos internos. El hígado está pálido y friable. Suele haber edema en tejido subcutáneo y mesenterio, así como hidrotórax, hidropericardio y ascitis, reflejo de la hipoproteinemia grave. El contenido abomasal suele ser líquido y marrón rojizo oscuro debido a la presencia de sangre. Los pliegues abomasales pueden estar edematosos debido a la hipoproteinemia, y se observan áreas focales de hemorragia en la superficie. En animales muertos bien conservados, los parásitos vivos serán visibles, retorciéndose en la superficie de la mucosa; si están muertos, son menos evidentes y se encuentran libres en el contenido. Microscópicamente, se observa abomasitis erosiva con aumento del número de linfocitos mucosos y submucosos, eosinófilos y mastocitos. Se observa edema en muchos órganos y necrosis hepática centrolobulillar debido a la anemia y la hipoxia resultante.[5]

Los miembros del género *Oesophagostomum* infectan a ovejas, ganado vacuno y cerdos. Dos especies en ovejas, *Oesophagostomum columbianum* (*O. columbianum)* y *Oesophagostomum venulosum*, son las más significativas; la primera es considerablemente más patógena. Este parásito está distribuido mundialmente, pero es más importante en zonas tropicales y subtropicales.[5] *O. columbianum* pertenece al filo Nematoda y a la familia Strongylidae; se localiza en el intestino grueso. Son llamados gusanos nodulares, porque sus larvas tienden a formar nódulos subserosos característicos de la enfermedad.[3,4] Los gusanos adultos son robustos y blanquecinos, las hembras miden entre 1.5 y 2.2 cm y los machos miden entre 1.2 y 1.7 cm de longitud. El huevo es liso, incoloro con cáscara fina y tamaño mediano (70-89 × 36-45 µm). Tiene forma de elipse ancha regular con paredes en forma de barril y polos anchos y redondos, y contiene de 8 a 16 blastómeros.[3] El huevo eclosiona en el suelo, liberando la L1, esta muda a L2, y al L3 infectivo. La infección se produce por ingestión de L3, estas penetran la pared intestinal y se enquistan profundamente en la mucosa, lo que provoca la formación de nódulos inflamatorios en la pared intestinal. Aproximadamente, una semana después, mudan a L4, emergen y maduran hasta convertirse en adultos en el colon. El período prepatente es de 5 a 7 semanas. [3,5] Debido que la enfermedad aguda se presenta durante el período prepatente, no suelen encontrarse huevos de *Oesophagostomum* spp. en las heces; contrario en la enfermedad crónica, en donde sí hay huevos.[3]

Los gusanos adultos en el colon pueden ser patógenos para los corderos, la presencia de tan solo unos pocos cientos de *O. columbianum* se asocia con anorexia diarrea y problemas de crecimiento.[5] Puede presentarse colitis ulcerosa. En la necropsia, el cadáver está demacrado, los linfonodos mesentéricos están agrandados y la mucosa colónica está engrosada, congestionada y cubierta por una capa de moco en la que se encuentran dispersos los gusanos.[3] Microscópicamente se observa hiperplasia de células caliciformes y la lámina propia contiene infiltrado inflamatorio mixto con numerosos eosinófilos. Los nódulos se encuentran principalmente en el intestino grueso; estos miden entre 0.5 a 3.0 cm de diámetro y están compuestos por un núcleo

central de necrosis caseosa y mineralizada, eosinófilos, células gigantes y macrófagos, a menudo centrados en la larva (o su remanente), y rodeados por una fina cápsula fibrosa. Los nódulos en las capas más profundas del intestino se proyectan desde la superficie serosa y pueden adherirse a asas intestinales adyacentes o a otros órganos, y rara vez pueden provocar invaginación intestinal o peritonitis. Sin embargo, en la mayoría de los casos, los nódulos son hallazgos incidentales en la necropsia.[5] Por otro lado, dichos nódulos inutilizan los intestinos para su procesamiento como pieles para embutidos y material de sutura quirúrgica.[3] Se pueden encontrar nódulos similares en el hígado, los pulmones, el mesenterio, intestino delgado y linfonodos mesentéricos.[5,6]

La *Taenia hydatigena (T. hydatigena)*, sinónimo *Taenia marginata*, *Cysticercus tenuicollis* (*C. tenuicollis)*, pertenece al filo Platyhelminthes, clase Cestoda y a la familia Taeniidae. Se distribuye mundialmente y se localiza en la cavidad abdominal y el hígado de ovejas, cabras, vacas, ciervos, cerdos y caballos (hospederos intermediarios), así como en el intestino delgado de perros, zorros, lobos y hienas (hospederos definitivos). La *T. hydatigena* mide hasta 5.0 m de longitud. El metacestodo maduro (*C. tenuicollis*) mide de 1.0 cm hasta 6.0 a 7.0 cm de diámetro, contiene un líquido acuoso y un escólex invaginado con un cuello largo.[3]

Los rumiantes se infectan al consumir pastos con heces que albergan huevos de *T. hydatigena*. Las oncosferas son transportadas por la sangre al hígado, migran a través del parénquima por varias semanas a medida que se desarrollan antes de emerger a la superficie de este órgano y adherirse al peritoneo en cualquier parte de la cavidad abdominal. Los perros y los cánidos salvajes se infestan al consumir el metacestodo en el hospedero intermediario. El ciclo de vida completo de esta taenia es de alrededor de 7 a 8 meses.[3,5] Con poca frecuencia, un gran número de *C. tenuicollis* migran simultáneamente en el hígado de la oveja, produciendo hepatitis y que a menudo es mortal.[3] El hígado presenta aspecto moteado debido a los trayectos hemorrágicos subcapsulares y parenquimatosos. En raras ocasiones, los animales pueden desangrarse en la cavidad abdominal, o la necrosis hepática puede predisponer al desarrollo de la enfermedad negra o hemoglobinuria bacilar. Generalmente, pocos metacestodos se encuentran adheridos al epiplón, el mesenterio intestinal y la superficie serosa de órganos abdominales.[3,5] Por lo que, este metacestodo rara vez causa una enfermedad manifiesta, y la principal pérdida económica se debe al decomiso del hígado o la canal en el matadero.[3]

La presencia de enfermedades parasitarias en los pequeños rumiantes, es un indicador de pérdida de bienestar y con lleva a pérdidas económicas, debido al efecto negativo en los parámetros productivos y reproductivos. La falta de empleo del laboratorio y el uso indriscriminado de desparasitantes, han ocasionado la resistencia parasitaria y dificultando su control.

## Bibliografía


1. Bliss DH. Large Animal Parasitology: Procedures for Veterinary Technicians. Hoboken: Wiley-Blackwell; 202
2. Bowman DD. Georgis' Parasitology for Veterinarians. 11th ed. St. Louis: Elsevier; 2021.
3. Otranto D, Wall R. Veterinary Parasitology. 5th ed. Hoboken: Wiley-Blackwell; 2024
4. Zachary JF. Pathologic Basis of Veterinary Disease. 6th ed. St. Louis: Elsevier; 2017
5. Grant Maxie M, editor. Jubb, Kennedy & Palmer's Pathology of Domestic Animals. 6th ed. St. Louis: Elsevier; 2016.
6. Joint Pathology Center. Veterinary Systemic Pathology Online: D-P29 (NP), Cynomolgus monkey (*Macaca fascicularis*), Colonic oesophagostomiasis [Internet]. Silver Spring: JPC; c2024 [citado 12 abr 2026]. Disponible en: https://www.askjpc.org/vspo/show_page.php?id=dTR2clFUUXMxL3ZmTHlhdFJXbnJrQT09

7.




**Figura 1. A y B)** Coproparasitoscópico. Se aprecian gran cantidad de huevos de estrongílidos. C) Los huevos tienes forma elipsoidal y contiene numerosos blastómeros.

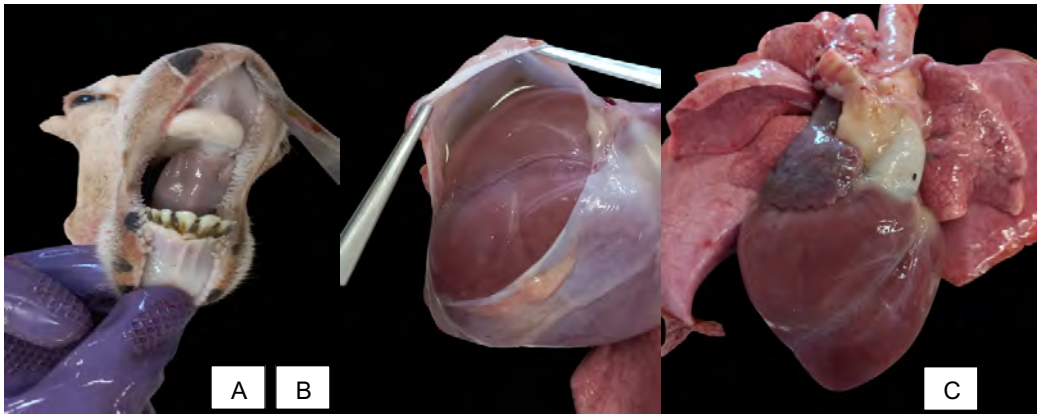


**Figura 2. A)** La mucosa oral se aprecia rosa pálida a blanca. **B)** La cavidad pericárdica presenta líquido amarillo y translúcido. **C)** Escaso a nulo tejido adiposo en el surco coronario.

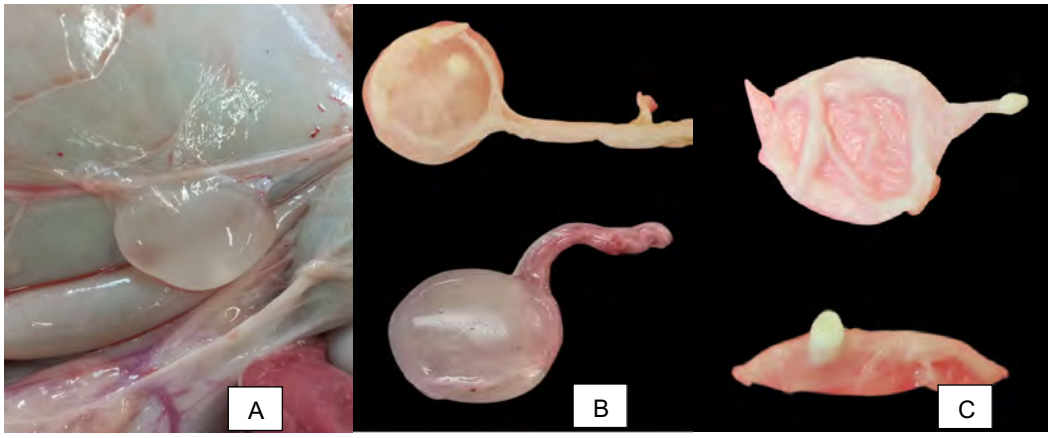

**Figura 3. A)** La superficie serosa del rumen presenta un metacestodo de aproximadamente 4.0 cm de diámetro. **B y C)** Exhibe superficie blanca, contenido blanco translúcido y un escólex invaginado.

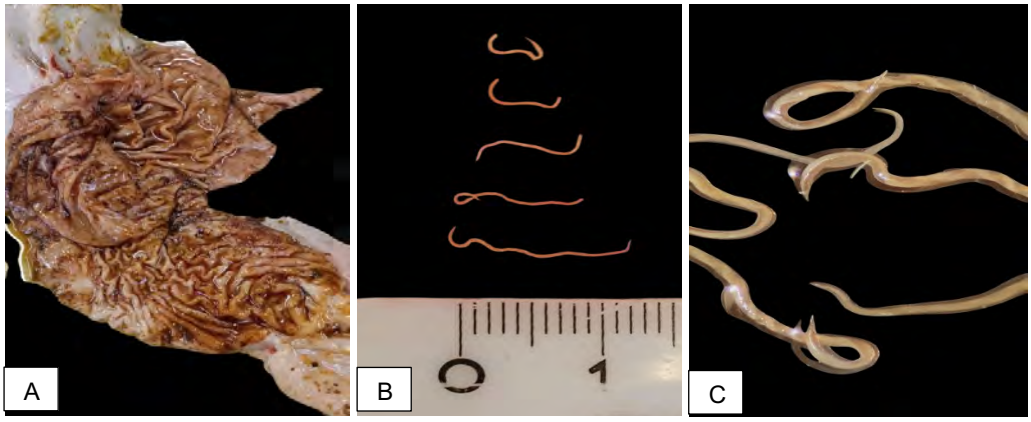


**Figura 4. A)** La mucosa abomasal exhibe moco, material café rojizo y numerosos nematodos. **B)** Los nematodos miden de 0.5 a 1.5 cm de longitud. **C)** Muchos de estos tienen un tubo digestivo rojo entrelazado con un sistema reproductor blanco.

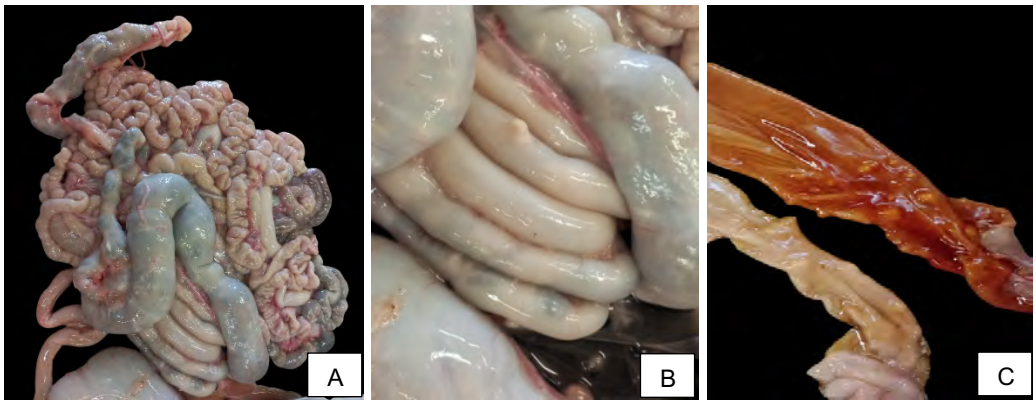


**Figura 5. A y B)** El intestino delgado (yeyuno) y grueso presentaron múltiples nódulos blancos en la serosa. **C)** Algunos nódulos se aprecian en la mucosa yeyunal, la cual exhibe congestión.

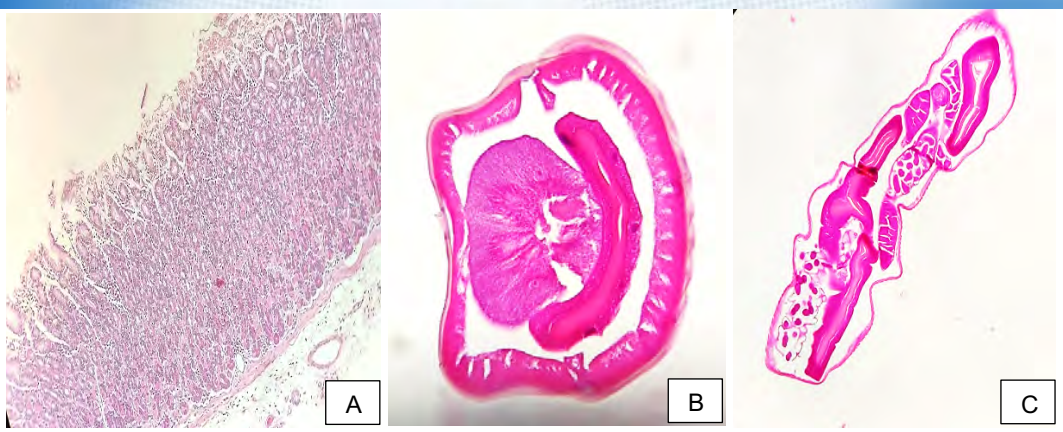


**Figura 6. A)** Discreta erosión en la mucosa abomasal. **B y C)** Los nematodos presentes en el abomaso están formados por una cutícula, músculos platimiarios, pseudoceloma, y un sistema digestivo y reproductor.

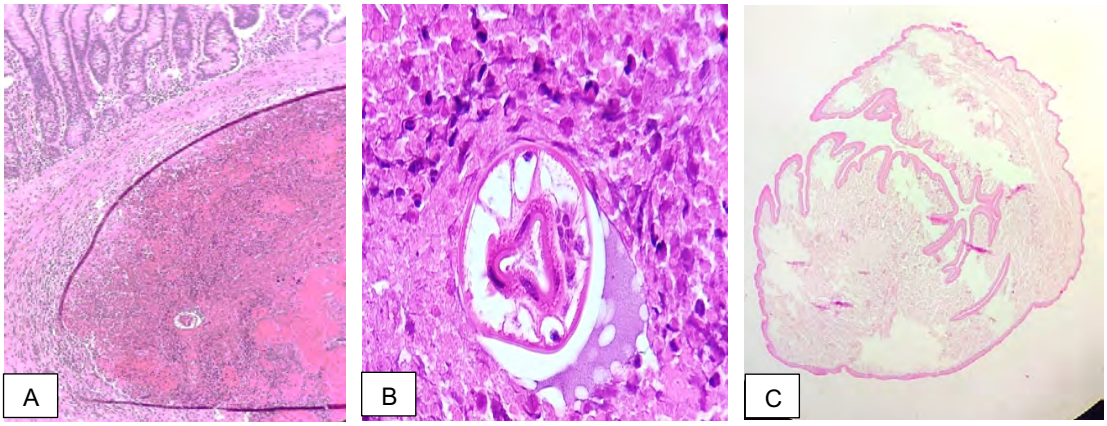


**Figura 7. A y B)** Nódulo presente en la submucosa del intestino grueso, corresponde a necrosis caseosa, delimitada por células inflamatorias y una cápsula fibrosa. Inmerso en el área de necrosis se aprecia una larva de nematodo conformado por una cutícula, músculos platimiarios, pseudoceloma, cordones laterales vacuolados, y un sistema digestivo y reproductor. **C)** Metacestodo presenta un tegumento y un escólex.

# Plasmocitoma esplénico canino: reporte de un caso

**Aguilar MD*[1], García MEM[1], León RHO[2] y López MP[2], León ZRS[1]**
[1] Centro de Diagnóstico Veterinario Bajío
[2] Pet´s Hospital Veterinary, Hotel & Spa
**Correspondencia: cdvbajio@gmail.com**
**Presenta: MVZ. Daniel Aguilar Marin**

## Resumen
Se describe el caso clínico de un Poodle, macho entero de 13 años con historia clínica de anorexia, depresión y vómito crónico con un mes de evolución. El examen físico reveló dolor abdominal. En las pruebas de laboratorio se informó hiperproteinemia marcada (138 g/L), hipoalbuminemia compensatoria (16 g/L) e hiperglobulinemia (122 g/L). Se realizó también electroforesis de proteínas en la que se apreció un pico monoclonal en la región gamma de 79.1 g/L. En el ultrasonido abdominal, el hallazgo más relevante fue la presencia de múltiples lesiones nodulares en todo el parénquima esplénico de ecogenicidad mixta. Después de realizar la esplenectomía, se remitió el órgano fresco para realizar evaluación histopatológica; se realizaron improntas para evaluación citológica por interés académico. Se complementó con inmunohistoquímica con los marcadores MUM1+/PAX5- con resultado inmunopositivo; el diagnóstico definitivo fue de plasmocitoma extramedular esplénico.

## Descripción de caso clínico
Se recibieron en el área de patología clínica del Centro de Diagnóstico Veterinario Bajío, las muestras sanguíneas de un perro, Poodle macho entero de 13 años con historia clínica de anorexia, depresión y vómito con evolución de un mes. En el examen físico general se informó dolor abdominal y depresión. Los hallazgos en el hemograma fueron anemia ligera 0.34 L/L (referencia 0.37-0.55 L/L) no regenerativa (reticulocitos 16 g/L,referencia 0-60 x10^9/L) y aumento de sólidos totales >120 g/L (referencia 60-75 g/L) por inflamación crónica; parte del valor de sólidos totales por gammopatía. Rouleaux 3+. Linfopenia 0.8 x10^9/L (referencia 1-4.8 x10^9/L) asociada a estrés. En la bioquímica sérica, se observó hiperproteinemia de 138 g/L (referencia: 56-75 g/L) por hiperglobulinemia de 122 g/L (referencia: 23-39 g/L), con hipoalbuminemia secundaria de 16 g/L (referencia: 29-40 g/L), cambios asociados a inflamación crónica; sin embargo, gran parte de la hiperglobulinemia se atribuyó a gammapatia. Por lo anterior, se complementó con electroforesis de proteínas en la que se reportó un pico monoclonal en la región gamma de 79 g/L (referencia 3-11 g/L) que es un hallazgo relacionado a neoplasias productoras de inmunoglobulinas como mieloma múltiple, plasmocitoma o linfoma B.

En la clínica se realizó ultrasonido abdominal, en el que los hallazgos más relevantes fueron múltiples lesiones nodulares anecoicas en el parénquima esplénico, por lo que se decidió realizar la esplenectomía. El bazo fue remitido sin fijar al Centro de Diagnóstico Bajío para evaluación histopatológica; por interés académico, se realizaron improntas y punciones del órgano para evaluación citológica mediante tinción de Wright.

**Pruebas complementarias:**

- Inmunohistoquímica

**Diagnósticos diferenciales**:

- Obstrucción por cuerpo extraño
- Pancreatitis

**Diagnóstico integral:**

- Plasmocitoma extramedular esplénico

**Discusión**

El bazo es uno de los órganos con mayor actividad oncológica en medicina veterinaria, representando el 7% de todos los tumores en perro y el 50% de todas las masas abdominales detectadas en la práctica clínica (Meuten, 2020; Giraud L, *et al,* 2025). Como principal neoplasia en este órgano se menciona al hemangiosarcoma mientras que las neoplasias de células redondas (como el linfoma o el plasmocitoma), suelen representar entre el 15 y 25% de los diagnósticos (3,4)

La identificación de una neoplasia de células redondas en el bazo (figuras 1 y 2) de un paciente geriátrico plantea un desafío diagnóstico, ya que morfológicamente, estas poblaciones pueden confundirse en algunos casos con linfomas de células B, histiocitomas viscerales o nódulos hiperplásicos benignos.

Los plasmocitomas extramedulares son considerados poco frecuentes y, a diferencia de los plasmocitomas cutáneos (que representan un 95%) (Meuten, 2020) la manifestación visceral suele tener un comportamiento más agresivo localmente.

En estudios anteriores, donde se analizaron tanto plasmocitomas extramedulares (cutáneos y viscerales) como mielomas múltiples, las razas con mayor predisposición fueron el pastor alemán, golden retriever, american cocker spaniel. Esta neoplasia no tiene predisposición de género (Meuten, 2020; Giraud L, *et al*, 2025), la edad promedio de incidencia suele ser a los 10 años, en un intervalo que va de los 8 a los 13 años (Stockhaus, 2017), concordando con la edad del paciente en este caso clínico.

Un punto importante para analizar es situar al paciente de estudio dentro de la clasificación oncológica actual, la cual divide estas neoplasias en tres entidades con comportamientos biológicos divergentes:

- Plasmocitoma cutáneo: es la presentación más común, generalmente solitaria y benigna. Rara vez se asocia con picos monoclonales o signos sistémicos (1,6).
- Plasmocitoma extramedular visceral: incluye localizaciones en el bazo, tracto gastrointestinal e hígado. Se caracteriza por una agresividad intermedia y una alta propensión (80-90%) a presentar gammapatías monoclonales severas y el síndrome de hiperviscosidad (Stockhaus, 2017).
- Mieloma múltiple (MM): es una neoplasia sistémica originada en la médula ósea, con afectación multicéntrica y pronóstico reservado (4).

Este caso se alinea perfectamente con la descripción del plasmocitoma extramedular visceral esplénico considerando los resultados obtenidos en estudios complementarios (pruebas de imagen, electroforesis de proteínas). Se señala que el bazo actúa como un "reservorio" clonal, en el que las células neoplásicas pueden alcanzar una densidad poblacional de tal magnitud, que su producción proteica iguala o incluso supera a la observada en casos de mieloma sistémico (7).

La concentración de proteínas totales de 138 g/L en nuestro paciente, es clasificada en la literatura como una hiperproteinemia extrema (8). El análisis de electroforesis de proteínas permite clasificar esta alteración, revelando un pico monoclonal en la región gamma de 79.1 g/L (4). Este pico representa la producción descontrolada y simultánea de una sola clase de inmunoglobulina por una clona neoplásica (4,7).

A diferencia de las gammapatías policlonales (asociadas a procesos infecciosos crónicos como la ehrlichiosis o leishmaniosis), la morfología de base estrecha y la magnitud de este pico de nuestro resultado confirman que una única unidad funcional neoplásica en el bazo está saturando el compartimento vascular. Este exceso proteico altera drásticamente las cargas electrostáticas de los eritrocitos, resultando en el fenómeno de Rouleaux (3+) identificado en el frotis sanguíneo. Valli *et al*. (2007) explican que estas proteínas de alto peso molecular neutralizan el potencial Zeta (cargas negativas superficiales) que normalmente mantiene a los eritrocitos separados por repulsión electrostática (8).

Otro punto importante de este caso es la relación entre los niveles proteicos y la viscosidad sanguínea. Se describe que la viscosidad no aumenta de forma lineal, sino de forma exponencial con la concentración de globulinas (4). Con un resultado de la fracción gamma en 79.1 g/L, el plasma del paciente experimenta una resistencia al flujo que compromete la perfusión en órganos con microvasculatura terminal. Vail *et al*. (2019) describen que las inmunoglobulinas, especialmente si presentan configuraciones poliméricas, incrementan el rozamiento interno del fluido sanguíneo, lo que dificulta su paso por los capilares (4).

Esta resistencia es la causa probable, fisiopatológica y directa de la anorexia y del vómito crónico reportados en la anamnesis. La hipoxia tisular por flujo sanguíneo lento afecta la mucosa gástrica; el estancamiento sanguíneo impide la oxigenación

celular adecuada y la remoción eficiente de metabolitos ácidos, lo que puede derivar en erosiones isquémicas y en malestar gastrointestinal persistente (4,5). Asimismo, la hipoalbuminemia (16 g/L) observada es una respuesta compensatoria clásica documentada: el hígado disminuye activamente la síntesis de albúmina para intentar equilibrar la presión oncótica extrema generada por las globulinas neoplásicas, evitando así un colapso circulatorio por edema o efusión masiva (8). La leve elevación de urea (9.9 mmol/L) se interpreta como una azotemia prerrenal secundaria a la hiperviscosidad que reduce la tasa de filtración glomerular (8).

Aunque la electroforesis confirmó el origen monoclonal de la gammapatía, la literatura sugiere que la inmunofijación puede ser una herramienta para identificar el tipo de inmunoglobulina (IgG, IgA o IgM). Esto es de gran importancia, ya que la IgA tiende a polimerizarse con mayor frecuencia, lo que exacerba los signos de hiperviscosidad en comparación con la IgG (5). Además, la inmunofijación permitiría detectar las proteínas de Bence-Jones (cadenas ligeras), que atraviesan el glomérulo y son altamente dañinas para el riñón, lo que proporcionaría una explicación adicional de la hiperuremia (4).

El estudio de inmunohistoquímica (IHC) en este caso, resulta un paso crítico y definitivo para la clasificación oncológica. Se destaca que el factor de transcripción MUM1, es el marcador más confiable y específico para identificar la diferenciación terminal hacia células plasmáticas en la especie canina (9). La positividad nuclear intensa observada en la población neoplásica (figura 4) indica que las células han superado el estadio de centro germinal y están funcionando para la síntesis masiva de proteínas.

Comparando estos hallazgos con el proceso de desarrollo linfocitario, la negatividad a PAX5 (Figura 5), es el resultado que confirma el diagnóstico de plasmocitoma. Según las investigaciones de Hock et al. (2022), PAX5 es el marcador “de oro” esencial para detectar la identidad y proliferación del linfocito B; su pérdida es una característica que indica que la célula reprogramó su funcionalidad citoplasmática hacia la vía secretora de inmunoglobulinas (10). Por lo tanto, el fenotipo MUM1+/PAX5- del paciente, no es solo una etiqueta diagnóstica, sino la explicación de la severa hiperproteinemia en la bioquímica sérica, confirmada después por electroforesis de proteínas, con el resultado de gammapatía monoclonal.

Una de las mayores interrogantes en este caso, es determinar si la masa esplénica representa el foco primario o es una metástasis de un proceso medular. Para este paciente, la exclusión del mieloma múltiple se fundamenta en la ausencia de los indicadores del acrónimo clínico CRAB (Calcio elevado, Renal, Anemia, Bone/Hueso) (1,3):

- Calcio (homeostasis del calcio): El nivel de 2.67 mmol/L en el paciente se encuentra dentro de los parámetros de referencia. En el mieloma múltiple, las células plasmáticas intramedulares producen factores activadores de osteoclastos que inducen lisis ósea e hipercalcemia severa, un evento que no se asocia típicamente a plasmocitomas extramedulares viscerales (3,2).

- Anemia (compromiso hematopoyético): El hematocrito de 0.34 L/L indica una anemia leve. Se tiene descrito que, en el mieloma múltiple, la anemia suele ser profunda y acompañada de leucopenia o trombocitopenia debido a la ocupación masiva de la médula (mieloptisis) (3). La estabilidad de las otras líneas celulares, así como la ausencia de signos óseos, refuerza la ausencia de una invasión medular difusa.
- Renal (Azotemia): La leve elevación de urea (9.9 mmol/L) se interpreta no como una falla orgánica intrínseca, sino como una azotemia prerrenal secundaria a la hiperviscosidad sanguínea que reduce la tasa de filtración glomerular (6).

El pronóstico de este paciente tras la esplenectomía es significativamente más favorable en comparación con un diagnóstico de mieloma múltiple.

- Mieloma múltiple: Se considera una enfermedad crónica controlable pero no curable. Muchos pacientes sucumben a fallas renales o infecciones secundarias (3).
- Plasmocitoma esplénico: Según estudios retrospectivos de Stockhaus et al. (2017) y Giraud *et al*. (2025), la esplenectomía elimina la fuente primaria de la gammapatía. Si no hay evidencia de metástasis medular al momento de la cirugía, los niveles de proteína tienden a normalizarse en un periodo de 2 a 4 semanas, y el tiempo de supervivencia media puede superar los 2 años (5,2).

El diagnóstico de plasmocitoma extramedular esplénico en este paciente se fundamenta en la correlación entre los signos clínicos y una marcada alteración bioquímica de origen neoplásico. La hiperproteinemia extrema y el pico monoclonal de 79.1 g/L no solo permitieron clasificar la patología como una gammapatía monoclonal, sino que también explicaron la fisiopatología de los signos gastrointestinales mediante el síndrome de hiperviscosidad y el fenómeno de Rouleaux. La inmunohistoquímica fue el paso definitivo para la clasificación oncológica, en el que el fenotipo MUM1+/PAX5- confirmó la diferenciación terminal hacia células plasmáticas y la reprogramación celular hacia la vía de secreción de inmunoglobulinas.

Es fundamental destacar la importancia de los criterios CRAB para diferenciar esta entidad del mieloma múltiple; en este caso, la normocalcemia y la ausencia de mieloptisis permitieron establecer un pronóstico significativamente más favorable. Mientras que el mieloma múltiple se considera una enfermedad sistémica y crónica, el plasmocitoma esplénico puede resolverse mediante la esplenectomía. Al eliminar la fuente primaria de la clona neoplásica, se espera la normalización de los niveles proteicos en un periodo de 2 a 4 semanas, con una supervivencia media que puede superar los 2 años según la literatura consultada.

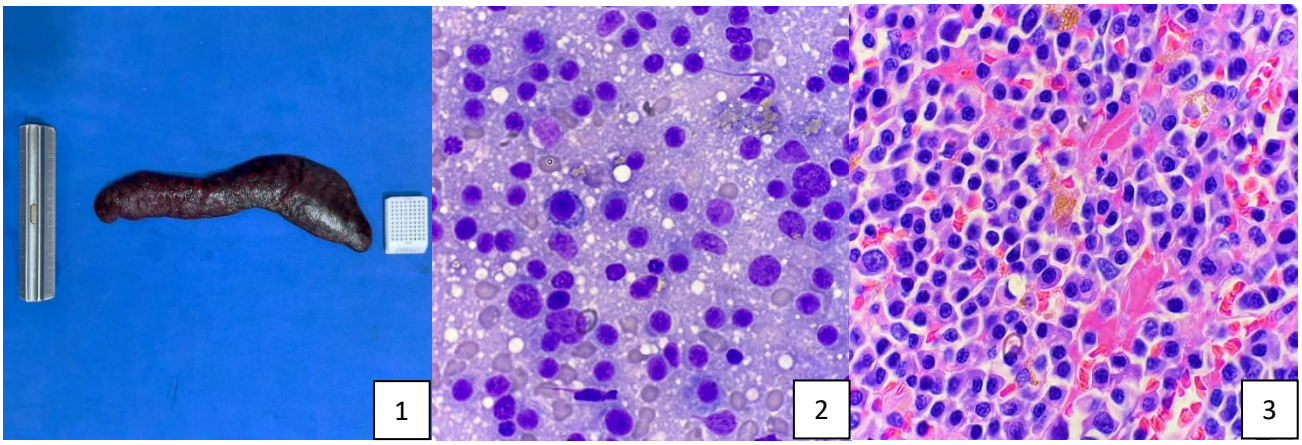
1
2
3

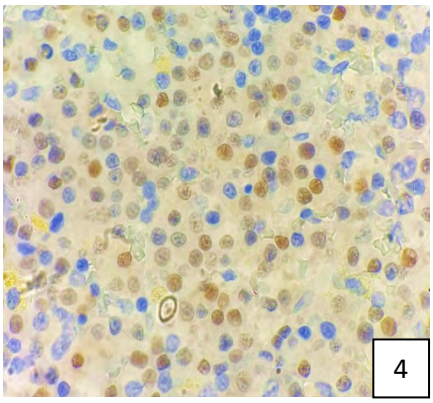
4

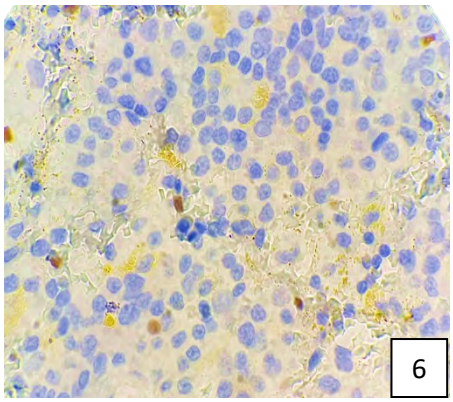
6

## Bibliografía


1. Meuten DJ. Tumors in Domestic Animals. 5th ed. Ames: Wiley-Blackwell; 2020.
2. Giraud L, et al. Comparative Analysis of Monoclonal Gammopathies: Extramedullary Plasmacytoma vs. Multiple Myeloma in 45 Dogs. J Vet Intern Med. 2025.
3. Vail DM, Thamm DH, Liptak JM. Withrow & MacEwen's Small Animal Clinical Oncology. 6th ed. St. Louis: Elsevier; 2019.
4. Valli VE, Kiupel M, Bienzle D, Wood RD. Veterinary Comparative Hematopathology. Ames: Wiley-Blackwell; 2007.
5. Stockhaus C, van den Broek W, Teske E. Splenic plasmacytoma in dogs: a retrospective study of 15 cases. J Small Anim Pract. 2017;58(8):440-445.
6. Musser ML, et al. Epidemiology and outcomes of extramedullary plasmacytomas in dogs: A multi-institutional study. Vet Comp Oncol. 2023;21(1):12-21.
7. Brloš M, Šoštarić-Zuckermann IC, Hohšteter M, et al. Clonal IgG lambda plasmacytoma with Mott cell differentiation and systemic involvement in a dog. Vet Clin Pathol. 2024;53(1):45-51.
8. Kaneko JJ, Harvey JW, Bruss ML. Clinical Biochemistry of Domestic Animals. 6th ed. San Diego: Academic Press; 2008.
9. Ramos-Vara JA, Miller MA, Valli VE. Immunohistochemical detection of multiple myeloma 1/interferon regulatory factor 4 (MUM1/IRF4) in canine plasmacytomas. Vet Pathol. 2007;44(6):875-84.
10. Hock M, Bauknecht A, Steiger K, et al. PAX5 and MUM1 expression in canine B-cell lymphomas and its diagnostic value. J Vet Diagn Invest. 2022;34(2):210-218.

# SARCOMA FUSOCELULAR DE PROBABLE ORIGEN MIOFIBROBLÁSTICO EN CARRILLO DE UNA PERRA (*Canis lupus familiaris*)

**Bernal RUT*[1], Alvarado QC[1], Zapote-Lima LE[2], Juárez RM[1]**
[1] Departamento de Patología, Facultad de Medicina Veterinaria y Zootecnia, Universidad Nacional Autónoma de México; [2] Práctica privada, VetSmileMx, Ciudad de México
**Correspondencia: mvzpvalvarado@gmail.com**

## Resumen del caso

Se describe el caso de una perra mestiza de 12 años que presentó aumento de volumen en el carrillo superior izquierdo (Figura. 1A). El análisis histopatológico de muestras incisionales reveló una neoplasia infiltrante, no encapsulada, compuesta por células fusiformes con notorio pleomorfismo, áreas de necrosis, inflamación y baja actividad mitótica, la cual comprometía la submucosa y el músculo esquelético. El diagnóstico inicial correspondió a un sarcoma fusocelular indiferenciado, sugiriéndose como principal diagnóstico presuntivo un probable leiomiosarcoma, en consideración con algunas características histomorfológicas observadas y con apoyo de la tinción tricrómica de Masson, en la cual las células neoplásicas mostraron predominantemente citoplasma rojo. No obstante, al realizar un panel de inmunohistoquímica, se observó inmunopositividad únicamente para vimentina y calponina, con ausencia de inmunomarcaje para actina de músculo liso (SMA), actina de músculo específico, desmina, S-100 y p63. Estos hallazgos permitieron descartar un origen muscular liso y otras neoplasias, orientando hacia un probable origen miofibroblástico de la lesión.

## Breve historia clínica

Perra mestiza (*Canis lupus familiaris*) de 12 años, castrada, que acude a consulta por la presencia de un tejido de nueva formación localizado en el carrillo superior izquierdo, de distribución predominantemente cutánea, pero con aparente compromiso parcial de la mucosa oral. La lesión se describió como firme, no dolorosa y de evolución desconocida, sin respuesta a tratamiento antiinflamatorio previo. Se optó por realizar la toma de muestra incisional mediante sacabocado, a partir de la mucosa oral.

## Pruebas complementarias

Se recibió un fragmento quirúrgico sin tejido de referencia, de 1.0 x 0.8 x 0.8 cm, cilíndrico, de bordes parejos y superficie irregular, blanco-amarillenta. Al corte, su superficie era fasciculada y blanca.

**Histopatología:** Se examinaron secciones histológicas teñidas con hematoxilina y eosina (H&E) de la muestra referida conformada por mucosa y submucosa oral, y músculo estriado esquelético, en donde expandiendo e infiltrando la submucosa, así como los fascículos musculares estriados, se observó un tejido de neoformación mal delimitado (Figura 1. B-D), no encapsulado, conformado por células mesenquimatosas organizadas en haces cortos entrecruzados y fascículos sostenidos por fino estroma de colágena. Estas tenían abundante citoplasma fusiforme, eosinofílico, de bordes parcialmente definidos, con proyecciones uni o bipolares, y un núcleo oval a serpentiforme, eucromático, con uno o más nucléolos evidentes. Se notó elevada anisocitosis y anisocariosis, evidente pleomorfismo, frecuentes bi o multinucleaciones, y una cuenta de dos mitosis en 15 campos 40x. Adicionalmente, se encontraron zonas de necrosis y hemorragia, alternadas con focos de fibroplasia, mismos que eran infiltrados por arreglos foliculares de linfocitos, plasmocitos y esporádicos macrófagos.

**Histoquímica:** Se realizó la tinción tricrómica de Masson, evidenciando marcado estroma de colágena densa que se tiñe de azul entremezclado con los fascículos de células neoplásicas, cuyo citoplasma se tiñó rojo (Figura. 2A).

**Inmunohistoquímica:** Se realizó un panel inmunohistoquímico que incluyó los marcadores vimentina, SMA, desmina, calponina, actina de músculo específico, S-100 y p63, observándose inmunopositividad únicamente para vimentina (Figura. 2B) y calponina (Figura. 2C). No se evidenció inmunomarcaje para los marcadores musculares, incluyendo SMA (Figura. 2D), desmina (Figura. 3A) y actina de músculo específico (Figura. 3B), lo cual excluyó el origen muscular liso inicialmente considerado. Finalmente, la ausencia de positividad para S-100 (Figura. 3C) y p63 (Figura. 3D) permitió descartar otras neoplasias, como el tumor maligno de la vaina nerviosa periférica (MPNST) y el melanoma, así como una lesión de origen mioepitelial (mioepitelioma maligno), respectivamente.

**Diagnósticos diferenciales**

Inicialmente, en el estudio histopatológico mediante H&E y la tinción tricrómica de Masson, se consideraron como diagnósticos diferenciales el leiomiosarcoma, el tumor maligno de la vaina nerviosa periférica (MPNST) y el fibrosarcoma. Otra lesión descrita que coincide con los hallazgos histomorfológicos observados es el tumor miofibroblástico inflamatorio; no obstante, en asociación con los marcados cambios sugestivos de malignidad y en correlación directa con los hallazgos inmunohistoquímicos previamente descritos, se añadió como diagnóstico diferencial un sarcoma de probable origen miofibroblástico.

**Diagnóstico integral**

Con base en todos los hallazgos observados en el estudio histopatológico, histoquímico e inmunohistoquímico, se estableció como diagnóstico presuntivo más

probable un sarcoma miofibroblástico. Hasta el momento de este escrito, se encuentra en consideración la realización de estudios de ultraestructura mediante microscopia electrónica de transmisión, para confirmar el diagnóstico de manera definitiva.

**Discusión del caso**

De manera inicial, debido al tipo de muestra recibida (biopsia incisional), no fue posible valorar la extensión completa de la lesión, en consecuencia, no era posible determinar su localizacion exacta con base en la descripción clínica-macroscópica, lo cual, en un momento se consideró como una lesión de compromiso mucocutáneo. No obstante, esto se descartó con la revaloración clínica de la lesión, estableciendo la localización en la piel del carrillo izquierdo, lo cual orientaría el diagnóstico hacia un sarcoma de tejidos blandos con extensión parcial hacia el vestíbulo oral.

Los sarcomas de tejidos blandos (STB) representan entre el 8% y el 15% de las neoplasias cutáneas y subcutáneas en perros, con una marcada capacidad de invasión local y un comportamiento biológico variable, dependiente de su grado histológico[1]. En el presente caso, la neoplasia mostró un patrón infiltrativo, no encapsulado, con compromiso de músculo esquelético, lo cual es consistente con el comportamiento descrito para este grupo tumoral.

Por otra parte, los tumores orales caninos constituyen aproximadamente el 6% de todas las neoplasias. En perros, los más comunes incluyen el melanoma, el carcinoma de células escamosas y el fibrosarcoma. Este tipo de neoplasias está ampliamente documentado en perro de razas grandes, con una mediana de edad de 8 a 10 años y una predilección notable en el Golden Retriever [1,2].

Los tumores de origen muscular en la cavidad oral, como el rabdomiosarcoma y el leiomiosarcoma, son extremadamente raros y representan menos del 1% de las neoplasias orales caninas. Los pocos reportes de rabdomiosarcoma se han documentado en la lengua y el área maxilofacial, siendo el subtipo alveolar el más repórtado[4]. El leiomiosarcoma primario en la cavidad oral es raro debido a la escasez de estructuras de músculo liso en localización. Diversos informes sugieren que las principales fuentes de músculo liso incluyen las paredes de los vasos sanguíneos, el tejido embrionario, el sistema vascular óseo y las glándulas salivales accesorias. Por lo general, estos tumores muestran inmunopositividad para vimentina, desmina y actina de músculo liso[5,6].

Considerando el diagnóstico presuntivo de este caso, el sarcoma miofibroflastico es un tumor mesenquimal maligno que suele desarrollarse principalmente en la cabeza y el cuello, y que está compuesto por miofibroblastos, lo cuales comparten características tanto de fibroblastos como de células musculares lisas[7]. En humanos, los sarcomas miofibroblásticos se clasifican en fibrosarcoma infantil, sarcoma miofibroblástico de bajo grado, sarcoma miofibroblástico de alto grado y tumor miofibroblástico inflamatorio[8].

De estos subtipos, el sarcoma miofibroblástico de bajo grado suele ser indoloro, de rápido crecimiento y se caracteriza por fascículos de células tumorales fusiformes con escasa infiltración de células inflamatorias. Estas características difieren de los tumores miofibroblásticos inflamatorios, los cuales presentan infiltración por proporciones variables de linfocitos, células plasmáticas e histiocitos. Estos últimos están bien descritos en humanos, se consideran pseudoneoplasias y generalmente se acepta que representan una respuesta inflamatoria aberrante o exagerada a alguna lesión tisular no identificada[9].

Existen dos informes de tumores miofibroblasticos inflamatorios en perros[9,10], localizados en la región retrobulbar y tejido subcutáneo del muslo, respectivamente. En ambos casos se reportó alta positividad a Vimentina y Calponina, con marcaje tenue para actina y desmina. Por otro lado, se han descrito dos informes de sarcomas miofibroblásticos de bajo grado[11,12], en 12 gatos y un perro que lo desarrolló en el labio superior, respectivamente; en este último se reportó infiltración por un pequeño número de células inflamatorias, compuestas por linfocitos y células plasmáticas, que infiltraban de manera difusa el tejido neoplásico. Se observó una fuerte inmunoreactividad citoplasmática para vimentina y la expresión citoplasmática para a-SMA fue heterogénea, con áreas débilmente marcadas y focos de positividad moderada, mientras que la calponina mostró una expresión débil y la desmina fue negativa.

Los miofibroblastos poseen características tanto de fibroblastos como de células musculares lisas y presentan inmunorreactividad variable para algunos marcadores de músculo liso, incluyendo a-SMA, calponina y desmina[13]. Debido a la escasez de informes sobre este tumor en la literatura veterinaria y a la heterogeneidad en su perfil inmunohistoquímico, es posible que esta entidad se encuentre infradiagnosticada o sea reportada bajo diferentes denominaciones.

Este caso subraya la importancia de un enfoque diagnóstico integral y destaca la necesidad de realizar más estudios que permitan orientar el tratamiento de estos tumores de baja incidencia.

## Referencias

1. Fonseca-Alves CE, et al. A review of canine soft tissue sarcomas. Front Vet Sci. 2024;11.
2. Liptak JM, Withrow SJ. Cancer of the gastrointestinal tract: section A, oral tumors. In: Withrow and MacEwen's Small Animal Clinical Oncology. 5th ed. St. Louis: Elsevier; 2013. p. 381–98.
3. Sathatum C, et al. Characteristics of canine oral tumors: insights into prevalence, types, and lesion distribution. J Adv Vet Anim Res. 2023;10(3):554–62.
4. Brockus CW, Myers RK. Multifocal rhabdomyosarcomas of the tongue and oral cavity in a dog. Vet Pathol. 2004;41(3):273–4.
5. Kim YJ, Cho KW, Jung DI, Lee HC, Hong IH, Hwang TS, et al. Oral leiomyosarcoma in a dog. J Biomed Transl Res. 2021;22(4):199–204.

6. Boy SC, Van Heerden WFP, Steenkamp G. Diagnosis and treatment of primary intraoral leiomyosarcomas in four dogs. Vet Rec. 2005;156(16):510–3.
7. Gómez-Oliveira G, Somoza-Martín M, Gandara-Rey JM, García-García A, Gandara-Vila P. Low-grade myofibroblastic sarcoma: Two rare tumors in two rare locations. Rev Esp Cir Oral Maxilofac. 2015;37(2):108-112.
8. Mentzel T, et al. Low-grade myofibroblastic sarcoma: clinicopathological analysis. Am J Surg Pathol. 2001.
9. Knight C, Fan E, Riis R, McDonough S. Inflammatory myofibroblastic tumors in two dogs. Vet Pathol. 2009;46(2):273–6.
10. Gartner F, Santos M, Gillete D, Schmitt F.. Inflammatory pseudotumour of the spleen in a dog. Vet Rec. 2002; 150:697-8.
11. Bell CM, Schwarz T, Dubielzig RR. Diagnostic features of feline restrictive orbital myofibroblastic sarcoma. Vet Pathol. 2011;48(3):742–50.
12. Tsuchiya T, Suzuki K, Hojo Y, Shiraki A, Imaoka M, Shibutani M, et al. Low-grade myofibroblastic sarcoma in the maxillary region of a dog. J Comp Pathol. 2012;147(1):42–5.
13. Hens-Aumente E, Leopoldo-Rodado M, Infante-Cossío P, Martínez-López A, García-Perla-García A. Sarcoma miofibroblástico cervical: extirpación quirúrgica y reconstrucción con colgajo supraclavicular pediculado en isla. Rev Esp Cirug Oral Maxilofac. 2011;33(3):134-136

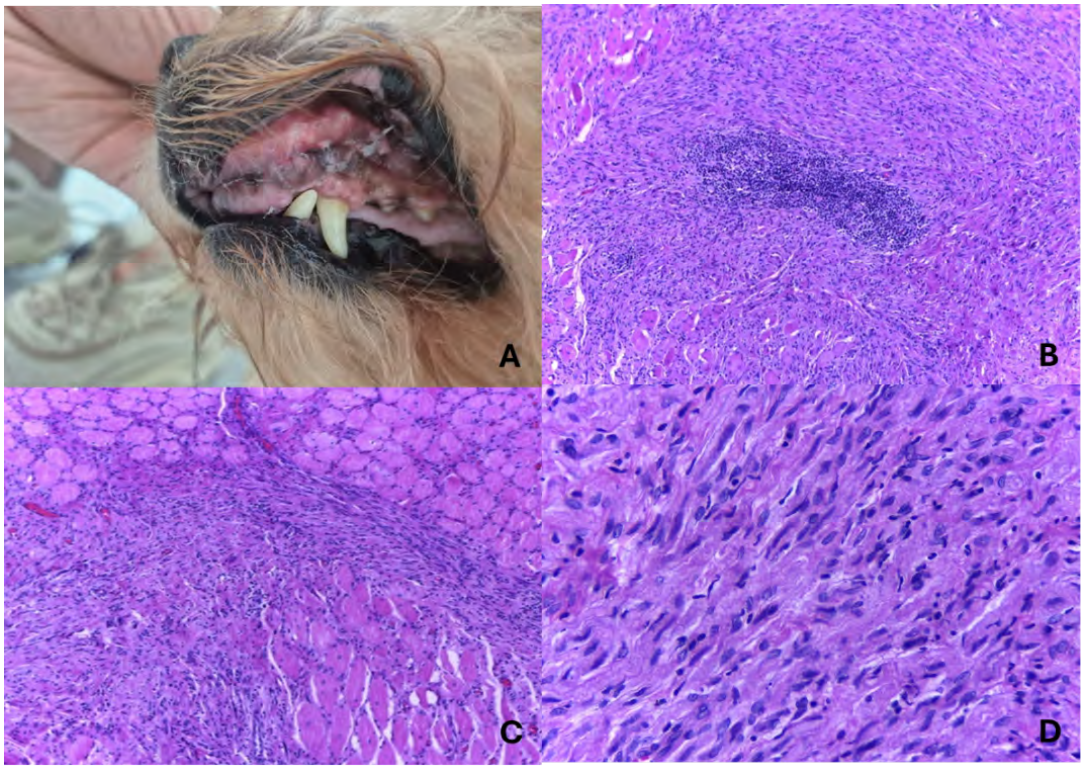


**Figura 1. A.** Aumento de volumen en carrillo izquierdo. **B**. Expandiendo e infiltrando la submucosa, se observa un tejido de neoformación mal delimitado, no encapsulado, conformado por células mesenquimatosas, inmersos hay agregados foliculares de linfocitos. HE, 10x. **C**. Los fascículos musculares estriados están infiltrados y sustituidos por células mesenquimatosas. HE, 10x. **D**. Las células neoplásicas tienen de moderado a abundante citoplasma fusiforme, eosinofílico, de bordes parcialmente definidos, con proyecciones uni o bipolares y un núcleo oval a serpentiforme, eucromático, con uno o más nucléolos evidentes. HE, 40x.

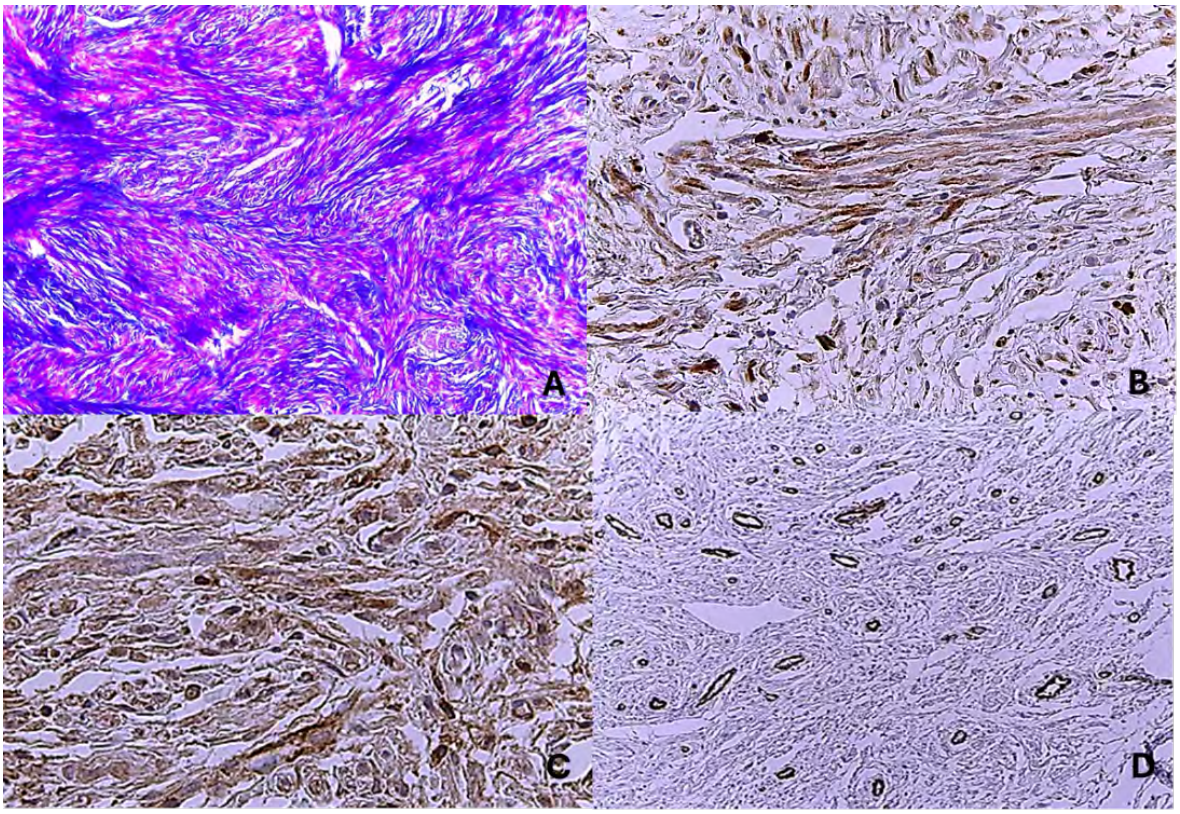


**Figura 2. A**. El estroma de colágena densa se tiñe de azul entremezclado con los fascículos de células neoplásicas, cuyo citoplasma es rojo. 10x, Tricrómica de Masson. **B**. Vimentina, inmunopositiva, citoplasmática. 40x. **C**. Calponina, inmunopositiva, citoplasmática. 40x. **D**. Actina de músculo liso, inmunonegativa en células neoplásicas, pero inmunopositiva en el citoplasma de células musculares lisas presentes en vasos sanguíneos. 10x. Inmunohistoquímica indirecta, sistema de detección de polímeros, DAB, contraste con hematoxilina.

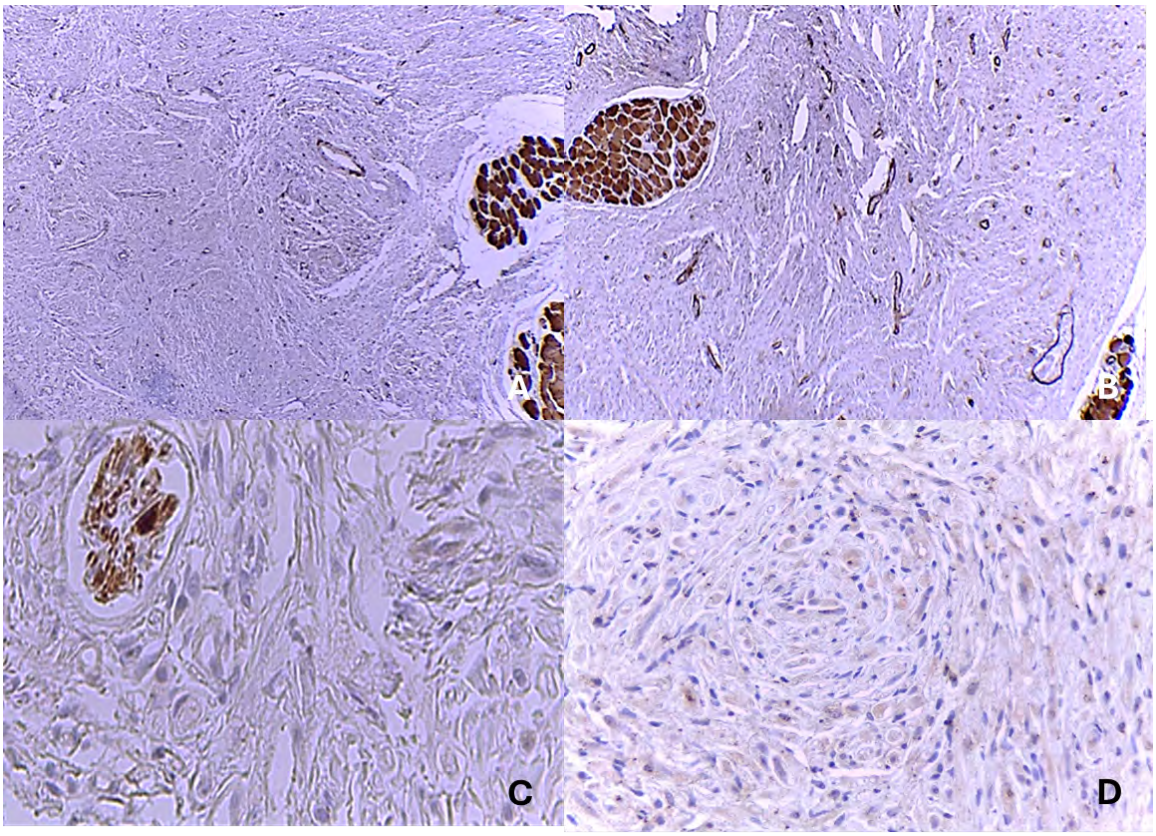


**Figura 3. A**. Desmina, inmunonegativa en células neoplásicas, inmunopositiva en fibras musculares estriadas residuales. 4x. **B**. Actina de músculo específico, inmunonegativa en células neoplásicas, pero inmunopositiva en el citoplasma de células musculares lisas presentes en vasos sanguíneos y fibras musculares estriadas residuales.4x. **C**. S100, inmunopositiva en fibras nerviosas, pero inmunonegativa en las células neoplásicas. 40x. **D**. p63, inmunonegativa en células neoplásicas. 40x. Inmunohistoquímica indirecta, sistema de detección de polímeros, DAB, contraste con hematoxilina.

# SEPTICEMIA FULMINANTE CON INVASIÓN TISULAR MASIVA EN UN GATO DOMÉSTICO

**Hernández ZJJ*[1], Pico RJT[1], Martínez RI[1], Martínez CLC[1]**
**Josua Jamil Hernández Zepeda**
[1]Departamento de patología, Facultad de Medicina Veterinaria y Zootecnia, Universidad Nacional Autónoma de México, Ciudad de México, México
**Correspondencia: luary@unam.mx**

**Resumen**
Se remite al Servicio de Necropsias de la FMVZ-UNAM un gato doméstico de pelo corto que presentó cojera del miembro pélvico izquierdo y evolución clínica desfavorable.

**Hallazgos macroscópicos:** En la inspección externa, el miembro pélvico izquierdo se encontraba aumentado de tamaño, y ambos linfonodos poplíteos eran fácilmente palpables. Al corte, el tejido subcutáneo estaba edematizado y los vasos sanguíneos congestionados. Se expuso la superficie articular, de la cual rezumaba abundante cantidad de exudado purulento.
En la cavidad abdominal y cavidad torácica se encontró exudado amarillento y se recolectaron 5 mL de este último. Se realizaron extendidos citológicos, en los que se observó abundante infiltrado neutrofílico acompañado de numerosas bacterias cocobacilares.

**Hallazgos histopatológicos:** Histológicamente, se observó periostitis histiocítica y neutrofílica grave, osteomielitis neutrofílica y fibrinosa grave, miositis neutrofílica e histiocítica grave, epicarditis histiocítica leve focal, pleuritis fibrinosa y neutrofílica moderada multifocal con bacterias cocobacilares intralesionales Gram negativas, así como necrosis hepática en puente grave y numerosos émbolos bacterianos en corazón, pulmón y articulaciones.

**Hallazgos citológicos:** Se realizaron citologías del exudado de la articulación y del exudado de la cavidad torácica, donde se observaron abundantes neutrófilos con bacterias libres e intracelulares.

**Pruebas moleculares:** Se tomaron muestras para cultivo bacteriológico y patología molecular en medio de transporte Stuart y se realizó cultivo microbiológico en agar sangre y agar MacConkey. Asimismo, se llevó a cabo una PCR dirigida al gen ARNr 16S, seguida de secuenciación y finalmente, se identificó *Klebsiella pneumoniae*.

**Historia clínica**

Se trata de un gato doméstico de pelo corto, de 5 meses de edad, que presentó cojera del miembro pélvico izquierdo de dos días de evolución, por lo que fue tratado con meloxicam. Posteriormente, mostró deterioro clínico caracterizado por depresión, motivo por el cual fue trasladado de urgencia a un servicio médico veterinario privado, donde falleció.

**Pruebas complementarias**

**Estudio *post mortem:*** En la inspección externa, el linfonodo mandibular derecho se encontraba aumentado de tamaño y la región caudal a los músculos semimembranosos se observaba aumentada de tamaño al igual que ambos linfonodos poplíteos. El tejido subcutáneo de la región estaba edematizado y los vasos sanguíneos estaban congestionados (Figura 1A). Al corte, las fascias exudaron contenido blanco amarillento que se extendía por todo el miembro hasta la articulación coxofemoral; cabe resaltar que no se encontró solución de continuidad aparente. El exudado se encontró en las articulaciones fémoro-tibio-patelar, húmero-radio-ulnar y radiocarpiana (Figura 1B), de ambos lados, así como en la atlanto-occipital.

La cavidad abdominal y torácica contenían exudado amarillento (Figura 1C y D) y se recolectaron 4 y 5 mL, respectivamente (Figura 1E). El corazón presentó hemorragias difusas en el epicardio; el pulmón se observaba parcialmente colapsado y la superficie externa presentó parches rojizos distribuidos aleatoriamente (Figura 1C).

**Citología:** Se realizaron extendidos citológicos del exudado de la cavidad torácica, el cual presentó abundante celularidad conformada por numerosos neutrófilos, histiocitos, células mesoteliales reactivas y abundantes bacterias cocobacilares intracitoplasmáticas y libres (Figura 2A). También se hicieron extendidos del exudado de la articulación de la rodilla izquierda, donde se observaron neutrófilos, histiocitos y bacterias libres e intracitoplasmáticas (Figura 2B).

**Histopatología:** En la evaluación microscópica se observaron abundantes bacterias en la luz de los vasos sanguíneos de diferentes órganos, incluidos corazón, pulmón, hígado, intestino, encéfalo, timo y linfonodos. Además, en el epicardio se observó abundante infiltrado histiocítico con bacterias entremezcladas que se extendían al miocardio, disecando y comprimiendo a los cardiomiocitos aledaños (Figura 3A y B); el pulmón tenía los septos engrosados asociado a infiltrado histiocítico y linfoplasmocítico (Figura 3C y D).

En la epífisis y parte de la diáfisis del fémur, así como en los músculos circundantes, se observó infiltrado inflamatorio representado por abundantes histiocitos y neutrófilos, así como restos celulares y bacterias cocobacilares que se extendían

hacia el periostio y el tejido óseo (Figura 4A-D). Se realizó tinción de Gram y las bacterias fueron Gram negativas (Figura 5).

**Cultivo bacteriológico:** Se tomaron muestras del exudado de la articulación metacarpiana bajo condiciones de esterilidad y se cultivó en agar MacConkey y agar sangre. En el agar MacConkey crecieron colonias bacterianas convexas, de bordes definidos, aspecto mucoide y rosas (Figura 6A); en el agar sangre crecieron colonias blancas, convexas y de bordes difusos (Figura 6B).

**Pruebas moleculares:** Se recolectó una de las colonias bacterianas, a partir de la cual se extrajo ADN, con el que se realizó la prueba de reacción en cadena de la polimerasa (PCR). Se emplearon oligonucleótidos que amplifican el gen ARNr 16S y el fragmento amplificado se secuenció en ambos sentidos por el método de Sanger. La secuencia obtenida se analizó mediante el programa BLAST y se comparó en bases de datos del NCBI (*National National Center for Biotechnology Information*). Este análisis permitió la identificación del microorganismo como *Klebsiella pneumoniae* (98.77% de identidad). Con el fin de evaluar la presencia de genes de virulencia en esta cepa, se realizó la prueba de PCR y se identificaron los genes que codifican la fimbria tipo 3 (*mrkD*), el sistema de secreción tipo 6 (SST6 [*icm* y *hcp*]), sideróforos (*entB, ybtS, iucA* y *iroB*) y el gen asociado al serotipo capsular K2 (Figura 7).

## Diagnósticos diferenciales

El diagnóstico etiológico confirmado fue *Klebsiella pneumoniae*; sin embargo, en casos parecidos en los que se detecten bacterias con morfología cocobacilar en diferentes órganos, puede considerarse *Escherichia coli*, *Pseudomonas aeruginosa* o incluso *Proteus* spp.

## Diagnóstico integral

Choque séptico por *Klebsiella pneumoniae* hipervirulenta

## Discusión del caso

*Klebsiella pneumoniae* es una bacteria oportunista Gram negativa perteneciente a la familia Enterobacteriaceae, ampliamente distribuida en el ambiente y presente como comensal en el tracto digestivo de aves, mamíferos y humanos. Se ha reconocido como un importante patógeno nosocomial tanto en medicina humana como veterinaria (1). Esta especie forma parte del complejo *Klebsiella pneumoniae*, integrado por siete especies genéticamente relacionadas, siendo *K. pneumoniae* subsp. *pneumoniae* la subespecie de mayor relevancia clínica (2).

En medicina veterinaria, se ha descrito que afecta principalmente a perros, bovinos y caballos, y en menor proporción a cerdos, ovinos y caprinos. Los órganos más frecuentemente comprometidos incluyen el tracto urinario, el aparato digestivo y la

glándula mamaria, aunque también puede presentarse en forma de procesos septicémicos. La mayoría de las infecciones son de origen oportunista y se asocian a ambientes hospitalarios, con potencial de progresar a bacteriemia. Los individuos neonatos, gerontes o inmunocomprometidos constituyen las poblaciones de mayor riesgo. No obstante, ciertas cepas hipervirulentas de *K. pneumoniae* pueden comportarse como patógenos primarios, dependiendo de su serotipo capsular (K1 y K2) y de los factores de virulencia que posean, como los sideróforos (enterobactina [*entB*], yersiniabactina [*ybtS*], aerobactina [i*ucA*] y salmoquelina [*iroB*]), las fimbrias y los sistemas de secreción (SS) (1,2).

Los serotipos capsulares K1 y K2 se asocian con cepas hipervirulentas, lo cual se relaciona con su capacidad de modificar la estructura capsular y evadir la vía de las lectinas en la activación del complemento (3,4). Por su parte, las fimbrias tipo 1 y 3 están estrechamente vinculadas con la formación de biopelículas, un factor clave en la persistencia del agente en ambientes intrahospitalarios.

En cuanto a los sideróforos, estos son moléculas secretadas por diversas bacterias para secuestrar hierro y facilitar su crecimiento. La enterobactina está ampliamente distribuida entre las especies de *K. pneumoniae*; sin embargo, su presencia por sí sola no predice hipervirulencia, ya que puede ser inactivada por la lipocalina-2. En contraste, la yersiniabactina evade este mecanismo, y junto con la salmoquelina, desempeña un papel relevante en infecciones pulmonares y neumonías asociadas a ventilación mecánica. La aerobactina, por su parte, se ha identificado en más del 90% de las cepas hipervirulentas, lo que la posiciona como un marcador confiable de hipervirulencia. Además, se ha reportado en cepas aisladas de bacteriemia con una prevalencia de hasta 50.9%, y su presencia es frecuente en aislamientos de abscesos hepáticos, posiblemente debido a la disponibilidad de hierro en este tejido (4,5).

El sistema de secreción tipo 6 es un factor recientemente descrito en cepas hipervirulentas que funciona como una nanojeringa que inyecta proteínas efectoras en células eucariotas e incluso procariotas para destruirlas (4).

En el presente caso, destaca la identificación de *Klebsiella pneumoniae* serotipo K2 hipervirulenta, portadora de múltiples factores de virulencia, entre ellos enterobactina, yersiniabactina, salmoquelina, aerobactina y el SST6. La presencia de estos determinantes puede explicar el cuadro clínico observado, así como las lesiones anatomopatológicas, incluyendo émbolos bacterianos, neumonía intersticial y periostitis supurativa, además de la evolución del proceso.

En el contexto de “Una Salud”, resulta relevante considerar el alto potencial zoonótico de este agente, así como su capacidad para desarrollar resistencia antimicrobiana. Aunque clásicamente se ha descrito que las cepas hipervirulentas presentan menor resistencia, en la actualidad se han documentado cepas hipervirulentas multirresistentes, lo que representa un desafío emergente para la

salud pública y veterinaria. Es importante mencionar que la necropsia, histopatología, citología y biología molecular permitieron identificar de manera precisa el agente etiológico involucrado, lo que destaca la importancia de realizar pruebas complementarias cuyos resultados se integran para llegar a diagnósticos definitivos certeros.

## Referencias


1. Daza Bolaños CA, Lechinski de Paula C, Portilho FVR, de Nardi Júnior G, Lara GHB, Martins LSA, *et al*. *Klebsiella*-induced infections in domestic species: a case series study in 697 animals (1997–2019). Braz J Microbiol. 2022;53:455–464. doi:10.1007/s42770-021-00667-0.
2. Wyres KL, Lam MMC. Population genomics of *Klebsiella pneumoniae*. Nat Rev Microbiol. 2020;18(6):344–359. doi:10.1038/s41579-019-0315-1.
3. Doorduijn DJ, Rooijakkers SHM, van Schaik W, Bardoel BW. Complement resistance mechanisms of *Klebsiella pneumoniae*. Immunobiology. 2016;221(10):1102–1110. doi:10.1016/j.imbio.2016.06.014.
4. Zhu J, Wang T, Chen L, Du H. Virulence factors in hypervirulent *Klebsiella pneumoniae*. Front Microbiol. 2021;12:642484. doi:10.3389/fmicb.2021.642484.
5. Monteiro ASS, Cordeiro SM, Reis JN. Virulence factors in *Klebsiella pneumoniae*: a literature review. Indian J Microbiol. 2024;64(2):389–401. doi:10.1007/s12088-024-01247-0.

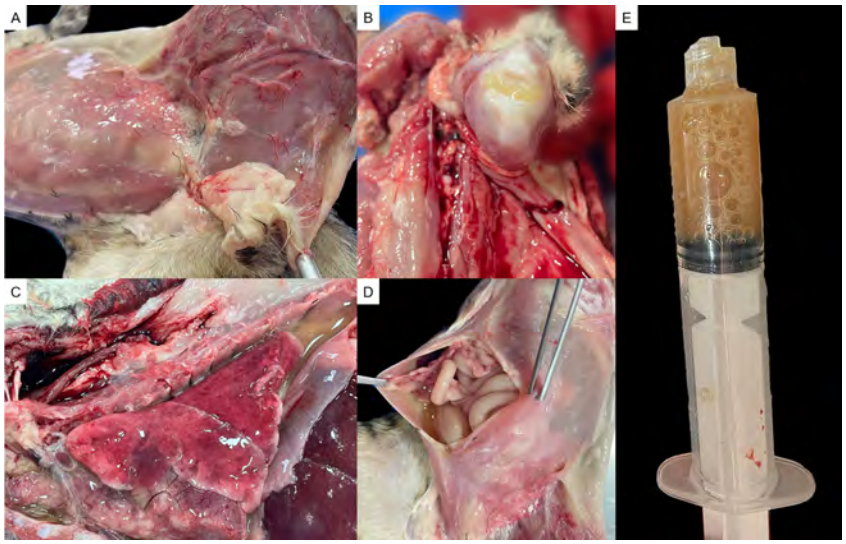


***Figura 1:*** *A) Músculo y tejido subcutáneo de miembro pélvico izquierdo. Los vasos sanguíneos están severamente congestionados. B) Articulación radio-carpiana. Presenta abundante exudado purulento. C y D) Cavidad torácica y abdominal, respectivamente. Contienen abundante exudado purulento. E) Exudado recolectado de cavidad torácica.*

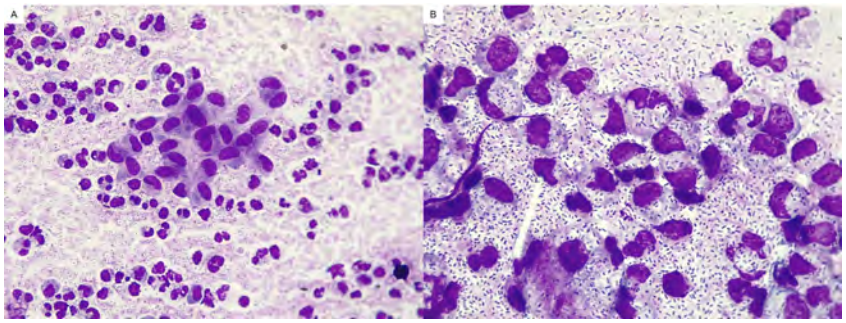


***Figura 2:*** *A) Frotis del exudado recolectado de cavidad torácica, Diff Quik, 40x. Se observan sobre un fondo de aspecto proteináceo, abundantes neutrófilos con bacterias intracitoplasmáticas y libres; al centro se observan células mesoteliales reactivas. B) Frotis del exudado recolectado de rodilla, Diff Quik, 100X. Se observan abundantes neutrófilos e histiocitos con bacterias cocobacilares y libres.*

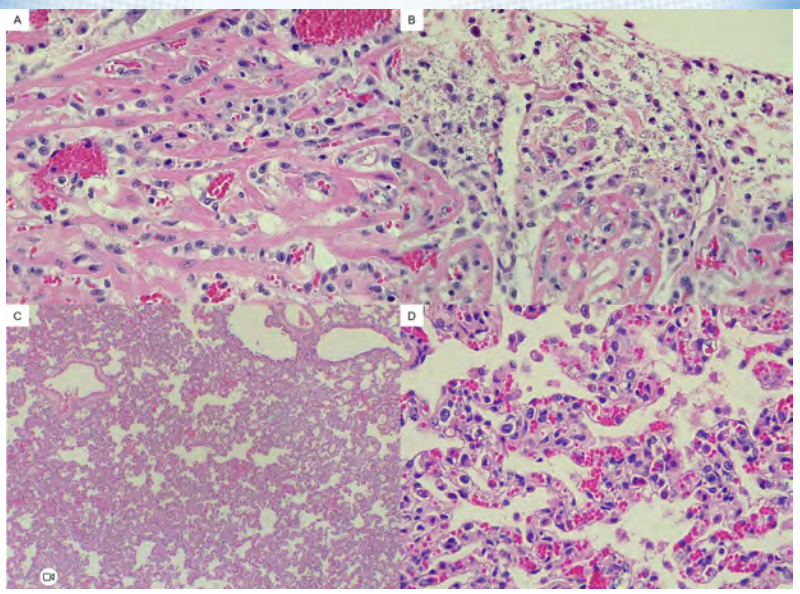


***Figura 3:*** *A) Corazón, H&E 40x. Se observa el intersticio disecado por edema y numerosos histiocitos; los cardiomiocitos aledaños se observan disminuidos de tamaño. B) Corazón, H&E 40x. En el intersticio se observan histiocitos y abundantes bacterias coco bacilares. C) Pulmón, H&E 4x. Los septos alveolares se ven engrosados. D) Pulmón, H&E 40x. Se observan numerosos linfocitos en el intersticio, e hilos de fibrina dentro de los alveolos.*

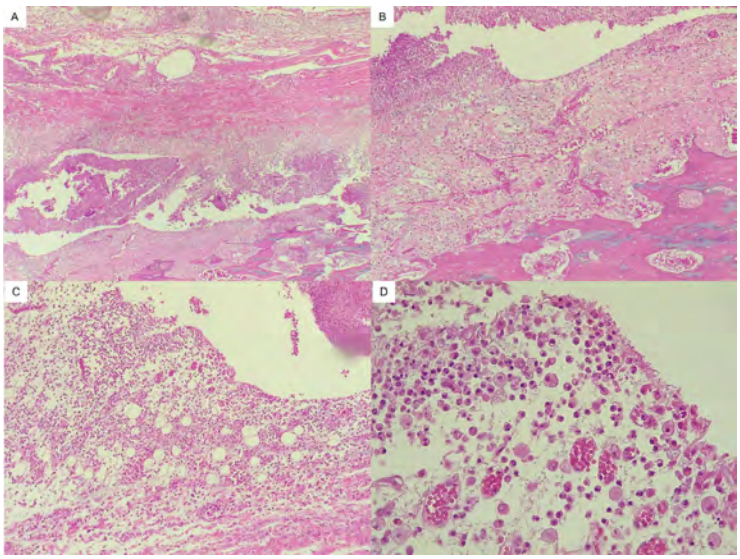


***Figura 4:*** *Fémur, H&E. A) El tejido muscular y el periostio están hipercelulares; 4x. B) El periostio presenta gran cantidad de fibrina e infiltrado inflamatorio que se extiende hacia el tejido óseo; 10x. C y D) El infiltrado inflamatorio está conformado por abundantes histiocitos y hay edema; 10x y 40x, respectivamente.*

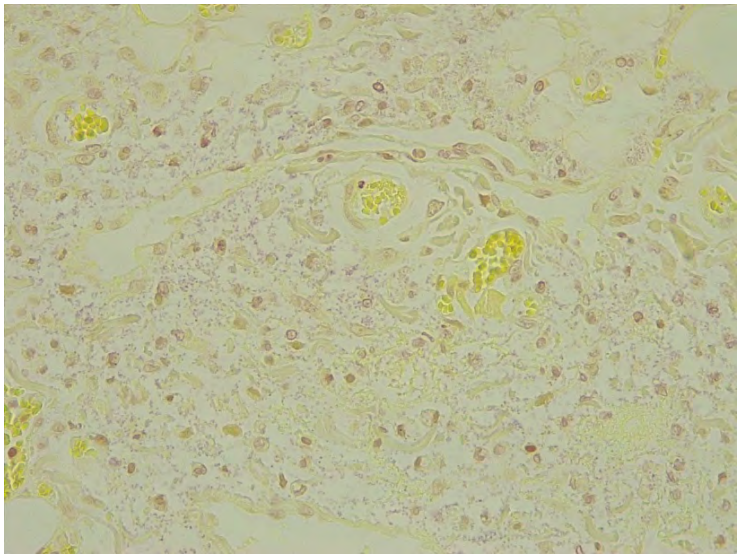

***Figura 5:*** *Corazón, Gram 40x. Las colonias bacterianas son Gram negativas*

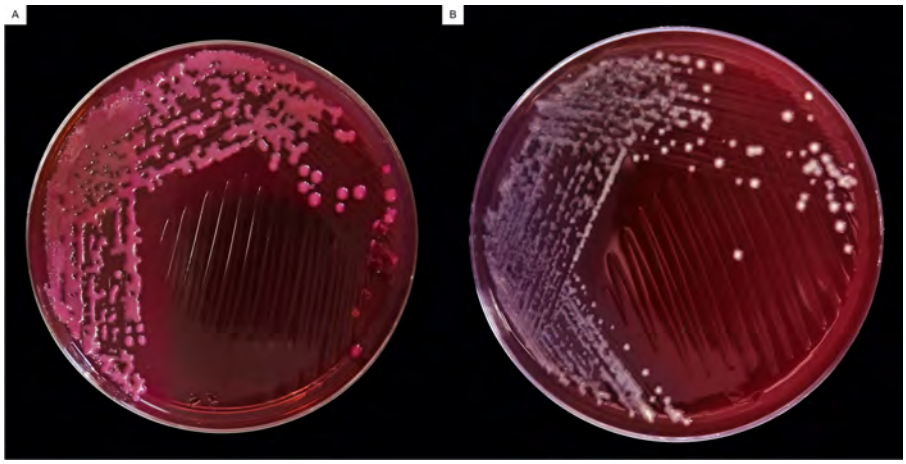


***Figura 6:*** *A) Agar MacConkey. Se observan colonias convexas, mucoides, de bordes bien definidos y rosadas. B) Agar sangre. Se observan colonias blancas, convexas y de bordes difusos.*

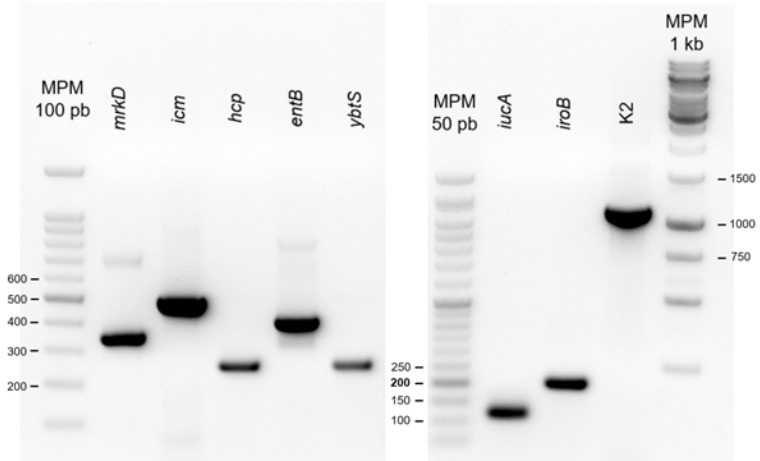


***Figura 7:*** *Resultado de la prueba de PCR. MPM: Marcador de peso molecular 100 pb, 50 pb y 1 kb; pb: pares de bases. Resultado positivo para la amplificación de mrkD (fimbria tipo 3), icm y hcp (SST6), entB (enterobactina), ybtS (yersiniabactina), iucA (aerobactina), iroB (salmoquelina) y el serotipo capsular K2.*

# SHOCK MULTISISTÉMICO POR *CLOSTRIDIUM PERFRINGENS* Y TUMOR DEL ESTROMA GASTROINTESTINAL (GIST) EN ESTÓMAGO DE EQUINO

**Alvarado LAM[1], Devora AJA[1], Diaz LKM[1]*, Reveles SE[1], Rivas MJ[1], Zapata VDE[1], Castrellón AVE[1], Espino MG[1], Ramírez CJA[1], Muñoz RG[1]**
[1]Unidad Académica de Medicina Veterinaria y Zootecnia, Universidad Autónoma de Zacatecas "Francisco García Salinas"
*Díaz Landeros Karla María; alumna de licenciatura en MVZ de 6º semestre
**Correspondencia: victoria.castrellon@uaz.edu.mx**

## Resumen del caso
Se presenta el caso de un equino que manifestó signología clínica de etiología desconocida, destacando la selectividad alimentaria y la disminución del apetito, así como la presencia de signos neurológicos. El conjunto de hallazgos obtenidos durante la necropsia reviste especial interés, ya que los casos de equinos no siempre son remitidos para diagnóstico post mortem. Asimismo, la identificación de una neoplasia gástrica en este caso contribuye al fortalecimiento de la formación académica y profesional de los involucrados, al tratarse de una condición poco reportada en la especie.
**Palabras clave:** equinos, *Clostridium* spp., neoplasia, tumor del estroma gastrointestinal (GIST).

## Abstract
A case is presented involving an equine that exhibited clinical signs of unknown etiology, highlighting selective feeding behavior and decreased appetite, as well as the presence of neurological signs. The combination of findings observed during necropsy was noteworthy, as equine cases are not always submitted for postmortem diagnosis. Additionally, the observation of a gastric neoplasm in this case contributes to the professional training of the individuals involved, given that such findings are rarely reported.
**Keywords:** equines, *Clostridium* spp., neoplasm, gastrointestinal stromal tumor (GIST).

## Historia clínica
Se recibe el cadáver de un equino cuarto de milla macho castrado de nombre Mazapán de 14 años un peso de 380 kg proveniente de Jerez, Zacatecas: a lo largo de su vida jamás se le aplicó ninguna vacuna y su última desparasitación fue un mes antes de su ingreso al hospital. Comenzó con claudicación.
El propietario comentó que un mes antes a su muerte presentó inapetencia y selectividad con respecto a su alimento, además de tomar poca agua. Fue revisado

por un médico el día 1 de mayo del 2025 al presentar inflamación en los miembros posteriores e incoordinación, el día 2 de marzo es remitido a una clínica de equinos en Jerez, Zacatecas, con 60 lpm, 26 rpm y 39.2 °C se le realizó química sanguínea y biometría hemática donde mostro leucocitosis leve, un signo de inflamación sistémica. Granulocitosis marcada y neutrofilia absoluta compatible con inflamación aguda. Fibrinógeno elevado es un marcador sensible de inflamación aguda en equinos. Hipocromía leve y microcitosis ligera posible inicio de anemia microcítica hipocrómica.
Después se le administró cefalosporinas de 3ª generación (antibiótico) IM y meglumina de flunixin (AINE) oral, el día 3 y 4 de mayo se continuó la medicación. Murió el día 5 de mayo sin aparente causa y su necropsia fue realizada el 6 de mayo.

## Diagnósticos diferenciales

| **Especie** | **Enfermedad (en equinos)** | **Lesiones específicas (hallazgos descritos en artículos)** | **Coincidencias con el caso clínico** |
|---|---|---|---|
| *C.perfringens* | Enterotoxemia / colitis necrotizante | • Hemorragia y necrosis transmural del intestino delgado (yeyuno, íleon).<br>• Contenido intestinal hemorrágico y espumoso; mucosa friable y ulcerada.<br>• Congestión hepática/esplénica y signos sistémicos de toxemia.<br>• Rápida progresión y alta mortalidad en casos fulminantes. (Diab, 2012; Uzal, 2022) | Mayor coincidencia de acuerdo con las lesiones y la rápida progresión. |
| *C. difficile* | Colitis pseudomembranosa / colitis enterotóxica en potros y adultos | • Engrosamiento y edema de la mucosa colónica; presencia de pseudomembranas amarillentas adheridas.<br>• Contenido colónico con líquido opaco/verdoso y hemorragias puntiformes.<br>• Lesiones distribuidas según edad: intestino delgado en neonatos; colon/cecum en adultos.<br>• Produce diarrea severa<br>(Diab, 2013; Uchida-Fujii, 2023) | No coincide, no provoca gas en tejidos, |
| *C.sordellii* | Enfermedad histotóxica: gangrena gaseosa / edema maligno y enterotoxemia | • Mionecrosis (necrosis muscular), celulitis y edema masivo en tejidos subcutáneos y musculares.<br>• Predisposición por traumatismo o inyección previa.<br>(Sacco et al., 2019/2020; Uzal 2022) | No coincide, rara vez afecta hígado |

## Diagnóstico integral

### Inspección externa

El cadáver del equino se encontraba en buen estado de conservación, presentó condición corporal 4/5, con distención abdominal moderada y se evidenció material liquido de apariencia sanguinolenta en orificios naturales.

### Inspección anatomo-patológica

Hemorragia localizada en la región escapular izquierda de 12 cm. Hemorragia en músculos de la región torácica de 30 cm. Hematoma subcutáneo en el costado izquierdo de 24 cm aprox.

**Cavidad craneal:** se aprecia el cerebro con aspecto edematoso.

**Cavidad torácica:** hemorragias multifocales en pleura parietal. Tráquea con abundante espuma, de burbuja fina y de color blanquecino (edema). Pulmones con congestión e hiperemia y que al corte se observaron hemorrágicos. Hemorragia grave en el mediastino (imagen 8). Miocardio con palidez generalizada y endocardio con hemorragias focales discretas, endocardiosis valvular izquierda.

**Cavidad abdominal:** el bazo presentó aumento en el tamaño, adicionalmente mostró nodulaciones multifocales de forma redondeada de diferentes diámetros, bien delimitadas y que al corte profundizaban. El hígado se observó pálido que profundizaba al corte, con zonas ligeramente deprimidas y friables. En sistema digestivo el estómago se mostró distendido, la mucosa se observó con engrosamiento grave en la región esofágica, además presento una neoplasia derivada de la serosa de aspecto granulado en la superficie de diferentes coloraciones en tonalidades amarillentas-verdosas y café, con nódulos circulares de diversos diámetros. La neoplasia al corte se mostró de color rojizo con zonas blanquecinas. Por otra parte, los riñones se mostraron hemorrágicos y de aspecto friable, desprendiéndose la capsula con gran facilidad. Las asas intestinales se observaron de color rojizo y distendidas con gran cantidad de gas y material líquido.

## Discusión del caso

La presentacion de neoplasias estomacales en en caso de equinos resulta interesantes y más debido a la falta de informes y desarrollo de los mismos sin embargo, en este caso es más un hallazgo incidental que la causa de muerte (1).
La presentación aguda de la enterocolitis clostridial en caballos es un síndrome grave que puede manifestarse como toxemia fulminante y colapso vascular (2). La enfermedad tuvo un curso clínico extremadamente agudo y fatal, con el paciente falleciendo de forma súbita al quinto día. Esta evolución rápida y la sintomatología son altamente sugestivas de una toxemia sistémica, la cual es característica de la

enfermedad clostridial en equinos (2). La necropsia reveló un cuadro de fallo orgánico multisistémico y toxemia aguda, que es el criterio diagnóstico más fuerte en ausencia de confirmación etiológica:

Músculo Esquelético: La presencia de miositis clostridial necrosante y enfisematosa es una lesión clásica asociada a la acción de las potentes toxinas de *Clostridium perfringens,* específicamente la toxina Alfa, causante de la gangrena gaseosa (3).

Sistema Circulatorio: Congestión generalizada, trombosis en múltiples órganos y Esplenomegalia congestiva severa. Estos hallazgos son consistentes con el daño endotelial sistémico, la trombosis capilar y el edema que ocurre durante el choque toxémico (4).

Sistema Nervioso Central: Hemorragias en cerebro y edema perivascular con desmielinización. Las toxinas clostridiales, como la toxina Épsilon (en algunos tipos), pueden causar vasculitis cerebral y las lesiones vasculares y neuronales observadas (5).

Gastrointestinal: Evidencia de diarrea sanguinolenta post-mortem, sugiriendo la enterocolitis como el sitio primario de proliferación bacteriana y liberación de toxinas (2).

El análisis sanguíneo mostró indicadores de un proceso inflamatorio sistémico grave que acompaña a la sepsis/toxemia. Leucocitosis leve, granulocitosis marcada y neutrofilia absoluta, compatibles con una respuesta inflamatoria aguda. Fibrinógeno muy elevado, un marcador sensible y específico de inflamación aguda en equinos.

Los cambios observados se pueden asociar a un evento de septicemia, con una presentación aguda a sobreaguda, lo cual es compatible con muerte súbita en el animal. Para este proceso se pueden asociar patógenos como *Clostridium spp*. que genera daño al endotelio vascular, esto explicaría las múltiples hemorragias en los órganos y tejidos observados, provocando además necrosis en órganos específicos como hígado y riñón. Las observaciones en estómago resultan de mucho interés, al considerarse incidental de poca frecuencia (6).

## Literatura citada

1. Valli, V. E. O., & Meuten, D. J. (2019). Tumors in Domestic Animals (5th ed.). Wiley-Blackwell.
2. Uzal, F. A., Diab, S., & Songer, G. H. (2012). Clostridial Enterocolitis in Horses. Veterinary Clinics of North America: Equine Practice, 28(3), 541–555.
3. Uzal, F. A., & Plattner, B. L. (2022). Clostridial diseases of horses: A review. Veterinary Pathology, 59(5), 573–586.
4. Uzal, F. A., Diab, S., Houser, B., & Songer, G. H. (2016). The comparative pathology of enterocolitis caused by Clostridium perfringens type C, Clostridioides difficile, and nonsteroidal anti-inflammatory drugs in horses. Veterinary Pathology, 53(6), 1146-1158
5. Uzal, F. A., Diab, S., & Songer, G. H. (2011). Pathology of Clostridium perfringens type C enterotoxemia in horses. Veterinary Pathology, 48(4), 856–859.
6. Zachary, J. F. (2023). Pathologic Basis of Veterinary Disease (7th ed.). Elsevier.

LADIVET
Laboratorio de Análisis y Diagnóstico Veterinario

Laboratorio de Diagnóstico Veterinario
Zacatecas, México
Tel: 492-291-3430. E-mail: ladivetlaboratorio@gmail.com

| | | | | | |
|---|---|---|---|---|---|
| **FECHA:** | 02/05/2025 | **EDAD:** | 17 AÑOS | **ESPECIE Y RAZA:** | EQUINO ¼ MILLA |
| **PACIENTE:** | MAZAPAN | | | **COLOR:** | BAYO |
| **PROPIETARIO:** | MANUEL ROSALES MEDINA | | | **SEXO:** | MACHO |
| **MÉDICO QUE LO INDICA:** | M.V.Z. GUSTAVO MUÑOZ ROMÁN | | | | |

**ESTUDIO: BIOMETRÍA HEMÁTICA**

**MUESTRA:** SANGE VENOSA TOTAL CON EDTA.

**CITOMETRÍA** E= ELEVADO B= BAJO ↑ ↓

| PARAMETRO | RESULTADO | | UNIDADES | | VALOR DE REFERENCIA |
|---|---|---|---|---|---|
| **LEUCOCITOS** | 11.5 | ↑ | X $10^9$/L | E | 5.0 - 11.0 |
| **LINFOCITOS** | 6.2 | ↓ | % | B | 20.0 - 80.0 |
| **MONOCITOS** | 5.1 | | % | | 2.0 - 8.0 |
| **GRANULOCITOS** (NEUTRÓFILOS, EOSINÓFILOS, BASÓFILOS) | 88.7 | ↑ | % | E | 20.0 - 70.0 |
| **LINFOCITOS** | 0.7 | ↓ | X $10^9$/L | B | 1.4 - 5.6 |
| **MONOCITOS** | 0.5 | | X $10^9$/L | | 0.2 - 0.8 |
| **GRANULOCITOS** (NEUTRÓFILOS, EOSINÓFILOS, BASÓFILOS) | 10.3 | ↑ | X $10^9$/L | E | 2.8 - 6.8 |
| **ERITROCITOS** | 7.57 | | X $10^{12}$/L | | 5.3 - 13.0 |
| **HEMOGLOBINA** | 10.7 | ↓ | g/dL | B | 10.8 - 15.0 |
| **HEMATOCRITO** | 35.7 | | % | | 32.0 - 52.0 |
| **MCV** | 47.2 | ↓ | fL | B | 48.0 - 58.0 |
| **MCH** | 14.1 | | pg | | 14.0 - 19.0 |
| **MCHC** | 29.9 | ↓ | g/dL | B | 33.0 - 42.6 |
| **RDW_CV** | 20.5 | | % | | 15.0 - 21.0 |
| **RDW_SD** | 26.4 | | fL | | |
| **PLT (PLAQUETAS)** | 176 | | X $10^9$/L | | - 360.0 |
| **MPV** | 8.5 | | fL | | 5.0 - 9.0 |
| **PDW** | 12.7 | | fL | | |
| **PCT** | 0.14 | | % | | |
| **P_LCR** | 10.0 | | % | | |
| **P_LCC** | 17 | | X $10^9$/L | | |

| ESTUDIO | RESULTADO | | UNIDADES | | VALOR DE REFERENCIA |
|---|---|---|---|---|---|
| **SÓLIDOS TOTALES** (PROTEÍNAS TOTALES) | 75 | | g/L | | 60 - 80 |
| FIBRINÓGENO EN PLASMA | 10 | ↑ | g/L | E | 2 - 4 |

**OBSERVACIONES:** NINGUNA

. VALIDO: M.V.Z GUSTAVO MUÑOZ ROMÁN

Laboratorio de Diagnóstico Veterinario
Zacatecas, México
Tel: 492-291-3430. E-mail: ladivetlaboratorio@gmail.com

| | | | | | | | |
|---|---|---|---|---|---|---|---|
| **FECHA:** | 02/05/2025 | **EDAD:** | 14 AÑOS | **ESPECIE Y RAZA:** | EQUINO | ¼ MILLA | |
| **PACIENTE:** | MAZAPÁN | | | **COLOR:** | BAYO | | |
| **PROPIETARIO:** | MANUEL ROBLES MEDINA | | | **SEXO:** | MACHO | | |
| **MÉDICO QUE LO INDICA:** | M.V.Z. GUSTAVO MUÑOZ ROMÁN | | | | | | |

**ESTUDIO: QUÍMICA SANGUÍNEA.**

**MUESTRA:** SUERO DE SANGRE VENOSA.

**BIOQUÍMICA** E= ELEVADO B= BAJO ↑ ↓

| PARAMETRO | RESULTADO | | UNIDADES | | VALOR DE REFERENCIA |
|---|---|---|---|---|---|
| BUN | 15.5 | | mg/dL | | 11.0 - 24.0 |
| UREA | 33.213 | | mg/dL | | 24.0 - 45.0 |
| CREATININA | 0.9 | ↓ | mg/dL | B | 1.0 - 1.7 |
| BILIRRUBINA TOTAL | 1.4 | | mg/dL | | 0.8 - 3.2 |
| BILIRRUBINA DIRECTA | 0.8 | ↑ | mg/dL | E | 0.35 - 0.7 |
| BILIRRUBINA INDIRECTA | 0.6 | | mg/dL | | 0.23 - 2.6 |
| PROTEÍNAS TOTALES | 6.5 | | g/dL | | 5.3 - 7.1 |
| ALBÚMINA | 1.8 | ↓ | g/dL | B | 2.8 - 4.0 |
| GLOBULINAS TOTALES | 4.7 | ↑ | g/dL | E | 2.0 - 3.5 |
| RELACIÓN A/G | 0.38 | ↓ | g/dL | B | 0.62 - 1.40 |
| GAMMA GLUTAMIL TRANSFERASA (GGT) | 11.0 | | U/L | | 2.7 - 22.4 |
| ALANINA AMINOTRANSFERASA (ALT/GPT) | 10.0 | | U/L | | 2.7 - 20.5 |
| ASPARTATO AMINOTRANSFERASA (AST/GOT) | 180.0 | ↓ | U/L | B | 212.0 - 449.0 |
| FOSFATASA ALCALINA (ALP) | 596.0 | ↑ | U/L | E | 156.0 - 453.0 |
| LACTATO DESHIDROGENASA | 433.0 | ↑ | U/L | E | 102.3 - 340.6 |
| CREATINA CINASA (CPK) | 128.0 | | U/L | | 49.0 - 425.0 |
| AMILASA < | 10.0 | ↓ | U/L | B | 46.7 - 148.1 |
| AMONÍACO ($NH_3$) | 88.0 | ↑ | µg/dL | E | 13.6 - 70.12 |
| **ELECTRÓLITOS SÉRICOS** | | | | | |
| $Na^+$ SODIO | 123.0 | ↓ | mmol/L | B | 132.0 - 141.0 |
| $K^+$ POTASIO | 3.3 | | mmol/L | | 3.3 - 5.0 |
| $Cl^-$ CLORO | 90.0 | ↓ | mmol/L | B | 98.0 - 105.0 |
| RELACIÓN $Na^+/K^+$ | 37.27 | | mmol/L | | 27.0 - 40.0 |
| $TCO_2$ BICARBONATO ($HCO_3^-$) | 27.3 | | mmol/L | | 27.0 - 34.0 |
| DIF. IONES FUERTES ($Na^+$ - $Cl^-$) | 33.0 | | | | 30.0 - 40.0 |
| ÁCIDOS NO VOLÁTILES (Anión GAP) | 9.0 | | mmol/L | | 4.0 - 13.0 |
| FOSFORO | 2.9 | | mg/dL | | 2.6 - 6.0 |
| CALCIO | 11.1 | ↓ | mg/dL | B | 11.20 - 13.60 |

**OBSERVACIONES:** < menor al límite de detección, > mayor al límite de detección.

VALIDÓ: MVZ GUSTAVO MUÑOZ ROMAN



Método de detección utilizado: colorimetría, química seca.

1. Equino con buen estado de conservación.

2. Hematoma en tejido subcutáneo.

3. Hemorragia grave en músculos subescapulares .

4. Hemorragias en pleura parietal.

5. Cerebro de aspecto edematoso.

6. Hemorragia grave en mediastino.

7. Edema grave en tráquea.

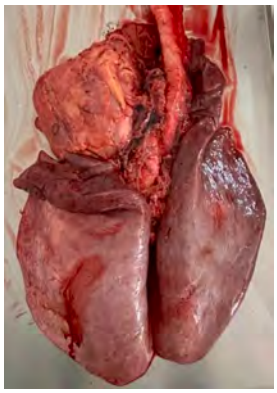

8. Pulmones de coloración rojiza.

9. Pulmón con hemorragia grave.

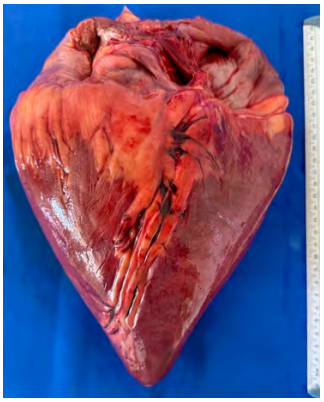

10. Corazón con hemorragias en surco coronario.

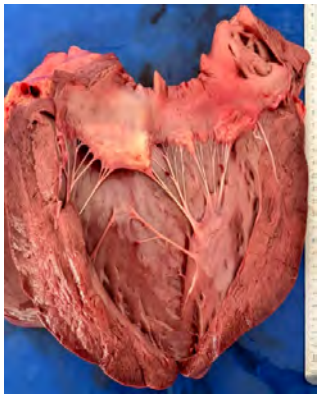

11. Endocardiosis valvular izquierda.

12. Hígado pálido.

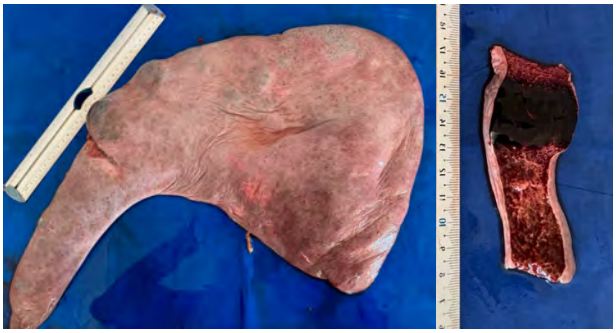

13. Bazo. Aumentado de tamaño, con nodulaciones que profundizan al corte.

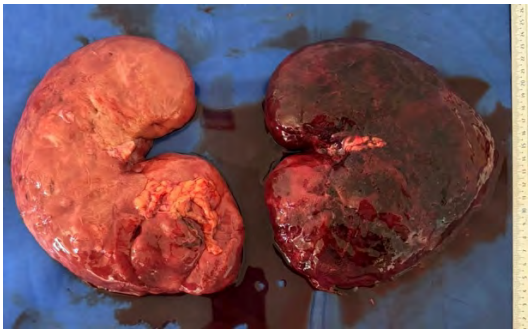

14. Riñones friables y hemorrágicos.

15. Estómago con la presencia de neoplasia, derivada de la porción glandular.

Se cuenta además con revisión histopatológica.

smpv

XXXV

Congreso Nacional de
**Patología Veterinaria**

FMVZ - UNAM

Ciudad Universitaria, Ciudad de México 2026

*Volvemos a casa*

DEL 3 AL 6 DE JUNIO DEL 2026

# PATOLOGÍA OFTÁLMICA

# ANATOMÍA DEL GLOBO OCULAR Y SUS ESTRUCTURAS ANEXAS

***MVZ. Esp. Cert. Joaquín Arturo Quiroz Mercado.***
*Hospital Veterinario de Especialidades UNAM.*

El globo ocular está constituido por tres capas o túnicas: la túnica fibrosa, la túnica vascula
r o úvea y la túnica nerviosa (figura 1).

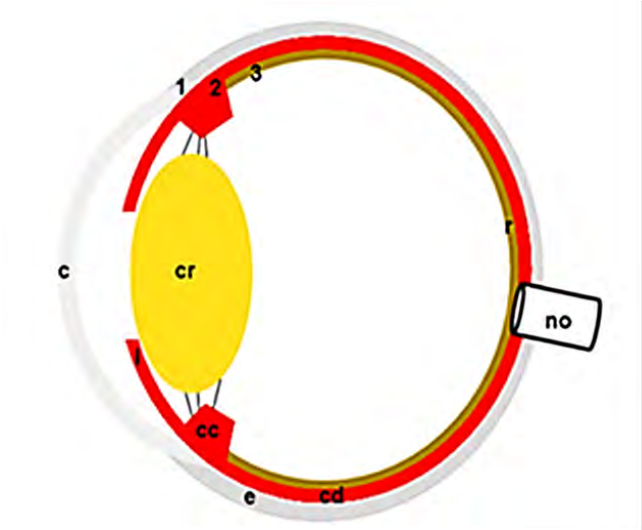


**Figura 1. Conformación del globo ocular.**
**1.- Túnica fibrosa. Córnea (c). Esclerótica (e)**
**2.- Túnica vascular. Iris (i). Cuerpo ciliar (cc). Coroides (cd)**
**3.- Túnica nerviosa. Retina (r)**
**Nervio óptico (no)**
**Cristalino (cr).**

## Túnica fibrosa

Es la capa más externa del globo ocular; se encuentra formada por la córnea y la esclerótica. Dentro de sus funciones se encuentran:
Dar forma al globo ocular.
Brindar protección a las estructuras internas.
Permitir la refracción de la luz (en la córnea).

**Esclerótica**
Consiste principalmente de fibras de colágeno y algunos fibroblastos, pero a diferencia de la córnea su organización no es laminar, de modo que hay dispersión de la luz. Además, los glicosaminoglicanos están casi ausentes. Estos factores junto a las variaciones en el contenido hídrico le dan el especto blanco u opaco.

Entre las principales características de la esclerótica destacan:

- En ella se insertan los músculos extraoculares.
- En el anillo de la esclerótica situado junto al limbo corneal se inserta el músculo ciliar.
- En el plexo venosos escleral tiene lugar el drenaje del humor acuoso.
- En el área cribosa (situada en el polo posterior del globo ocular) se permite el paso de las fibras del nervio óptico. Además, existen otros orificios pequeños para el paso de los vasos y nervios ciliares. La esclerótica se continúa con la duramadre que envuelve al nervio óptico.

**Córnea**
Abarca una quinta parte de la túnica fibrosa. En gatos comprende aproximadamente el 30% de la túnica fibrosa mientras que en el perro cerca del 17%. Sus principales funciones son:

- Es la superficie refractaria más poderosa del ojo (70% de refracción).
- Permite que penetren los rayos de luz gracias a su transparencia. Varios mecanismos mantienen su transparencia. Las propiedades anatómicas que contribuyen a mantener su transparencia incluyen:

a) Ausencia de vasos sanguíneos.
b) Ausencia de Pigmento.
c) Epitelio de superficie anterior no queratinizado.
d) Organización precisa de fibras del estroma.
e) Tamaño pequeño de las fibras del estroma.

La córnea en los animales pequeños es algo oval a circular. Se compone de cuatro capas reconocibles: epitelio anterior, estroma, membrana de Descemet y el endotelio. La capa de Bowman es una modificación del estroma anterior; solo se presenta en primates y la mayoría de las aves. Cabe mencionar que el epitelio y el endotelio son más permeables a substancias con una fase soluble en grasa mientras que el estroma es más permeable a las substancias solubles en agua.
El espesor corneal varía entre las diferentes especies domésticas, entre las diferentes razas dentro de una especie e incluso entre los individuos de una raza. También cambia con la edad, momento del día (es más gruesa después del sueño) y en procesos de enfermedad. La córnea de perro mide de 12-16 mm

verticalmente y 13-17 mm horizontalmente. En el caso del gato, de 15-16 mm verticalmente y 16-17 mm horizontalmente, tiene cerca de 0.58 mm de espesor.

**Túnica vascular o úvea**
Es la capa intermedia del globo e incluye tres porciones: Coroides, cuerpo ciliar e iris.

Funciones:

- Regula la cantidad de luz que entra al globo ocular (iris).
- Producción de humor acuoso (a nivel del cuerpo ciliar).
- Suspensión del cristalino (cuerpo ciliar y fibras zonulares).
- Modificación de la distancia focal (músculo ciliar).
- Limitar la cantidad de luz dispersa en el ojo (capa pigmentada de la coroides).
- Incremento de la estimulación de la retina en condiciones de poca luminosidad (tapetum lucidum).
- Proporciona nutrición a estructuras internas del ojo.

**Túnica nerviosa**
Es la más interna, deriva de la vesícula óptica. Su pared externa forma el estrato pigmentado mientras que la interna se diferencia en el estrato nervioso. Las capas de la retina (división funcional):

1.- Estrato pigmentado. Es la capa más externa; abarca tanto la parte ciega como la óptica.
2.- Estrato nervioso. Únicamente se encuentra en la parte óptica. Incluye tres capas:

- Estrato neuroepitelial. Formado por los conos y bastones.
- Estrato ganglionar de la retina. Contiene células ganglionares bipolares.
- Estrato ganglionar del nervio óptico. Contiene células ganglionares multipolares y sus axones amielínicos los cuales se dirigen hacia las proximidades del polo posterior del globo ocular donde se mielinizan para atravesar el área cribosa de la esclerótica y constituir el nervio óptico; la porción intraocular mielinizada forma el **disco óptico** el cual no presenta fotorreceptores (es un área ciega). Este se sitúa ventralmente al polo posterior del ojo y tiene de 1 a 2 mm de diámetro. Dorsalmente al disco óptico se encuentra la mácula (pequeña área de agudeza visual donde la densidad de células ganglionares y fotorreceptores es mucho mayor). Cabe mencionar que no pasan vasos sanguíneos sobre la mácula.

En el animal vivo la retina es una membrana transparente que se extiende desde el disco del nervio óptico hasta el cuerpo ciliar donde termina en una línea finamente dentada que se denomina *ora serrata*.

Capas de la retina (división histológica):

1.- Epitelio pigmentado.
2.- Capa fotorreceptora (constituida por los conos y bastones)
3.- Membrana limitante externa.
4.- Capa nuclear externa. Contiene los núcleos celulares fotorreceptores.
5.- Capa plexiforme externa. Se forma de axones de las células fotorreceptoras, dendritas de las neuronas bipolares subyacentes y fibras de las neuronas relacionadas que se localizan en esta zona o en la periferia de la zona nuclear subyacente.
6.- Capa nuclear interna contiene los cuerpos celulares de neuronas bipolares y neuronas relacionadas.
7.- Capa plexiforme interna. Se forma de axones de neuronas bipolares, dendritas de células ganglionares subyacentes y procesos de neuronas relacionadas.
8.- Capa celular ganglionar. Contiene los cuerpos de células ganglionares.
9.- Capa de fibras nerviosas ópticas. Constituida por procesos axonales de las células ganglionares dirigidos hacia la papila óptica, las cuales emergen como el nervio óptico.
10.- Membrana limitante interna.

En el fondo del ojo se pueden observar los vasos retinianos. Las arterias retinianas son ramas de las arterias ciliares posteriores cortas; penetran a través del área cribosa, aparecen en la periferia del disco óptico y se ramifican en varias arteriolas que se dirigen periféricamente. Las venas retinianas tienen mayor diámetro que las arterias y su número es menor.

La distribución de los vasos retinianos varía según las diferentes especies domésticas. Existen cuatro patrones básicos:

1.- Patrón holoangiótico. Es el que presentan la mayor parte de los mamíferos (pequeños y grandes rumiantes, porcinos carnívoros, ratas ratones y primates). Un número variable de vasos irradian desde la periferia del disco óptico para vascularizar directamente casi toda la parte óptica de la retina. En el gato aparecen 3 pares de arterias y venas, mientras que en el perro hay 20 arterias y 3 o 4 venas.
2.- Patrón paurangiótico. Unas 30 pequeñas arterias se extienden en todas las direcciones a una corta distancia desde el disco óptico (los equinos y cobayos lo presentan).

3.- Patrón merangiótico. Una banda horizontalmente se extiende lateral y medialmente desde el disco óptico. Aparece en conejos.
4.- Patrón anagiótico. Se presenta en aves y algunos mamíferos (por ejemplo, monotremas y marsupiales). Algunos animales que los presentan son chinchillas, armadillos, perezosos y murciélagos.

**Cristalino**
Es una estructura transparente rica en proteínas que focaliza la luz sobre la retina. Es capaz de modificar su forma por la acción del músculo ciliar y variar por tanto su poder de refracción y el fondo visual (proceso de acomodación).

Es circular en sección transversa y elipsoide en sección sagital. Se distinguen los polos anterior y posterior además las caras anterior y posterior (más convexa esta última) así como el ecuador.

**Cámaras de ojo**
Cámara anterior. Es el espacio situado entre la córnea y el iris; contiene humor acuoso.
A través de la pupila se comunica con la cámara posterior. Su periferia se continua con el ángulo iridocorneal.
Ángulo iridocorneal. Se forma entre la base del cuerpo ciliar e iris, así como en la porción caudal inicial de la córnea. Está lleno de una masa triangular de tejido esponjoso, la trama del ángulo del iris. Esta trama se forma de trabéculas sólidas separadas por los espacios de fontana, con centros de colágena y fibras elásticas cubiertas por una membrana basal y células endoteliales.
La trama se continúa con una malla fina, las trabéculas corneoesclerales que se encuentran subyacentes a la superficie interna de la esclerótica y adyacentes a la cámara anterior; las trabéculas coalescen para formar los ligamentos pectinados (o también ligamentos pectíneos). En equinos, por ejemplo, son visibles al examen directo ya que la unión corneoescleral no se sobrepone.

**Humor acuoso**
Formado por el cuerpo ciliar como un ultra filtrado de la sangre. Es claro, acuosos, ligeramente alcalino y tiene una composición química similar al líquido cefalorraquídeo. Se segrega en los procesos ciliares por mecanismos pasivos (difusión y filtración, por ejemplo) y activos (síntesis y transporte activo). Su composición se asemeja a la del plasma sanguíneo, aunque es menos rico en proteínas, pero con mayor cantidad de sodio, glucosa, iones bicarbonato cuya síntesis se realiza gracias a la anhidrasa carbónica. Pasa de la cámara posterior a la anterior a través de la abertura pupilar, drenando hacia el plexo venoso de la esclerótica por los espacios del ángulo iridocorneal. El humor acuoso lleva nutrientes y oxigena al cristalino córnea y retina y es el medio por el cual los

subproductos metabólicos son eliminados de los espacios intraoculares. La presión intraocular representa el equilibrio dinámico entre la producción y drenaje del humor acuosos.
Cámara posterior. El espacio situado entre el iris y el cristalino. Contiene el humor acuoso secretado y se comunica con la cámara anterior a través de la pupila.
Cámara vítrea. Es el espacio situado por detrás del cristalino y el cuerpo ciliar hasta la retina. Representa del 60 al 80 % del volumen del globo ocular, variando según la especie. Contribuye al establecimiento y mantenimiento de la presión intraocular, presiona la retina contra la coroides y colabora en la nutrición del cristalino. Está ocupada por el cuerpo vítreo (también llamado humor vítreo).

El vítreo es un complejo gel que consiste de:

1.- Agua 99 %.
2.- Fibras de colágeno (sirve como un soporte para el gel).
3.- Células semejantes a fibroblastos (hialocitos).
4.- Ácido hialurónico.

La corteza está formada por las fibras de colágena y escasas células (algunos autores le denominan estroma).
Las fibras de colágeno forman una red internamente a la retina y se entremezcla con las fibras de la membrana limitante interna de la retina. Existe un espacio entre el vítreo y la superficie interna de la retina. Puede acomodarse sangre o exudado en este espacio cuando se separa el vítreo y la retina como ocurre en la hemorragia subhialoidea.
El cristalino descansa en una depresión en la cara anterior del vítreo llamada fosa patelar (*patella fossa*).
Los hialocitos son numerosos dentro del vítreo y más aún cerca del cortex. No se conoce la función exacta de estas células, pero pueden poseer capacidades fagocíticas, secretoras y también el potencial para revertirse en fibroblastos primitivos capaces de formar tejido cicatrizal.
El ácido hialurónico proporciona viscoelasticidad al cuerpo vítreo.
Una función relevante del vítreo es mantener la retina en una aposición estrecha al epitelio pigmentado, Con excepción del colágeno y el ácido hialurónico el vítreo y el humor acuoso son similares en composición. Con movimiento libre de substancias dentro de ellas. La renovación del vítreo es alta y se reemplaza cada 10 o 15 minutos.
En el perro y el gato es particularmente fuerte la unión a la cápsula posterior del cristalino dificultando la extracción intracapsular a la capsulorrexis posterior.

**Órbita y anexos oculares**

La órbita es la cavidad cónica que contiene al ojo y sus órganos anexos como músculos, nervios y su vasculatura, está formada mediante una serie de estructuras óseas musculares y tendinosas. El globo ocular ocupa la base de la órbita y se proyecta además rostralmente. Se distinguen el borde órbitario, las paredes de la órbita y el vértice. Existen órbitas óseas incompletas (carnívoros) y completas (ungulados). En los carnívoros el borde órbitario es óseo en sus cuatro quintas partes, la otra quinta parte se completa por el ligamento órbitario. La posición de la órbita en el cráneo varía entre las diferentes especies animales.

Las paredes de la órbita son óseas dorsal y medialmente, mientras que ventral y lateralmente están conformadas por tejidos blandos (glándula zigomática, músculos pterigoideos, etc).

A través del canal óptico discurre el nervio óptico y la arteria oftálmica interna. Por la fisura orbitaria pasan el oculomotor, troclear, oftálmico (rama del V par craneal) y abducente además de las venas del plexo oftálmico. También se encuentra junto al vértice de la órbita el agujero redondo (paso del nervio maxilar) y el agujero alar rostral (es la salida del canal alar, que está atravesada por la arteria maxilar.

En la pared medial de la órbita, rostralmente se encuentra la fosa del saco lagrimal y el agujero lagrimal donde se encuentra la entrada del canal nasolagrimal. La órbita presenta importantes relaciones con estructuras como los senos, los dientes, la glándula zigomática y la rama de la mandíbula.

En el perro la órbita esta formada por los huesos frontal, lagrimal, zigomático, temporal preesfenoides, palatino y maxilar. No es completa en su segmento dorsolateral, es decir el proceso frontal del zigomático y proceso zigomático del frontal están unidos por el ligamento orbitario.

**Fascias orbitarias**

Periórbita. Es la membrana fibrosa de forma cónica que encierra el globo ocular, músculos, vasos y nervios asociados. El vértice de la periórbita se une fuertemente con los bordes de la fisura orbitaria y el canal óptico donde su continua con la duramadre y la vaina externa del nervio óptico. La base de la periórbita se une al periostio de los huesos del borde orbitario; una capa de tejido conjuntivo fibroso, el septo orbitario, prolonga rostralmente la periórbita desde el borde orbitario para formar parte del tarso de los párpados.

La periórbita contiene fibras musculares lisas de inervación simpática que en conjunto forman el músculo orbitario; el tono muscular comprime el globo ocular y provoca su protrusión rostralmente al borde orbitario. Las fibras musculares de la periórbita mantienen también retraído el tercer párpado; además los músculos tarsales de los párpados, derivados del músculo orbitario mantienen retraídos los párpados cuando la fisura palpebral está abierta.

Vaina del globo ocular (cápsula de Tenon). Es una fina cápsula conjuntiva que envuelve al globo ocular, desde el limbo al nervio óptico se encuentra separada de la esclerótica por el espacio epiescleral.

**Párpados**

Los párpados se encargan no solo de ejercer una función de protección mecánica frente a los posibles agentes nocivos externos, sino que pueden controlar la cantidad de luz que llega al ojo. Además, contiene glándulas cuyas secreciones colaboran con el aparato lagrimal en la lubricación, nutrición y defensa de la superficie con las que se ponen en contacto.

En los párpados podemos diferenciar dos superficies principales, la superficie externa y la interna. La superficie externa está recubierta por piel la cual es delgada, móvil y flexible. Por otra parte, la superficie interna se encuentra cubierta por la conjuntiva palpebral.

Los bordes de los párpados limitan la abertura palpebral y confluyen lateral y medialmente en las comisuras palpebrales lateral y medial situadas a nivel de los ángulos respectivos del ojo.

En el borde de los párpados se distingue un limbo palpebral posterior correspondiente a los puntos de drenaje de las glándulas tarsales. Estas glándulas tarsales (llamadas también de Meibomio) reciben su nombre por encontrarse incluidas en los tarsos superior e inferior los cuales son láminas de tejido conjuntivo fibroso que constituyen la base de soporte de los párpados. En los animales domésticos no están tan bien desarrollados como en los seres humanos. Las glándulas tarsales son glándulas sebáceas modificadas (su secreción es de tipo oleosos) de unos 3 mm de longitud; hay de 20 a 25 en el plato tarsal del humano, de 20 a 40 en caninos y de 30 a 50 en equinos; las aberturas de sus conductos se disponen inmediatamente caudales al borde palpebral.

También existe un limbo palpebral anterior correspondiente a la implantación de los cilios (pestañas) ubicados en el margen palpebral superior en el perro y cerdo, el gato por su parte carece de ellos. Las raíces de los cilios están estrechamente relacionadas con las glándulas de Zeis (de naturaleza sebácea) y de Moll (glándulas sudoríparas modificadas con una configuración espiral).

En los bordes excéntricos de los párpados se fijan los músculos tarsales superior e inferior son láminas de músculo liso y forman parte del músculo orbitario.

Los puntos lagrimales se sitúan en el borde palpebral a 2-5 mm de la comisura medial.

El cierre de los párpados se asegura por el cierre del músculo orbicular del ojo (actúa a modo de esfínter palpebral) inervado por el nervio auriculopalpebral, rama del nervio facial. La fascia profunda del músculo orbicular adhiere al septo orbitario, borde anterior de la túnica fibrosa que prolonga la periórbita y se fija en el borde excéntrico de los tarsos. El septo orbitario es muy rico en fibras musculares lisas inervadas por el simpático cuya contracción abre los párpados, de ahí que

contribuya a la ptosis palpebral consecutivo a la parálisis del simpático de la cabeza (Síndrome de Horner).
El músculo elevador del párpado superior se origina cerca del foramen óptico y se inserta dentro del tarso (está cubierto por la periórbita) su inervación corre a cargo del oculomotor y junto con el músculo de Müller (inervado simpáticamente) el cual se encuentra posterior al elevador, elevan el párpado superior. Por otro lado, el párpado inferior es deprimido por el músculo malar el cual es inervado por la rama bucal dorsal del nervio facial.
El músculo elevador del ángulo medial del ojo y retractor del ángulo lateral están inervados por el nervio auriculopalpebral y junto con el músculo frontal elevan el párpado superior.

**Conjuntiva**
Es una membrana mucosa, móvil que se extiende desde los márgenes palpebrales hasta el limbo del globo ocular, es la mayor barrera que protege al ojo y orbita del ambiente externo. Tapiza la superficie posterior de los párpados (llamada conjuntiva palpebral) y la superficie anterior del globo ocular (denominada conjuntiva bulbar). Ambas se continúan entre sí en una línea de reflexión circular que constituye los fondos de sacos conjuntivales superior e inferior.
El epitelio de la conjuntiva palpebral se origina en los márgenes palpebrales a nivel de los orificios de las glándulas de Meibomio. La superficie del epitelio de la conjuntiva palpebral en el margen palpebral consiste en un epitelio estratificado no queratinizado, pero cambia después de varios milímetros del margen palpebral en un epitelio columnar pseudoestratificado. Inmediatamente debajo de la conjuntiva palpebral se encuentra el tejido conectivo más grueso, la capa tarsal, la cual contiene las glándulas de Meibomio. Una vez que el epitelio pseudoestratificado se estableció, las células caliciformes de la conjuntiva comienzan a aparecer y son más numerosas en el fornix. Estas células caliciformes producen mucina, un importante componente de la película preocular y un lubricante que previene el traumatismo de la conjuntiva y la córnea.
La secreción mucoide de las células caliciformes se acumula en el fórnix superior e inferior como un hilo mucoso. Esta secreción migra a través del conducto nasolagrimal o sobre la superficie de la piel del canto medial. En animales con un fórnix inferior profundo (ejemplo: Setter Irlandés, Doberman, Briard o Poodle estándar) el hilo mucoso puede ser particularmente prominente y acumularse como una masa gelatinosa en el canto medial.
La conjuntiva palpebral es un poco transparente y a menudo permite la visualización de las glándulas de Meibomio impactadas o inflamadas en los aspectos profundos de ambos párpados.
La conjuntiva bulbar se une firmemente en el fórnix y limbo principalmente. Aproximadamente a 3 mm de la superficie corneal, la conjuntiva bulbar, la cápsula

de Tenon (fascia orbitaria) y el limbo están estrechamente unidos. Debido al área de superficie y a su disponibilidad, la superficie bulbar dorsal es la principal fuente de tejido para los pedículos. La conjuntiva bulbar contiene pocas células caliciformes.
Los folículos linfoides se encuentran entre la conjuntiva, pero pueden ser más numerosos en los fórnix. Son la principal defensa de la conjuntiva y durante la inflamación pueden incrementar tanto el tamaño como su número. Los folículos linfoides engrosados aparecen como áreas circulares elevadas y translúcidas.
El **Tercer párpado** (pliegue semilunar de la conjuntiva). Es un pliegue de conjuntiva situado ventromedialmente. En animales domésticos presenta su mayor desarrollo en especies como el caballo y rumiantes donde puede extenderse a través del ojo. El control muscular del tercer párpado es vestigial en las especies domésticas, la membrana se mueve pasivamente a través del ojo cuando el ojo se retrae por el músculo retractor del globo ocular (inervado por el VI par del cráneo). El movimiento es en dirección superotemporal hacia el ligamento orbitario. La posición del tercer párpado también es parcialmente determinada por el tono simpático de los músculos lisos orbitarios. Tiene inervación adrenérgica y colinérgica con más densa inervación colinérgica. El gato tiene movimientos activos.
El tercer párpado felino contiene dos delgadas bandas de músculos, el músculo medial e inferior, también llamados músculos de Müller que surgen en lo profundo de la órbita desde la fascia periorbitaria cubriendo los músculos recto ventral y medial para insertarse en la superficie adyacente al cartílago en forma de T. Se piensa que el tercer párpado felino contiene adrenorreceptores alfa-1 postsinápticamente. En aves el movimiento activo del tercer párpado esta altamente desarrollado y es extendido sobre la córnea hacia el canto lateral por el músculo piramidalis. Este músculo se origina de la esclera posterior donde da vuelta sobre el nervio óptico a través de una unión formada por el músculo bursalis.

El tercer párpado consta de las siguientes partes:

1.- Cartílago en forma de T, la porción horizontal de la T se extiende paralelamente a 1.5 mm de el borde de la membrana. La porción vertical está rodeada por la glándula del tercer párpado en su base. Está formado por cartílago hialino en perros y cartílago elástico en gatos y caballos. El cartílago entero da rigidez al tercer párpado.

2.-Glándula lagrimal del tercer párpado (glándula nictitante o accesoria). Es una glándula seromucoide similar a la glándula lagrimal principal. Produce del 30-50% de la porción acuosa de la película lagrimal. Un tejido conectivo de sostén la mantiene en posición uniéndola al borde de la órbita al tiempo que limita los movimientos de la membrana.

La base de la glándula y el cartílago están asegurados a los músculos recto y oblicuo ventral y rodeados por la periórbita mediante un retináculo facial pobremente definido. En perros la porción lateral del tercer párpado esta anclada a la capa profunda de la periórbita la cual funciona como un fuerte ligamento.
En el perro, caballo, oveja y cabra existe solo una glándula superficial de naturaleza serosa (seromucosa en perros). En los bovinos, cerdo y conejo además de la anterior existe una glándula profunda (de Harder) de apariencia laxa y color más obscuro situada en el vértice de la rama delgada del cartílago. Las dos son seromucosas en estos animales y desembocan en la cara profunda del tercer párpado. En las aves esta glándula presenta la mayor concentración de células plasmáticas que pueden encontrarse en cualquier tejido linfoide de estos animales por lo que puede considerarse como un órgano linfoide periférico.
3.- La conjuntiva cubre la superficie de los cartílagos. Los folículos linfoides se encuentran presentes debajo de la conjuntiva bulbar.

**Sistema lagrimal**

Incluye las estructuras responsables de la producción, dispersión o drenaje de las lágrimas
.Falta en algunas aves como el búho y algunos mamíferos como sirénidos y ratón.
Glándula lagrimal, glándula tubuloalveolar situada bajo la periórbita dorsolateralmente al globo. Posee 12-16 conductillos (3-5 en el perro) excretores que se abren en la porción dorsolateral del fondo de saco conjuntival. Su secreción es de tipo seromucoso en el perro y serosos en ungulados. Produce el 60 % de la secreción lagrimal total. En el perro se encuentra bajo el ligamento orbitario y proceso supraorbitario del hueso frontal y está relacionado a la superficie medial del hueso cigomático (la posición es similar en animales con órbita cerrada).
Glándula lagrimal del tercer párpado. Es una glándula seromucosa que se extiende sobre la superficie interna del tercer párpado. Su secreción fluye a través de múltiples conductos que se abren sobre la superficie bulbar del tercer párpado, entre los folículos linfoides. La película lagrimal precorneal se mueve a través de la cornea por el efecto de parpadeo y movimiento del tercer párpado para eliminarse a través de los puntos lagrimales.

**Película lagrimal precorneal**

La película lagrimal precorneal está formada por tres capas distintas. La capa oleosa superficial, una capa media acuosa y una interna de mucina. El espesor de la película lagrimal precorneal se estima de 34-45 µm con las nuevas técnicas de medición.

1.- La capa oleosa evita la evaporación del componente acuoso, permite la dispersión de la lágrima y limita el derrame de lágrima sobre los párpados. Es relativamente delgada Compuesta por materiales oleosos (esteres de colesterol y céreos) y fosfolípidos. Estos componentes son secretados por glándulas sebáceas

holócrinas modificadas dispuestas linealmente dentro de tejido conectivo denso del margen de los párpados: las glándulas de Meibomio. Ésta capa retarda la vaporación de la capa acuosa media y reduce la pérdida de la película lagrimal al incrementar la tensión superficial entre la película lagrimal y la córnea. También estabiliza y permite la distribución uniforme de la película lagrimal sobre la córnea.

2.- La capa acuosa. Es producida por la glándula lagrimal (50-70 %), glándula lagrimal del tercer párpado (30-50 %) y una pequeña porción es producida por las glándulas accesorias y células mucosecretoras (3.1 %). Es la más gruesa y abarca la mayoría del volumen de la lágrima. Es una mezcla compleja de iones, moléculas pequeñas y glucoproteínas y proteínas incluyendo enzimas e inmunoglobulinas. El pH en caballos se reporta de 8.33 +/- 0.15 en un rango de 8.0 a 8.6. Proporciona oxígeno y nutrientes (glucosa y electrolitos) a la córnea además de remover desechos metabólicos (bióxido de carbono y ácido láctico), proporciona protección antibacteriana (IgA, lisozima y lactoferrina) y mantiene la hidratación de la superficie corneal y conjuntival a la vez que acarrea partículas de basura. También la película lagrimal precorneal contiene proteínas solubles que contribuyen al bienestar de la córnea y aumentan los mecanismos de defensa; estas proteínas son las metaloproteasas de matriz y las serinoproteasas, tales como la neutrófilo elastasa e inhibidores de proteasas como inhibidores tisulares, inhibidores alfa 1 proteinasa, alfa 2 macroglobulinas, factores de crecimiento y citocinas (interleucina 1 y 8): además esta capa incrementa las características ópticas al proporcionar una superficie ópticamente lisa.

3.- La capa de mucina es la más interna, es una mezcla de glucoproteínas secretadas por las células caliciformes de la conjuntiva y también por las glándulas lagrimales. Ésta capa se adhiere a las microvellosidades por cargas de polianiones. Debido a su naturaleza hidrofílica, su interacción con la superficie epitelial de la córnea hidrófóbica permite el recubrimiento uniforme de la lágrima sobre la superficie corneal, asegurando la hidratación, protección y lubricación del epitelio anterior. También actúa como un filtro atrapando y removiendo partículas extrañas. Además, protege contra las bacterias y otros agentes.

Sistema de conductos. Se encarga del drenaje hacia la cavidad nasal del fluido lagrimal producido en exceso y no evaporado.

- Puntos lagrimales. Se localizan en la superficie interna de los bordes palpebrales superior e inferior (excepto en el cerdo que solo tiene el superior y el conejo que solo presenta el inferior). En el perro se ubican de 2-5 mm del ángulo medial mientras que en el caballo se encuentran a unos 8 mm de la comisura medial.
- Canalículos lagrimales. Comunican a los puntos lagrimales con el saco lagrimal.
- Saco lagrimal. Es la dilatación del extremo proximal del conducto nasolagrimal; ocupa la fosa del saco lagrimal en el hueso homónimo. En el

perro y el gato el saco no está expandido y s una pequeña dilatación en la unión de los dos canalículos.

- Conducto nasolagrimal. Comunica al saco lagrimal con el suelo del vestíbulo nasal donde desemboca. Su diámetro oscila de 0.5 (en perros) a 2 mm (en grandes animales). En el perro la apertura está ventrolateral cerca del margen unido del pliegue alar aproximadamente a la distancia de un centímetro dentro de las narinas. En caballos es ventral sobre la unión mucocutánea, en rumiantes es más lateral (en estas dos especies la abertura es más visible). Cerca del 50 % de los perros tienen una abertura adicional del conducto nasolagrimal a nivel de la raíz del canino superior.

**Músculos extraoculares**

Rotan al ojo alrededor de tres ejes perpendiculares que pasan a través del centro del globo. Casi todos ellos se extienden desde los contornos del canal óptico y la fisura orbitaria, donde se originan para divergir hacia el globo, donde se insertan por delante o detrás de ecuador. Se encuentran cubiertos por la periórbita.

**Músculos reto dorsal y recto ventral**: rotan el globo alrededor de un eje lateromedial. Están inervados por el oculomotor.

**Músculos recto lateral y recto medial**: rotan el ojo alrededor de un eje dorsoventral. Están inervados por el abducente y oculomotor respectivamente.

**Músculos oblicuo dorsal y oblicuo ventral**: Rota al globo alrededor de su propio eje. El tendón de inserción del oblicuo dorsal pasa bajo una tróclea cartilaginosa unida a la pared dorsomedial de la órbita, gira 135° y se dirige lateralmente para insertarse bajo el tendón del músculo recto dorsal. El Músculo oblicuo ventral es el único que se origina lejos del vértice de la órbita (en la pared medial de la órbita) y se inserta bajo la inserción del recto lateral. El oblicuo dorsal está inervado por el nervio troclear, el oblicuo ventral por el nervio oculomotor.

**Músculo retractor del globo ocular**: está formado por cuatro fascículos que, cubiertos por los músculos rectos divergen desde el vértice de la órbita para terminar insertándose por detrás del ecuador del globo. Está inervado por el nervio abducente.

**Vascularización del globo ocular y sus anexos**

La vascularización del globo ocular es llevada a cabo fundamentalmente por ramas de la arteria carótida externa. La rama principal de la carótida externa es la **arteria maxilar**, que justo tras atravesar el canal alar emite la **arteria oftálmica externa**. Esta arteria penetra por el vértice de la órbita atravesando la periórbita. Una vez en la órbita algunas ramas anastomóticas de la arteria oftálmica externa

atraviesan la fisura orbitaria y se unen a la arteria carótida interna en la cavidad craneana, o a la arteria oftálmica interna (que acompaña al nervio óptico por el canal óptico). No existe arteria central de la retina en las especies domésticas
Las ramas de la arteria oftálmica externa (discurren cubiertas por la periórbita) son:

**Arterias ciliares posteriores largas.** Perforan la parte anterior de la esclerótica para vascularizar el cuerpo ciliar y el iris, donde forman el **círculo arterial mayor del iris.**

**Arterias ciliares posteriores cortas.** Atraviesan la esclerótica junto al área cribosa para vascularizar la coroides y la retina: las arterias retinianas que se observan en el fondo ocular son ramas suyas.

**Ramas musculares.** Para los músculos motores del ojo.

**Arterias ciliares anteriores.** Para la esclerótica, parte anterior de la túnica vascular (se anastomosan con las arterias ciliares posteriores largas y posteriores cortas) y conjuntiva. Nacen de las ramas musculares.

**Arteria lagrimal.** Para la glándula lagrimal. También de esta se desprenden las arterias palpebrales laterales superior e inferior que junto con las arterias palpebrales mediales (procedentes de la arteria malar) forman el **círculo arterial de los párpados**.

**Arteria del tercer párpado.**

**Arteria supraorbitaria y supratroclear**.

**Venas**

El drenaje venoso de los órganos oculares se lleva a cabo mediante tres rutas (interconectadas entre sí)

1.- El globo ocular mediante las **venas vorticosas** principalmente y buena parte de las estructuras intraperiorbitarias drenan a través de las **venas oftálmicas externas** dorsal y ventral; ambas venas se unen cerca del vértice de la órbita formando el **plexo oftálmico**, que atraviesa la fisura orbitaria para llegar a la cavidad craneana, donde se continua mediante el seno cavernoso; posteriormente éste desemboca en la **vena maxilar** tras dejar la cavidad craneana.

2.- El drenaje de los párpados tiene lugar por medio de las venas palpebrales superiores e inferiores. Las venas palpebrales desembocan en la **vena facial** o en alguna de sus ramas (concretamente las venas palpebrales superiores lo hacen en

la vena angular del ojo). La vena angular del ojo presenta una gruesa anastomosis con la vena oftálmica externa dorsal.
3.- **Vena facial profunda.** Rama de la vena facial, tiene una importante anastomosis con la vena oftálmica externa ventral.

**Inervación del globo ocular y sus anexos**

Nervio óptico. Contiene fibras aferentes somáticas especiales. Los axones de la neuronas de la capa ganglionar de la retina se dirigen hacia las proximidades del polo posterior del globo, donde se mielinizan para atravesar el área cribosa de la esclerótica y constituir el nervio óptico (tracto del SNC). El nervio óptico que está cubierto por la duramadre, tiene un trayecto ondulado y protegido por tejido adiposo y los músculos extraoculares entre el polo posterior del globo y el canal óptico. Tras atravesar el canal óptico, ya en el suelo de la cavidad craneana sus fibras se intercambian con las del nervio contralateral en el quiasma óptico con un porcentaje variable entre especies, estas fibras derivan de las áreas centrales y mediales de la retina.

Nervio oculomotor. Abandona la cavidad craneana por la fisura orbitaria. Incluye dos tipos de fibras nerviosas:

a) Fibras eferentes somáticas para buena parte de los músculos extraoculares (recto dorsal, medial y ventral, oblicuo ventral y elevador del párpado superior)
b) Fibras eferentes viscerales (de carácter parasimpático). Son fibras preganglionares que hacen sinapsis en el ganglio ciliar (éste se encuentra a media distancia entre la fisura orbitaria y el globo ocular). Las fibras postganglionares, incluidas en los nervios **ciliares cortos**, inervan los músculos esfínter de la pupila y ciliar.

Su lesión ocasiona estrabismo lateral, dilatación de la pupila y ptosis (por parálisis del músculo elevador del párpado superior).

Nervio troclear. Contiene fibras eferentes somáticas para el músculo oblicuo dorsal, abandona la cavidad craneana por la fisura orbitaria.

Nervio trigémino. Contiene principalmente fibras aferentes somáticas. Dos de las ramas del nervio trigémino, el nervio oftálmico y en menor medida el nervio maxilar, participan en la inervación sensitiva del globo y de sus anexos.

1.- Nervio oftálmico. Abandona la cavidad craneana por la fisura orbitaria y se divide en tres ramas:

- Nervio frontal. Es sensitivo para la piel del párpado superior y la conjuntiva.
- Nervio lagrimal. Contiene fibras eferentes viscerales (fibras parasimpáticas postganglionares procedentes del ganglio pterigopalatino) para la glándula lagrimal.
- Nervio nasociliar. Se ramifica dando lugar a los nervios ciliares largos, que penetran en el globo ocular (inervación sensitiva para la coroides, cuerpo ciliar, iris, córnea y conjuntiva bulbar) y al nervio infratroclear (sensitivo para la piel próxima a la comisura medial de los párpados y conjuntiva). Los nervios ciliares largos (al igual que los nervios ciliares cortos) también incluyen fibras eferentes viscerales simpáticas para el músculo dilatador de la pupila (son fibras postganglionares procedentes del tronco simpático).

2.- Nervio maxilar. Deja la cavidad craneana a través del agujero redondo. Un ramo suyo, el nervio zigomático, se introduce en la periórbita junto a su vértice y se divide seguidamente en dos:

- Nervio cigomático temporal. Es sensitivo para la piel lateral del párpado superior y conjuntiva. También incluye fibras eferentes viscerales (simpáticas) procedentes del tronco simpático para la glándula lagrimal.
- Nervio cigomáticofacial. Sensitivo para la piel de párpado inferior y la conjuntiva.

Nervio abducente. Contiene fibras eferentes somáticas. Abandona la cavidad craneana por la fisura orbitaria. Inerva a los músculos recto lateral y retractor del globo. Su lesión produce estrabismo medial e incapacidad para retraer el globo.

Nervio facial. Incluye dos tipos de fibras nerviosas:

a) Fibras eferentes somáticas para los músculos faciales, entre los que se encuentran los músculos de los párpados (a excepción del músculo elevador del párpado superior). El nervio facial abandona la cavidad craneana por el agujero estilomastoideo; una de sus ramas en el nervio auriculopalpebral que emite las ramas palpebrales para los músculos orbicular del ojo y otros músculos faciales de la zona (la lesión de ese nervio imposibilita el cierre de los párpados).

b) Fibras eferentes viscerales (parasimpáticas). Son fibras presinápticas que llegan al ganglio pterigopalatino incluidas en el nervio petroso mayor; tras hacer sinapsis en el ganglio, se dirigen hacia la glándula lagrimal incluidas en el nervio lagrimal.

## Bibliografía consultada


- Banks WJ, editor. Histología Veterinaria. Manual. México: Moderno, 1996.
- Carter R, Colitz CMH: The causes, diagnosis, and treatment of canine keratoconjuntivitis sicca. *Vet Med.* 2002; 97 (9): 683-694.
- Climent S, Sarasa M, Muniesa P, Terrado J. editores. Manual de anatomía y embriología de los animales domésticos, conceptos básicos y datos aplicativos. Sistema nervioso central y órganos de los sentidos. España: ACRIBIA. 1998.
- Collins KB. Enfermedades del globo ocular córnea y esclerótica. En: Bojrab J M, Smeak D D, Bloomberg M S. editores. Fisiopatología y clínica quirúrgica en animales pequeños. Argentina: Intermédica. 1996. 134-143.
- Gelatt KN, editor. Veterinary Ophthalmology. 6th ed. USA: Blackwell Publishing. 2021.
- Maggs DJ, Miller PE, Ofri R. Slatter's Fundamentals of Veterinary Ophthalmology. 5th ed., U.S.A: Elsevier. 2013.
- Martin C, Pickett J, Spiess B. (Ed.). Ophthalmic Disease in Veterinary Medicine. 2019.
- Olliver FJ. The precorneal tear film in horses: its importance and disorders. *Veterinary Clinics*. *Equine practice.* 2004; 20 (2): 301-318.
- Quiroz MJ. Detección de la Actividad de Metaloproteasas MMP-2 y MMP-9 en la película lagrimal precorneal de perros sanos. Tesis de Licenciatura. Facultad de Medicina Veterinaria y Zootecnia. Universidad Autónoma del Estado de México. Toluca, México. 2002.
- Samuelson D. Ophthalmic anatomy. En: Gelatt KN. Veterinary ophthalmology. USA: Blackwell Publishing; 2007.
- Slatter D. editor. Fundamentals of Veterinary Ophthalmology. 3ª ed., U.S.A: W.B. Saunders Company. 2001.
- Stades FC, Wyman M, Boeve MH, Neuman W, Spiess B. Ophthalmology for the Veterinary Practitioner. Schlutersche Verlagsgesellschaft mbH & Co. KG, Hans-Bockler-Allee 7, 30173 Hannover, Germany, 2007.

# DESARROLLO DEL GLOBO OCULAR Y SUS ESTRUCTURAS ANEXAS

***MVZ. Esp. Joaquín Arturo Quiroz Mercado***
**FMVZ UNAM**

El primordium del ojo se desarrolla de una parte del embrión que más tarde formará la porción anterior del sistema nervioso central. El proceso se puede dividir en tres etapas:

1. Embriogénesis: Segregación de las capas primarias del desarrollo. Este periodo comienza con la fertilización y termina con la diferenciación de las capas germinales primarias.
2. Organogénesis: Separación de varios órganos del patrón general.
3. Diferenciación: Desarrollo detallado de las características estructurales de cada órgano.[1]

El ojo se desarrolla a partir del neuroectodermo, ectodermo superficial y cresta neural-mesodermo.[1, 2]

**Derivados del neuroectodermo**

Vesícula óptica: es un divertículo hueco del prosencéfalo que crece rostralmente, su porción anterior se invagina dando lugar a la copa óptica, que aparece fisurada en su parte ventral: la fisura óptica es el meridiano ventral a lo largo del cual los pliegues lateral y medial de la copa óptica se encuentran y fusionan, los vasos hialoideos entran a través de esta fisura[2]

El **pedículo o tallo óptico** dará origen al nervio óptico.[2, 3, 4]

La cavidad de la vesícula óptica se oblitera por fusión de las capas externa e interna. La capa externa dará lugar al epitelio pigmentado de la retina y la interna más gruesa formará el estrato nervioso de la retina. Esta fusión nunca es sólida lo que podría favorecer su separación debido a enfermedades del segmento posterior (desprendimiento de retina).[3]

También del neuroectodermo de la copa óptica da origen al epitelio pigmentado y no pigmentado del iris. La musculatura lisa del iris (músculo esfínter y músculo dilatador de la pupila) representa los únicos músculos de origen neuroectodérmico en los mamíferos.[5] También se desarrolla el epitelio ciliar a partir de esta capa.[6]

**Derivados del ectodermo superficial**

La vesícula óptica induce sobre el ectodermo superficial suprayacente la formación de la plácoda del cristalino la cual se invagina en la copa óptica y posteriormente se separa del ectodermo superficial para dar origen a una esfera hueca epitelial, la vesícula del cristalino (futuro cristalino). Es importante resaltar que el cristalino deriva enteramente del ectodermo de revestimiento, única estructura de este origen con situación intraocular.[2, 7]

El resto del ectodermo superficial se convertirá en el epitelio anterior de la córnea.[1] Luego se diferenciarán los párpados (a partir del mesénquima) en forma de pliegues que crecen sobre la córnea.[2, 4] De éstos la epidermis de la piel y el epitelio de la conjuntiva también se derivan del ectodermo superficial. Las glándulas lagrimales y lagrimales accesorias evolucionan a partir del epitelio conjuntival. El sistema de drenaje lagrimal, igualmente se origina del ectodermo superficial.[4]

**Derivados del mesénquima (crestas neurales y mesodermo)**

Mesénquima, derivado del mesodermo o la cresta neural es el término para el tejido conjuntivo embrionario. La mayor parte del mesénquima de toda la región de la cabeza y cuello, se deriva de la cresta neural craneal.[4] La vesícula óptica crece rodeada por ectomesénquima, mesénquima de origen ectodérmico (procedente de las crestas neurales) el cual forma estructuras del globo ocular y tejidos orbitarios:

Los vasos hialóideos se desarrollan en el mesénquima, penetran por la parte posterior de la fisura óptica y vascularizan tanto el vítreo primario como el cristalino en formación.[1, 2] La arteria hialoidea, una rama de la arteria oftálmica, riega la cara interna de la copa óptica, la vesícula del cristalino y el mesénquima de la copa óptca.[3] El vítreo primario se reduce por el vítreo secundario y queda como un estrecho canal hialoideo. Los vasos hialóideos se atrofian y el cristalino será avascular al nacimiento.[2, 5]

El mesénquima adyacente a la copa óptica se diferencia para formar la túnica vascular y la esclerótica. El mesénquima situado cranealmente al cristalino dará lugar al estroma del iris. El área central del iris, la membrana pupilar, desaparecerá para formar la pupila.[1, 2, 3, 5]

Por otro lado, del mesénquima secundario se forma el estroma y epitelio posterior de la córnea (endotelio). Gran parte del mesénquima sufrirá un proceso de cavitación que concluirá con la formación de las cámaras anterior (el espacio formado entre la córnea y el iris) y posterior (el espacio existente entre el iris y el cristalino).[1, 2, 5]

El mesodermo da lugar a los músculos extraoculares. Se forman de condensaciones del mesénquima que rodea a la cúpula óptica. Además, este tejido da origen a los músculos de los párpados. Las crestas neurales y mesodermo originan las estructuras más profundas de los párpados como la dermis y tarso.[5]

En la tabla se presentan algunos eventos del desarrollo ocular y sus anexos en el perro.

**Tabla. Eventos del desarrollo ocular y sus anexos en el perro**

| Días tras la fertilización | Evento |
|---|---|
| 15 | Desarrollo de la vesícula óptica |
| 25 | Separación de la vesícula del cristalino |
| 25 | La arteria hialoidea entra a través de la copa óptica |
| 45 | La arteria hialoidea comienza a atrofiarse |
| 2-14 posteriores al nacimiento | Atrofia de la túnica vasculosa lentis |
| 33 | Obliteración del espacio intrarretiniano |
| 16-40 posteriores al nacimiento | Maduración de las capas de la retina |
| 45 | Cámaras del ojo formadas |
| 1-14 posteriores al nacimiento | Atrofia de la membrana pupilar |
| 25 | Comienza la formación de los párpados |
| 32 | Fusión de los párpados |
| 14 posteriores al nacimiento | Separación de los párpados |
| 21 posteriores al nacimiento | El nervio óptico se encuentra mielinizado y se identifica el reflejo pupilar directo |
| 35 posteriores al nacimiento (valores similares al adulto hasta las 8 semanas de edad) | Se identifica señal característica en la electrorretinografía |
| 42 posteriores al nacimiento | Desatrrollo histológico de la retina |

Adaptación.[1, 2, 5]

## Literatura revisada

1.- Ofri R. development and congenital abnormalities. En: Maggs DJ, Miller PE, Ofri R. Slatter´s Fundamentals of Veterinary Ophthalmology. 5th USA:Elsevier; 2013. pp 13-26.
2.- De Launta A, Glass E. Veterinary Neuroanatomy and clinical neurology. 3rd edition. USA: Saunders; 2009
3.- Moore KL, Persaud TVN. Embriología clínica. 6ª ed. México: McGraw-Hill Interamericana. 1999.
4.- Riordan-Eva P. Anatomía y embriología del ojo. En: Riordan-Eva P, Whitcher JP editores. Oftalmología general de Vaughan y Asbury. 14ª ed. México: Manual Moderno. 2008.
5.- Cook CS. Ocular embryology and congenital malformations. En: Gelatt KN, editor. Veterinary Ophthalmology. 6th ed. USA: Blackwell Publishing. 2021. pp 3-36.
6.- Labelle P. The eye. En: Zachary JF. Pathology basis of veterinary disease. Elsevier. 2022.
7.- Gómez LA. Patología general del cristalino. México: Asociación para Evitar la Ceguera en México. 2000.
Elsevier. 2022.
7.- Gómez LA. Patología general del cristalino. México: Asociación para Evitar la Ceguera en México. 2000.

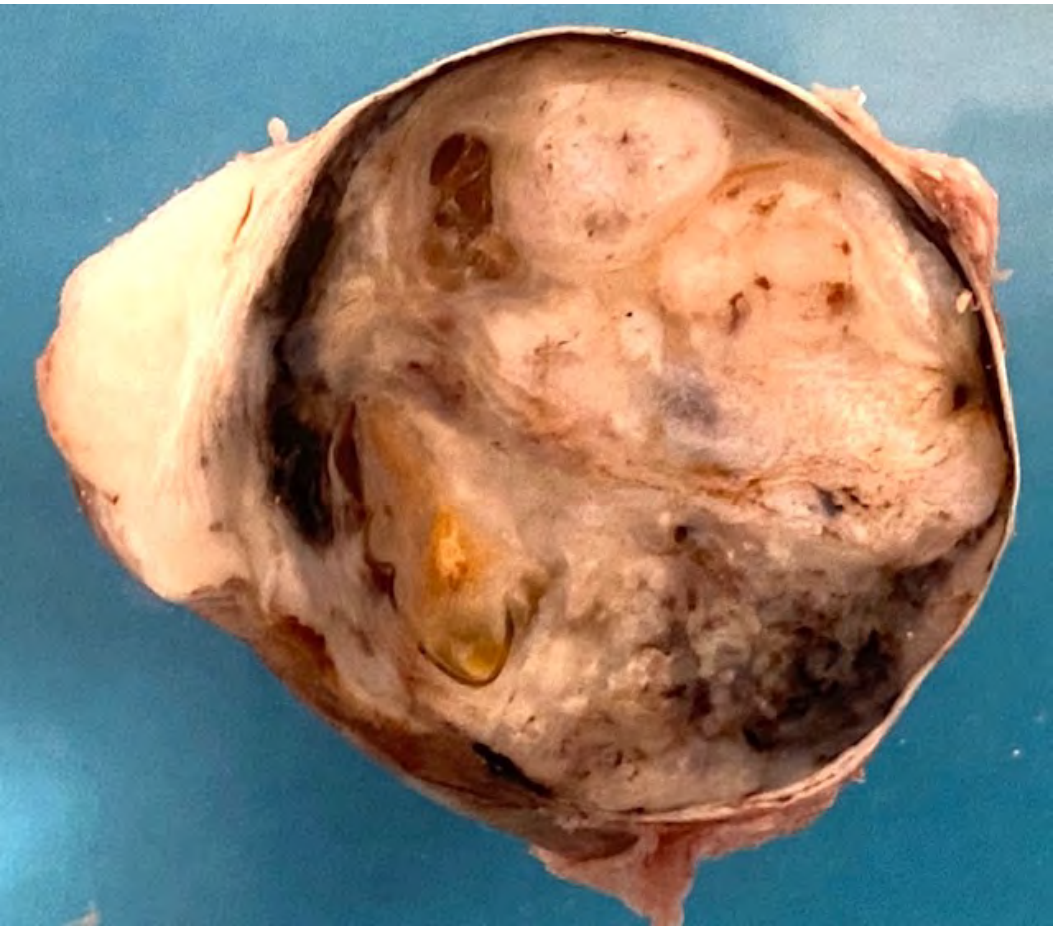

# Disección e Inspección del Globo Ocular y sus Anexos

**Dr. Abelardo A. Rodríguez-Reyes**

Servicio de Patología Oftálmica

# No tengo conflicto de intereses para esta presentación

# Solicitud Estudio Patología

apec | Asociación para Evitar la Ceguera en México I.A.P.
HOSPITAL "DR. LUIS SÁNCHEZ BULNES"

SOLICITUD DE EXAMEN HISTOPATOLÓGICO
SERVICIO DE PATOLOGÍA OFTÁLMICA

Nombre del Paciente: Francisco Valenas
Nombre del Médico: Dr Rubio

Edad: 53a Sexo: Masc
Fecha: 21/03/23

Expediente:
Caso No. Externo

Pieza Remitida:

Resumen Clínico: quiste hidrocistoma
lesión que crece paulatinamente en canto interno

Diagnóstico Clínico: hidrocistoma Rodeando punto lagrimal inf

Favor de colocar en formol al 10%

Institución de Asistencia Privada

Vicente García Torres No. 46, Col. Barrio San Lucas, C.P. Coyoacán, c.p. 04030, Ciudad de México, Tel.: 55 1084 1400 www.apec.org.mx

AM-267

Asociación para Evitar la Ceguera en México I.A.P.
HOSPITAL "DR. LUIS SÁNCHEZ BULNES"

# Solicitud Estudio Patología

## OPHTHALMIC PATHOLOGY SUBMISSION FORM

Practice Details _____ Practice No. ☐☐☐☐☐
_____ Phone _____
_____ Fax _____
Email _____ Date _____
Vet Name _____ Signature _____

Owner Name _____ Animal Name _____
Ref. / ID No. _____
Species _____ Breed _____ Age _____ Sex _____

CytoPath
Veterinary
Pathology
PO Box 24 Ledbury
Herefordshire HR8 2YD
Tel: 01531 63 00 63
Fax: 01531 63 46 83
email: admin@cytopath.co.uk

**HISTOPATHOLOGY**
- ☐ Globe ☐ Left ☐ Right
- ☐ Evisceration sample ☐ Left ☐ Right
- ☐ Biopsy _____
- ☐ Goblet Cell Index (GCI)

**CYTOLOGY**
- ☐ FNAB _____
- ☐ Corneal surface
- ☐ Conjunctival surface
- ☐ Aqueocentesis
- ☐ Other _____

**MICROBIOLOGY**
- ☐ Aerobic culture: id / sens
- ☐ Aerobic culture: id / sens and anaerobic culture
- ☐ Fungal culture
- ☐ Dermatophyte (ringworm) culture

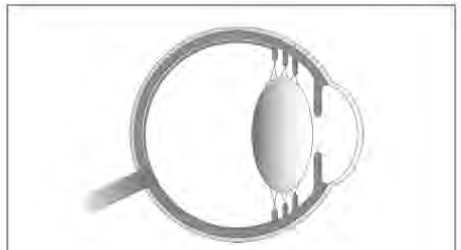
Please indicate any focal lesions in the globe

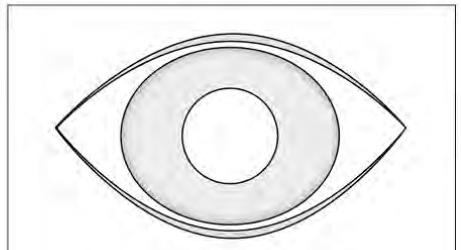
Please indicate medial or lateral

Glaucoma? ☐ No ☐ Yes Intraocular pressure (IOP) _____ Duration _____
Gonioscopic findings _____ Iris colour: _____

CLINICAL HISTORY / DIFFERENTIAL DIAGNOSES / TISSUE DESCRIPTION
_____
_____
_____
_____

Q. Any previous recent treatment? ☐ No ☐ Yes - Give Details _____
Q. Any other tests performed? ☐ No ☐ Yes - Give Details / Results _____
Q. Copy slide required (additional fee applies)? ☐ Yes

SUPPLIES ☐ Slide holders ☐ Submission forms ☐ Ophthalmic submission forms ☐ Prepaid envelopes ☐ Histopathology pots

Please note: submission forms can also be downloaded from our website www.cytopath.co.uk

# Biopsias y Piezas Quirúrgicas

Adecuada identificación de los recipientes

**Rótulo:**

- Nombre del Paciente
- Especie, raza, sexo y edad
- Estado reproductivo
- Número de expediente o Externo
- Fecha de la cirugía
- Fijador
- Espécimen quirúrgico
- Lateralidad
- Nombre del M.V.Z.

# Biopsias y Piezas Quirúrgicas

Especial atención en el manejo de varios fragmentos o piezas similares:

- Párpados (superior y/o inferior)
- Glándulas lagrimales (derecha y/o izquierda)
- Lesiones de saco lagrimal y senos paranasales
- **Evitar confundir piezas de pacientes diferentes**
- **Rotular adecuadamente recipientes**
- **No colocar muestras en recipientes SIN FORMOL**
- **Recipientes con otros fijadores (especificar)**

# Biopsias y Piezas Quirúrgicas

**Fijador universal:**

- **Formol tamponado al 10%, pH 7.0**

**Recomendaciones:**

- No pinzar demasiado
- No quemar (cauterio)
- No desecar
- **NO** colocar en sol. salina
- Usar recipientes adecuados
- Un recipiente por biopsia o pieza
- Sutura(s) de referencia para bordes Qxs.

# Biopsias y Piezas Quirúrgicas

## Formol Tamponado (preparación 1 lt)

- Formol comercial (37% - 40%): 100 ml
- Agua destilada: 900 ml
- Fosfato monosódico (anhidro): 4.0 g
- Fosfato disódico (anhidro): 6.5 g
- 10 a 20 veces > volumen a fijar
- Penetración aprox. 1 mm / hr.
- Fijación antes de procesamiento 24 a 48 hrs.

Rodríguez-Martínez HA *et al*. Formol o Formalina al diez por ciento? Patología (México),1971,9:231-233.

# Fijadores

| FIJADOR | CONTENIDO | VENTAJAS | DESVENTAJAS |
|---|---|---|---|
| **Formalina** | Formaldehído | Barato, rápido, buen fijador general | Sin desventajas |
| **Glutaraldehído** | Glutaraldehído | El mejor para microscopía electrónica | Penetración lenta. Se debe abrir el globo para la fijación de la superficie |
| **Sol. Davidson** | Formaldehído, etanol, ácido acético | Mayor rigidez, excelente fijación de cristalino y retina | Contracción, no tan buena como la formalina para ME |
| **Bouin** | Ácido pícrico, formaldehído, ácido acético | Mayor rigidez | |

# Informe Estudio Patología

- Datos completos del paciente
- Solicitud (resumen clínico, pieza remitida, lado, diagnóstico clínico)
- Descripción Macroscópica
- Técnica empleada (Parafina, H-E, PAS)
- Descripción Microscópica
- Nota (casos especiales)
- Diagnóstico(s)

# Informe Estudio Patología

- Casos de rutina
  Informe: ≈ 4 a 6 días
- Casos especiales
  (Descalcificación, tinciones de histoquímica, inmunohistoquímica, inmunofluorescencia, microscopía electrónica)
  Informe: ≈ 8 y 10 días

# Manejo Espécimen Palpebral

- Orientación y descripción: Identificar si proviene del párpado superior o inferior y localizar márgenes medial y temporal
- Pestañas punto de referencia clave para el margen del párpado
- Medición: Largo / ancho / espesor (cms)
- Superficies: Piel, conjuntiva y aspecto de la lesión
- Pintar márgenes medial y temporal con diferentes colores
- Documentar orientación con una fotografía
- Para las escisiones en cuña incluir cortes central con borde quirúrgico adherente y bordes quirúrgicos nasal y temporal

# Manejo Espécimen Palpebral

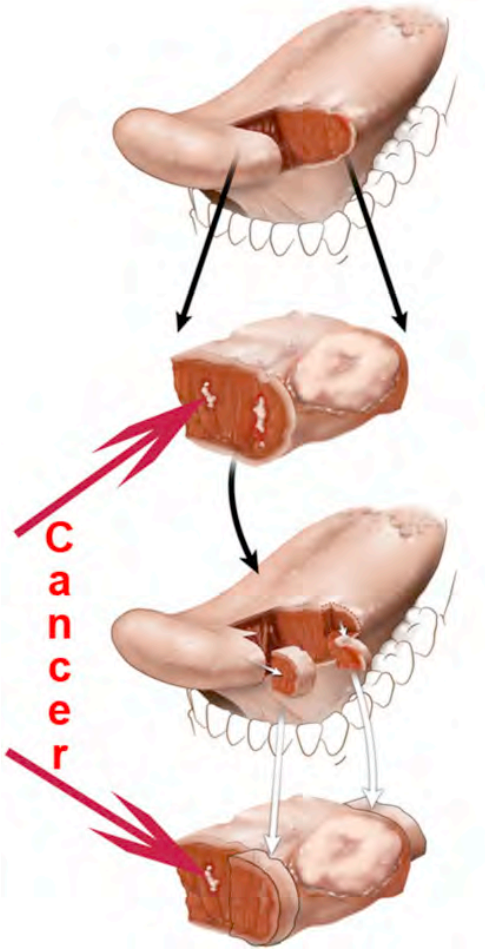


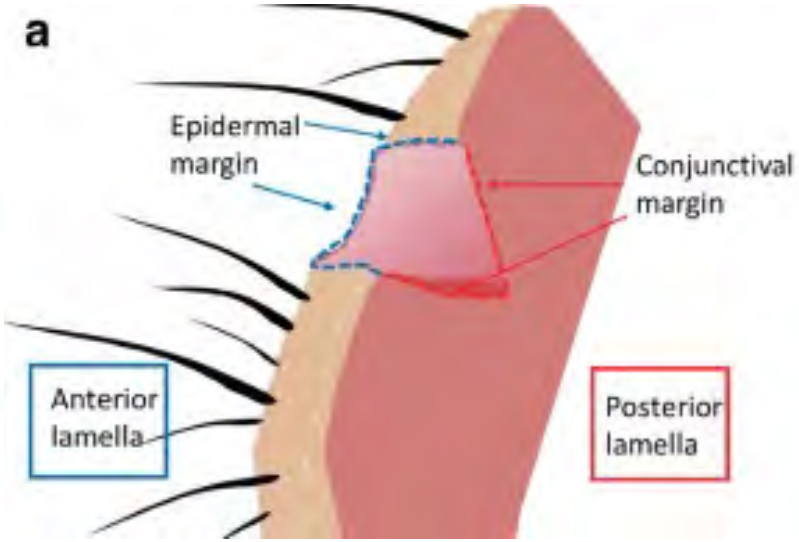


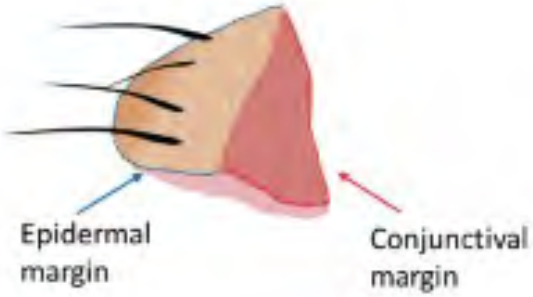

**Pathology Report:**
**Part 2: ...re-excision:**
**No tumor seen.**

# Manejo Espécimen Conjuntival

- Usar la sutura de referencia
- Entintar los bordes de interés
- Incluir de canto en papel filtro

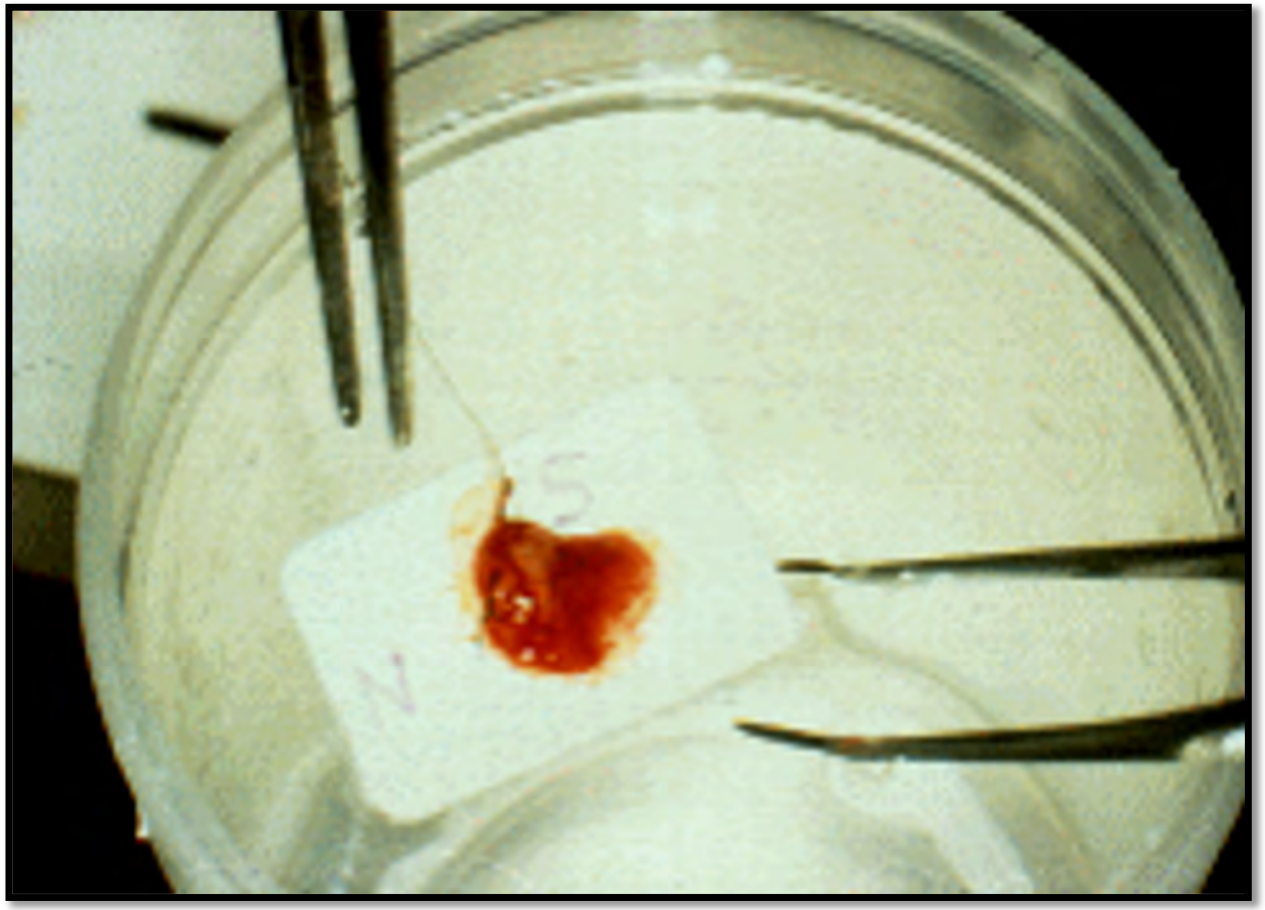

# Manejo Espécimen Conjuntival

- Colocar y estirar sobre un papel filtro o membrana vegetal para evitar plegamientos
- Fijar inmediatamente en formol al 10% por 24 hrs.
- Consignar lateralidad (OD, OS)
- Suturas de referencia (sup., inf., nasal ó temporal)
- Posterior a la fijación entintar bordes quirúrgicos

# Montaje en membrana vegetal (pepino)



Pepino fresco

Alcohol 96º

# Montaje en membrana vegetal (pepino)

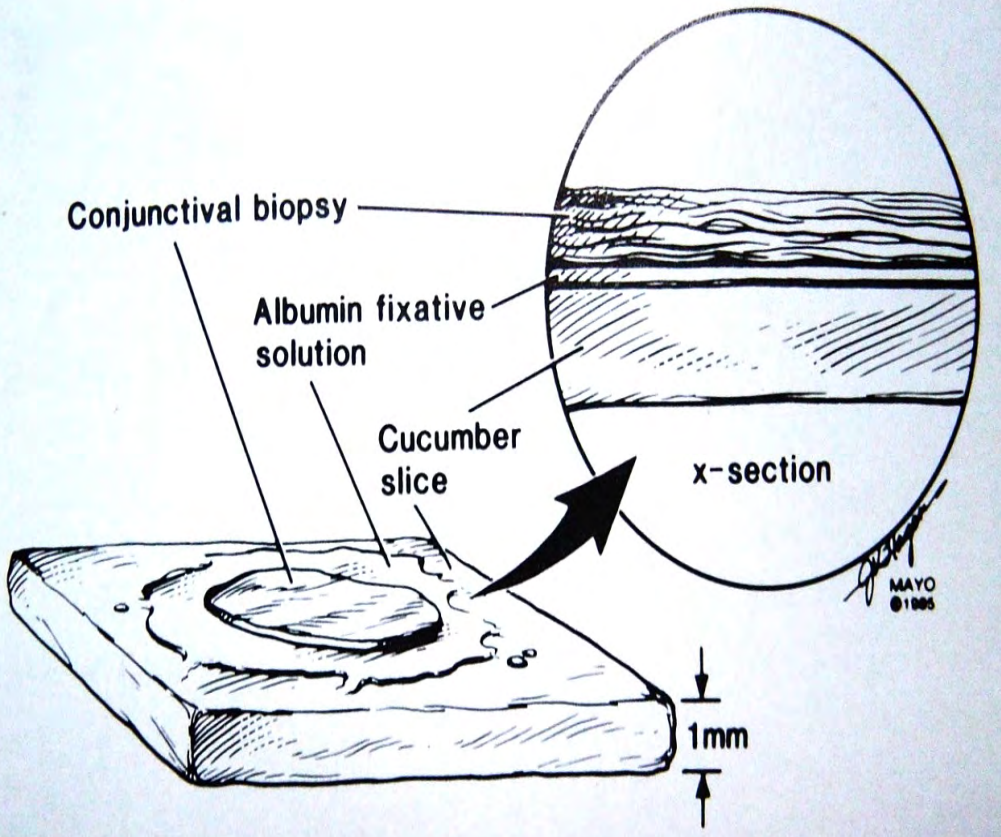


**Figure 1-2.** Conjunctival biopsy specimen adheres to the cucumber mount by a thin layer of albumin, facilitating a vertical orientation on sectioning of the specimen (inset).

# Montaje en membrana vegetal (pepino)

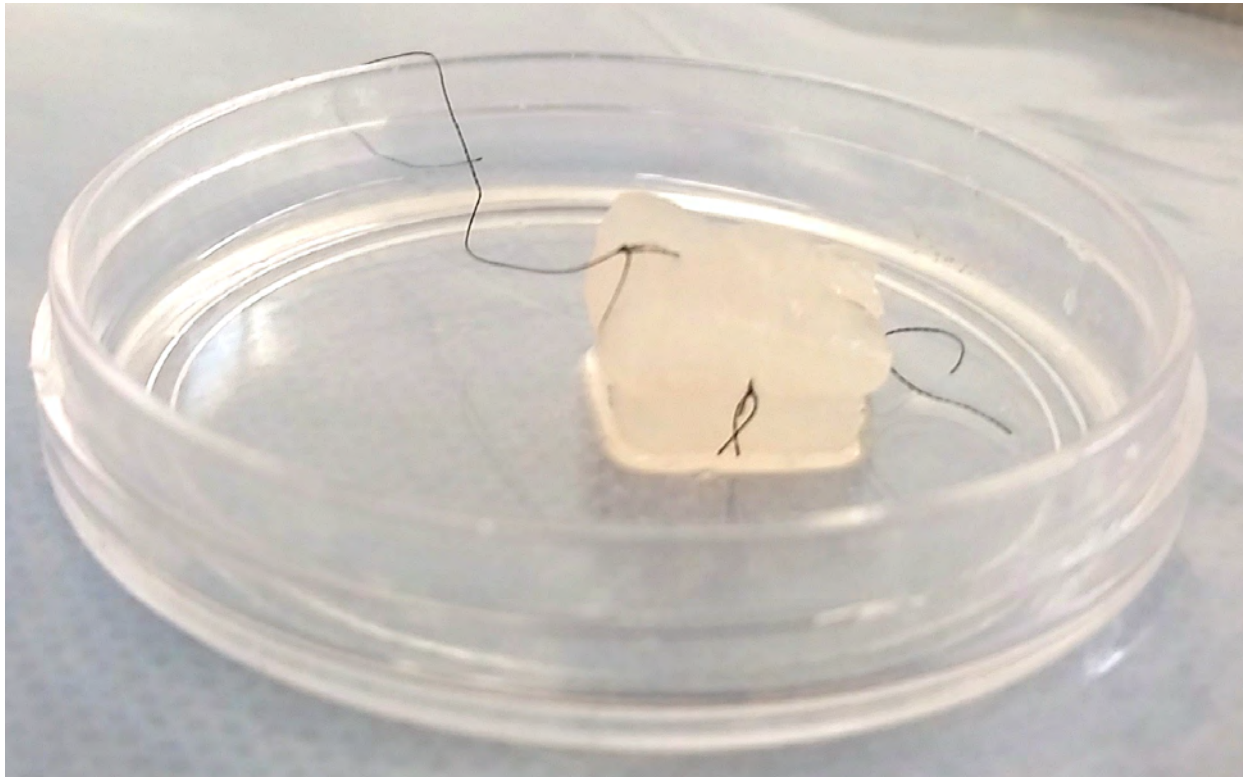



# Aspecto Microscópico

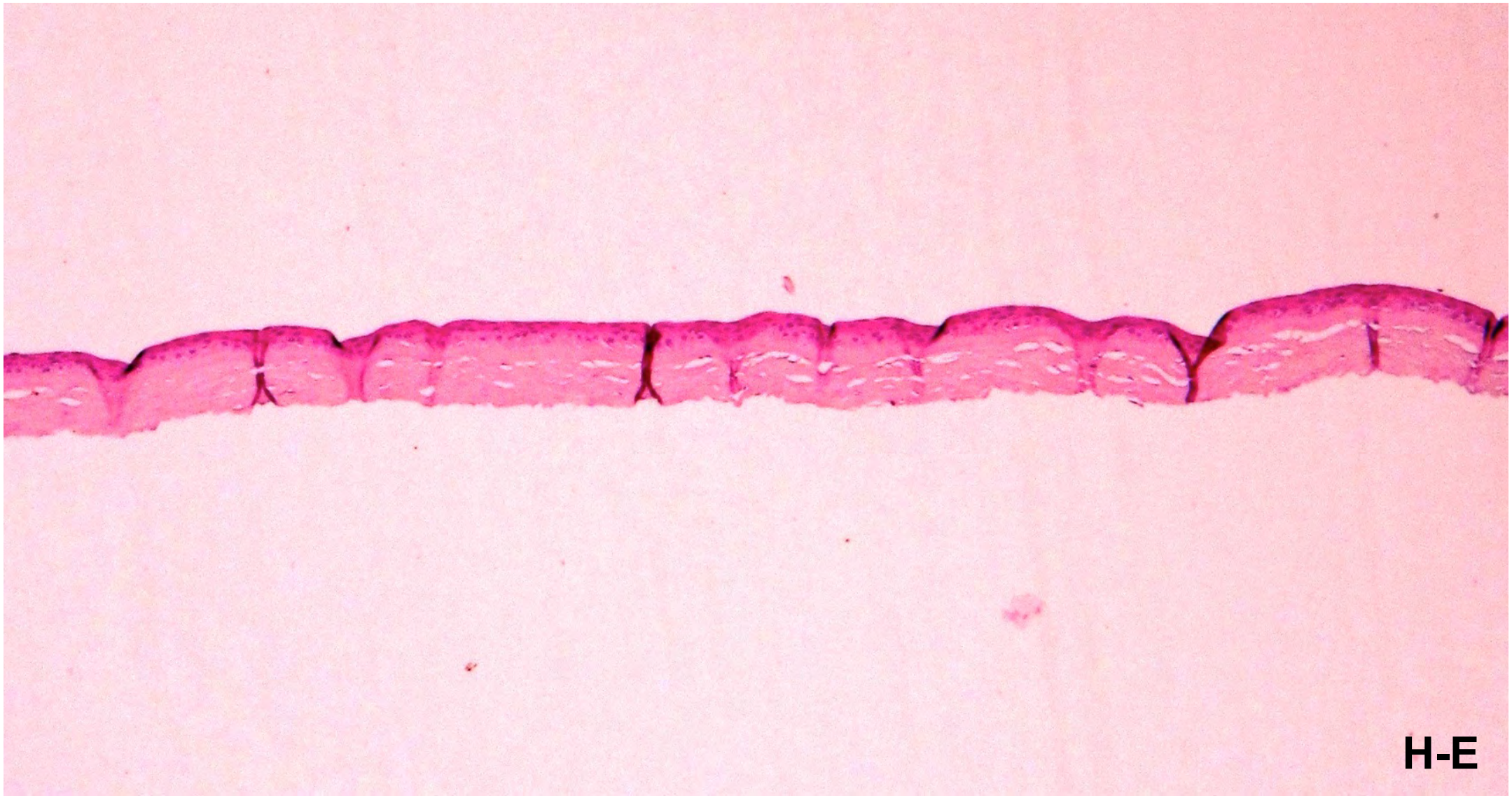

# Aspecto Microscópico

Asociación para Evitar la Ceguera en México I.A.P.
HOSPITAL "DR. LUIS SÁNCHEZ BULNES"

# Manejo Citología de Impresión

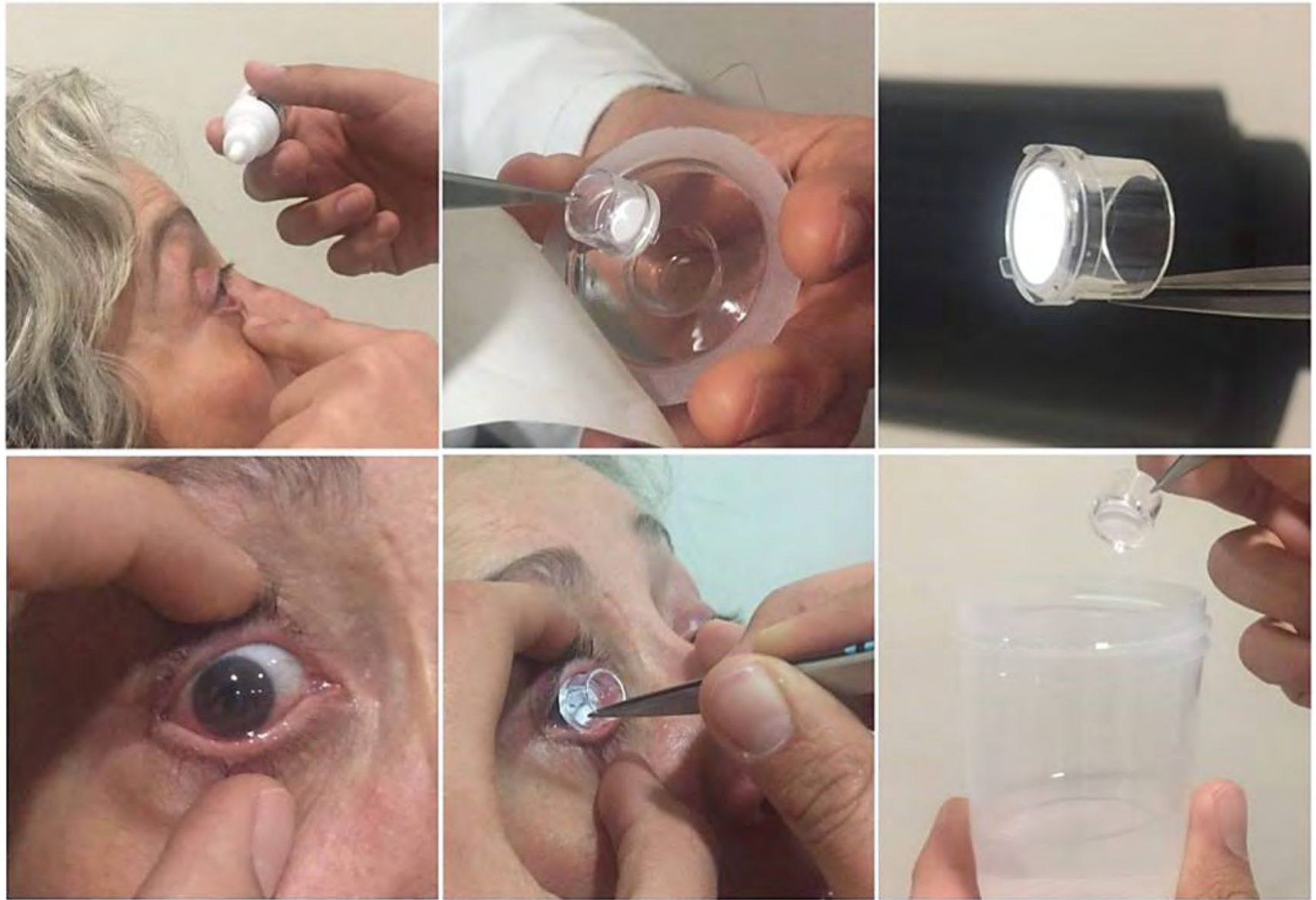

# Manejo Citología de Impresión



Alcohol 96º

Asociación para Evitar la Ceguera en México I.A.P.
HOSPITAL "DR. LUIS SÁNCHEZ BULNES"

# Manejo Citología de Impresión







Asociación para Evitar la Ceguera en México I.A.P.
HOSPITAL "DR. LUIS SÁNCHEZ BULNES"

# Manejo Citología de Impresión

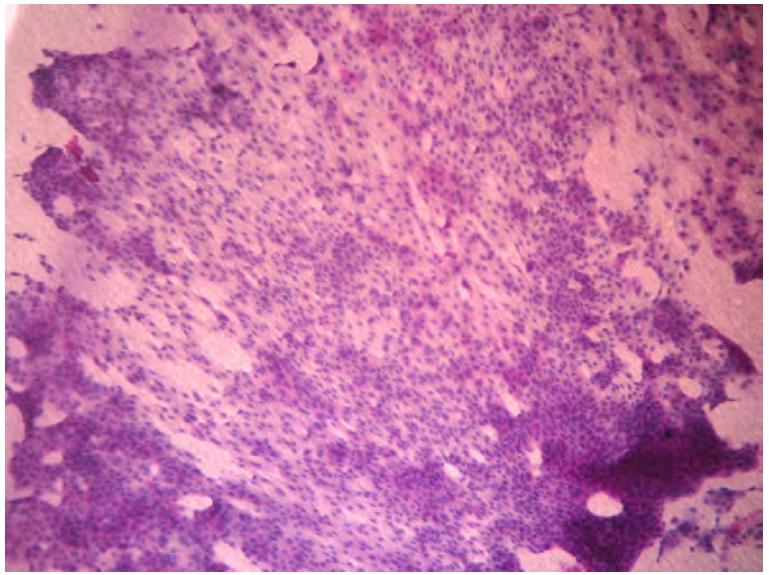

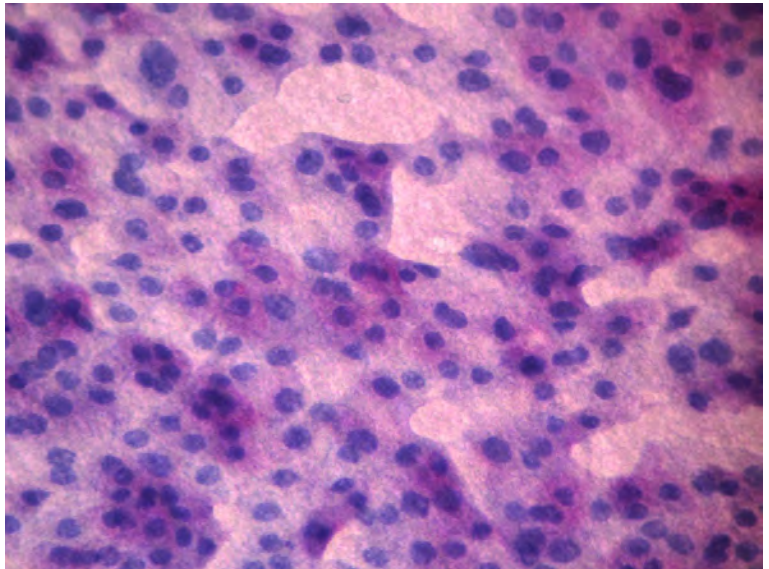

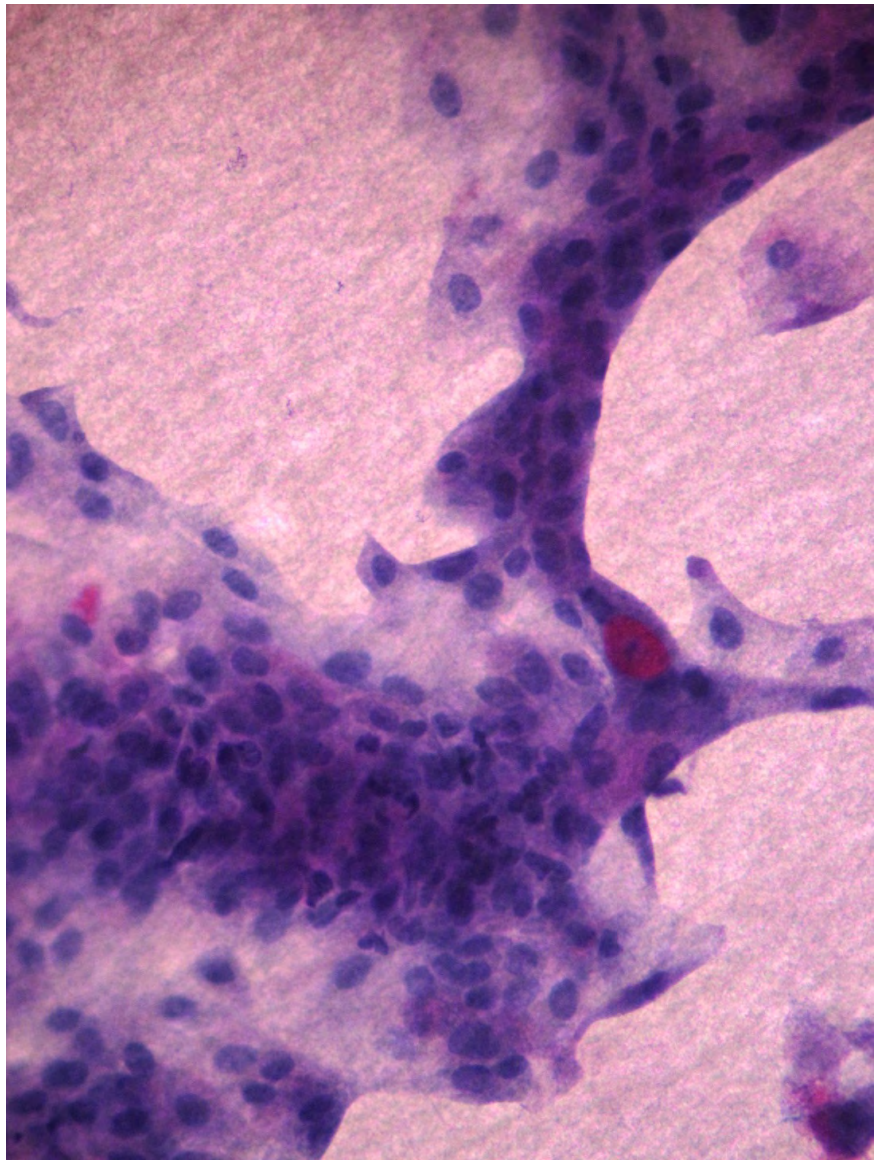

# Citología de Impresión (informe)

- Consignar ausencia o presencia de células
- Forma de las células
- Maduración
- Relación núcleo-citoplasma
- Características nucleares
- Presencia o no de células caliciformes
- **Nota:** Células observadas corresponden a estratos superficiales. Capas media profunda del epitelio no son valorables por este medio

# Manejo Espécimen Corneal

Asociación para Evitar la Ceguera en México I.A.P.
HOSPITAL "DR. LUIS SÁNCHEZ BULNES"

# Manejo Espécimen Corneal



Asociación para Evitar la Ceguera en México I.A.P.
HOSPITAL "DR. LUIS SÁNCHEZ BULNES"

# Manejo Espécimen Corneal

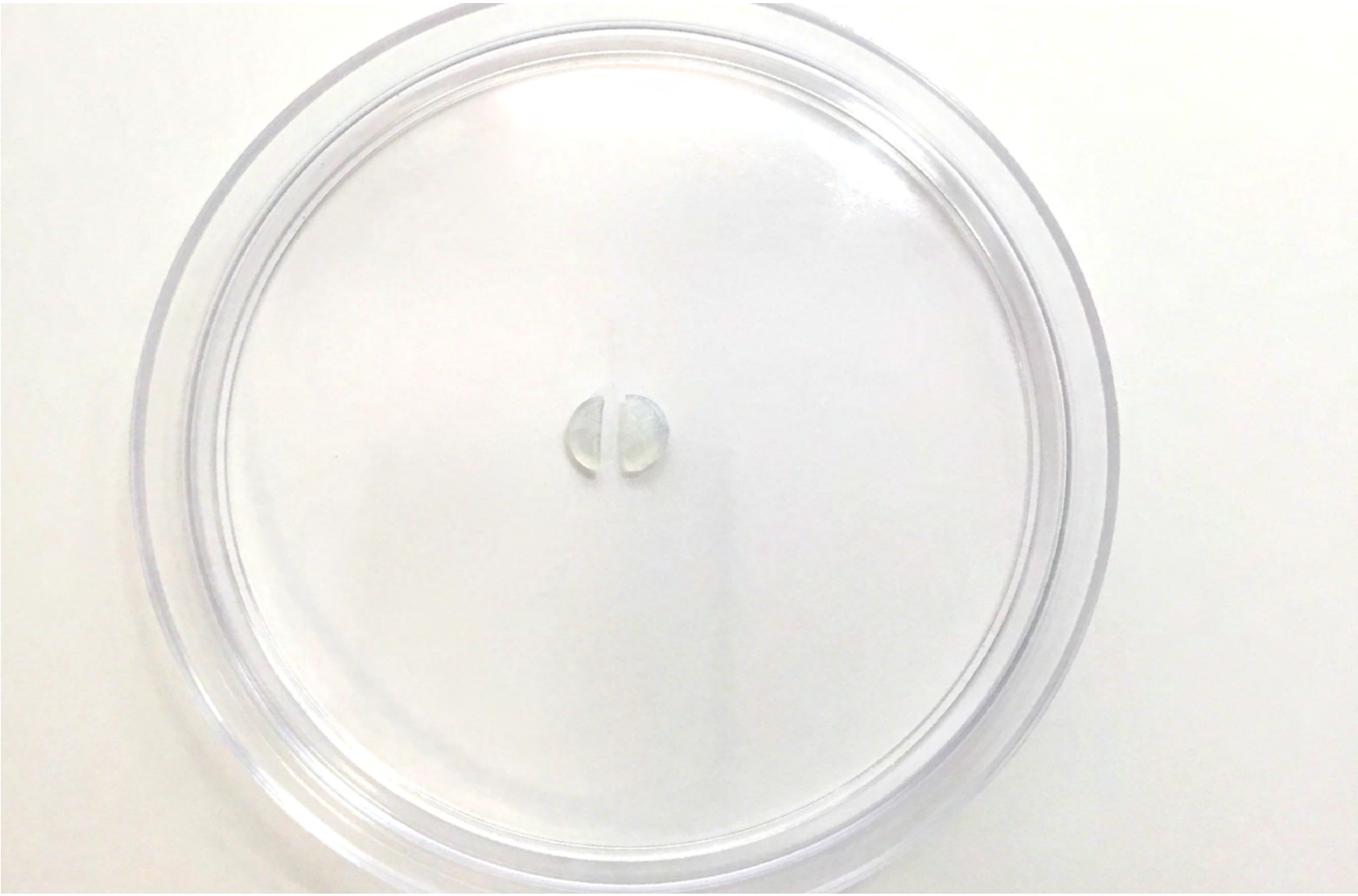

# Manejo Espécimen Corneal

# Histología Corneal

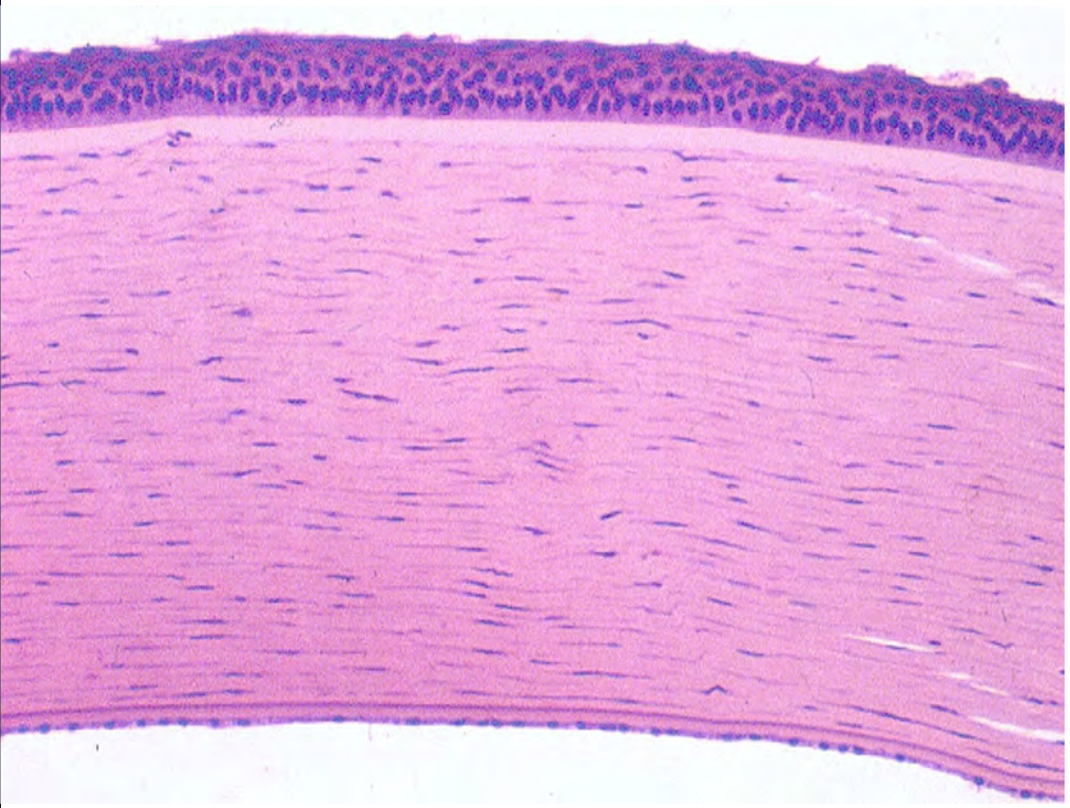

H-E

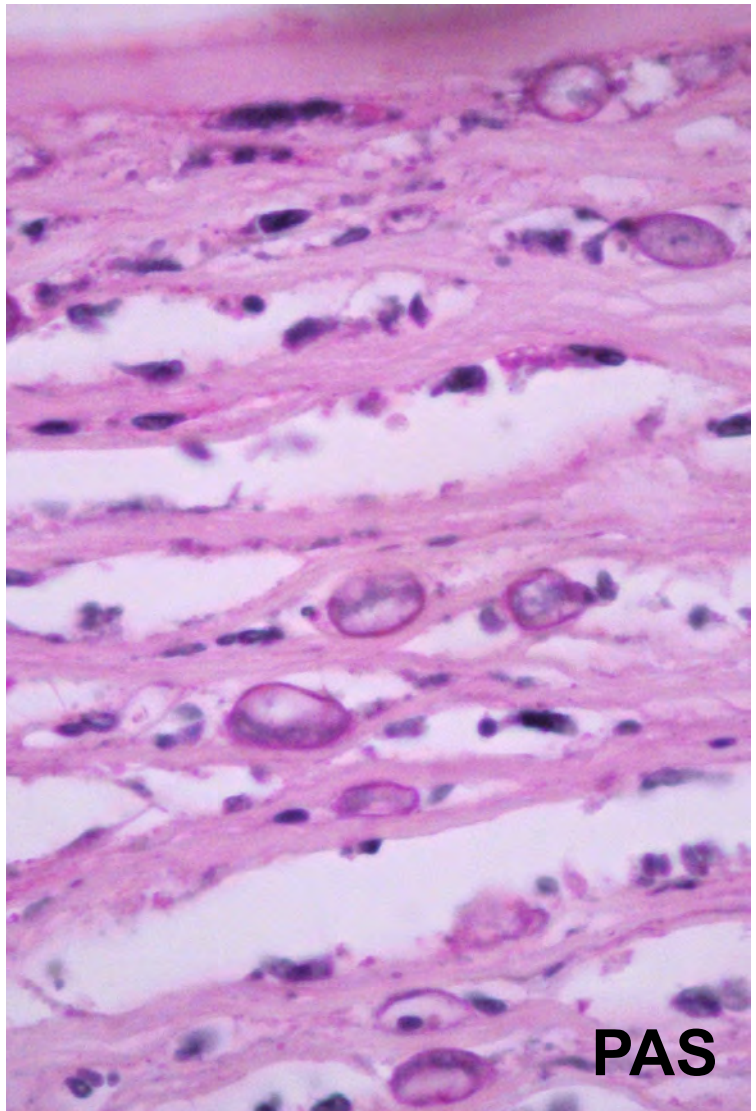

PAS

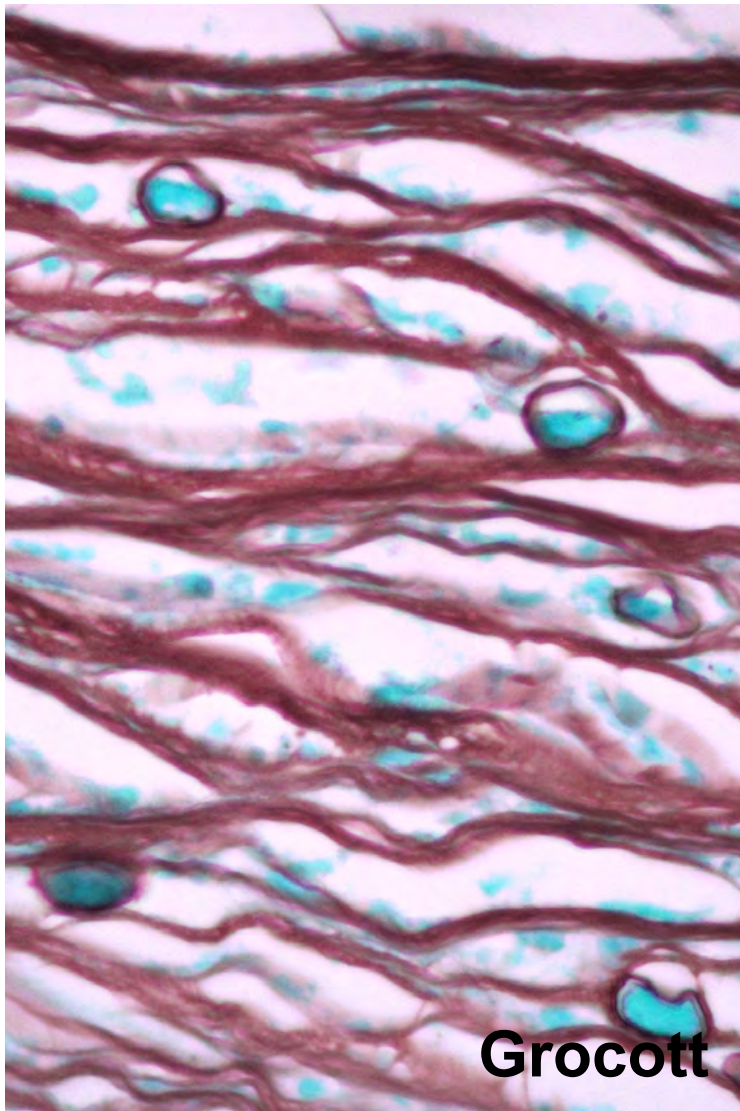

Grocott

Asociación para Evitar la Ceguera en México I.A.P.
HOSPITAL "DR. LUIS SÁNCHEZ BULNES"

# Manejo Enucleación

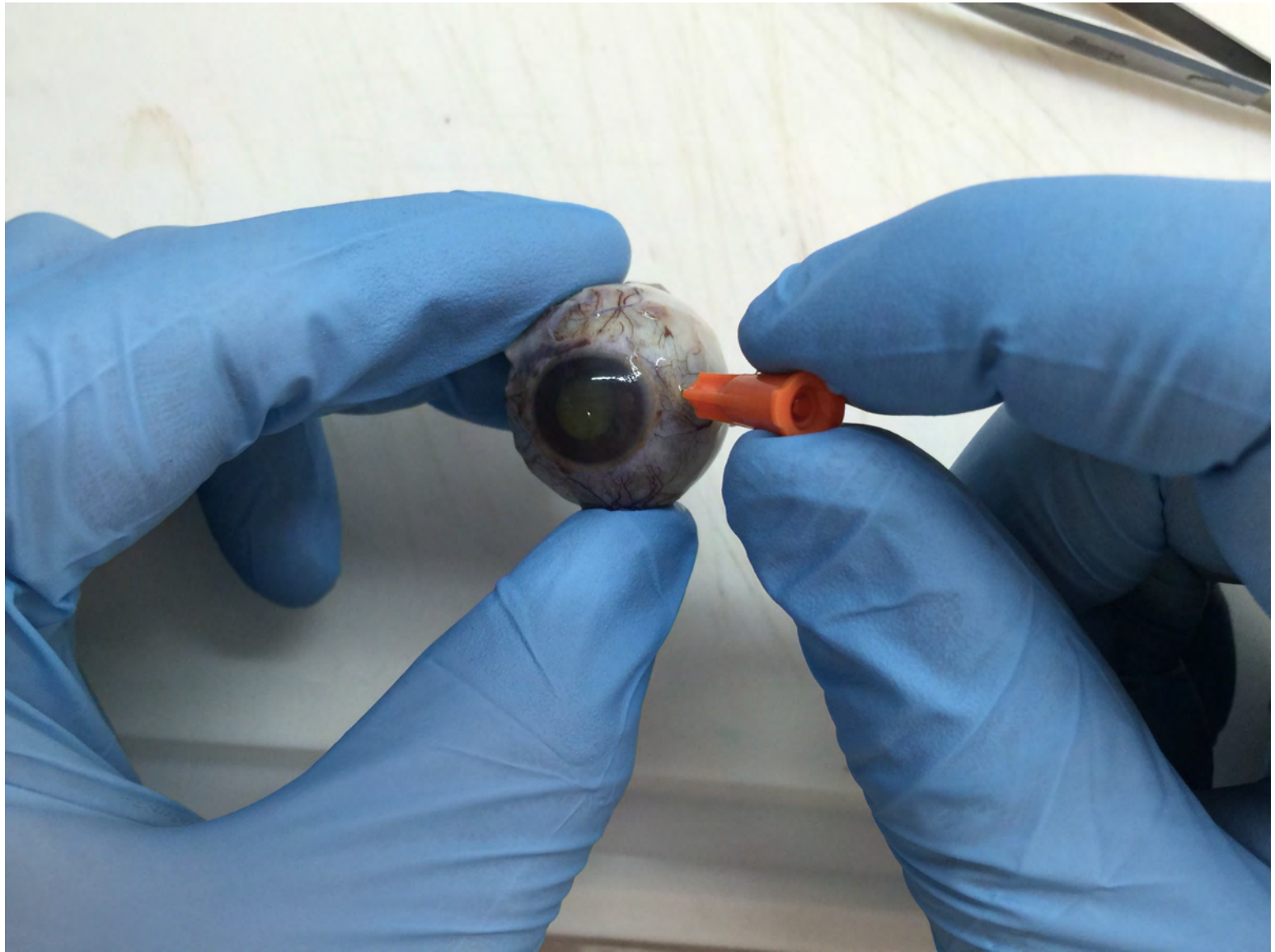

# Trócares Cirugía Retina

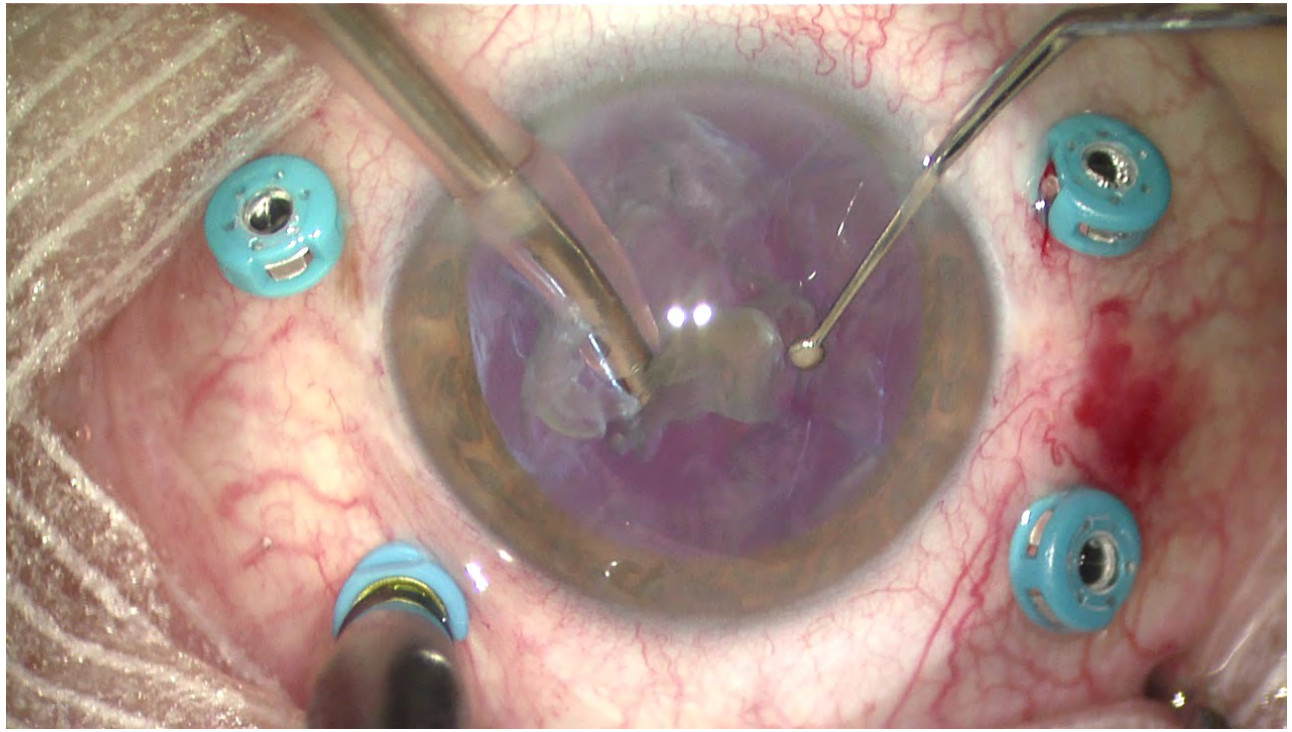

# Fijación



Asociación para Evitar la Ceguera en México I.A.P.
HOSPITAL "DR. LUIS SÁNCHEZ BULNES"

# Instrumental e Insumos



# Referencias Segmento Anterior

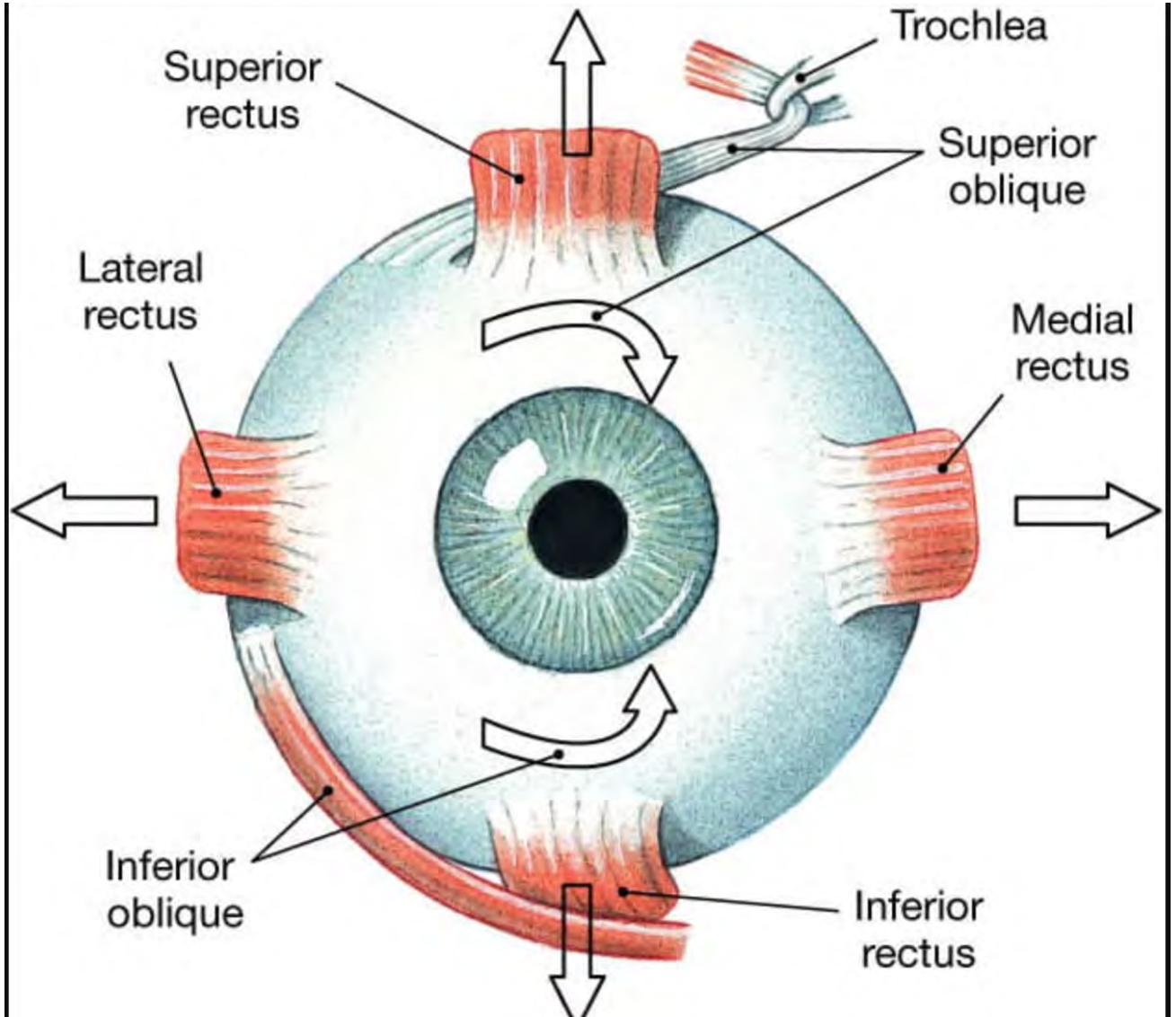

# Referencias Segmento Anterior

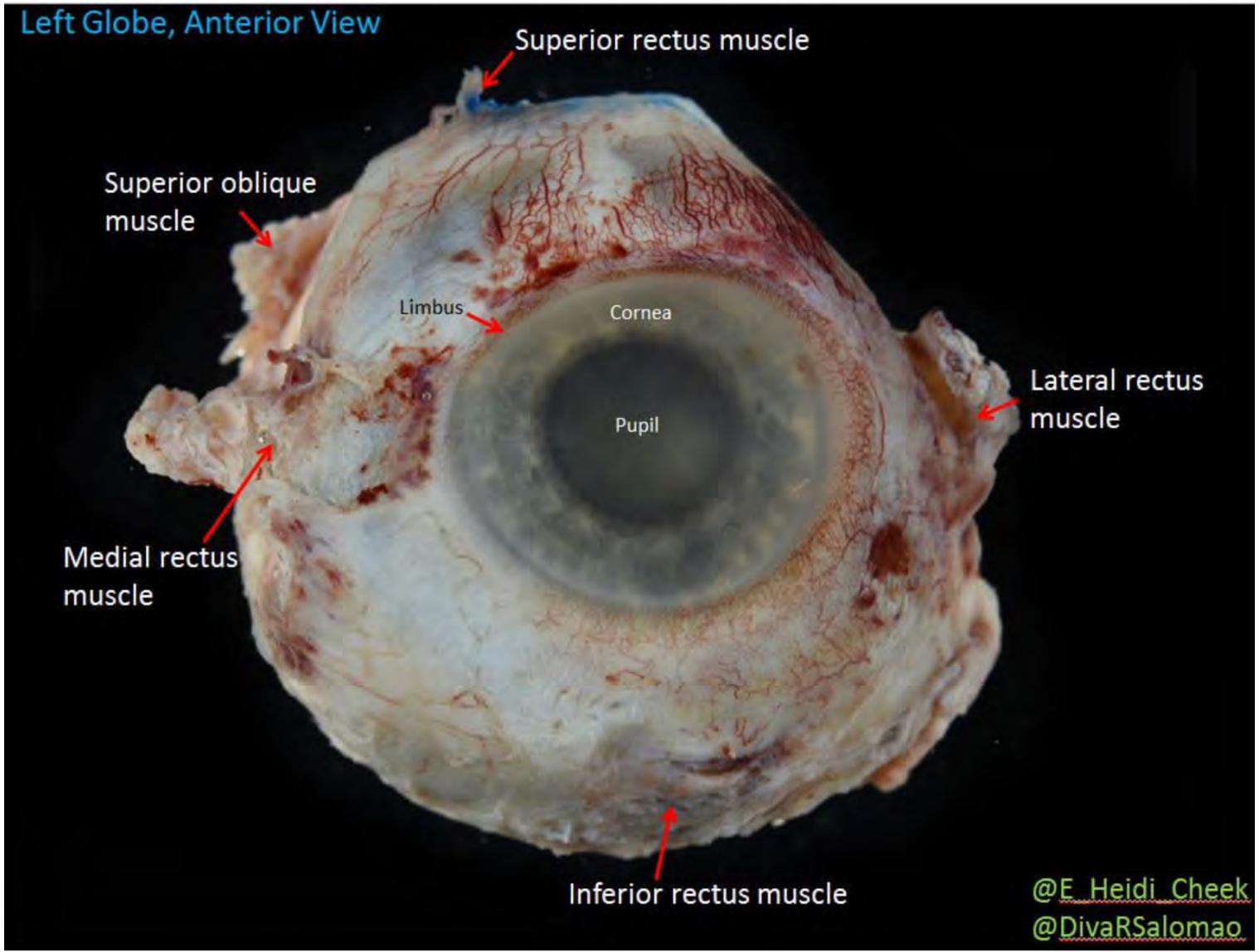

# Referencias Polo Posterior

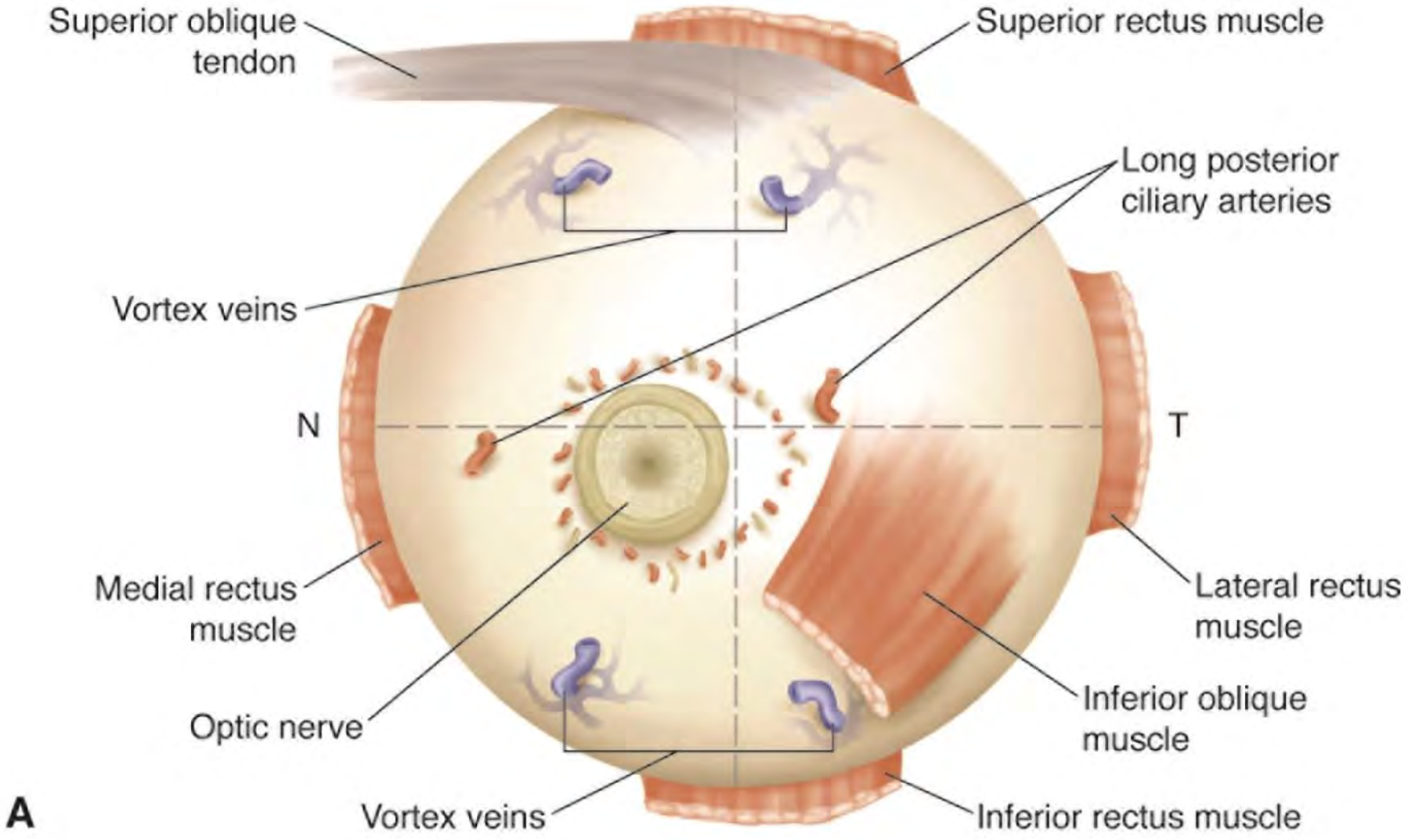

# Referencias Polo Posterior

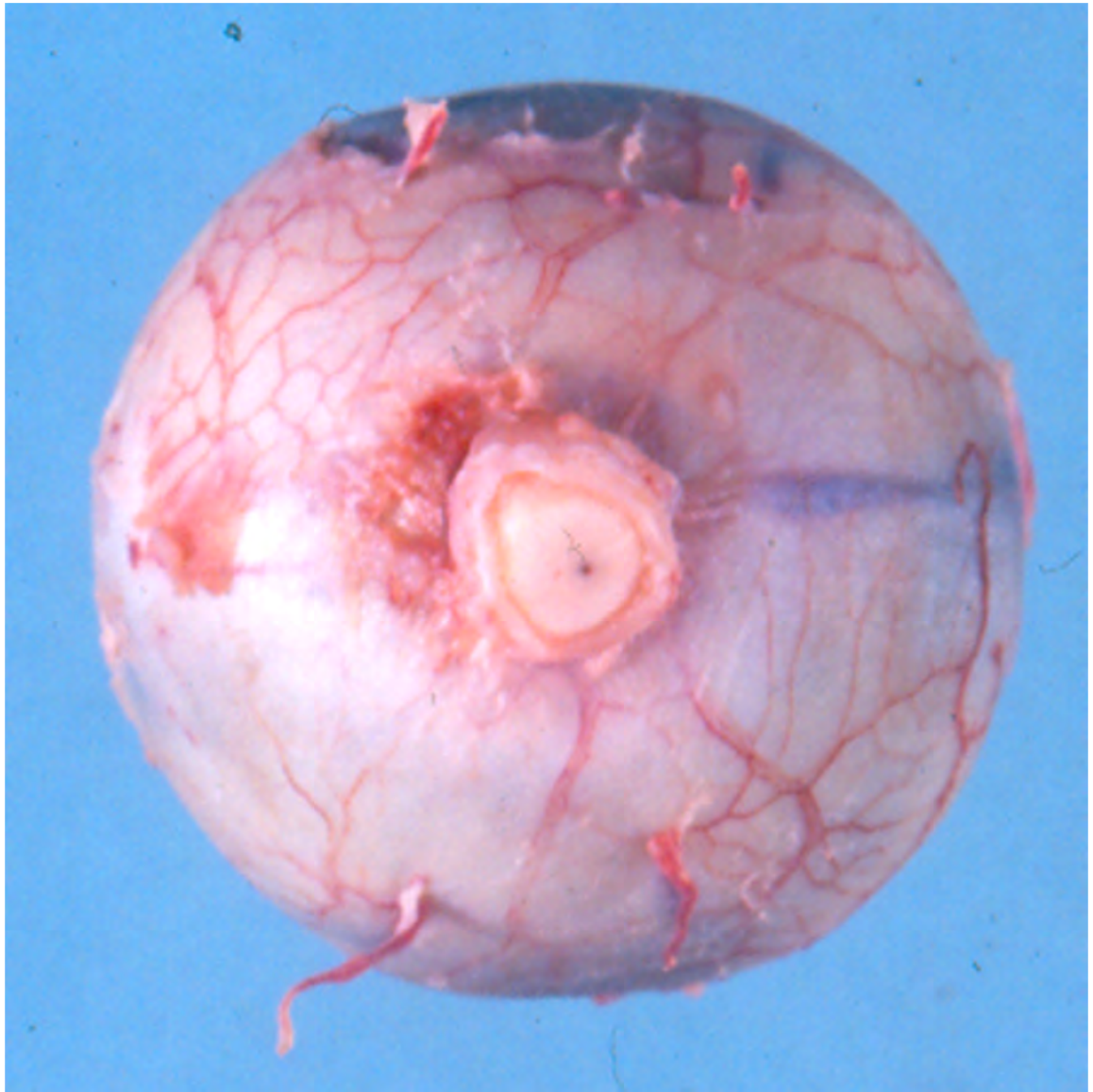

# Medición Ejes A-P, H y V

# Medición Ejes Córnea

# Medición Nervio Óptico

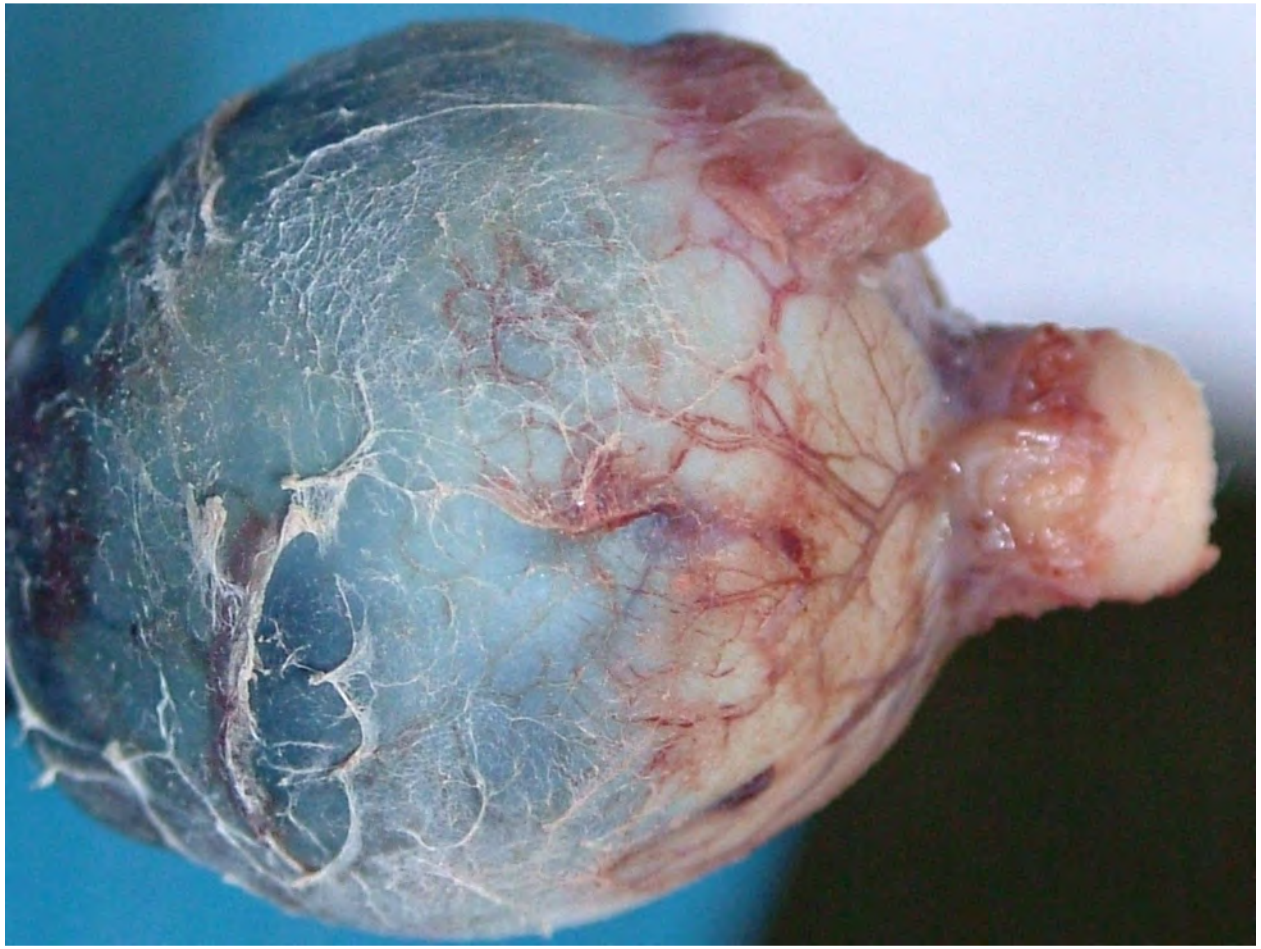

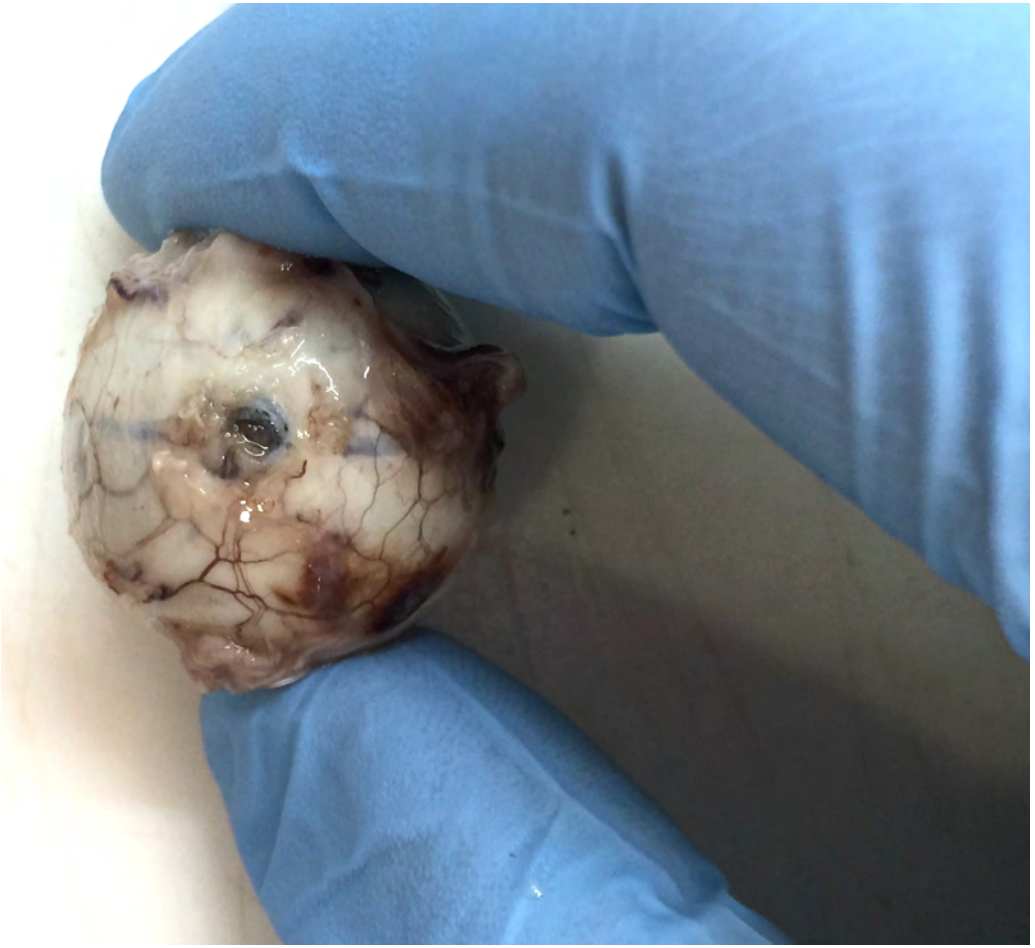

Asociación para Evitar la Ceguera en México I.A.P.
HOSPITAL "DR. LUIS SÁNCHEZ BULNES"

# Muestreo Venas Vorticosas

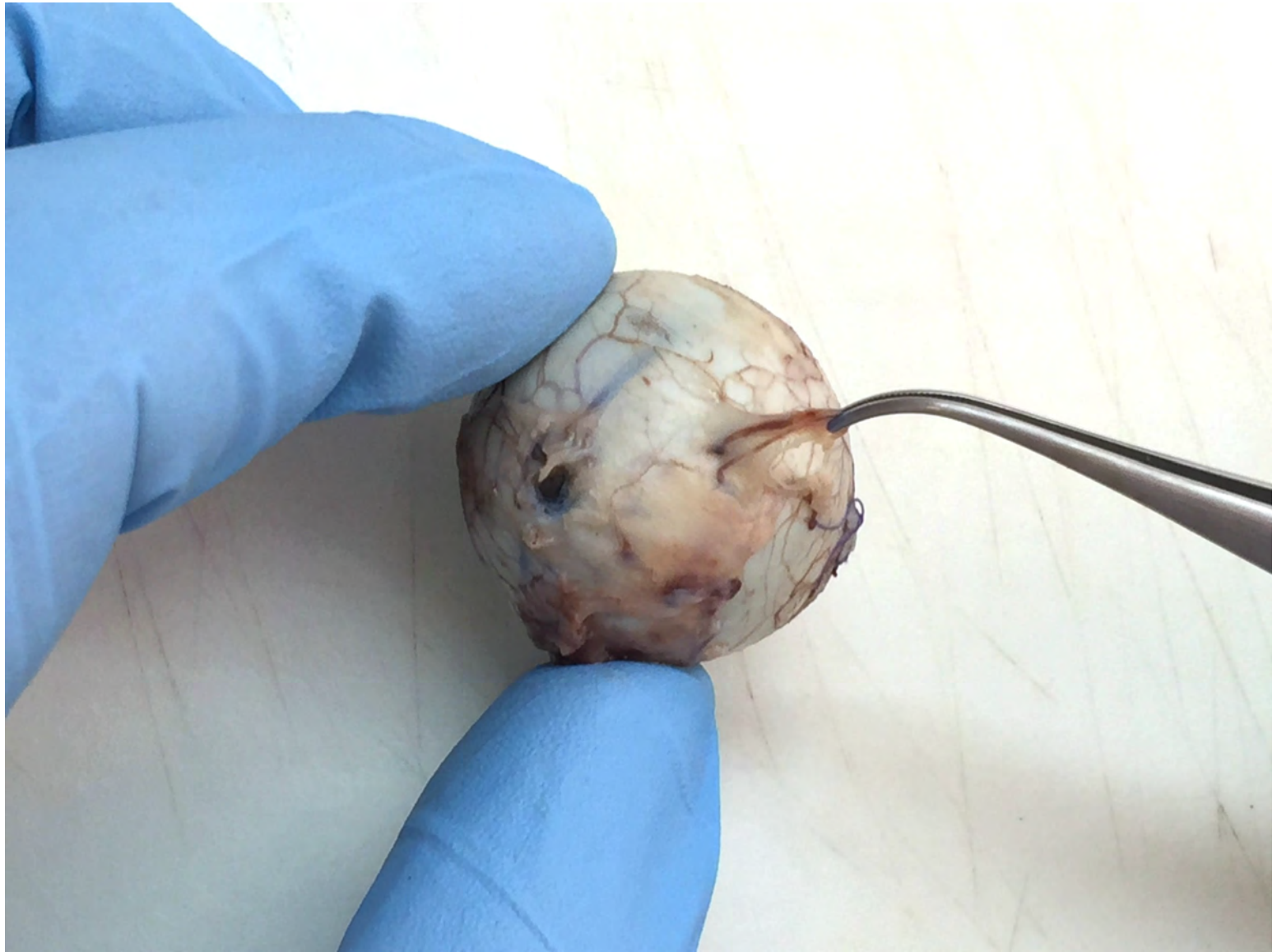

# Transiluminación



# Transiluminación

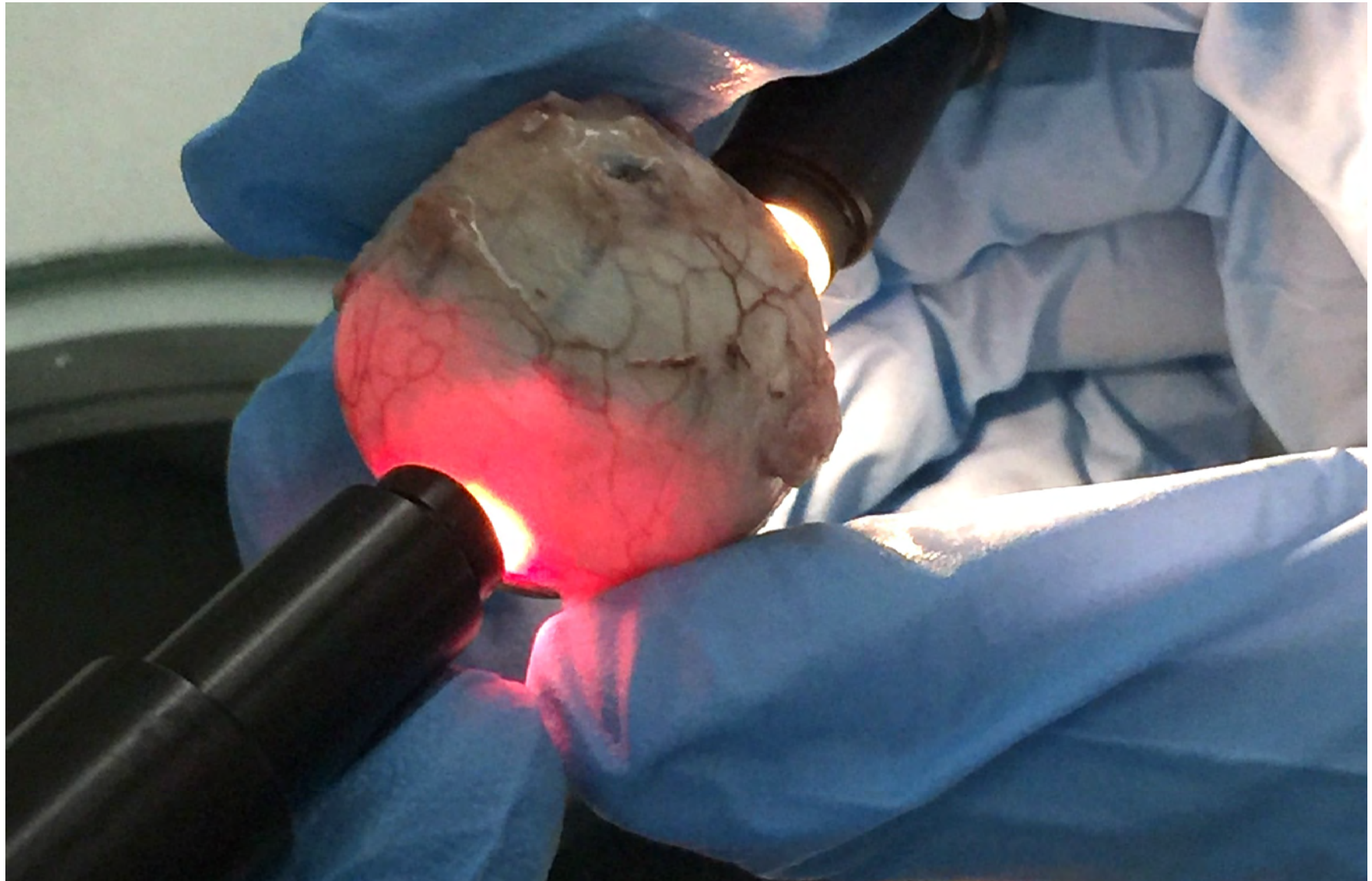

# Transiluminación

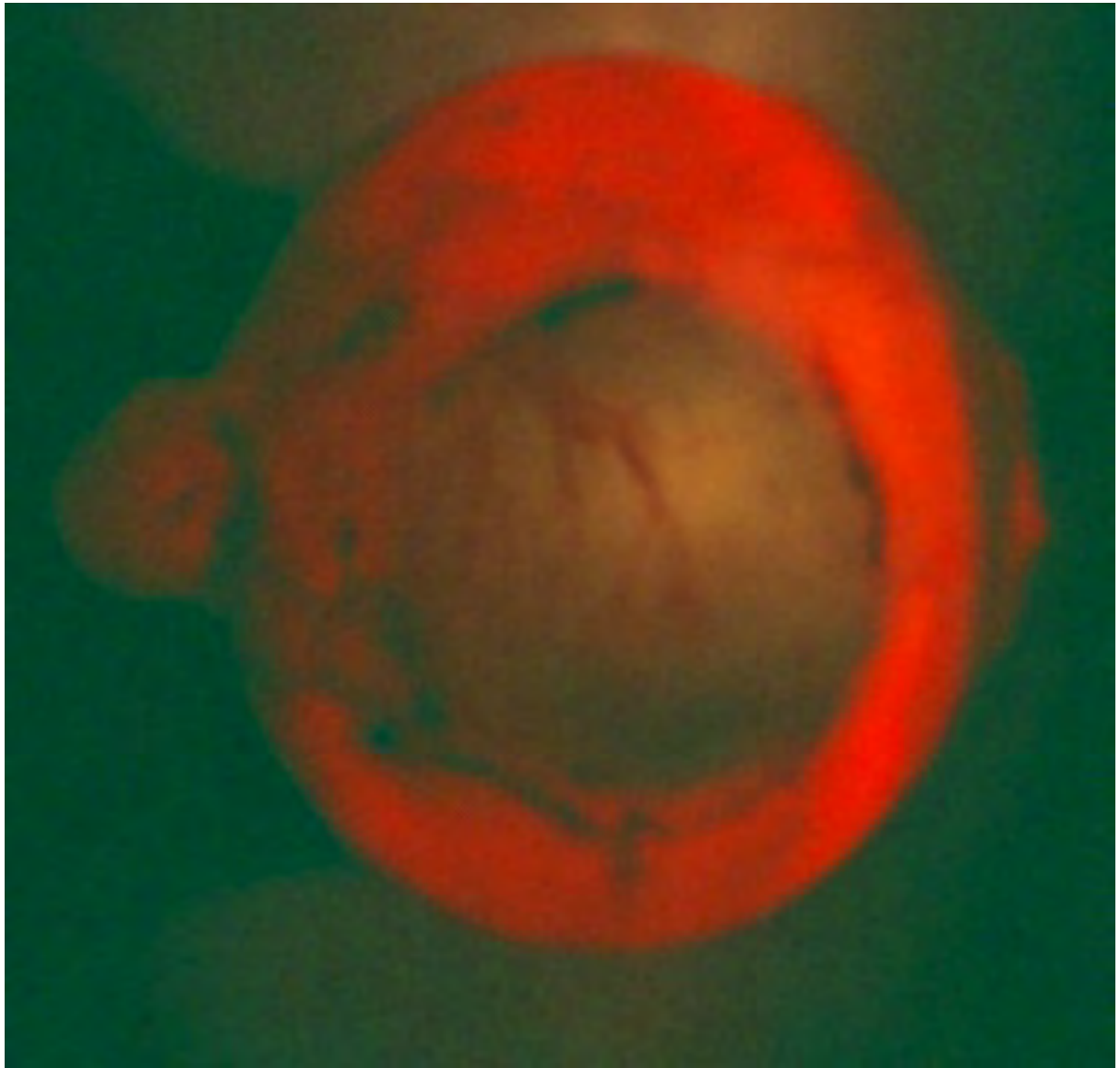

# Transiluminación

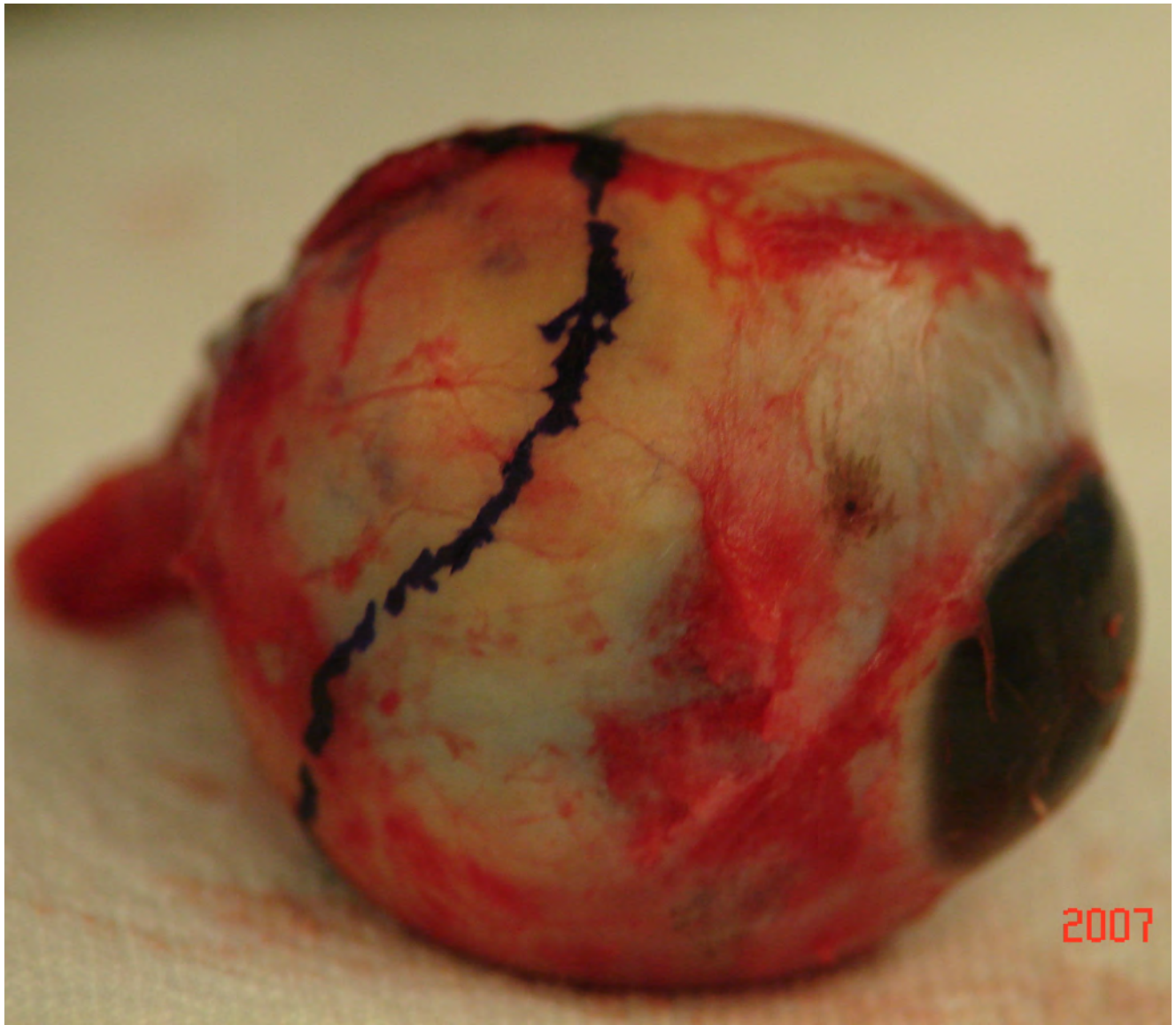

# Orientación Globo Ocular

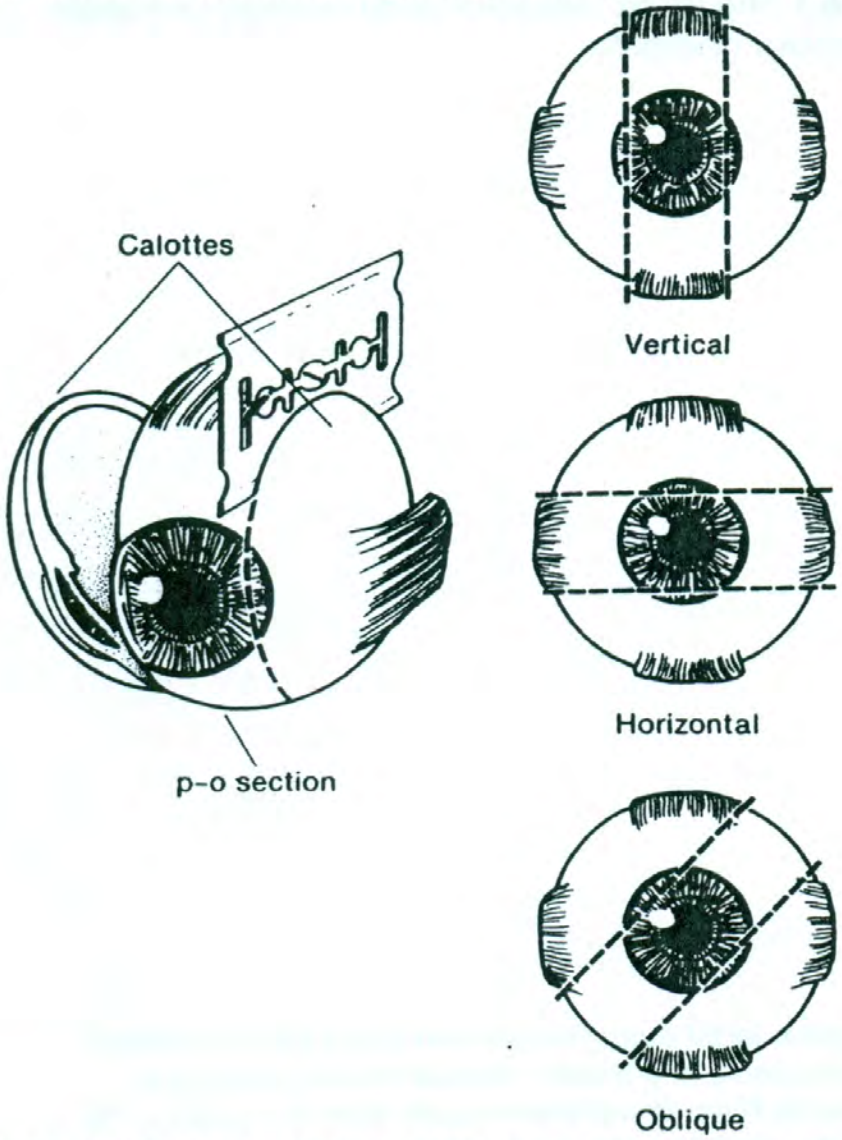

Asociación para Evitar la Ceguera en México I.A.P.
HOSPITAL "DR. LUIS SÁNCHEZ BULNES"

# Orientación Globo Ocular

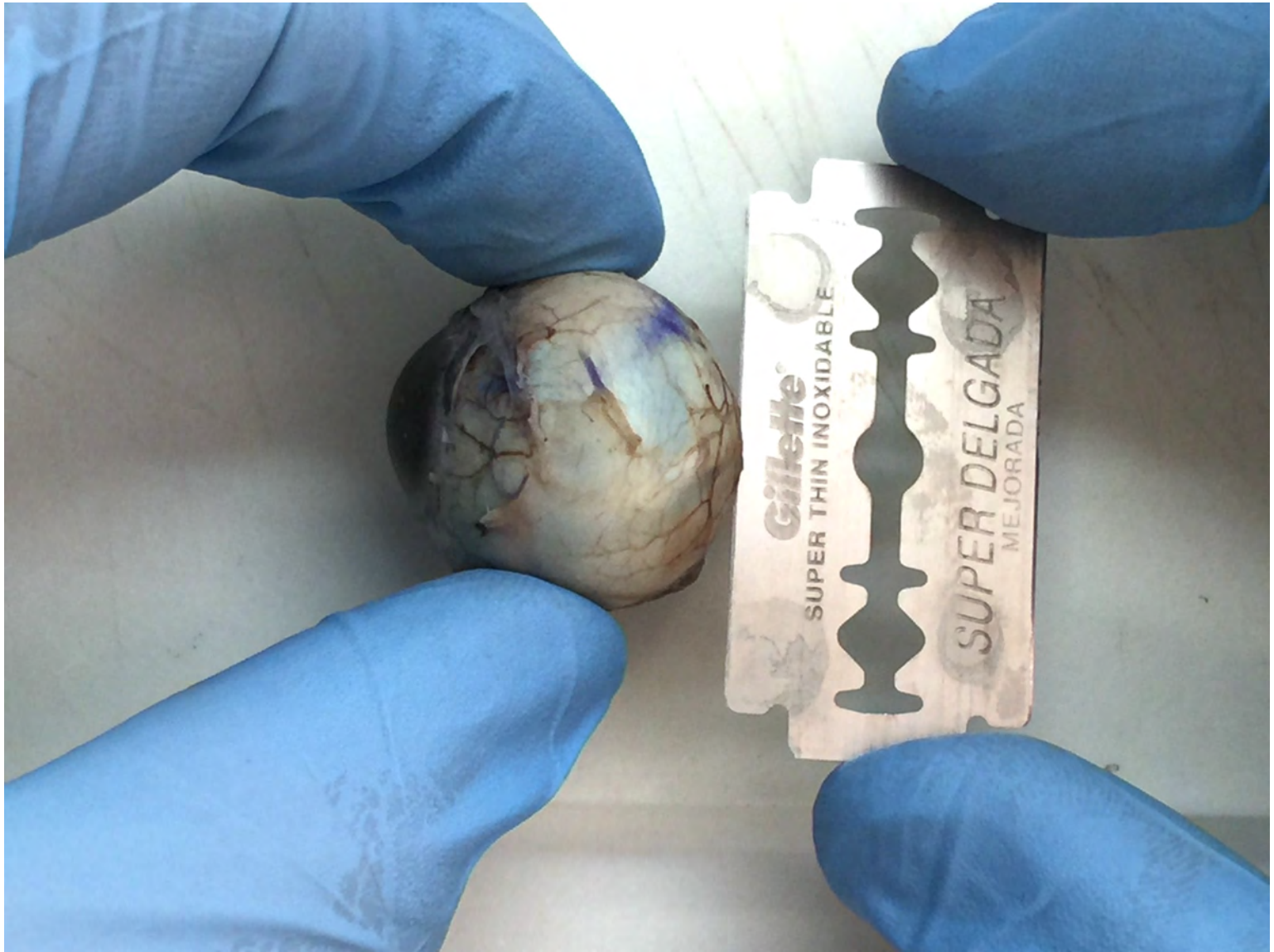

# Lavado c / $H_2O$ (mins)



# Fotografía Globo Ocular



Asociación para Evitar la Ceguera en México I.A.P.
HOSPITAL "DR. LUIS SÁNCHEZ BULNES"

# Fotos Macro

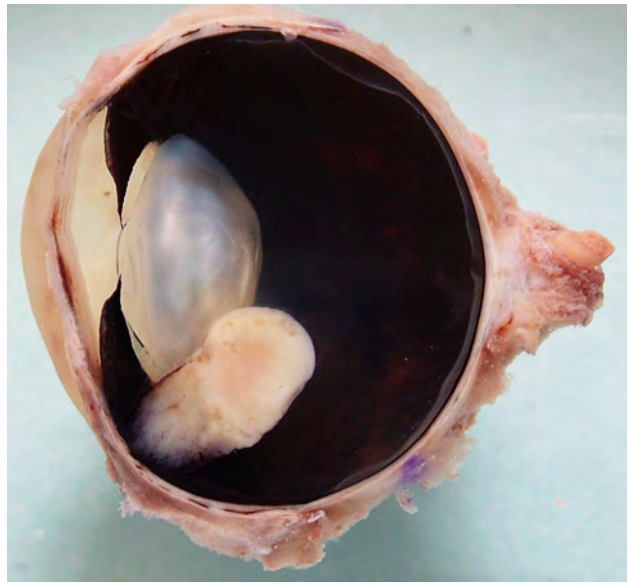
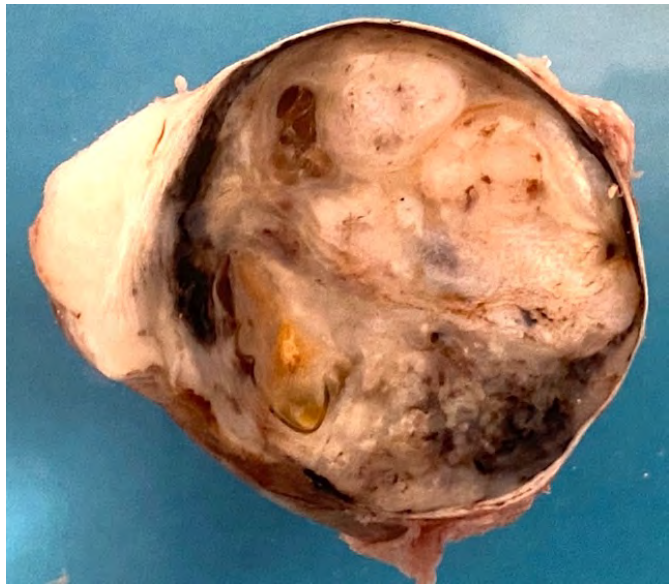
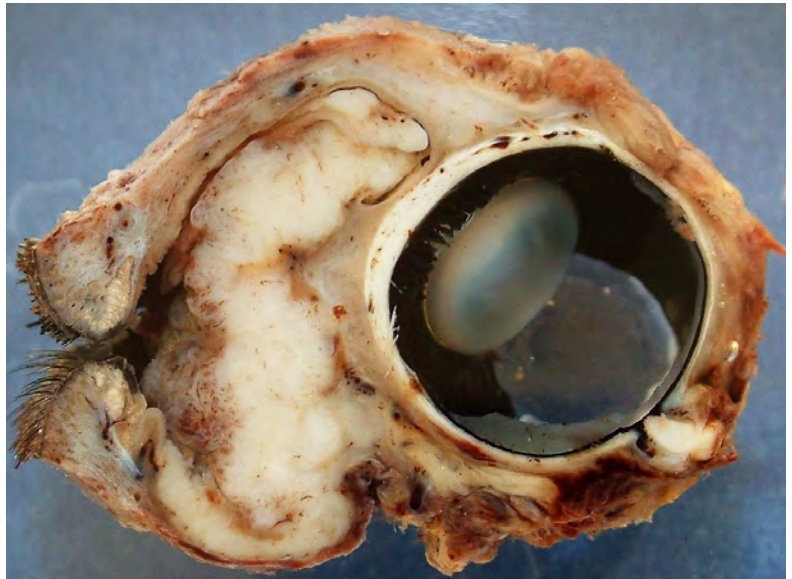

# Fotos Macro y Montaje

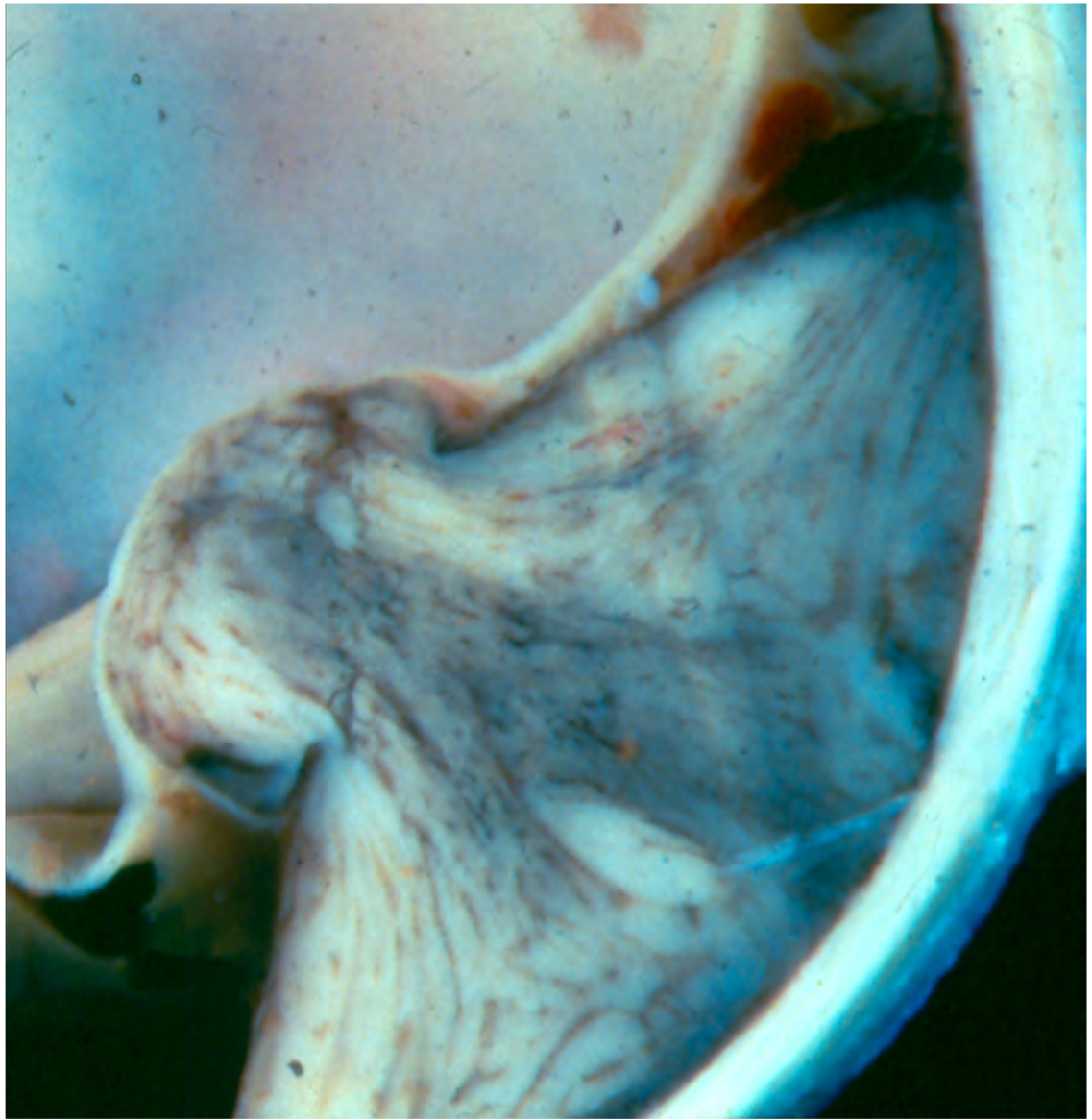

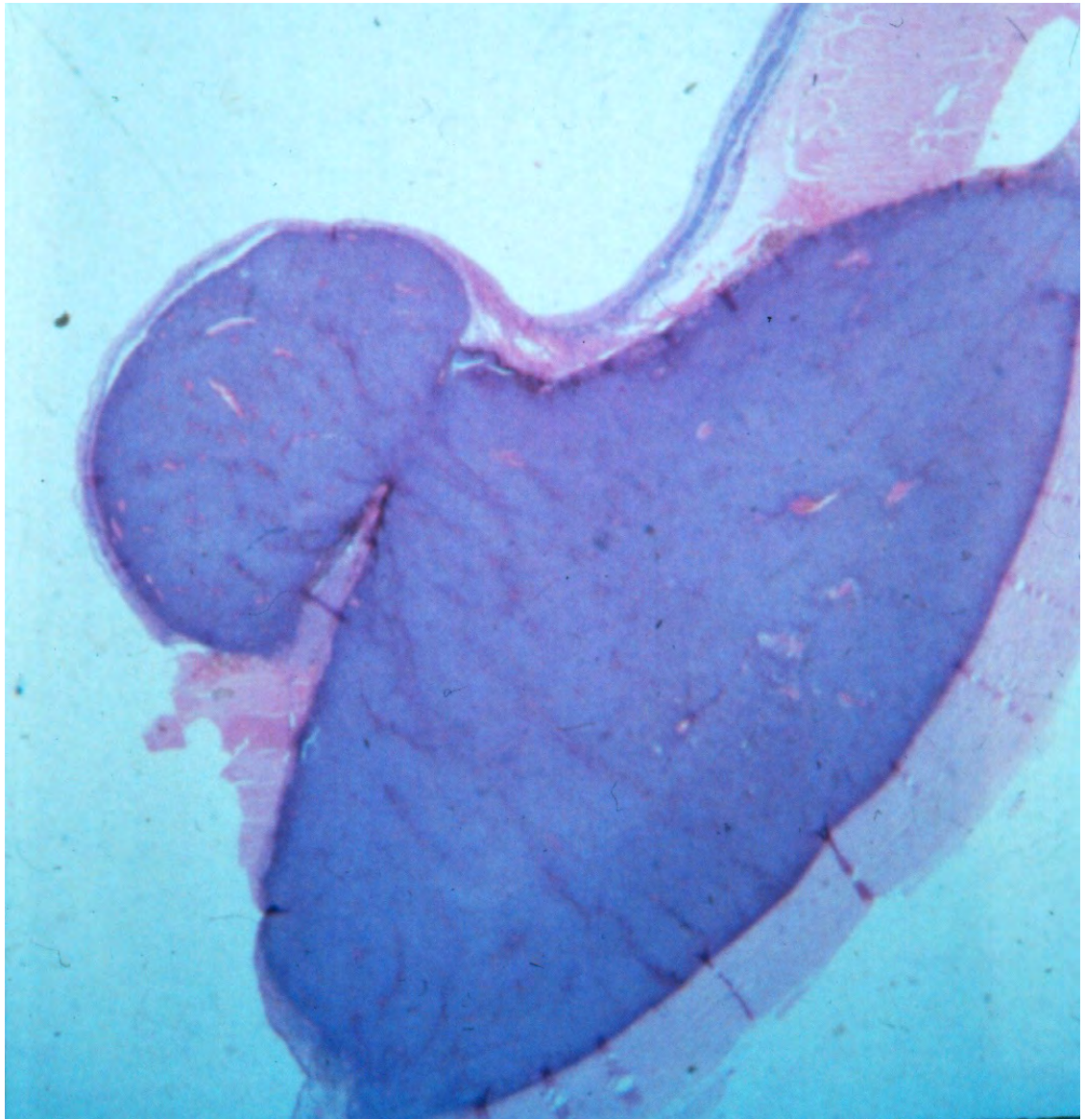

# Manejo Espécimen Orbitario

**Biopsia orbitaria:**

- Localización
- Número de fragmentos
- Tamaño (cm)
- Superficie externa
- Forma
- Color
- Consistencia
- Superficie de corte:
  secciones seriadas

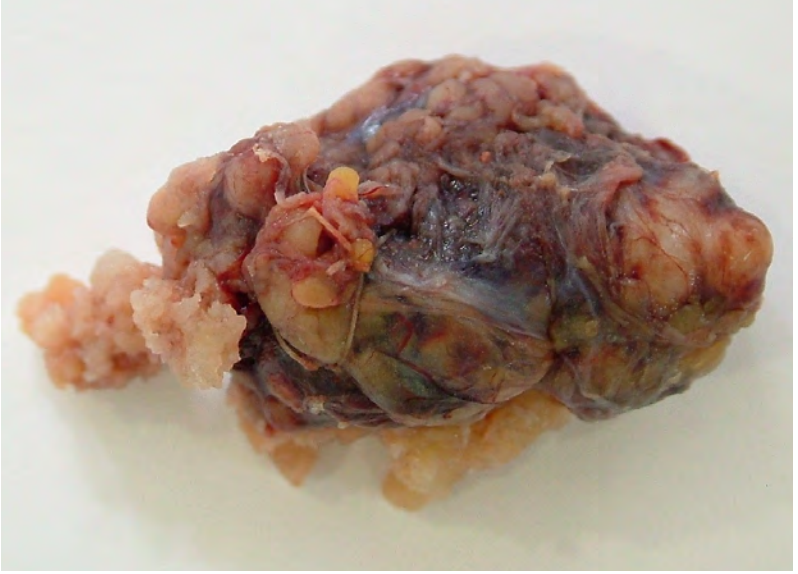

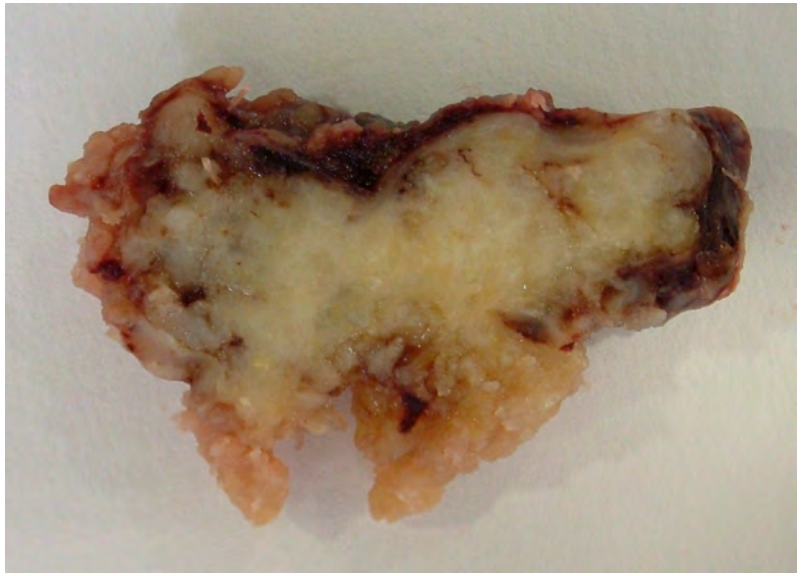

# Biopsia Orbitaria



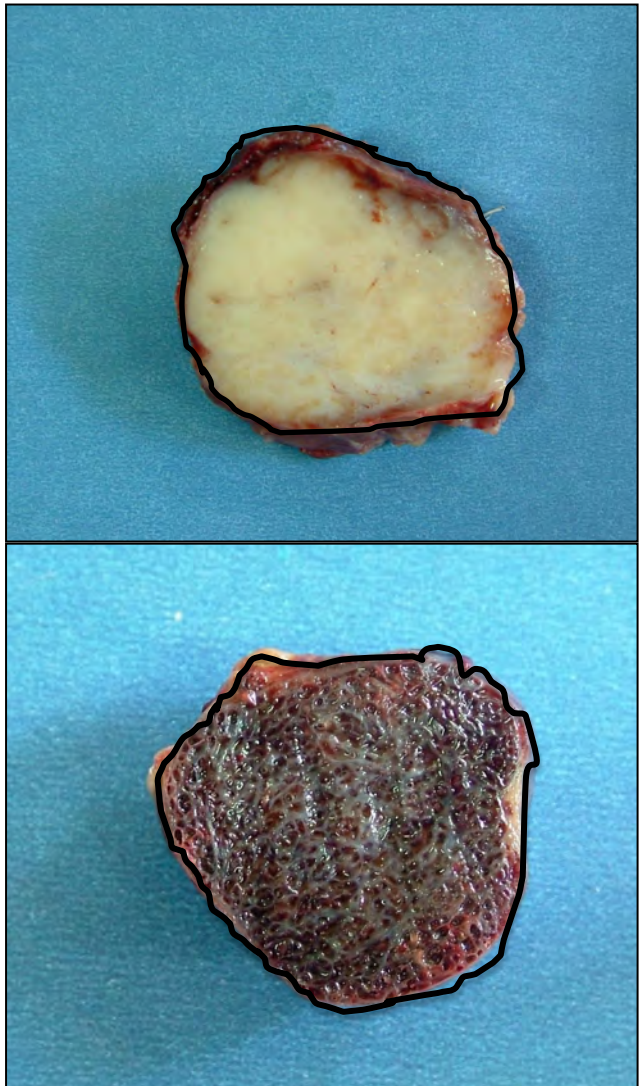

# Manejo Exenteración Orbitaria

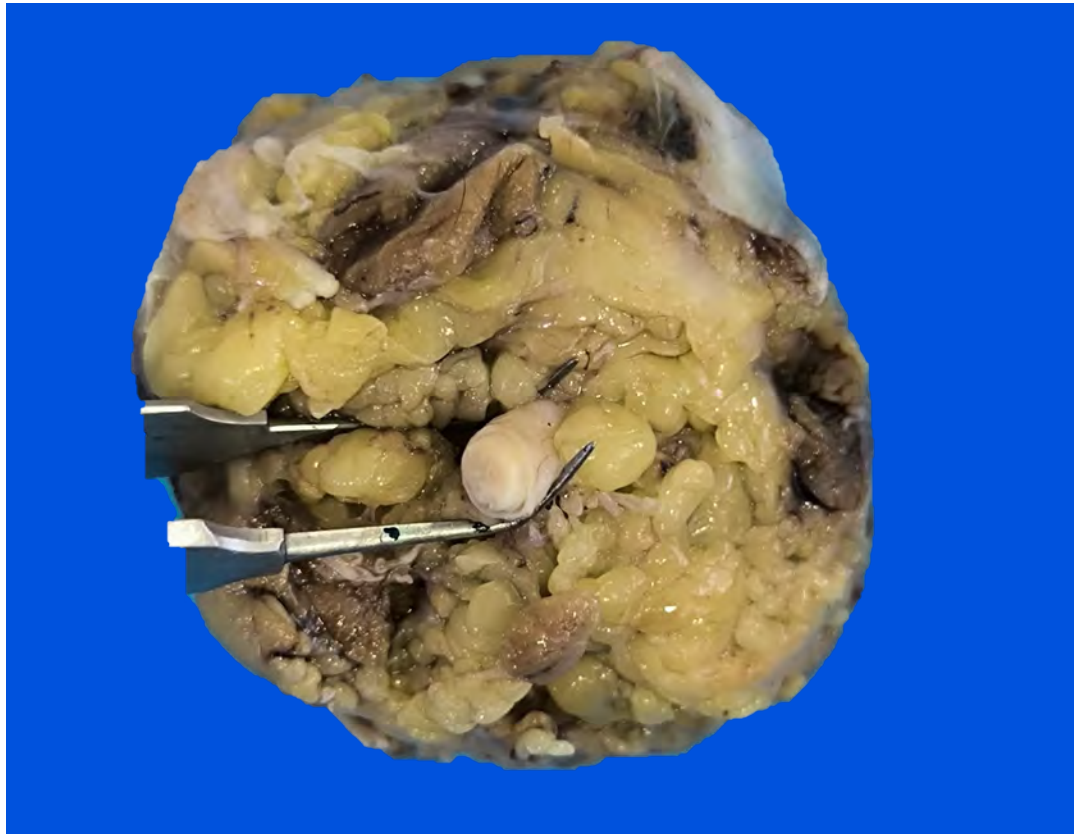

# Manejo Exenteración Orbitaria

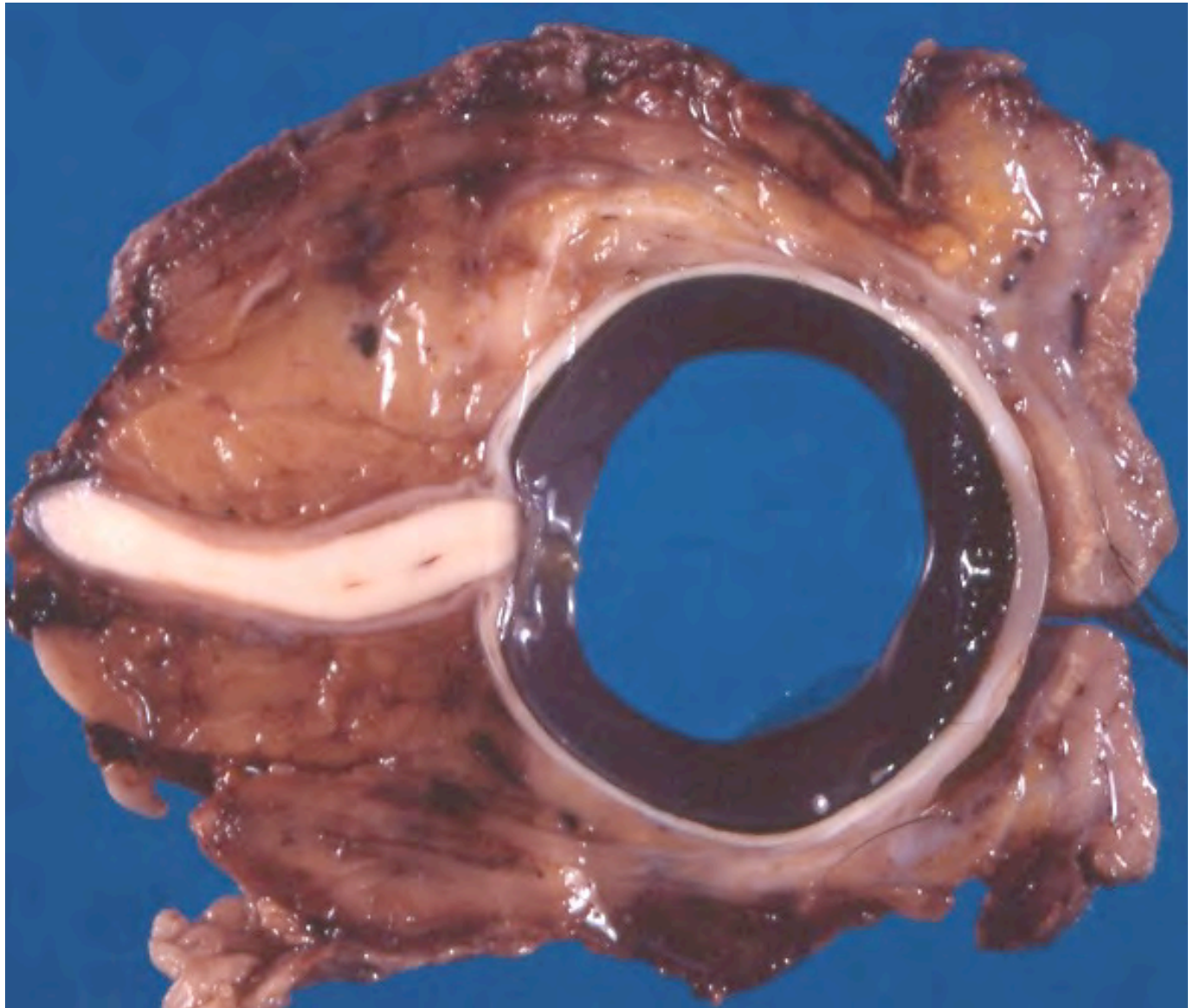

# Manejo Exenteración Orbitaria

- **Indicaciones exenteración orbitaria:**
  - Extensión de melanoma uveal, retinoblastoma y tumores del neuroepitelio (meduloepitelioma, etc.)
  - Extensión de carcinoma y melanoma de párpado y conjuntiva
  - Tumores orbitarios malignos
  - Tumores de glándula lagrimal
  - Mucormicosis orbitaria

Shields JA, Shields CL. Surgical management of orbital tumors. In: Eyelid, conjunctival and orbital tumors. An Atlas textbook. 2 ed, Lippincott Williams & Wilkins, 2008.

# Manejo Exenteración Orbitaria

**Aspecto macroscópico:**

- Derecha / izquierda
- Tamaño
- Superfice externa
- Párpados
- Color
- Consistencia
- Tinta bordes Qxs

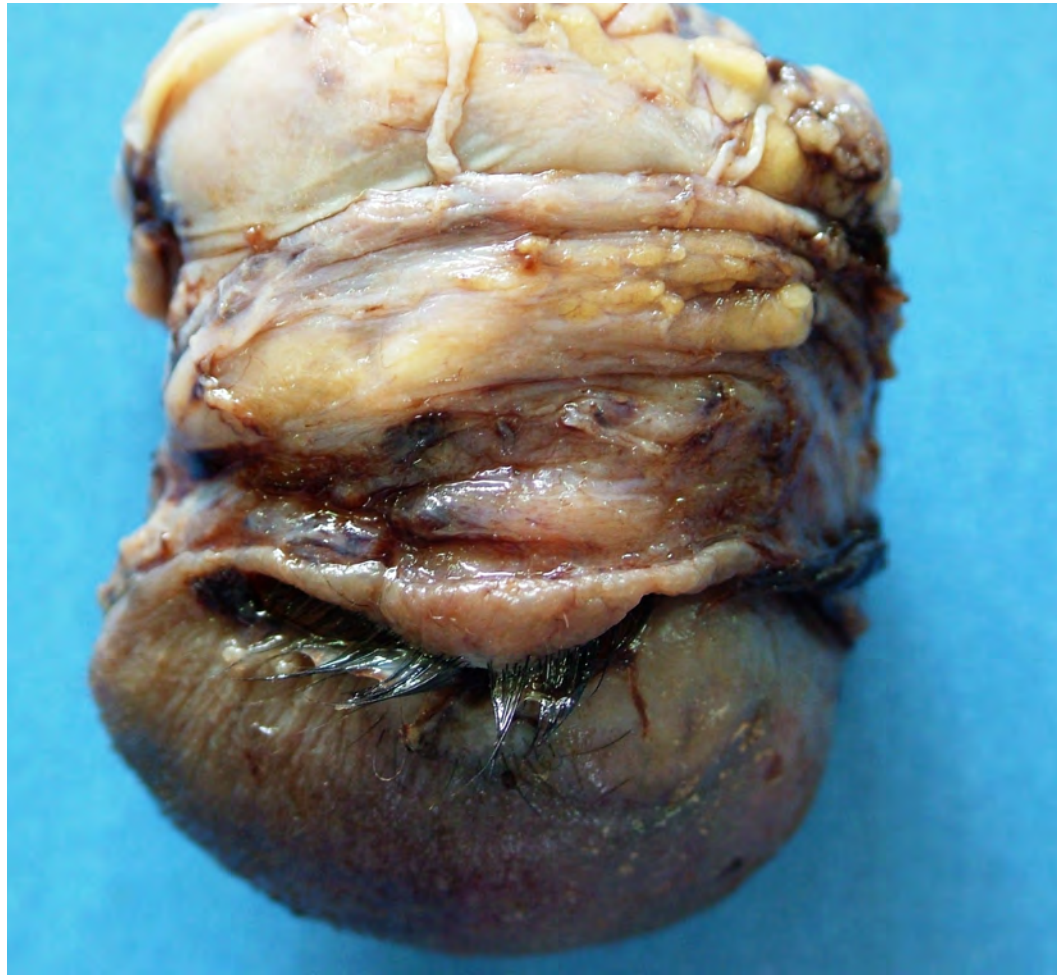

# Aspecto Macroscópico

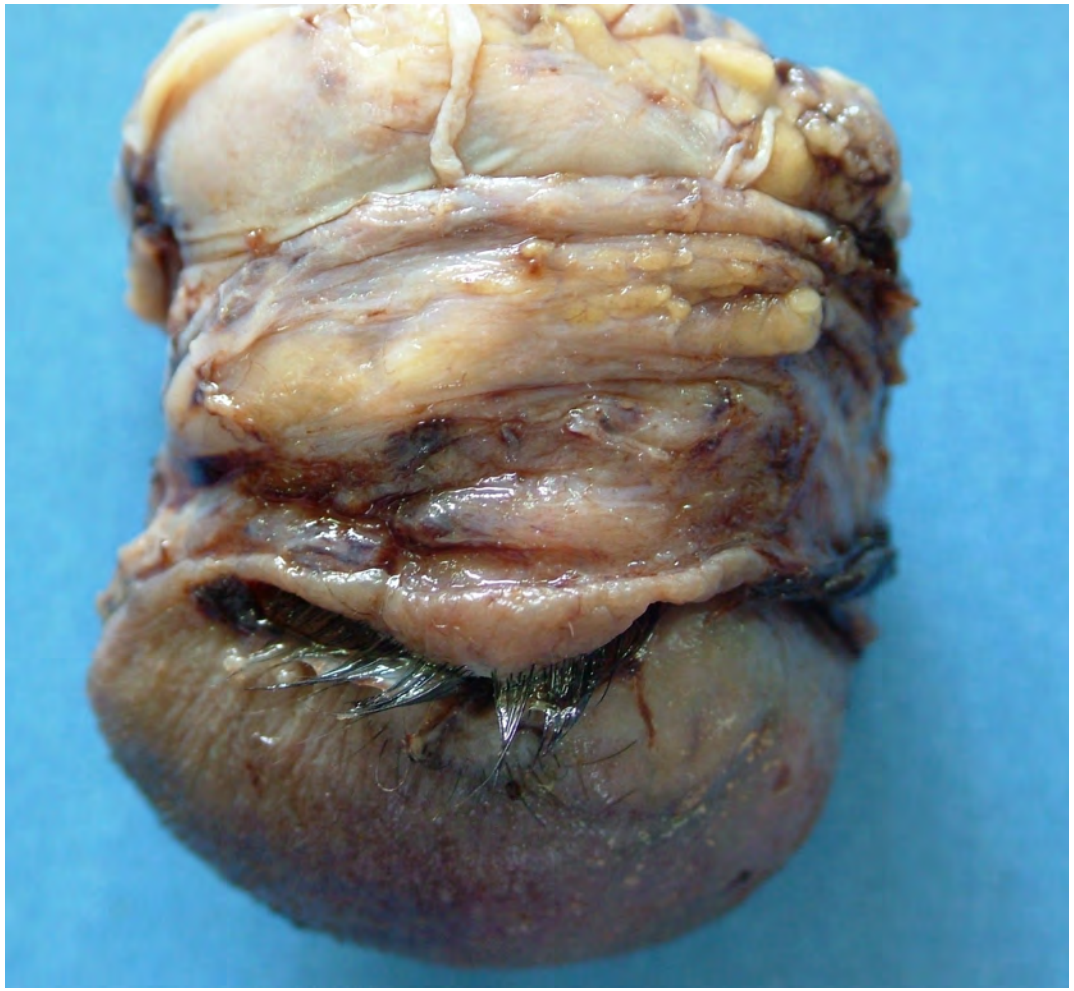

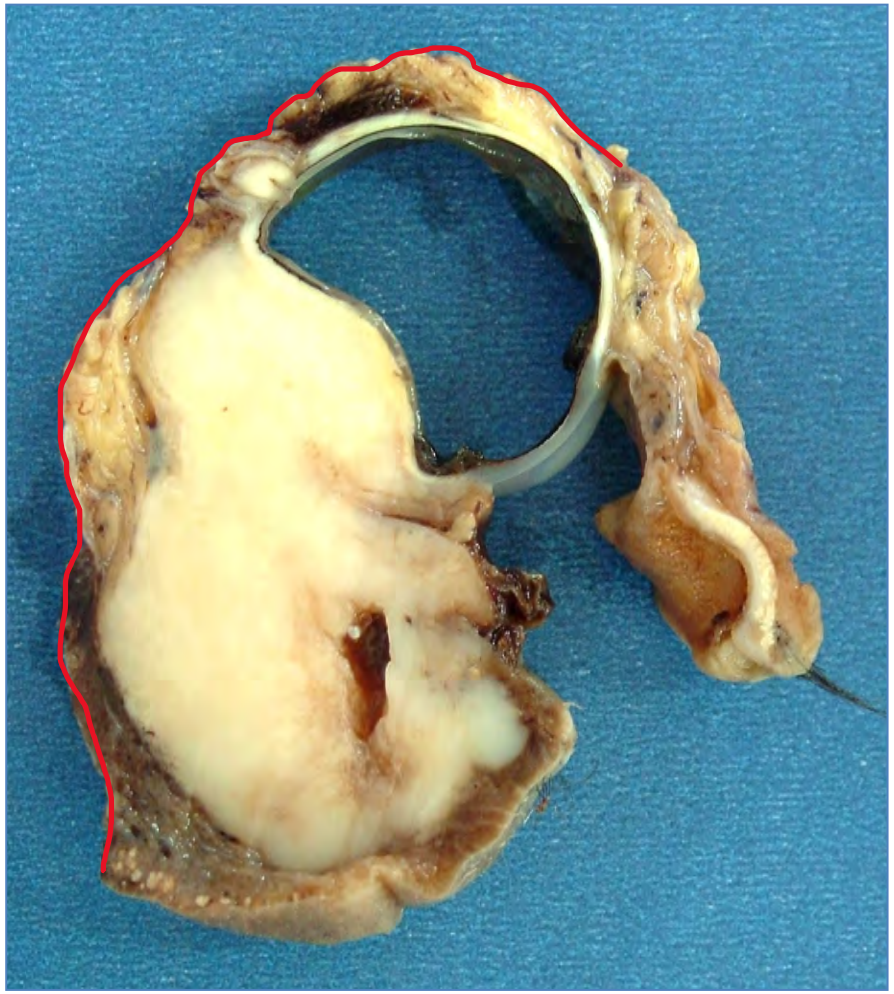

# Aspecto Macroscópico

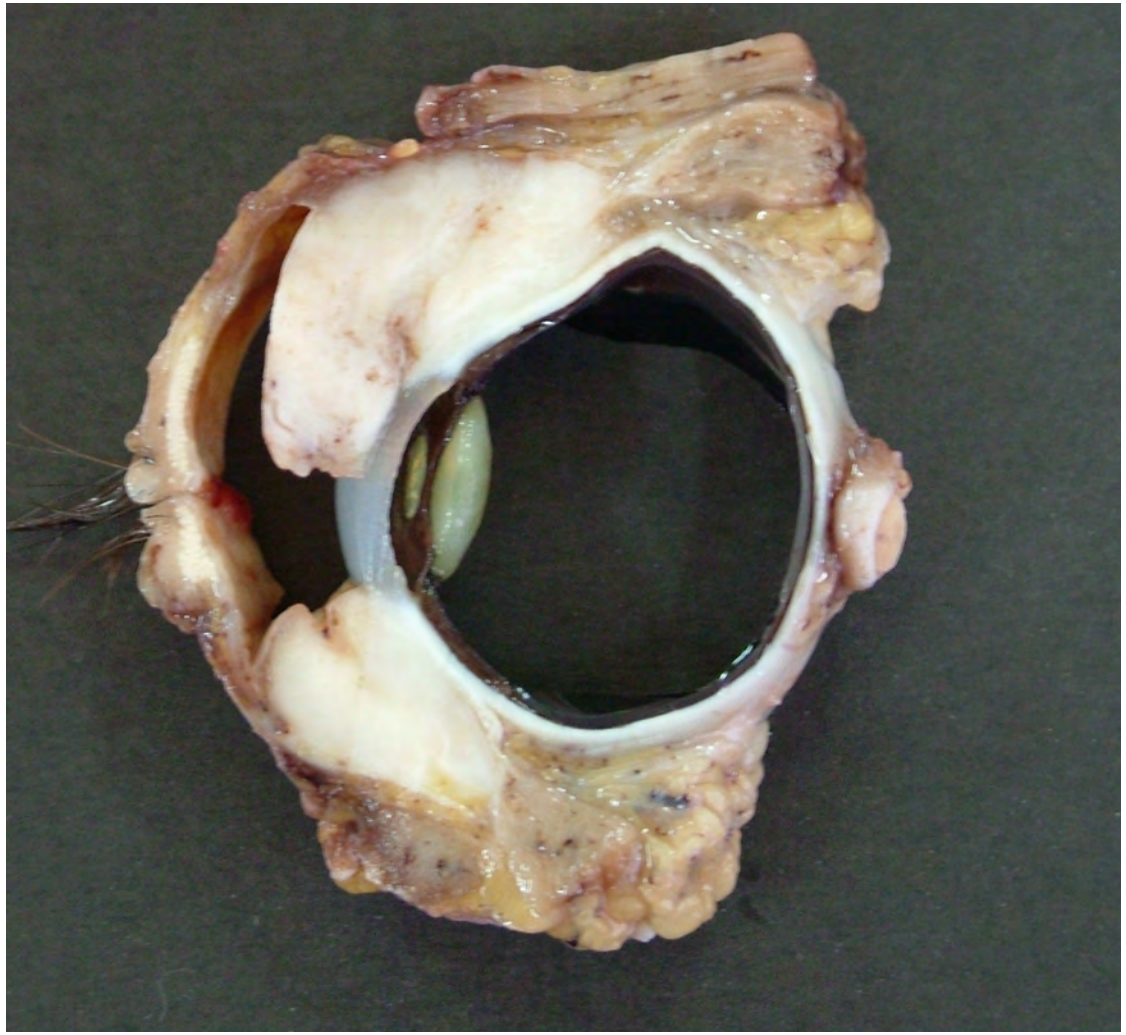

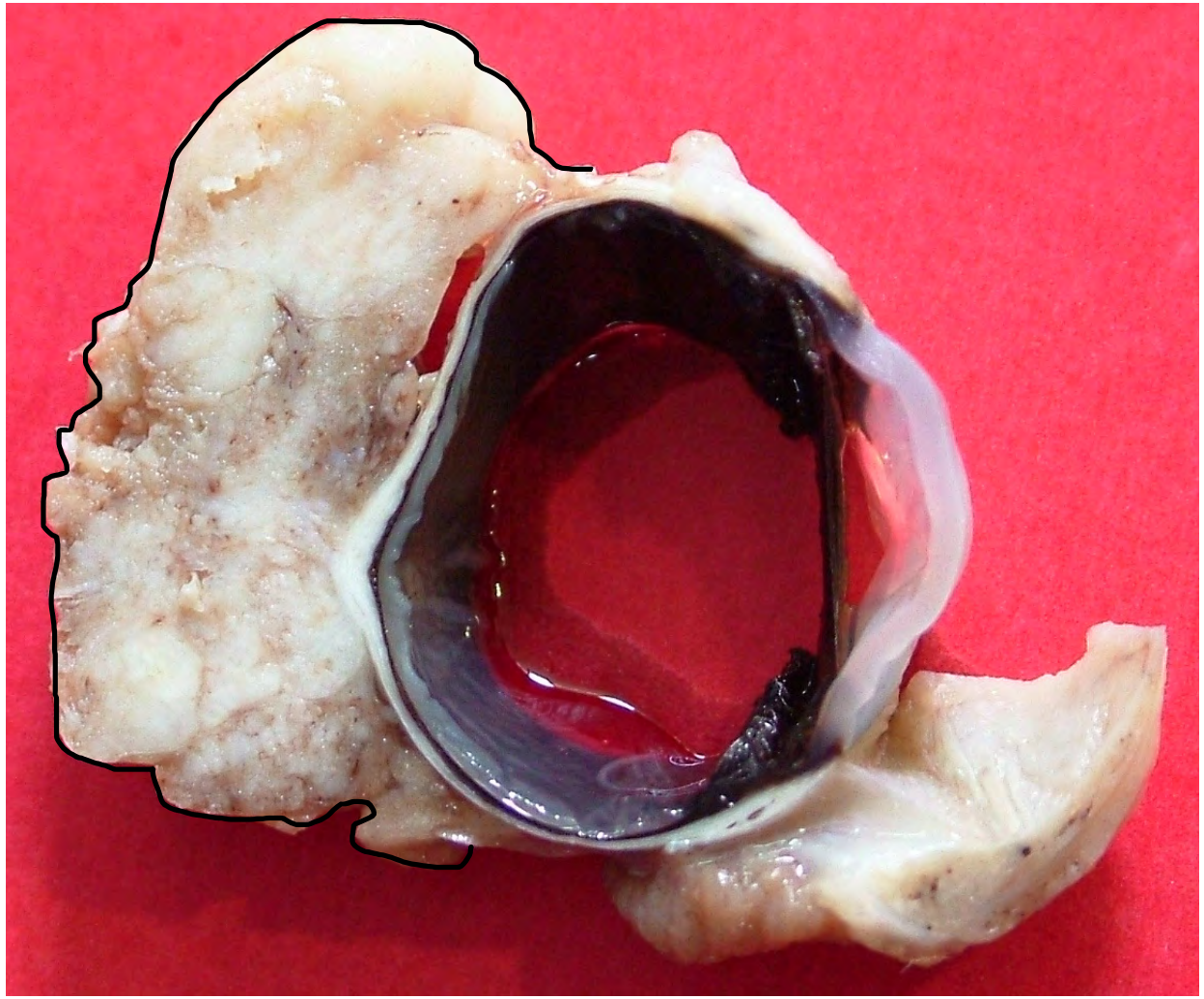

# Agradecimientos

- MVZ. Esp. Gustavo Adolfo García-Sánchez
- Dr. Héctor A. Rodríguez-Martínez †
- Dr. Alfredo Gómez-Leal †
- Dra. Dolores Ríos y Valles- Valles
- Dra. Iveth Hernández-Ayuso
- Histotec. Zoila del Carmen Romero-López
- Histotec. Karen T. Pohlmayer-Hurtado
- Biol. Armando Medina-Cruz
- Biol. Héctor Trinidad-Bibiano

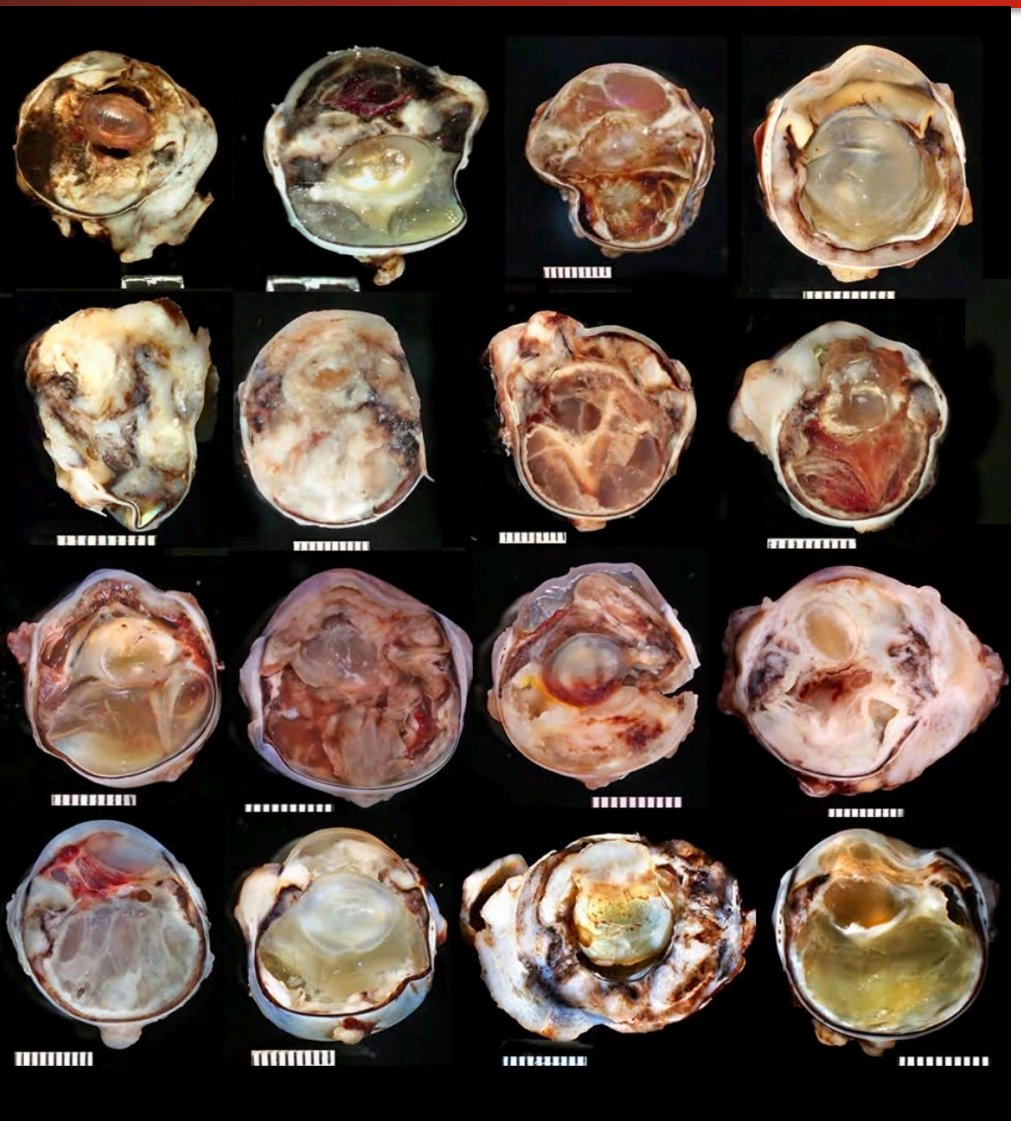

# Neoplasias del Globo Ocular y sus Anexos

**Dr. Abelardo A. Rodríguez-Reyes**

Servicio de Patología Oftálmica

# No tengo conflicto de intereses para esta presentación

# Neoplasias GO y Anexos

- Las neoplasias oculares 1as son relativamente poco comunes en animales domésticos (pequeñas especies)
- Los tumores oculares se pueden dividir en tumores intraoculares, de superficie ocular, de anexos y tumores orbitarios
- En perros y gatos la gran mayoría de los tumores intraoculares 1os son de origen melanocítico
- En perros la neoplasia intraocular más frecuente es el melanocitoma uveal anterior
- En gatos la neoplasia intraocular más frecuente es el melanoma difuso del iris

Bender H. Common Ocular Neoplasms in Dogs and Cats. World Small Animal Veterinary Association. World Congress Proceedings, 2015. Murdoch University, Murdoch, Perth, WA, Australia.

# Neoplasias GO y Anexos

- Neoplasias de párpado el tipo más frecuente de neoplasias oftálmicas en perros
- Adenomas y adenocarcinomas de glándula de Meibomio neoplasias palpebrales más comunes (~60%) en perros mayores
- Las neoplasias conjuntivales caninas tienen mayor propensión a la malignidad e infiltración local
- Las neoplasias corneales y límbicas poco frecuentes en perros
- Melanoma la neoplasia uveal primaria más frecuente en perros
- Los tumores orbitarios más frecuentes son osteosarcomas, fibrosarcomas y adenocarcinomas nasales

Hamor R E. Ocular Neoplasia in Dogs. Eye Diseases and Disorders. MSD Veterinary Manual. 2022. University of Florida, College of Veterinary Medicine, USA.

# Neoplasias GO y Anexos

- Tumores de párpado y conjuntiva neoplasias oftálmicas primarias más frecuentes en gatos
- Carcinomas de células escamosas más frecuentes en gatos blancos, afectan párpados, conjuntiva y membrana nictitante
- Neoplasia intraocular 1ª más frecuente melanoma iridiano difuso
- Sarcoma intraocular postraumático en gatos mayores con antecedentes de uveítis crónica, daño intraocular previo o inyecciones intraoculares
- Complejo linfosarcoma-leucemia felino neoplasia intraocular 2a más frecuente en gatos

Hamor R E. Ocular Neoplasia in Cats. Eye Diseases and Disorders. MSD Veterinary Manual. 2022. University of Florida, College of Veterinary Medicine, USA.

# Canine Primary Ocular Neoplasia

## A Retrospective Study of the C.O.P.L.O.W. Collection, 1994-2009

Scott R. Earnest




SCHOOL OF VETERINARY MEDICINE
University of Wisconsin-Madison
Advancing animal and human health with science and compassion

# Anatomic Distribution of Canine Primary Ocular Neoplasia (n = 6110)

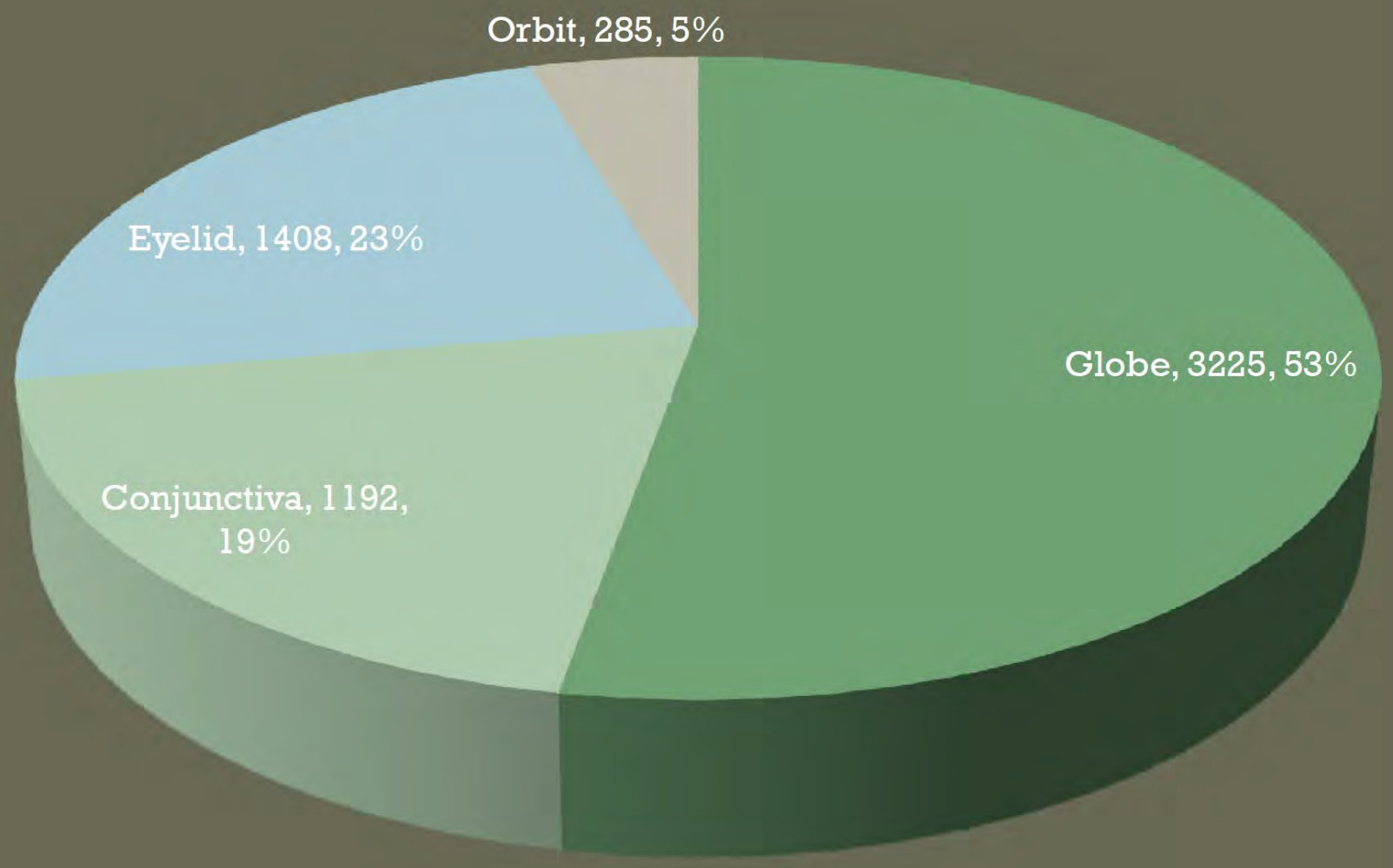

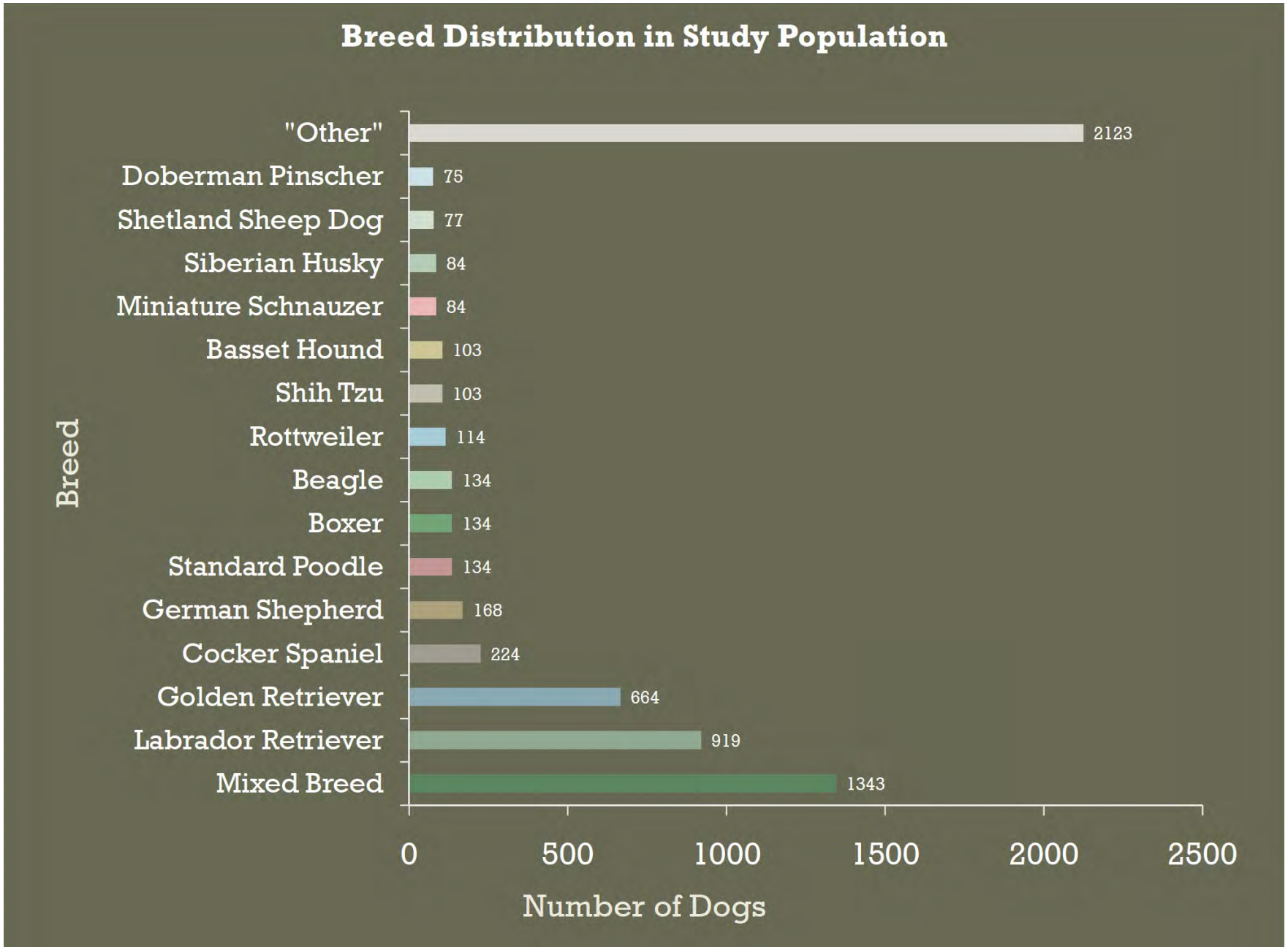
Breed Distribution in Study Population
"Other"
Doberman Pinscher
Shetland Sheep Dog
Siberian Husky
Miniature Schnauzer
Basset Hound
Shih Tzu
Rottweiler
Beagle
Boxer
Standard Poodle
German Shepherd
Cocker Spaniel
Golden Retriever
Labrador Retriever
Mixed Breed
2123
75
77
84
84
103
103
114
134
134
134
168
224
664
919
1343
Breed
0
500
1000
1500
2000
2500
Number of Dogs

# Canine Primary Tumors of the Globe (n = 3225)




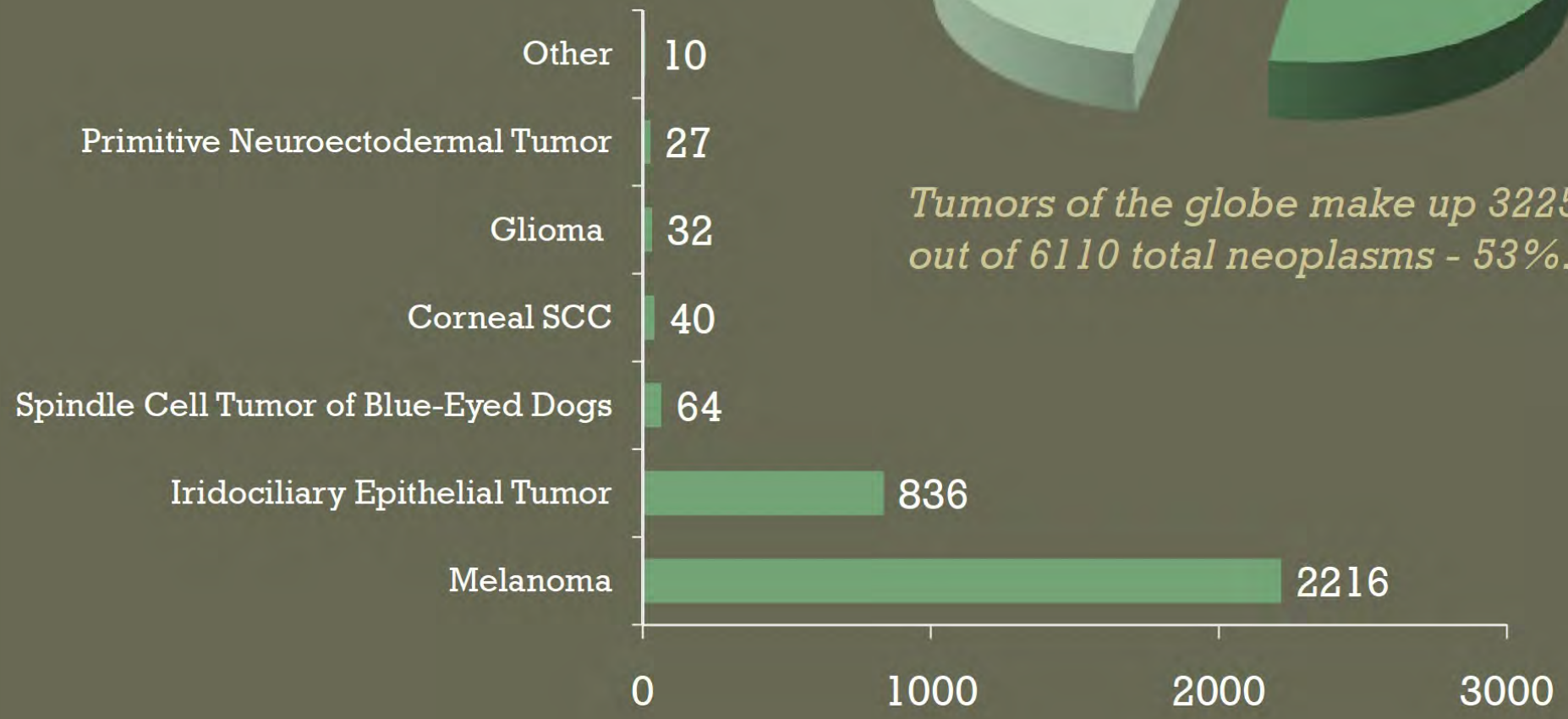


*Tumors of the globe make up 3225 out of 6110 total neoplasms - 53%.*

# K9 Globe Melanoma & Melanocytoma (n=2216)

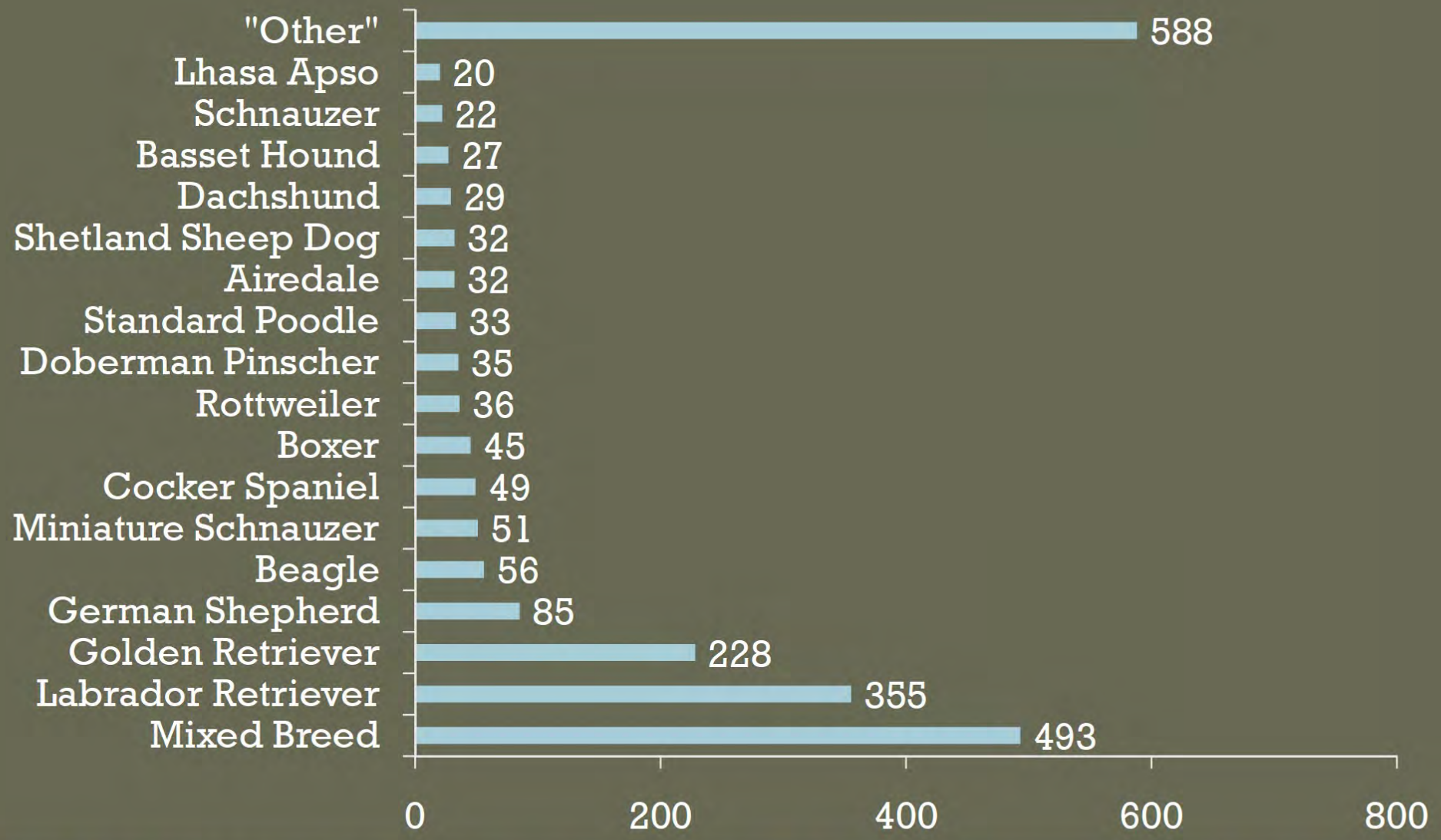

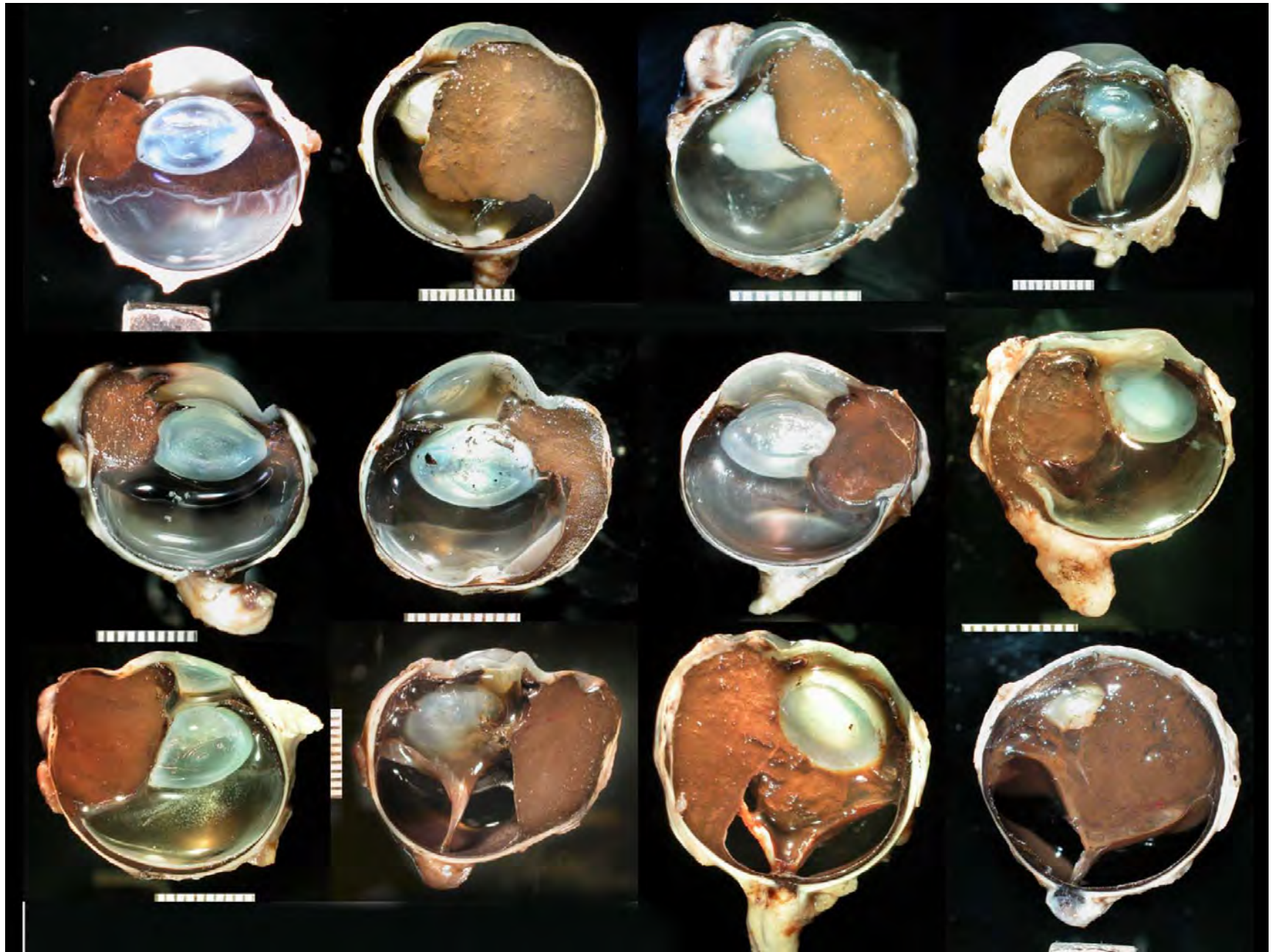

**Hernández-Rodríguez R.** (2017) ANÁLISIS DE FRECUENCIAS DE NEOPLASIAS OCULARES Y FACTORES DE RIESGO EN PERROS DIAGNOSTICADOS EN CUATRO LABORATORIOS CLÍNICOS DE LA CDMX DURANTE EL PERIODO 2003-2016 (Tesis de licenciatura, Facultad de Medicina Veterinaria y Zootecnia, Universidad Nacional Autónoma de México). Repositorio Institucional UNAM.

Gráfica 2: Distribución de las razas más frecuentes

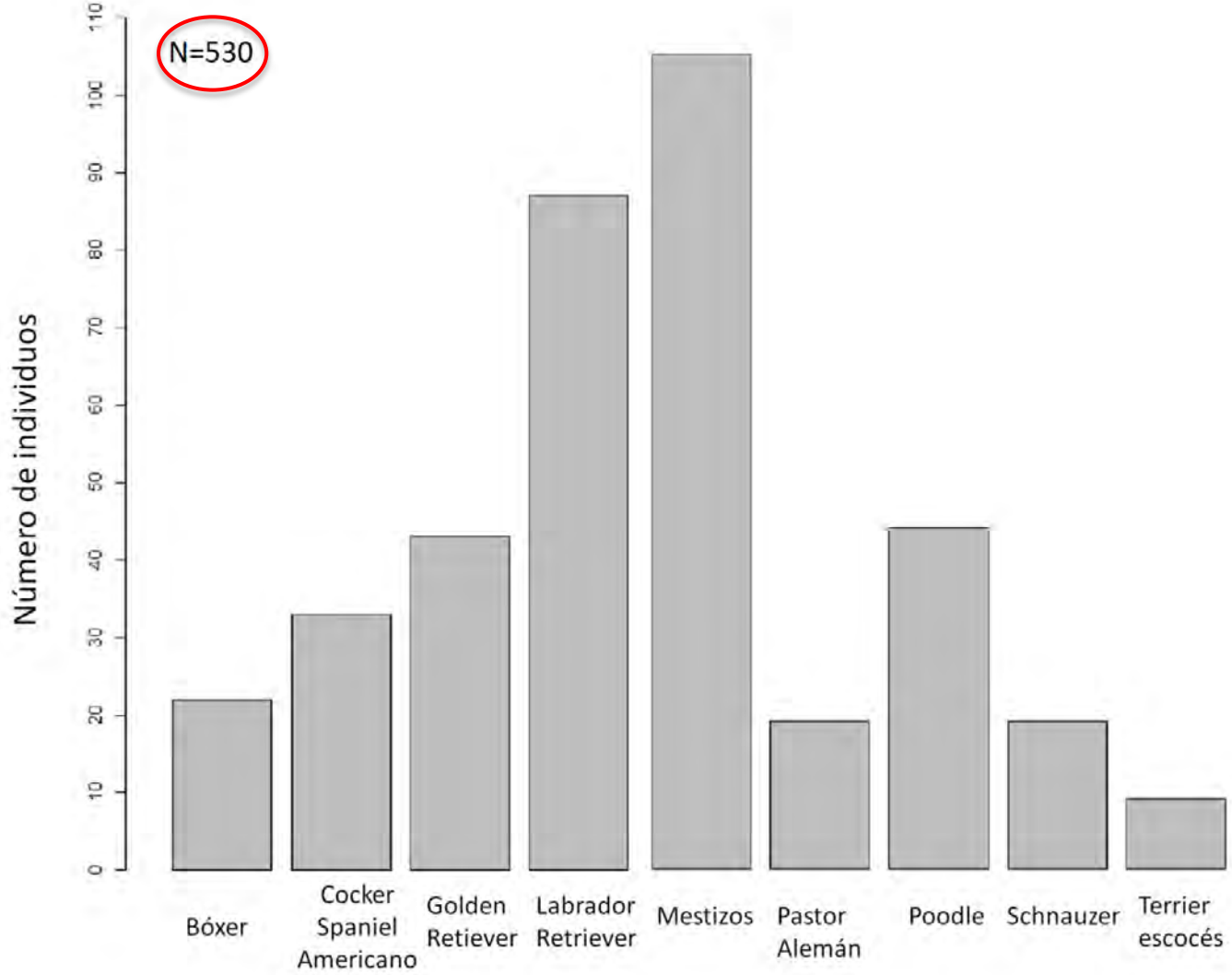

## Cuadro 16: Razas analizadas en el estudio y los porcentajes de cada raza

| Raza | Número de individuos | Porcentaje |
|---|---|---|
| Mestizo | 105 | 19.81 |
| Labrador Retriever | 87 | 16.42 |
| Poodle | 44 | 8.30 |
| Golden Retriever | 43 | 8.11 |
| Cocker Spaniel Americano | 33 | 6.23 |
| Boxer | 22 | 4.15 |
| Pastor Alemán | 19 | 3.58 |
| Schnauzer miniatura | 19 | 3.58 |
| Maltés | 9 | 1.70 |
| Terrier Escocés | 9 | 1.70 |
| Dachshund | 8 | 1.51 |
| Basset Hound | 7 | 1.32 |
| Bull Terrier | 7 | 1.32 |
| Beagle | 6 | 1.13 |
| Bulldog Inglés | 6 | 1.13 |
| Dálmata | 6 | 1.13 |
| Bernés de la Montaña | 5 | 0.94 |
| Chihuahueño | 5 | 0.94 |
| Fox Terrier | 5 | 0.94 |
| Gran Danés | 5 | 0.94 |
| Pointer | 5 | 0.94 |

## Cuadro 17: Resultados en el porcentaje de presentación de las neoplasias más frecuentes en cada una de las 6 razas más comunes

| RAZA | Papiloma | Carcinoma de células escamosas | Adenocarcinoma de glándulas sebáceas | Melanoma | Adenoma de glándulas sebáceas | Número de individuos de cada raza |
|---|---|---|---|---|---|---|
| BOXER | 4.55% | 4.55% | 13.64% | 18.18% | 0% | 22 |
| COCKER SPANIEL AMERICANO | 6.06% | 3.03% | 15.15% | 3.03% | 27.27% | 33 |
| GOLDEN RETRIEVER | 11.63% | 4.65% | 14.0% | 14.0% | 11.63% | 43 |
| LABRADOR RETRIEVER | 3.45% | 8.05% | 12.64% | 24.14% | 10.34% | 87 |
| MESTIZO | 8.57% | 15.24% | 8.57% | 11.43% | 13.33% | 105 |
| POODLE | 13.64% | 6.82% | 20.45% | 11.365% | 15.91% | 44 |

Asociación para Evitar la Ceguera en México I.A.P.
HOSPITAL "DR. LUIS SÁNCHEZ BULNES"

## Cuadro 19: Porcentaje de cada neoplasia analizada en el estudio

| Neoplasia | Número de casos | Porcentaje de perros con neoplasia |
|---|---|---|
| Melanoma | 89 | 16.79% |
| Adenocarcinoma de glandulas sebaceas | 66 | 12.45% |
| Adenoma de gl sebaceas | 57 | 10.75% |
| Papiloma de celulas escamosas | 49 | 9.25% |
| Carcinoma de celulas escamosas | 47 | 8.87% |
| Melanocitoma | 32 | 6.04% |
| Linfoma | 24 | 4.53% |
| Adenocarcinoma irido-ciliar | 23 | 4.34% |
| Hemangiosarcoma | 21 | 3.96% |
| Sarcoma no clasificado | 19 | 3.58% |
| Mastocitoma | 16 | 3.02% |
| Hemangioma | 13 | 2.45% |
| Meningioma orbitario canino | 11 | 2.08% |
| Adenoma irido-ciliar | 9 | 1.70% |
| Histiocitoma cutaneo | 8 | 1.51% |
| Adenocarcinoma de la glandula lagrimal | 5 | 0.94% |
| Glioma/astrocitoma retiniano | 5 | 0.94% |
| Lipoma | 4 | 0.75% |
| Fibrosarcoma de alto grado | 3 | 0.57% |
| Neurofibroma difuso | 3 | 0.57% |
| Osteosarcoma | 3 | 0.57% |

# Cuadro 20: Porcentaje de la neoplasia más común de acuerdo al sitio anatómico afectado

| Área anatómica | Neoplasia más frecuente | Número de casos | Porcentaje |
|---|---|---|---|
| Úvea | Melanoma | 74 | 10.21% |
| Párpado | Adenocarcinoma de glándulas sebáceas | 61 | 8.41% |
| Esclera | Melanoma | 57 | 7.86% |
| Córnea | Melanoma | 53 | 7.31% |
| Conjuntiva | Carcinoma de células escamosas | 16 | 2.21% |
| Órbita | Meningioma orbitario | 11 | 1.52% |
| Tercer párpado | Hemangioma | 8 | 1.10% |
| Retina | Glioma/Astrocitoma retiniano | 5 | 0.69% |
| Nervio óptico | Neurofibroma difuso | 4 | 0.50% |

# Cuadro 22: Resultados de los porcentajes de tumores de acuerdo a la localización

| Área anatómica | Número de neoplasias | Porcentaje |
|---|---|---|
| Párpado | 238 | 33% |
| Úvea | 149 | 20% |
| Esclera | 87 | 12% |
| Córnea | 84 | 11% |
| Conjuntiva | 65 | 9% |
| Órbita | 57 | 8% |
| Tercer párpado | 28 | 4% |
| Retina | 10 | 1% |
| Nervio óptico | 7 | 1% |
| Total | 725 | 100% |

## Cuadro 24: Porcentaje del tipo de neoplasia en el párpado

| Tipo de Neoplasia | Número de individuos | Porcentaje |
|---|---|---|
| Adenocarcinoma de Glándulas Sebáceas | 61 | 26% |
| Adenoma de Glándulas Sebáceas | 56 | 24% |
| Papiloma | 31 | 13% |
| Carcinoma de Células Escamosas | 20 | 8% |
| Mastocitoma | 16 | 7% |
| Melanocitoma | 12 | 5% |
| Melanoma | 8 | 3% |
| Histiocitoma cutáneo | 7 | 3% |
| Hemangiosarcoma | 5 | 2% |
| Sarcoma no Clasificado | 5 | 2% |
| Hemangioma | 3 | 1% |
| Linfoma | 2 | 1% |
| Adenoma Ductal Canino | 2 | 1% |
| Pilomatricoma | 2 | 1% |
| Tricoepitelioma | 2 | 1% |
| Fibrosarcoma de alto grado | 1 | 0.4% |
| Neurofibroma Difuso | 1 | 0.4% |
| Adenocarcinoma Pleomórfico | 1 | 0.4% |
| Tumor Venereo Transmisible | 1 | 0.4% |
| Tricoblastoma | 1 | 0.4% |
| Acantoma infundibular queratinizante | 1 | 0.4% |
| Total | 238 | 100% |

# Cuadro 25: Resultados en el porcentaje del tipo de neoplasia en la conjuntiva

| Tipo de Neoplasia | Número de individuos | Porcentaje |
|---|---|---|
| Carcinoma de Células Escamosas | 16 | 25% |
| Papiloma | 15 | 23% |
| Melanoma | 15 | 23% |
| Hemangiosarcoma | 6 | 9% |
| Melanocitoma | 4 | 6% |
| Adenocarcinoma Irido-Ciliar | 2 | 3% |
| Lipoma | 2 | 3% |
| Hemangioma | 2 | 3% |
| Sarcoma no clasificado | 2 | 3% |
| Adenocarcinoma de Glándulas Sebáceas | 1 | 1% |
| Total | 65 | 100% |

# Cuadro 26: Porcentaje del tipo de neoplasia en la córnea

| Tipo de Neoplasia | Número de individuos | Porcentaje |
|---|---|---|
| Melanoma | 53 | 63% |
| Adenocarcinoma Irido-Ciliar | 6 | 7% |
| Lipoma | 6 | 7% |
| Hemangiosarcoma | 6 | 7% |
| Sarcoma no clasificado | 5 | 6% |
| Melanocitoma | 4 | 5% |
| Carcinoma de Células Escamosas | 2 | 2% |
| Papiloma | 1 | 1% |
| Tumor Venereo Transmisible | 1 | 1% |
| Total general | 84 | 100% |

# Cuadro 27: Porcentajes de los tipos de neoplasias en la úvea

| Tipo de Neoplasia | Número de individuos | Porcentaje |
|---|---|---|
| Melanoma | 74 | 50% |
| Adenocarcinoma irido-ciliar | 23 | 15% |
| Melanocitoma | 16 | 11% |
| Linfoma | 13 | 9% |
| Sarcoma no clasificado | 10 | 7% |
| Adenoma irido-ciliar | 8 | 5% |
| Carcinoma de Células Escamosas | 2 | 1% |
| Adenocarcinoma de Glándulas Sebáceas | 1 | 1% |
| Tumor Mixto Maligno | 1 | 1% |
| Adenocarcinoma pleomórfico | 1 | 1% |
| Total general | 149 | 100% |

# Cuadro 23: Porcentaje del tipo de neoplasia en la órbita

| Tipo de Neoplasia | Número de individuos | Porcentaje |
|---|---|---|
| Meningioma orbitario | 11 | 19% |
| Linfoma | 9 | 16% |
| Melanoma | 8 | 14% |
| Carcinoma de Células Escamosas | 6 | 11% |
| Lipoma | 4 | 7% |
| Hemangiosarcoma | 3 | 5% |
| Rabdomiosarcoma | 3 | 5% |
| Fibrosarcoma de alto grado | 3 | 5% |
| Sarcoma no Clasificado | 3 | 5% |
| Osteosarcoma | 3 | 5% |
| Adenoma de Glándulas Sebáceas | 1 | 2% |
| Adenoma irido-ciliar | 1 | 2% |
| Adenoma Multilobular Orbitario | 1 | 2% |
| Neurofibroma Difuso | 1 | 2% |
| Total | 57 | 100% |

Asociación para Evitar la Ceguera en México I.A.P.
HOSPITAL "DR. LUIS SÁNCHEZ BULNES"

# TUMORES 1os DEL GLOBO OCULAR

| | Name of Tumor | Comments |
|---|---|---|
| | Epibulbar Melanocytoma | Canine, benign, occurs in the limbal sclera by definition, heavily pigmented round cells. Pigmented spindle cells. Benign 100% |
| | Anterior Uveal Melanocytoma | Canine, benign, occurs in the anterior uveal tissue, a mixture of heavily pigmented round cells and heavily pigmented spindle cells, local invasion, but never metastasizes. |
| | Choroidal Melanocytoma | Canine, benign, occurs in the choroid, a mixture of heavily pigmented round cells and heavily pigmented spindle cells, local invasion but never metastasizes. Retinal detachment common. |
| | Canine Malignant Ocular Melanoma | Canine, malignant histologically, but slow to cause systemic signs, may occur anywhere in uvea, but anterior uvea is most common. Often diffuse. |
| | Feline Diffuse Iris Melanoma | Feline, malignant, starts on anterior iris surface and fills iris, then ciliary body, round cell, spindle cell, and balloon cell variants. |
| | Iridociliary Epithelial Tumor | Canine and rarely feline, may be locally invasive, but never metastasize, tumors of iridociliary epithelial cells, may be pigmented or nonpigmented. |
| | Medulloepithelioma | Canine or equine, usually young, rarely malignant, usually occur in the anterior uvea, tumor of primitive neural tissue which can form rosettes and radiating tubes of tissue. |
| | Uveal Schwannoma of Blue-eyeddogs | Occurs in blue eyes or partially blue eyes. Usually, but not always in the iris. The tumor is often hard to recognize clinically. |
| | Feline Posttraumatic Sarcoma | Feline, malignant, occurs in damaged eyes with lens rupture. Tumors line the inner globe and invade aggressively. Many different sarcomas possible, including tumors derived from lens cells. |

COPLOW

# Casos Clínco-Patológicos

# Caso 1

## Resumen Clínico

- Canino Fox Terrier
- **Sexo:** Macho
- **Edad:** 4 años
- **Antecedentes:** Negativos
- **P.A.** Presencia de masa pigmentada en fondo de saco conjuntival superior de varios meses de evolución
- **USG:** Masa intraocular sector irido-ciliar superior (MXII)
- **Tratamiento:** Enucleación

## Aspecto Macroscópico

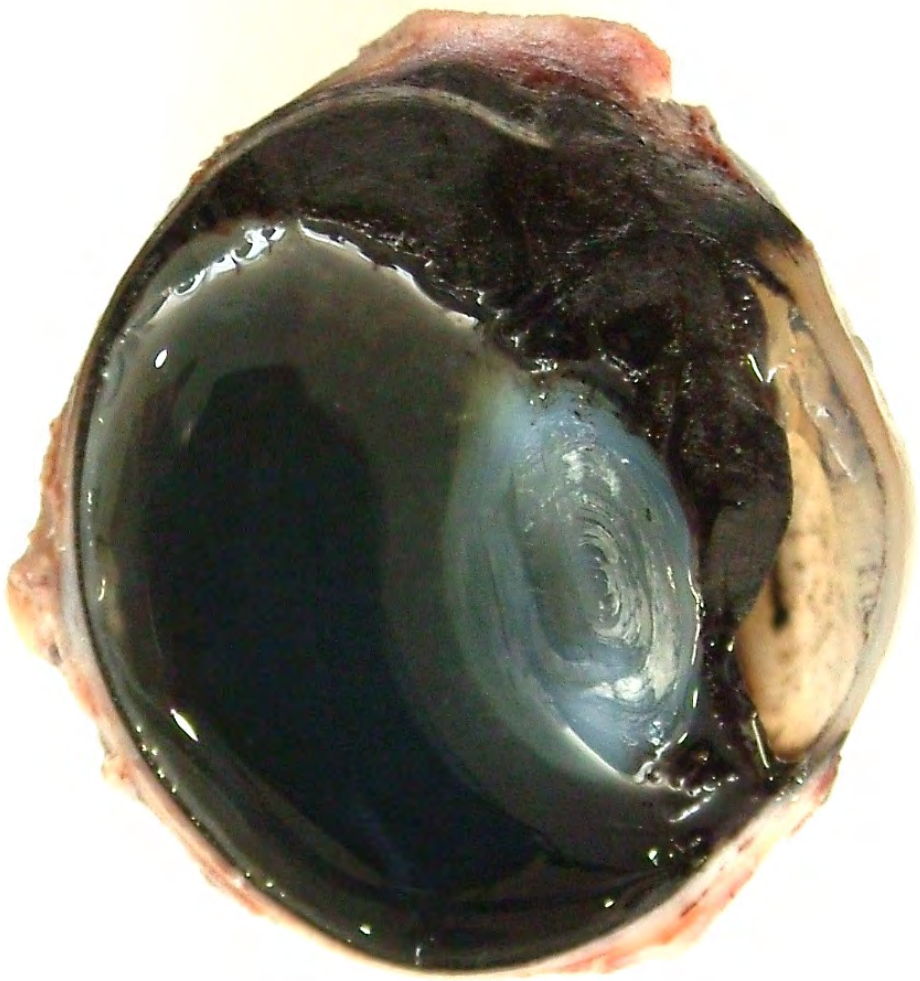

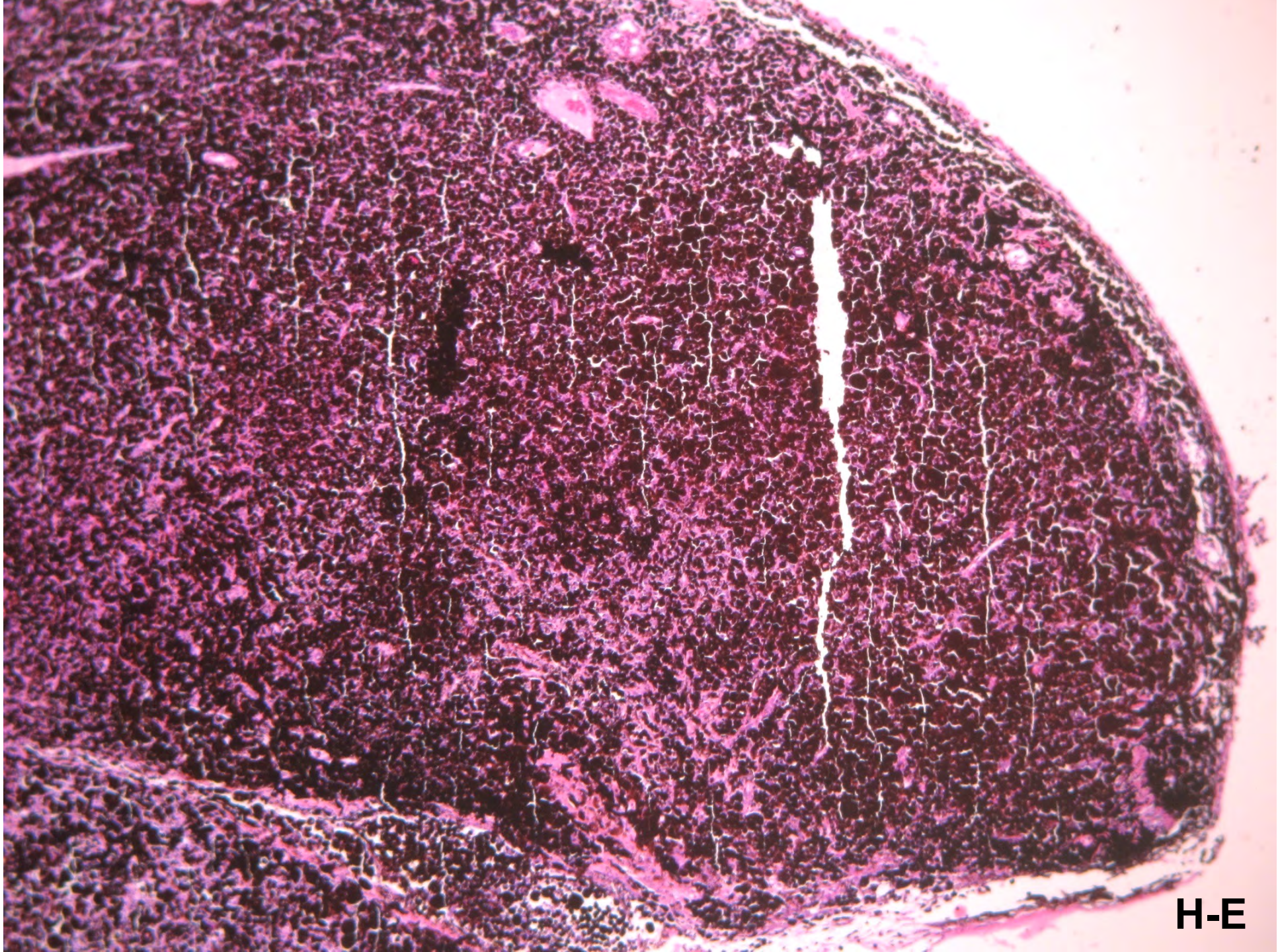
H-E

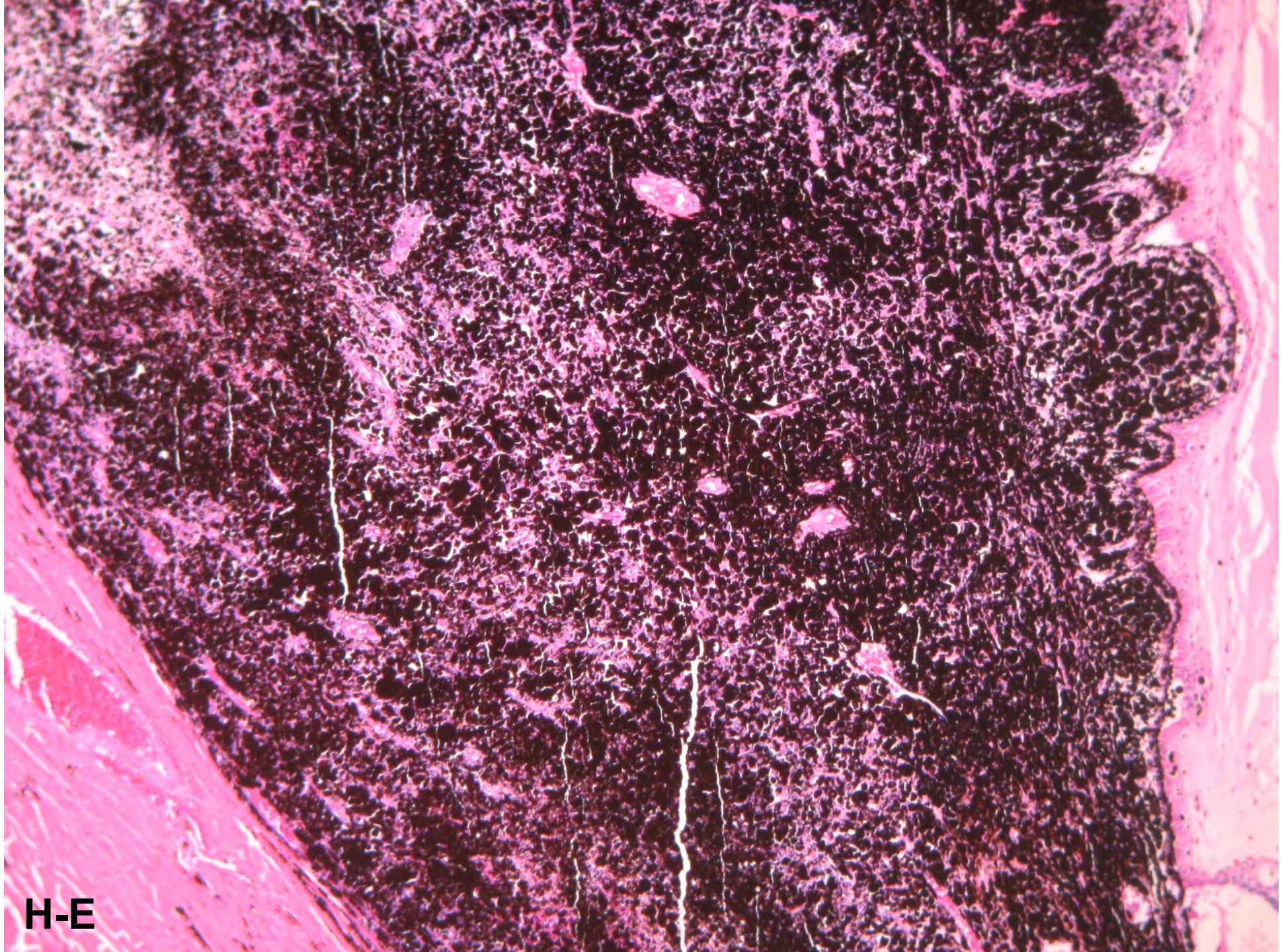
H-E

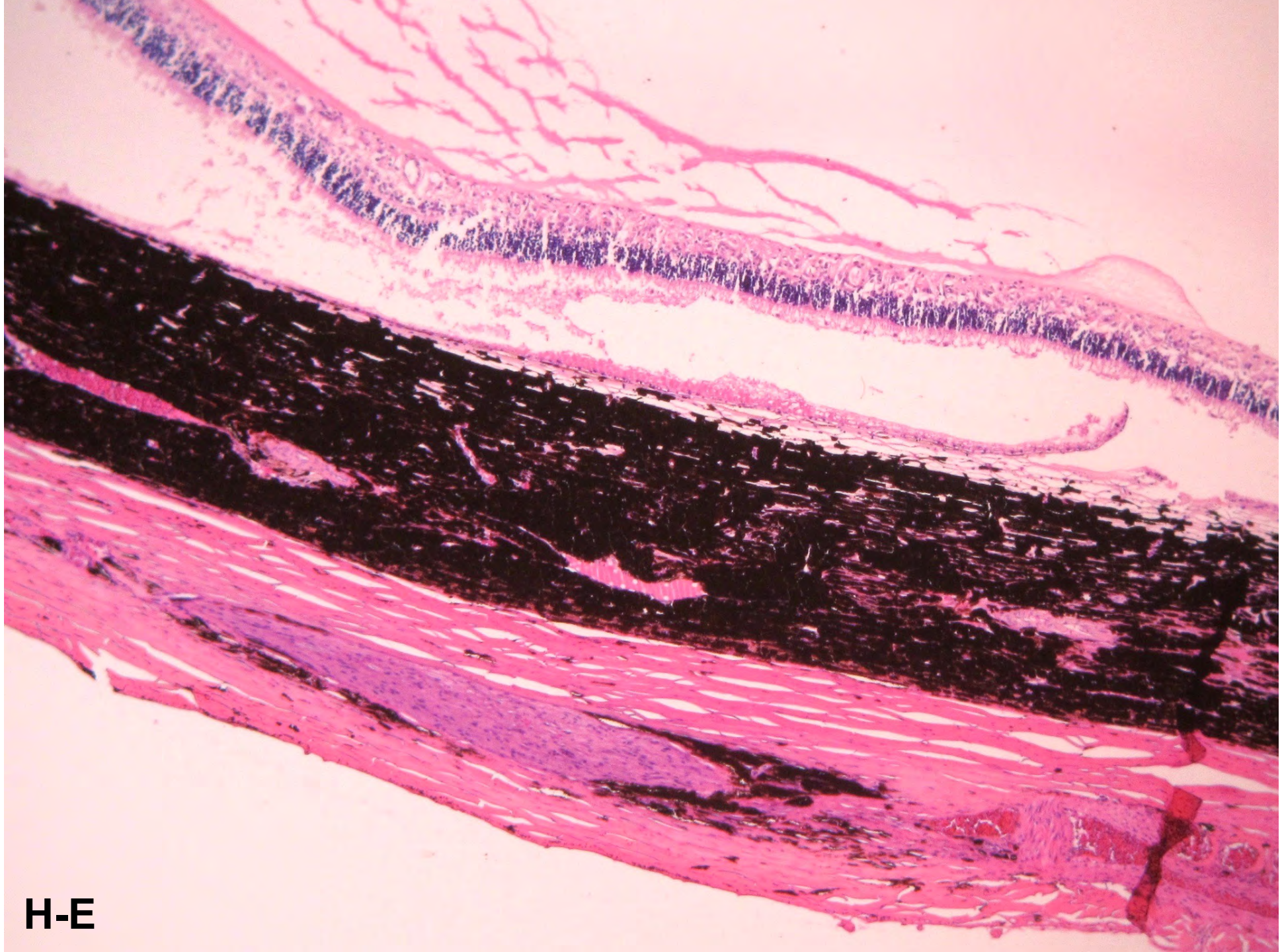
H-E

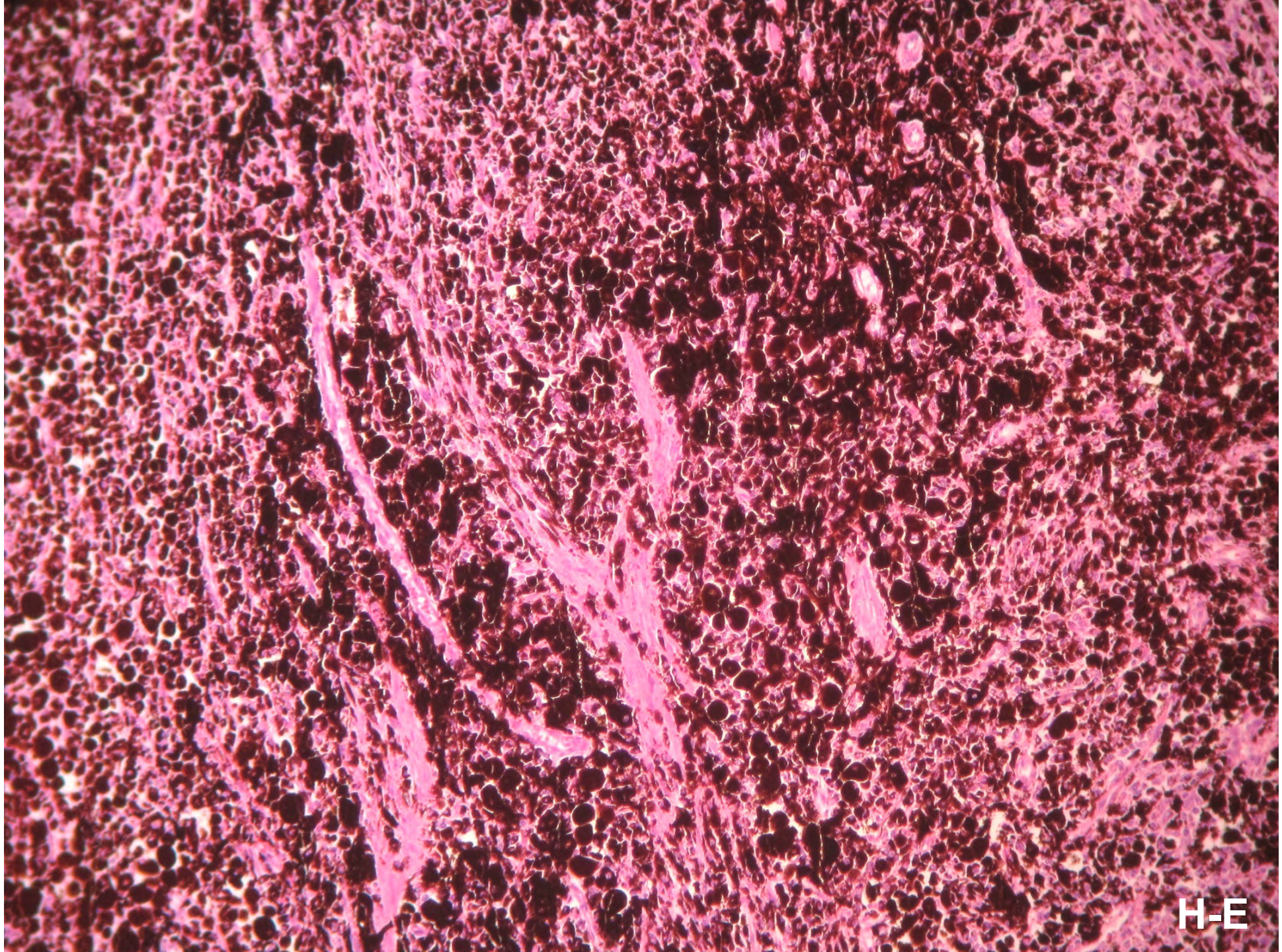
H-E

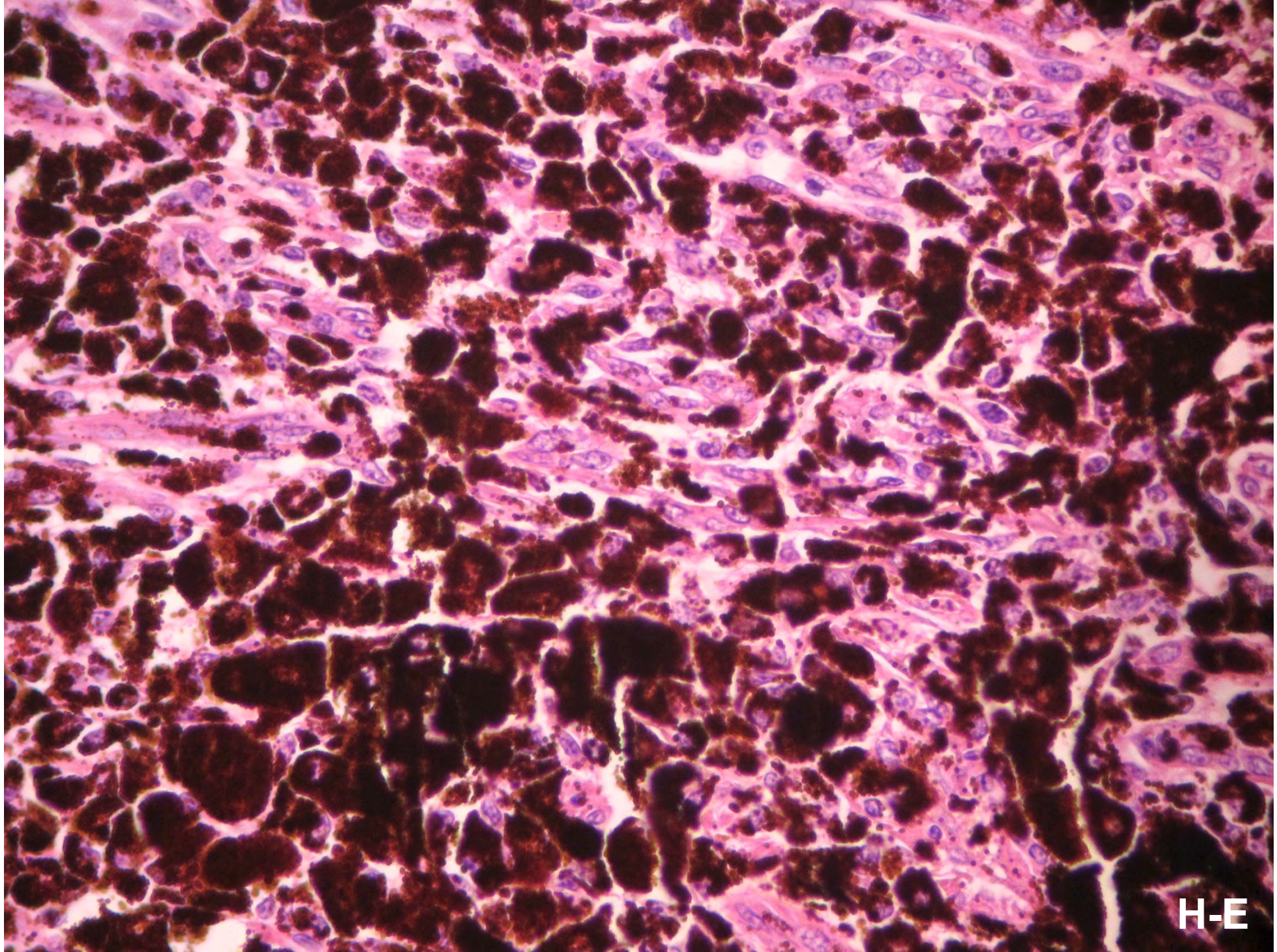
H-E

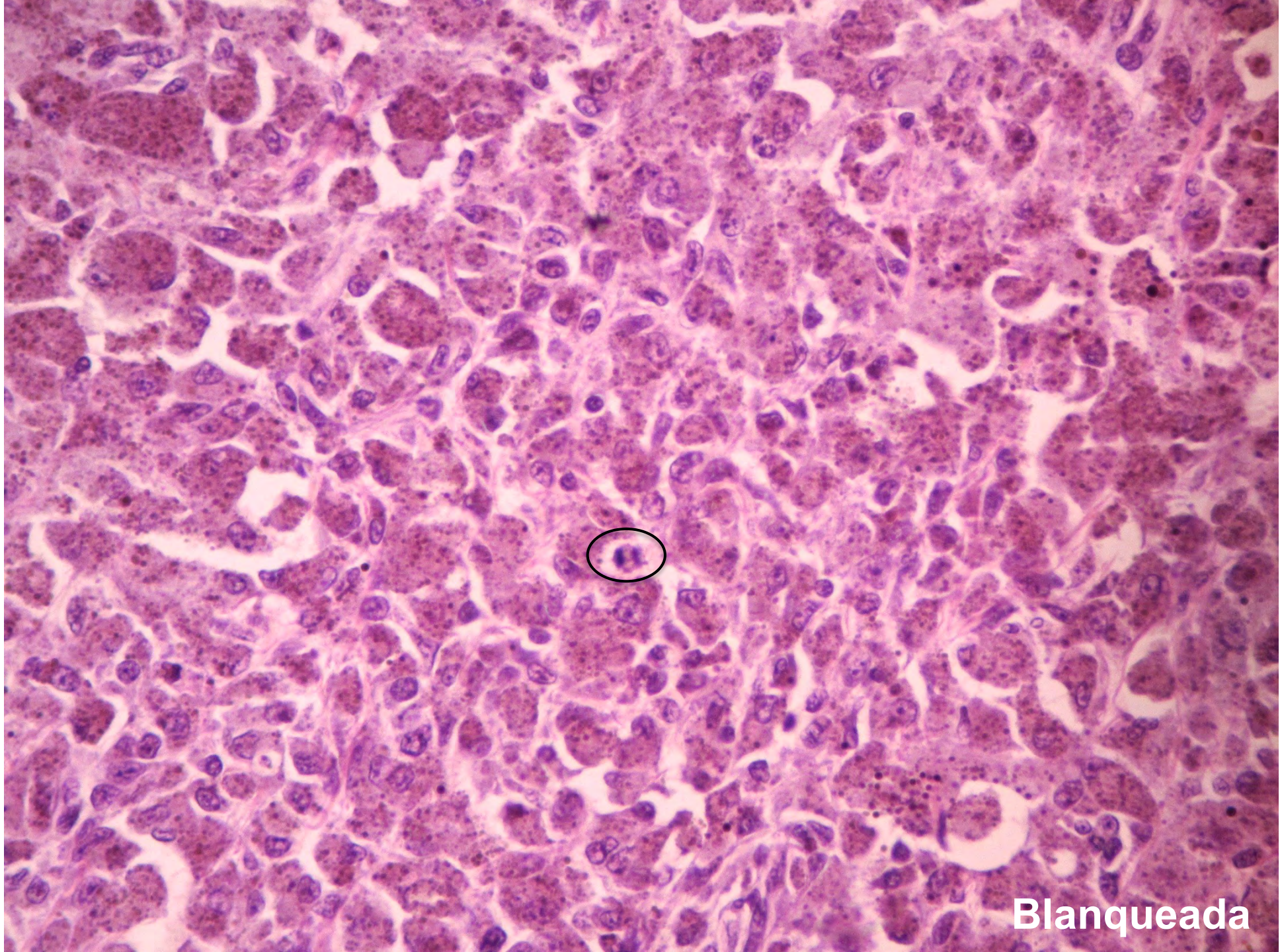
Blanqueada

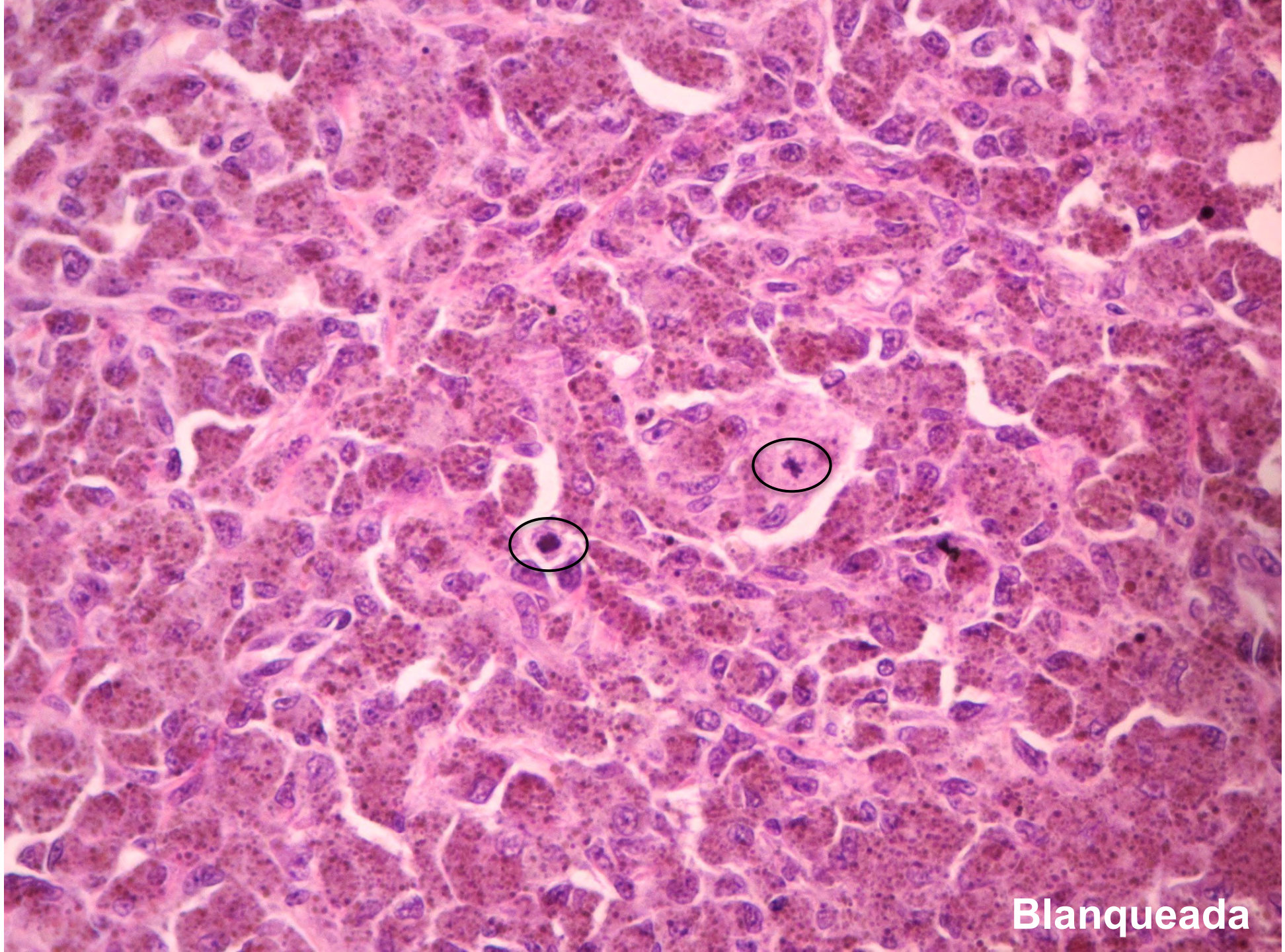
Blanqueada

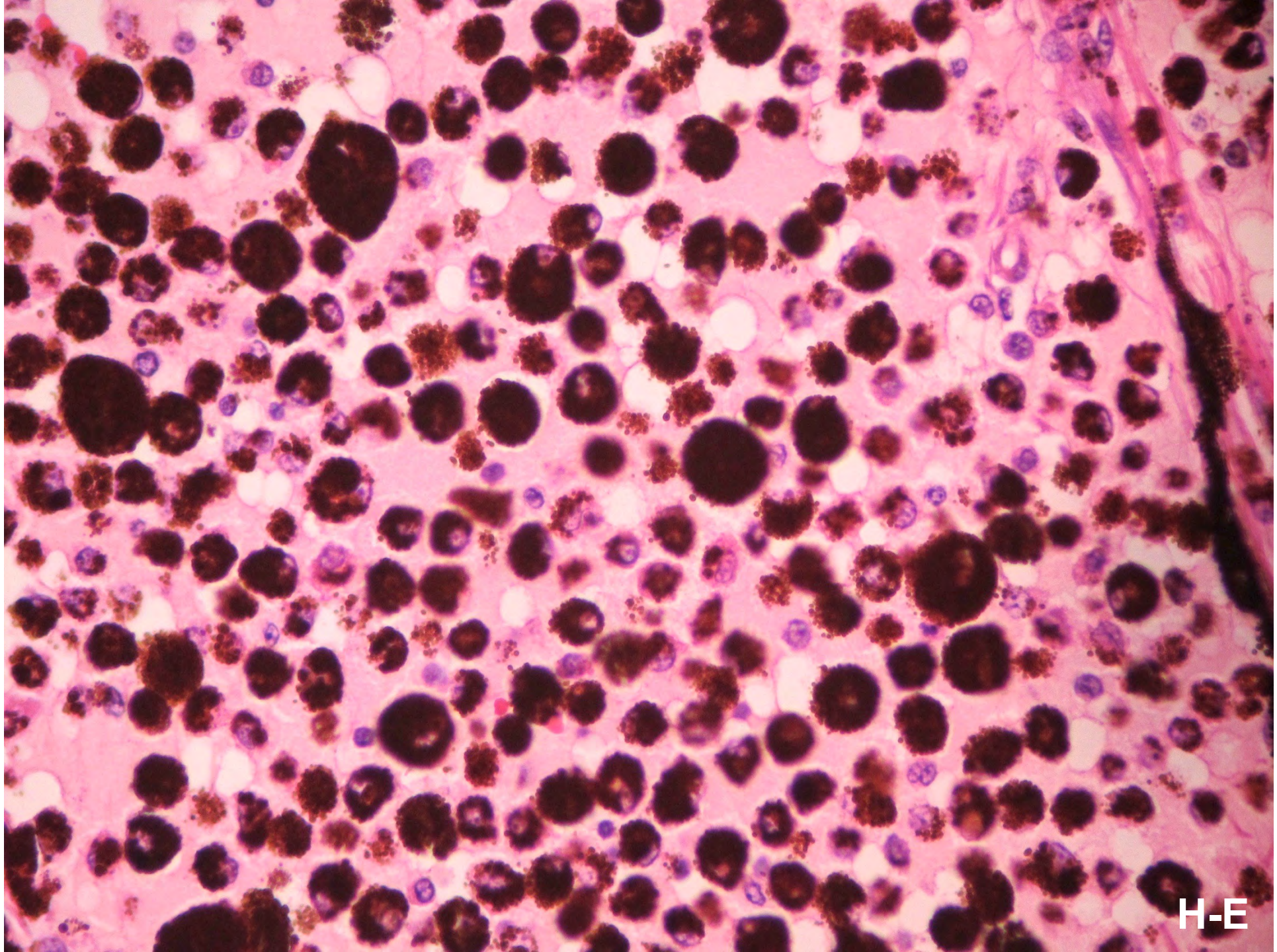
H-E

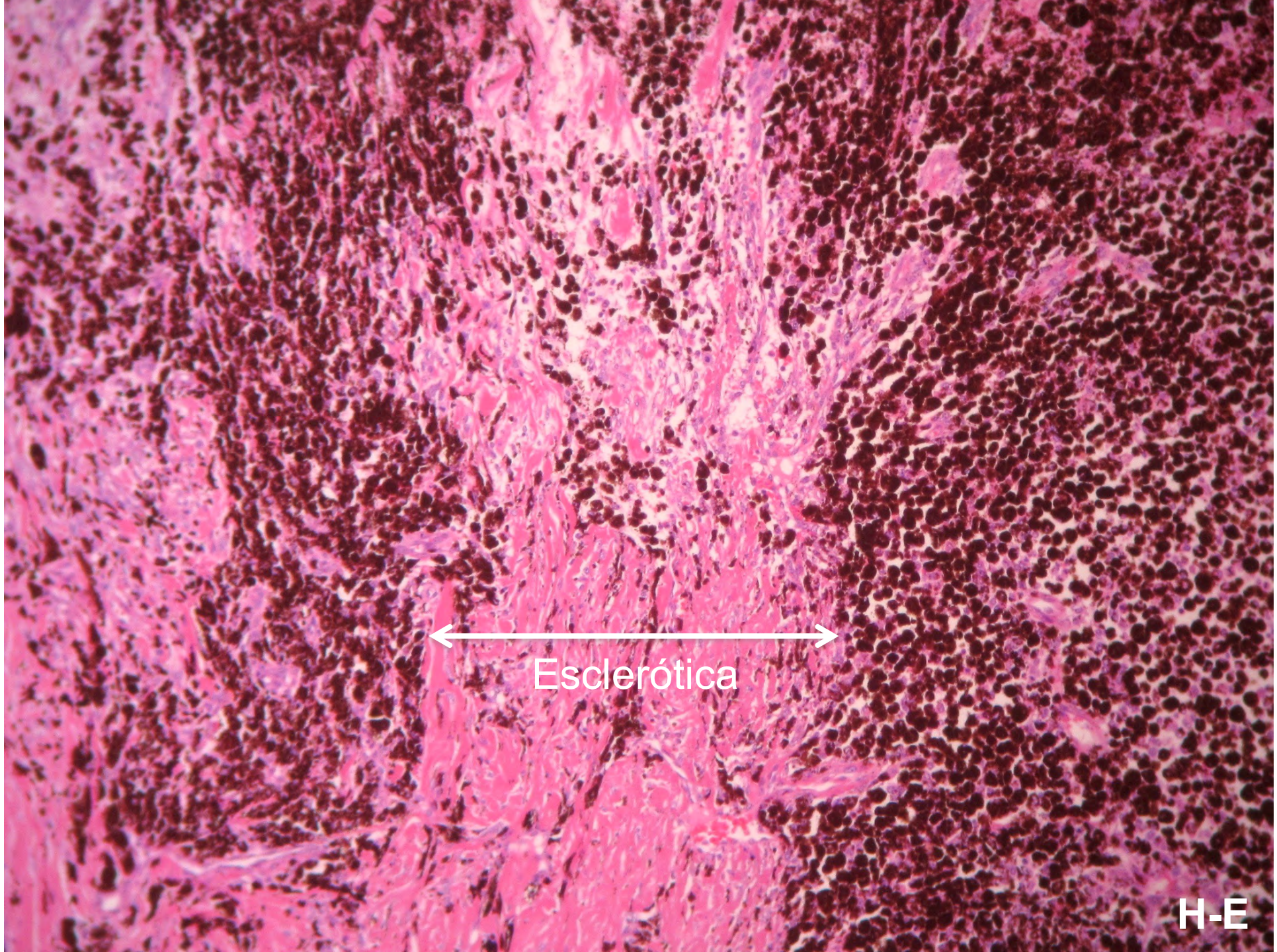
Esclerótica
H-E

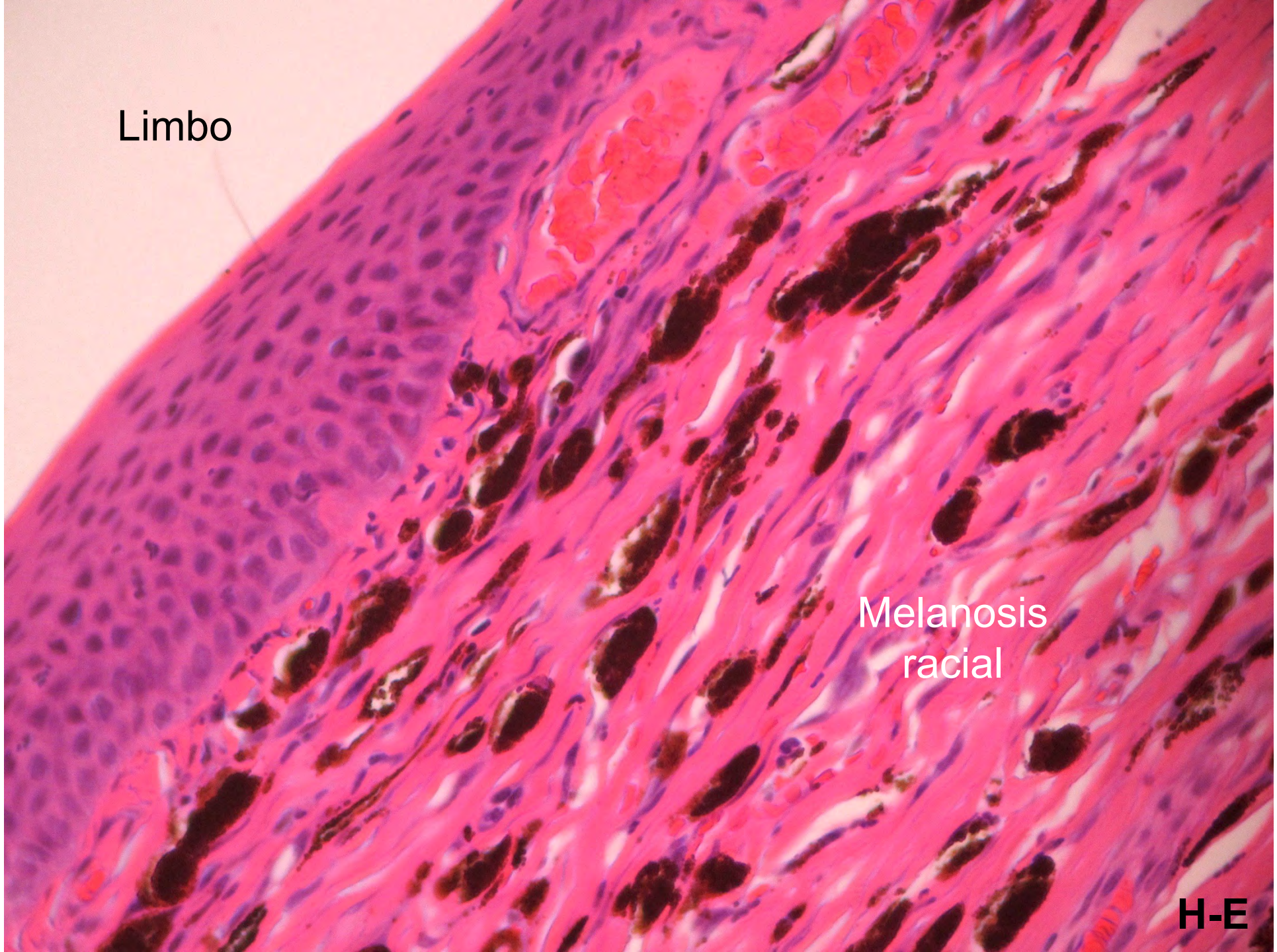
Limbo
Melanosis
racial
H-E

# Diagnóstico

- Melanoma uveal canino con afección de iris, cuerpo ciliar y coroides con extensión extraocular

# Melanoma Uveal Canino

- Menos frecuente que el melanocitoma uveal
- Mayor afección uveal anterior (iris y cpo. ciliar)
- COPLOW: 334 casos (323 en úvea anterior vs. 11 en coroides)
- Edad promedio: 10.3 años
- Melanoma uveal canino frecuentemente se presenta en ojos con melanocitoma
- Aveces menos pigmentado que el melanocitoma o amelanótico
- Mayor pleomorfismo celular, atipia nuclear y “necrosis”
- Índice mitósico (> 4 / 10 CGA)
- **Invasión de estructuras vecinas y extensión extraocular** (indicadores de malignidad)

Dieters RW, Dubielzig RR, Aguirre GD, Acland GM. Primary Ocular Melanoma in Dogs. Vet Pathol. 1989,20(4):379-395. https://doi.org/10.1177/030098588302000401

# Caso 2

## Resumen Clínico

- Felino Bombay
- **Sexo:** Macho
- **Edad:** 9 años
- **Antecedentes:** Negativos
- **P.A.** Aumento de volumen y pigmentación “moteado” de iris acompañado de incremento de PIO, OI de 8 meses de evolución
- Dx. clínico: Tumor intraocular
- Tx: Enucleación

## Aspecto Clínico

# Aspecto Clínico

# Fotomontaje

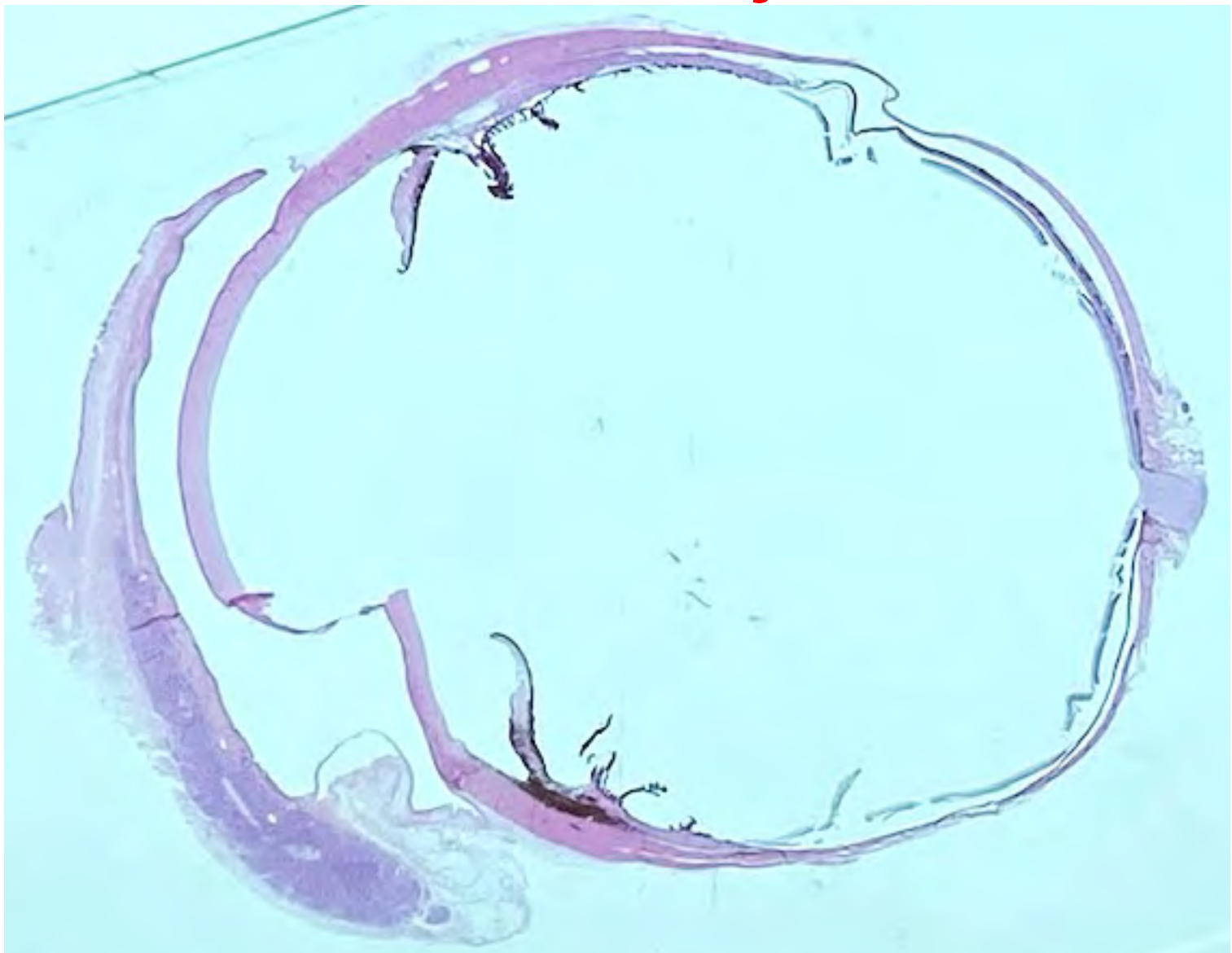

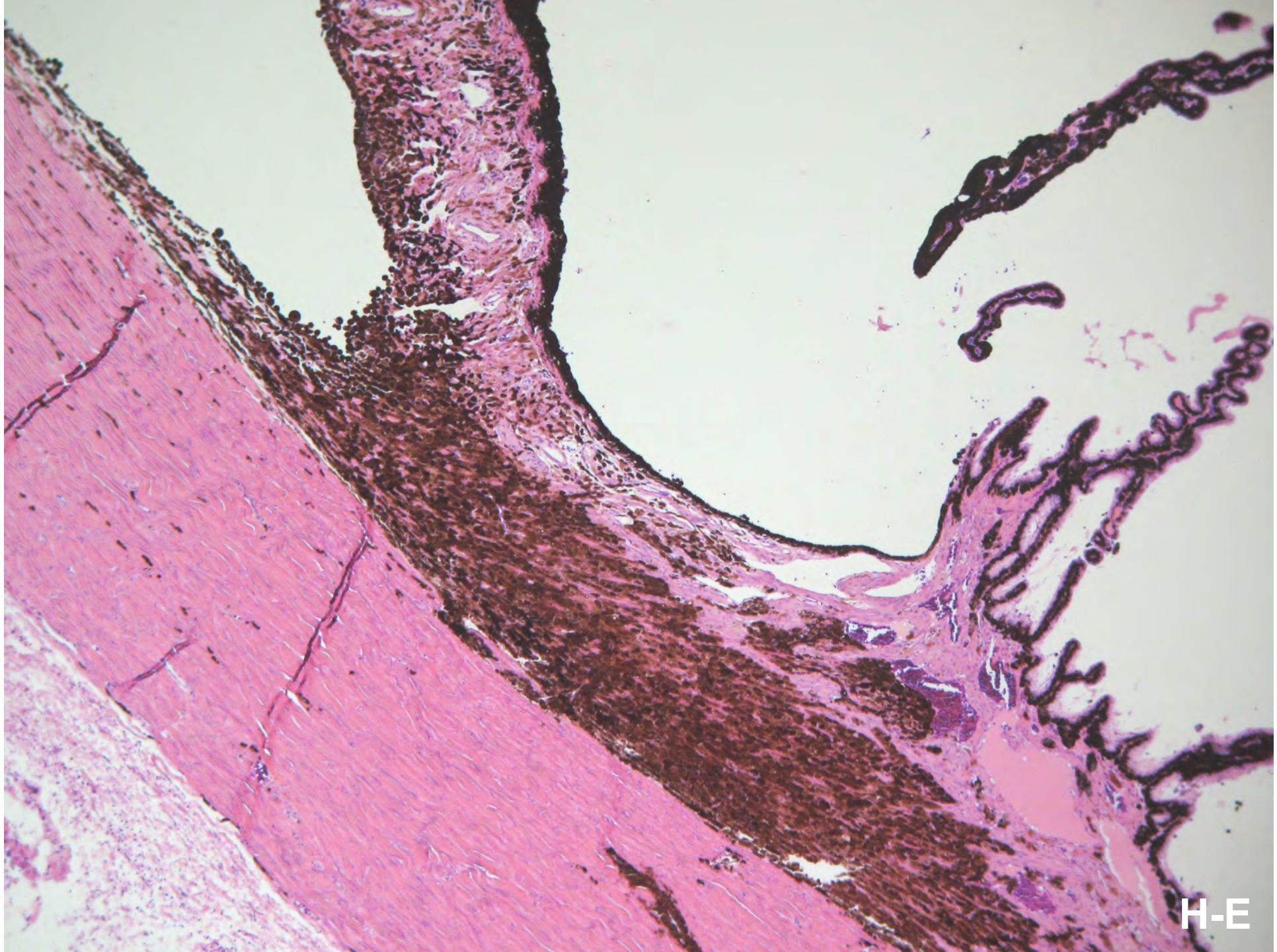
H-E

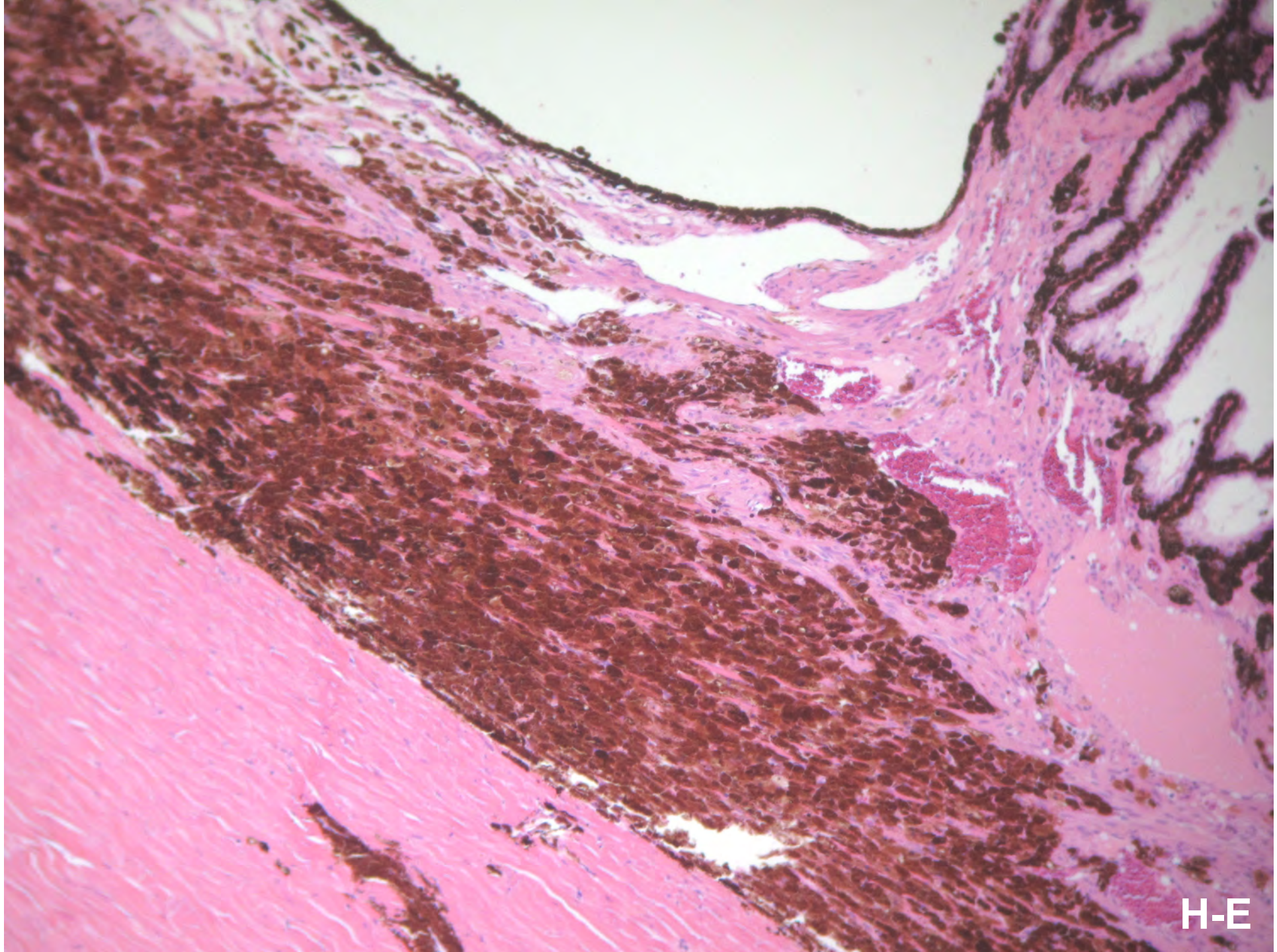
H-E

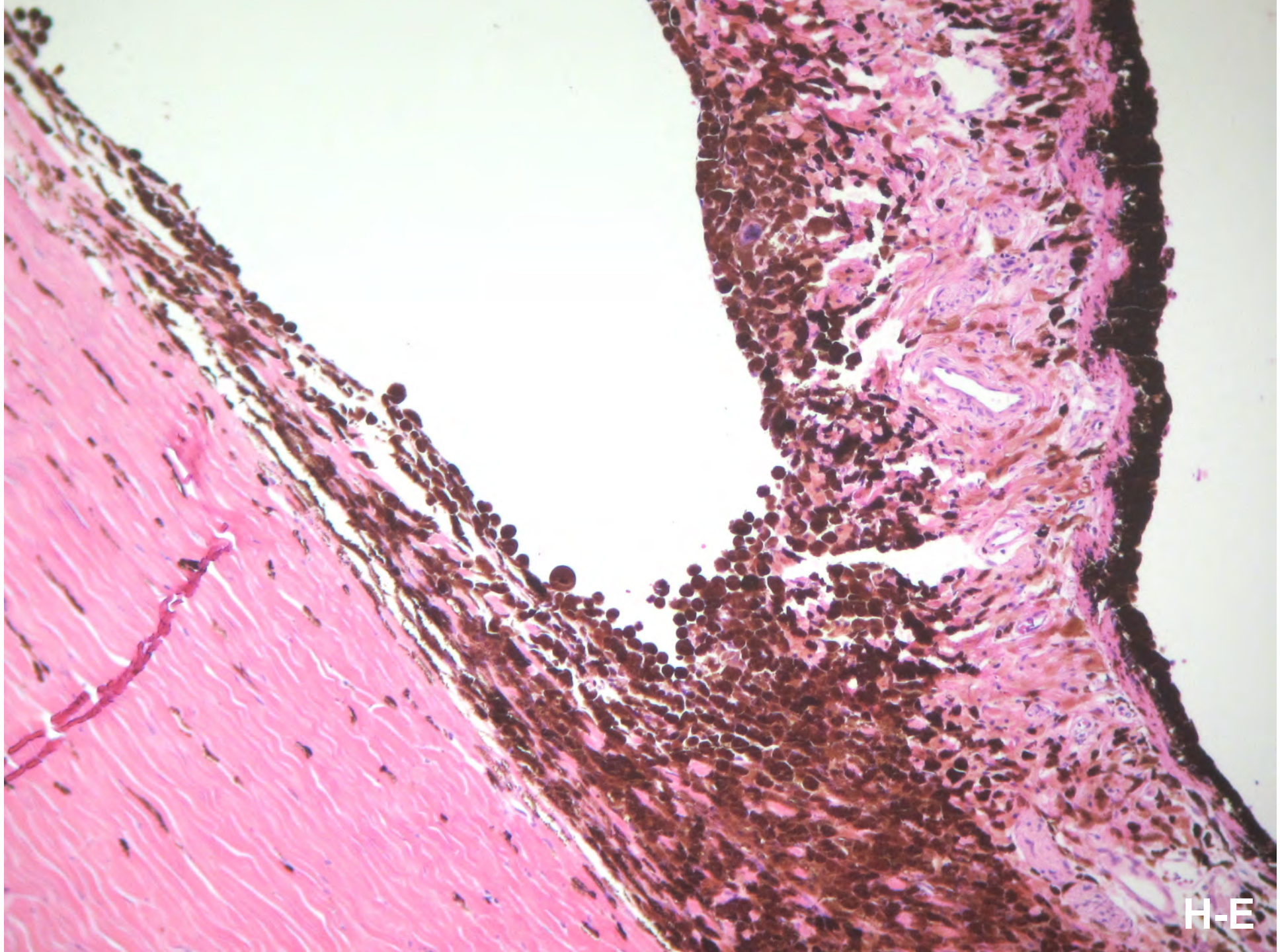
H-E

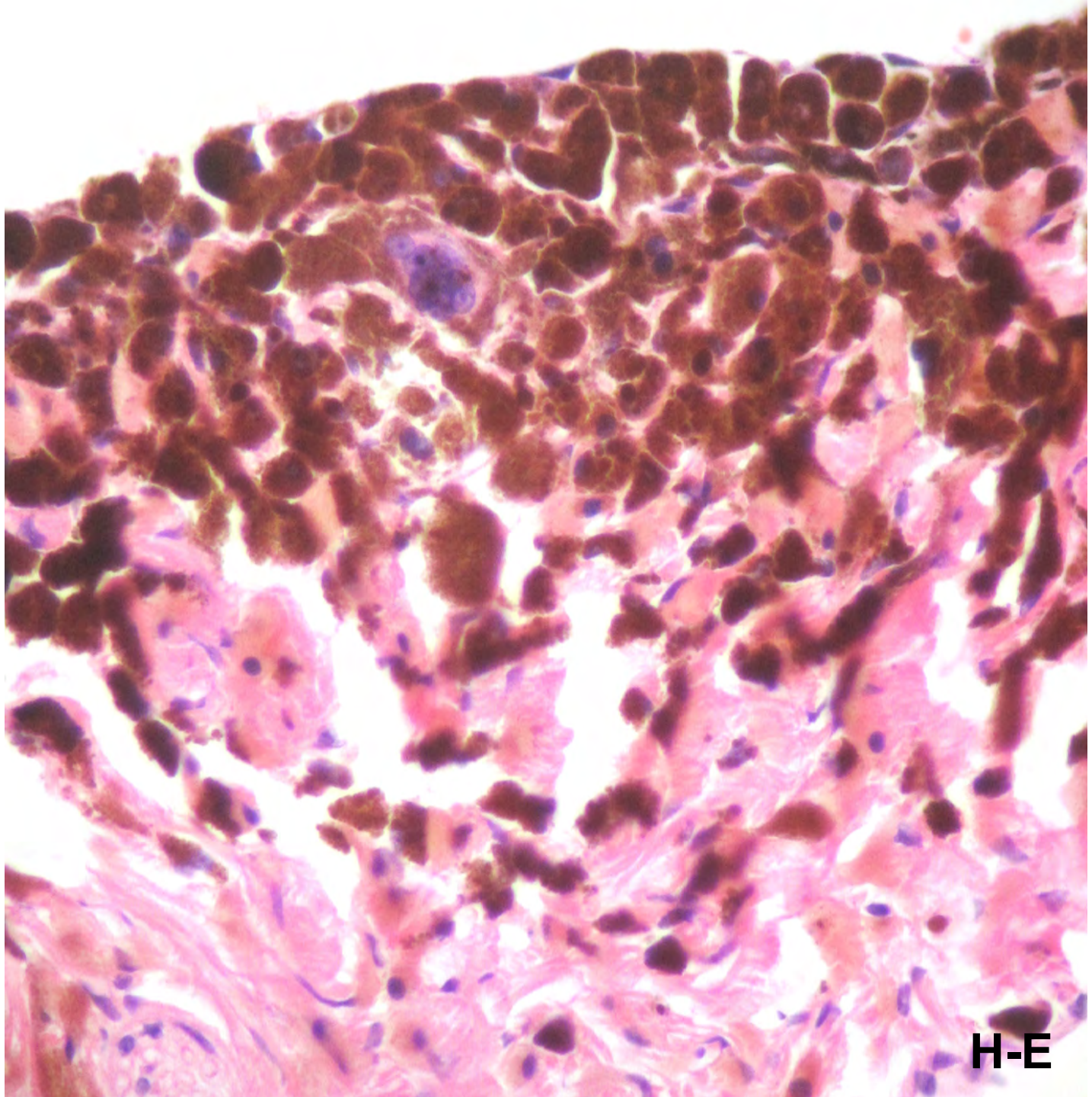
H-E

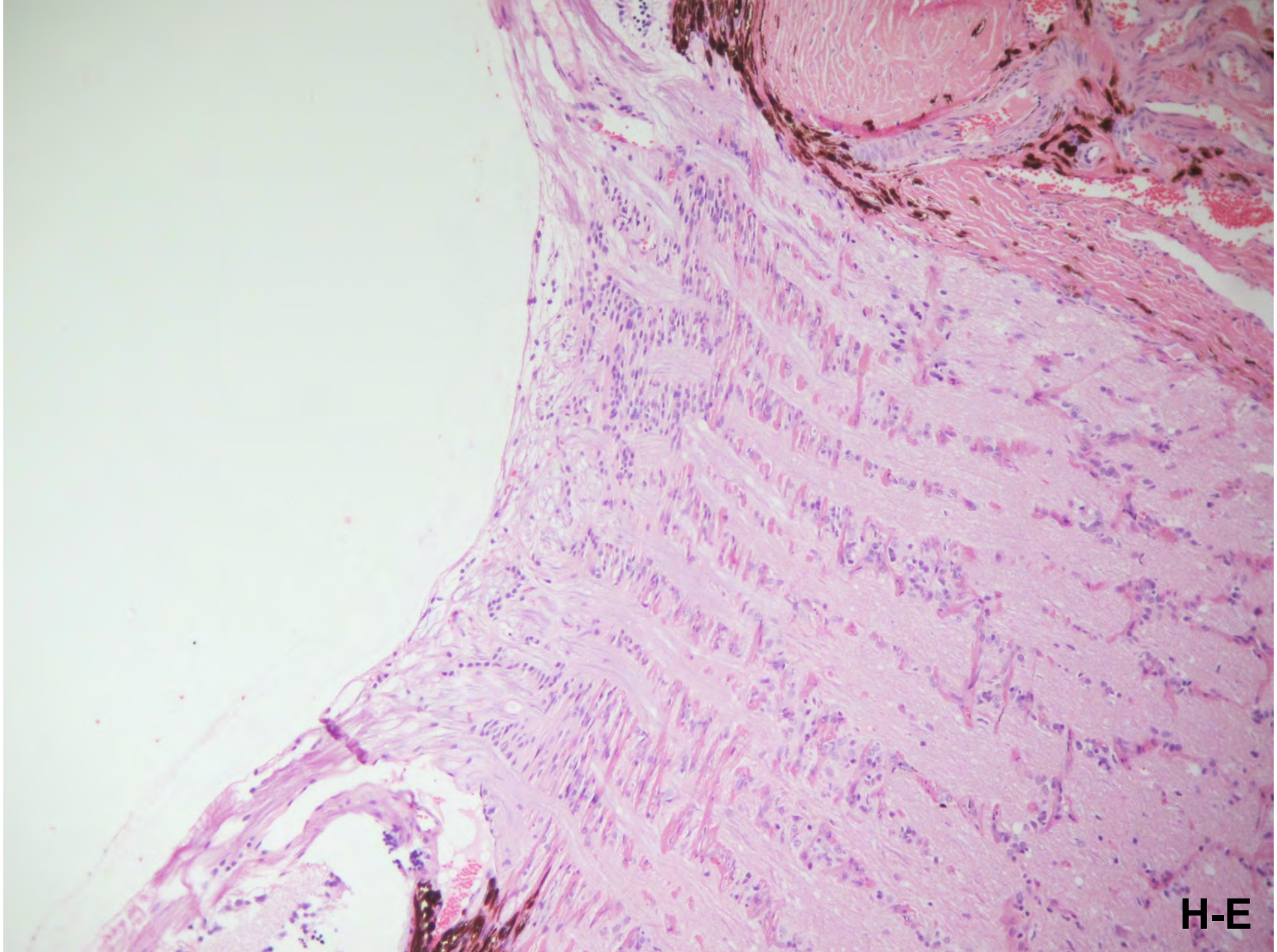
H-E

# Diagnóstico

- Melanoma de iris difuso felino con invasión de cuerpo ciliar, aparato de filtración, esclerótica y córnea sin extensión extraocular

# Melanoma de Iris Difuso Felino

- Neoplasia melanocítica intraocular primaria más frecuente en gatos (67%), generalmente unilateral
- Edad promedio al diagnóstico 10 años
- Sin predominio de raza ni de sexo
- Uno o más focos de hiperpigmentación plana en iris de crecimiento gradual
- Crecimiento progresivo de la superficie del iris al cuerpo ciliar y a la coroides
- Metástasis a cavidad peritoneal, órganos abdominales, pulmones

Kayes D, Blacklock B. Feline Uveal Melanoma Review: Our Current Understanding and Recent Research Advances. Vet Sci. 2022 Jan 26;9(2):46. doi: 10.3390/vetsci9020046.

# Melanoma de Iris Difuso Felino (clínica)

# Melanoma de Iris Difuso Felino

- Tipo celular más frecuente células redondas o poligonales
- Otros tipos: células fusiformes y abalonadas
- Variante anaplásica y células gigantes
- Extensión extraescleral, necrosis intratumoral, índice mitósico (> 7 / 10 CGA), invasión coroidea y reacción intensa de Melan A y E-cadherina se asocian con un aumento en el número de metástasis

Veterinary Ophthalmology 2016;19, Supplement 1, 44–55.

# Caso 3

## Resumen Clínico

- Canino Labrador
- **Sexo:** Hembra
- **Edad:** 14 años
- **Antecedentes:** Negativos
- **P.A.** Disminución de visión bilateral, opacidad corneal difusa e hiperemia conjuntival, OI de varios meses de evol.
- Dx. clínico: Probable tumor intraocular
- Tx: Enucleación

## Aspecto Clínico

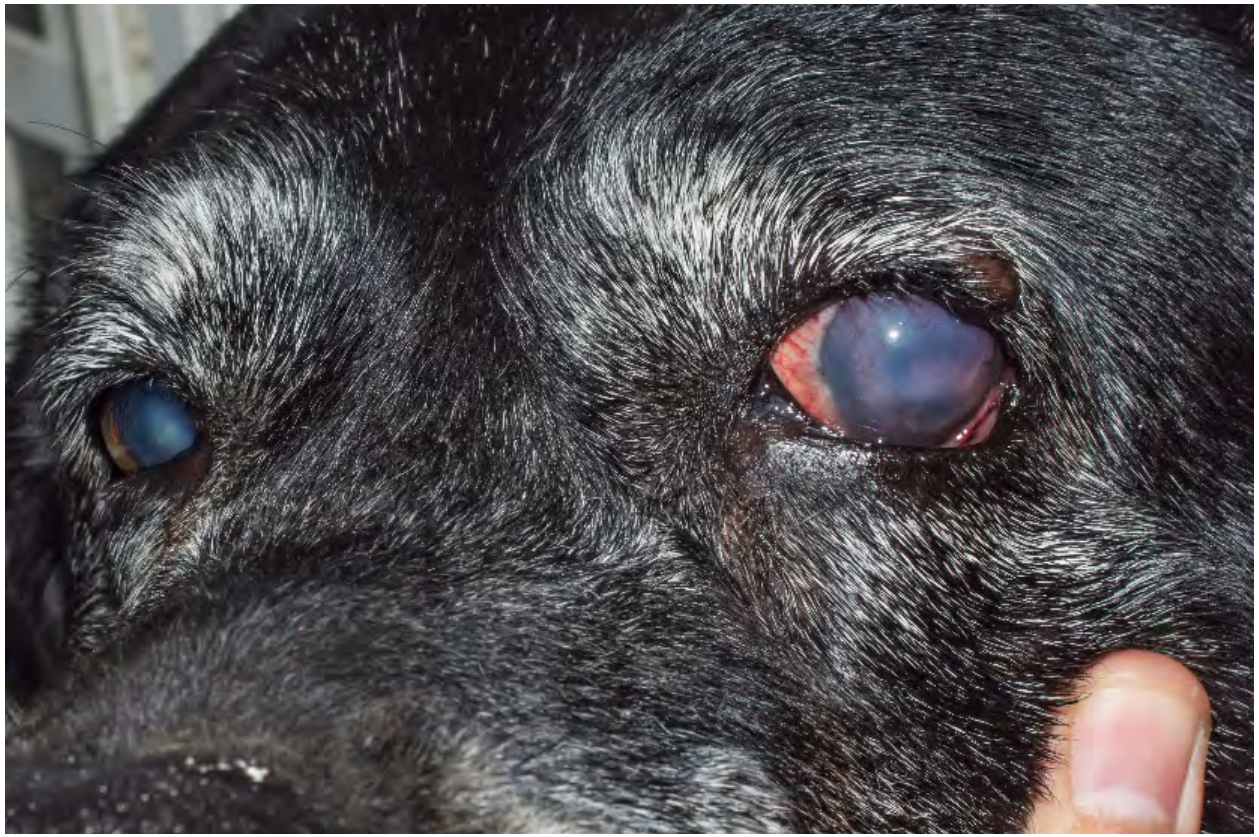

# Aspecto Macroscópico

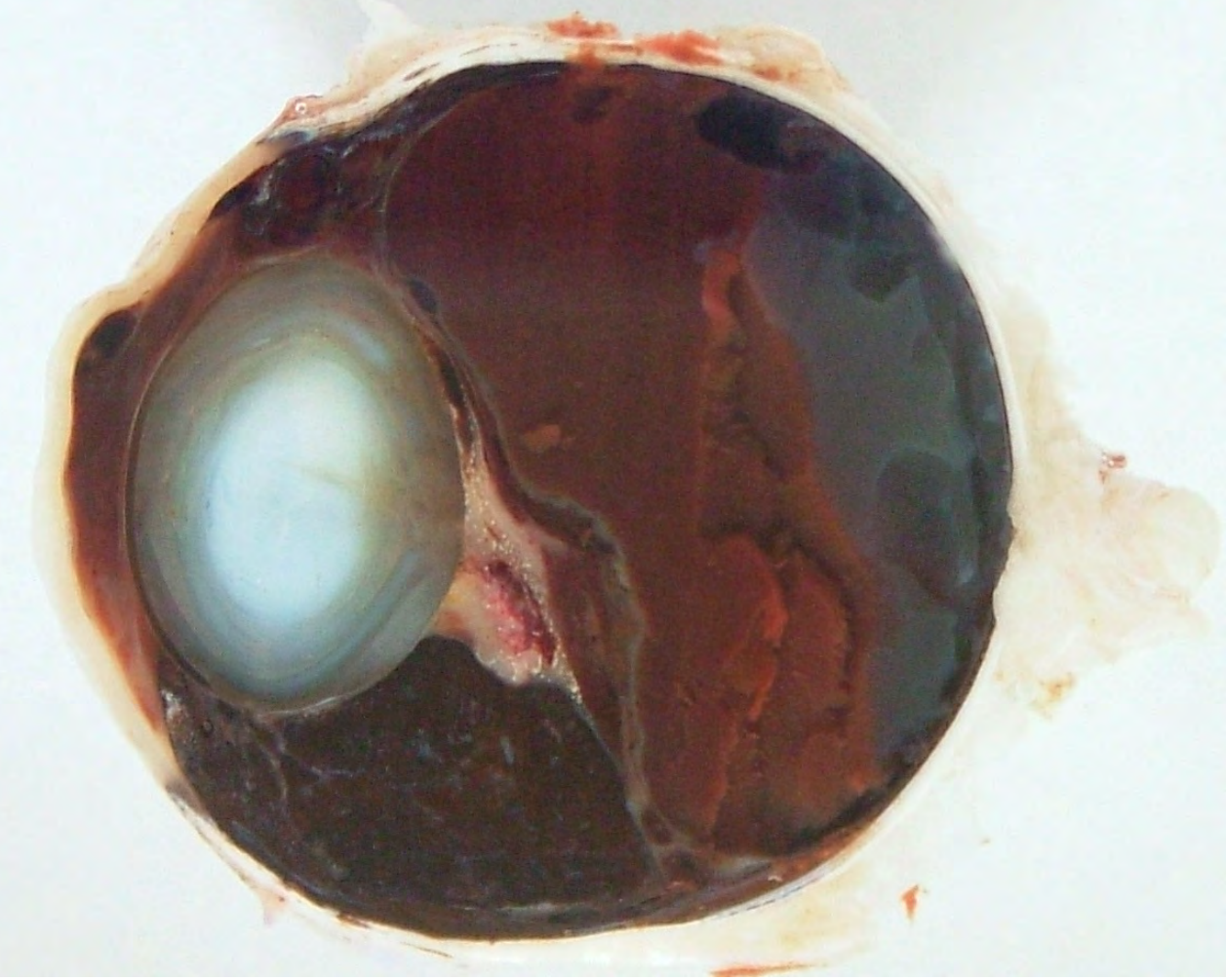

# Fotomontaje

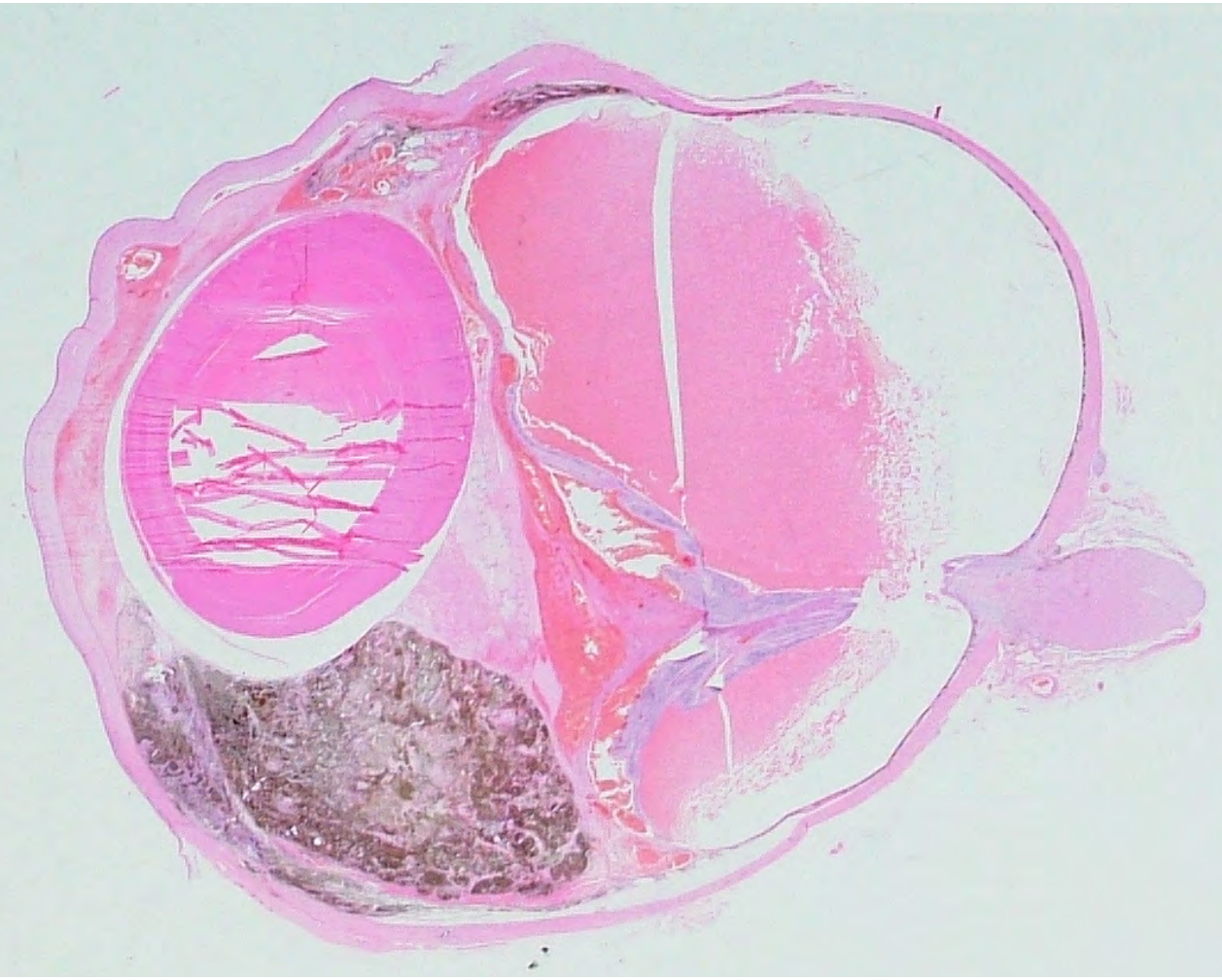

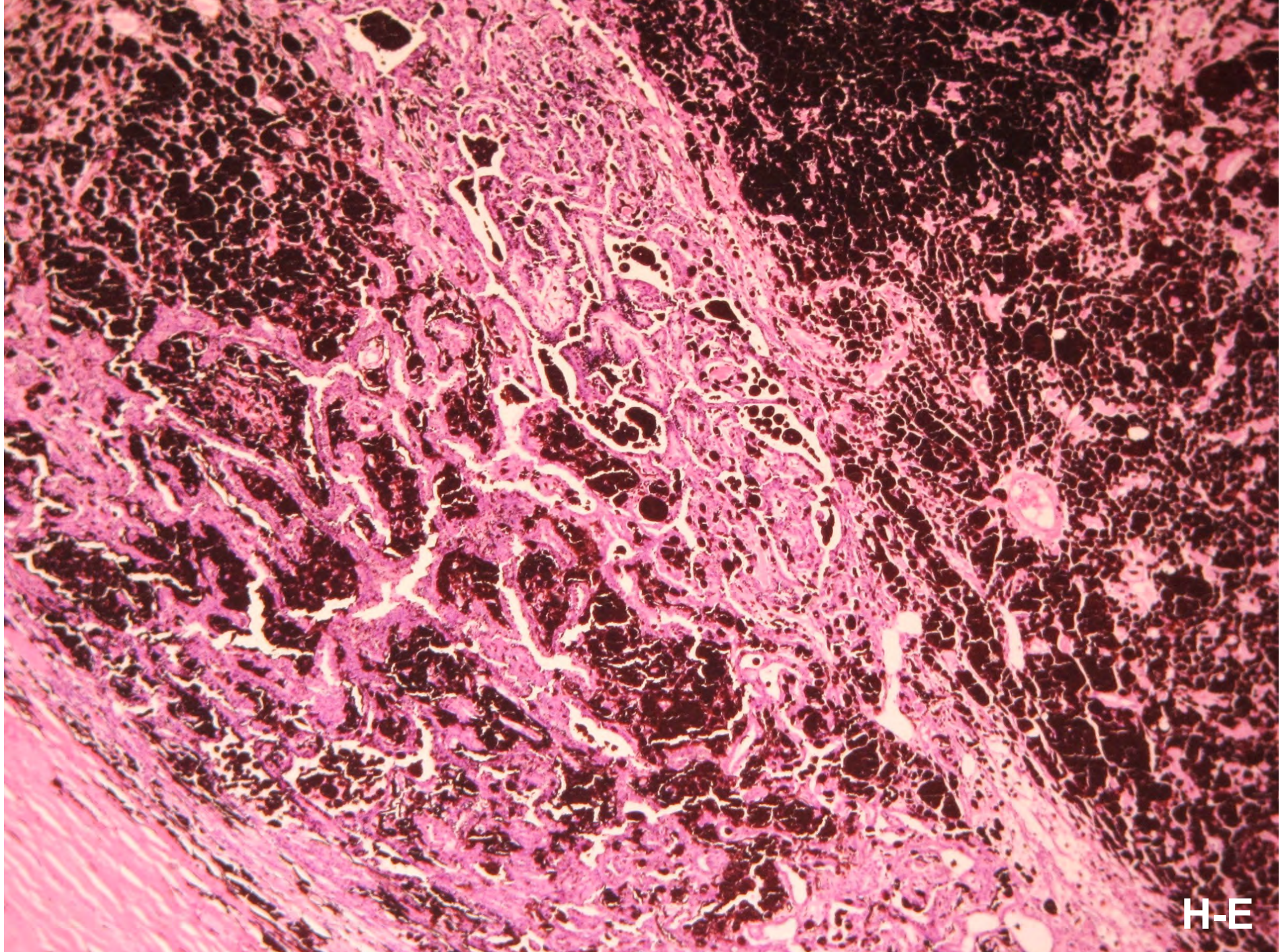
H-E

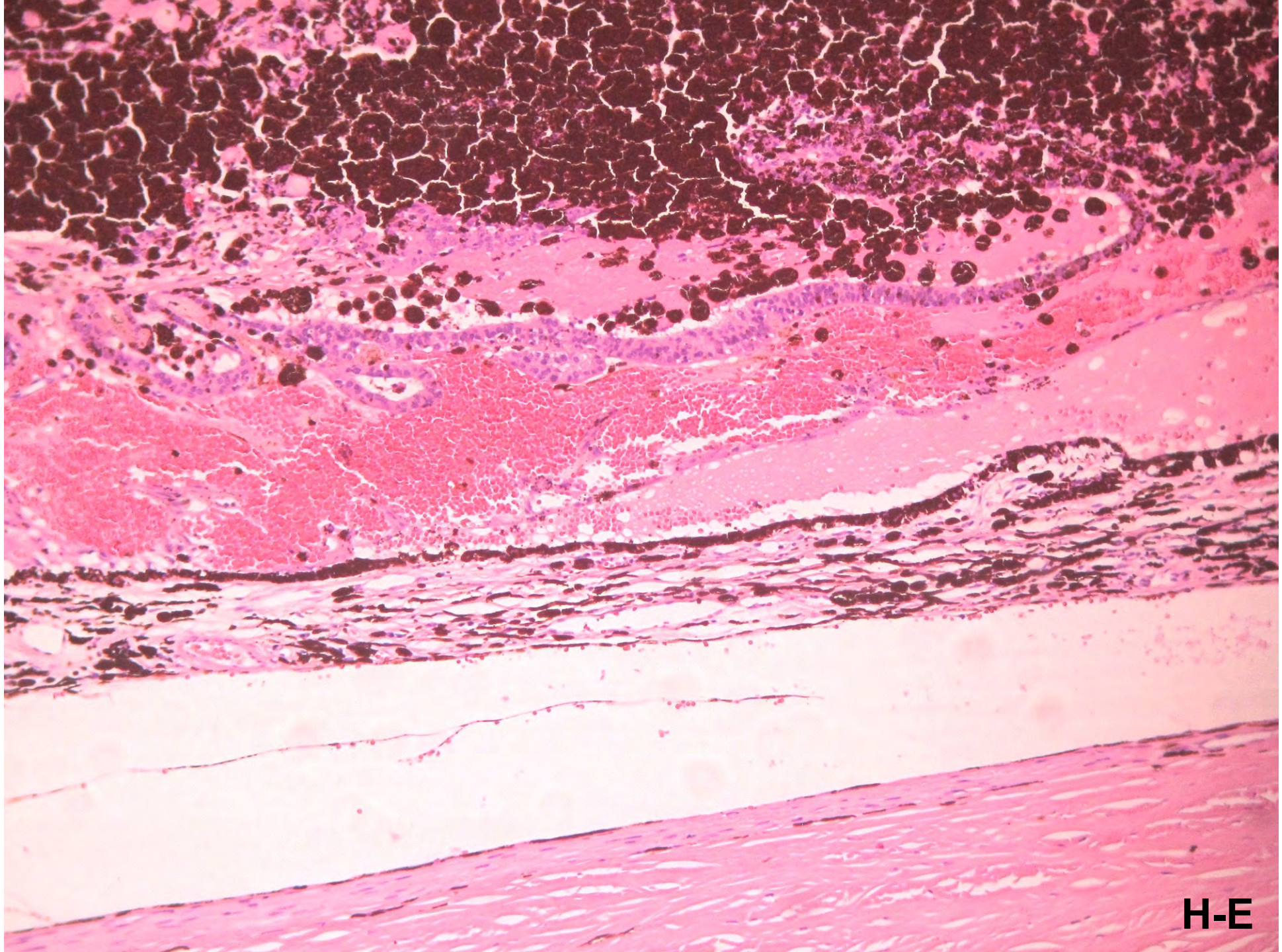
H-E

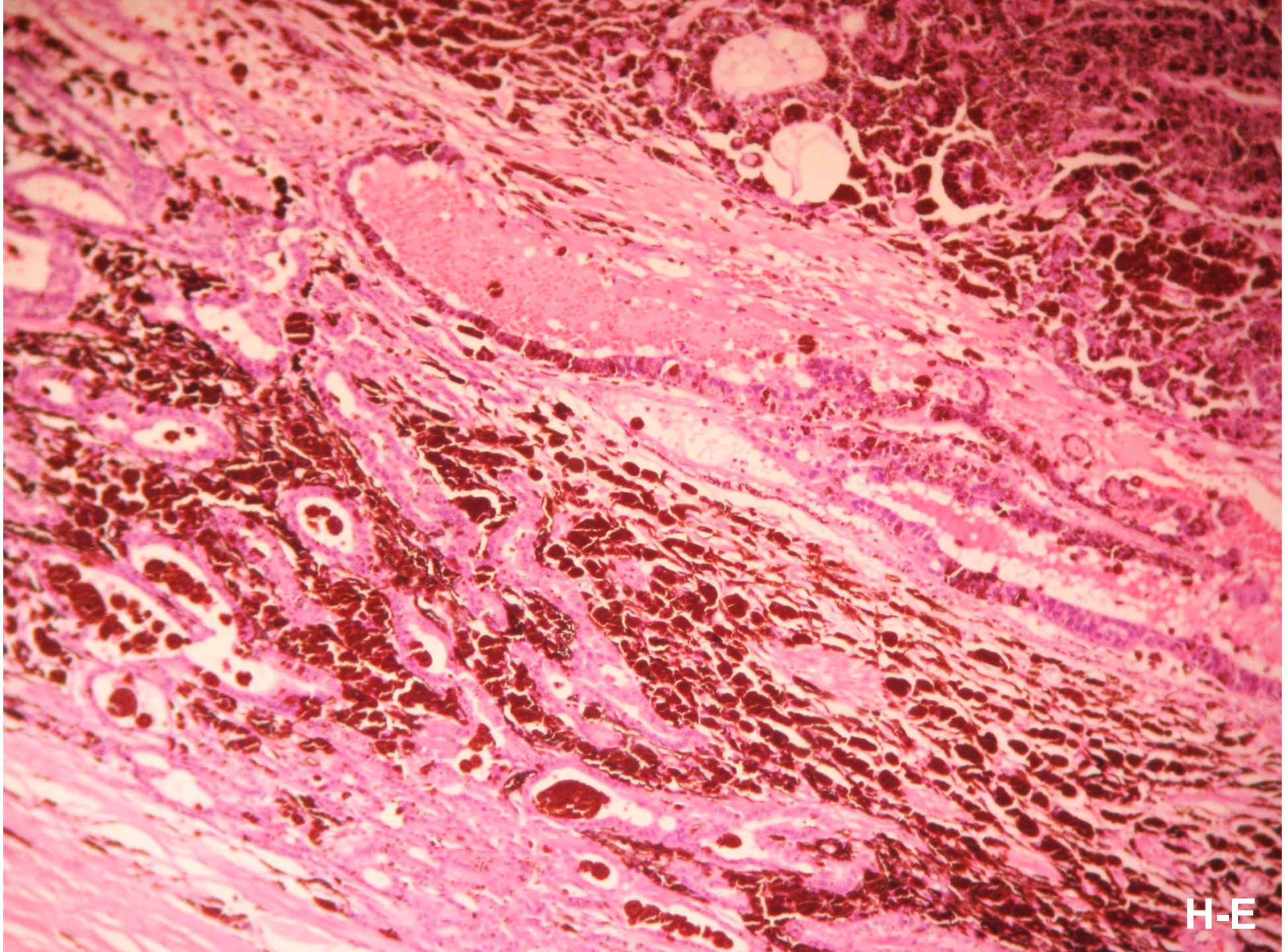
H-E

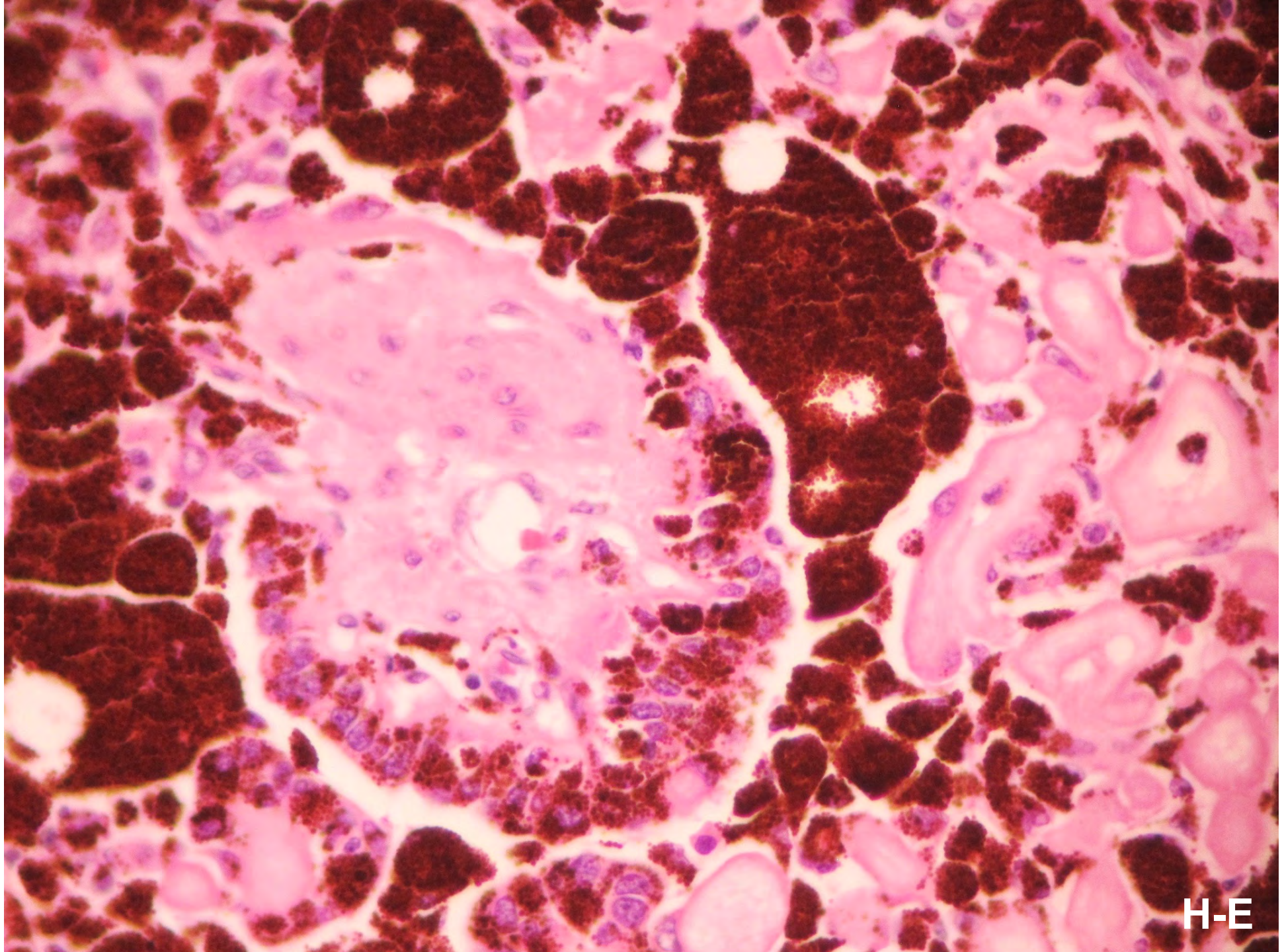
H-E

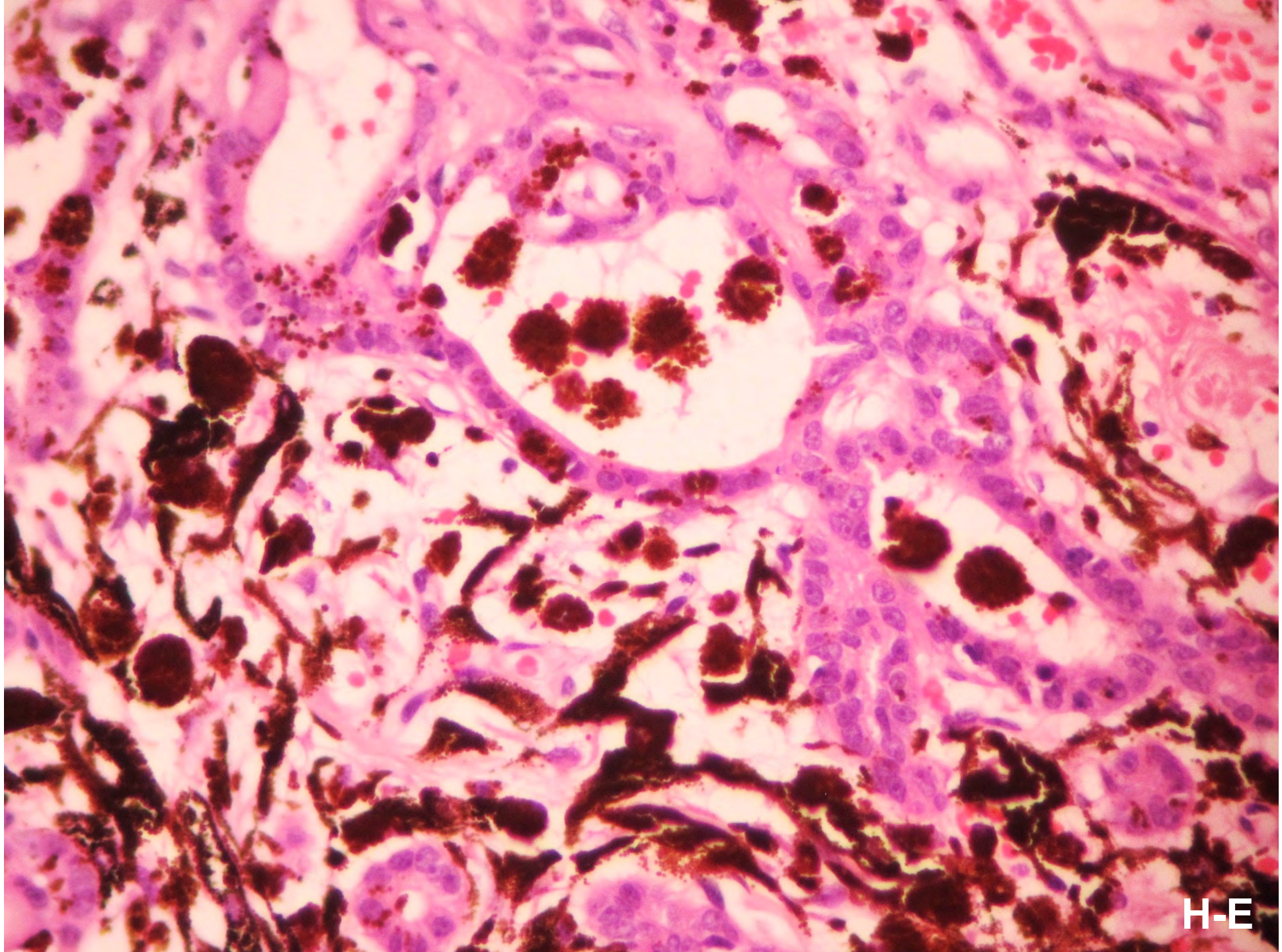
H-E

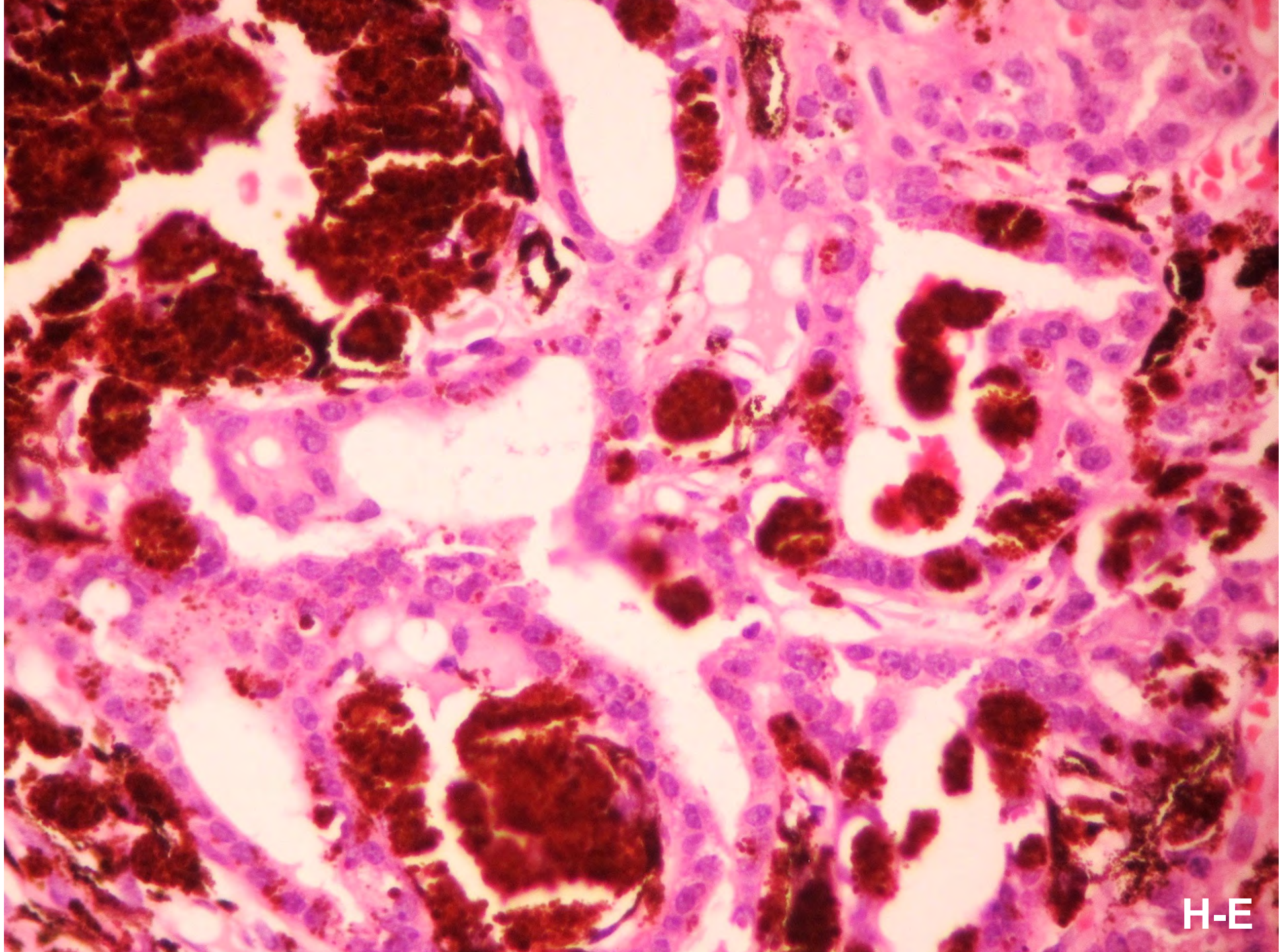
H-E

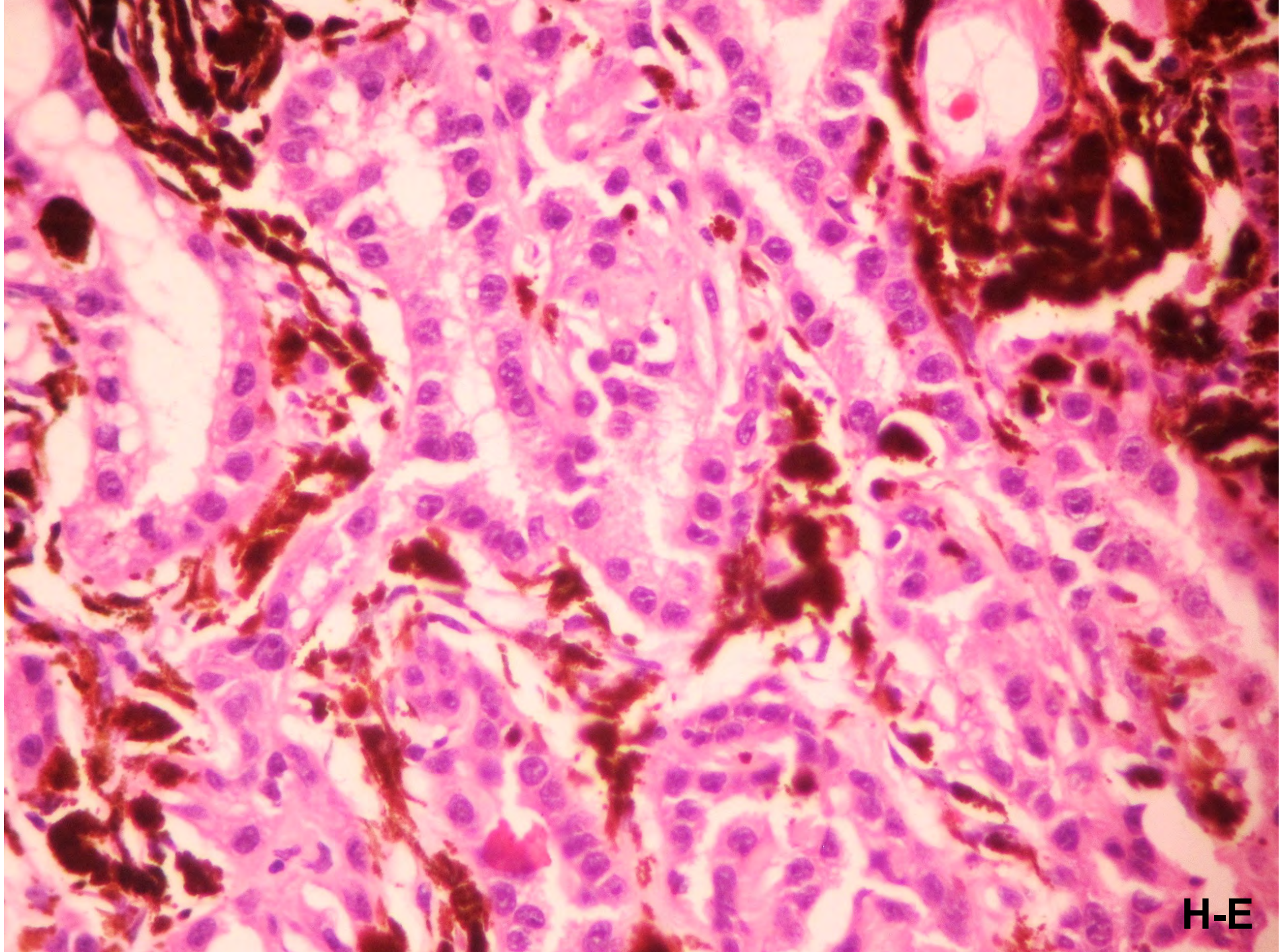
H-E

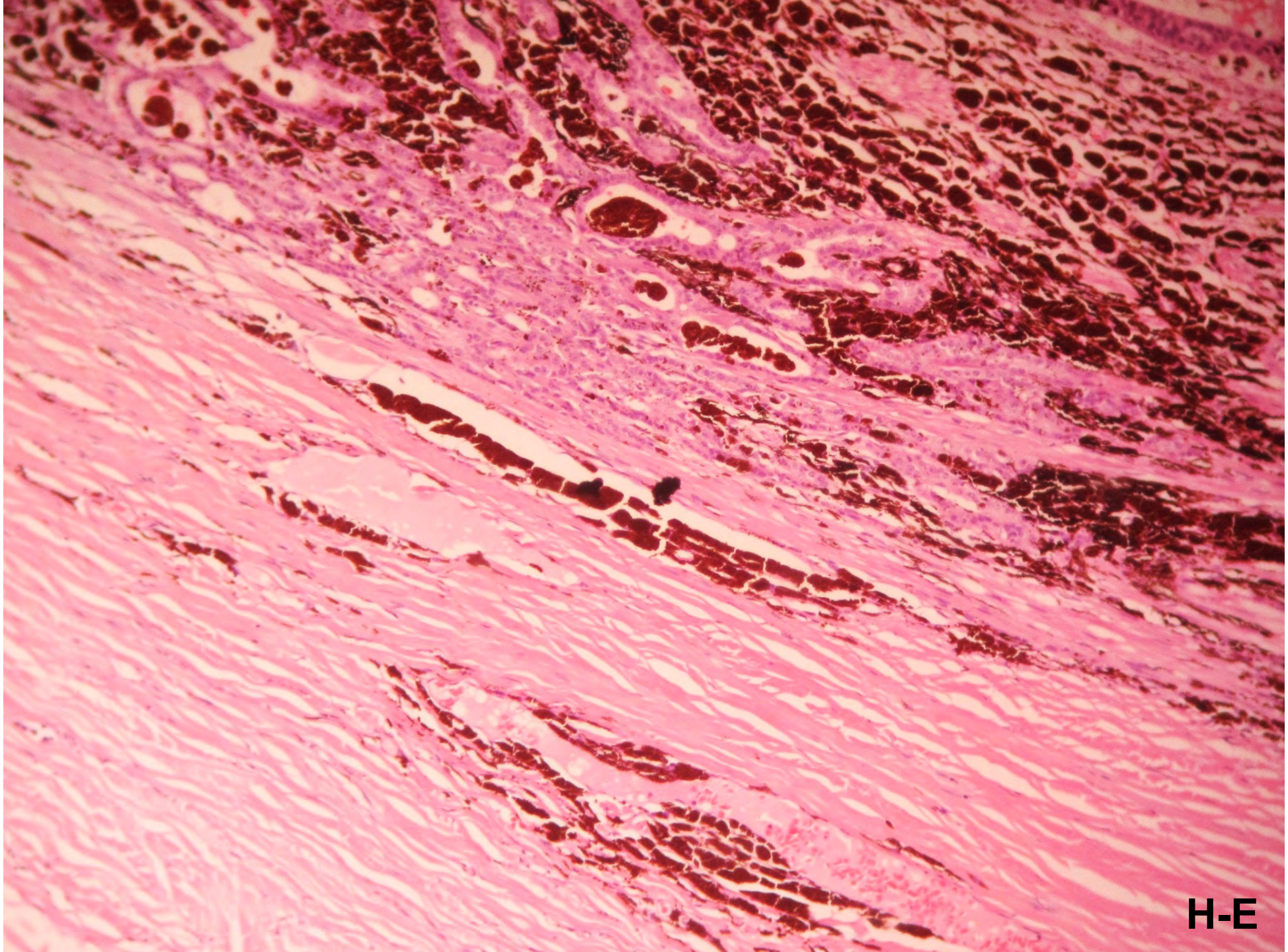
H-E

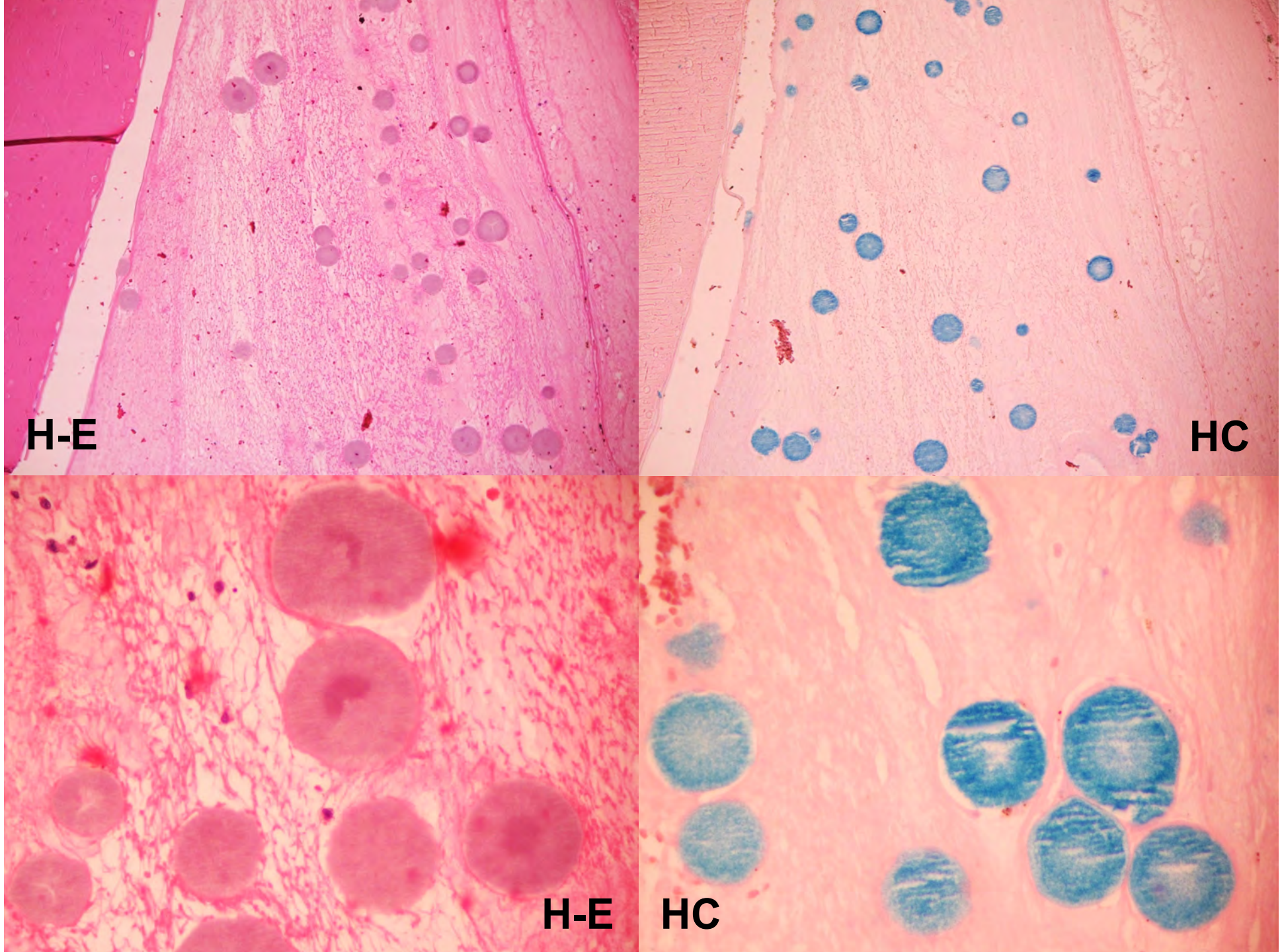
H-E
HC
H-E
HC

# Diagnóstico

- Adenocarcinoma irido-ciliar con invasión de cámara anterior, cámara posterior y esclerótica sin extensión extraocular
- Hemorragia intraocular
- Hialosis asteroide

# Tumores Epitelio Irido-ciliar

- Los tumores del epitelio irido-ciliar son la 2a neoplasia intraocular 1a más frecuente en perros
- Edad promedio de afección: 8.2 años
- Golden y Labrador Retrievers razas más afectadas (39%)
- Pueden originarse de los ENP y EP del cuerpo ciliar y menos frecuente del iris
- Generalmente se presentan como masas de color rosado, café claro o negro en CA y CP
- Principal Dx dif: Melanocitoma y melanoma

Dubielzig RR, Steinberg H, Garvin H, *et al*. Iridociliary epithelial tumors in 100 dogs and 17 cats: a morphological study. *Vet Ophthalmol* 1998;1:223-231.

# Tumores Epitelio Irido-ciliar

- Otras condiciones frecuentemente asociadas:
  - Glaucoma neovascular
  - Hemorragia intraocular
  - Hialosis asteroide (27% casos)
- Clasificación basada en invasión:
  - Adenoma no invasivo (CA y/o CP)
  - Adenoma úveo-invasor (invasión estroma uveal)
  - Adenocarcinoma irido-ciliar (invasión escleral)
  - Adenocarcinoma pleomórfico (órbita, vasos)
- IHQ: Vim, NSE, PS-100, CK, TERT

Dubielzig RR, Steinberg H, Garvin H, *et al*. Iridociliary epithelial tumors in 100 dogs and 17 cats: a morphological study. *Vet Ophthalmol* 1998;1:223-231.

# Caso 4

## Resumen Clínico

- Canino Cocker Spaniel
- **Sexo:** Hembra
- **Edad:** 13 años
- **Antecedentes:** Negativos
- **P.A.** Blefaroespasmo, OD de 4 semanas de evolución
- **Tx:** Esteroides tópicos sin mejoría

## Aspecto Clínico

# Caso 4

## Exploración Oftalmológica

- Masa intraocular con extensión extraocular a través de esclera y córnea temporal, hipema y atalamia, OD

## Aspecto Clínico

# USG Modo B

- Masa intraocular hiperecoica que ocupaba > 90% del vítreo y cámara anterior, OD
- Tx: Enucleación

# Aspecto Macroscópico

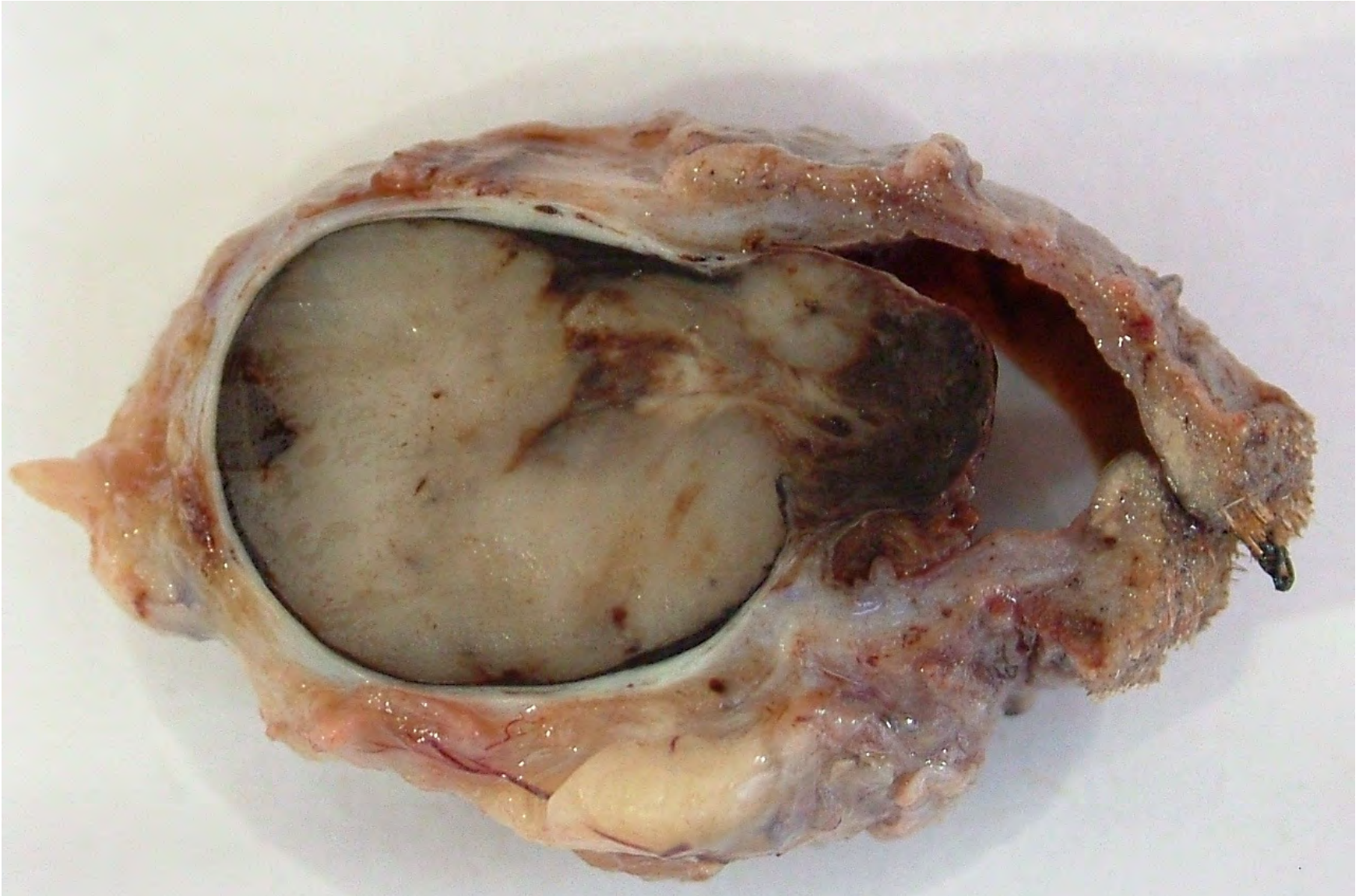

# Fotomontaje

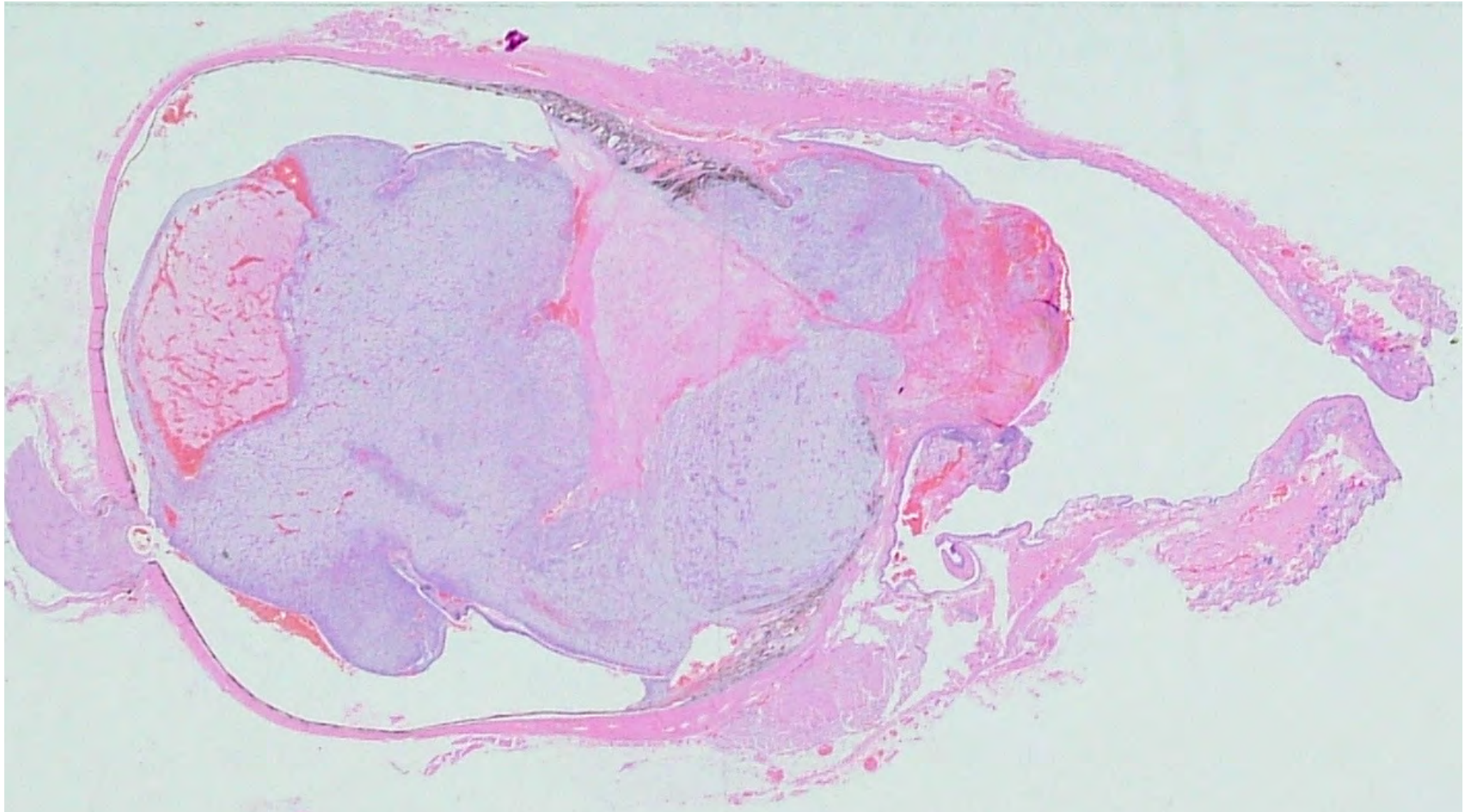

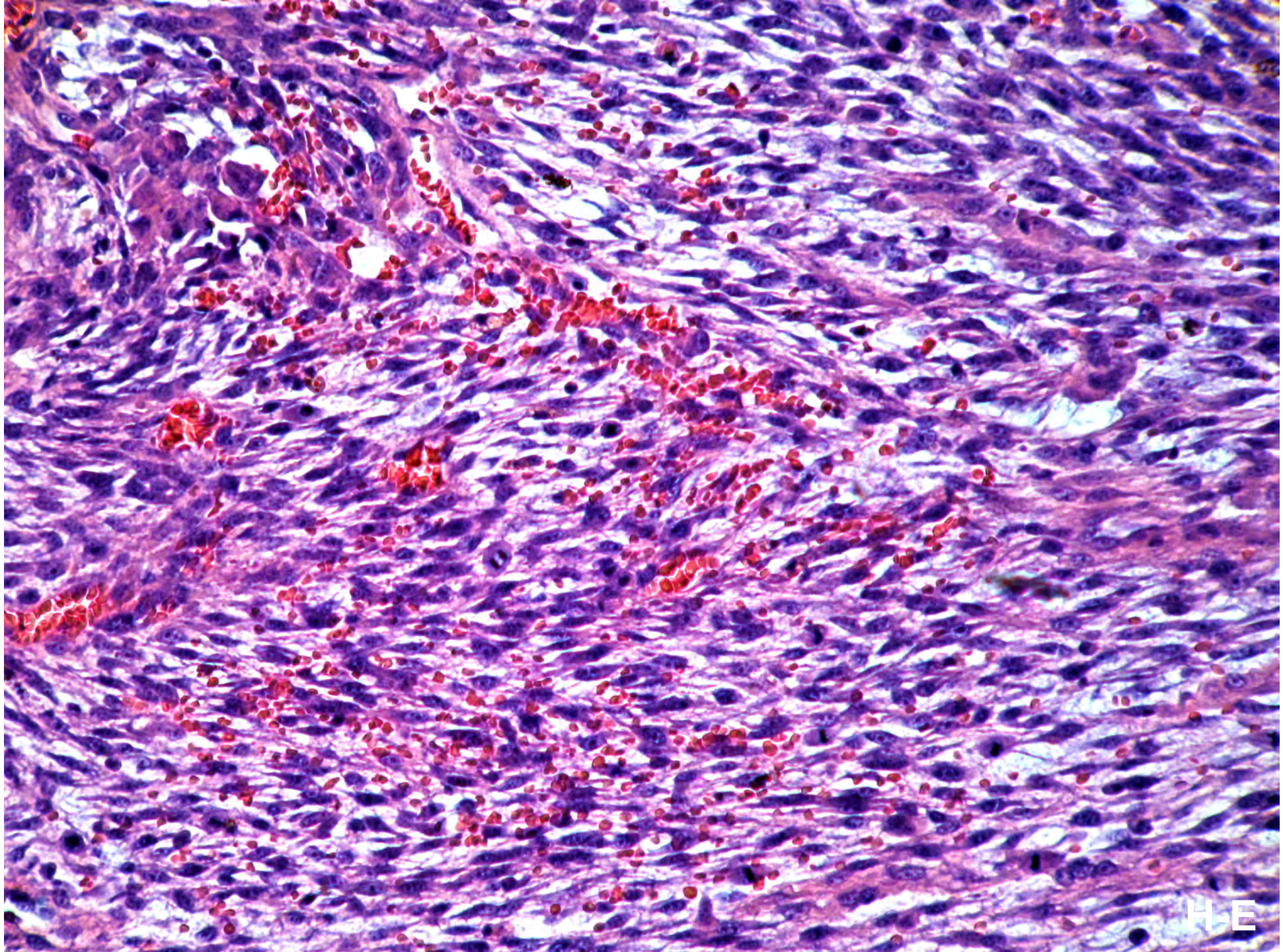
H-E

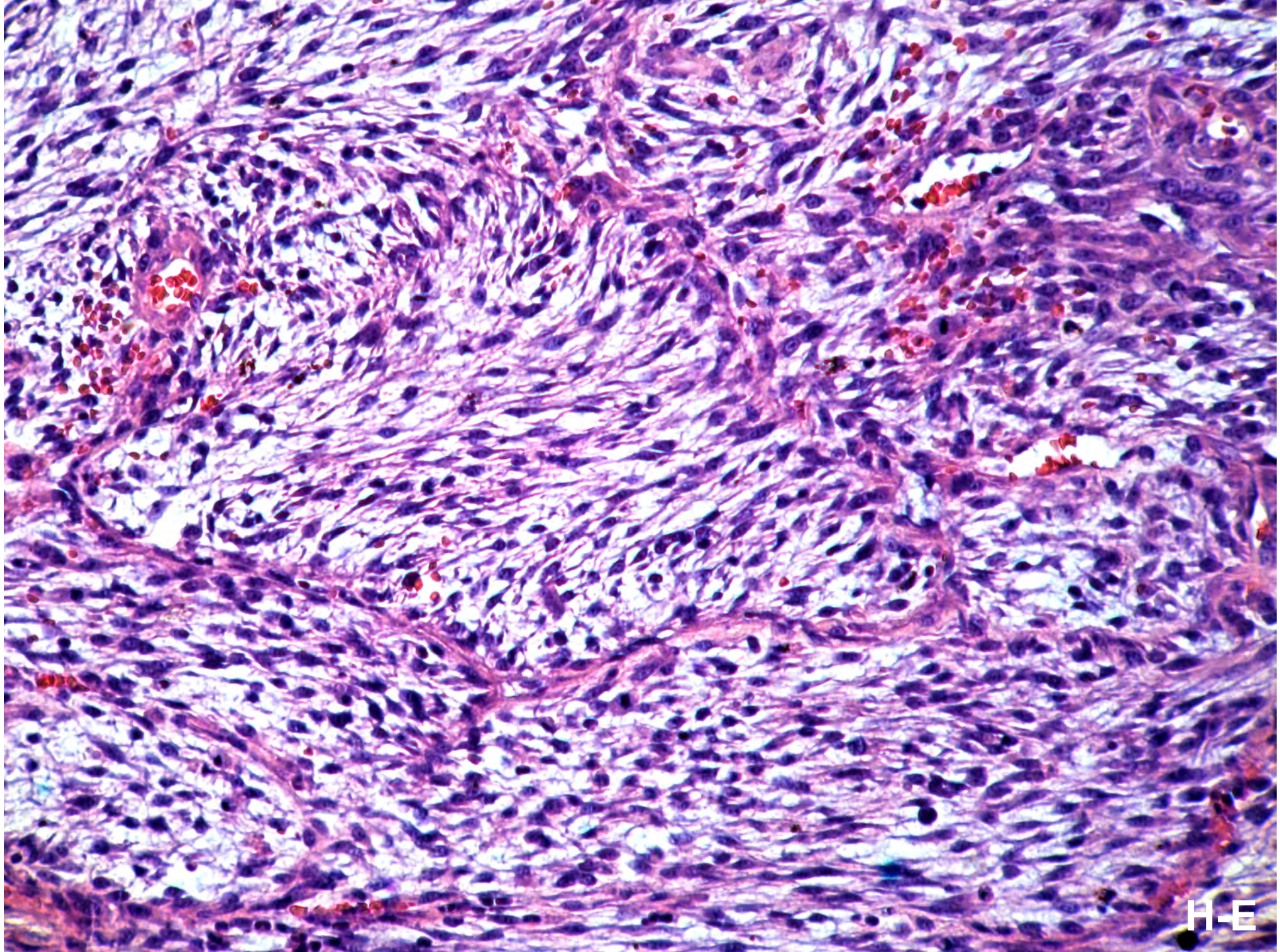
H-E

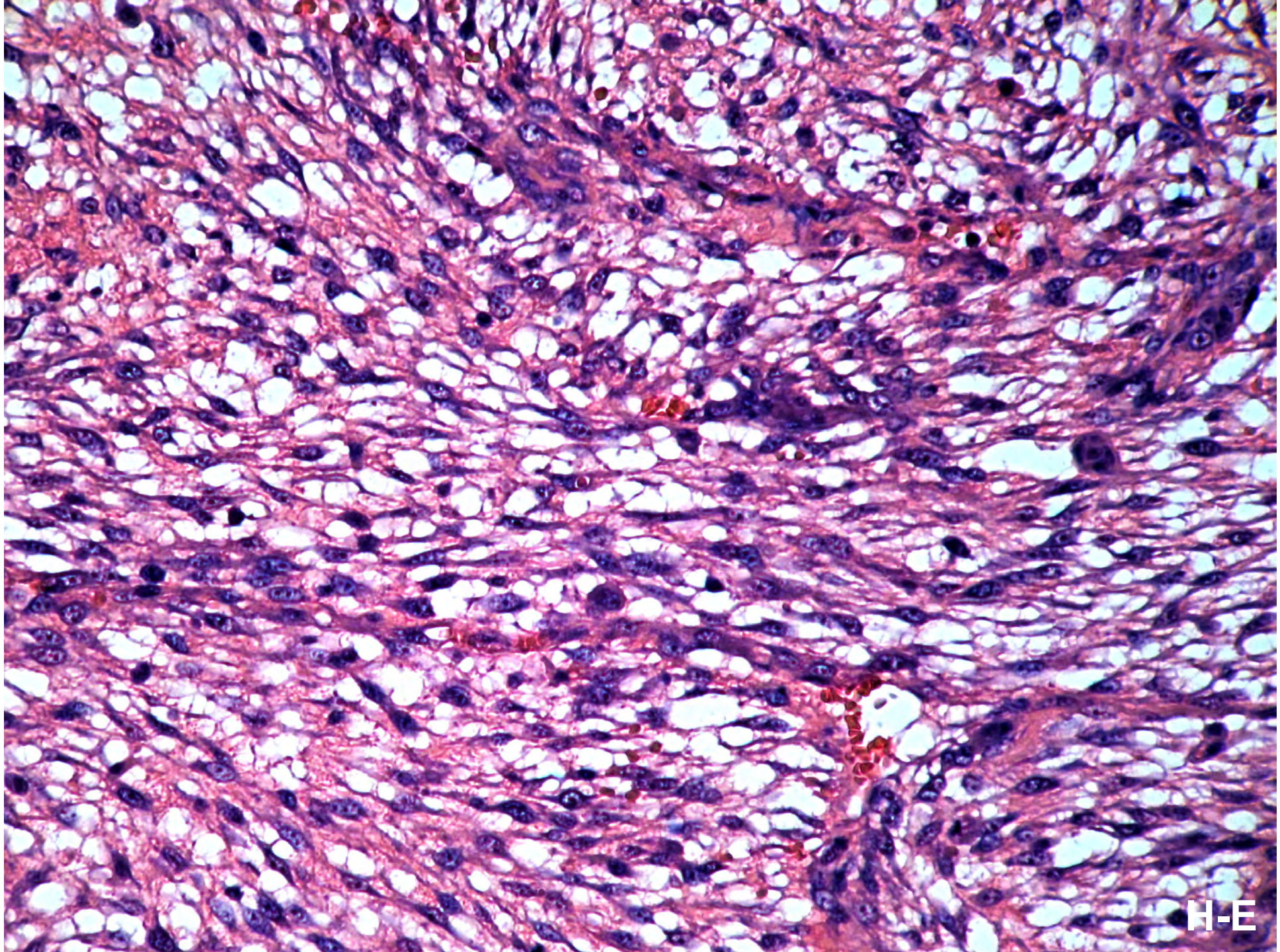
H-E

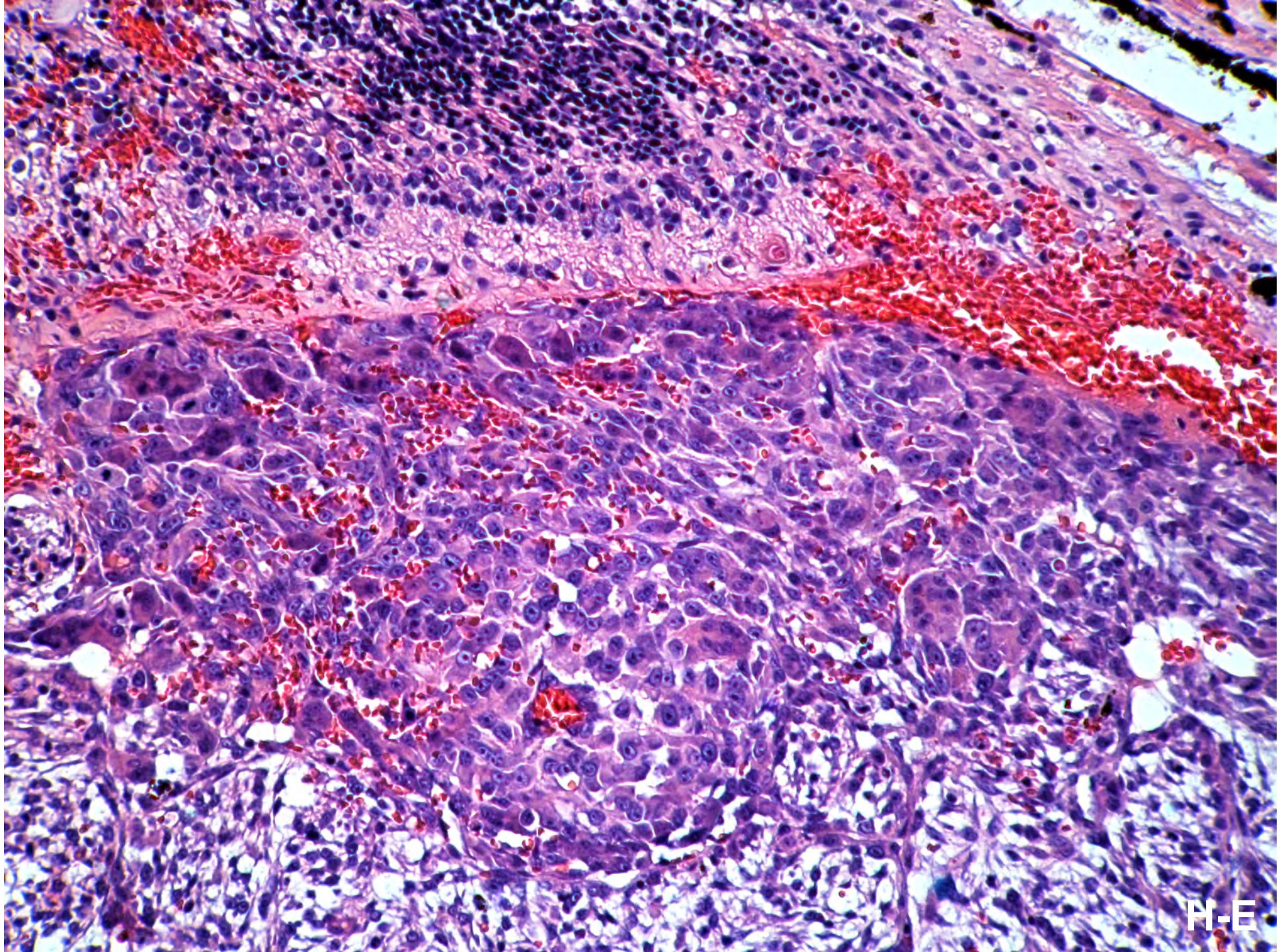
H-E

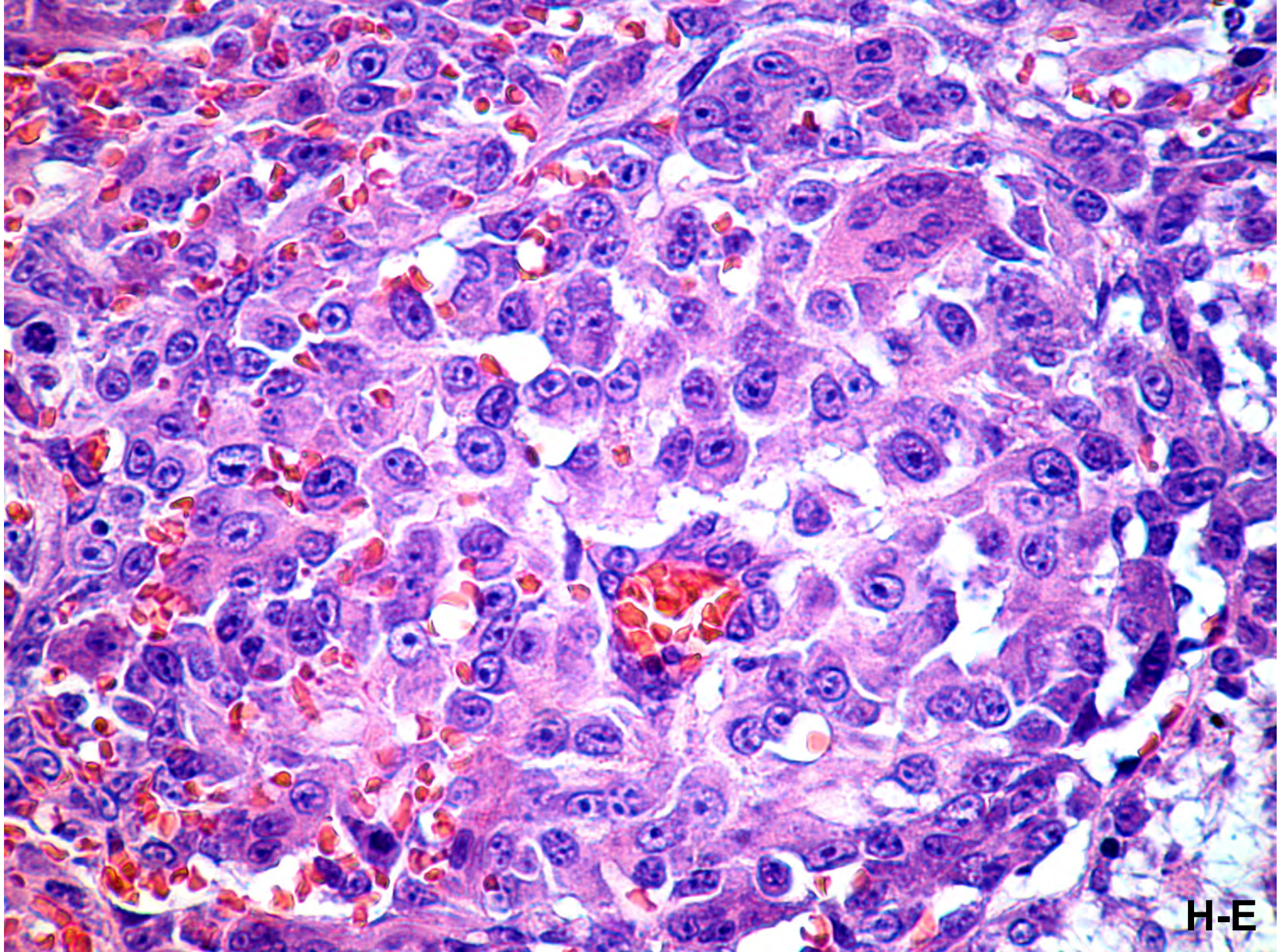
H-E

# ¿DIAGNÓSTICO?

# Diagnóstico

- Tumor fusocelular de alto grado de malignidad
- Probable glioma retiniano (astrocitoma de alto grado) ?

# Panel Inmunohistoquímica

| Anticuerpo | Expresión |
|---|---|
| Vimentina | Células neoplásicas +++ |
| GFAP | (-) |
| S-100 | (-) |
| HMB45 | (-) |
| SMA | (-) |
| Osteonectina | (-) |

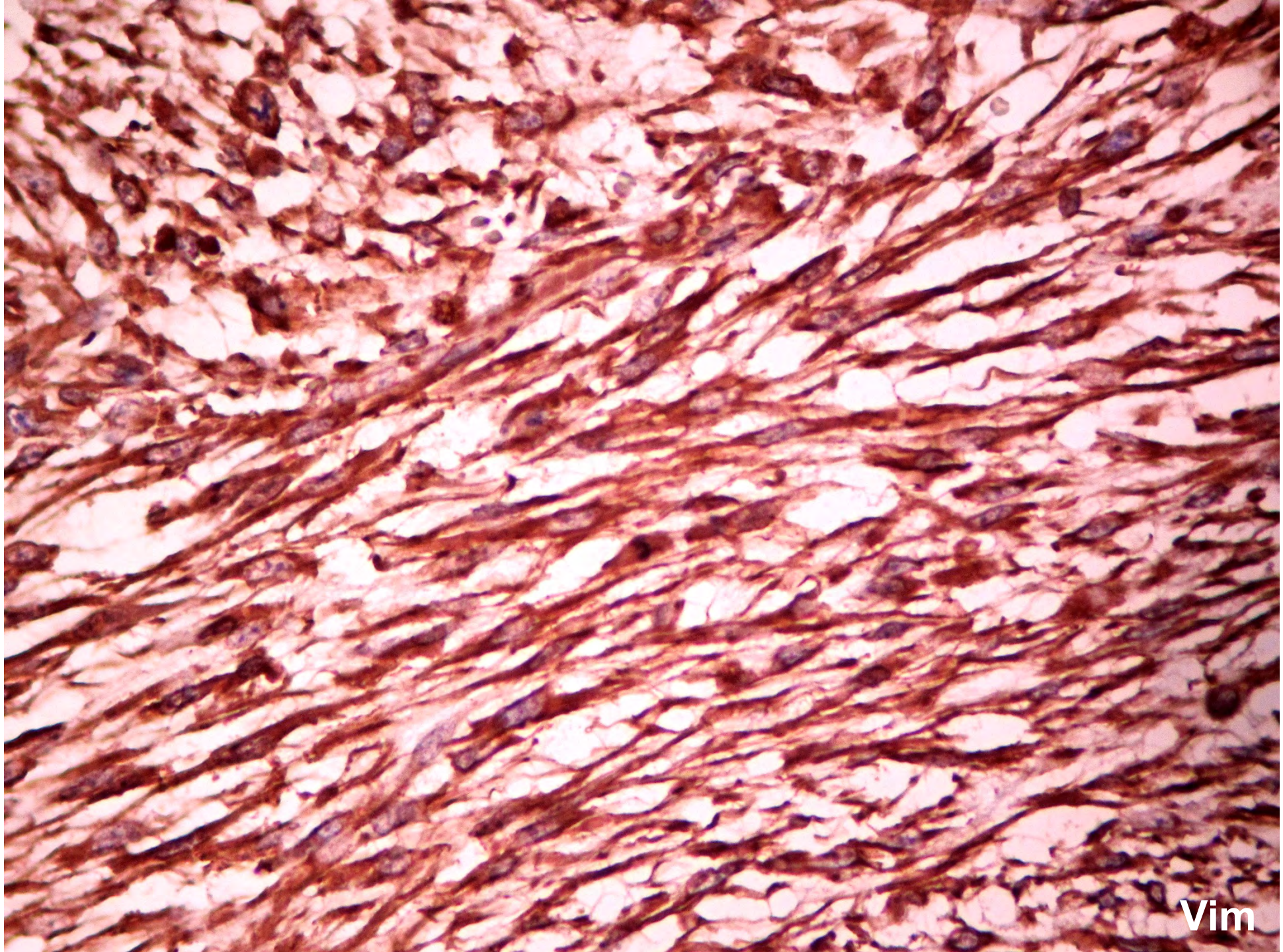
Vim

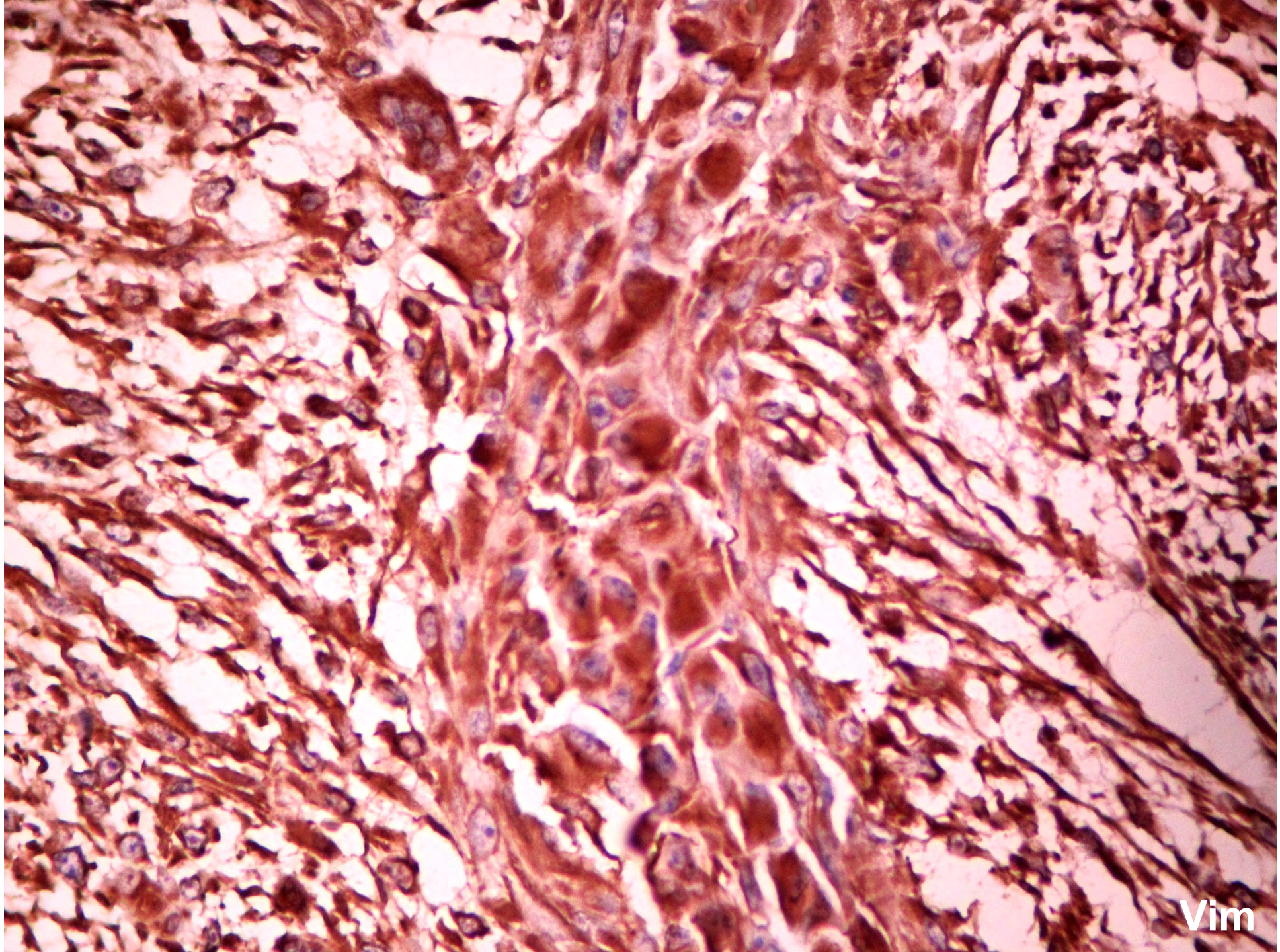
Vim

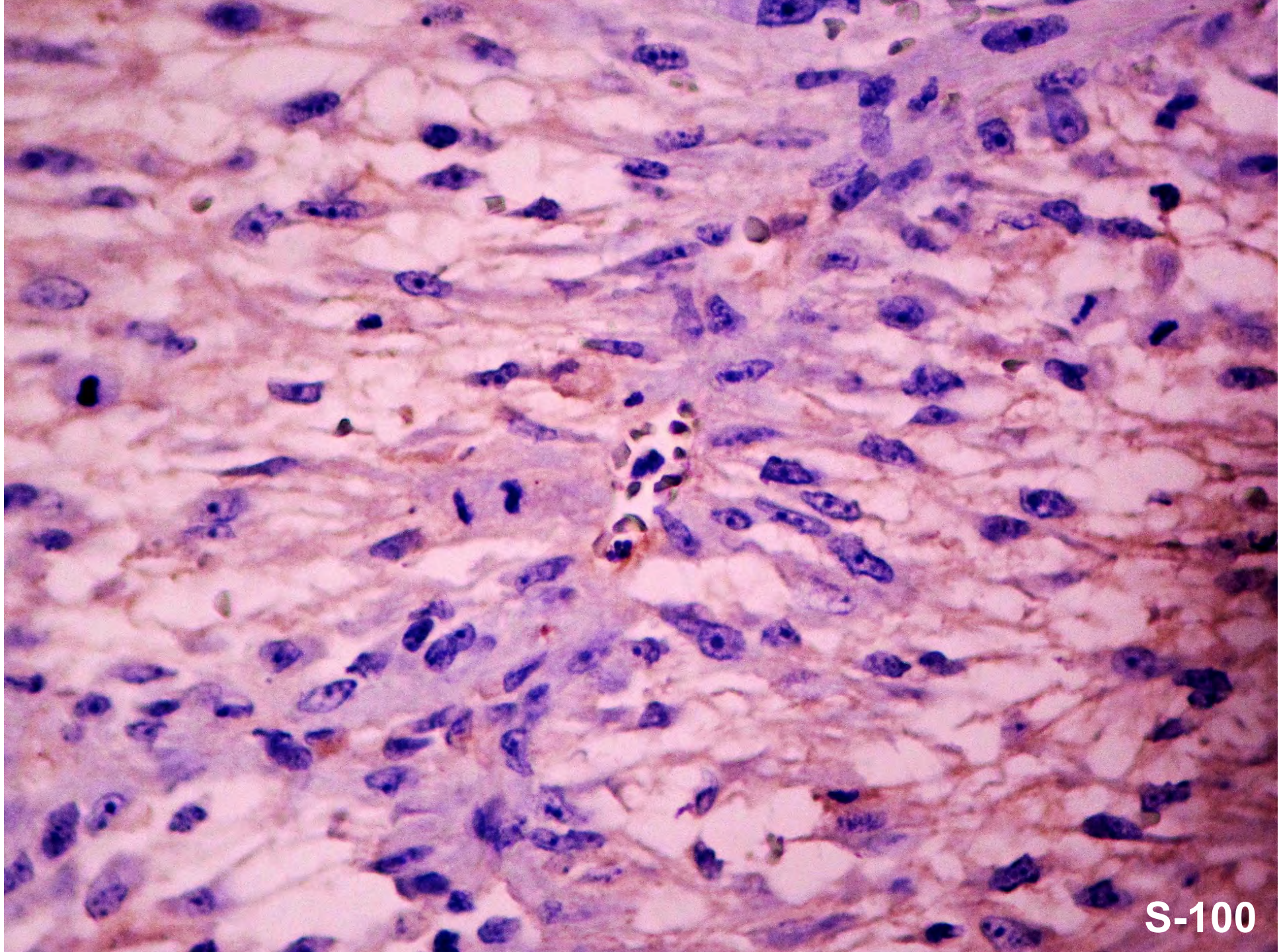
S-100

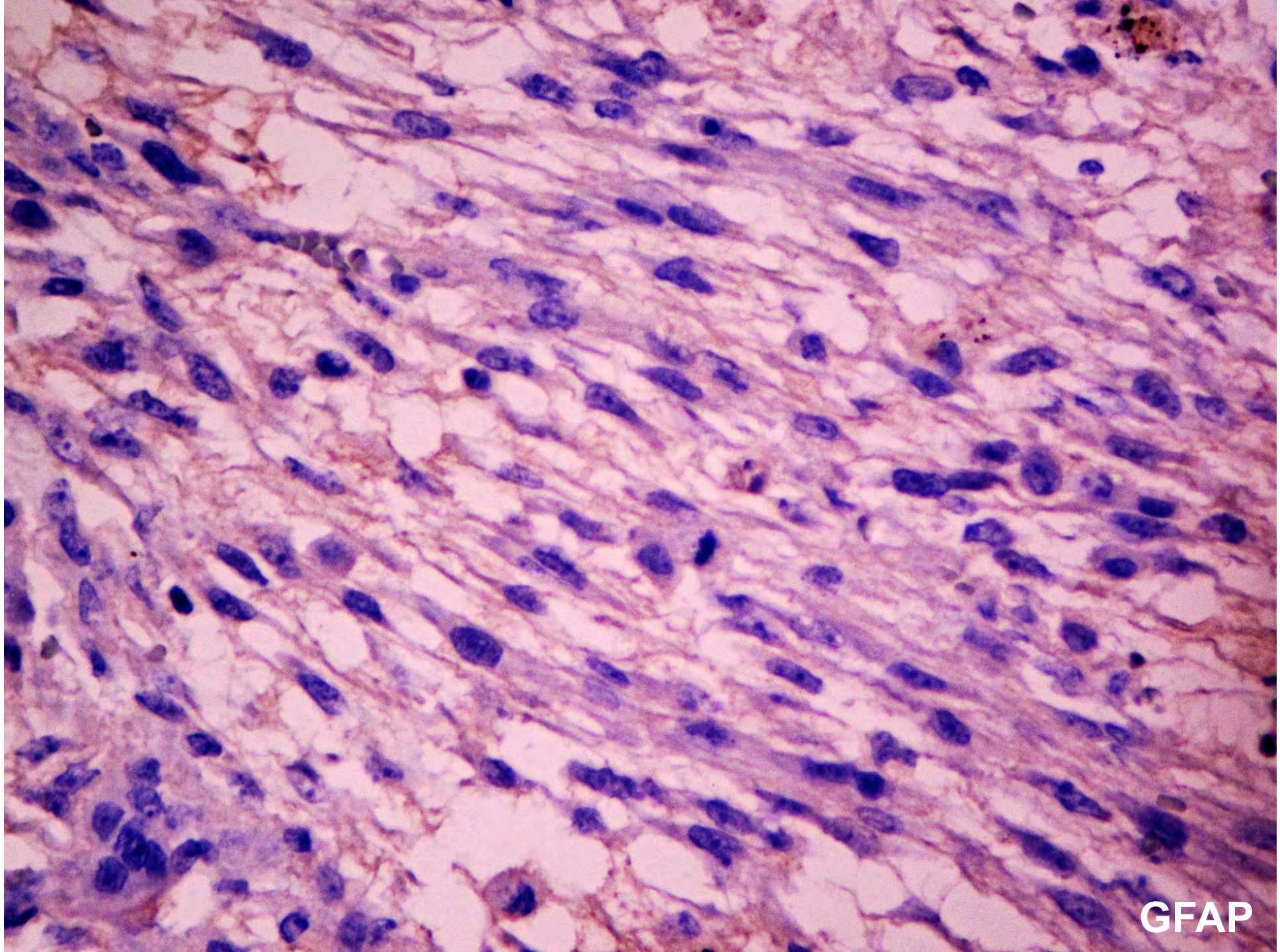
GFAP

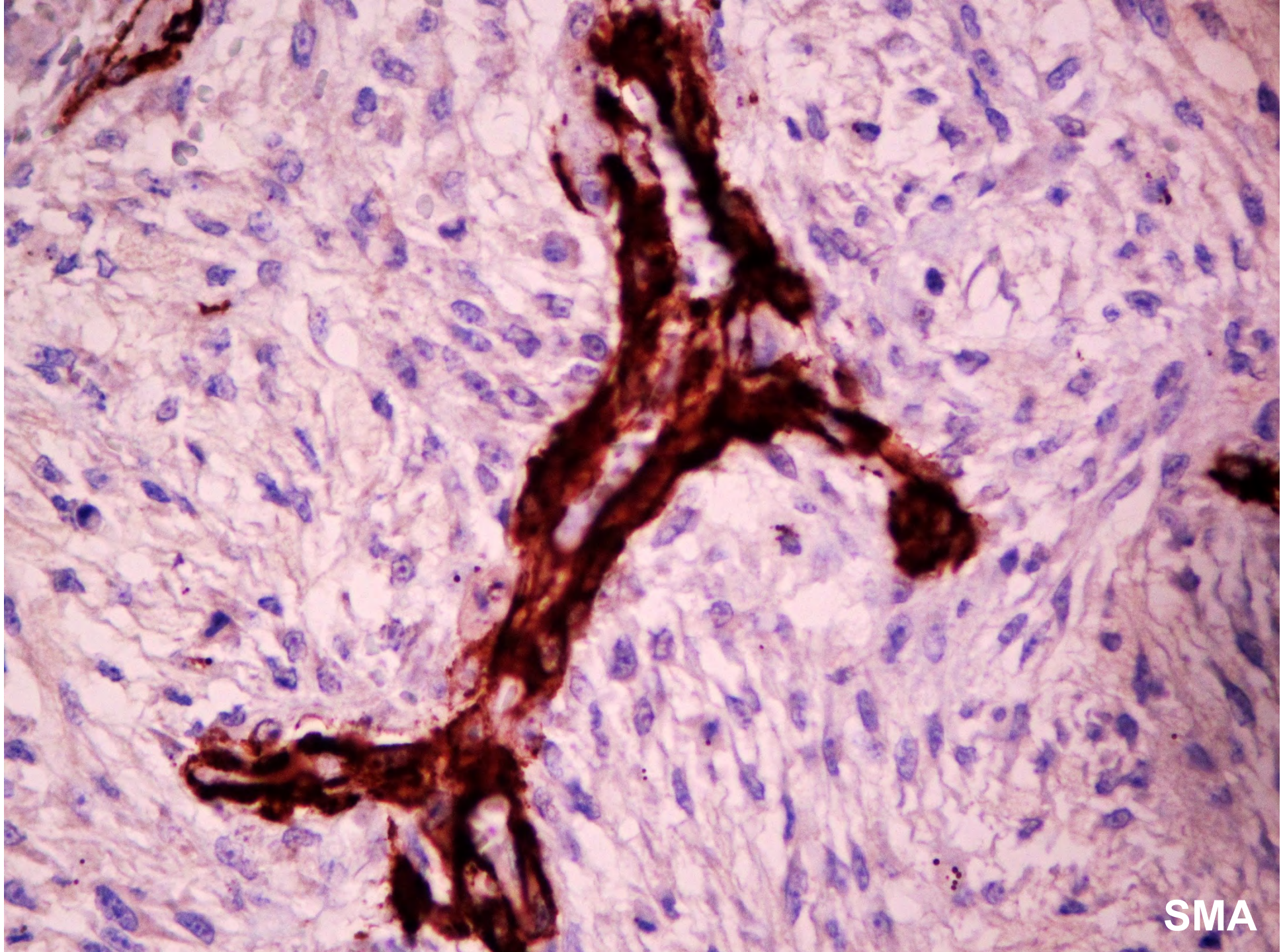
SMA

# ¿DIAGNÓSTICO?

# Reevaluación histológica

# “second look”

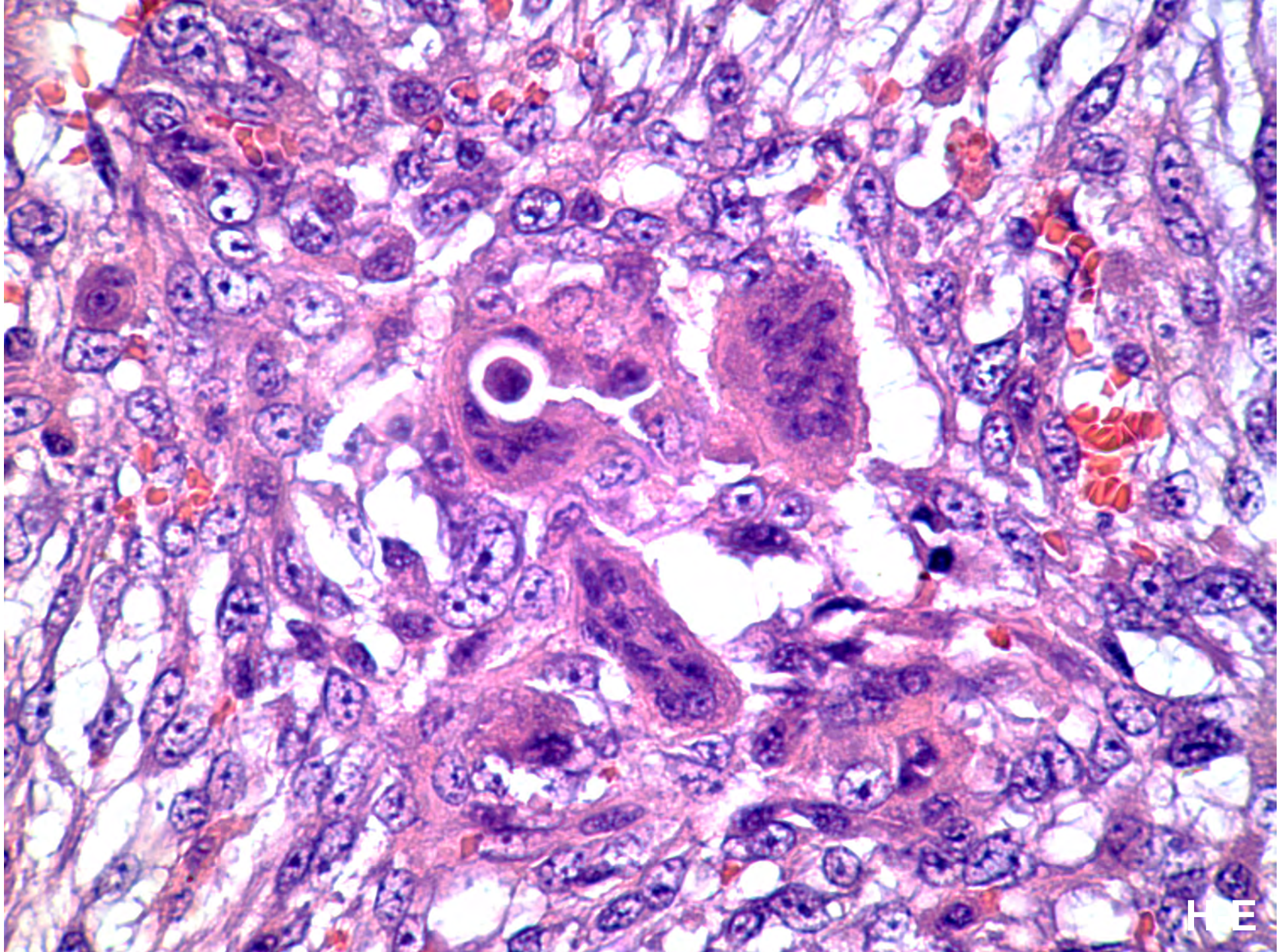
H&E

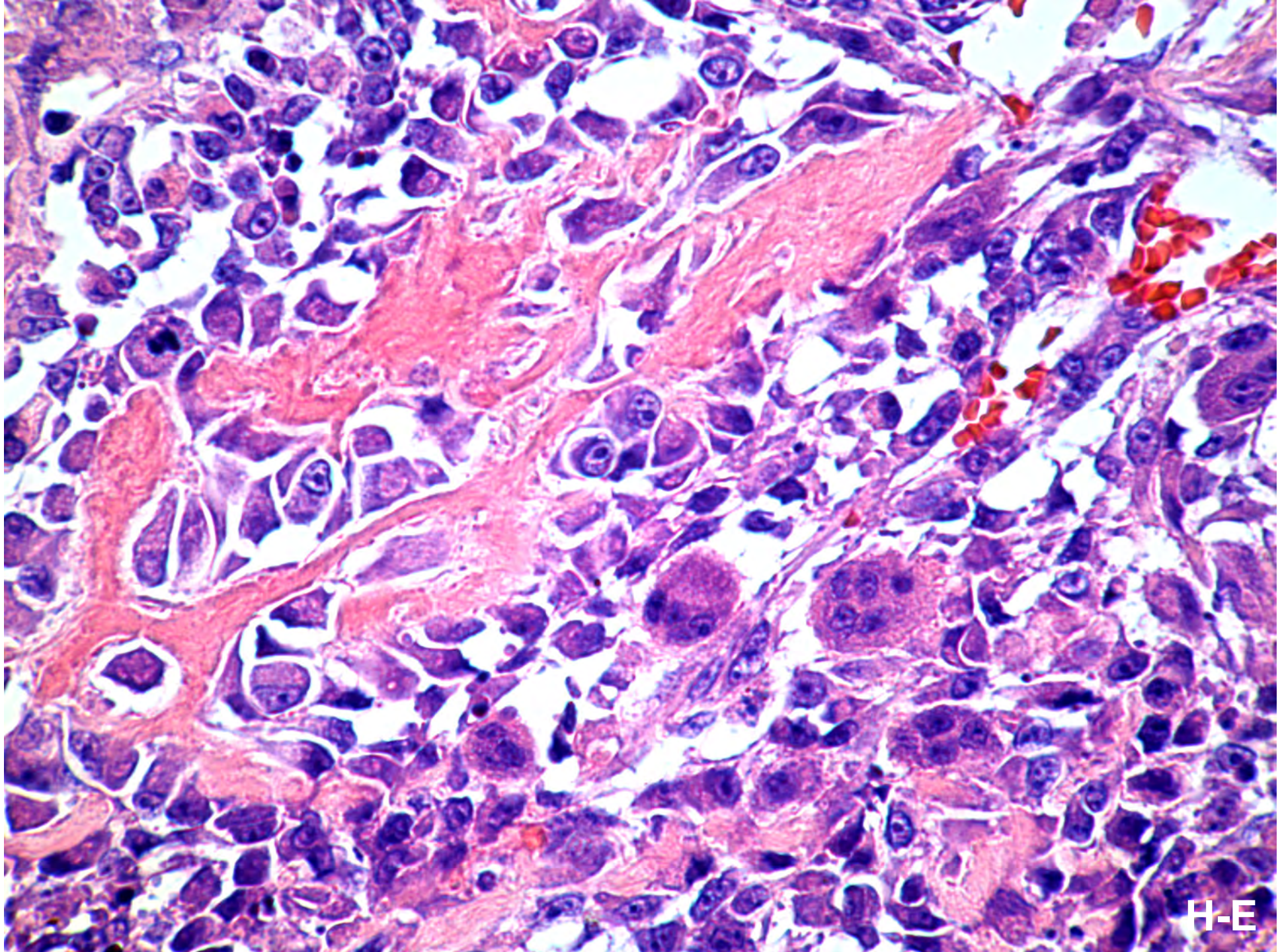
H-E

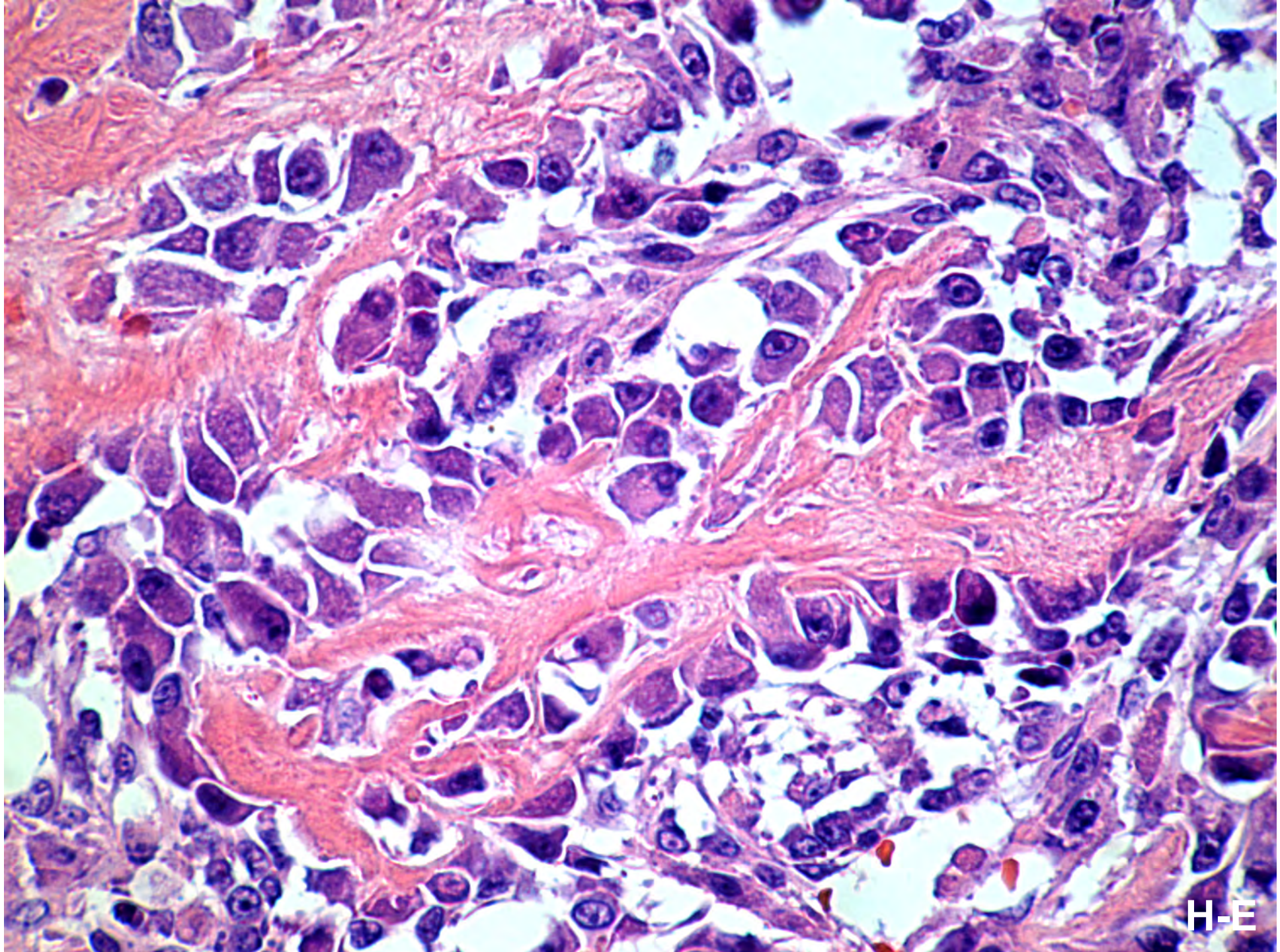
H-E

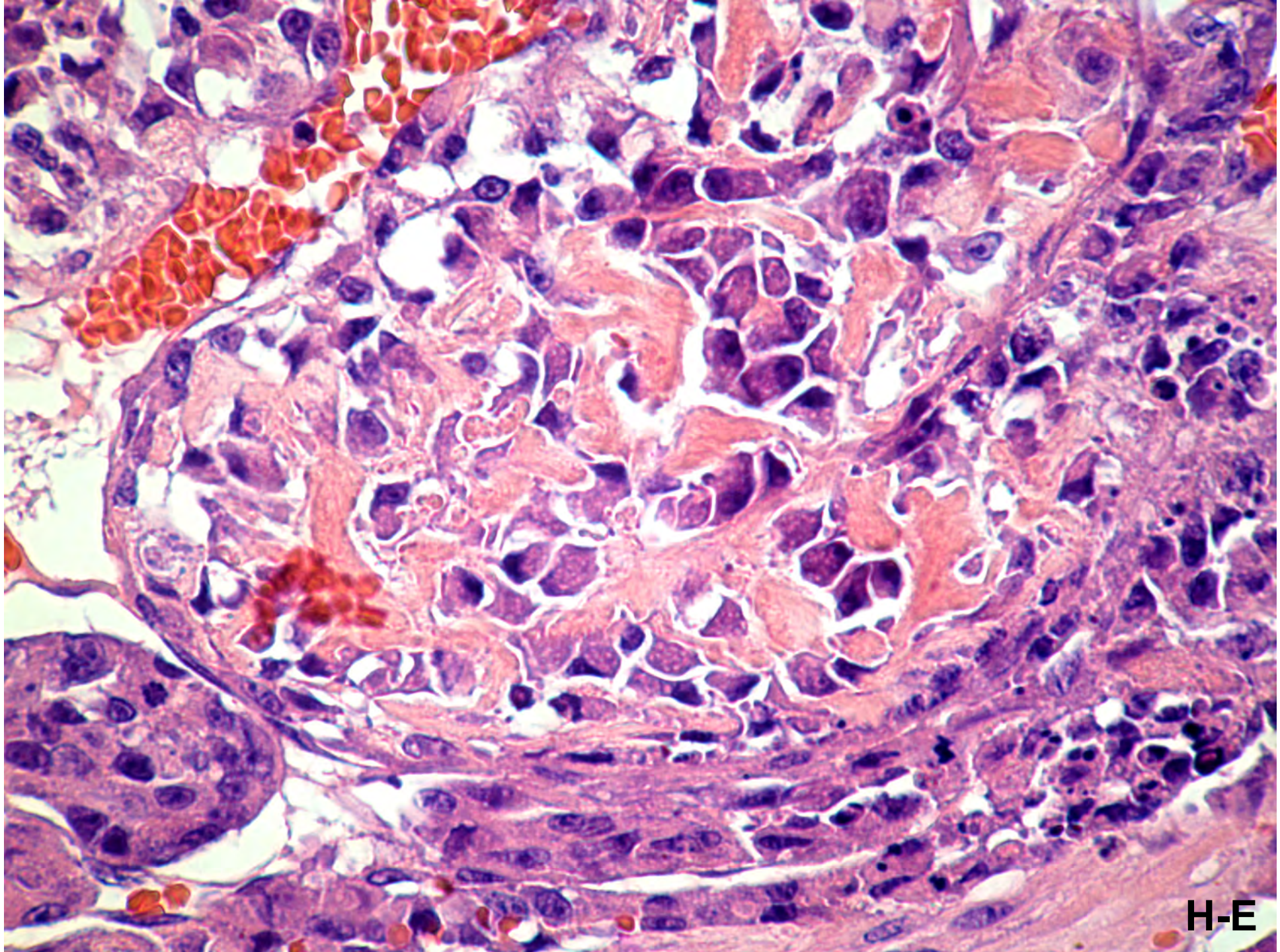
H-E

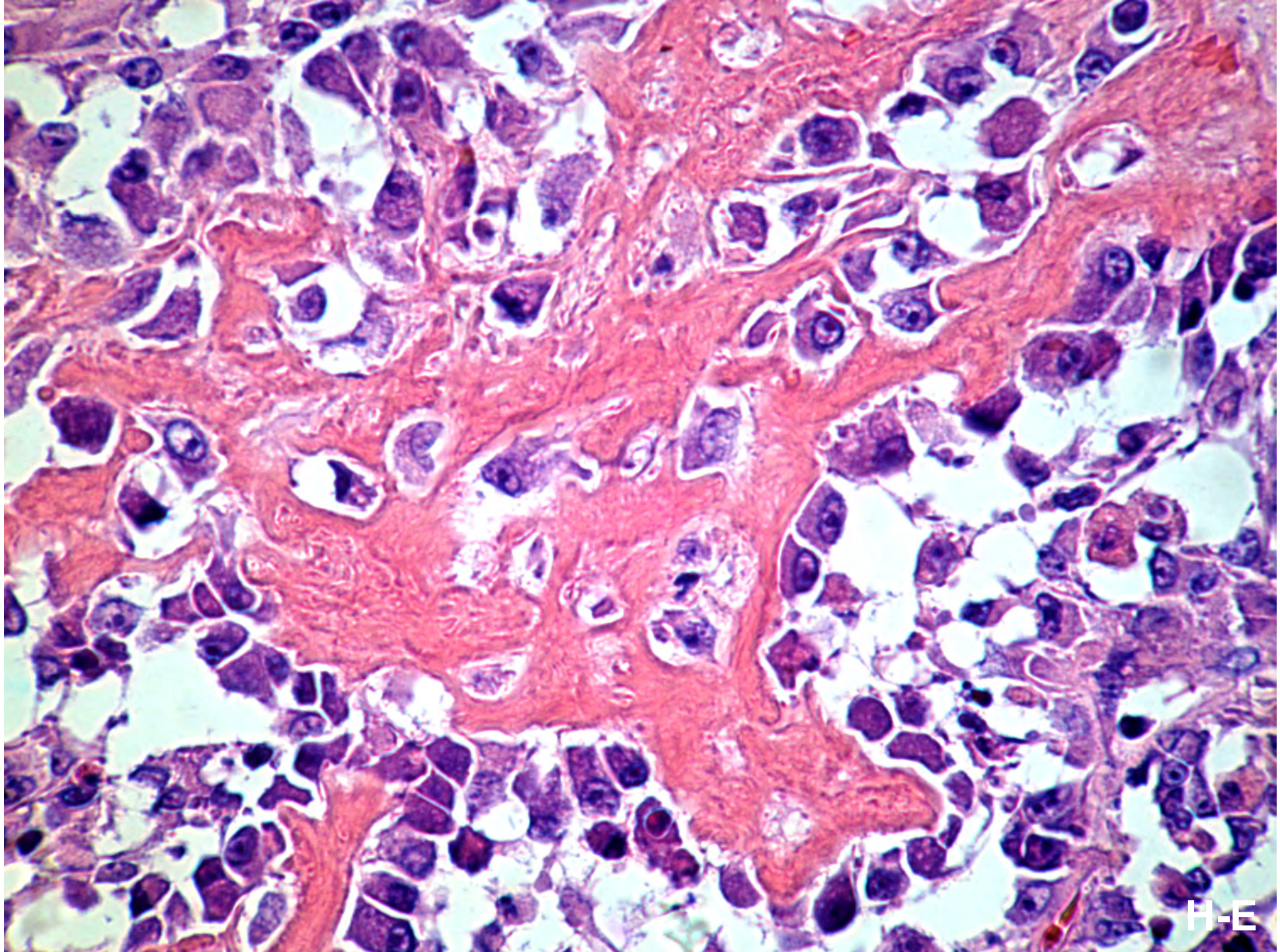
H-E

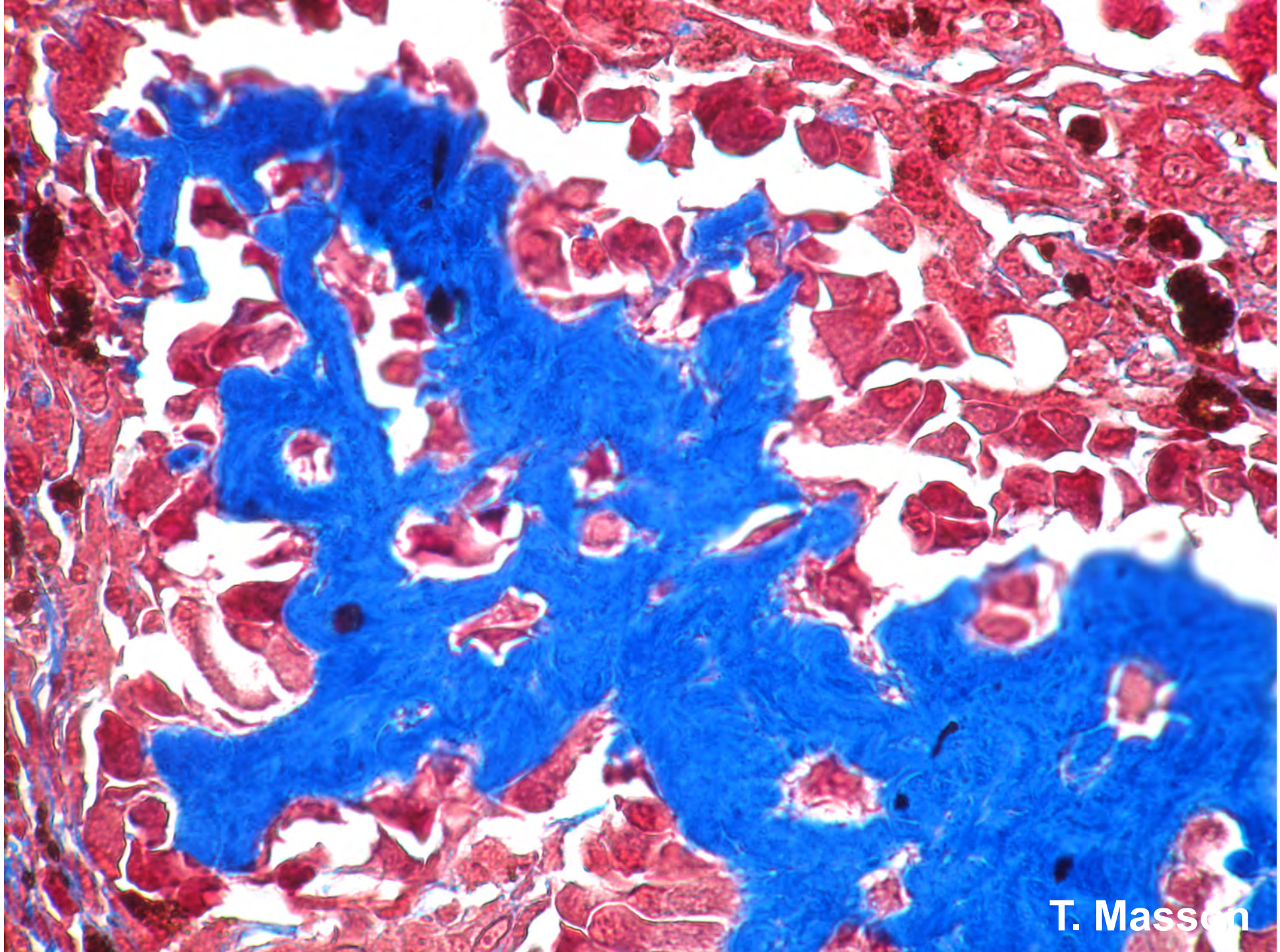
T. Masson

# Diagnóstico

- Osteosarcoma Intraocular Canino

# Osteosarcoma Intraocular Canino

- Tumor mesenquimatoso productor de osteide maligno sin afección ósea o perióstica
- La formación ósea heterotópica resulta de metaplasia ósea en ojos crónicamente enfermos
- Se deben descartar otros sarcomas óseos o extresqueléticos
- Descartar presencia de neoplasias uveales anteriores con producción de osteoide “maligno” o elementos heterólogos, ant. de trauma, ruptura de cápsula del cristalino o depósito de osteoide metaplásico
- En perros osteosarcomas extraesqueléticos tienen peor pronóstico que osteosarcomas esqueléticos
- En una serie de 117 casos de osteosarcomas extraesqueléticos hubo recurrencia o metastasis en 77.7 de los casos

Heath S, Rankin AJ, Dubielzig RR. Primary ocular osteosarcoma in a dog. Vet Ophthalmol. 2003 Mar;6(1):85-7. doi: 10.1046/j.1463-5224.2003.00256.x.

# Caso 5

## Resumen Clínico

- Canino Pastor Shetland
- **Sexo:** Hembra
- **Edad:** 11 años
- **Antecedentes:** Negativos
- **P.A.** Proptosis lentamente progresiva, OD de 2 años de evolución
- Dx. clínico: Tumor orbitario intraconal
- Tx: Exenteración orbitaria

## Aspecto Clínico

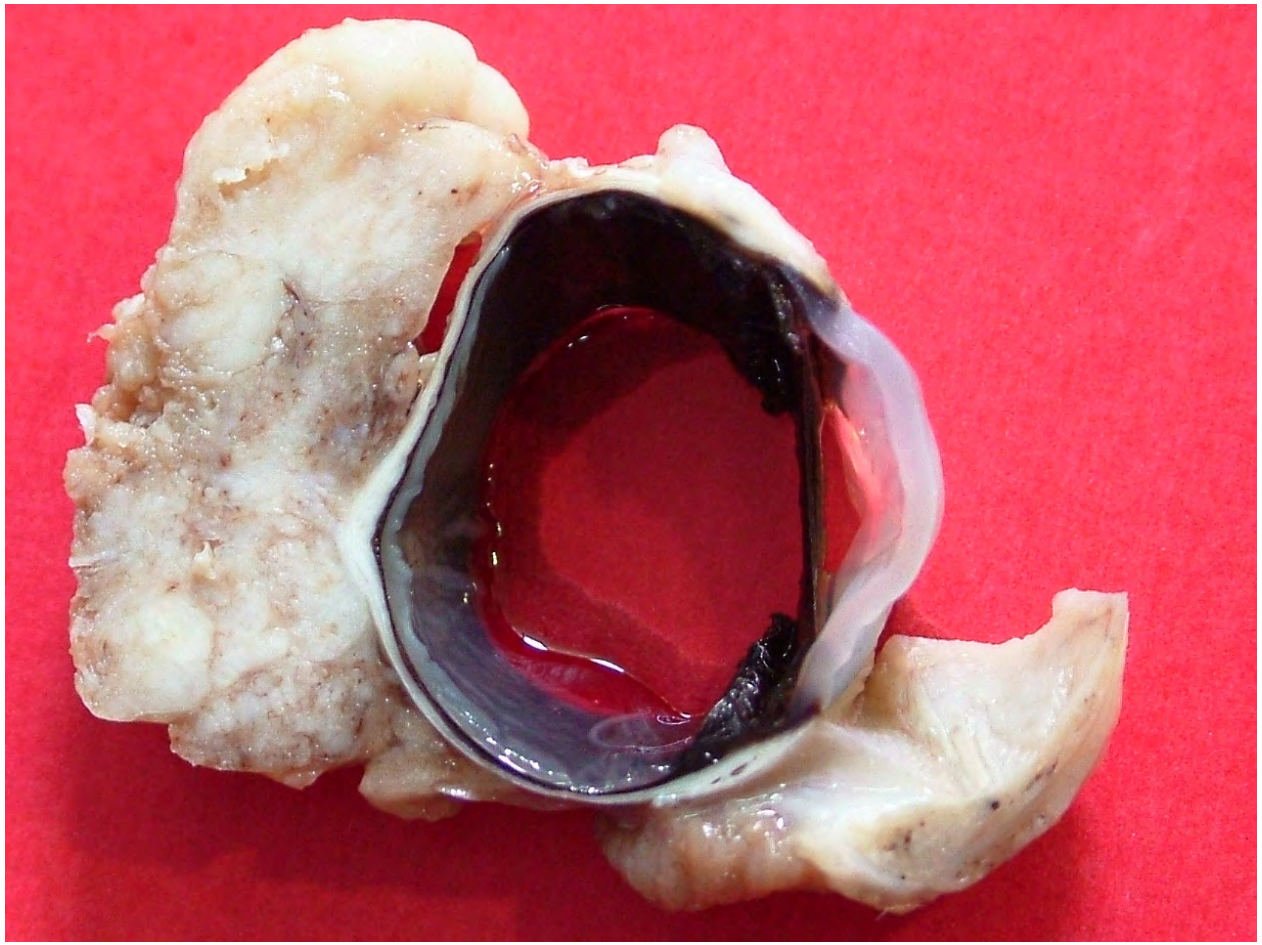

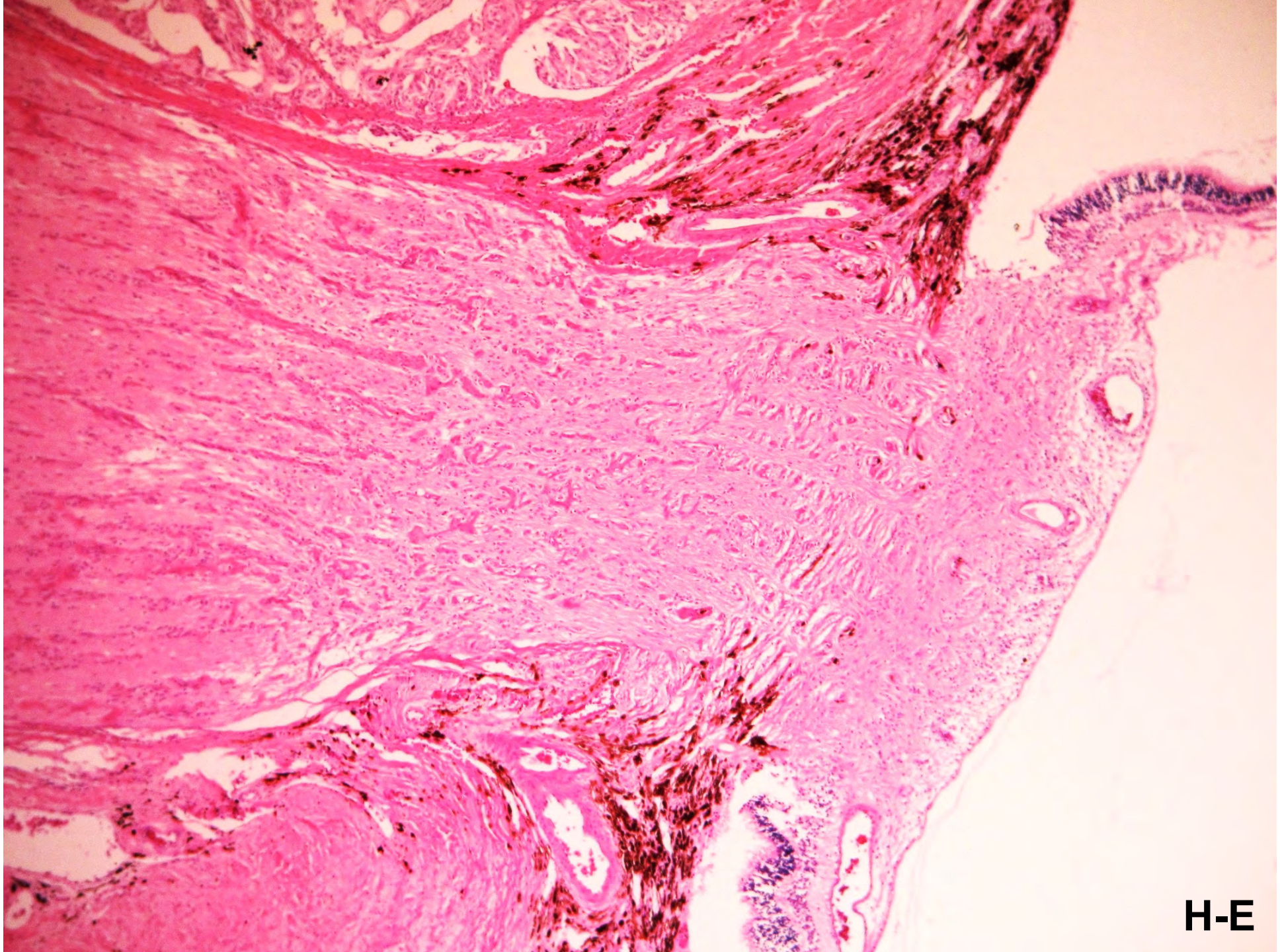
H-E

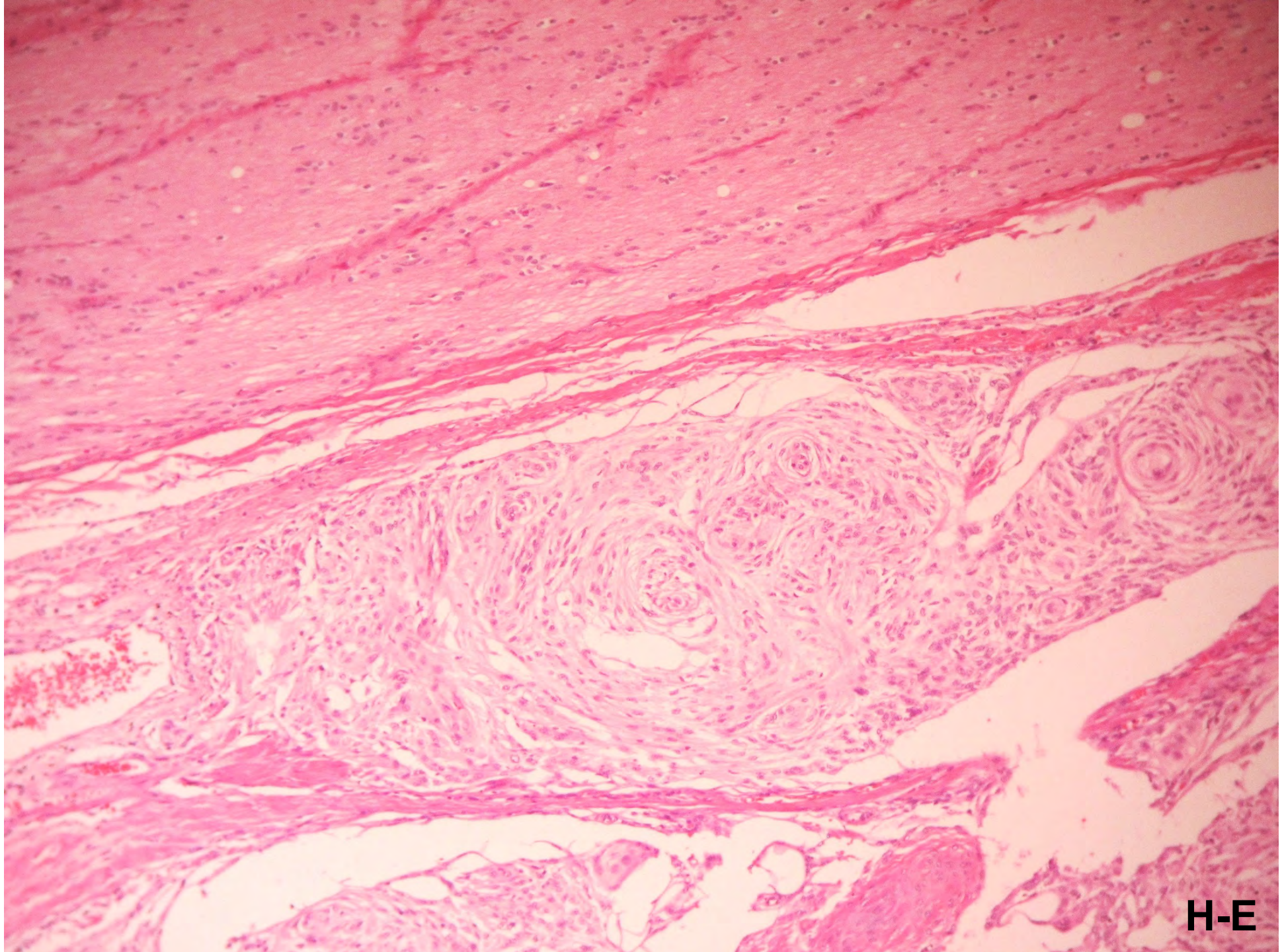
H-E

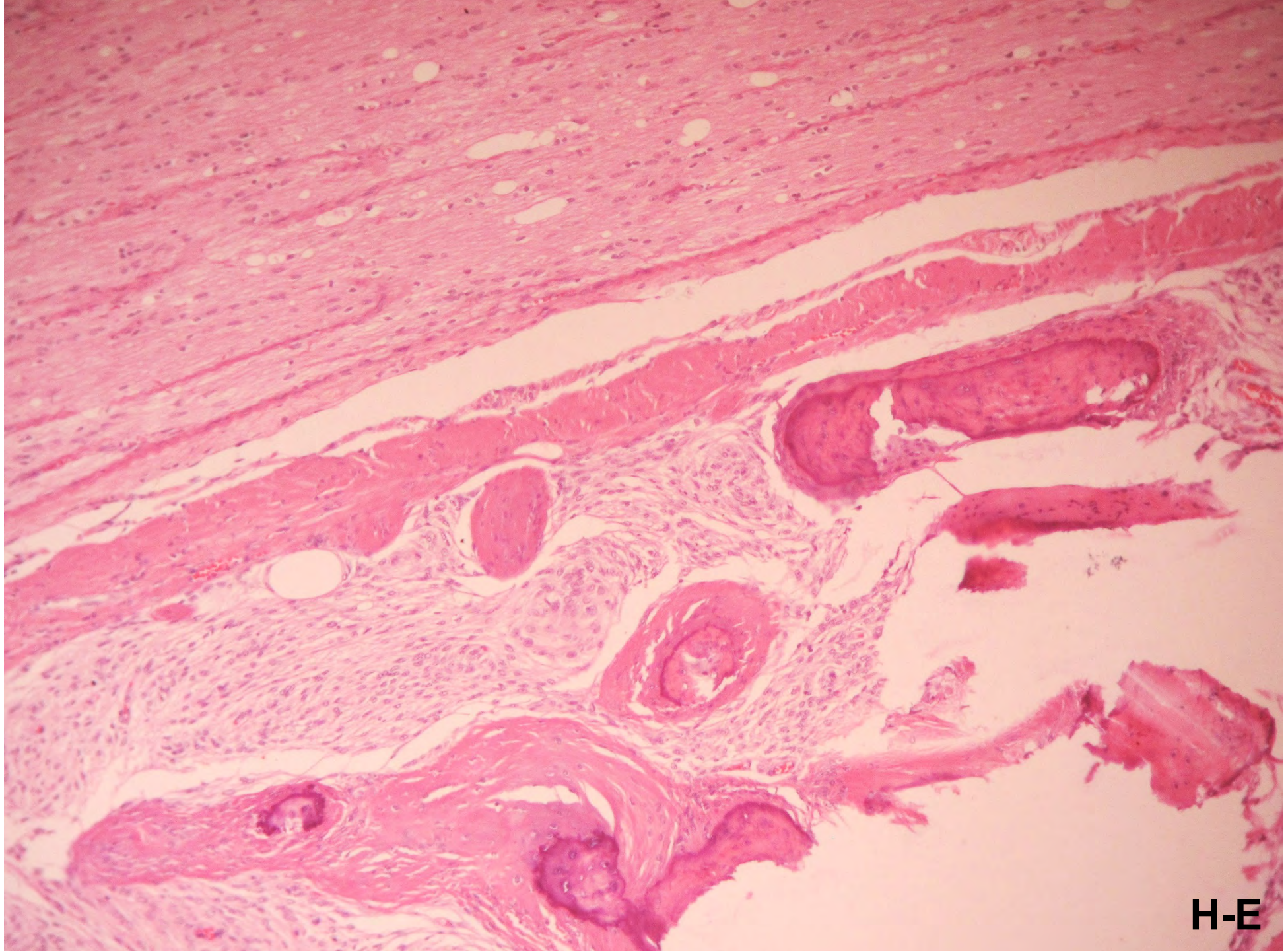
H-E

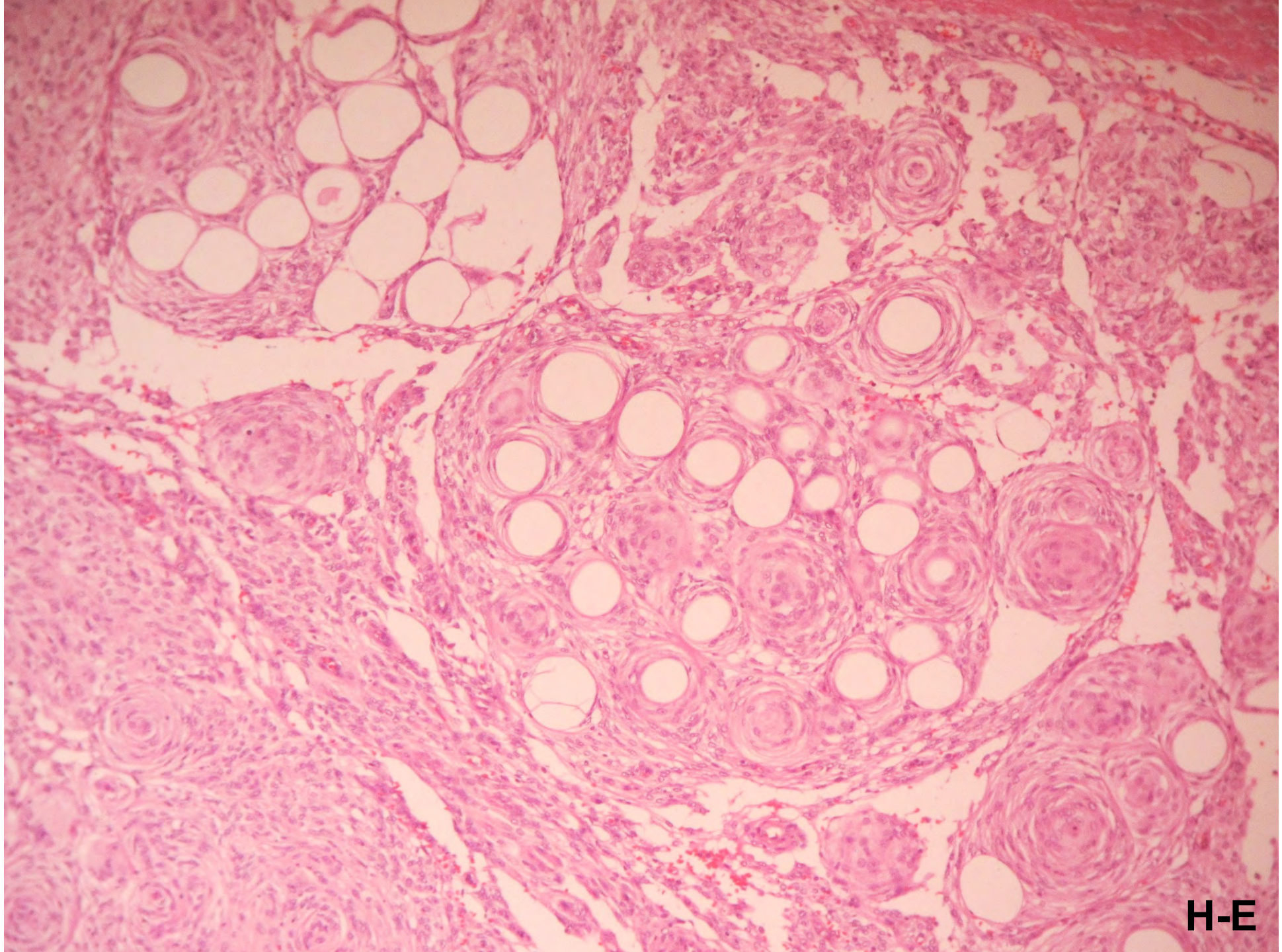
H-E

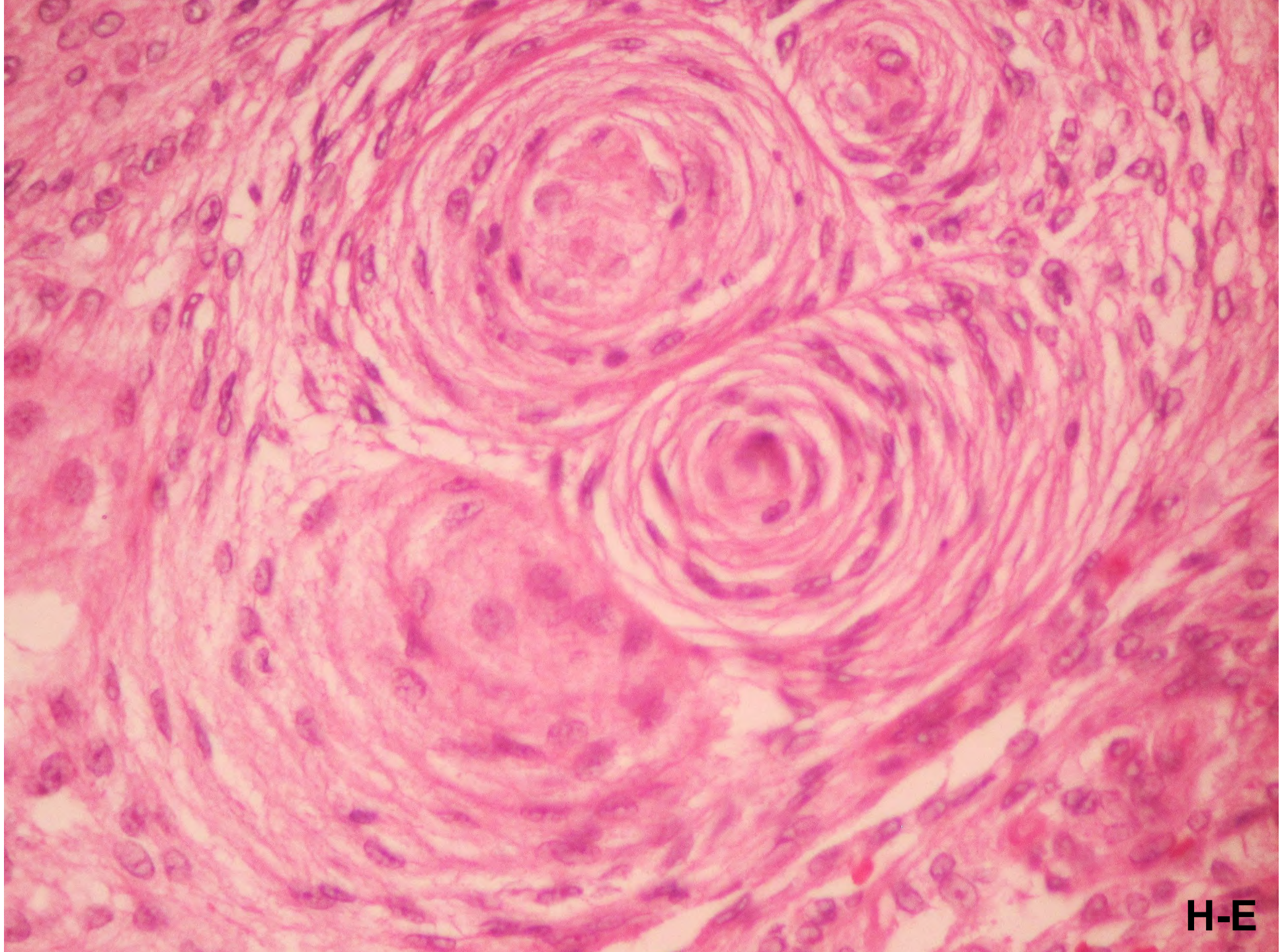
H-E

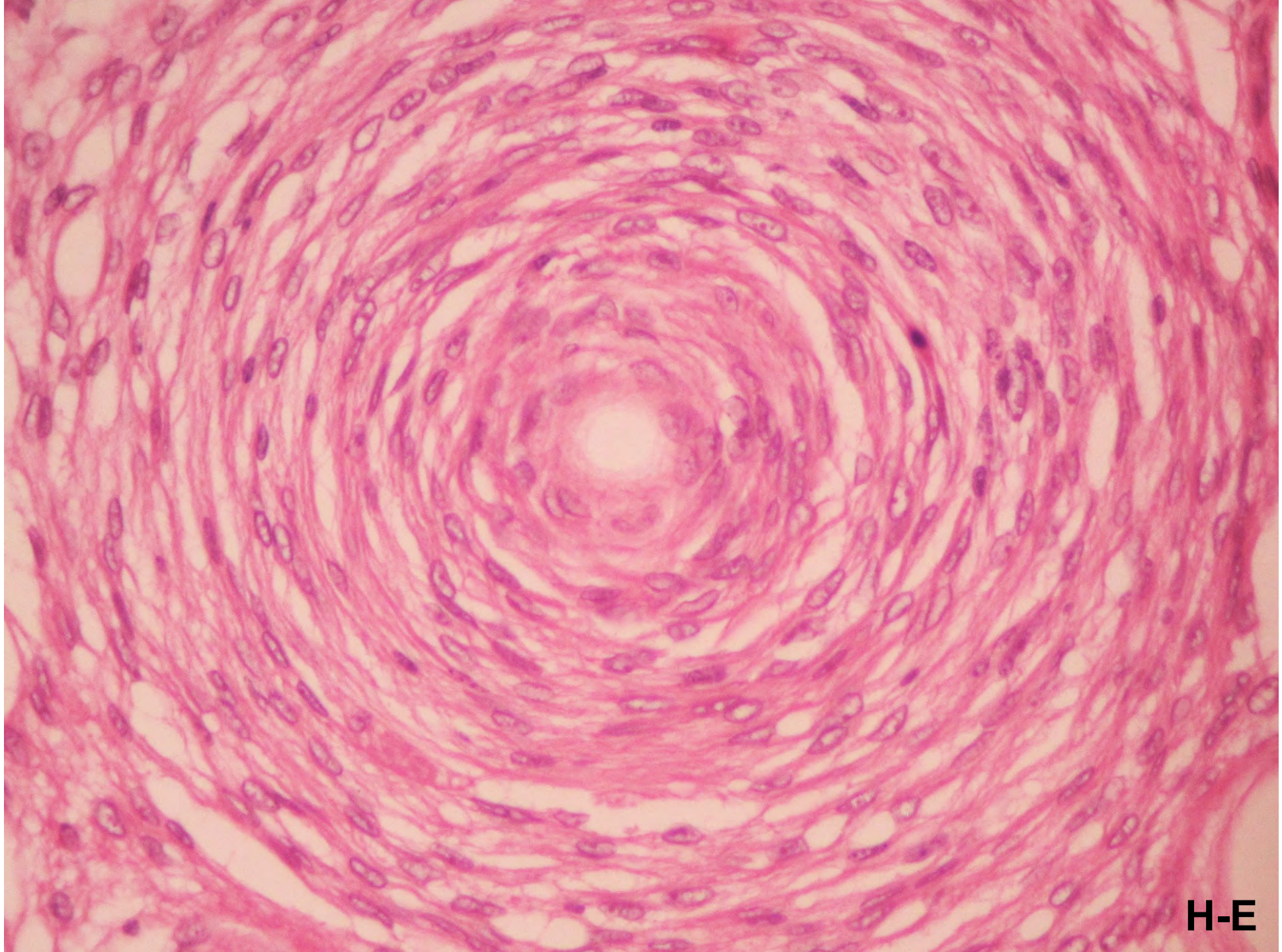
H-E

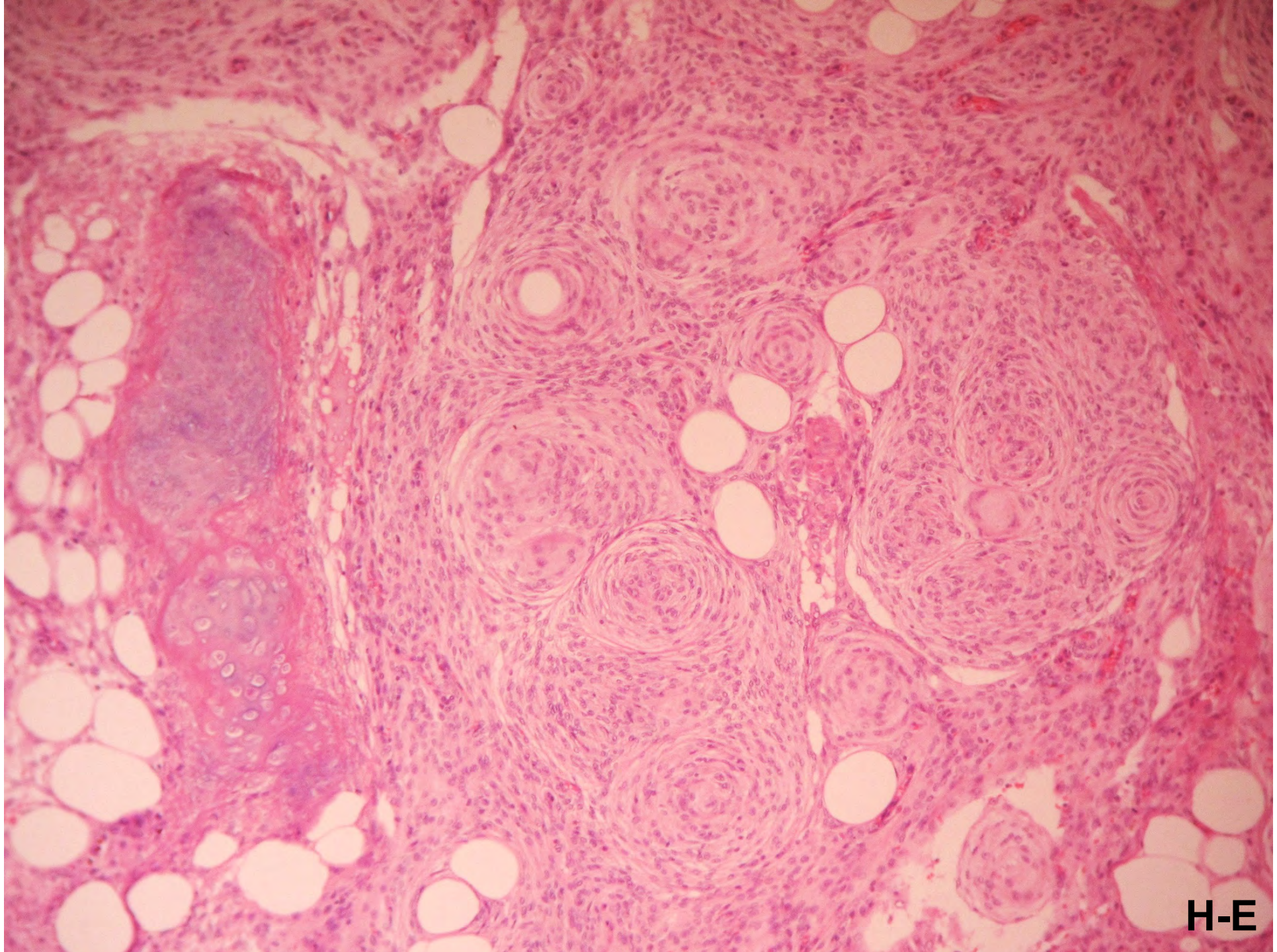
H-E

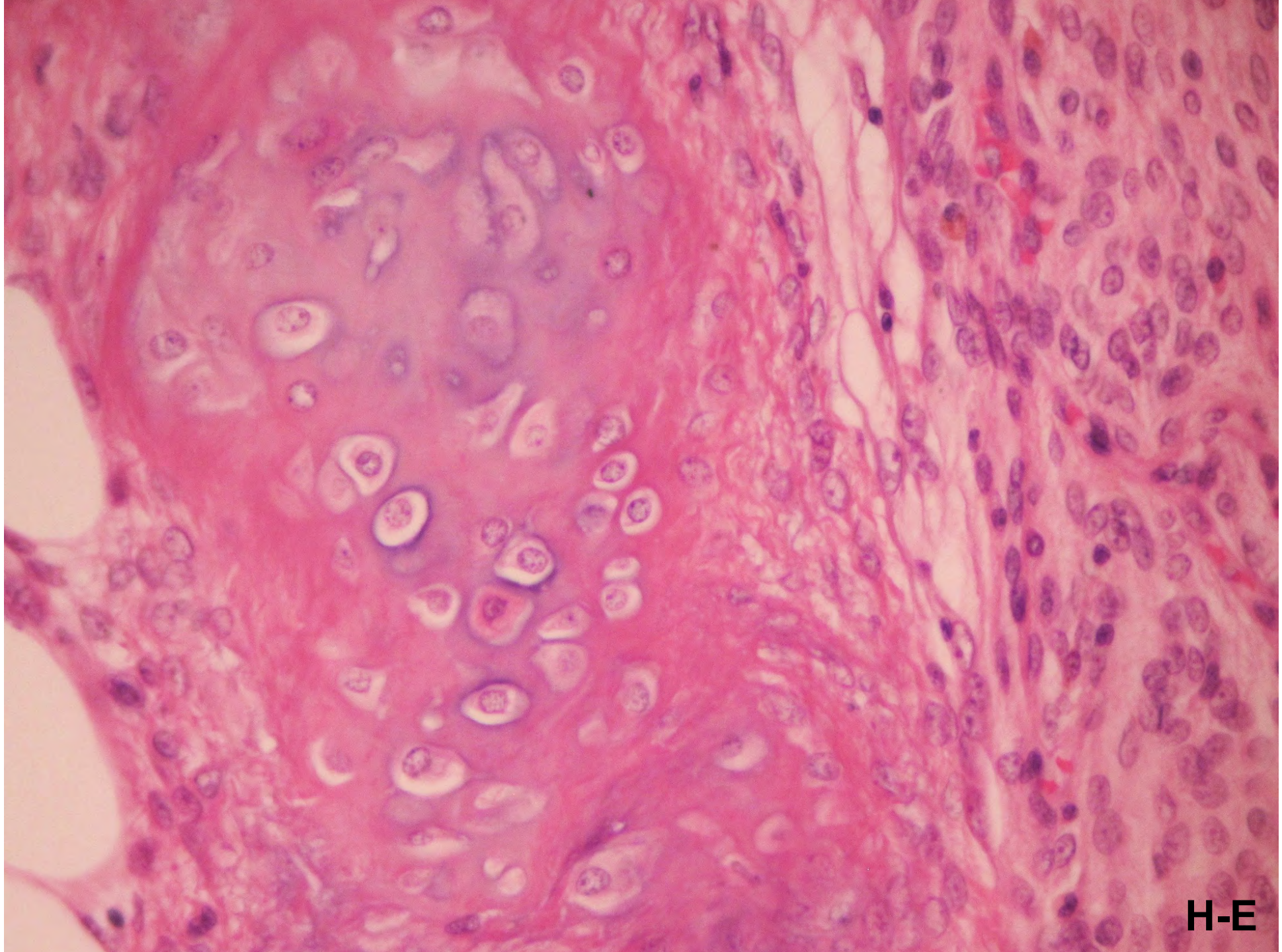
H-E

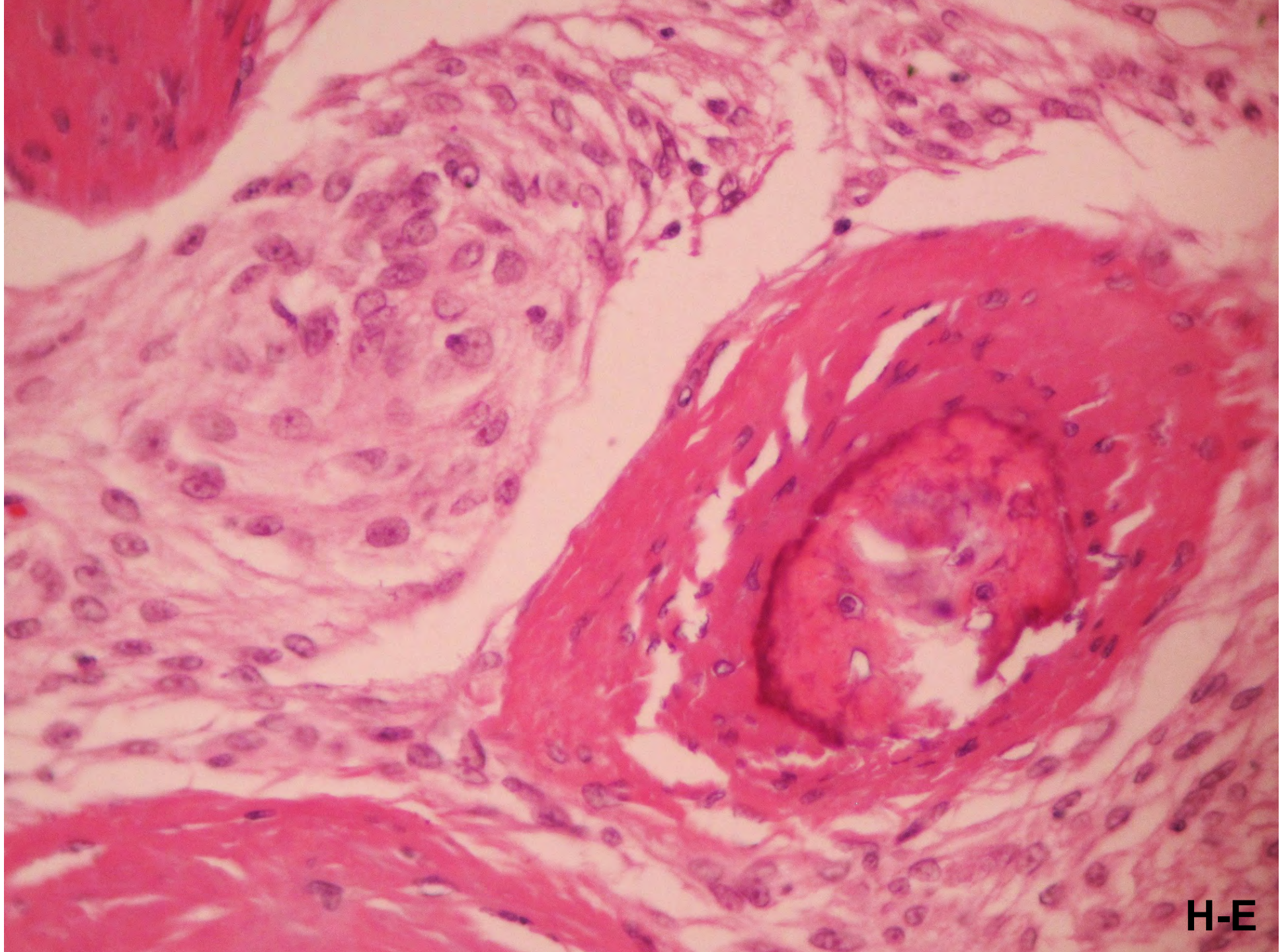
H-E

# Diagnóstico

Meningioma Orbitario Canino

# Meningioma Orbitario Canino

- Representa el 1.5% de tumores en la serie del COPLOW
- Generalmente localización intraconal
- Meningioma orbitario envuelve el NO por fuera de la duaramadre invadiendo tejidos blandos orbitarios
- Crecimiento lento y difícil la extirpación quirúrgica completa. Recurrencia frecuente
- Pueden infiltrar el agujero óptico y la cavidad craneana, desplazar o invadir el SNC
- Células neoplásicas derivan de la aracnoides

Mauldin, E.A., Deehr, A.J., Hertzke, D. and Dubielzig, R.R. (2000), Canine orbital meningiomas: a review of 22 cases. Veterinary Ophthalmology, 3: 11-16. doi.org/10.1111/j.1463-5224.2000.00087.x

# Meningioma Orbitario Canino

- El tipo celular más frecuente es el meningoteliomatoso
- Células: Abundante citoplasma, forma poligonal y uniones estrechas (apariencia epitelial)
- Se confunde frecuentemente con carcinoma epidermoide
- A diferencia de los intracraneanos, los orbitarios presentan focos de **metaplasia cartilaginosa, ósea** y/o mixomatosa (90% casos)
- IHQ: Vimentina (++), EMA (+), S100 (+/-), CK (-)

Mauldin, E.A., Deehr, A.J., Hertzke, D. and Dubielzig, R.R. (2000), Canine orbital meningiomas: a review of 22 cases. Veterinary Ophthalmology, 3: 11-16. doi.org/10.1111/j.1463-5224.2000.00087.x

# Agradecimientos

- MVZ. Esp. Gustavo Adolfo García-Sánchez
- MVZ. Romina Hernández-Rodríguez
- Dr. Héctor A. Rodríguez-Martínez †
- Dr. Alfredo Gómez-Leal †
- Dra. Dolores Ríos y Valles-Valles
- Dra. Iveth Hernández-Ayuso
- Histotec. Zoila del Carmen Romero-López
- Histotec. Karen T. Pohlmayer-Hurtado
- Biol. Armando Medina-Cruz
- Biol. Héctor Trinidad-Bibiano

smpv

XXXV

Congreso Nacional de
**Patología Veterinaria**

FMVZ - UNAM

Ciudad Universitaria, Ciudad de México 2026

*Volvemos a casa*

DEL 3 AL 6 DE JUNIO DEL 2026

# CONFERENCIA MAGISTRALES

# HISTORIA DEL DEPARTAMENTO DE PATOLOGÍA FMVZ-UNAM

*José Armando Mateos Poumián*

# HISTORIA DEL DEPARTAMENTO DE PATOLOGÍA FMVZ-UNAM

**1853.**

Se funda la Escuela de Agricultura y Veterinaria

El plan de estudio para  Veterinario era de cuatro años.

En el tercer año se incluían:

- Lección diaria de patología externa e interna
- Practica anatómica de patología hipiátrica

El veterinario Francés Eugenio Bergeyre impartía clases de:

anatomía y fisiología, además mariscalería, exterior y patología.

**1858 – 1877**

Profesor de Patología …Agustin Zepeda

**1862-1863**

Primeros egresados de la carrera.

**1893.**

Cambio en el plan de estudios

- Patología externa, clínica externa. Jorge Lugo
- Patología general , medicina legal y anatomía patológica. Mucio Maycot
- Patología interna. José de la Luz Gómez

**1903**

- Patología general, anatomía patológica y medicina legal. Antonio Guerra e Iglesias
- Patología externa. José de la Luz Gómez
- Patología interna y microbiología. Francisco López Vallejo

# 1914 PUBLICACION DEL LIBRO: “ELEMENTOS DE PATOLOGIA MEDICA VETERINARIA”

**EUTIMIO LOPEZ VALLEJO**
**1866- 1942**

ELEMENTOS
DE
PATOLOGIA MEDICA VETERINARIA
POR EL DOCTOR
EUTIMIO LOPEZ VALLEJO
Médico Veterinario
de la Facultad de México,
Profesor de Patología Interna y otras asignaturas en la Escuela Nacional
de Agricultura y de Veterinaria, ex-Subdirector del Rastro
de la Ciudad de México, ex-Capitán Veterinario del Ejército, ex-Vocal
propietario del Consejo de Salubridad de Chihuahua, etc., etc.
(Con más de 200
figuras en negro y a colores, intercaladas en el texto.)
TOMO I
MEXICO
IMPRENTA Y FOTOTIPIA DE LA SECRETARIA DE FOMENTO
Callejón de Betlemitas núm. 8
1914



ELEMENTOS
DE
PATOLOGIA MEDICA VETERINARIA
POR EL DOCTOR
EUTIMIO LOPEZ VALLEJO
Médico Veterinario
de la Facultad de México,
Profesor de Patología Interna y otras asignaturas en la Escuela Nacional
de Agricultura y de Veterinaria, ex-Subdirector del Rastro
de la Ciudad de México, ex-Capitán Veterinario del Ejército, ex-Vocal
propietario del Consejo de Salubridad de Chihuahua, etc., etc.
(Con más de 200
figuras en negro y a colores, intercaladas en el texto.)
TOMO II
MEXICO
IMPRENTA Y FOTOTIPIA DE LA SECRETARIA DE FOMENTO
Callejón de Betlemitas núm. 8
1914

**1916**

- Veterinaria se separa de Agricultura y se crea la Escuela Nacional de Veterinaria, que dispone de un presupuesto muy limitado y tuvo que ser cerrada poco después de su fundación.

**1918**

- Se reabre la Escuela Nacional de Medicina Veterinaria y se modifica el plan de estudios. La carrera era de seis años después de primaria y los alumnos deberían tener más de 14 años de edad

  **Cuarto año** Fisiología y Patología quirúrgica

  **Quinto año** Patología médica, anatomía e histología patológica

  **Sexto año** Patología médica y Patología general

- El Biólogo Isaac Ochoterena, eminente histólogo y fitopatólogo impartió las cátedra de patología

**1926**

- El estudiante Manuel H Sarvide es nombrado Ayudante de las cátedras de Histología y posteriormente de Anatomía Patológica.

**1929**

- El maestro José F. Rulfo impartió la cátedra de Anatomía Patológica y posteriormente el maestro Daniel Mercado.

- Se le confiere la autonomía a la Universidad Nacional Autónoma de México y se incorpora la Escuela de Veterinaria y es entonces que la enseñanza impartida adquiere estructura y organización universitaria.

**1930**

El maestro Manuel Sarvide fue designado profesor titular de la cátedra de Histología Normal y Elementos de Embriología y en el año de **1934 t**ambién se hizo cargo de la cátedra de Histopatología y Anatomía Patológica, conservando la titularidad de ambas hasta el año de 1972

**1951** Consejo Universitario
"Por los méritos científicos y morales que concurren en el Sr. Dr. Manuel H. Sarvide, es de concedérsele como un honor para la escuela misma el título de profesor de tiempo completo".

*……Se creó en este tiempo el laboratorio de Diagnóstico integrándose al departamento de Patología bajo el nombre de Patología Clínica. Sus primeros integrantes fuimos el doctor Díaz Muñoz, la doctora Anita Frías y la que narra….*



## 1946-1954

## Brote de fiebre aftosa en México

La Dra Aline sirve de guía e interprete de los Doctores Tellez Giron y Camargo  para visitar diversos laboratorios en Suiza, Francia e Inglaterra,  donde se producían  vacunas contra la fiebre aftosa

La Dra Aline elabora su tesis:
**“Contribución al estudio de las lesiones histológicas producidas por el virus de la  fiebre aftosa en algunos órganos de cuyo” (1949)**
.
Ella termina con el promedio mas alto de su generación y es premiada con  $ 5,000 que utiliza para viajar y realizar una estancia en la Escuela de Medicina Veterinaria en Londres, Inglaterra



1949
1

UNIVERSIDAD NACIONAL AUTONOMA DE MEXICO
*ESCUELA NACIONAL DE MEDICINA VETERINARIA Y ZOOTECNIA*

CONTRIBUCION AL ESTUDIO DE LAS LESIONES HISTOLOGICAS PRODUCIDAS POR EL VIRUS DE LA FIEBRE AFTOSA EN ALGUNOS ORGANOS DE CUYO

TESIS

QUE PARA SU EXAMEN PROFESIONAL PRESENTA LA PASANTE DE LA ESCUELA NACIONAL DE MEDICINA VETERINARIA Y ZOOTECNIA

ALINE SCHUNEMAN-HOFER

MEXICO
1949

**1955**

La Escuela de Veterinaria, cambia de sede a la Ciudad Universitaria, en el Pedregal de San Angel.

*.....En las nuevas instalaciones contábamos por primera vez con una sala de necropsias, ya que en San Jacinto las necropsias de grandes especies las realizábamos en el patio, al aire libre...*

**1955**

*....El Maestro Sarvide como Jefe el Departamento de Histología y Patología lo dividió en dos secciones, una de Histología, donde nombró como subjefa a la Maestra Angelita Medina y la otra sección, la de Patología, que comprendía: Necropsias, Anatomía Patológica, Histopatología y Patología Clínica; me la confió a mi .*

**1971**

Nombramiento de la Dra Aline Aline Schunemann
Jefa del Departamento de Patología

*....Con el fin de atender al gran flujo de estudiantes, se contrataron profesores, siendo los primeros: Nuria de Buen, Hedberto Ruiz Skewes y José Luis Ayala. Posteriormente se integraron: Héctor Carrillo, Armando Uruchurtu, Armando Antillón, Reyna Sánchez San Martin, María Teresa Casaubon, René Rosiles, Rogelio Rocha y Anita Auró, entre otros, y se contrato personal técnico y ayudantes de profesor,*

## 1965 La época de la FAO

Durante su gestión como Director , el maestro Sarvide logró que se firmara un convenio con la FAO y las Naciones Unidas, para el mejoramiento de la educación veterinaria y la zootecnia en la Universidad Nacional Autónoma de México; obteniendo así el apoyo económico necesario para mejorar los laboratorios e instalaciones.

## 1970

Cambio a las nuevas instalaciones en el circuito exterior de la UNAM

**1976**

Se llevó a cabo un Curso Internacional de Patología, auspiciado por la FAO el SIDA con participación de profesores de Europa y de los Estados Unidos y un total de treinta patólogos de países latinoamericanos. Para esta reunión se logró la construcción de la sala de necropsias actual.

# INAUGURACION DE LA NUEVA SALA DE NECROPSIAS

## 1976

Al adquirir la Escuela Nacional de Medicina Veterinaria la categoría de Facultad, se inician los cursos de Especialización en Patología Diagnóstica y posteriormente la Maestría  siendo los primeros egresados

- María Teresa Casaubon
- María Luisa Ordoñez
- Lizardo Martínez

- Se integra al departamento de Patología
  el Dr Alfonso López Mayagoitia

**1983**

Se integra al Departamento de Patología
el Dr Francisco Trigo Tavera

**1983-1985**

**Programa de Posgrado en el  Centro Agropecuarioe Industrial en Tizayuca, Hgo**

# 1986 PRIMERA EDICION DE “PATOLOGIA GENERAL VETERINARIA.




1. Introducción a la patología. *Teresa Casaubon Hugenin*
2. Patología celular y tisular. *Reyna Sánchez San Martín*
3. Trastornos circulatorios. *Aline Schunemann de Aluja*
4. Proceso inflamatorio. *Danilo Méndez Medina*
   *Armando Mateos Poumián*
5. Reparación. *Teresa Casaubon Hugenin*
6. inmunopatología. *Francisco J. Trigo Tavera*
7. Trastornos del crecimiento *Nuria de Buen de Arguero*
8. Interacción hospedador, ambiente. *Juan J. Enríquez Ocaña*

# 1987-1989, SE PUBLICAN LOS LIBROS DE “PATOLOGIA SISTEMICA VETERINARIA.

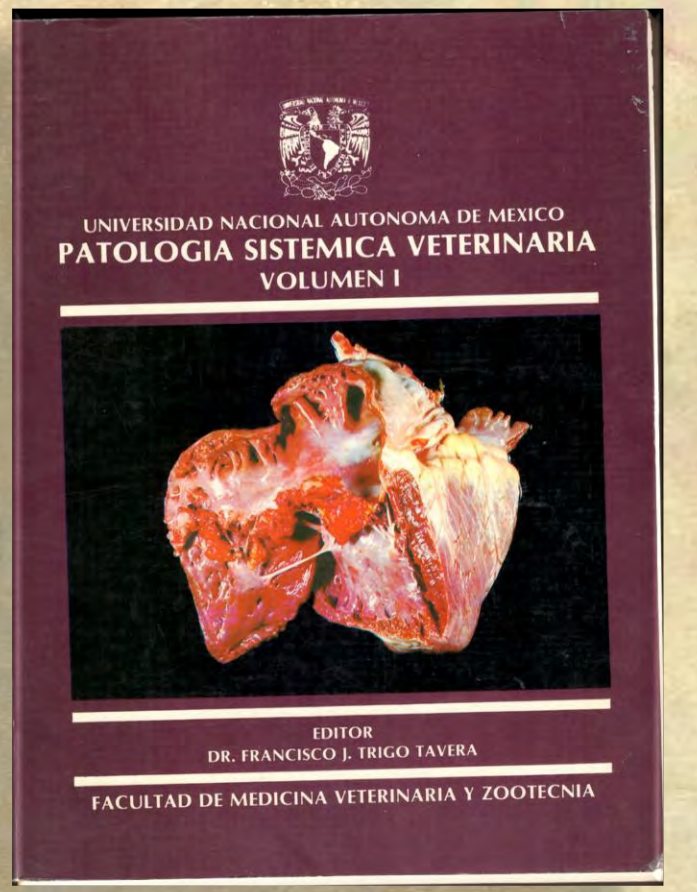

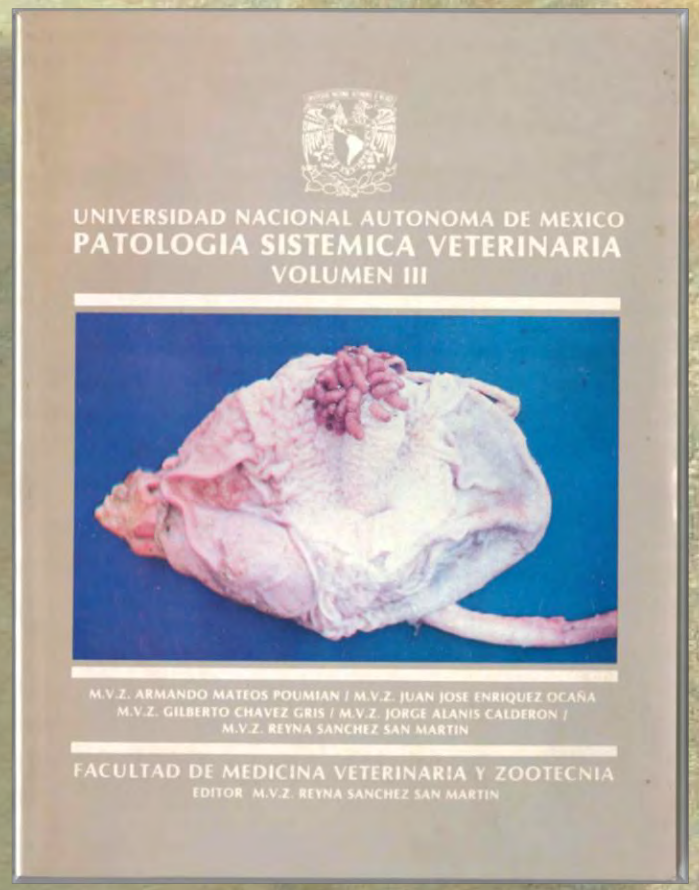

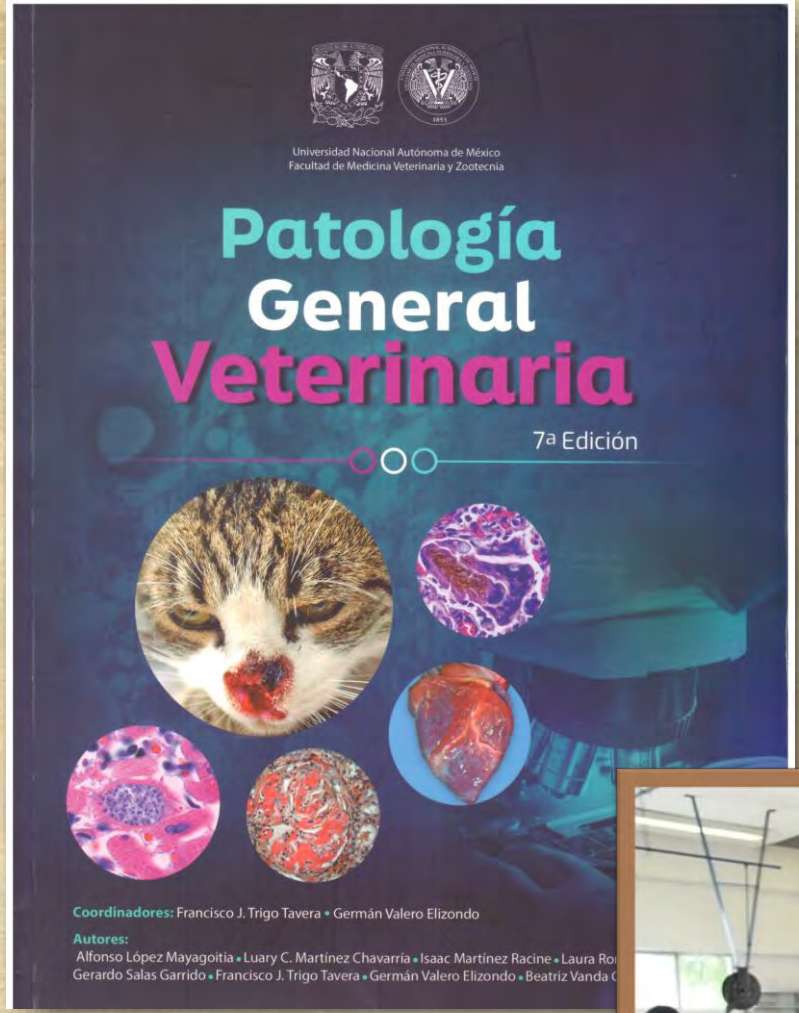
Universidad Nacional Autónoma de México
Facultad de Medicina Veterinaria y Zootecnia
Patología
General
Veterinaria
7ª Edición
Coordinadores: Francisco J. Trigo Tavera • Germán Valero Elizondo
Autores:
Alfonso López Mayagoitia • Luary C. Martínez Chavarría • Isaac Martínez Racine • Laura Ro
Gerardo Salas Garrido • Francisco J. Trigo Tavera • Germán Valero Elizondo • Beatriz Vanda

Universidad Nacional Autónoma de México
Facultad de Medicina Veterinaria y Zootecnia
Patología
Sistémica
Veterinaria
7ª Edición
Laura P. Romero Romero
Luis Enrique García Ortuño
Mireya Juárez Ramírez
Isaac Martínez Racine
Adriana Méndez Bernal
Alonso Reyes Matute
Laura P. Romero Romero
Gerardo Salas Garrido
Beatriz Vanda Cantón
Esperanza Itzel Yáñez Muñoz

Dr. Francisco J. Trigo Tavera
Académico del Departamento de Patología

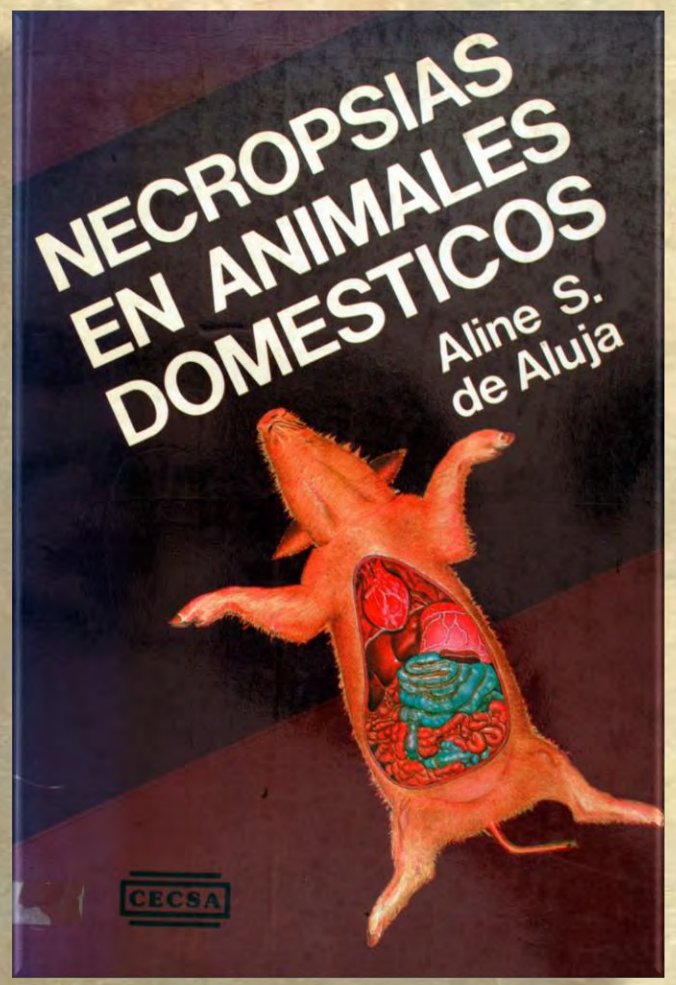
NECROPSIAS EN ANIMALES DOMESTICOS
Aline S. de Aluja
CECSA

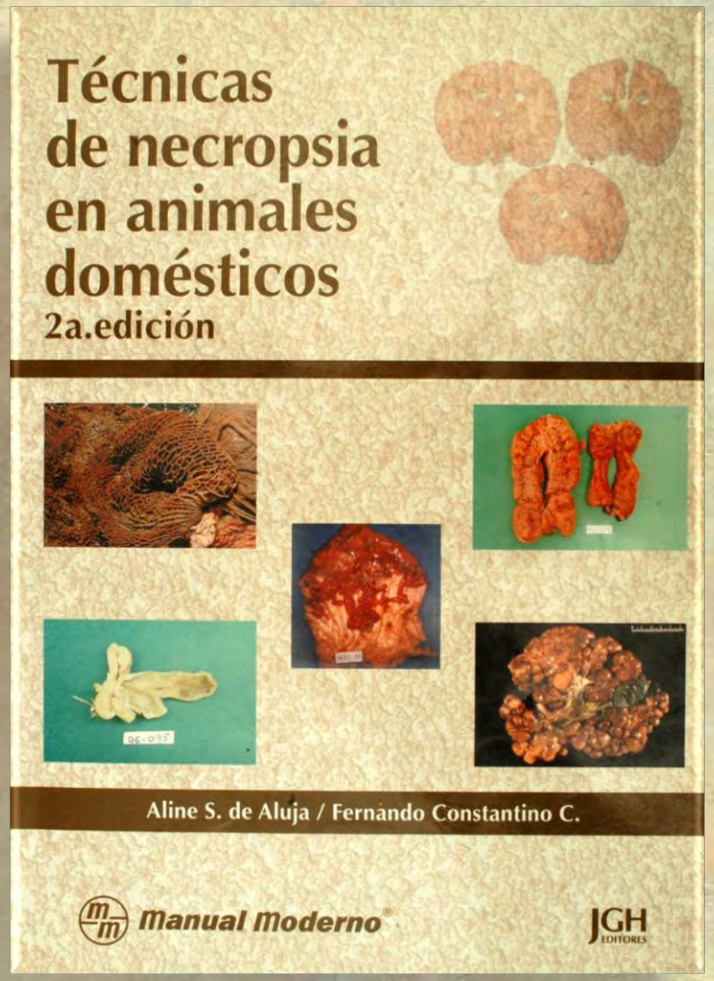
Técnicas de necropsia en animales domésticos
2a.edición
Aline S. de Aluja / Fernando Constantino C.
Manual Moderno
JGH EDITORES

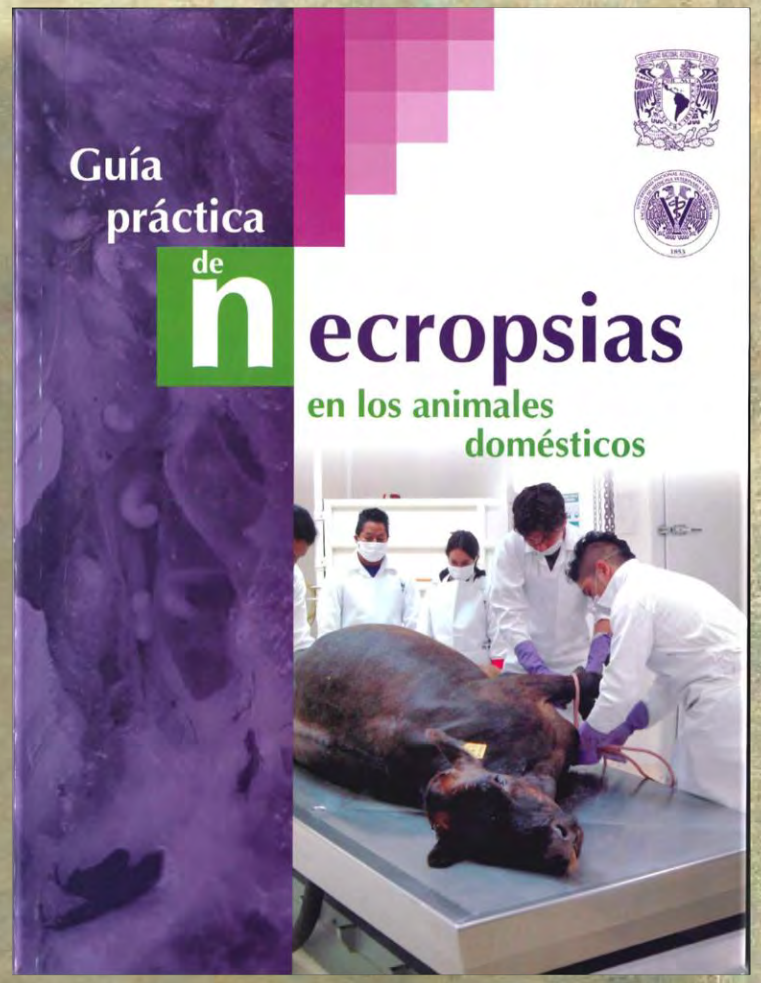
Guía práctica de necropsias en los animales domésticos

# JEFES DEL DEPARTAMENTO DE PATOLOGÏA (SIGLO XX)

| | |
|---|---|
| 1945-1971 | Manuel H. Sarvide |
| 1971-1984 | Aline Schunemann Hofer |
| 1984-1987 | Francisco Trigo Tavera |
| 1987-1988 | Leopoldo Paasch Martínez |
| 1988-1989 | Armando Mateos Poumián |
| 1989-2001 | Nuria de Buen Llado |

# BROTES DE ENFERMEDADES EN QUE PERSONAL DEL DEPARTAMENTO HA PARTICIPADO EN EL DIAGNOSTICO

- Fiebre porcina clasica
- Piroplasmosis *Babesia bovis*
- Artritis encefalitis caprina
- Polioencefalomalacia en bovinos
- Rabia en ovinos, bovinos, equinos
- Anemia infecciosa equina
- Paraqueratosis en cerdos
- Problema nutricional en truchas
- Mal de las alturas en bovinos
- Miopatía nutricional en bovinos
- Intoxicación por cobre en ovinos
- Neumonias
- Cisticercosis porcina
- *Neospora caninum* en bovinos
- _____

- Enfermedad homorrágica viral de los conejos
- Intoxicación por *Lantana cámara* en bovinos
- Intoxicacion por *Helenium integrifolium en ovinos*
- Intoxicación por micotoxinas: fumonisina, aflatoxinas, zeralanona
- Intoxicación por nitratos y nitritos
- Intoxicación por toxina botulínica

**CAPACITACION PARA DIAGNOSTICO DE ENFERMEDADES EXOTICAS y EMERGENTES**

- Peste porcina africana
- Encefalitis por virus del oeste del Nilo
- Encefalopatía espongiforme bovina
- Enfermedad de Schmallernberg

# GESTION DEL CONOCIMIENTO

# ORGANIZACIONES DE APRENDIZAJE

- Concepto aplicado en las organizaciones, que buscan transferir el conocimiento y la experiencia existente entre sus miembros, de modo que pueda ser utilizado como un recurso disponible para otros miembros en la misma organización.

- Usualmente el proceso implica técnicas para capturar, organizar, almacenar el conocimiento de los trabajadores, para transformarlo en un activo intelectual que preste beneficios y se pueda compartir.

## GESTION DEL CONOCIMIENTO
## ORGANIZACIÓN DE APRENDIZAJE

- Espacios de trabajo, oficinas, cubículos, salas de reunión, salones
- Equipos de escritorio y laboratorio, microscopios, proyectores
- Elaboración de textos y materiales de enseñanza
- Disponibilidad de libros y materiales de consulta
- Museo de Anatomopatología Manuel H. Sarvide
- Colección de fotografías, bloques, laminillas
- Reuniones técnicas, congresos, cursos cortos
- Profesores visitantes
- Clases, seminarios, conferencias
- Programas y exámenes departamentales

## GESTION DEL CONOCIMIENTO

## ORGANIZACIONES DE APRENDIZAJE

- Publicación de textos
- Participación en actividades de diagnóstico; necropsias, biopsia, citologías
- Investigaciones y publicación de artículos
- Archivos de registro de casos y resultados
- Atracción de talentos: servicio social, internado, posgrado, estancias, …
- Capacitación de capacitadores, “**EDUCANDO EDUCADORES“**

- Publicación de textos
- Participación en actividades de servicio. Necropsias, biopsia, citologías
- Investigaciones  y publicación de artículos
- Archivos de registro de casos y resultados
- Atracción de talentos: estancias, servicio social, internado, posgrado…
- Capacitación de capacitadores, **“EDUCANDO EDUCADORES“**

**DISCIPLINA** **COMPROMISO** **RESPETO** **EMPATIA**

**HONESTIDAD** **EXCELENCIA** **MISTICA DE SERVICIO**

**RESPONSABILIDAD** **PERSEVERANCIA** **SOLIDARIDAD**



# Consolidación y Vinculación de Departamento de Patología. Inicio de la SMPV

# Estudios de Licenciatura

- MVZ de la FMVZ, UNAM (1969-1973)
- Patología General: Aline Schunemann, 1971
- Patología Sistémica: Armando Antillón, 1971

1965

1972

# Estudios de Posgrado

- Diplomado en Medicina Veterinaria Tropical, Universidad de Edimburgo, Escocia (1975-1976)
- Master in Veterinary Medicine, Universidad de Glasgow, Escocia (1976-1978). Patología de neoplasias hepáticas en perro.
- PhD Washington State University, Washington, EUA (1980-1983). Interacción VRSB y *Pasteurella haemolytica* en ovinos.

# Vínculos externos a la FMVZ

- INIP: Servicio social, tesis, investigador Departamento de Fisiopatología (INIFAP), 1972-1975.
- ENEP Cuautitlán: Profesor de patología (FES Cuautitlán),1978-1979. Danilo Méndez.
- Germán Valero.

# Departamento de Patología, FMVZ, UNAM

- Inicio en abril de 1983 como profesor de tiempo completo
- Labores de docencia, investigación y diagnóstico.
- Investigación en:
    - *Pasteurella* en rumiantes
    - Artritis encefalitis caprina
    - Neumonía progresiva ovina
    - Neoplasias pulmonares
    - Casos interesantes de diagnóstico
- Ingreso al SNI en 1984 cuando fue creado con permanencia continua a la fecha como Investigador Nacional Emérito.

# Trabajo inicial con alumnos:

- Rafael Colín, 1983
- Ramón Molina, 1983
- Laura Romero, 1984
- Ana Laura Alcaraz, 1984

1985

# Profesores del Departamento

- Aline Schunemann, Jefa
- Reyna Sánchez
- Teresa Casaubón
- Alfonso López
- Armando Mateos
- Andrés de la Concha
- Nuria de Buen*

1982
PATOLOGIA

# Alumnos de Posgrado

- Julio Martínez, UAT
- Eduardo Gómez, UAEM
- Luis Jorge García, U. Colima
- Rafael Ramírez, UANL
- Martha Chávez, Salud Animal, Secretaría de Agricultura

# Jefatura del Departamento

- Mayo 1984 – Junio 1987, 65 integrantes de los cuales 20 profesionistas.
- Reorganización de Museo de Anatomopatología con alumnos del posgrado.
- Publicación de libros de texto de patología
    - Patología General Veterinaria. Francisco Trigo y Armando Mateos, FMVZ, UNAM. 1986
    - Patología Sistémica Veterinaria. Francisco Trigo, FMVZ, UNAM.1987

UNIVERSIDAD NACIONAL AUTONOMA DE MEXICO
PATOLOGIA GENERAL VETERINARIA
EDITORES
DR. FRANCISCO J. TRIGO TAVERA
DR. ARMANDO MATEOS POUMIAN
FACULTAD DE MEDICINA VETERINARIA Y ZOOTECNIA
DIVISION DEL SISTEMA DE UNIVERSIDAD ABIERTA


Universidad Nacional Autónoma de México
Facultad de Medicina Veterinaria y Zootecnia
Patología General Veterinaria
7ª Edición
Coordinadores: Francisco J. Trigo Tavera • Germán Valero Elizondo
Autores:
Alfonso López Mayagoitia • Luary C. Martínez Chavarría • Isaac Martínez Racine • Laura Romero Romero
Gerardo Salas Garrido • Francisco J. Trigo Tavera • Germán Valero Elizondo • Beatriz Vanda Cantón

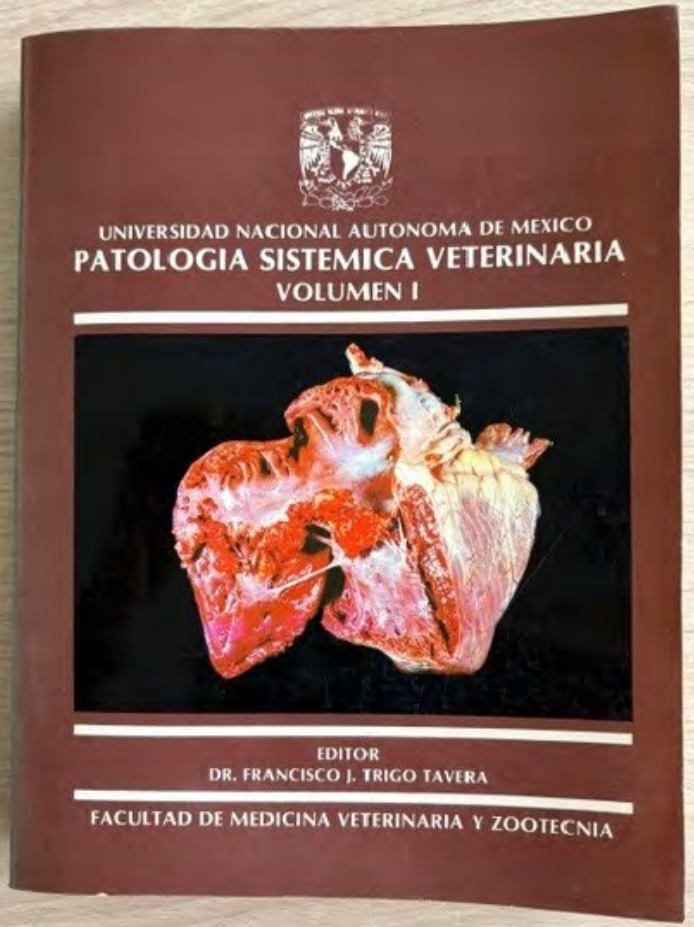
UNIVERSIDAD NACIONAL AUTONOMA DE MEXICO
PATOLOGIA SISTEMICA VETERINARIA
VOLUMEN I
EDITOR
DR. FRANCISCO J. TRIGO TAVERA
FACULTAD DE MEDICINA VETERINARIA Y ZOOTECNIA

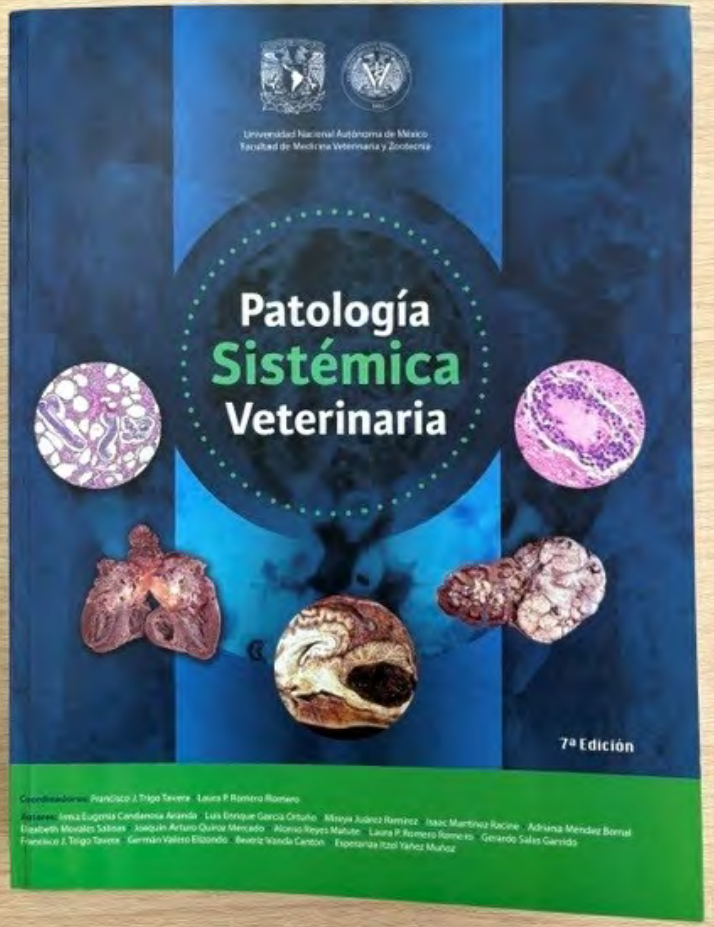
Universidad Nacional Autónoma de México
Facultad de Medicina Veterinaria y Zootecnia
Patología
Sistémica
Veterinaria
7ª Edición

# Actividad Internacional

- Consultor en patología veterinaria. IICA. Programa de salud animal.1987-1988
- Reingreso a la FMVZ UNAM, Enero 1989 a la fecha.
- Presidente APAFMVZ, 1989
- Secretario General FMVZ, 1989-1997

# Nacimiento de la SMPV, A.C.

- Existencia de masa crítica de profesores patólogos en las universidades estatales (exalumnos del posgrado), en el INIFAP y Dirección de Salud Animal en la Secretaría de Agricultura.
- Necesidad de ofrecer actualización constante en patología veterinaria, de compartir conocimientos y de vinculación internacional.

# Primer Congreso de la SMPV

- Presidente fundador de Octubre 1992-Julio 1994
- Primer Consejo Directivo:
    - Francisco Trigo. Presidente
    - Nuria de Buen. Vicepresidenta
    - Germán Valero. Secretario
    - Martha Chávez. Tesorera

1992

1992

1993

1993
II CONGRESO DE LA SOCIEDAD MEXICANA
DE PATOLOGOS VETERINARIOS A.C.
Y
IV REUNION DE EGRESADOS EN PATOLOGIA
smpv

# Revivir la historia

1963

1964

1972

1974

1979

1987

1990

1991
U.N.A.M.
U.N.A.M.
ACADEMICO
U.N.A.M.
ACADEMICO
U.N.A.

1991

1997

1997

1997

1998
SALVEMOS LA VIDA JUNTOS
SPORT'S COLLECTION
U.N.A.M.

2001

2008

2009

2009

2010

2013

2014

2016

2018

2019

2024

# Actualmente...

2026

XXXV Congreso Nacional de
Patología Veterinaria

Sociedad Mexicana de
Patólogos Veterinarios A.C.
Fundada en 1992

# *“Breve relato de la historia de los congresos de patología veterinaria”*

*Luis Jorge García Márquez*

**4 de junio 2026**

Eugenio Córdova

Emma Serrano

ACADEMIA VETERINARIA MEXICANA, A.C.

La Academia Veterinaria Mexicana, A.C.

Lamenta el sensible fallecimiento de nuestro

Distinguido Presidente, Académico Emérito y

colega de la FES Cuautitlán,

estimado amigo y colega.

**Dr. Jorge Luis Tórtora Pérez**

Descanse en Paz

Ciudad de México, 30 de enero de 2026.

**Generación**

**1987-1989**

**Maestría en Patología FMVZ-UNAM**

**Varias Generaciones 2013-2015**

**Maestría en Anatomo-Patología**

**III Reunión de Egresados en Patología Veterinaria**

y

**I Congreso de la**
**Sociedad Mexicana de Patólogos Veterinarios, A.C.**

Facultad de Medicina Veterinaria y Zootecnia, UNAM,
Ciudad Universitaria, México, D.F
del 29 al 31 de octubre de 1992.

II CONGRESO DE LA
**SOCIEDAD MEXICANA DE PATÓLOGOS VETERINARIOS, A.C.**
Y
III REUNIÓN DE EGRESADOS EN PATOLOGÍA VETERINARIA

realizado en México, D.F.
del 17 al 19 de junio de 1993

**Dr. Francisco Trigo Tavera**
**1992-1994**

**Mesa directiva de la Sociedad Mexicana de Patólogos veterinarios, A.C.**

| | |
|---|---|
| PRESIDENTE | MVZ Francisco J. Trigo Tavera MVZ |
| VICEPRESIDENTE | Nuria de Buen de Arguero MVZ |
| SECRETARIO | Martha Chávez Niño |
| TESORERO | MVZ Germán Valero Elizondo |

**Delegados Estatales de la S.X.P.V.:**

MVZ Luis Jorge García M. (Colima)
MVZ Julio Martínez Burnes (Tamaulipas)
MVZ Rafael Ramírez (Nuevo León)
MVZ Esteban Aquino (Puebla)
MVZ David Avila F. (Jalisco)
MVZ Roberto Montes de Oca (Estado de México)

MVZ. LEOPOLDO H. PAASCH MARTINEZ
Director de la Facultad de Medicina veterinaria y Zootecnia, UNAM.

DRA. NURIA DE BUEN DE ARGUERO
Jefa del Departamento de Patología de la FMVZ, UNAM

II REUNION DE EGRESADOS EN PATOLOGIA
VETERINARIA Y
1° CONGRESO DE LA SOCIEDAD
smpv

II CONGRESO DE LA SOCIEDAD MEXICANA
DE PATOLOGOS VETERINARIOS A.C.
Y
IV REUNION DE EGRESADOS EN PATOLOGIA
smpv

PATOLOGOS VETERINARIOS
MEXICANOS
1994

MEMORIAS DEL III CONGRESO DE LA
**SOCIEDAD MEXICANA DE PATÓLOGOS VETERIANRIOS, A.C.**

Y

V REUNIÓN DE EGRESADOS EN PATOLOGÍA

Realizado en México, D.F.

Del 13 al 15 de julio de 1994

IV. Congreso

de la

Sociedad Mexicana

de Patólogos

Veterinarios, A.C.

Toluca, Estado de México del 6
al 9 de Junio de 1995.

**Dra. Nuria de Buen de Argumedo**
**1994-1996**

Dra. Nuria de Buen de Argüero
*Presidente.*

Dr. Germán Valero Elizondo
*Vicepresidente.*

Dra. Ma. Teresa Casaubon H.
*Secretario.*

Dr. Roberto Montes de Oca Jiménez
*Tesorero.*

I I
ONGRES
ETERINA
VER

I I CONGRESO D
VETERINARIA
H. VERACRUZ, VER.
ACADEMIA
VETERIN

SOCIEDAD MEXICANA DE PATÓLOGOS VETERINARIOS, A.C.

smpv

Fundada en 1992

V CONGRESO NACIONAL DE PATOLOGÍA VETERINARIA

Querétaro, Qro.
4 al 8 de junio de 1996

Centro Universitario de Ciencias Biológicas y Agropecuarias

Sociedad Mexicana de Patólogos Veterinarios, A.C.

smpv

Fundada en 1992

MEMORIAS

VI Congreso Nacional de Patología Veterinaria

Guadalajara, Jalisco
4 al 7 de junio de 1997

MESA DIRECTIVA DE LA SOCIEDAD MEXICANA DE PATÓLOGOS VETERINARIOS, A.C.

Dr. Germán Valero Elizondo
Presidente

Dr. Luis Jorge García Márquez
Vicepresidente

Dr. Fernando Constantino Casas
Secretario

Dr. Rafael F. Colin Flores
Tesorero

**Dr. Germán Valero Elizondo**
**1996-1998**




VIII Congreso Nacional de la Sociedad Mexicana de Patólogos Veterinarios

## Mesa Directiva

**Dr. Luis Jorge García Márquez**
*Presidente*
**Dr. Rafael Colín Flores**
*Vicepresidente*
**Dr. David Avila Figueroa**
*Secretario*
**Dr. Fernando Constantino Casas**
*Tesorero*

**Dr. Luis Jorge García Márquez**
**1998-2000**

Memorias del IX Congreso Nacional

Sociedad Mexicana de Patólogos Veterinarios

24 al 27 de Mayo de 2000

Gómez Palacios Durango.

**MEMORIAS DEL X CONGRESO NACIONAL**

**DE LA**

**SOCIEDAD MEXICANA DE PATOLOGOS**

**VETERINARIOS, A. C.**

**PUERTO VALLARTA, JALISCO.**

**14 AL 17 DE JUNIO DE 2001.**

**MESA DIRECTIVA 2000-2002**

**MVZ, M. en C., Rafael Francisco Colín Flores**
***Presidente***

**MVZ, M. en C., David Avila Figueroa**
***Vicepresidente***

**MVZ, Dr., Gilberto Chávez Gris**
***Secretario***

**MVZ, Dra. Elizabeth Morales Salinas**
***Tesorero***

**Dr. Rafael Colin Flores**
**2000-2002**

Sociedad Mexicana de Patólogos Veterinarios, A.C.

MEDICINA VETERINARIA Y ZOOTECNIA

**Memorias del XI Congreso Nacional**

**Sociedad Mexicana de Patólogos Veterinarios**

**26 al 29 de Junio de 2002**
**Monterrey, Nuevo León, México**

## MESA DIRECTIVA 2002 – 2004

**MVZ, M en C. DAVID ÁVILA FIGUEROA**
**Presidente**

**MVZ, Dr. JULIO MARTÍNEZ BURNES**
**Vicepresidente**

**MVZ, Dra. ELIZABETH MORALES SALINAS**
**Secretario**

**MVZ, M en C. FELIPE JUÁREZ BARRANCO**
**Tesorero**

**Dr. David Ávila Figueroa**
**2002-2004**

XXII Congreso Nacional de
Patología Veterinaria
del 1 al 3 de Mayo
Secretaría
de Turismo

VETERINARIA
DEL 30 DE MAYO AL
16 de JUNIO 2012
BIENVENIDOS A LEÓN,GTO.

SOCIEDAD MEXICANA DE PATOLOGOS VETERINARIOS, A.C.

smpv

Fundada en 1892

UNIVERSIDAD AUTONOMA DE NAYARIT

# MEMORIAS

## XIII CONGRESO NACIONAL DE PATOLOGIA VETERINARIA

26, 27 y 28 de mayo de 2004

*XIV*

*Congreso Nacional de Patología Veterinaria*

*Cd. Victoria, Tam. Agosto 24-26, 2005*

UNIVERSIDAD AUTÓNOMA DE ZACATECAS

"Francisco García Salinas"

UNIDAD ACADÉMICA DE MEDICINA VETERINARIA Y ZOOTECNIA

LA SOCIEDAD MEXICANA DE PATOLOGOS VETERINARIOS A.C.

MEMORIAS DEL

# XV CONGRESO NACIONAL DE PATOLOGIA VETERINARIA

ZACATECAS, ZAC.

"Patrimonio Cultural de la Humanidad"

21, 22 y 23 de Junio de 2006.

## SOCIEDAD MEXICANA DE PATOLÓGOS VETERINARIOS A.C.

### CONSEJO DIRECTIVO 2004 – 2006

**Dr. Julio Martínez Burnes**
Presidente

**Dr. Roberto Montes de Oca Jiménez**
Vicepresidente

**Dra. Elizabeth Morales Salinas**
Secretario

**MC. Felipe Juárez Barranco**
Tesorero

**Dr. Julio Martínez Burnes**
**2004-2006**

# XVI

Congreso Nacional de Patología Veterinaria

Mazatlán, Sinaloa

mayo 30 a junio 1 de 2007

**SOCIEDAD MEXICANA DE PATÓLOGOS VETERINARIOS A.C.**

**CONSEJO DIRECTIVO 2006– 2008**

**Dr. Roberto Montes de Oca Jiménez**
Presidente

**Dra. Elizabeth Morales Salinas**
Vicepresidente

**Dra. I. Eugenia Candanosa Aranda**
Secretario

**MC. Raúl Leonel de Cervantes**
Tesorero

**Dr. Roberto Montes de Oca**
**2006-2008**

# SOCIEDAD MEXICANA DE PATÓLOGOS VETERINARIOS A.C.

CONSEJO DIRECTIVO 2008 – 2010




*Dra. Elizabeth Morales Salinas*
**Presidente**

**Dra.** *I. Eugenia Candanosa Aranda*
*Vicepresidente*

*M en C Marco A. Torres León*
*Secretario*

*M en C Raúl Leonel de Cervantes Mireles*
*Tesorero*

**Dra. Elizabeth Morales Salinas**
**2008-2010**




# CONSEJO DIRECTIVO 2010 – 2012

*Dra. I. Eugenia Candanosa Aranda*
Presidente

M en C Marco Torres León
*Vicepresidente*

*M en C Ramón Delgado González*
*Secretario*

*Dr. Ramón Molina Barrios*
*Tesorero*

**Dra. Irma Eugenia Candanosa**
**2010-2012**

## CONSEJO DIRECTIVO 2012-2014

**Dr. Felipe Juárez Barranco**
**Presidente**

**M.C. Raúl Leonel de Cervantes Mireles**
**Vicepresidente**

**M.C. Ramón Alfredo Delgado González**
**Tesorero**

**M.C. Martín López Valenzuela**
**Secretario**

**Dr. Felipe Juárez Barranco**
**2012-2014**

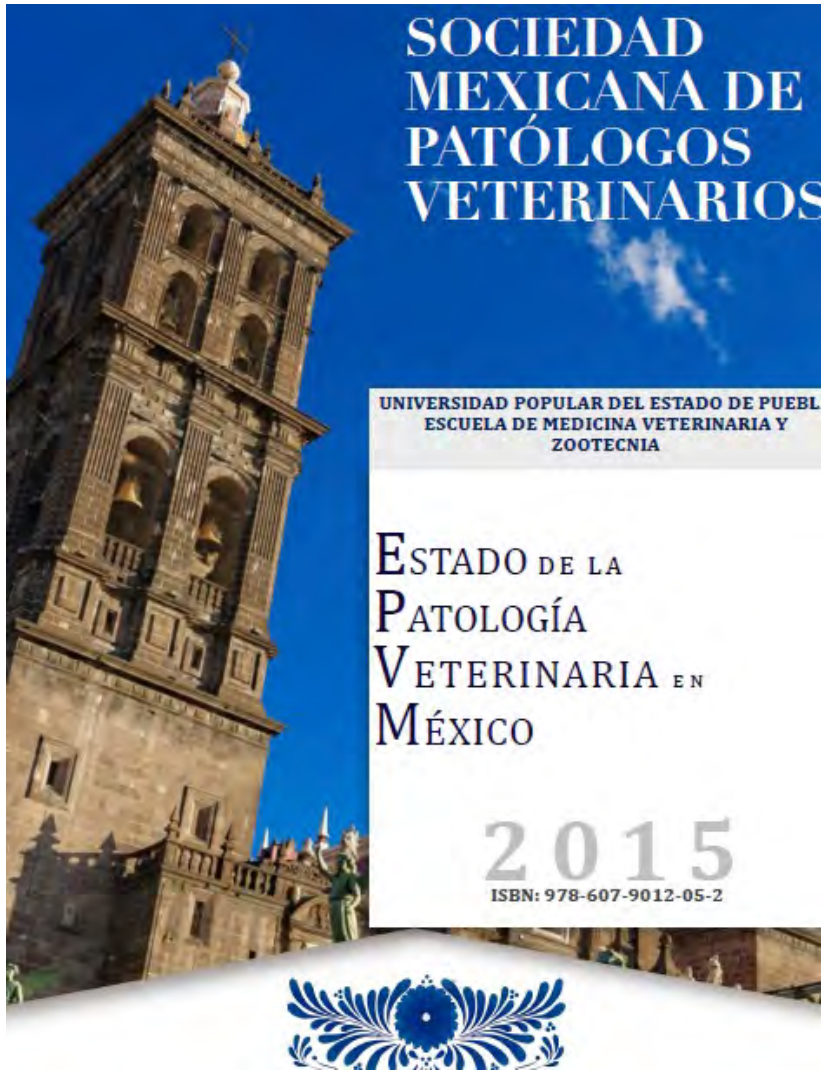


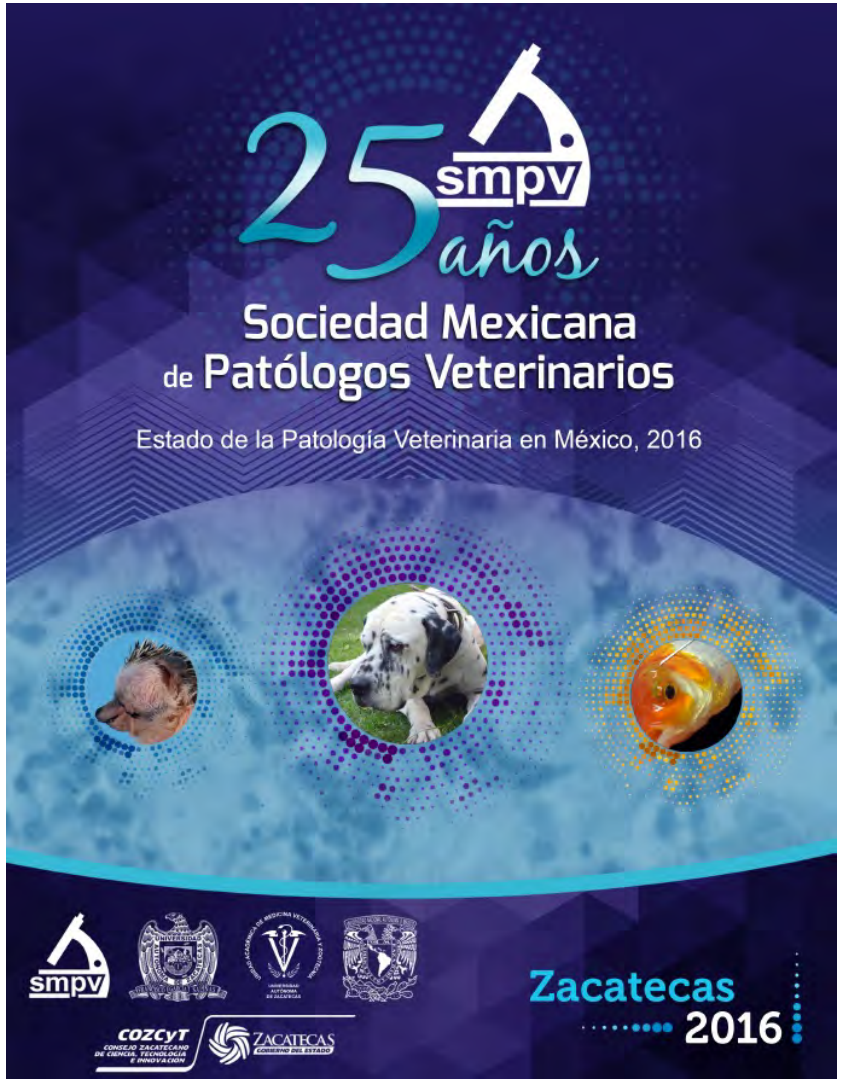


**SOCIEDAD MEXICANA DE PATÓLOGOS VETERINARIOS A.C.**
**CONSEJO DIRECTIVO 2014-2016**

MC. Raúl Leonel de Cervantes Mireles
Presidente

MC. Gerardo Salas Garrido
Vicepresidente

MA. Adriana de la Rosa Figueroa
Secretario

MC. Armado Trejo Chávez
Tesorero

**Dr. Raúl L. de Cervantes Mireles**
**2014-2016**

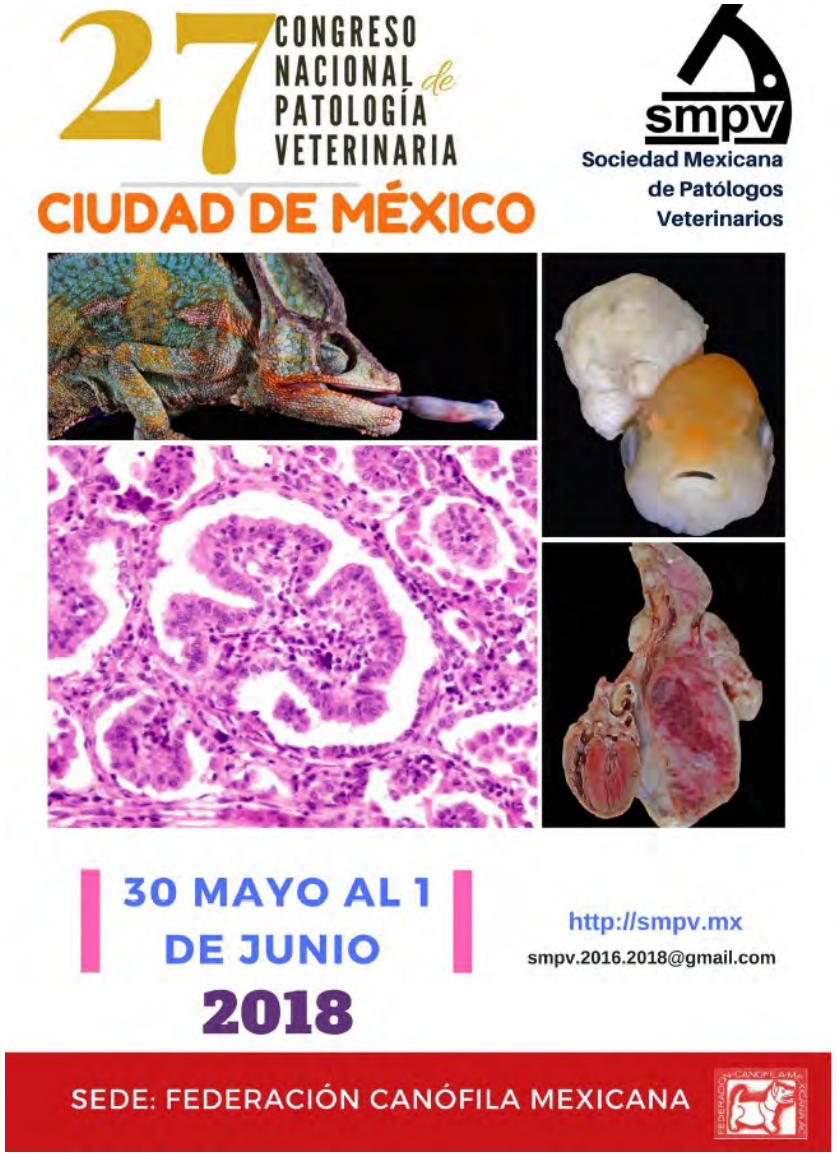


## Sociedad Mexicana de Patólogos Veterinarios

M en C. Carlos Gerardo Salas Garrido
*Presidente*

Dra. Laura Patricia Romero Romero
Vicepresidente

M en C. Miriam Damián Sandoval
Tesorera

MMVZ. Mario Adán Bedolla Alva
Secretario

**Dr. Carlos G Salas Garrido**
**2016-2018**

# TOMA DE POSESIÓN DE MESAS DIRECTIVAS

## 2019 Presencial

## 2020 Virtual

**Dra. Laura Romero Romero**
Presidente

**Dr. Rafael Ramírez Romero**
Vicepresidente

**Dr. Mario Adán Bedolla Alva**
Secretario

**Dra. Esperanza Itzel Yáñez Muñoz**
Tesorera

**Dra. Laura P Romero Romero**
**2018-2020**

## 2021 Virtual

## 2022 Virtual

*Dr. Rafael Ramírez Romero*
*Presidente*

*Dr. Mario Bedolla Alva*
*Vicepresidente*

*Dr. Ubicelio Martín Orozco*
*Secretario*

*Dra. Itzel Yáñez Muñoz*
*Tesorera*

**Dr. Rafael Ramírez Romero**
**2020-2022**

**2019 Covid-19 marzo 2020-mayo 2023**

**SMPV 2020 Congreso Virtual Querétaro**
**SMPV 2021 Congreso Virtual**
**SMPV 2022 Congreso Virtual**

Adriana Mendez Bernal
Luis Jorge García Marquez
Esperanza Itzel Yáñez Muñoz
Mario Bedolla
Rafael Ramírez
Alfonso Lopez Mayagoitia
Laura Romero Romero
Lucía Angélica García
Alejandra Quiñones
Irma Eugenia Candanosa Aran...
Jesús Iván Ortega
Isaac Martínez Racine
Ubicelio Martín Orozco
Ileana Zorhaya Martínez
CESAR MAZA SANTIAGO
Roberto Santacruz
Adriana de la Rosa
Araceli Lima Melo
Cecilia Ramírez
Alfredo Pérez Guiot
YouCam4
IPSE Congresos
Jorge Luis
Julio Martínez Burnes
Gizela Maldona...
Gizela Maldonado
Stop Video
56
Participants
Q&A
Chat
Share Screen
Raise Hand
Record

Adriana Mendez Bernal
Luis Jorge García Marquez
Esperanza Itzel Yáñez Muñoz
Mario Bedolla
Rafael Ramírez
Alfonso Lopez Mayagoitia
Laura Romero Romero
Lucía Angélica García
Alejandra Quiñones
Irma Eugenia Candanosa Aran...
Jesús Iván Ortega
Isaac Martínez Racine
Ubicelio Martín Orozco
Ileana Zorhaya Martínez
CESAR MAZA SANTIAGO
Roberto Santacruz
Adriana de la Rosa
Araceli Lima Melo
Cecilia Ramírez
Alfredo Pérez Guiot
My Audio (Alt+A). Or you can simply press and space bar to temporarily unmute.
IPSE Congresos
Jorge Luis
Julio Martínez Burnes
Oralia Medina Rodríguez
Stop Video
56
Participants
Q&A
Chat
Share Screen
Raise Hand
Record

Adriana Mendez Bernal
Luis Jorge García Marquez
Esperanza Itzel Yáñez Muñoz
Mario Bedolla
Rafael Ramírez
Alfonso Lopez Mayagoitia
Laura Romero Romero
Lucía Angélica García
Alejandra Quiñones
Irma Eugenia Candanosa Aran...
Jesús Iván Ortega
Isaac Martínez Racine
Ubicelio Martín Orozco
Ileana Zorhaya Martínez
CESAR MAZA SANTIAGO
1/2
Roberto Santacruz
Adriana de la Rosa
Araceli Lima Melo
Cecilia Ramírez
Alfredo Pérez Guiot
My Audio (Alt+A). Or you can simply press and space bar to temporarily unmute.
IPSE Congresos
Jorge Luis
Julio Martínez Burnes
Oralia Medina Rodríguez
57
Leave

## 2023 Presencial




## 2024 Presencial

***Dr. Mario Adan Bedolla Alva***
*Presidente*

***Dra. Esperanza Itzel Yáñez Muñoz***
*Vicepresidente*

***Dr. Ubicelio Martín Orozco***
*Secretario*

***Dra. Ileana Zorhaya Martínez Ramos***
*Tesorera*

**MMVZ Mario Adán Bedolla Alva**
**2022-2024**

Congreso SMPV 2023
COLIMA

**Congreso SMPV 2024**
**MONTERREY**



**Dra. Esperanza Itzel Yáñez Muñoz**
**2024-2026**

***MC Itzel Yánez Muñoz***
*Presidente*

***Dra. Ileana Martínez R.***
*Vicepresidente*

***MC Ignacio Rangel R.***
*Secretario*

***MC Adriana Méndez B.***
*Tesorera*

**XXXIV Congreso Nacional de Patología Veterinaria, SMPV-Universidad de Guanajuato 2025**

# XXXVI Congreso smpv

# XXXVII Congreso smpv

**Dra. Ileana Zorhaya Martínez Ramos**
**2026-2028**

XXV CONGRESO NACIONAL DE PATOLOGÍA VETERINARIA





XXV CONGRESO NACIONAL DE PATOLOGÍA VETERINARIA
DEL 24 AL 27 DE MAYO 2016

LA SOTOLERIA

BIENVENI
VI CON SO NACIONAL DE
ETERINARIA
AL 4 AL 7 DE

Todos mienten,
excepto
la necropsia

XXIV
Bienven

ENERCO

Facultad de Medicina
Veterinaria y Zootecnia
Dr. Norberto Treviño Zapata



UAT
Facultad de Medic
Veterinaria y Zootecnia
Dr. Nor
Treviño Z

SOTOLERIA

# JUBILADOS