2019

XXVIII

CONGRESO NACIONAL DE PATOLOGÍA VETERINARIA

29 al 31 de mayo, 2019

smpv

EXPO CHIHUAHUA

MESA DIRECTIVA

Dra. Laura Romero Romero
Presidente

Dr. Rafael Ramírez Romero
Vicepresidente

Dr. Mario Adán Bedolla Alva
Secretario

Dra. Esperanza Itzel Yáñez Muñoz
Tesorera

COMITÉ CIENTÍFICO

2019

COMITÉ CASOS

Adriana Méndez Bernal
Alonso Reyes Matute
Araceli Lima Melo
E. Itzel Yáñez Muñoz
Elizabeth Morales Salinas
Esperanza Nohemí Vázquez Mota
Gerardo Salas Garrido
Ignacio C. Rangel Rodríguez
Luis Jorge García Márquez
Marco Torres León
Mario Adán Bedolla Alva
Mireya Juárez Ramírez
Miriam Damián Sandoval
Osvaldo López Díaz

COMITÉ INVESTIGACIÓN

Julio Martínez Burnes
Luis Enrique García Ortuño
Beatriz Vanda Cantón
Raúl Fajardo Muñoz
Laura Romero Romero
Felipe Juárez Barranco
Eugenia Candanosa Aranda
Ramón Molina Barrios
Rafael Ramírez Romero

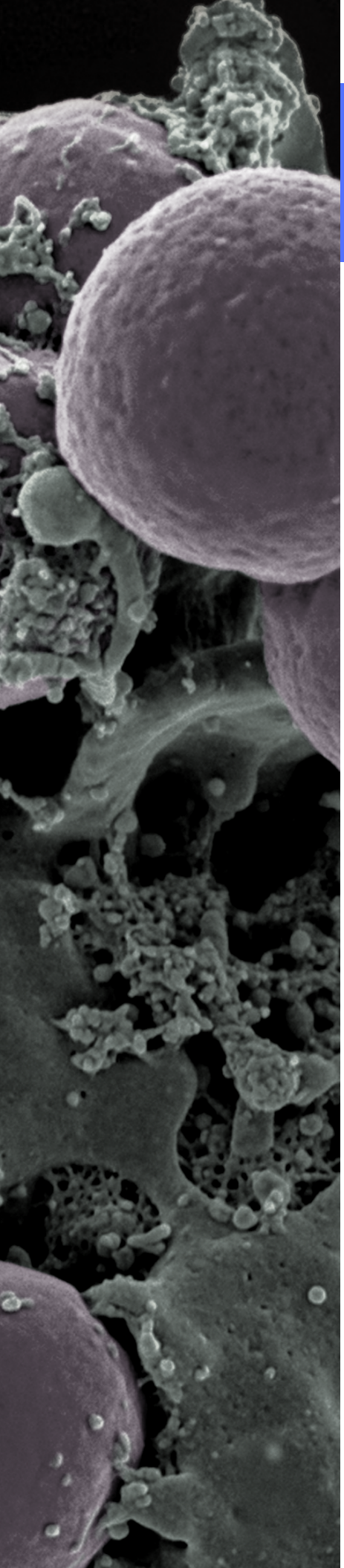

COMITÉS Y JURADOS

2019

COMITÉ INGRESO A LA SMPV

Elizabeth Morales Salinas
Esperanza Itzel Yáñez Muñoz
Felipe Juárez Barranco
Irma Eugenia Candanosa Aranda
Laura Romero Romero
Luis Jorge García Márquez
Mario Adán Bedolla Alva
Rafael Ramírez Romero

JURADO: MEJOR CARTEL

Alejandro Enríquez Vázquez
Miriam Damián Sandoval
Mirna Ríos Ovando
Ramón Delgado González
Ramón Molina Barrios
Valente Velázquez Ordoñez

JURADO: MEJOR TRABAJO DE INVESTIGACIÓN "MANUEL H. SARVIDE"

Elizabeth Morales Salinas
Gerardo Salas Garrido
Rafael Ramírez Romero
Ubicelio Martín Orozco

JURADO: MEJOR SEMINARIO DE CASOS

Gerardo Salas Garrido
Isaac Martínez Racine
Luis Jorge García Márquez

AGRADECIMIENTOS

2019

COMITÉ ORGANIZADOR EN CHIHUAHUA

DR. RENÉ ALEJANDRO CASTRO ARELLANO
DR. UBICELIO MARTIN OROZCO

DISEÑO Y EDICIÓN
EMMA LUCÍA SERRANO SÁNCHEZ



TRABAJOS DE INVESTIGACIÓN

ANÁLISIS E IMPORTANCIA DE LAS ENFERMEDADES EXÓTICAS DIAGNOSTICADAS EN EL DEPARTAMENTO DE PATOLOGÍA DE LA UNIVERSIDAD DE PRETORIA, SUDÁFRICA, DURANTE EL PERIODO DEL 3 DE ENERO AL 8 DE JUNIO DEL 2018

Pérez GA*[1], Salas GCG[1], Mitchel E[2], Clift S[2].

[1]Departamento de Patología, Facultad de Medicina Veterinaria y Zootecnia. Universidad Nacional Autónoma de México.
2Facultad de Ciencias Veterinarias. Universidad de Pretoria, Onderstepoort, Sudáfrica.
*Correspondencia: mvzaperezguiot@gmail.com

RESUMEN

Las enfermedades exóticas son consideradas una amenaza para el país cuando afectan significativamente la salud pública y la producción animal, y cuando existe un costo apreciable asociado con los esfuerzos de control y erradicación de la enfermedad. Se encuentran en el Grupo 1 del "*Acuerdo mediante el cual se dan a conocer en los Estados Unidos Mexicanos las enfermedades y plagas exóticas y endémicas de notificación obligatoria de los animales terrestres y acuáticos*". Se realizó una estancia de 6 meses en la sección de patología de la Facultad de Ciencias Veterinarias de la Universidad de Pretoria, Sudáfrica. Las enfermedades exóticas que se presentaron durante dicho periodo fueron 6: Corazón acuoso (15.5%), Lengua azul (3.6%), Fiebre del Valle del Rift (FVR) (3.6%), Fiebre Catarral Maligna (1.2%), Theileriosis (3.6%) y Enfermedad del sudor (1.2%). Aunque dichas enfermedades no se encuentran en México, la constante movilización de personas y animales, exportaciones e importaciones a través del comercio sugieren la vigilancia epidemiológica permanente. El patólogo es uno de los principales colaboradores en los procedimientos que llevan a la detección oportuna de dichas enfermedades, pues del él depende la correcta identificación de las lesiones, la emisión de diagnósticos presuntivos y la selección de técnicas complementarias necesarias para integrar el diagnóstico definitivo.

Palabras clave: Enfermedades exóticas, Sudáfrica, Pretoria, Onderstepoort.

SUMMARY

Exotic diseases are considered a threat to the country when they significantly affect public health and animal production, and when there is an appreciable cost associated with efforts to control and eradicate the disease. They are found in Group 1 of the "Agreement by which diseases and exotic and endemic pests of compulsory notification of terrestrial and aquatic animals are made known in Mexico". A 6-month externship was performed in the pathology section of the Faculty of Veterinary Sciences of the University of Pretoria, South Africa. The exotic diseases that occurred during this period were 6: Heart Water (15.5%), Bluetongue (3.6%), Rift Valley Fever (3.6%), Malignant Catarrhal Fever (1.2%), Theileriosis (3.6%) and Sweating Sickness (1.2%). Although these diseases are not found in Mexico, the constant mobilization of people and animals, exports and imports through trade suggest permanent epidemiological surveillance. The pathologist is one of the main collaborators in the procedures that lead to the timely detection of these diseases since it depends on the correct identification of the lesions, the issuance of presumptive diagnoses and the selection of complementary techniques necessary to integrate the definitive diagnosis.
Keywords: Exotic diseases, South Africa, Pretoria, Onderstepoort.

INTRODUCCIÓN

Las instancias oficiales de la salud animal definen a una enfermedad exótica de los animales (EEA) como una enfermedad importante transmisible del ganado o las aves que se considera inexistente en el país, la cual tiene un impacto económico o sanitario potencialmente significativo.[1,2] Las EEA se encuentran en el Grupo 1 del "*Acuerdo mediante el cual se dan a conocer en los Estados Unidos Mexicanos las enfermedades y plagas exóticas y endémicas de notificación obligatoria de los animales terrestres y acuáticos*", publicado en el Diario Oficial de la Federación el 29 de noviembre de 2018.[3] En Sudáfrica, según el Departamento de Agricultura, Silvicultura y Pesca las EEA son consideradas como "controladas" y "notificables".[4] A continuación, se describen las enfermedades EEA que fueron observadas durante la estancia:

Corazón acuoso: Enfermedad infecciosa aguda, no contagiosa que afecta a bovinos, borregos, cabras y antílopes, transmitida por garrapatas del género *Amblyomma* causada por *Ehrlichia ruminantium* (conocida anteriormente como *Cowdria ruminantium)*, parásito intracelular obligado.[1]

Las lesiones macroscópicas en rumiantes domésticos son: hidropericardio, hidrotórax, edema pulmonar, congestión intestinal, edema mediastinal y de linfonodos bronquiales, petequias, congestión meníngea y esplenomegalia.[1.5.6] La confirmación de la enfermedad requiere la presencia de las colonias de Ehrlichia en células endoteliales; la citología de cerebro resulta útil para el diagnóstico de esta enfermedad ya que las mórulas intracitoplasmáticas pueden ser observadas en 100x.[5,7] El diagnóstico se puede realizar mediante PCR de tejidos

obtenidos en la necropsia o en la sangre de animales vivos; la presencia de colonias en la citología de cerebro, Inmunohistoquímica, aislamiento, ELISA, entre otros.[1,5,6,7]

Lengua azul: Enfermedad no contagiosa, transmitida por mosquitos del género *Culicoides,* causada por un *Orbivirus* de la familia *Reoviridae*.[1, 8] Se reconocen 24 serotipos, afecta a rumiantes domésticos y salvajes, antílopes africanos y camellos, además de que los ovinos son altamente susceptibles.[1,8,9]

Las lesiones macroscópicas en borregos incluyen: edema facial, hemorragia en la túnica media de la base de la arteria pulmonar, necrosis y hemorragia del rumen, edema, hemorragias o úlceras en la piel, mucosa oral, nasal y/o compartimentos gástricos, miocarditis, laminitis y coronitis.[1,8] Las lesiones microscópicas más frecuentes son: degeneración del endotelio, vasculitis, trombosis en vasos de pequeño calibre, degeneración y/o necrosis del epitelio de mucosas.[1,8] El diagnóstico se basa en los signos clínicos, aislamiento viral, serología, ELISA, PCR e IHQ, entre otros.[1,8,9]

Fiebre del Valle del Rift (FVR): Enfermedad zoonótica, aguda, transmitida por mosquitos del género *Aedes y Anopheles,* entre otros*;* es causada por un *Phlebovirus* de la Familia *Bunyaviridae*.[1]Los animales jóvenes son altamente susceptibles y presentan muy alta mortalidad. Los borregos y los bovinos son las especies primarias afectadas y los principales amplificadores del virus. [10,11]

En fetos abortados y corderos recién nacidos, el hígado presenta hepatomegalia y necrosis.[1,10,11] Las lesiones microscópicas son la necrosis masiva y los cuerpos de inclusión eosinofílicos intranucleares (fusiformes, redondos u ovales) en hepatocitos.[12] La FVR se puede diagnosticar por aislamiento viral de la sangre de animales febriles o de tejidos de animales muertos y fetos abortados; IHQ, PCR, ELISA, entre otras[10,11]

Fiebre Catarral Maligna (FCM): Enfermedad viral causada por un *Macavirus* de la familia *Herpesviridae* que afecta a ungulados de dedos pares.[13] Puede encontrarse en todo el mundo. El subgrupo de virus de FCM, contiene al menos 10 miembros, 6 de los cuales se sabe que causan enfermedad, los dos más importantes son el: AIHV-1 (*Herpesvirus Alcelaphine 1*) y el OvHV-2 (*Herpesvirus ovino 2*).[1,14,15]

Las lesiones macroscópicas principales son: opacidad corneal, erosiones en mucosa del tracto gastrointestinal, descarga nasal, dermatitis ulcerativa y necrótica, nefritis intersticial y linfadenopatía.[14,15] Las lesiones microscópicas son: necrosis vascular y perivasculitis y vasculitis linfocítica e infiltrado linfoblástico, edema corneal, infartos renales y nefritis intersticial, proliferación linfocítica en órganos linfoides, entre otras.[16] El diagnóstico se realiza mediante aislamiento viral,

fijación del complemento, ELISA y/o PCR.[1,14,15]

Theileriosis: Enfermedad debida a protozoarios intracelulares del género: *Theileria* spp. y transmitida por garrapatas del género *Rhipicephalus y Hyalomma.* Los dos géneros más importantes en vacas y búfalos son *T.parva* que causa la fiebre de la costa del este y *T. annulata* causante de la theileriosis tropical. [1,17]

Las lesiones macroscópicas incluyen: hemorragias en las superficies serosas, linfadenomegalia con edema y hemorragias, esplenomegalia, hepatomegalia con necrosis, infartos en cerebro y congestión, edema pulmonar y congestión. Las lesiones microscópicas principales son: hiperplasia linfoide con linfoblastos que contienen esquizontes intracitoplasmáticos (cuerpos azules de Koch), infiltrado linfocítico en hígado y riñones, edema pulmonar severo.[19] El diagnóstico se puede realizar con sangre periférica o impresiones de linfonodos teñidos con Giemsa o Diff-Quik que muestran los macroesquizontes, ELISA, fijación de complemento y/o PCR.[18]

Enfermedad del sudor: Toxicosis asociada con una toxina epiteliotrópica producida por hembras de la garrapata *Hyalomma truncatum.* Afecta principalmente a bovinos jóvenes y adultos; se han infectado experimentalmente borregos, cerdos, cabras y perros.

Las lesiones que brindan el diagnóstico son: eczema, estomatitis difteroide, faringitis, larinigitis, esofagitis, vaginitis o postitis y neutropenia severa. Para el diagnóstico, es esencial la identificación del vector y lesiones en piel y mucosas.[20]

OBJETIVO

Describir las EEA observadas durante mi estancia en el Departamento de Patología de la Universidad de Pretoria, Sudáfrica durante el periodo del 3 de enero al 8 de junio del 2018, señalar su importancia sanitaria y económica tanto en México como en Sudáfrica y las medidas aplicables para su control y erradicación.

MATERIAL Y MÉTODOS

Se realizó una estancia durante el periodo del 3 de enero al 8 de junio del 2018 en la sección de Patología del departamento de ciencias paraclínicas de la Universidad de Pretoria, Sudáfrica. Se hicieron 200 necropsias de diferentes especies animales; cada necropsia remitida al departamento fue evaluada macroscópica e histológicamente, se realizó frotis de sangre periférica, evaluación citológica del tejido nervioso y en caso de ser necesario se remitían muestras para cultivo bacteriológico, pruebas moleculares como PCR, inmunohistoquímica, entre otras.

Las enfermedades exóticas fueron seleccionadas con base en el: "*Acuerdo mediante el cual se dan a conocer en los Estados Unidos Mexicanos las enfermedades y plagas exóticas y endémicas de notificación obligatoria de los animales terrestres y acuáticos*" y tomando en cuenta las lesiones macroscópicas y microscópicas, así

como pruebas confirmatorias descritas y avaladas por la OIE en sus manuales.

RESULTADOS

De las 200 necropsias realizadas, el 42% (84 casos) correspondieron a enfermedades infecciosas, mientras que el 40% (79 casos) fueron no infecciosas, el 19% (37 casos) no tuvieron una causa específica o fue poco concluyente. En las enfermedades no infecciosas, se incluyen; anomalías congénitas, degenerativas, nutricionales, neoplásicas, traumáticas u otras causas. Las EEA que se presentaron durante dicho periodo fueron 6: 13 casos de Corazón acuoso (15.5%), 3 casos de Lengua azul (3.6%), 3 casos de FVR (3.6%), 1 caso de FCM asociado con *Herpesvirus Alcelaphine 1* (1.2%), 3 de casos Teileriosis (3.6%) y 1 caso de Enfermedad del sudor (1.2%). El resumen de las lesiones observadas en las enfermedades exóticas antes descritas se resume en las Figuras 1 a 6. Los casos de Corazón acuoso, Lengua azul y FVR fueron confirmados con inmunohistoquímica, los casos de Telieriosis y FCM fueron confirmados por medio de PCR y la Enfermedad del sudor se evaluó de acuerdo con los hallazgos macroscópicos.

DISCUSIÓN

Las EEA causan impacto en el suministro de alimentos, los negocios, el comercio y la salud pública. Algunos ejemplos de esto en México fueron, el segundo brote de Fiebre Aftosa durante el periodo de 1946 a 1954, el cual generó la matanza de 2 millones de animales y un costo de campaña de aproximadamente 250 millones de dólares; otro ejemplo es el control y erradicación del Gusano Barrenador durante el periodo de 1973 a 1992 en México, el cual fue de aproximadamente 413 millones de dólares, con pérdidas de más de 200 millones de toneladas de productos y subproductos de origen animal.[2,21,22] El primer brote de FVR en Sudáfrica durante el año 2010, generó pérdidas de aproximadamente 16 millones de dólares, es por esto que el reconocimiento de las EEA es importante y no sólo depende de la intervención de las instancias y personas encargadas de la vigilancia, sino del conocimiento por parte del MVZ de las normas, acuerdos y procedimientos a seguir cuando se sospecha de alguna enfermedad exótica.[22,23] Gracias a esto en México se han logrado erradicar numerosas enfermedades de alto impacto económico, tales como: Fiebre aftosa, gusano barrenador, encefalitis equina venezolana, enfermedad hemorrágica de los conejos, fiebre porcina clásica, Newcastle velogénica y Aujeszky.[22]

Las barreras sanitarias con las que contamos en México son: Inspección en puertos, aeropuertos y fronteras, el Sistema de Vigilancia Epidemiológica (SIVE) y el Dispositivo Nacional de Emergencia de Sanidad Animal (DINESA), los cuales tienen como objetivo principal el monitorear el comportamiento de las enfermedades y plagas de los animales, para la aplicación

de medidas preventivas, de control y erradicación. Las medidas de control y erradicación, con las que cuenta el país son: diagnóstico de situación y regionalización, inactivación de focos, vigilancia epidemiológica y control de la movilización.[22,24]

Las enfermedades consideradas Exoticas en México, son clasificadas como “Controladas” y “Notificables” en Sudáfrica. Las enfermedades controladas son aquellas que no se encuentran en el país y cumplen por lo menos 3 de los siguientes 5 criterios: riesgo de zoonosis, rápida diseminación, necesidad de un control colectivo y amenaza para la industria y para el comercio; asimismo son aquellas que necesitan intervención gubernamental a diferencia de las enfermedades notificables, en las que sólo interviene el Departamento de Agricultura, Silvicultura y Pesca. De las EEA observadas durante dicha estancia: Theileriosis es una enfermedad considerada como controlada; FCM, Lengua azul y FVR son enfermedades notificables; Corazón acuoso y Enfermedad del sudor, no están clasificadas ya que son enfermedades endémicas de dicho país.[4]

Aunque dichas enfermedades no se encuentran en México, la constante movilización de personas, exportaciones e importaciones a través del comercio, así como la constante evolución de los agentes patógenos representan un riesgo y sugieren la vigilancia epidemiológica permanente; por lo que su reconocimiento no sólo depende de la intervención de las instancias y personas encargadas de la vigilancia, sino del conocimiento por parte del MVZ de las normas, acuerdos y procedimientos a seguir cuando se sospecha de alguna enfermedad exótica.[2,4,22]

El patólogo es uno de los principales colaboradores en los procedimientos que llevan a la detección oportuna de dichas enfermedades, pues de él depende la correcta identificación de las lesiones, la emisión de diagnósticos presuntivos y la selección de técnicas complementarias necesarias para integrar el diagnóstico definitivo. Para todas las enfermedades consideradas como exóticas para México y diagnosticadas durante la estancia, fue necesario realizar pruebas complementarias, ya que los hallazgos macroscópicos no fueron suficientes para ofrecer un diagnóstico concluyente. En estos casos el papel de las pruebas complementarias fue determinante, para su integración y la correcta toma de decisiones.[2,25]

CONCLUSIÓN

Las enfermedades exóticas amenazan la salud pública y la economía de los países por lo que además de las herramientas para el control, la identificación y el diagnóstico oportuno son de suma importancia. El patólogo es uno de los principales colaboradores en los procedimientos que llevan a la detección oportuna de dichas enfermedades.

REFERENCIAS BIBLIOGRÁFICAS

1. Enfermedades exóticas de los animales. Asociación de salud animal de los Estados Unidos.1998. En línea. [citado 9 Julio 2018. Disponible en: http://www.fmvz.unam.mx/fmvz/principal/archivos/Exoticas.pdf].
2. Council for Agricultural Science and Technology. El Riesgo Global de las Enfermedades Animales Infecciosas. Nueva York: CAST, febrero 2005.
3. SAGARPA. Acuerdo mediante el cual se dan a conocer en los Estados Unidos Mexicanos las enfermedades y plagas exóticas y endémicas de notificación obligatoria de los animales terrestres y acuáticos. México (CDMX): SAGARPA, 2018. [citado 5 febrero 2019. Disponible en: https://dof.gob.mx/nota_detalle.php?codigo=5545304&fecha=29/11/2018]
4. Controlled and notifiable animal diseases. Department: Agriculture, Forestry and Fisheries, Republic of South Africa. En línea. [citado 29 Junio 2018. Disponible en: www.nda.agric.za/.../CONTROLLED%20AND%20NOTIFIABLE…]
5. The center for food security and public health. Heartwater. 2015. En línea. [citado 9 Julio 2018. Disponible en: http://www.cfsph.iastate.edu/DiseaseInfo/disease.php?name=heartwater&lang=es.]
6. OIE.Heartwater-Cowdriosis. En línea. [citado 9 Julio 2018. Disponible en: www.oie.int/fileadmin/.in./HEARTWATER_FINAL.pd.]
7. Prozesky L. Diagnosis of Heartwater at post-mortem in ruminants and the confirmation of *Cowdria ruminantium* in mice. Onderstepoort Journal. 1987 May; 54: p. 301-303.
8. OIE. Bluetongue. En línea. [citado 9 Julio 2018. Disponible en: http://www.oie.int/fileadmin/Home/eng/Animal_Health_in_the_World/docs/pdf/Disease_cards/BLUETONGUE.pdf.]
9. OIE. Lengua azul en el norte de Europa. En línea. [citado 12 Julio 2018. Disponible en: https://www.oie.int/doc/ged/D11508.PDF.]
10. The center for food security and public health. Fiebre del Valle de Rift. 2007. En línea. [citado 12 Julio 2018. Disponible en: http://www.cfsph.iastate.edu/Infection_Control/FADs/S_RVF_Response_package.pdf.]
11. OIE. Rift Valley Fever. En línea. [citado 12 July 2018. Disponible en: http://www.cfsph.iastate.edu/Infection_Control/FADs/S_RVF_Response_package.pdf.]
12. Uzal FA, Plattner BL, Hostetter JM. In: Maxie MG, ed. Jubb, Kennedy, and Palmer's Pathology of Domestic Animals. Vol 2. 6th ed. Philadelphia, PA: Elsevier; 2016:312-313.
13. OIE. Fiebre catarral maligna. Manual sobre animales terrestres. 2008. En línea. [citado 18 Julio 2018. Disponible en: http://wahis2-devt.oie.int/fileadmin/Home/esp/Health_standards/tahm/2.04.15.%20Fiebre%20catarral%20maligna.pdf.]
14. The center for food security and public health. Fiebre catarral maligna.2008. En línea. [citado 12 Julio 2018. Disponible en: www.cfsph.iastate.edu/Factsheets/es/fiebre_catarral_maligna.pd.]

15. OIE. Fiebre catarral maligna. En línea. [citado 18 Julio 2018 . Disponible en: http://www.oie.int/fileadmin/Home/eng/Animal_Health_in_the_World/docs/pdf/Disease_cards/MALIGNANT_CATHARRAL_FEVER.pdf.]
16. Uzal FA, Plattner BL, Hostetter JM.: Alimentary System. In: Maxie MG, ed. Jubb, Kennedy, and Palmer's Pathology of Domestic Animals, Vol 2. 6th ed. St. Louis, MO: Elsevier Limited; 2016:31-133.
17. The center for food security and public health. Theileriosis .2009. En línea. [citado 12 Julio 2018. Disponible en: www.cfsph.iastate.edu/Factsheets/es/fiebre_del_valle_de_rift.pdf.]
18. OIE. Theileriosis.En línea. [citado 12 Julio 2018. Disponible en: www.oie.int/fileadmin/Home/eng/.../THEILERIOSIS.pdf.]
19. Boes KM, Durham AC. Bone marrow, blood cells, and the lymphoid/lymphatic system. In: Zachary JF, ed. Pathologic Basis of Veterinary Disease. 6th ed. St. Louis, MO: Mosby, Inc.; 2016:748-749.
20. MSD veterinaty manual sweating sickness. En línea. [citado 10 Julio 2018. Disponible en: https://msdvetmanual.com/generalized-conditions/sweating-sickness/overview-of-sweating-sickness.]
21. Sánchez JMC, Díaz AMR, Camacho BLV. Una historia de vacunos y vacunas. Retrospectiva de la epizootia de Fiebre Aftosa en México a 65 años de distancia. *Rev Electron Vet*. 2011;12(5 B):1-14.
22. SENASICA. Seminario-Taller para Legisladores Especies exóticas invasoras y sus impactos en ecosistemas y biodiversidad. [citado 12 Julio 2018. Disponible en: https://biodiversidad.gob.mx/especies/Invasoras/gef/pdf/1.3.1-seminario-presentacion-12.pdf].
23. Mdlulwa Z, Klein KK, Africa S. Socio-Economic impacts of Lumpy Skin Disease and Rift Valley Fever on the South African Economy. 2015;(March):1-55.
24. SENASICA. Sistema Nacional de Vigilancia Epidemiológica. [Disponible en: https://www.gob.mx/senasica/acciones-y-programas/sistema-nacional-de-vigilancia-epidemiologica-sive.]
25. O'Toole D. Monitoring and investigating natural disease by veterinary pathologists in diagnostic laboratories. *Vet Pathol*. 2010;47(1):40-44.

FIGURAS

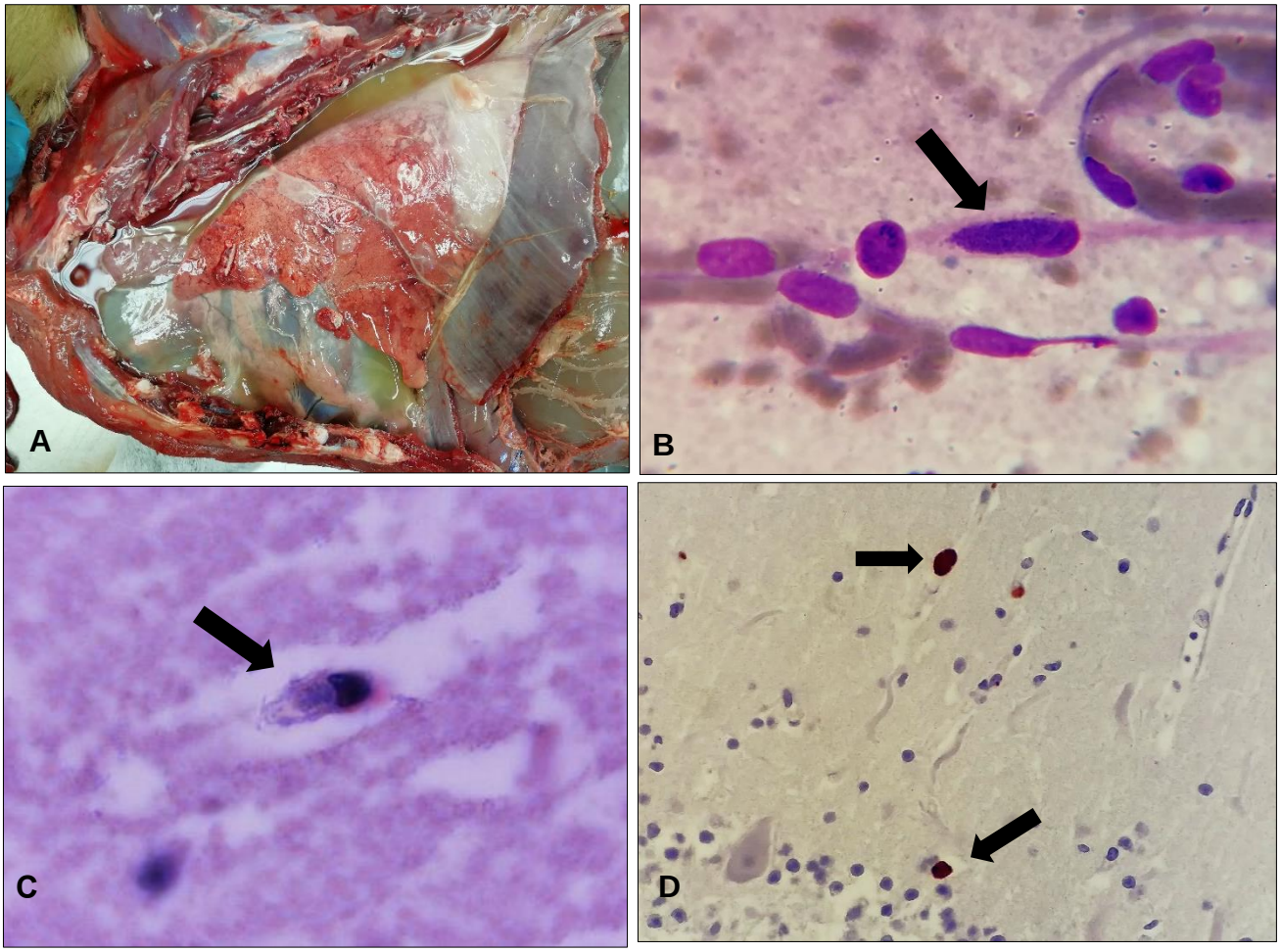

Figura 1. A) Hidrotórax en un Springbok, asociado con *Ehrlichia ruminantium.* **B)** Citología de cerebro donde se observa una colonia de *E. ruminanitum* en el citoplasma de una célula endotelial (flecha). Diff-Quik (100x). **C)** Sección histológica de cerebro donde se observan una colonia de *E. ruminantium* (flecha). HE (100x). **D)** Sección histológica de cerebro donde se señala inmunopositividad para *E. ruminantium* en el citoplasma de células endoteliales (flechas). Técnica de IHQ (DAB). (40X).

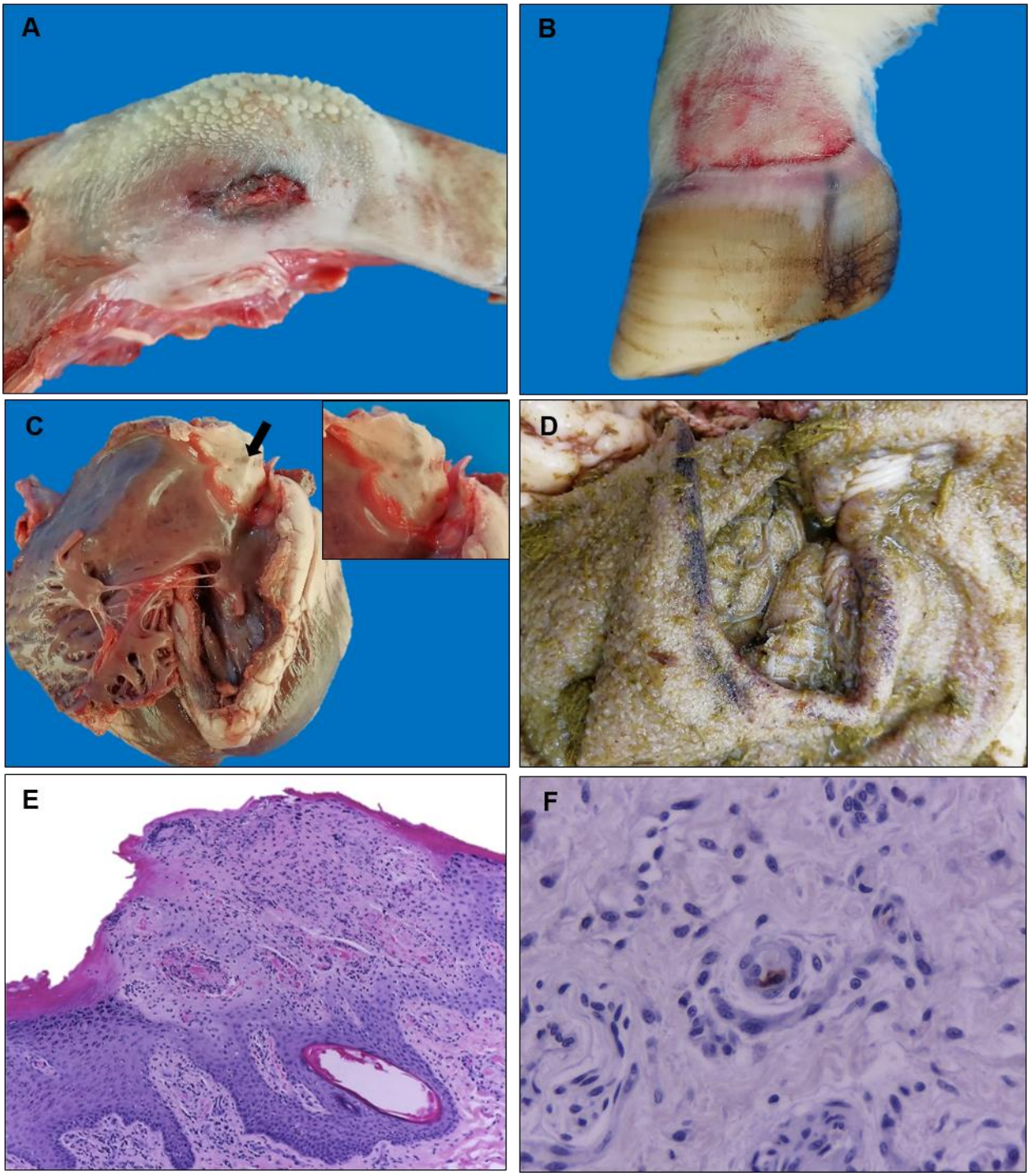

Figura 2. A) Glositis ulcerativa en un borrego por Lengua azul (*Orbivirus)*. **B)** Hiperemia y coronitis de la banda coronaria de la pezuña torácica izquierda. **C)** Hemorragia en la pared de la base de la arteria pulmonar (flecha). **D)** Múltiples hemorragias en los pilares del rumen. **E)** Sección histológica de piel de banda coronaria, donde se observa vasculitis y dermatitis necrótica. HE (10x). **F)** Sección histológica de mucosa oral, donde se observa inmunopositividad para Lengua azul (*Orbivirus)* en el citoplasma de las células endoteliales (flecha). Técnica de IHQ (DAB). (40x).

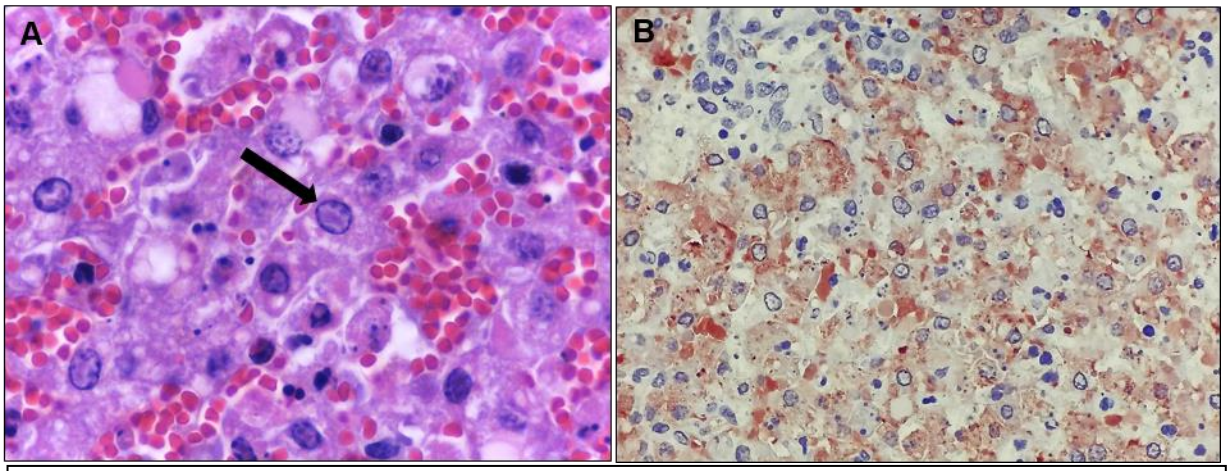

Figura 3. A) Sección de hígado de cordero, donde se muestra necrosis hepática y cuerpos de inclusión intranucleares en forma de barra en los hepatocitos por Fiebre del Valle del Rift (*Phlebovirus)* (flecha). HE (100x). **B)** Sección histológica de hígado donde se señala inmunopostividad para FVR en el núcleo y citoplasma de hepatocitos. Técnica de IHQ (DAB). (40X)

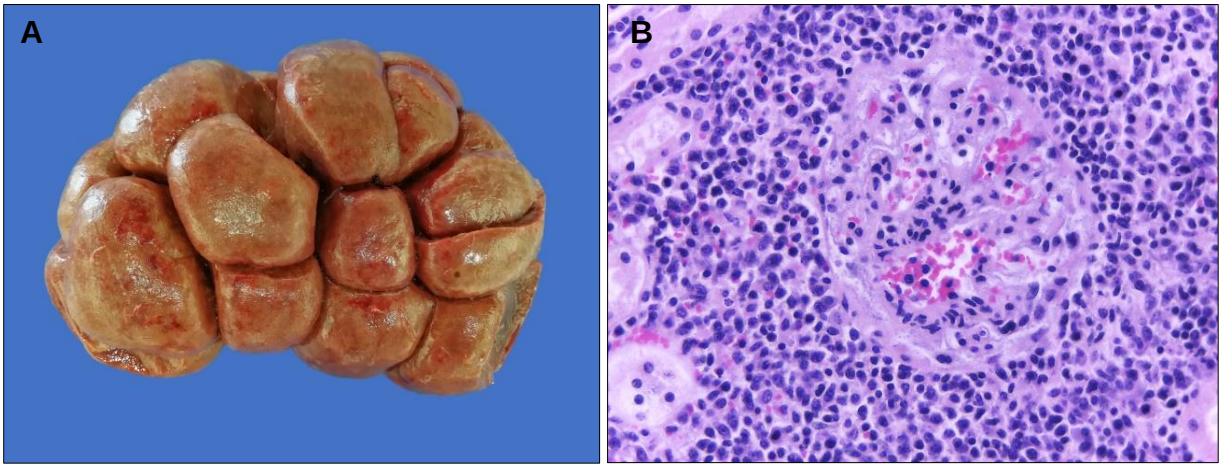

Figura 4. A) Riñón de bovino que muestra nefritis intersticial asociada con FCM (*Macavirus).* **B)** Sección histológica de riñón de bovino donde se muestra nefritis intersticial no supurativa, nótese el aspecto blástico de los linfocitos; dicho resultado fue positivo para FCM *(Macavirus)* por PCR. HE (40x).

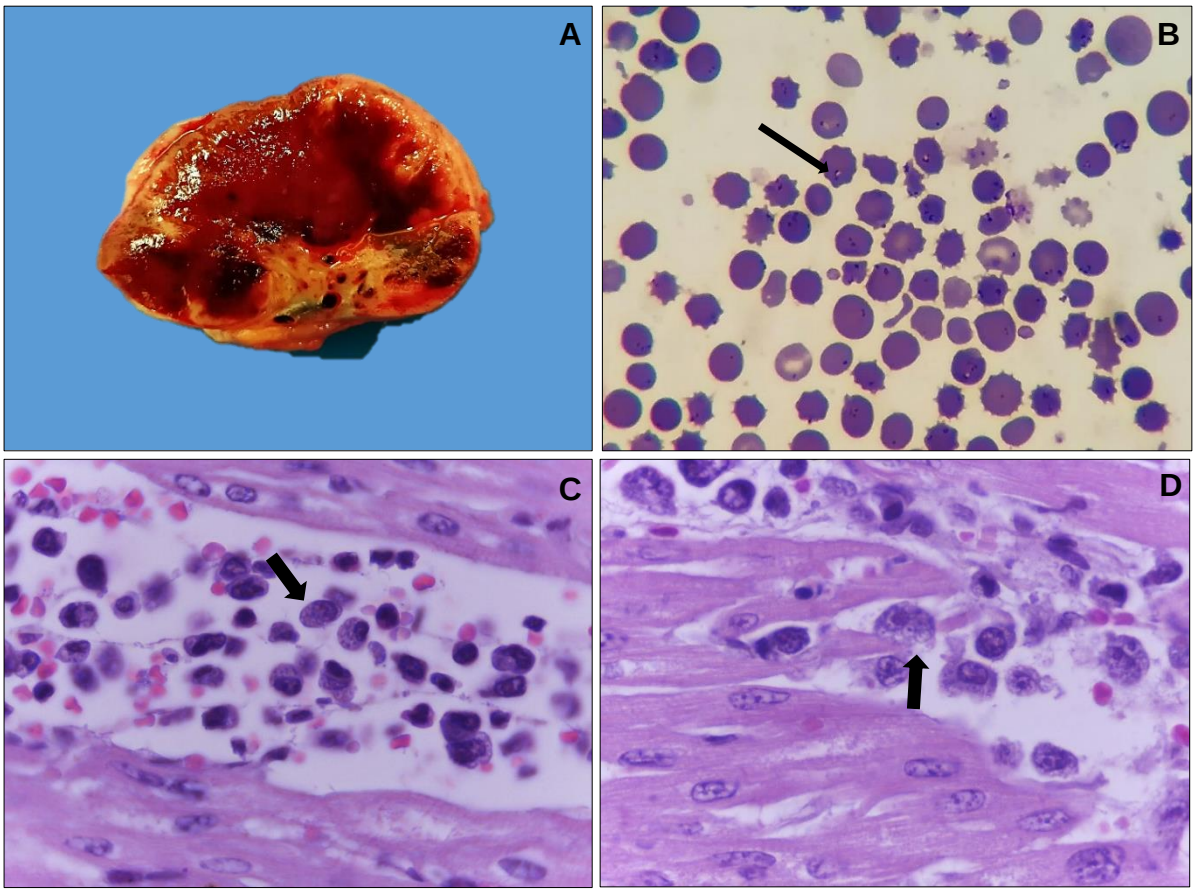

Figura 5. A) Linfonodo submandibular de antílope Roan que muestra múltiples hemorragias en corteza y médula asociadas a *Theileria* spp. **B)** Frotis de sangre periférica de antílope Roan donde se muestran los merozoitos de *Theileria* spp. en el citoplasma de los eritrocitos (flecha), dicho resultado fue confirmado por PCR. Diff-Quik (100x). **C y D)** Secciones histológicas de corazón de antílope Roan, donde las fibras musculares están disecadas e infiltradas por numerosos linfocitos los cuales contienen en el citoplasma macroesquizontes (cuerpos azules de Koch) de *Theileria* spp (flechas). HE (100x)

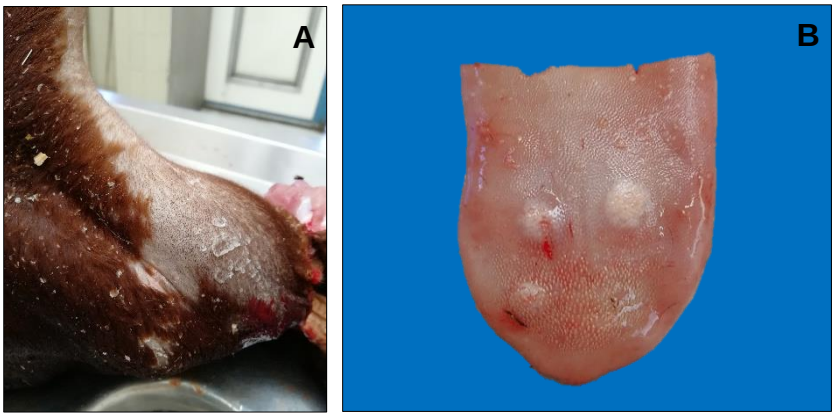

Figura 6. A) Piel de becerro que presentó zonas de alopecia y eczema asociado a toxicosis por picadura de garrapata. **B)** Lengua de becerro donde se observa glositis difteroide.

CARACTERIZACIÓN E IDENTIFICACIÓN DE LOS DAÑOS OCASIONADOS POR EL VENENO COMPLETO Y LA MIOTOXINA PURIFICADA DEL VENENO DE *Atropoides nummifer* EN UN MODELO MURINO

García OB.*[1,2], Neri CE[2], Bénard VM[2], Alagón CA[2], Ocampo CL[1], Morales SE[1]

[1]Facultad de Veterinaria y Zootecnia, Universidad Nacional Autónoma de México.
[2]Instituto de Biotecnología, Universidad Nacional Autónoma de México.
*Correspondencia: biolbelemgo@gmail.com

RESUMEN

El veneno de adultos de *Atropoides nummifer* ocasiona hemorragia, edema y necrosis. En este trabajo, se purificó una miotoxina de una mezcla de veneno de 29 individuos de esta especie de la cual se caracterizaron sus actividades bioquímicas y enzimáticas. Esta miotoxina presentó una banda proteica en alta proporción alrededor de los 14 KDa que corresponde al peso molecular de una fosfolipasa, sin embargo, no presentó una gran actividad catalítica. Se evaluó por histopatología la acción del veneno completo de *A. nummifer* y de la miotoxina purificada en el músculo gastrocnemio de 6 grupos de ratones de 3 individuos cada uno, de la Cepa CD-1 en diferentes periodos de tiempo posteriores a la inoculación (6, 12 y 24 h). La inoculación del veneno completo de *A. nummifer* provocó degeneración, necrosis, hemorragia e inflamación con diferentes grados de severidad en tejido muscular y adiposo dependiendo del tiempo trascurrido después de la inoculación del veneno. Por otro lado, la miotoxina purificada de *A. nummifer*, ocasionó degeneración, necrosis e inflamación del tejido muscular con diferentes grados de severidad dependiendo del tiempo transcurrido después de la inoculación. Esta investigación permite obtener información relevante con respecto a la administración oportuna del antiveneno en los pacientes mordidos por serpientes venenosas y las posibles secuelas provocadas por el veneno.

Palabras clave: músculo, veneno, *Atropoides, nummifer*, necrosis, fosfolipasas

ABSTRACT

The venom of adult individuals of the species *Atropoides nummifer* causes mainly hemorrhage, edema and necrosis. In this work, diverse biochemical and enzymatic activities were determined for a pool of 29 venoms from adult individuals and the most abundant myotoxin was purified. This protein has an apparent molecular weight around 14 kDa, determined in SDS-PAGE and has no enzymatic phospholipase A_2 activity. Later, histopathological studies were performed injecting either the pure myotoxin or the whole venom pool into the gastrocnemious muscle of groups of mice of ICR strain between 18 and 20 g of body weight. Three mice were used per group and tissue was obtained after mice euthanasia in different time lapses after injection (6, 12 and 24 h). The histopathological studies of this myotoxin showed necrotic activity in both muscle and adipose tissue as well as polymorphonuclear infiltration. On the other hand, studies of complete venom also showed necrosis in muscle tissue, adipose tissue, polymorphonuclear infiltration but also cause hemorrhage observed as erythrocyte infiltration. This research provides information regarding the possible pathophysiology of envenomation in humans which is relevant for the planning of treatment and the appropriate use of antivenom. It also delivers information on possible sequels caused by envenomation by these snakes.

Keywords: muscle, venom, *Atropoides, nummifer*, necrosis, phospholipases.

INTRODUCCIÓN

El veneno de serpientes de la familia Viperidae es una mezcla compleja compuesta de alrededor del 95% de proteínas, las cuales ocasionan una serie de manifestaciones sistémicas como son: hemorragias, coagulopatías, rabdomiolisis, choque cardiovascular e insuficiencia respiratoria[1], las cuales se evitan con la administración oportuna del antiveneno, siendo el único tratamiento contra el veneno[2,3]. A nivel local, el veneno de vipéridos genera lesiones graves en el tejido afectado como son hemorragias locales, edema y necrosis. Este tipo de daño local es difícil de neutralizar por el antiveneno debido a su rápido mecanismo de acción y las barreras farmacocinéticas[3,4]. Las proteínas que causan el daño necrótico durante el envenenamiento son las fosfolipasas A_2 miotóxicas. Estas carecen de actividad catalítica, pero presentan una importante actividad necrótica sobre el tejido muscular[4,5]. El veneno de adultos de *Atropoides nummifer* es poco letal comparado con el veneno de otros vipéridos, sin embargo, se requiere de grandes cantidades de antiveneno para ser neutralizado[6]. Por lo tanto, es importante evaluar los daños locales en tejido muscular ocasionados por el veneno completo y sus componentes purificados que permita evaluar la importancia de la administración oportuna del antiveneno para disminuir las secuelas en los pacientes mordidos por serpientes venenosas.

HIPÓTESIS

El veneno de *A. nummifer* ocasionará daño necrótico por miotoxinas, el cual se determinará en los análisis histológicos de tejido muscular en ratones**.**

OBJETIVO

Caracterizar el daño local en tejido muscular de ratones ocasionado por el veneno completo y por la miotoxina purificada del veneno de *A. nummifer*, con el propósito de obtener información relevante para mejorar la neutralización mediante la aplicación del antiveneno hacia los componentes con acción local.

MATERIAL Y MÉTODOS

Esta investigación fue aprobada por el Subcomité Institucional para el Cuidado y Uso de Animales Experimentales (SICUAE) con el número MC-2018/2-8, con fecha del 5 de octubre del 2018.

Se elaboró una mezcla del veneno de 29 individuos de la especie *A. nummifer* y se cuantificó *por* 3 métodos; peso seco, unidades de absorbancia por A280 nm y la técnica de ácido bicinconínico (BCA).

Aislamiento de la miotoxina: La purificación se llevó acabo por dos métodos: exclusión molecular utilizando una resina Sephadex G-75 equilibrada con acetato de amonio 20 mM pH 4.7 a un flujo de entre 12 y 15 mL/h; y por cromatografía de intercambio catiónico utilizando una columna CM-Sefarosa estabilizada con Tris-HCl 20 mM a pH 7 y a un gradiente de 0 a 1 M de Tris-HCl 20 mM con 2 M NaCl.

Actividad fosfolipasa: Se realizó un ensayo titulométrico sobre una solución de yema de huevo a pH de 8.1, a la cual se agregó 1 mg/mL de veneno y se cuantifica el tiempo que tarda en descender el pH hasta 7.99.

Análisis histopatológico en el músculo gastrocnemio: Se evaluó el daño local en 6 grupos de 3 ratones cada uno, machos de la cepa CD1 con un peso de 30 a 35 g, los cuales se mantuvieron en el bioterio en cajas de plástico especiales para roedores con alimentación y agua *ad libitum*, y ciclo luz oscuridad hasta su uso. Posteriormente, los ratones se colocaron en un sistema de restricción de movimiento y se anestesiaron con una inyección intramuscular de ketamina y xilacina (1.5/ 1mg). Después se aplicó 100 µg de veneno de *A. nummifer* en el músculo gastrocnemico de 12 ratones y se dejó actuando durante 6, 12 y 24 h y se aplicó eutanasia administrando CO^2 en una cámara especial para ello. Este mismo procedimiento se repitió con 150 µg de la miotoxina purificada.

Se tomaron muestras del tejido muscular, se fijaron en formalina al 10%, se procesaron por la técnica histológica de rutina, se cortaron a 3 µm de grosor y se tiñeron con hematoxilina-eosina para su evaluación en microscopio óptico.

RESULTADOS

Purificación de la fosfolipasa miotóxica del veneno de *A. nummifer*:

Se obtuvieron 5 fracciones del veneno de *A. nummifer* por exclusión molecular, las cuales se determinó su posible composición proteica a partir del perfil electroforético (Fig. 1) y actividad catalítica de las fracciones (Cuadro 1). Se identificó que la F3 es rica en fosfolipasas y representa alrededor del 29% del veneno. Esta presenta una banda proteica alrededor de los 15 kDa y su actividad catalítica es de 6.8 U/mgV (Unidades de actividad por miligramo de veneno), la cual es baja comparada con la proporción de fosfolipasas presentes en la fracción. Posteriormente, la F3 se purificó por intercambio catiónico y se obtuvieron 3 fracciones, de las cuales la F3.3 tiene un peso molecular de 13.7 kDa (Fig. 2) y carece de actividad catalítica. Está última, fracción fue tomada para los estudios histopatológicos.

RESULTADOS HISTOPATOLÓGICOS DE LA INOCULACIÓN DEL VENENO COMPLETO Y LA MIOTOXINA PURIFICADA DE *A. nummifer:*

En el grupo 1 de ratones (n=3) inoculados con el veneno completo de *A. nummifer* a las 6 h, en el tejido muscular, se observó degeneración, necrosis y hemorragia leve, así como infiltración leve de polimorfonucleares (miositis) (Fig. 3). En el grupo 2 (n=3), a las 12 h, se observó degeneración y necrosis moderada del tejido muscular y del tejido graso, así como hemorragia e infiltración moderada de polimorfonucleares (miositis) (Fig. 4). En el grupo 3 (n=3), a las 24 h, se observó hemorragia y necrosis severa en tejido muscular y tejido graso, además de infiltración severa de polimorfonucleares (miositis) (Fig. 5).

En el grupo 4 (n=3) de animales inoculados con la miotoxina purificada de *A. nummifer,* a las 6 h, (Fig. 6) se observó necrosis leve en tejido muscular caracterizado por fragmentación de las fibras musculares e infiltración leve de polimorfonucleares (miositis). En el grupo 5 (n=3), a las 12 h, se observó necrosis muscular moderada caracterizada por fragmentación y pérdida de apetencia tintorial de las fibras musculares, así como infiltración moderada de polimorfonucleres (miositis). Por último, en el grupo 6 (n=3), a las 24 h se observó necrosis muscular severa e infiltración moderada de polimorfonucleares (miositis).

DISCUSIÓN

La especie *A. nummifer* es una de las principales serpientes involucradas en la mordedura de serpientes venenosas del estado de Veracruz[6], y aunque su veneno no es muy letal se ha observado que provoca daños locales que pueden comprometen la integridad física del paciente mordido por esta especie. En este trabajo se obtuvo la primera fosfolipasa A_2 del veneno de *A. nummifer* que presentó bajo peso molecular y además carece de actividad catalítica. Sin embargo, se observó actividad necrótica a nivel histopatológico similar a lo reportados para otras fosfolipasas A_2 miotóxicas de vipéridos[7].

De manera general, en el estudio histológico de los animales inoculados con el veneno completo de *A. nummifer* se observó daño muscular (degeneración, necrosis y hemorragia) y un proceso inflamatorio que incrementan con respecto al tiempo. Los daños antes descritos también se han reportado en el veneno de las especies de *Atropoides mexicanus* y *Atropoides picadoi*[8] que pertenecen al mismo género de *A. nummifer* y que son de importancia médica principalmente en Costa Rica.

Por otro lado, los ratones inoculados con la fosfolipasa A_2 miotóxica purificada de *A. nummifer*, se observó necrosis muscular más severa que con el veneno completo y en menor tiempo, sin embargo, no presentó hemorragias en los tejidos. En estudios de proteomica preliminares con el veneno de *A. nummifer* se ha observado que alrededor del 18% de la composición del veneno corresponde a las metaloproteasas (datos no publicados) a las cuales se les atribuye las hemorragias locales y sistémicas durante el envenenamiento[6]. Las diferencias patológicas ocasionadas por veneno completo y las fosfolipasas A_2 miotóxicas purificadas del veneno de *A. nummifer* en sitio de inoculación permite observar la gravedad del daño ocasionado en los tejidos afectados y demuestra la importancia de la administración oportuna del antiveneno, particularmente en aquellos venenos que son pocos letales, pero que generan miotoxicidad, como es el caso del veneno de *A. nummifer.* En este caso, el veneno y la miotoxina purificada obtenida del veneno de *A. nummifer* podría comprometer la integridad física del paciente mordido por esta especie, especialmente en el sitio de mordedura ya que se ha reportado que el veneno y la miotoxina de *Bothrops asper* ocasiona alteraciones en el proceso de regeneración del músculo esquelético que alteran la funcionalidad de la extremidad afectada[7].

CONCLUSIONES

De manera general, el veneno de *Atropoides nummifer* ocasiona daño muscular local durante el envenenamiento que se distingue por hemorragia y necrosis sobre el tejido afectado. Por otro lado, este veneno presenta una fosfolipasa A_2 miotóxica que provoca un proceso degenerativo y necrótico sobre el tejido muscular.

Es importante profundizar en las investigaciones de los componentes con acción loca de las serpientes de importancia médica de manera que se pueda conocer mejor los factores involucrados en la patogenia. La caracterización del daño permitirá generar nuevos proyectos que permitan mejorar el tratamiento y disminuir las secuelas en los pacientes mordidos por serpientes venenosas.

REFERENCIAS

1. Gutiérrez J., León G., Burnouf T. Antivenoms for the treatment of snakebite envenomings: the road ahead. Biologicals. 2011; 39 (3): 129-142.
2. Chippaux J, Goyffon M. Venoms, antivenoms and immunotherapy. Review article. Toxicon. 1998; 36 (6): 823-846.
3. Gutiérrez J, León G, Rojas G, Lomonte B, Rucavado A, Chaves F. Neutralization of local tissue damage induced by *Bothrops asper* (terciopelo) snake venom. Toxicon. 1998; 36 (11): 1529-1538.
4. Gutiérrez, JM, Theakston RDG, Warrell DA. Confronting the neglected problem of snake bite envenoming: the need for a global partnership. PLoS. 2006; 3 (6): e150.
5. Lomonte B., Angulo Y., Calderón L. An overview of lysine-49 phospholipase A2 muyotoxins from crotalid snake venoms and their structural determinants of myotoxic action. Toxicon. 2003; 42 (8): 885-901.
6. García B. Caracterización y determinación de la variación ontogénica en el veneno de *Atropoides nummifer*. Tesis de licenciatura. México. Universidad Nacional Autónoma de México. 2016 Jun. 86.
7. Gutiérrez J., Ownby C., Odell G. Skeletal muscle regeneration after myonecosis induced by crude venom and a myotoxin from the snake *Bothrops asper*. Toxicon,1984; 22 (5), 719-731
8. Antúnez J., Fernández J., Lomonte B., Angulo Y., Sanz L., Pérez A., Calvete J., Gutiérrez J. Antivenomics of *Atropoides mexicanus* y *Atropoides picadoi* snake venoms: Relationship to the neutralization of toxic and enzymatic activities. Journal of Venom Research, 2010, (1), 8-17
9. Iwanaga S., Takeya H. Structure and function of snake venom metalloproteinase family. Methods in Protein Sequence Analysis, Springer Science, 1993, 107-108

SUPLEMENTARIAS

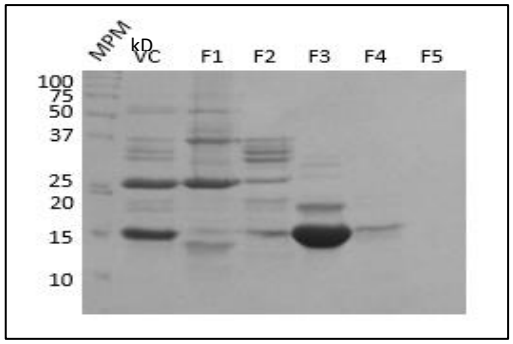

Fig. 1. Perfil electroforético de las fracciones obtenidas por exclusión molecular del veneno de *A. nummifer*. MPM, marcador de peso molecular; VC, mezcla del veneno completo de *A. nummifer*; F, fracciones; F1, fracción 1; F2, fracción 2; F3, fracción 3; F4, fracción 4; F5, fracción 5.

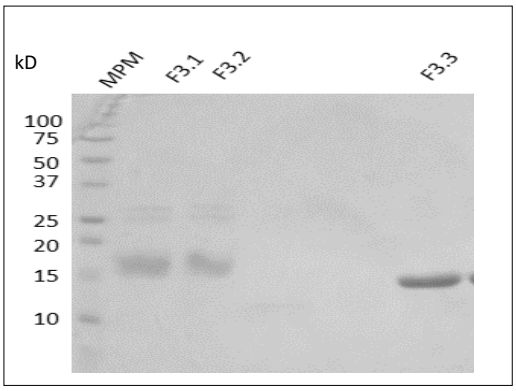

Fig. 2 Perfil electroforético de las fracciones obtenidas por exclusión molecular de la F3 del veneno de *A. nummifer* MPM, marcador de peso molecular; F3, fracciones de la F3.

Cuadro 1. Actividades enzimáticas de las fracciones obtenidas durante el proceso de purificación de la miotoxina del veneno de *Atropoides nummifer.*

Fracción	Porcentaje en el veneno (%)	Actividad fosfolipasa (U/mgV; ± D.E)
F1	9.6	NA
F2	26	145.3 ± 12.0
F3	29.5	63.7 ± 16.0
F4	17.9	NA
F5	16.8	NA
F3.1	10.5	19.5 ± 10.8
F3.2	3.5	125.7 ± 16.0
F3.3	86	NA

U/mg[1], unidades de actividad por mg de veneno; ± D.E.[2], desviación estándar; NA, no presentó actividad con 10 µg de veneno. VC, mezcla de veneno de *Atropoides nummifer*; F1, 2, 3, 4, 5, fracciones obtenidas por exclusión molecular; F3.1, 2 o 3 fracciones obtenidas por intercambio catiónico de la F3.

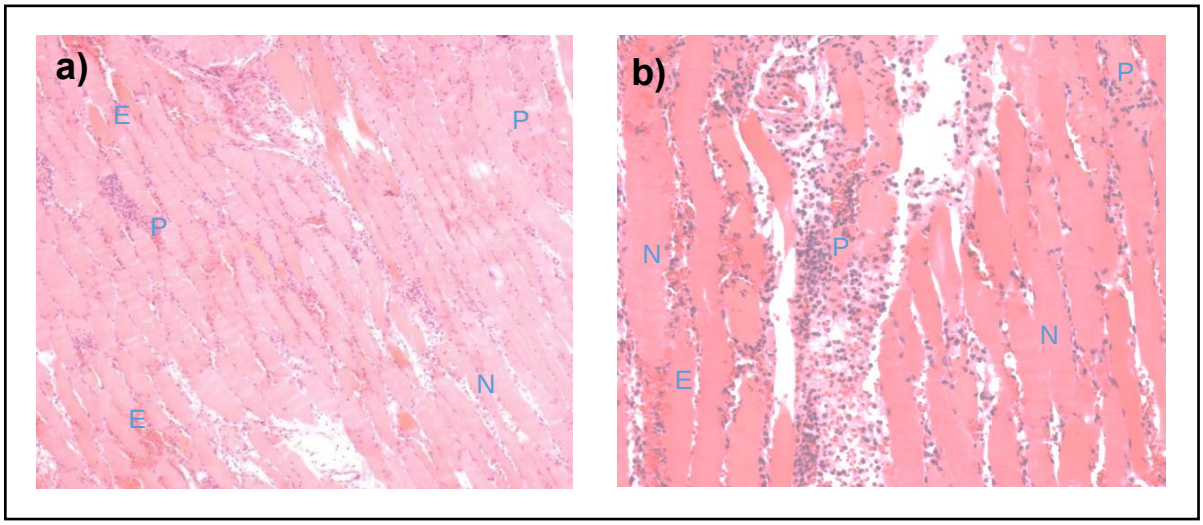

Fig.3 Daño en tejido muscular de un ratón del grupo 1 inoculado con 100 µg de veneno de *Atropoides nummifer* a las 6 h. a) 10X y b) 40X. N, necrosis muscular; E, eritrocitos; P, polimorfonucleares. Tinción H-E.

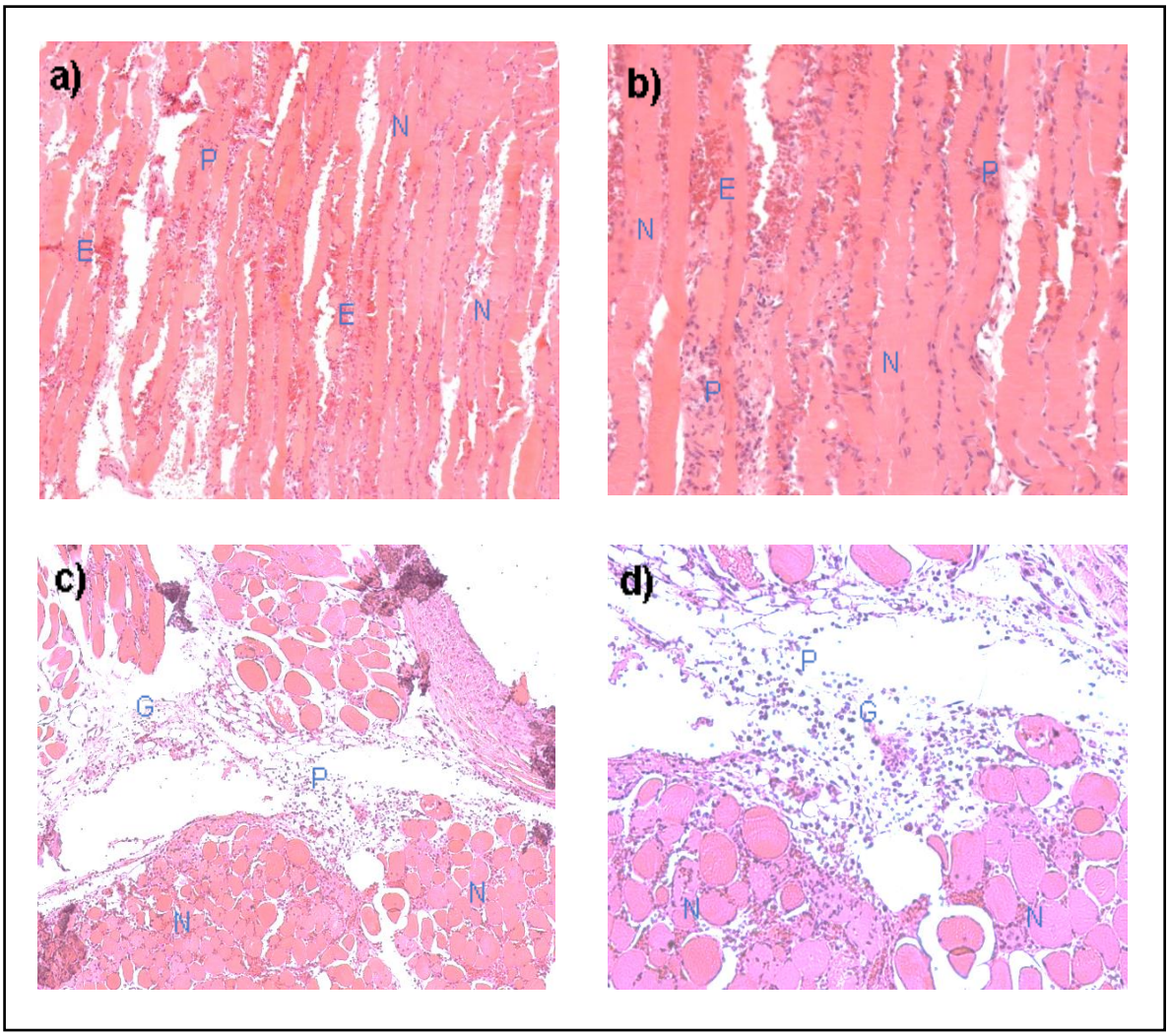

Fig.4 Daño en tejido muscular de un ratón del grupo 2 inoculado con 100 µg de veneno de *Atropoides nummifer* a las 12 h. Tejido muscular a) 10X y b) 40X; Tejido graso c) 10X y d) 40X. N, necrosis muscular; E, eritrocitos; M, macrófagos polimorfonucleares; G, necrosis en grasa. Tinción H-E.

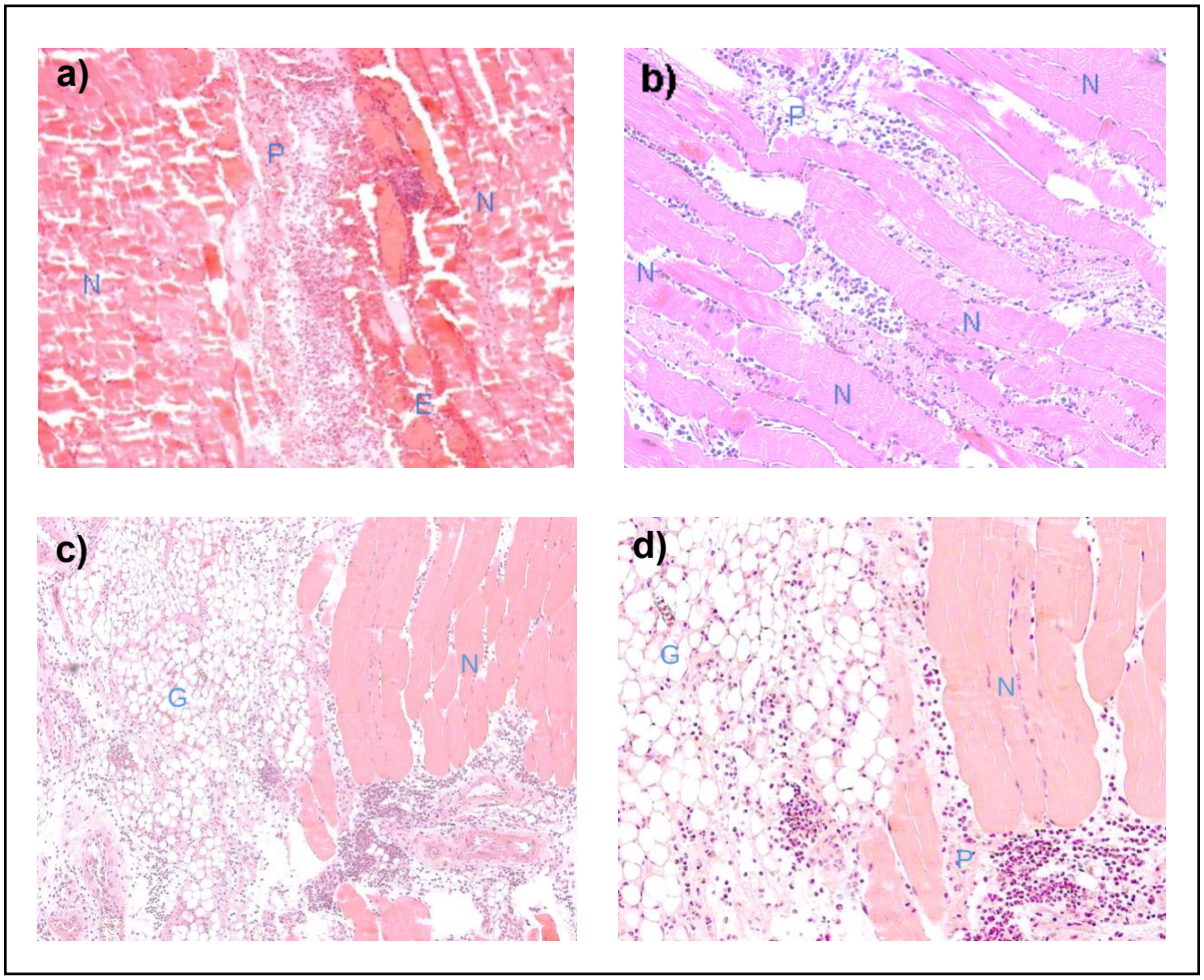

Fig. 5 Daño en tejido muscular de un ratón del grupo 3 inoculado con 100 µg de veneno de *Atropoides nummifer* a las 24 h. Tejido muscular a) 10X, b) 40X; Tejido graso c) 10X, d) 40X. N, necrosis muscular; E, eritrocitos; P, polimorfonucleares; G, necrosis en grasa.

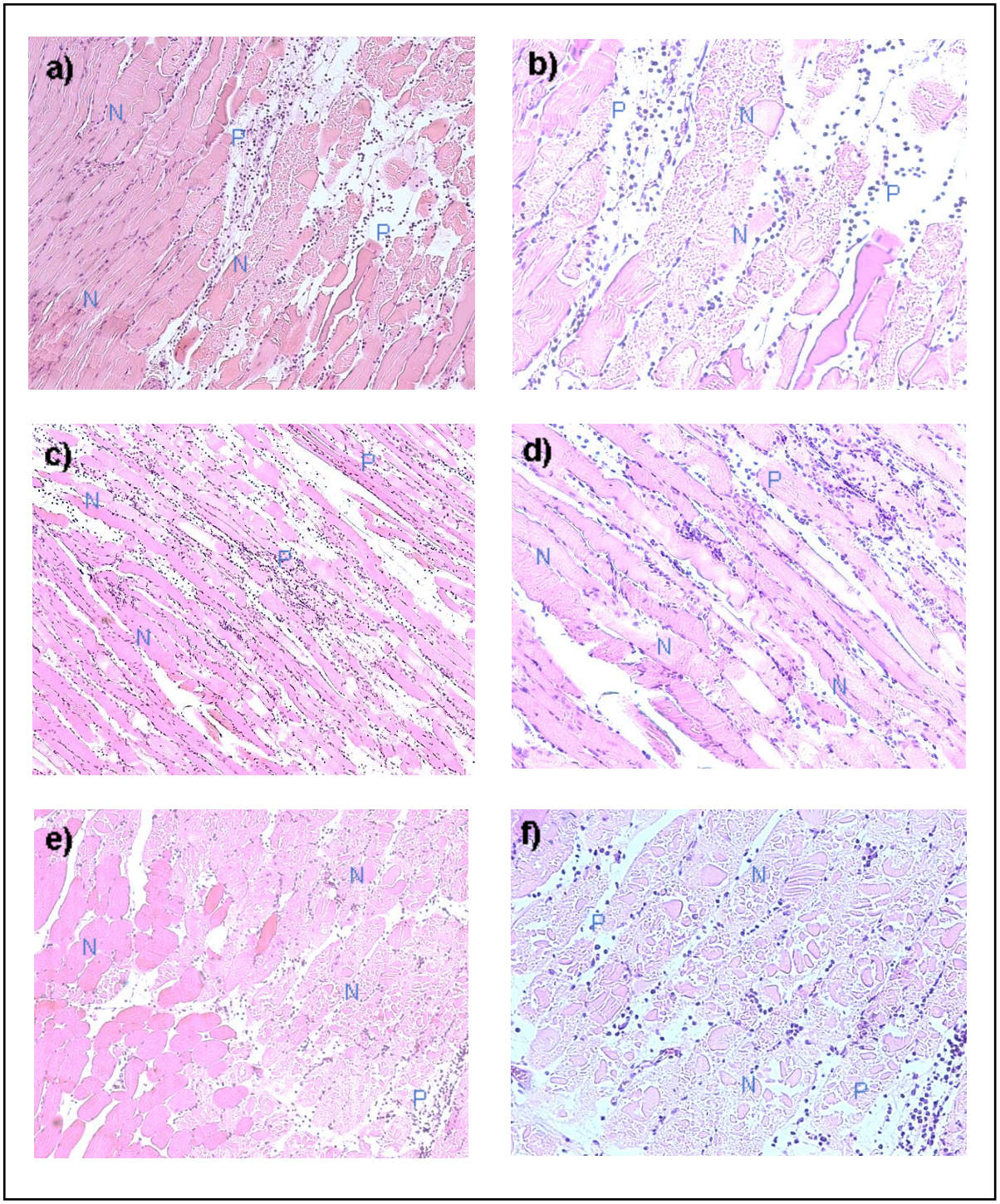

Fig. 6 Daño en tejido muscular de un ratón de cada uno de los grupos 4, 5,6 inoculados con 150 µg de miotoxina purificada del veneno de *Atropoides nummifer.* A las 6 h a) 10X y b) 40X; A las 12 h c) 10X y d) 40X; A las 24 h d) 10X y f) 40X. N; necrosis muscular; E, eritrocitos; P, polimorfonucleares; G, necrosis en grasa. Tinción H-E.

CARACTERIZACIÓN HISTOLÓGICA DE LA ENFERMEDAD HEMORRÁGICA DE LOS CONEJOS (RHD)

Fragoso-García M.*[1], Bertram C.[1] König P. [2] Müller K. [3] Klopfleisch R.[1]

[1]*Intitute for Veterinary Pathology, Freie Universität,* Alemania.
[2]*Federal Research Institute for Animal Health,* Alemania.
[3]*Small Animal Clinic, Freie Universität*, Alemania.
Correspondencia: marco.fragoso@fu-berlin.de

RESUMEN

La enfermedad hemorrágica de los conejos (EHC) es una enfermedad viral que afecta a los conejos domésticos y silvestres y es provocada por un calicivirus del género *Lagovirus*. Esta enfermedad es altamente contagiosa y suele presentar un curso agudo y mortal. Las lesiones histológicas de la EHC fueron descritas desde su primera aparición en 1984; no obstante, poco se ha escrito acerca de este tema posterior a los años 90s. En el presente estudio se realizó una caracterización de las lesiones histológicas del virus comparándolas con lo descrito en la literatura. Se revisaron 141 casos de conejos remitidos a la sección de necropsias del Instituto de Patología Veterinaria de la Universidad Libre de Berlín del año 1995 al 2018, seleccionado aquellos cuyo diagnóstico definitivo del Virus de la EHC fue confirmado a través de PCR y ELISA. La necrosis hepática fue el hallazgo más relevante (98%). En el 55% de los casos la distribución era panlobular o aleatoria, en el 28% periportal y en el 16% de los casos mediozonal. En 36% de los casos se observó hepatitis heterofílica y en el 20% de los casos fibrosis periportal. El hallazgo pulmonar y renal más frecuente fue la congestión y la hemorragia (85% y 71% respectivamente). Además, se identificó edema pulmonar (83%) y necrosis tubular renal (36%). El 23% de los casos presentaron necrosis hialina en el bazo. El 27% presentaron hemorragia y congestión traqueal. En el 42% de los casos se observaron microtrombos en los capilares pulmonares y 54% en los glomérulos renales. La presente caracterización histológica de las lesiones provocadas por el VEHR representa una perspectiva actual del diagnóstico patológico de la EHR y su significado en patología veterinaria.

Palabras claves: Enfermedad hemorrágica de los conejos (EHC), histopatología.

HISTOLOGICAL CHARACTERIZATION OF RABBIT HAEMORRHAGIC DISEASE (RHD).

The rabbit haemorrhagic disease (RHD) is a viral disease that affects domestic and wild rabbits and is caused by a calicivirus of the genus *Lagovirus*. This disease is highly contagious and usually presents an acute and fatal course. The histological lesions of RHD were described since its first appearance in 1984; however, little has been written about this topic after the 1990s. In the present study it was performed a histological characterization of RHD, comparing it with what is described in literature. We revised 141 cases of rabbits referred to the necropsy section of the Institute of Veterinary Pathology of the Free University of Berlin from 1995 to 2018, selecting those whose definitive diagnosis of the RHD virus was confirmed through PCR and ELISA. Liver necrosis was the most relevant finding (98%). The distribution was panlobular or random in 55% of the cases, 28% periportal and 16% mid-zonal. In 36% of the cases heterophilic hepatitis was observed and in 20% of the cases periportal fibrosis. The most frequent pulmonary and renal finding was congestion and hemorrhage (85% and 71% respectively). In addition, pulmonary edema (83%) and renal tubular necrosis (36%) were identified. 23% of the cases presented hyaline necrosis in the spleen. 27% presented hemorrhage and tracheal congestion. In 42% of the cases, microthrombi were observed in the pulmonary capillaries and 54% in the renal glomeruli. The present histological characterization of the lesions caused by the RHDV represents a current perspective of the diagnosis of the RHD and its significance in veterinary pathology.

Keywords: **Rabbit Haemorrhagic Disease (RHD), histopathology.**

INTRODUCCIÓN

La enfermedad hemorrágica de los conejos (EHC) es una enfermedad viral que afecta a los conejos domésticos y silvestres del género *Oryctolagus cuniculus* y que se caracteriza por ser altamente contagiosa, así como por presentar un curso agudo (24-48 h) y mortal con o sin la presentación de signos previos[1]. El agente etiológico de esta enfermedad es el Virus de la EHC (RHDV), mismo que se describió por primera vez en China en 1984[2]. El virus de la EHC pertenece a la familia viral Caliciviridae, el género *Lagovirus* y que presenta gran variedad de cepas[3]. La EHC es endémica en Nueva Zelanda, Australia, Cuba, algunas partes de Asia y África y la mayor parte de Europa. La EHC fue endémica en México desde fines de 1980 a 1991 y se registraron brotes limitados en Estados Unidos durante el año 2000 al 2005. Sin embargo, la enfermedad fue erradicada en cada oportunidad y la EHC ya no es endémica en Norteamérica[4].

La EHC fue introducida a México a través de canales infectadas provenientes de la República Popular China y de los Estados Unidos en enero de 1989; un mes después de la aparición de los primeros casos en Ecatepec, Edo. de México se comenzaron a presentar casos a lo largo de la zona central del país y a finales de 1989 en estados como Veracruz, Guerrero, Coahuila y Nuevo León. La situación sanitaria fue crítica debido a la escasez de información acerca de la enfermedad. Se estima que 200, 000 animales murieron durante el brote, de los cuales la mayor parte fueron sacrificados como parte de la campaña de erradicación. La EHC fue oficialmente declarada como erradicada en 1993[4, 5].

El contagio se presenta de manera directa (oral-fecal, respiratoria) e indirecta (fómites y vectores). La replicación del virus ocurre en los hepatocitos durante las primeras horas de la infección y el virus provoca apoptosis de los hepatocitos vía VP10[6]. El VEHC se une a los antígenos del grupo histo-sanguíneo que se expresan en la superficie de las células epiteliales de las vías respiratorias superiores y digestivas. La muerte se debe a una falla orgánica múltiple, secundaria a la coagulopatía de consumo (CID) por el daño endotelial sistémico provocado por la viremia y por la necrosis hepática masiva[7]. Los cambios macroscópicos suelen ser inespecíficos. El tracto respiratorio y los riñones pueden presentarse de aspecto congestivo y hemorrágico (fig. 1 a-b). El hígado se puede llegar a apreciar pálido con el patrón lobulillar incrementado y de consistencia friable, así como áreas de hemorragia[8] (fig. 1 c). Microscópicamente, se caracteriza por presentar necrosis hepática en la zona periportal (zona 1) y puede extenderse hacia la zona media (zona 2) e inclusive puede afectar de manera aleatoria sobre toda la superficie del lóbulo hepático (panlobular). Los hepatocitos suelen presentarse hinchados, hipereosinofílicos y con presencia de citosegrosomas (cuerpos acidofílicos con forma esférica), aumento de la cantidad de las células de Kupffer, degeneración lipídica de aspecto vacuolar y necrosis coagulativa. También puede observarse hepatitis en las zonas periportales. El tracto respiratorio presenta cambios hemodinámicos como congestión, edema y hemorragia; los capilares sanguíneos de los pulmones pueden llegar a presentar trombos de fibrina. El bazo puede presentar hemorragia y necrosis. El riñón presenta degeneración y necrosis tubular, así como la evidencia de microtrombos de fibrina dentro de los glomérulos. Los diagnósticos diferenciales de la necrosis hepática son: la enfermedad de Tyzzer (*Clostridium piliforme*), tularemia (*Francisella tularensis*), peste bubónica (Yersinia pestis), salmonelosis, toxoplasmosis e intoxicación con micotoxinas. El diagnóstico de la EHC debe confirmarse a través de IHQ, ELISA, PCR y microscopía electrónica.

OBJETIVO

Describir y caracterizar las lesiones histológicas más representativas de la EHC.

MATERIAL Y MÉTODOS

Se realizó una revisión de casos de conejos remitidos a la sección de necropsias del Instituto de Patología Veterinaria de la Universidad Libre de Berlín del año 1995 al 2018. Fueron seleccionados los casos cuyo diagnóstico definitivo del EHC fue confirmado a través de PCR (qRT-PCR) y ELISA. Fueron seleccionados 141 casos. Se realizó la observación de las laminillas teñidas con H&E y se seleccionaron los tejidos que, con respecto a la literatura, son los tejidos de revisión esencial para el diagnóstico de la EHC. Asimismo, se complementó la revisión de los casos con los informes clínicos y anatomopatológicos recibidos y emitidos por los patólogos responsables de los casos en el instituto.

RESULTADOS

En total se revisaron 141 casos. Los animales fueron remitidos con historia de muerte repentina o inesperada, sin la observación clínica de signos. En algunos casos se refiere que varios animales murieron en un lapso corto con un cuadro similar. El fin zootécnico de estos animales es recreativo y de compañía. Del total de los casos, 38% eran hembras, 40% eran machos y en el 22% de los casos no se refirió el género en la historia clínica. La edad solamente fue referida en el 63% de los casos de los cuales 58% de los animales no eran mayores a 1 año de edad, 29% de 13 a 48 meses de edad y 13% eran mayores de 4 años de edad.

Lesiones hepáticas.

La necrosis hepática fue el hallazgo más relevante, presentándose en el 98% de los casos. El hígado se observó con pérdida de la arquitectura de los cordones hepáticos y su reemplazo con restos celulares y cariorrécticos eosinofílicos, así como la presencia ocasional de hemorragia y fibrina. Además, en algunos casos se identificó necrosis coagulativa, caracterizada por la pérdida del detalle celular con retención de la arquitectura histológica y la pérdida de la apetencia tintorial. Con respecto a la distribución histológica de las lesiones, en el 55% de los casos era panlobular o aleatoria (figura 2, A), en el 28% de los casos se delimitó a la zona periportal (figrua 2 B-C) y en el 16% de los casos en la porción mediozonal (figura 2, D). Los hepatocitos remanentes presentaron degeneración vacuolar (lipídica) y granular (glucógeno) en grados variables. En las áreas afectadas, los sinusoides se encontraron congestionados y con evidencia de hemorragia (hemosiderosis). Multifocalmente en 36% de los casos, las áreas portales se apreciaron expandidas por heterófilos y edema (hepatitis). El 20% de los casos presentó una expansión de la zona periportal por tejido fibroconectivo (fibroplasia). En el 2% de los casos totales no se valoraron las lesiones histológicas debido a sus avanzados cambios autolíticos.

***Lesiones pulmonares*.**

El hallazgo más frecuente (85%) fue la congestión pulmonar, caracterizada por la expansión de los septos alveolares y capilares sanguíneos por eritrocitos que en numerosas ocasiones se observaron fuera de los mismos (hemorragia), seguida por el edema (83%) en donde se observó material eosinofílico amorfo y de densidad variable dentro de los espacios alveolares. En el 42% de los casos se logró identificar material fibrilar eosinofílico denso dentro de los capilares sanguíneos entremezclado con eritrocitos y leucocitos adheridos a la pared vascular (trombosis; figura 3, A).

Lesiones esplénicas.

En el 23% de los casos, el detalle celular de la pulpa blanca se encontraba disminuido con evidencia de restos celulares cariorrécticos (necrosis) y con expansión de la pulpa roja (congestión/hemorragia) con depósito de fibrina (necrosis hialina, figura 3, D). En dos casos se observó infiltración de heterófilos.

Lesiones traqueales.

El único hallazgo identificado en algunos casos (27%) fue la congestión y la hemorragia, que se caracteriza por la presencia de eritrocitos fuera de su luz vascular con ocasional depósito de fibrina (figura 3, B).

Lesiones renales.

En la mayoría de los casos (71%) se identificaron los vasos sanguíneos y

capilares glomerulares expandidos por gran cantidad de eritrocitos (congestión), así como zonas de hemorragia. El epitelio tubular en el 36% de los casos se apreció tumefacto y con pérdida del detalle nuclear y con núcleos picnóticos (degeneración/necrosis tubular). En poco más de la mitad de los casos (54%), los glomérulos renales exhibieron la presencia de fibrina dentro de los capilares (microtrombos, figura 3, C).

Lesiones no relacionadas con EHC.

Algunos casos presentaron lesiones relacionadas con diferentes etiologías como *Encephalitozoon cuniculi* (nefritis intersticial y fibrosis), *Eimeria stidae* (colangiohepatitis crónica), C*ysticercus pisiformis* y colestasis (inespecífica).

DISCUSIÓN

Las lesiones histológicas de la EHC fueron descritas desde la primera aparición de la enfermedad en 1984[2]; no obstante, poco se ha escrito acerca de este tema posterior a los años 90. El hígado, el pulmón y el bazo son los principales órganos blanco del virus[7]; sin embargo, el hígado es el órgano que presenta las lesiones más representativas para su diagnóstico. Debido a su curso agudo, no es frecuente encontrar lesiones macroscópicas específicas. En los informes de los casos revisados, el hallazgo macroscópico principal fue el aumento de volumen del órgano, la degeneración hepática (palidez), así como el cambio de la consistencia (suave o friable) y con frecuente evidencia de hemorragia, similar a lo que se describe en la literatura[8]. La valoración histológica sigue siendo la herramienta anatomopatológica más importante para enfocar el diagnóstico hacia la EHC. La necrosis hepática es el hallazgo mayormente descrito en la literatura y se presume que es el resultado de la apoptosis inducida por el virus[6, 7]. En todos los casos del presente estudio (excepto en los hígados autolíticos), la necrosis hepática fue grave y con una distribución panlobular o aleatoria (55%), seguida de la distribución periportal (28%). La literatura hace referencia a que el sitio principal de necrosis es la zona periportal[9, 10] pudiéndose expandir hacia la zona 2. Sorprendentemente, nuestras observaciones indican que actualmente no existe una distribución histológica específica de las lesiones hepáticas producidas por el virus de la EHC y que independientemente de su distribución, la presencia de necrosis hepática aguda, la ausencia de agentes infecciosos y la ausencia de regeneración hepatocelular son suficientes para sospechar de una infección por el virus de la EHC, misma que debe ser confirmada con pruebas moleculares (e.g. PCR). Es difícil encontrar una explicación para la intrascendencia de la distribución histológica de la necrosis hepática. Por una parte, la distribución de la necrosis hepática depende de la rapidez con la que se replica el virus en los hepatocitos y con el curso de la enfermedad en el momento de realizar la valoración histológica, pues en previas investigaciones, el primer sitio afectado por el virus es la zona periportal y posteriormente el lóbulo hepático completo (panlobular)[12]. Por otra parte, la escasez de información actualizada enfocada en histopatología de la EHC mantiene la idea en la práctica diagnóstica de que la necrosis hepática debería ser identificada en zonas específicas del lobulillo hepático, que según nuestros hallazgos no es necesariamente de esta manera. La hepatitis heterofílica y la fibrosis periportal se aprecian de manera ocasional en animales infectados por el VEHC; sin embargo, debido a que

observamos estas lesiones en la minoría de los casos, hemos concluido que no deben ser consideradas para confirmar o descartar una infección por el VEHC. Asimismo, relacionando nuestros resultados con publicaciones antiguas, la inflamación/fibroisis hepática no es consecuencia directa del virus sino de la respuesta ante la necrosis producida por el mismo[12]. Las hemorragias y la congestión se presentan frecuentemente en los pulmones, tráquea y riñones, aunque según la literatura también se presentan en el corazón y en el sistema nervioso central[6, 7]. En nuestro estudio observamos congestión y hemorragias pulmonares en el 85% de los casos y edema en 83%; asimismo, congestión/hemorragia renal en el 70%. Adicionalmente, 42% de los casos presentaron microtrombosis pulmonar y 54% presentaron microtrombosis glomerular. Según nuestros resultados, los cambios hemodinámicos pulmonares y renales, así como la presencia de microtrombos apuntan el diagnóstico hacia una infección por el VEHC y creemos que su combinación con la necrosis hepática aguda y aleatoria podrían representar un cuadro exclusivo de la EHC. Futuras investigaciones podrían enfocarse en la caracterización histopatológica experimental y actualizada de la EHC, así como en su relevancia en la práctica diagnóstica cotidiana. Es importante mencionar que los cambios anteriormente mencionados usualmente se consideran inespecíficos y son ignorados, pero en esta enfermedad son de vital importancia debido a la CID que provoca el virus[12], tomando en cuenta que su ausencia tampoco descarta una infección por el VEHC. La congestión y hemorragia traqueal se identificó en la minoría de los casos (27%), pero no suelen ser órganos primarios de choque. Con respecto a esto, hemos concluido que ambas lesiones, aunque son poco frecuentes, son relevantes para la sospecha de una infección por el VEHC y también que su ausencia no la descarta. Un hallazgo poco descrito en la literatura, y que logramos identificar en el 23% de los casos es la necrosis hialina del bazo[9]; a pesar de no ser una lesión frecuente, concluimos que es relevante para el diagnóstico y caracterización de la enfermedad a nivel microscópico.

CONCLUSIONES

Las lesiones histológicas de la EHC fueron descritas desde su primera aparición en 1984; sin embargo, desde los años 90s no han sido discutidas. El presente estudio proporciona una opinión adicional y fresca acerca de las características histomorfológicas de dicha enfermedad, pues conocerlas es fundamental en la práctica de patología veterinaria.

REFERENCIAS

1. Cooke D. Rabbit haemorrhagic disease: field epidemiology and the management of wild rabbit populations. Rev. sci. tech. Off. int. Epiz. 2002, 21 (2), 347-358.

2. Liu SJ, Xue HP, Pu BQ, Qian NH, Ruf W. Ruggeri ZM. A new viral disease in rabbits. Animal Husbandry and Veterinary Medicine. 1984 Vol.16 No.6 pp.253-255.

3. Ohlinger VF, Haas B, Thiel HJ. Rabbit hemorrhagic disease (RHD): characterization of the causative calicivirus. Vet. Res. 1993, 24 (103-116).

4. Chasey D. Rabbit haemorrhagic disease: the new scourge of Oryctolagus cuniculus. Laboratory Animals.1997, 31, 33-44.

5. Gay-Gutiérrez J. Enfermedad hemorrágica viral de los conejos (EHVC) su erradicación en México. SENASICA-SAGARPA. www.gob.mx/sagarpa.

6. König M, Thiel HJ, Meyers G. Detection of viral proteins after infection of cultured hepatocytes with rabbit hemorrhagic disease virus. Journal of Virology.1998, 72 (5) 4492-4497.

7. Abrantes A, van der Loo W, Le Pendu J, Esteves OJ. Rabbit haemorrhagic disease (RHD) and rabbit haemorrhagic disease virus (RHDV): A review. Veterinary Research. 2012, 43:12.

8. Mitro S, Krauss H. Rabbit hemorrhagic disease: a review with special reference to its epizootiology. Eur J Epidemiol. 1993 Jan; 9(1):70-8.

9. Fuchs A, Weissenback H. Comparative histopathological study of rabbit haemorrhagic disease (RHD) and european brown hare syndrome (EBHS). J. Comp. Path. 1992 Vol. 107, 103-113.

10. Barthhold SW, Griffey SM, Percy DH. Pathology of Laboratory Rodents and Rabbits. 4th Ames, IA: John Wiley & Sons, Inc.; 2016:264-266.

11. Marcato PS, Benazzi C, Vecchi G, et al. Clinical and pathological features of viral haemorrhagic disease of rabbits and the European brown hare syndrome. Rev Sci Tech. 1991; 10(2):371-392.

12. Park J. H, Lee YongSoon, Itakura, C. Pathogenesis of acute necrotic hepatitis in rabbit hemorrhagic disease. Laboratory Animal Science. 1995 (4): 445-449.

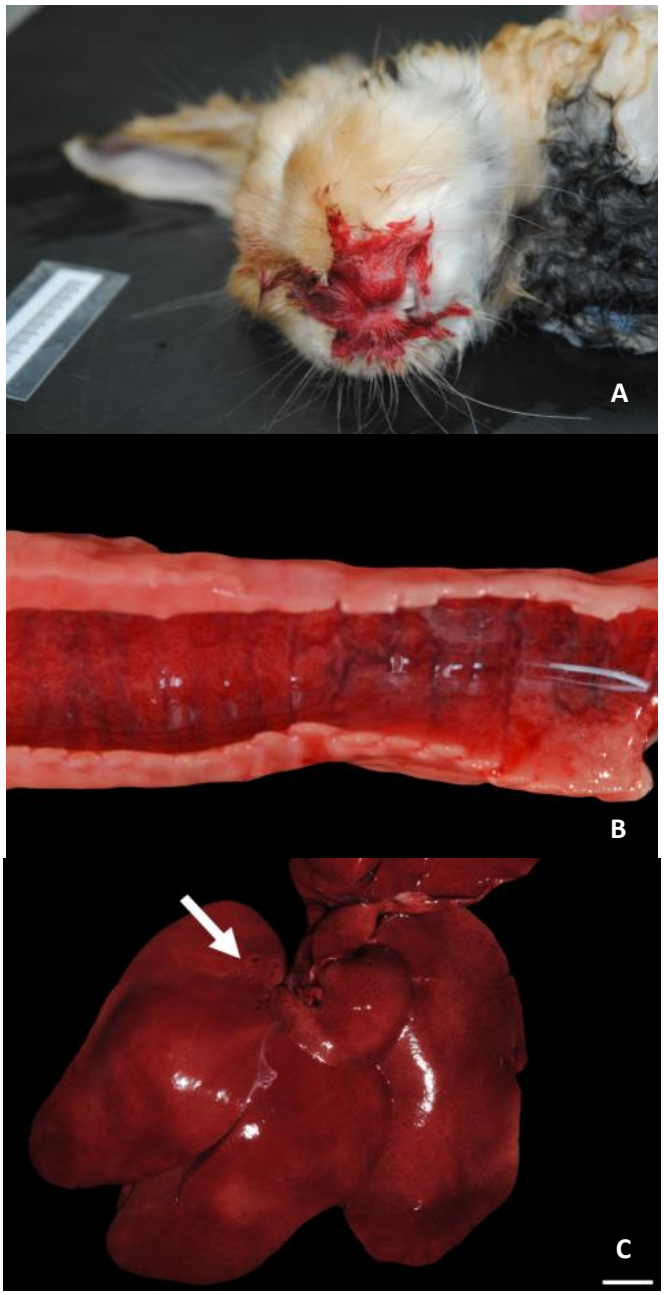

Figura 1. A. Presencia de sangre en la piel de la región nasal. B. Congestión e hiperemia/congestión traqueal. C. Hígado con zonas pálidas aleatorias (degeneración/necrosis) y evidencia de la consistencia friable (flecha).

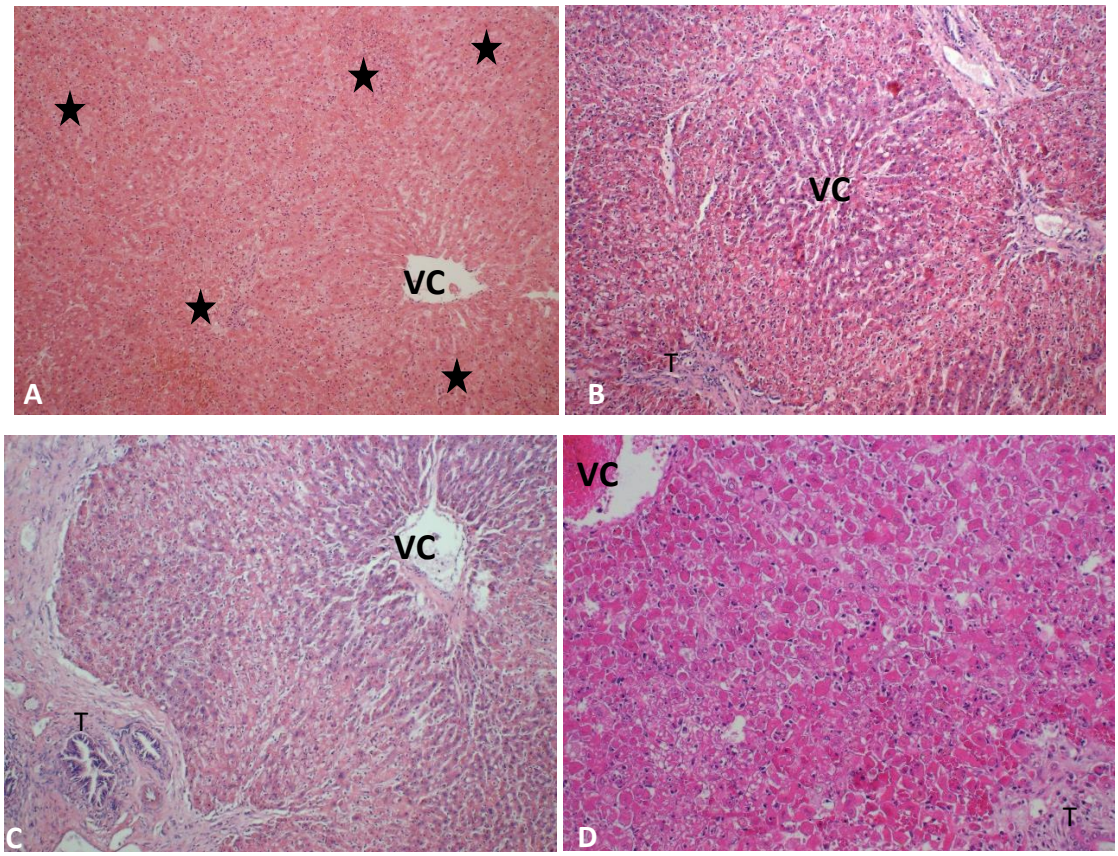

Figura 2. Necrosis hepática aleatoria/panlobular (estrellas, A), periportal (B-C) y mediozonal (D). H&E. VC: Vena centra. T: Triada hepática.

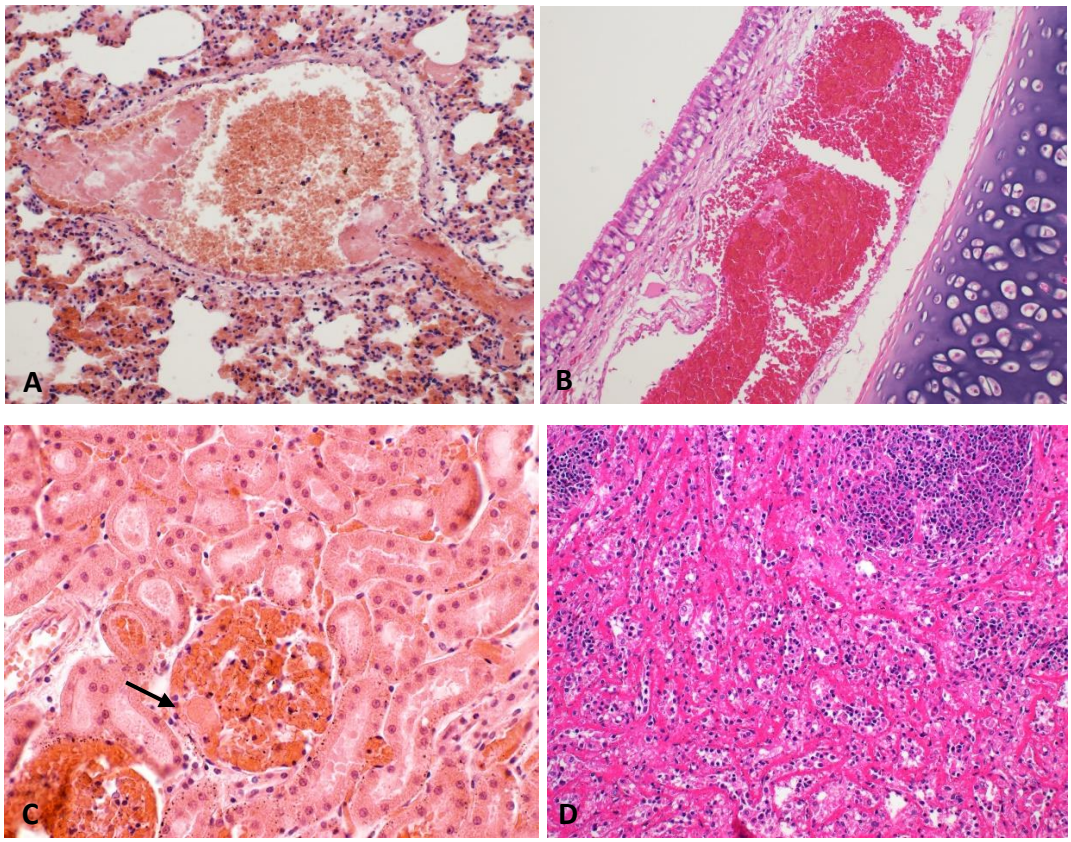

Figura 3. Presencia de trombos en las arterias pulmonares (A). B. Congestión y hemorragias traqueales. C. Presencian de microtrombos glomerulares (flecha). D. Necrosis hialina esplénica.

DEMODEX Y *SARCOPTES* EN PERROS DE YUCATÁN, MÉXICO: IDENTIFICACIÓN DE ESPECIES Y LESIONES CUTÁNEAS ASOCIADAS

Cen-Cen CJ*[1], Bolio-González ME[1], Rodríguez-Vivas RI[1], Guillermo-Cordero JL[1], Arjona-Torres MG[1], Reyes-Novelo EA[2], Trinidad-Martínez IC[1] y Canto-Valdés MC[1]

[1]Facultad de Medicina Veterinaria y Zootecnia, Universidad Autónoma de Yucatán;
[2] Centro de Investigaciones Regionales "Dr. Hideyo Noguchi", Universidad Autónoma de Yucatán.Correspondencia: josuecen@outlook.com

RESUMEN

Se estudiaron 71 perros provenientes del Centro municipal de control animal (CEMCA) de Yucatán, México. Se realizaron raspados cutáneos, así como biopsias de piel. Para identificar las especies del género *Demodex* se realizaron mediciones a las estructuras morfológicas. Se usó la prueba U de Mann-Whitney para determinar diferencias entre las estructuras morfológicas de los ácaros. Asimismo, para identificar las lesiones clínicas cutáneas asociadas a la presencia de ácaros se usó la prueba de Chi^2, las variables con $P < 0.2$ fueron incluidas en un análisis de regresión logística. Se identificaron dos géneros de ácaros: *Demodex* spp. y *Sarcoptes scabiei* var. c*anis.* De los perros positivos a *Demodex* spp. se obtuvieron 100 especímenes adultos que fueron medidos, 85 mostraron tamaño compatible con *D. canis*, mientras que 15 presentaron medidas menores a *D. canis.* Las variables clínicas asociadas con la infección por ambos ácaros fueron hiperpigmentación, mientras que la infección única por *Demodex* spp. fue foliculitis linfoplasmocitaria, contraste la infección por *Sarcoptes* no mostró asociación significativa con lesiones. Se concluye que existen dos poblaciones diferentes de ácaros del género *Demodex*, lo que sugiere la presencia de *D. canis y D. cornei*. La infección por ácaros en perros se asoció significativamente a la presencia de hiperpigmentación y foliculitis linfoplasmocitaria.

Palabras clave: *Demodex canis*, *Demodex cornei*, *Sarcoptes scabiei* var. c*anis*, lesiones cutáneas, perros.

ABSTRACT

We studied 71 dogs from the Municipal Animal Control Center (CEMCA) of Yucatan, Mexico. Skin scrapings were obtained, as well as skin biopsies. Species of the *Demodex* genus were determined by measuring morphological structures. A U of Mann-Whitney test was conducted to determine morphological differences in mites. Also, a Chi^2 test and variables $P < 0.2$ were included in a logistic regression analysis to identify skin lesions associated with mites. Two Acari genera were identified: *Demodex* spp. and *Sarcoptes scabiei* var. c*anis.* A total of 100 adult specimens of *Demodex* were obtained from positive dogs, from which 85 attained a size compatible to *D. canis*, while 15 were smaller in size. The clinical variables associated with mite infections were hyperpigmentation, whereas

the infection with *Demodex* spp. showed lymphoplasmacytic folliculitis; in contrast the *Sarcoptes* infection was not significantly associated with lesions. In conclusion, there are two heterogeneous *Demodex* mite populations, suggesting the presence of *D. canis* and *D. cornei.* Mite infections in dogs were significantly associated with hyperpigmentation and lymphoplasmacytic folliculitis.
Keywords: *Demodex canis*, *Demodex cornei*, *Sarcoptes scabiei* var. c*anis*, skin lesions, dogs.

INTRODUCCIÓN

Los ácaros pertenecen al Phylum *Arthropoda*, clase *Arachnida* y subclase *Acari*; en dermatología veterinaria son reconocidos tres géneros de ácaros como los más importantes en perros, estos son: *Sarcoptes*, *Demodex* y *Otodectes*. Su importancia radica en la variedad de dermatopatías que pueden causar en los caninos y su alta prevalencia.[1-3] La infección producida por el género *Sarcoptes* se denomina dermatitis sarcóptica. Afecta principalmente a los animales desnutridos o en hacinamiento y tiene potencial zoonótico. La principal especie de *Sarcoptes* reportada en perros es *Sarcoptes scabiei* var *canis*, esta se localiza principalmente en los estratos córneo y lúcido. *Sarcoptes scabiei* var *canis*, presenta una patogenia caracterizada por lesiones papulares intensamente pruriginosas.[1-3] Por otro lado, los ácaros del género *Demodex* son los responsables de ocasionar una enfermedad denominada demodicosis, la cual es una dermatopatía parasitaria, inflamatoria, común en perros, caracterizada por una proliferación excesiva de estos ácaros. Esta proliferación puede deberse principalmente a un trastorno genético o inmunológico del animal.[1, 4-5] Se han descrito tres especies de ácaros *Demodex* que pueden afectar al perro y ocasionar demodicosis en cualquiera de sus formas, estos son: *Demodex injai, D. cornei* y *D. canis*. Estos son habitantes naturales de la piel en los perros y son transmitidos a ellos únicamente por la madre en los primeros tres días de vida durante la lactancia. *D. canis* es la especie encontrada con mayor frecuencia y habita los folículos pilosos, mientras que, *D. injai* se encuentra en las glándulas sebáceas y se asocia a demodicosis en animales adultos. Por último, *D. cornei*, se localiza en la capa superficial de la epidermis, específicamente en el estrato córneo.[4, 6-8]

OBJETIVO

Identificar las especies de ácaros de los géneros *Demodex* y *Sarcoptes* presentes en perros de Mérida, Yucatán, México, y su asociación con lesiones cutáneas.

MATERIALES Y MÉTODOS

El estudio se realizó de septiembre de 2017 a febrero de 2018 en el Centro Municipal de Control Animal (CEMCA) ubicado en Mérida, Yucatán, México. El tamaño de muestra se calculó mediante el programa Winepiscope® considerando un 5% de prevalencia esperada[7], el resultado del tamaño de muestra fue de 57 animales. Se seleccionaron perros sospechosos a dermatitis por ácaros donde se consideraron los siguientes criterios de inclusión: pústulas, pápulas, seborrea, alopecia, úlceras y nódulos. En los animales seleccionados se realizaron raspados superficiales y profundos siguiendo la metodología descrita por Miller *et al*.,[1] Las muestras fueron depositadas en tubos de ensayo y transportadas al laboratorio de Parasitología de la FMVZ-UADY, donde se realizó el aclaramiento con KOH al 20% para el diagnóstico de ácaros de acuerdo con la metodología descrita por Rodríguez-Vivas *et al.,*[3] Las muestras procesadas fueron observadas al microscopio a 100 y 400 magnficaciones o X. con los objetivos 10x y 40x. Posteriormente, se tomaron biopsias de piel a los perros seleccionados, estas muestras se obtuvieron de un área con lesiones representativas. Las muestras positivas al género *Demodex* fueron procesadas mediante un estudio morfométrico.[3] Se usaron la fase adulta del ácaro[8] y las medidas obtenidas fueron las longitudes del gnatosoma, podosoma, opistosoma, longitud total y ancho total del cuerpo. Las muestras para histopatología fueron fijadas en formalina diluida al 10% y buferada a un pH de 7.4, durante 24 horas como tiempo mínimo y se enviaron al laboratorio de Patología de la FMVZ-UADY. Estas muestras se procesaron por los métodos de rutina de histopatología[9], las laminillas fueron observadas con un microscopio óptico de la marca Olympus® en busca de lesiones asociadas a ácaros del género *Demodex.* Para evaluar las medidas morfométricas se empleó una prueba no paramétrica U de Mann-Whitney usando el programa SPSS versión 15 (IBM, 2017). Para conocer la asociación entre las variables clínicas obtenidas y la presencia de ácaros del género *Demodex*, las variables fueron analizadas inicialmente en un cuadro de contingencia 2 x 2*,* y las variables con P ≤ 0.20 fueron incluidas en un modelo de regresión logística-binomial con ayuda del programa Statistix versión 10 (Analytical Software, 2017). Se consideró como una asociación positiva a las variables con *P* <0.05.

RESULTADOS

En las muestras de raspados cutáneos de los 71 perros, el 12.4% (9/71) fueron positivos a ácaros. Los géneros de ácaros identificados en los nueve animales fueron *Demodex* spp. y *Sarcoptes scabiei* var. c*anis.* De los 5 perros positivos a *Demodex* spp. se obtuvieron 100 especímenes adultos que fueron medidos. Ochenta y cinco mostraron tamaño compatible a *D. canis*, mientras que 15 presentaron medidas menores a *D. canis*. Las medidas de los especímenes de *Demodex* spp. y ácaros de cuerpo corto se presentan en la Tabla 1.

Tabla 1. Medidas en micras de la mediana y rango del gnatosoma, podosoma, opistosoma, largo total y ancho total de 100 especímenes de *Demodex* spp.

Estructura morfológica	*Demodex canis**	Rango	*Demodex* de cuerpo corto*	Rango
Gnatosoma	24[a]	18 – 28	22.8[a]	18 - 26
Podosoma	60[a]	48 – 66	60[a]	48 - 66
Opistosoma	120[a]	84 – 175	68.40[b]	54 - 78
Largo total	212.50[a]	160 – 265	150[b]	145 - 155
Ancho total	40[a]	30 – 50	40[a]	35 - 45

*Literales distintas en las dimensiones de las estructuras morfológicas entre *Demodex canis* y *Demodex* de cuerpo corto son significativas ($P < 0.05$).

En el estudio univariado de X^2 se encontró que las variables clínicas de foliculitis linfoplasmocitaria, hiperpigmentación, hiperplasia e hiperqueratosis para las infecciones por ácaros (*Demodex* spp. + *S. scabiei* var. canis) y únicas (*Demodex* spp. o *Sarcoptes* spp.)

tuvieron $P \leq 0.2$ y se incluyeron en el análisis de regresión logística. Las variables clínicas asociadas con la infección mixta con *Demodex* spp + *S. scabiei* var. *canis* fue hiperpigmentación (Tabla 2), en la infección única con *Demodex* spp., se observó foliculitis linfoplasmocitaria (Tabla 3), por último, en la infección por *Sarcoptes* no existió asociación con las variables clínicas evaluadas.

Tabla 2. Análisis de regresión logística para detectar lesiones cutáneas asociadas a la infección por ácaros (*Demodex* spp. + *S. scabiei* var. canis) en perros de Mérida, Yucatán, México.

Lesiones cutáneas	N	Positivo	Frecuencia (%)	OR	CI 95%	Valor de *P*
Hiperpigmentación (Microscópico)						
No*	52	2	3.8	1		
Sí	19	7	36.8	8.33	1.02 – 68.03	**0.047**
Hiperpigmentación (Macroscópico)						
No*	47	3	6.3	1		
Sí	24	6	25.0	11.30	1.61 – 79.44	**0.014**

* Variable utilizada como valor de referencia - CI 95%: Intervalo de confidencia al 95%: OR: odds ratio; Valor de *P*: probabilidad de *P.*

Tabla 3. Análisis de regresión logística para detectar lesiones cutáneas asociadas a la infección por *Demodex* spp. en perros de Mérida, Yucatán, México.

Lesión	N	Positivo	Frecuencia (%)	OR	CI 95%	Valor de *P*
Foliculitis linfoplasmocitario						
No*	59	1	1.69	1		
Sí	12	4	33.33	23.89	1.84–309.9	**0.015**

* Variable utilizada como valor de referencia - CI 95%: Intervalo de confidencia al 95%: OR: razón de momios (odds ratio); Valor de *P*: probabilidad de *P.*

DISCUSIÓN

Los principales ácaros observados en este estudio fueron *Sarcoptes scabiei* var. *canis* y *Demodex* spp., este resultado coincide con el reporte de Rodríguez-Vivas *et al*.,[10] quienes encontraron que las infecciones cutáneas son producidas por los ácaros de los géneros S*arcoptes* spp. y *Demodex* spp. de los perros estudiados, respectivamente. A nivel mundial se han reportado que las especies de *Demodex* que afectan a los perros son *D. canis*, *D. cornei* y *D. injai.*[6-8, 11] En México, *D. canis* es la única especie reportada que afecta perros y produce foliculitis mural o laminar linfoplasmocitaria. Con base en los hallazgos del estudio morfométrico se pudo identificar que los perros de Yucatán se encuentran parasitados con *D. canis* y posiblemente con *D. cornei*. Las medidas de dos estructuras morfológicas permitieron formar dos grupos heterogéneos con diferencias significativas, tales como el largo del opistosoma y el largo total de los ácaros. Este hallazgo concuerda con lo reportado por Izdebska y Rolbiecki[6], quienes encontraron diferencias en el largo total y en el largo del opistosoma entre las especies *D. cornei* y *D. canis.* Las lesiones cutáneas que se asociaron con la infección por ácaros fueron la hiperpigmentación microscópica y macroscópica. Estos hallazgos coinciden con los reportado por Miller *et al.,*[1], quienes mencionan a la hiperpigmentación como una lesión común en infecciones por ácaros. Asimismo, se encontró que la foliculitis linfoplasmocitaria se asocia con la infección simple por *D. canis*, esta lesión es característica de esta especie, debido a que habita en los folículos pilosos.[1-2] La infección única por *Sarcoptes scabiei* var. *canis*, no demostró asociación significativa con alguna lesión cutánea, este hallazgo coincide con lo descrito por Kraabol *et al*.,[12], quienes mencionan que el signo clínico más importante en dermatitis sarcóptica es el prurito intenso y las lesiones cutáneas son asociadas a este proceso, sin embargo, en el presente estudio no se identificó la presencia y ausencia del prurito, así como el nivel de intensidad de este.

CONCLUSIÓN

Con base en el estudio morfométrico se concluye que existen dos poblaciones heterogéneas de ácaros *Demodex*, lo que sugiere la presencia de *D. canis y D. cornei* en perros con lesiones cutáneas; y las lesiones cutáneas asociadas a la infección por ácaros (*Sarcoptes scabiei* var. *canis* + *Demodex* spp.) y única (*Demodex* spp.) son la hiperpigmentación microscópica y macroscópica, así como foliculitis linfoplasmocitaria, respectivamente; La infección por *Sarcoptes* no mostró asociación significativa con las lesiones cutáneas.

REFERENCIAS

1. Miller WH, Griffin CE, Campbell KL, *et al.* Muller and Kirk's Small Animal Dermatology. 7a edición. Philadelphia: Elsevier; 2013. 284-342.
2. Rodríguez Vivas RI, Bolio-González M, Ojeda-Chi MM, Rosado-Aguilar JA, *et al*. Zoonosis, cambios climático y sociedad. México: Notabilis Scientia; 2014. 75-86.
3. Rodríguez-Vivas RI, Ojeda-Chi MM, Quintero-Martínez MT, *et al.* Técnicas para el diagnóstico de parásitos con importancia en salud pública y veterinaria. México: AMPAVE-CONASA; 2015. 187-198.
4. Cen-Cen CJ, Bolio-González ME, Rodríguez-Vivas RI. Demodicosis: manifestaciones clínicas producidas por *Demodex canis*, *D. injai* y *D. cornei* en perros. Revista AMMVEPE Ago. 2017;28(4):111 – 116.
5. Sgarbossa RS, Sechi GV, Duarte-Pacheco B, *et al.* 2017. The epidemiological and clinical aspects of *Demodex injai* demodicosis in dogs: a report of eight cases. Semin-Cienc Agrar Jul. 2017;38(5):3387 – 3394.
6. Izdebska JN, Rolbiecki L. The status of *Demodex cornei*: description of the species and developmental stage, and data on Demodecid mites in the domestic dog *Canis lupus familiaris*. Med Vet Entomol Sep. 2018;1-12.
7. Izdebska JN, Fryderyk S. Diversity of three species of the genus *Demodex* (Acari, Demodicidae) parasitizing dogs in Poland. Polish J Environ Stud Jul. 2011;20(3):565-569.
8. Swathi B, Ayodhya S, Satishkumar K. Micrometry for differentiation of *Demodex* mite species causing canine demodicosis in India. Int J Adv Res Nov. 2016;4(11):726-731.
9. Martínez-Rivera P, Piña AK, Soto DA, *et al.* Comparación histológica e inmunohistoquímica de muestras de tejido procesadas por la técnica convencional o por el método simplificado de acetonas. Int J Morphol Jun. 2011;29(2): 575 – 580.
10. Rodriguez-Vivas RI, Ortega-Pacheco A, Rosado-Aguilar JA, *et al.* Factors affecting the prevalence of mange-mite infestations in stray dogs of Yucatan, Mexico. Vet Parasitol Jul. 2003;115:61-65.
11. Ordeix L, Bardagi M, Scarampella F, *et al. Demodex injai* infestation and dorsal greasy skin and hair in eight wirehaired fox terrier dogs. Vet Dermatol Ago. 2009;20:267-272.
12. Kraabol M, Gundersen V, Fangel K, *et al.* The taxonomy, life cycle and pathology of *Sarcoptes scabiei* and *Notoedres cati* (Acarina, Sarcoptidae): A rewiew in a Fennoscandian wildlife perspective. Fauna Norv Nov. 2015;35:21-33.

DISMINUCIÓN EN LA INCIDENCIA DE OSTEOCONDROSIS EN CERDOS POR LA INCLUSIÓN DE 25OHD$_3$ EN LA DIETA

Guerrero HD[1]*, Pérez AMA[2], Candanosa AIE[3], Cuarón IJA[2]

[1]Facultad de Estudios Superiores Cuautitlán, UNAM. [2]Centro Nacional de Investigación Disciplinaria Fisiología, INIFAP. [3]Centro de Enseñanza, Investigación y Extensión en Producción Animal en Altiplano, UNAM.

RESUMEN

Con un total de 440 cerdos de la misma genética, se evaluaron los efectos del aumento de la suplementación vitamínica y la adición de 25-hidroxicolecalciferol (25OHD$_3$) sobre el rendimiento productivo, la presentación e incidencia de osteocondrosis y características de calidad de carne. La premezcla de vitaminas se proporcionó a dos diferentes niveles en un arreglo factorial mas la adición o no de (25OHD$_3$) obteniendo en total 4 Tratamientos. Las dietas experimentales empleadas fueron elaboradas con ingredientes convencionales cubriendo las necesidades nutricionales respectivas con la edad y peso de los animales. Se inicio con una edad promedio de 75 ± 0.47 días con un peso inicial de 25.5 ± 2.84 kg hasta alcanzar peso al mercado. Los resultados demostraron que el consumo diario de alimento (CDA) y la ganancia diaria de peso (GDP) no se vieron influenciadas por el aumento de vitaminas ni por la adición de 25OHD$_3$ (P > 0.09). Al determinar la frecuencia y gravedad de lesiones relacionadas con la osteocondrosis, se observó que al aumentar el nivel de vitaminas más la adición de 25OHD$_3$ disminuyeron significativamente (P < 0.05). En parámetros de calidad de carne se encontró una disminución en la fuerza de corte, menor perdida de agua por goteo y por compresión, al acrecentar los niveles de vitaminas (P < 0.05). En general, el aumento de los niveles de vitaminas más allá de los requerimientos establecidos por el NRC más la adición de 25OHD$_3$ reduce la incidencia de osteocondrosis y mejora parámetros de calidad de carne.

Palabras clave: Cerdos, vitaminas y osteocondrosis.

ABSTRACT

With a total of 440 pigs of the same genetic, the effects of the increase of vitamin supplementation and the addition of 25-hydroxycholecalciferol (25OHD$_3$) on the productive performance, presentation and incidence of osteochondrosis and pork quality characteristics were evaluated. The vitamin premix was provided at two different levels in a factorial arrangement plus the addition or not of (25OHD$_3$) obtaining a total of 4 Treatments. The experimental diets used were elaborated with conventional ingredients covering the particular nutritional needs with the age and weight of the animals, starting with an average age of 75 ± 0.47 days with an initial weight of 25.5 ± 2.84 kg until reaching

market weight. The results showed that average food intake (AFI) and average daily weight gain (ADWG) was not influenced by the increase of vitamins or the addition of 25OHD$_3$ (P > 0.09). When the frequency and severity of injuries related to osteochondrosis were determined, it was observed that when the level of vitamins plus the addition of 25OHD$_3$ were increased, the lesions were minor significantly (P < 0.05). In terms of pork quality parameters, a decrease in cutting force was found, as well as a lower loss of water by dripping and compression by increasing vitamin levels (P < 0.05). In general, the increase in vitamin levels beyond the requirements established by the NRC plus the addition of 25OHD$_3$ reduces the incidence of osteochondrosis and improves meat quality parameters.
Keywords: Pig, vitamins and osteochondrosis.

INTRODUCCIÓN

La osteocondrosis (OC) es una enfermedad común en mamíferos, generada por una disrupción en la osificación endocondral, provocando un engrosamiento y retención del cartílago, necrosis de las capas basales del cartílago articular, defectos en hueso subcondral, fractura subcondral y producción de fragmentos óseos, que conducen a defectos biomecánicos.[1] Su etiología no ha sido totalmente descrita, ya que se ha relacionado con factores nutricionales, hereditarios, biomecánicos y endócrinos.[2] Diversos factores influyen en la incidencia de OC, como el rápido crecimiento, la falta de ejercicio, la genética y la nutrición.[3]
La OC se ha observado en cerdos en crecimiento, repercutiendo en su desarrollo.[4]

Por lo que el fortalecimiento de los huesos y cartílagos en la fase de engorda se ha vuelto crucial, ya que se considera como el único método que puede evitar la OC.[5] Por esto, es importante promover el metabolismo del cartílago y hueso, asegurando la osificación endocondral de la articulación y el cartílago, permitiendo el crecimiento apropiado de los huesos que componen las articulaciones. Se ha demostrado que las vitaminas, aunque sus requerimientos siempre se han establecido para prevenir la deficiencia clínica,[6] el concepto "Óptima Nutrición Vitamínica" (OVN) establece que una dosis mayor a la sugerida podría optimizar el estado de salud y productividad de los animales.[7] No obstante, respecto a la vitamina D, se sabe que participa en el metabolismo del Ca y P,[8] además, el 25OHD$_3$, uno de los metabolitos de la vitamina D$_3$, participa en la absorción de Ca en el tracto intestinal, el mantenimiento de la concentración plasmática de Ca y promover el metabolismo óseo.

El 25OHD$_3$ reduce la incidencia y la gravedad de la discondroplasia tibial en pollos de engorda en crecimiento, que presentan lesiones algo similares a las observadas en la osteocondrosis del cerdo.[9] Por lo que, el uso de un nivel alto de una premezcla vitamínica por encima de los requerimientos del NRC más la adición de 25OHD$_3$ podría favorecer el rendimiento productivo, disminuir la incidencia de osteocondrosis, promover calidad de carne, y el bienestar animal al disminuir las cojeras.

OBJETIVO

Evaluar el rendimiento productivo, la incidencia de osteocondrosis y calidad de carne a través de la inclusión de 25OHD$_3$ y dos diferentes niveles de premezclas vitamínicas en dietas de cerdos durante la etapa de crecimiento-finalización.

MATERIAL Y MÉTODOS

El experimento fue realizado en una granja experimental situada en las instalaciones del CENID Fisiología y Mejoramiento Animal del INIFAP ubicado en Ajuchitlán-Colón, Estado de Querétaro, México. El manejo de los animales fue bajo los lineamientos de la NOM-062-ZOO-1999. Se usaron 440 cerdos de tres grupos de producción mensual, con un peso inicial de 25.5 ± 2.84 kg que fueron alimentados y manejados de forma idéntica hasta el día 75 de edad. Después del proceso de aleatorización en función del peso, sexo y camada de origen, se dividieron en grupos de 10 cerdos, en igual proporción de machos castrados y hembras. Para ser aleatorizados y asignados a uno de los 4 Tratamientos establecidos a partir de un arreglo factorial con un Diseño de Bloques Completos al Azar. Los tratamientos fueron la diferencia del uso de dos niveles de la misma premezcla vitamínica (0.125 y 0.500 g/t) en una aplicación factorial de la adición o no de 25OHD$_3$ (50 µg/kg equivalentes a 4 g/t) a partir de Rovimix Hy●D®, DSM. El programa de alimentación incluyó 4 fases de 21 d para cubrir los requerimientos.[6] Los cerdos se alimentaron a libertad, registrando el consumo por semana y se pesaron individualmente cada 21 d, momento en el que recorrieron 120 m para calificar en el trayecto la solidez estructural y movilidad de cada individuo con una escala de 9 puntos.[10] Los criterios de respuesta fueron el consumo diario de alimento (CDA), la ganancia diaria de peso (GDP), la eficiencia alimenticia (G/C) y la solidez estructural. Después de 84 d, los cerdos se cosecharon para su envío a un rastro TIF con 20 h de ayuno, calificando a los individuos por su peso, como óptimos o rezagados. Luego de la matanza se obtuvieron las articulaciones escapulo humeral, metatarsofalangeana, metacarpofalangeana y femoropatelar del lado izquierdo para su evaluación histopatológica de lesiones referentes a OC (gravedad de lesiones con escala de 4 puntos, 1-2 leve a moderada y 3-4 grave). Se tomaron muestras de 1 cm^3 aproximadamente, se fijaron con formalina, se descalcificaron, fueron procesadas por inclusión en parafina y teñidas con HE. A las 24 h se obtuvieron muestras del músculo largo dorsal (entre la 10ª y últimas costillas) para evaluar la calidad de carne. Los datos se analizaron con los procedimientos FREQ, GLM, MIXED, REG y UNIVARIATE de SAS para un Modelo de Bloques (grupos de producción) Completos al Azar. Para las lesiones macro y microscópicas de las articulaciones se utilizó el método de evaluación de Kruskal Wallis.

RESULTADOS

En el comportamiento productivo no se encontraron diferencias ($P > 0.35$): CDA, 3.0 ± 0.28kg y GDP, 0.9 ± 0.07kg. Sin embargo, al clasificar a los cerdos en función del peso de cosecha se observó

que la mayor proporción de cerdos rezagados (< 90 kg) se encontró en los de bajo nivel de vitaminas, sin 25OHD$_3$ (15/107), en los otros tratamientos la proporción promedio fue de 6/109. En calidad de carne, la pérdida de peso por goteo se redujo (P < 0.05, EEM = 0.377) en un 30%, (4.94%) con 0.500 kg/t de vitaminas vs. 0.125 kg/t (6.97%), con una tendencia similar para la pérdida de agua por compresión (P < 0.02, 20.06 *vs*. 22.92%; EEM = 0.750). El efecto de 25OHD$_3$ se reflejó en la reducción del 12% en la pérdida de agua por compresión a la inclusión de 50 µg/kg de 25OHD$_3$ (P < 0.01, 20.04 *vs*. 22.81%; EEM = 0.729). El color se encontró dentro de lo esperado, a pesar de no mostrar diferencias en la interacción, y efectos mayores (Color subjetivo; media = 2.76, P < 0.798, EEM = 0.530). Al analizar los resultados de histopatología por el tipo de hueso y tratamiento, se observó que el aumentar el nivel de vitaminas y agregar 25OHD$_3$ hubo efectos positivos en húmero, ya que la degeneración vacuolar (P < 0.02) y la hiperplasia cartilaginosa (P < 0.02) fue menor. Para el fémur y metatarso, solo la hiperplasia cartilaginosa fue menor (P < 0.04); y por último también fue menor para metacarpo la hiperplasia de la fisis (P < 0.03) y la hiperplasia cartilaginosa (P < 0.02). Los hallazgos en histopatología mostraron que cuando se usó el nivel alto de vitaminas, con la adición de 25OHD$_3$ fue menor 54.6% *vs*. 62.5% sin 25OHD$_3$, misma tendencia para la frecuencia de lesiones graves 31.32% vs. 44.96% (P < 0.01) de OC.

DISCUSIÓN

A pesar de no encontrar diferencias en el comportamiento productivo en los diferentes grupos de tratamiento, la proporción de cerdos rezagados disminuyó en el grupo de mayor suplementación vitamínica, esto es favorable ya que un mayor peso de matanza tiene la ventaja de un costo adicional por el aumento en el rendimiento de carne y mejor relación carne a hueso.[11] El aumento de cerdos rezagados en el Tratamiento que recibió bajos niveles de vitaminas sin 25OHD$_3$ puede deberse a que fue el que alcanzó los valores más bajos de solidez estructural. Sin embargo, Cera y Mahan,[12] reportaron que la solidez estructural de los cerdos no fue influenciada por los niveles de Ca: P, si no por el aumento del peso corporal y la edad, y concluyen que la disminución de solidez estructural no es importante en los cerdos destinados al mercado, en cambio si lo es para las cerdas reproductoras de reemplazo. Resultados de la evaluación de OC fueron similares a los que Sugiyama,[13] quien demostró que adicionar 25OHD$_3$ en la dieta puede inhibir el desarrollo de OC en cerdos. Esto debido a que puede tener acción directa sobre los condrocitos y su diferenciación, a través de los receptores de vitamina D expresados en el cartílago articular. En cuanto a los resultados obtenidos en calidad de carne podrían estar relacionados al efecto de la vitamina E, ya que Kerth et al.,[14] demostraron que el suplemento de vitamina E para cerdos en la dieta de finalización a 600 IU / kg durante los últimos 36 a 70 días antes del sacrificio dio como resultado una disminución más lenta en el pH muscular post mortem. Las diferencias en la velocidad y el grado de disminución del pH muscular están relacionadas con el desarrollo de la calidad carne de cerdo.[15]

CONCLUSIÓN

La inclusión de 25OHD$_3$ e incrementar la dosis de vitaminas, permitió la reducción de la proporción de cerdos rezagados, que coincidió con la menor frecuencia de cerdos con lesiones por OC; aun cuando los beneficios se pueden atribuir a efectos directos de Vitamina E y 25OHD$_3$, no debe descartarse el valor complementario de otras vitaminas. Con cualquier estimación de rentabilidad y bienestar animal, el uso de niveles más altos de vitaminas o del 25OHD$_3$ se justifica sobradamente.

REFERENCIAS

1. Hernández G, Rodríguez LE, Mora FA, Ramírez R. Etiología, patogénesis, diagnóstico y tratamiento de osteocondrosis (OC); México. UANL. Vet. Méx. 2011;42 (4):311-329.
2. Ytrehus B, Carlson CS, Ekman S. Etiology and pathogenesis of osteochondrosis. Vet Path. 2007;44(4):429-448.
3. Luther H, Schwörer D, Hofer A. Heritability of osteochondral lesions and genetic correlations with production and exterior traits in station-tested pigs. J. Anim. Sci. 2007; 1:1105-1111.
4. Busch ME, Wachmann H. Osteochondrosis of the elbow joint in finishing pigs from three herds: Associations among different types of joint changes and between osteochondrosis and growth rate. Vet. J. 2011; 188:197-203.
5. Wardale RJ, Duance VC. Characterization of articular and growth plate cartilage collagens in porcine osteochondrosis. JCS.1994; 107: 47-59.
6. National Research Council. Nutrient Requirements of Swine: Eleventh Revised Edition. 2012.
7. Barroeta AC, Baucells MD, Blanco A, Calsamiglia S, Casals R. Optimum Vitamin Nutrition. United Kingdom: 5M Publishing; 2013.
8. Lauridsen C. Triennial growth symposium-establishment of the 2012 vitamin D requirements in swine with focus on dietary forms and levels of vitamin D. J. Anim. Sci. 2014; 92(3): 910-916.
9. Fritts CA, Waldroup PW. Effect of source and level of vitamin D on live performance and bone development in growing broilers. JAR. 2003;12: 45-52.
10. NISF.com [Internet]. National Swine Improvement Federation. [citado 4 Mrz 2019]. Disponible en:http://www.nsif.com/guidel/APPENDD.HTM#02
11. Bertol TM, Oliveira EA, Coldebella A, Kawski VL, Scandolera AJ, Warpechowski MB. Meat quality and cut yield of pigs slaughtered over 100kg live weight. Arq. Bras. Med. Vet. Zootec. 2015; 67;1166-1174.
12. Cera KR, Mahan DC. Effect of dietary calcium and phosphorus level sequences on performance, structural soundness and bone characteristics of growing-finishing swine. J. Anim. Sci. 1988; 66: 598-605.
13. Sugiyama T, Kusuhara S, Chung TK, Yonekura H, Azem E, Hayakawa T. Effects of 25-hydroxycholecalciferol on the development of osteochondrosis in swine. Anim. Sci. J. 2013; 84(4):341–349.
14. Kerth CR, Carr MA, Ramsey CB, Brooks JC, Johnson RC, Cannon JE, Miller MF. Vitamin-mineral supplementation and accelerated chilling effects on quality of pork from pigs that are monomutant or noncarriers of the halothane gene. J. Anim. Sci. 2001; 79:2346-2355.
15. Wismer-Pedersen J. Quality of pork in relation to rate of pH change post-mortem. Food Res. 1978; 24:711–714.

ESTUDIO COMPARATIVO DEL DIAGNÓSTICO HISTOPATOLÓGICO CON PRUEBAS DE INMUNOCROMATOGRAFIA Y PCR PARA PARVOVIRUS CANINO

Gastelum CA[1], Molina BRM[1*], Cedillo CJR[1], Hernández JF[1], Munguía XJA[1]

[1]Departamento de Ciencias Agronómicas y Veterinarias
Instituto Tecnológico de Sonora. Correspondencia: rammol62@yahoo.com

RESUMEN

El objetivo de esta investigación es analizar las herramientas disponibles para el diagnóstico de parvovirosis canina en comparación con los resultados histopatológicos encontrados. Se analizaron 20 casos de perros sospechosos de parvovirosis, mediante estudios histopatológicos, inmunocromatografía y PCR. De los 20 perros, solo se obtuvieron 13 muestras de intestino analizables de las cuales, 13/13 fueron confirmadas por histopatología y PCR, encontrándose que el análisis histológico de las muestras en una buena herramienta para el diagnóstico. Por otro lado, el analizar las muestras por Inmunocromatografía, encontramos que comparada con PCR, esta prueba muestra una sensibilidad muy baja (5%) que la hace poco útil para su uso en diagnóstico clínico.
Palabras claves: Parvovirus, histopatología, pruebas diagnósticas.

ABSTRACT

The aim of this study is to analyze the tools available for the diagnosis of canine parvovirus compared with histopathologic findings. 20 cases of suspected dogs of parvovirus were analyzed by histopathological, immunochromatography and PCR analysis. From all 20 dogs, only 13 analyzable intestine samples were obtained, 13/13 were confirmed positive by histopathology and PCR, demonstrating that the histological analysis of samples is a good tool for diagnosis. On the other hand, comparing the results of immunochromatography in feces samples to PCR, results showed too low sensitivity (5%) to be useful for use in clinical diagnosis.
Key words: Parvovirus, histopathology, diagnostic test.

INTRODUCCIÓN

La parvovirosis canina es una enfermedad viral que afecta a perros de edad temprana, con una elevada morbilidad y mortalidad, de distribución mundial, por lo que representa un problema de salud importante para la clínica veterinaria en pequeñas especies, en la que incluso se han reportado casos de parvovirosis en caninos vacunados. Los índices de mortalidad pueden ser altos, arriba de 70% en cachorros; no obstante, en adultos se ha observado menos del 1%[1].

Se puede realizar un diagnóstico clínico por medio de la historia clínica del animal, así como la evaluación los hallazgos al examen físico y la signología clínica que presenten los pacientes. Las pruebas de inmunocromatografia (IC) y PCR han sido introducidas en algunos hospitales como un medio de confirmar el diagnóstico de Parvovirosis (CPV-2), siendo la inmunocromatografia la más empleada en la práctica veterinaria, así como la única prueba de campo disponible[1.]. Estudios previos han demostrado que estas pruebas son suficientemente sensibles para el diagnóstico de casos positivos[2]. De igual manera, en el laboratorio se puede utilizar pruebas como histopatología inmunofluorescencia, inmunoperoxidasa o microscopía electrónica [4].

HIPÓTESIS

Es posible demostrar la utilidad práctica del kit comercial de inmunocromatografía (IC) realizando un estudio comparativo con la prueba de reacción en cadena de la polimerasa (PCR)

OBJETIVO

Comparar los resultados histopatológicos con diagnóstico de parvovirus canino con pruebas de inmunocromatografía (IC) y prueba de reacción en cadena de la polimerasa (PCR) para variantes de parvovirus canino (CPV-2) presentes en casos de caninos remitidos por clínicos de Ciudad Obregón, Sonora.

MATERIAL Y MÉTODOS

Se realizó un análisis de casos de caninos que habían presentado signologia compatible con gastroenteritis hemorrágica, sin tomar en cuenta la edad, raza o sexo. Se tomó una muestra de intestino delgado de 20 caninos remitidos por clínicos de Ciudad Obregón, Sonora, de los cuales tenían como diagnóstico presuntivo parvovirosis canina.

El procedimiento consistió en una necropsia de los cadáveres, en la cual se tuvo especial enfoque en el aparato digestivo. Se tomaron porciones de intestino delgado en bolsas de plástico para estudios de IC y PCR. Se procedió a almacenar las muestras en un

congelador a -20 °C hasta su posterior uso.

Para estudio histopatológico, se colectaron muestras de intestino delgado que fueron preservadas en formo al 4%, posteriormente se utilizó procesamiento histológico de rutina con inclusión en parafina, tinción con H&E, revisión al microscopio óptico y análisis de los hallazgos.

Como pruebas complementarias se realizaron pruebas de inmunocromatografía en heces a cada canino utilizando un kit comercial SNAP® Parvo de IDEXX®, siguiendo el procedimiento recomendado por el fabricante. También se realizaron pruebas de PCR utilizando para la extracción el Kit de extracción de ADN/ARN TACO TM (GeneReach Biotechnology, Taiwan). La amplificación se realizó por PCR convencional utilizando primers específicos para cada variante de CPV (tabla 1) y analizados por electroforesis en geles de agarosa 2%. Los iniciadores empleados para la diferenciación de las variantes de CPV-2 (CPV-2a, CPV-2b o CPV-2c) presente en cada una de las muestras se basaron en la metodología previamente descrita[5].

RESULTADOS

De las 20 muestras recolectadas de casos sugestivos a CPV-2, 20 fueron procesadas por IC y PCR. Para estudios histopatológicos, se descartaron 7 muestras debido a cambios autolíticos de la mucosa. 13/13 muestras de intestino mostraron lesiones histológicas características de parvovirus canino caracterizadas por necrosis multifocal de las criptas del intestino delgado y cuerpos de inclusión intranucleares; así mismo, se encontraron cuerpos de inclusión intranucleares en muestras de miocardio (Figura 1 y 2).

De las 20 muestras recolectadas para análisis complementarios, solo el 5% (1/20) fue positivo a la prueba de IC, SNAP® PARVO de IDEXX®; del mismo modo, basado en la prueba de PCR, el 100% (20/20) de las muestras resultaron positivas por lo menos a una variable de parvovirus canino analizadas, presentando una mayor frecuencia la variante 2a con 95% (19/20), apareciendo en segundo lugar la variante 2b con un 85% (17/20), mientras que la variante 2c se encontró presente en un 55% (11/20) de los casos. El análisis estadístico mediante prueba de chi-cuadrada muestra que los resultados de histopatología y PCR fueron similares; sin embargo, la prueba del IC mostro resultados no significativos.

DISCUSIÓN

Al analizar los resultados obtenidos para parvovirus canino por medio de dos pruebas diferentes, una utilizada convencionalmente en clínicas veterinarias (prueba de IC) y otra empleada en laboratorios de diagnóstico (prueba de PCR), se observó que la sensibilidad mostrada por la primera prueba es muy baja (5%) en relación a la segunda (100%). Se ha reportado que las pruebas diagnósticas utilizadas como complemento al diagnóstico histopatológico, no son tan confiables para confirmar un diagnóstico, la prueba

de IC presenta una sensibilidad no mayor al 50%, esto debido a la cantidad de partículas virales necesarias excretadas en heces [1, 2].Similarmente, otro estudio determinó una sensibilidad de 15.8-18.4% para IC, no muy diferente a los resultados obtenidos en el presente estudio, en el cual se obtuvo un 5% de sensibilidad por parte de la prueba de IC en relación con la prueba de PCR.

Con base al procedimiento previamente publicados [5], los resultados encontrados indican que los resultados son técnicamente correctos; sin embargo, se observó que los resultados de PCR muestran positividad de las muestras a los tres tipos de parvovirus. Estos hallazgos pueden indicar infecciones por varios virus en forma simultánea, poco probable, pues se ha reportado que la variante PVC2a, tiende a desplazar las otras variantes sugiriendo que estudios más específicos deben ser realizados [2, 6].

CONCLUSIONES

Con base a estos resultados, se puede establecer que el análisis histopatológico es una buena herramienta para confirmar un diagnóstico postmortem de parvovirosis canina, dado que 13/13 muestras positivas por histopatología fueron confirmadas positivas por PCR.

Por otro lado, partir de los resultados obtenidos, es posible concluir que la sensibilidad de la prueba de inmunocromatografía (SNAP® PARVO de IDEXX®) es muy baja y poco útil para la confirmación de un caso clínico de parvovirosis, sobre todo comparándola con pruebas moleculares que tienen sensibilidad y especificidad altas.

REFERENCIAS

1. Decaro N. y Buonavoglia C. (2012). Canine parvovirus-A review of epidemiological and diagnostic aspects with emphasis on type 2c. Veterinary Microbiology, 150: 1-12.
2. Faz M, Martínez JS, Quijano-Hernández I, Fajardo R. (2017). Reliability of clinical diagnosis and laboratory testing techniques currently used for identification of canine parvovirus enteritis in clinical settings. J Vet Med Sci. 79(1):213-217.
3. Hernández-Blanco B. y Catala-López F. (2015). Are licensed canine parvovirus (CPV2 and CPV2b) vaccines able to elicit protection against CPV2c subtype in puppies?: A systematic review of controlled clinical trials. Veterinary Microbiology, 18: 1-9.
4. Kantere MC, Athanasiou LV, Spyrou V, Kyriakis CS, Kontos V, Chatzopoulos DC, Tsokana CN, Billinis C.(2015). Diagnostic performance of a rapid in-clinic test for the detection of Canine Parvovirus under different storage conditions and vaccination status. J Virol Methods. 215-216:52-5.
5. Kaur G., Chandra M., Dwivedi P.N. y Sharma N.S. (2014). Antigenic typing of canine parvovirus using differential PCR. Indian Virological Society. 25(4): 481-487.
6. Markovich JE, Stucker KM, Carr AH, Harbison CE, Scarlett JM, Parrish CR (2012). Effects of canine parvovirus strain variations on diagnostic test results and clinical management of enteritis in dogs. J Am Vet Med Assoc; 241(1):66-72.

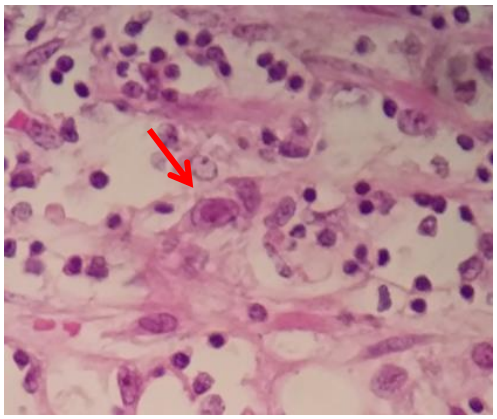

Figura 1. Corte de intestino delgado que presenta ausencia de criptas intestinales con presencia de cuerpos de inclusión.

Figura 2. Corte de miocardio con presencia de cuerpos de inclusión intranucleares (100X) H&E.

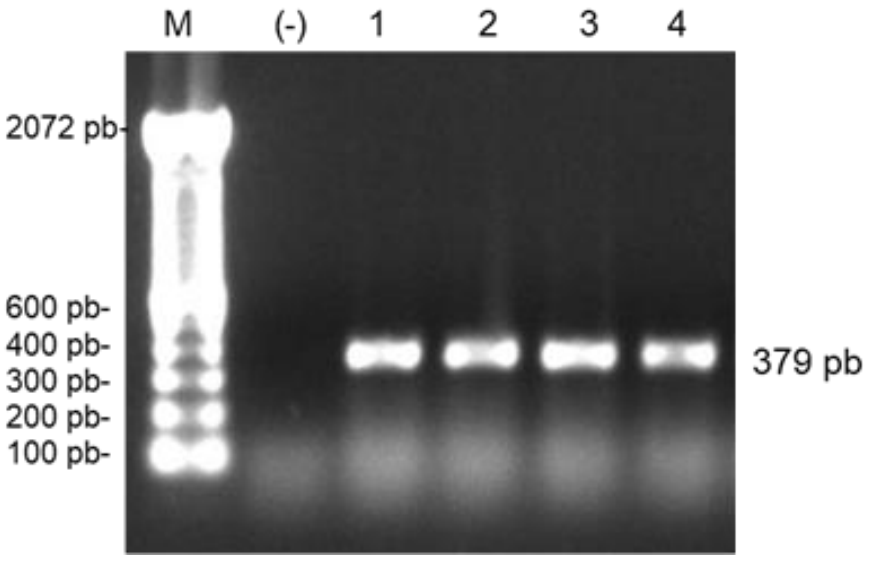

Figura 3. Resultados positivos de PCR para CPV-2a y control negativo en geles de agarosa 2%. M: marcador (100 bp DNA ladder), (-): control negativo, 1 al 4: número de muestra (ID).

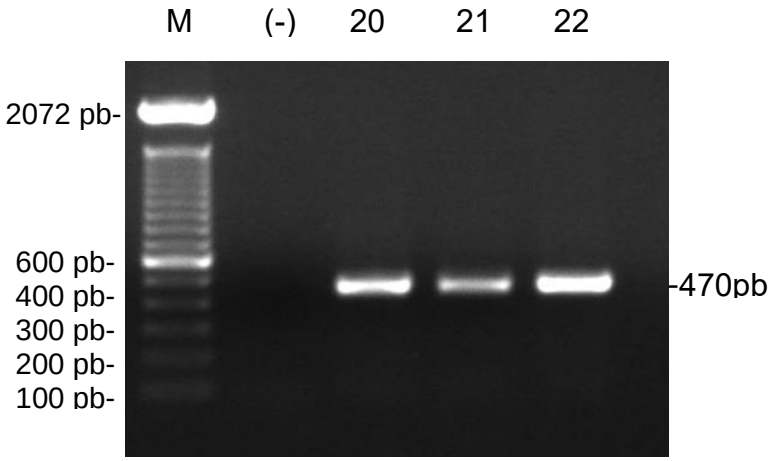

Figura 4. Resultados positivos de PCR para CPV-2c y control negativo, en geles de agarosa 2%, .M: marcador (100 bp DNA ladder), (-): control negativo, 20, 21 y 22: número de muestra (ID).

Tabla 1. Prueba de chi-cuadrada para los resultados hacia CPV-2 por medio de ambas pruebas analizadas.

	M1: Prueba IC	M2: PCR
N1: Positivos	1	20
N2: Negativos	19	0
Nivel de significancia	P< 0.0001	

Tabla 2. Prueba de chi-cuadrada para los resultados hacia CPV-2 por medio de las pruebas analizadas.

	M1: Prueba IC	M2: PCR	M3: Histopato
N1: Positivos	1	13	13
N2: Negativos	12	0	0
Nivel de significancia	P< 0.0001	P> 0.05	

ESTUDIO RETROSPECTIVO DE ENFERMEDADES EN CONEJOS DE CASOS REMITIDOS A NECROPSIA DE 2008 AL 2018, EN EL DEPARTAMENTO DE PATOLOGIA DE LA FMVZ-UNAM

Loman ZEI*[1], García MLJ[2], Reyes MA[1], Salas GCG[1]
[1]Departamento de Patología, Facultad de Medicina Veterinaria y Zootecnia, Universidad Nacional Autónoma de México.
[2]Facultad de Medicina Veterinaria y Zootecnia, Universidad de Colima.
Correspondencia: salas.ger@gmail.com

RESUMEN

A partir de las bitácoras del archivo de necropsias del Departamento de Patología de la FMVZ, UNAM, se realizó un estudio retrospectivo de los casos de conejos remitidos al área de necropsias, el cual abarcó un periodo de11 años que comprende de 2008 a 2018, con el objetivo de conocer cuáles son las principales enfermedades diagnosticadas en el estudio *post-mortem.* Para el análisis de los datos se tomaron en cuenta diversas variables como sexo, edad, raza, diagnóstico integral, tipo de enfermedad (infeccioso, físico–traumático, tóxico, neoplásico y otro) y para el caso de enfermedades infecciosas el tipo de agente etiológico involucrado (bacteriano, viral, parasitario). Se obtuvieron 103 casos, la mayoría eran animales jóvenes; el tipo de enfermedades que predominaron fueron las infecciosas con 81 casos; de los cuales en su mayoría afectaban aparato respiratorio (44 casos), digestivo (18 casos) y nervioso (9 casos). En las enfermedades respiratorias la etiología más frecuente fue bacteriana con 57%, seguida de parasitaria con 48% y viral con14% de los casos. Mientras que en el sistema nervioso, *Encephalitozoon cuniculi* fue el más frecuente con 9 casos. Dichos resultados indican cuales son las patologías más diagnosticadas por estudio *post-mortem* en conejos mascota y de producción.

Palabras clave: Conejo, Enfermedades, Retrospectivo, Necropsia, Diagnóstico.

ABSTRACT
From necropsies archives of Pathology Department from FMVZ, UNAM, we conducted a retrospective study of all the cases of rabbits referred to *post mortem* examination in the period of 10 years comprising 2008 to 2018. For the data analysis variables, we classify sex, age, race, integral diagnosis, type of disease (infectious, physical-traumatic, toxic, neoplastic and other) in the case of infectious diseases the type of agent etiological involved (bacterial, viral, parasitic). We obtained 103 cases of rabbits, which were mostly young animals. 81 cases corresponded to infectious diseases; the respiratory system (44 cases), digestive (18 cases) and nervous (7 cases). The most frequent respiratory diseases were bacterial pneumonias with 57% of the cases; followed by parasitic with 48% and viral with 14% of cases. In the nervous system, *Encephalitozoon cuniculi* was the most frequent with 9 cases. These results indicate which are the most diagnosed pathologies by postmortem study in pet and rabbits production.
Key words: Rabbit, Diseases, Retrospective, Necropsy, Diagnosis.

INTRODUCCIÓN
La cunicultura en México es considerada como una actividad pecuaria secundaria que aporta aproximadamente 15,000 toneladas de carne al año[1]. Alrededor del 95% de la producción, corresponde a unidades de traspatio o semi tecnificadas y un 5% a unidades tecnificadas o de producción industrial[2]. Las unidades de traspatio en muchas ocasiones no cumplen cabalmente con las buenas prácticas de producción, teniendo instalaciones poco adecuadas para la actividad, deficiencias nutricionales, malas prácticas de manejo y pobres o nulas medidas de bioseguridad; el conjunto de todos estos factores puede traer como consecuencia alta incidencia de enfermedades en los conejos. Como en las demás producciones pecuarias pueden emplearse diversas técnicas diagnósticas, como histopatología a partir de la realización de necropsias, microbiología, serología, patología clínica y pruebas moleculares (PCR y secuenciación).

OBJETIVO
Informar cuales son las principales enfermedades diagnosticadas en conejos de producción y mascotas remitidos para examen *post mortem* al Departamento de Patología de la FMVZ, UNAM entre los años 2008 a 2018. Además del análisis de los datos, caracterizando las enfermedades de acuerdo a las distintas etapas productivas, así como la etiología y el cuadro patológico de las mismas.

MATERIAL Y MÉTODOS
Se realizó una revisión de las bitácoras del archivo de necropsias del Departamento de Patología de la FMVZ, UNAM, donde se eligieron los casos de conejos remitidos de 2008 a 2018. Los datos obtenidos fueron: Fecha de recepción, número de caso, edad, sexo, diagnósticos morfológicos y diagnóstico definitivo; adicionalmente se agregaron dos categorías que fueron tipo de agente etiológico (bacteriano, viral, parasitario) y tipo de enfermedad; clasificándose como

infeccioso, físico–traumático, tóxico, neoplásico y otro. Se analizaron los datos relacionando distintas variables de las antes mencionadas, para la obtención de histogramas, utilizando el programa Excel © de Microsoft. Por último, se realizó la revisión histopatológica representativa de las patologías diagnosticadas y se tomó registro fotográfico de las lesiones microscópicas identificadas.

RESULTADOS

Se obtuvieron un total de 103 casos, los cuales contemplan conejos provenientes de producciones cunícolas y conejos mascotas. Los conejos eran principalmente de las razas Nueva Zelanda Blanco, Belier, California, Hotot, Enano y conejos mestizos. En cuanto al sexo de los ejemplares, en su mayoría fueron machos y en menor medida hembras. Con respecto a la edad de los conejos se clasificaron como: gazapos (0 a 0.5 años de edad) teniendo 43 conejos; animales jóvenes (0.51 a 3 años de edad) con 22 ejemplares; animales adultos (3.1 a 8.0 años de edad) con 5 individuos y animales geriátricos (8.1 a 12 años de edad) con 1 conejo. Además, hubo 32 casos donde no se refería el sexo.

Gran parte de los resultados de los exámenes *post mortem* realizados, fueron compatibles con causas infecciosas (81 casos), seguidas de enfermedades neoplásicas (3 casos), tóxicos (4 casos), físico traumáticos (4 casos) y por último otros (11 casos), donde el diagnóstico corresponde a hallazgos histopatológicos no concluyentes debido a que no se encontraron lesiones sugerentes a alguna patología definida [3, 4, 5].

Dentro de las enfermedades infecciosas los principales órganos y sistemas que se encontraron afectados fueron el aparato respiratorio (44 casos) seguido del digestivo (18 casos) y en tercer lugar el urinario (4 casos); en algunos casos uno o más aparatos fueron afectados por una o varias patologías. A su vez las enfermedades infecciosas se clasificaron según el tipo de agente etiológico involucrado para cada caso, hubo algunos en dónde se encontraron lesiones sugerentes a dos o más agentes o algunos otros donde los hallazgos patológicos eran indeterminados debido a que no se observaron agentes etiológicos involucrados en las lesiones; sin embargo esto pudo deberse a tratamientos previos, a la conservación del cadáver, el muestreo, a la gravedad de las lesiones o a la carga infecciosa en las mismas.

Las enfermedades respiratorias y digestivas fueron catalogadas acorde a su etiología, siendo primariamente bacterianas, cuyas lesiones histopatológicas fueron bronconeumonías necrosupurativas o fibrinohemorrágicas compatibles con *Pasteurella multocida* y/o *Bordetella bronchiseptica*; además de otitis necrosupurativas, pericarditis y miocarditis fibrinonecróticas, relacionadas con estos mismos agentes. En el caso de las enfermedades digestivas, correspondieron a enteritis necrohemorrágicas atribuidas a *Clostridium* sp y *Salmonella* sp y en segundo lugar se encuentran las enteritis no supurativas con atrofia de vellosidades intestinales asociadas a agentes virales, tales como rotavirus o coronavirus, además de enteritis necróticas y colangitis proliferativas por agentes parasitarios como coccidias del género *Eimeria*.

De acuerdo al tipo de agente etiológico, las enfermedades bacterianas afectan principalmente el sistema respiratorio,

observándose lesiones compatibles con *Pasteurella multocida;* las enfermedades parasitarias más importantes en conejos fueron las digestivas por *Eimeria*, las causadas por *Encephalitozoon cuniculi,* este último ocasionando meningoencefalitis granulomatosas, nefritis intersticiales linfoplasmocíticas y uveítis facoclástica granulomatosa; por último las que dañan oído como *Psoroptes cuniculi* causando otitis media y externa con hiperqueratosis. Los virus perjudicaron aparato digestivo, observándose lesiones compatibles con este tipo de agentes, sin embargo, no se realizó aislamiento viral o pruebas moleculares.

DISCUSIÓN

De acuerdo a la literatura, las enfermedades infecciosas son más prevalentes dentro de una producción cunícola e inclusive aún en conejos criados como mascota[3]; en este estudio puede observarse dicho comportamiento teniendo 81 de 103 casos probables a procesos patológicos infecciosos que corresponden a un 78% del total de los casos, en donde la mayoría de los animales remitidos se trataban de gazapos, en su mayoría machos con un 47% de los individuos a los que se les realizó el examen *post mortem*.

La estirpe racial determina la incidencia de la mayoría de enfermedades infecciosas, salvo en la pododermatitis, donde la raza Rex tiene mayor predisposición a padecerla[3, 4]. El sexo en las enfermedades infecciosas, parece no ser un factor determinante para su presentación, no obstante, en las condiciones neoplásicas, en conjunto con la edad si tiene un papel importante, teniendo mayor frecuencia de presentación los tumores de glándula mamaria y órganos reproductores; en este estudio corresponden a dos de los tres casos con neoplasias remitidos a necropsia, cuyos diagnósticos fueron adenocarcinoma tubular con metástasis a linfonodos axilares, mediastínicos y pulmón para la primer coneja y carcinoma tubulopapilar quístico con leiomiosarcoma uterino para la segunda.

Las enfermedades respiratorias regularmente son de origen bacteriano, siendo *Pasteurella multocida* el principal agente etiológico, debido a que forma parte de la microbiota normal de vías respiratorias altas de los conejos3, 4, 5, 6 y un mínimo cambio en las condiciones ambientales puede favorecer a la bacteria y causar enfermedad; otras bacterias que se han visto involucradas en problemas respiratorios de conejos son *Bordetella bronchiseptica, Klebsiella pneumoniae y Actinobacillus 5, 6*. Los agentes virales suelen ser primarios como en las enfermedades polimicrobianas respiratorias de todos los animales domésticos, antes llamadas complejos respiratorios; en conejos se han aislado el *Lepori herpesvirus* tipo 4, *Calicivirus* (Enfermedad hemorrágica viral de los conejos), *Leporipoxvirus* (Mixomatosis) y Paramyxovirus 5, 6.

Las enfermedades digestivas, en su mayoría entéricas, son denominadas complejo entérico, el cual comprende una amplia gama de factores predisponentes, tanto ambientales como de alimentación, que provocan disbiosis en la microbiota normal y que son traducidos en diarreas; se sabe que en el ciego de los lagomorfos hay alrededor de 10^6 organismos por gramo de heces y cualquier condición que altere esta población es considerada como disbiosis[2, 7] ; en esta condición pueden proliferar bacterias como *Escherichia*

coli, Clostridium spiroforme, C. difficile, C. perfringens, C. piliforme, Lawsonia intracellularis o *Enterococcus* sp [5, 6], entre los agentes virales destacan rotavirus, coronavirus, y astrovirus y por último se encuentran los protozoarios del género *Eimeria*, que en conejos tiene especies patógenas y no patógenas; dentro de las primeras destaca *E. stidae* la cual afecta las vías biliares[8]. Algunos autores dentro del complejo entérico mencionan también a la enteropatía mucoide, la cual hasta la fecha no tiene una etiología definida[8].

En conejos existe una enfermedad relevante, desde el punto de vista de salud pública llamada encefalitozoonosis, la cual es causada por el microsporidio *Encephalitozoon cuniculi*, afectando principalmente sistema nervioso, urinario y la úvea en el ojo.

CONCLUSIÓN

Los hallazgos de este estudio indican que las principales enfermedades que se presentan en conejos para mascota y pertenecientes a unidades de producción son principalmente de carácter infeccioso, siendo así las respiratorias, digestivas y las causadas por microsporidios (nerviosas y del aparato urinario) las más importantes. En cuanto a enfermedades respiratorias el principal agente patógeno es *Pasteurella multocida*, en donde las lesión principal es la pleurobronconeumonía fibrinonecrotica; sin embargo, en muchos de estos casos no fue identificado el agente etiológico en los cortes histológicos o por aislamiento y únicamente son compatibles; por lo que es necesario correlacionar estos resultados con otras herramientas diagnósticas.

De igual manera en las enfermedades entéricas ocasionadas por bacterias es crucial su identificación; en los casos de coccidiosis intestinal se debe identificar la especie, ya que en conejos es relativamente común observar coccidias, por lo que su identificación permitirá conocer si se trata de una especie patógena (y el grado de la misma) o apatógena.

En los casos de encefalitozoonosis, las principales lesiones son la encefalitis, nefritis, miocarditis y hepatitis granulomatosas; en muchos de los casos las pruebas de histoquímica permitieron la identificación del patógeno. Actualmente no existe un estudio acerca de la prevalencia de la encefalitozoonosis en México, en dónde aparentemente los casos han aumentado en los últimos años, lo que lo hace un objeto de estudio importante al ser una enfermedad zoonótica.

En este tipo de trabajos, mientras mayor sea la casuística y el entendimiento de las enfermedades en la producción cunícola permitirá que la patología sea una herramienta comúnmente utilizada en la práctica productiva.

REFERENCIAS

1. Plan Rector Sistema Producto Cunícola Del Distrito Federal, SAGARPA, http:/dev.pue.itesm.mx/sagarpa/estatales/EPT COMITE SISTEMA PRODUCTO CUNICOLA DF/PLAN RECTOR QUE CONTIENE PROGRAMA DE TRABAJO 2012/PR_CUNICOLA_DF_2012.pdf.
2. Lebas, F. O Coelho: criação e Patologia. Publicações Europa-América, 1991.
3. Martínez M.A. Cunicultura. Universidad Nacional Autónoma de México. México. 2004.
4. Casanueva F.E., *et al*. *Medicina y Zootecnia Cunícola II*. Universidad Nacional Autónoma de México. México 2015
5. Barthold, Stephen W., et al. Pathology of Laboratory Rodents and Rabbits. John Wiley & Sons, Inc., 2016.
6. Turner, Patricia V., et al. Pathology of Small Mammal Pets. Wiley Blackwell, 2018.
7. Varga, Molly, and Frances Harcourt-Brown. *Textbook of Rabbit Medicine*. Butterworth/Heinemann/Elsevier, 2014.
8. García V.G., Bautista L.G.,Martínez J.S., y Romero C. (2017) Multicausal etiology of the enteric syndrome in rabbits from Mexico. *Revista Argentina de Microbiología, 49* (2),132-138.
9. Jing, Jin, et al. Pathological and Ultrastructural Observations and Liver Function Analysis of Eimeria Stiedai -Infected Rabbits. Veterinary Parasitology, vol. 223, 2016, pp. 165–172.

EVALUACIÓN HISTOPATOLÓGICA DE UN INMUNÓGENO PARA EL CONTROL DE *Corynebacterium pseudotuberculosis* EN OVINOS

García C.P[1], Montes de Oca JR[1*], Acosta DJPA[1], Fernández RP[1], Varela GJA[1].

[1]Facultad de Medicina Veterinaria y zootecnia Universidad Autónoma del Estado de México. Correspondencia: romojimenez@yahoo.com

RESUMEN

Linfadenitis caseosa (LC) es una enfermedad contagiosa, infecciosa y crónica, de importancia económica en ovinos causada por *Corynebacterium pseudotuberculosis*. El objetivo de este trabajo fue evaluar un inmunógeno creado a partir de cepas nativas que confieran protección a los rebaños ovinos en México. Se evaluó en un modelo ovino con 16 animales de rebaños clínicamente libres de la enfermedad, de 4 meses de edad. Se formaron cuatro grupos, grupo vacunado, grupo desafiado sin vacunación, grupo desafiado con vacunación, grupo control negativo. Se inmunizo vía subcutánea sobre la escapula izquierda con el inmunógeno elaborado con cepas autóctonas de México. Se desafío vía subcutánea sobre el nódulo preescapular derecho, con cepa de referencia 43926 ATCC biovariedad *ovis*. En la necropsia solo se encontraron lesiones en pulmón y ganglio en 3 de los 4 animales del grupo desafiado sin vacunación. Por lo cual podemos observar que los animales vacunados con desafío no presentaron lesiones, aunque no incrementaron de manera significativa los anticuerpos en comparación con los animales del grupo desafiado sin vacunación por lo cual se recomienda seguir con los estudios de dicha bacterina para poder determinar la respuesta inmune que está generando.

Palabras clave: Bacterina, Linfadenitis Caseosa, ELISA.

Histopathological evaluation of an immunogen for the control of Corynebacterium pseudotuberculosis in sheep

ABSTRACT

Caeous Lymphadenitis (CL) is a contagious, infectious and chronic disease of economic importance in sheep caused by *Corynebacterium pseudotuberculosis*. The objective of this work was to evaluate an immunogen created from native strains that confer protection to sheep herds in Mexico. It was evaluated in an ovine model with 16 animals of herds clinically free of the disease, 4 months of age. Four groups were formed, group vaccinated, group challenged without vaccination, group challenged witht vaccination, negative control group. It was immunized subcutaneously on the left scapula with the

bacterin produced with the autochthonous strains of Mexico. It was challenged subcutaneously on the right preescapular nodule, with reference strain 43926 ATCC biovariety ovis. At the necropsy, lung and ganglion lesions were found in 3 of the 4 animals of the challenged group without vaccination, of these lesions *C. pseudotuberculosis* was found. Therefore, we can observe that the animals vaccinated with challenge in the presented one have not significantly increased the antibodies in comparison with the animals of the challenged group without vaccination, for which it is recommended to continue with the studies of the bacterin in order to determine the response immune that is generating.
Key words: Bacterin, Caseous Lymphadenitis, ELISA.

INTRODUCCIÓN

La población de ovinos en México en la actualidad asciende a 8.8 millones de cabezas, siendo una de las actividades agropecuarias de mayor crecimiento y rentabilidad (SAGARPA, 2015)[1].La Linfadenitis Caseosa (LCA) es una enfermedad que afecta a ovinos y caprinos, caracterizada por la formación de abscesos en ganglios linfáticos superficiales, pudiendo atacar órganos y ganglios internos y ocasiona grandes pérdidas económicas en la ovinocultura y caprinocultura[2]. Esta ampliamente extendida en México y se ha reportado en muchos países incluyendo Australia, Brasil, Canadá, Nueva Zelanda, Sudáfrica, Estados Unidos de América, entre otros[3].

Debido a su curso crónico y poca respuesta al tratamiento la infección es difícil erradicar una vez que se establece en una unidad de producción. Por ello, las estrategias para establecer los programas de prevención, control y erradicación de la enfermedad deben ser integrales[4].

Para que el sector ovino se expanda es necesario que los rebaños presenten una salud óptima y que sean controladas o erradicadas las enfermedades que limitan el comercio nacional e internacional[5].

Por tal motivo el objetivo del presente estudio fue evaluar la inmunización producida por un inmunógeno elaborado a partir de asilados de campo, con la que se realizó un desafío controlado en modelo ovino, a través de estudios, histopatológicos de los animales expuestos. Con la finalidad de tener una alternativa para la prevención y control de la LCA.

OBJETIVO

Evaluar un inmunógeno obtenido de aislados de campo de *Corynebacterium pseudotuberculosis* biovariedad ovis para la prevención y control de la Linfadenitis caseosa en ovinos.

MATERIAL Y MÉTODOS

Elaboración del Inmunógeno

El protocolo de elaboración del Inmunógeno es una modificación del descrito por Magdy *et al.,* 2009[6]. Se sembraron los aislamientos seleccionados en 250 mL de BHI 0.1 % Tween 80 y se incubaron durante 72 h. a 37 °C en movimiento en una atmosfera de velobiosis y se dejó sedimentar a 4° C por 12 h. Se realizaron diluciones en base 10 del cultivo original. Se

consideran representativas las cajas que tienen un número de colonias dentro del rango de sensibilidad del método, en este caso, entre 25 y 250 UFC. La bacterina quedo conformada con una concentración de 8 x 10^6 UFC por dosis aplicada. Posteriormente se agregó formaldehido 2.75 mL (275 µL) por cada L de medio cultivado y se agregó Timerosal 1 g / 10L de la bacterina y se dejó sedimentar por 7 días a 4° C. Finalmente se agregó adyuvante incompleto de Freund (50% del volumen total de la bacterina).

INMUNIZACIÓN Y DESAFÍO

Reactivación de la cepa para el desafío

El desafío fue con la cepa de referencia 43926 ATCC biovariedad *ovis*. La reactivación de la cepa se realizó en ratones BALB/c libres de patógenos, se aplicó 0.1 mL con una concentración de 8x10^6 UFC, la bacteria se reaisló de las lesiones provocadas[5].

Grupos experimentales (animales)

Se trabajó con 16 ovinos, 12 machos y 4 hembras (una por grupo) de 4 meses de edad, provenientes de establecimientos clínicamente libres de Linfadenitis Caseosa. Se formaron cuatro grupos experimentales (1) vacunado (2) desafiado con vacunación (3) desafiado sin vacunación y (4) control negativo. Durante todo el experimento se tomó en cuenta el bienestar de los animales avalado por el comité de Bioética y Bienestar animal de la facultad de Medicina Veterinaria y Zootecnia de la Universidad Autónoma del Estado de México.

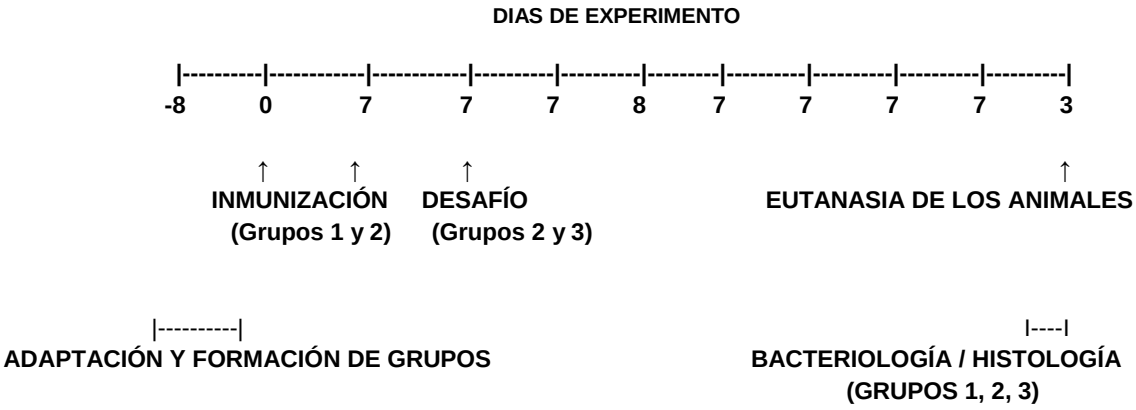

Figura. 1. Diseño Experimental

Estudio Histopatológico

Los animales fueron eutanasiados siguiendo el protocolo recomendado por la NOM-033-SAG/ZOO-2014 en el día 60 del experimento se realizó la necropsia obteniendo muestras para el estudio histopatológico de: musculo, hígado, pulmón, bazo, cerebro, cerebelo, riñón, intestino, y los linfonódos submandibular, preescapular, mediastínico, mesentérico y poplíteo. Las muestras obtenidas se fijaron en formol tamponado al 10%, incluidas en parafina, y seccionadas a 5 µm, para montarse en portaobjetos y se tiñeron con hematoxilina y eosina.

RESULTADOS

Lesiones Macroscópicas

En relación a las lesiones encontradas en la necropsia en el grupo 1(vacunado) y en el grupo 2 (vacunado y desafiado) no se encontraron lesiones correspondientes a los provocados por la bacteria en ninguno de los cuatro animales. Para el caso del grupo 3 (desafiado sin vacunación) se observaron lesiones en tres de los animales se la siguiente manera: uno de los animales presentó absceso subcutáneo sobre ganglio pre escapular derecho y absceso en el lóbulo craneal del pulmón derecho, el segundo presentó abscesos en lóbulos craneales de ambos pulmones y el tercero presentó absceso subcutáneo sobre ganglio pre escapular derecho.

Lesiones Histológicas

Las lesiones identificadas en el estudio histológico fueron principalmente en pulmones y en nódulos linfáticos, las cuales son correspondientes a la infección por *Corynebacterium pseudotuberculosis.* Las lesiones en pulmón fueron: engrosamiento del septo alveolar, presencia de células mononucleares y polimorfonucleares, hiperplasia del BALT, hemorragia y presencia de exudado en bronquios, así como la presencia de macrófagos y la observación de infiltración linfoide (Figura. 2 A, B, C), esto nos indica la presencia de invasión bacteriana y la capacidad patógena de la cepa utilizada en el desafío. Con relación al ganglio linfático se encontró centros germinales activos con presencia de células plasmáticas y presencia de hiperplasia difusa de tejido linfoide (Figura. 3 A y B).

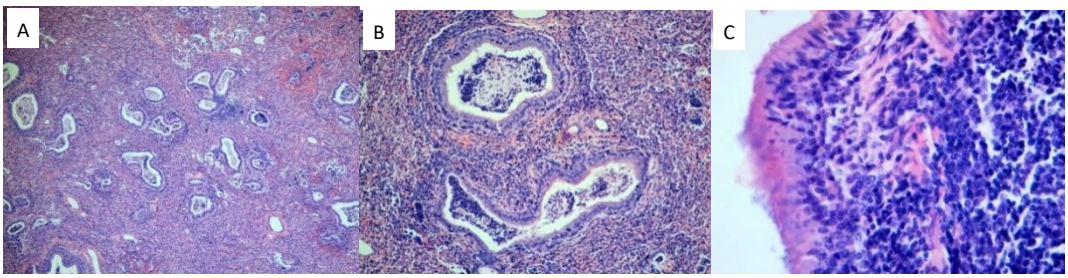

Figura. 2. (A) Vista panorámica del área de consolidación ausencia de luz alveolar HE 100X, (B) Presencia de exudado inflamatorio en el interior de los bronquios HE 100X, (C) Pulmón infiltración linfoide y presencia de macrófagos intraepiteliales HE 400X

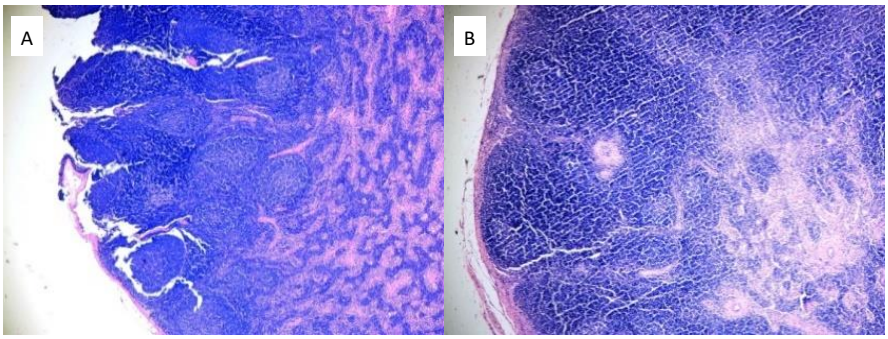

Figura. 3. Ganglio pre escapular derecho con la presencia de centros germinales activos HE 40X, (B) Ganglio mediastínico con hiperplasia severa HE 40X.

DISCUSIÓN

Las lesiones halladas en la necropsia, se encontraron, abscesos purulentos morfologicamente característicos de la infección por *Corynebacterium psudotuberculosis,* en pulmones y sobre el ganglio pre escapular derecho en tres de los cuatro animales del grupo 3 (desafiado sin vacunación) lo cual coincide con lo observado por Magdy *et al.,* (2009)[6] en cuyo trabajo comenta que la mitad anterior del cuerpo era el sitio comúnmente más afectado, ya que se encontraron en 218 de 977 ovejas con lesiones, de las cuales *Corynebacterium pseudotuberculosis* se aisló de 206 casos. Las lesiones observadas en la necropsia en el presente trabajo no presentaban capas fibrosas concéntricas esto se relaciona por el corto tiempo de la infección, lo cual es congruente con lo descrito por Leoncio *et al*., (2016)[7] donde la formación de capas fibrosas concéntricas fueron visibles solo a nivel estereoscópico, es decir, la Formación patognomónica de capas de células muertas en forma de cebolla descritas en ovinos no fueron observadas durante el examen macroscópico, por lo que se corrobora nuevamente el corto tiempo de evolución de la enfermedad. Las lesiones encontradas son indicadores de la patogenicidad de la bacteria utilizada en el desafío. Las características de las lesiones son atribuibles a la capacidad de virulencia de la cepa utilizada, a pesar del corto tiempo de evaluación post infección. Por otro lado no existen trabajos que describan las lesiones histológicas provocadas por *Corynebacterium pseudotuberculosis* en los diversos órganos; sin embargo, anteriormente, Estevao *et al.* (2009)[4] determinó un centro eosinófilo de necrosis de tipo caseosa rodeado por células epitelioides, linfocitos y polimorfonucleares, y más externamente tejido conectivo fibroso, algunas muestras con focos de calcificación rodeados de envoltura fibrosa, con linfoplasmocitos y corona de linfocitos; Leoncio *et al.* (2016)[7] reporta linfonódos con exudado caseoso, incremento de tamaño hallándose centros eosinofílicos con necrosis, abundantes neutrófilos, células epitelioides, bordeadas con tejido conectivo fibroso con o sin corona linfocitaria. En este trabajo, en el análisis histopatológico de las muestras tomadas en la necropsia, se encontraron diferentes lesiones según el tejido

afectado, siendo el grupo 3 (desafiado sin vacuna) el que más lesiones mostró, tanto en pulmones como en ganglios linfáticos, en pulmón se encontró bronconeumonía zonal supurativa crónica activa, engrosamiento del septo alveolar, enfisema, hemorragia en región interseptal, moco dentro de bronquios y bronquiolos, edema alveolar e intersticial, hiperplasia células caliciformes, hiperplasia linfoide peribronquial y perivascular leve, se observa en el BALT una infiltración linfoide y presencia de macrófagos intraepiteliales, en tanto en ganglios linfáticos se encontró centros germinales activos e hiperplasia grave difusa en tejido linfoide; estas lesiones sugieren la existencia de una respuesta inmunitaria a la inoculación del antígeno, así como la migración de la bacteria en el organismo del sistema linfático a partir de la inoculación hacia órganos internos lo que provoca una ineficiencia del tejido pulmonar.

CONCLUSIONES

Es el primer trabajo en México en el cual se describen lesiones histopatológicas ocasionadas por *Corynebacterium pseudotuberculosis.*
En los ganglios preescapulares de los animales vacunados con desafío y desafiados se identificaron linfonódos reactivos lo que indica la actividad inmunológica del ganglio debido a la presencia de infección.

REFERENCIAS.

1. SIAP-SAGARPA, (2015). WWW.siap.gob.mx/ganaderia
2. Baird, GJ., Fontaine, MC. (2007). *Corynebacterium pseudotuberculosis* and its role in ovine caseous lymphadenitis. Journal of Comparative Pathology.137:179–210.
3. Araújo, CL., Dias LM., Veras, AA,. Alves, JT., Cavalccante, AL., Dowson, CG., Azevedo, V., Ramos, RT., Silva, A., Carneiro, AR (2016). *Whole-genome sequence of Corynebacterium pseudotuberculosis 262 biovar equi isolated from cow milk* Gen Announ 4(2):e00176-16. doi:10.1128/genomeA.00176-16.
4. Estevao B.; Gallardo S.G.; et al (2009). *Corynebacterium pseudotuberculosis*, potencial agente zoonótico. Revisión de casos, Rev. Electron. Vet. vol. 10 p 13-14.
5. Solanet J.J., Malena, R., Estein, SM., Estevao, SG., Paolicchi, FA. (2011). *Desarrollo de una prueba de ELISA para detectar anticuerpos en carneros vacunados o infectados con Corynebacterium pseudotuberculosis.* Revista Argentina de Microbiología 43: 9-17.
6. Magdy H. Al-Gaabary, Salama A. Osman*, Atef F. Oreiby (2009). Caseous lymphadenitis in sheep and goats: Clinical, epidemiological and preventive studies Small Ruminant Research 87, 116–121.
7. Leoncio P. Julio Zambrano, Elizabeth Boggiano, Marinés Vera, Lilia Carrero y Carmen Chirino-Zárraga (2016). Linfadenitis Caseosa en rebaños ovinos de la península de Paraguaná, municipio Falcón, estado Falcón, Venezuela. Revista Científica, FCV-LUZ. 26, 5-12

IDENTIFICACIÓN DE PATRONES DE INMUNOPOSITIVIDAD DE CD117 EN MASTOCITOMA CANINO POR INMUNOCITOQUÍMICA

Patiño GVE [1], Méndez BA [1] y Racine MI [1]

[1] Departamento de Patología, Facultad de Medicina Veterinaria y Zootecnia, Universidad Nacional Autónoma de México
Correspondencia: mvzadrimb@gmail.com

RESUMEN

El mastocitoma canino es la neoplasia cutánea más común y representa aproximadamente el 16 al 21% de los tumores en piel. Puede ser diagnosticado fácilmente por medio de citología cuando se encuentra bien diferenciado, en aquellos tumores pobremente diferenciados se emplea la histoquímica e inmunohistoquímica para su identificación. Debido a que este tumor tiene una alta variabilidad en su comportamiento biológico, ha existido gran interés en tratar de predecirlo para establecer un tratamiento oportuno. Entre los factores pronósticos más importantes se encuentra el grado histológico, el índice de proliferación y la expresión de c-kit en inmunohistoquímica (IHQ). En el presente estudio se estableció la técnica de inmunocitoquímica para CD117 (KIT), se identificaron los patrones de inmunopositividad y se compararon con el grado de diferenciación observada en citología. Para ello se empleo un anticuerpo anti-Kit que reconoce a la proteína de superficie KIT/CD117. El patrón de inmunopositividad más predominante entre los casos evaluados, fue el patrón I perimembranal con el 70%, seguido por el patrón III difuso con el 20%, mientras que el patrón II focal perinuclear no fue predominante en ninguno de los casos. El resto de las combinaciones entre el diagnóstico citológico y los patrones de inmunopositividad no se presentaron.

Palabras clave: Mastocitoma canino, citología, inmunocitoquímica, CD117-KIT.

ABSTRACT

Canine mast cell tumor is the most common neoplasm and represents between 16 and 21% of all skin tumors. When well differentiated, they can be easily diagnosed by cytologic study; however, in poorly differentiated tumors, histochemistry and immunohistochemistry (IHC) are used. Because of its high variability in its biological behavior there have been many attempts to predict it in order to establish a timely treatment. The histologic grading, proliferation index, and c-kit expression in IHC, are the most important prognostic factors. In this study, CD117 (KIT) was applied in immunocytochemistry to identify immunopositive patterns which were then compared to the degree of differentiation in the cytology study. An anti-Kit antibody that recognizes the surface protein KIT/CD117 was utilized for this purpose. The predominant immunopositivity in the cases evaluated were the perimembranous pattern (I) with 70%, followed by the diffuse pattern (III) with 20%, while the focal perinuclear pattern (II), was not predominant in any case. The rest of the combinations between the cytologic study and the immunopositive patterns were not found.

INTRODUCCIÓN

De las neoplasias cutáneas, las de células redondas representan el 67.5%, en ellas se incluyen el tumor de células cebadas o mastocitoma, histiocitoma, sarcoma histiocítico, tumor venéreo transmisible, plasmocitoma y linfoma.[1] De los anteriores, el mastocitoma es la neoplasia más común y corresponde aproximadamente del 16 al 21% de los tumores en piel. La apariencia macroscópica de este tumor es muy variable y ha sido correlacionada con el grado histológico. [2-5]

Entre el 91-96% de los mastocitomas (MCT), se pueden diagnosticar fácilmente mediante aspirado con aguja fina.[6-8,] Sin embargo, mediante esta técnica es difícil establecer un grado de diferenciación del tumor. Existen publicaciones que proponen una clasificación citológica de estos, los principales criterios utilizados refieren características celulares similares a las usadas en la clasificación de Kiupel.[9] A pesar de esto, siempre es necesario complementar con el estudio histopatológico para su clasificación (Patnaik y Kiupel).[10]

La etiología de los MCT es desconocida, pero está bien documentada la predisposición racial, lo que puede indicar un componente genético subyacente. Trabajos recientes han relacionado la expresión aberrante de c-kit, gen que codifica para el receptor del factor de células madre (KIT), con la etiología de los MCT caninos. [6,7,11,12] KIT y la unión con su ligando, el factor de células madre (SCF), juega un papel importante en el crecimiento, diferenciación y maduración.

Los MCT presentan gran variabilidad en cuanto a su comportamiento biológico, por lo que ha sido de gran interés tratar de predecirlo, así como la elección del tratamiento. Entre los factores más importantes se encuentran el grado histológico, índice de proliferación y expresión de c-kit por inmunohistoquímica.[2]

Se han reconocido tres patrones de expresión de KIT por inmunohistoquímica que se relacionan con el tiempo de supervivencia, así como con la incidencia de recidiva local. El patrón I perimembranal fue asociado a un mayor tiempo de supervivencia, mientras que el II focal perinuclear y III difuso citoplasmático (aberrantes) a un menor tiempo de supervivencia y mayor recidiva local.[13] Los patrones de positividad por inmunocitoquímica, han sido evaluados y correlacionados con el pronóstico del paciente y la elección del tratamiento en otros países con resultados favorables.[14]

OBJETIVO

Determinar la presencia de c-kit y sus patrones de distribución celular por medio de la técnica de inmunocitoquímica en citologías con diagnóstico de mastocitoma canino.

MATERIAL Y MÉTODOS

Se colectaron un total de 10 aspirados e improntas de nódulos con diagnóstico presuntivo de mastocitoma cutáneo. Las muestras para inmunocitoquímica fueron secadas al aire, fijadas en acetona y almacenadas a 4°C hasta su procesamiento, las muestras para tinción Diff-Quik fueron secadas al aire.

Para la detección de KIT por inmunocitoquímica se utilizó un

anticuerpo policlonal comercial de conejo en contra del dominio citoplasmático de la proteína KIT /CD117, Thermo Fisher cientific®, con una dilución de 1:800.
Se realizó una evaluación citológica, para clasificar las muestras teñidas con Diff-Quik de acuerdo a los criterios citológicos referidos por Camus *et al,* (2016) (Tabla 1).La inmunopositividad se clasificó en tres, patrón I perimembranal, II focal perinuclear y III difuso citoplasmáticos, según lo descrito por Sledge *et al*, (2014). Cada una de las muestras citológicas procesadas por inmunocítoquímica, fue evaluada mediante el empleo de un piano contador de células utilizado en hematología. Se contaron 100 células y se estableció la proporción de patrones de inmunopositividad, para cada una de las muestras.

RESULTADOS

De los 10 casos trabajados, la raza con mayor presentación de MCT fue la Bóxer con el 50%, la siguiente fue la Labrador con el 30%, y finalmente los Schnauzer y Dogo de Burdeos con el 10% respectivamente (Figura 1).
De los 10 casos recolectados el 55% correspondió a machos, mientras el 45% a hembras (Figura 2). Por otra parte, de los casos utilizados, la presentación múltiple fue del 55%, mientras que la presentación única fue del 45% (Figura 3). De acuerdo a la edad, de los 10 casos, el 80% correspondió a perros entre 7 y 8 años, mientras que los de 4 a 6 años y 9 a 10 años representaron el 10% de los casos, respectivamente (Figura 4).
El 60% correspondieron a mastocitomas cutáneos pobremente diferenciados (Figura 5A y 5B), el 30% bien diferenciados (Figura 5C) y el 10% no tuvo diagnóstico debido a que no correspondía a mastocitoma.
El patrón de inmunopositividad con mayor frecuencia fue el Patrón I perimembranal con el 70% (Figura 5D), seguido por el Patrón III difuso con el 20% (Figura 5E), mientras que el Patrón II focal perinuclear que no fue predominante en ninguno de los casos (Figura 5F). En la figura 6 se observa la distribución de los patrones de inmunopositividad.
De las 10 muestras procesadas el 50% correspondió a mastocitomas cutáneos pobremente diferenciados con Patrón I perimembranal. Por otra parte, el 20% fueron mastocitomas cutáneos bien diferenciados con Patrón I perimembranal, el 10% mastocitomas cutáneos bien diferenciados con Patrón III difuso y el 20% fueron negativos. El resto de las combinaciones entre el diagnóstico citológico y los patrones de inmunopositividad no se presentaron (Figura 7)

DISCUSIÓN

El mastocitoma es la neoplasia maligna cutánea de mayor incidencia en perros. Las razas más predispuestas a desarrollar mastocitoma de acuerdo a lo citado por North & Banks, (2009) son Bóxer, Boston terrier, Pug, Labrador retriever, Golden retriever y Shar Pei.[15]
En el presente trabajo, el 90% de las muestras pertenecieron a 3 de estas razas, siendo la raza Bóxer la más representada con el 50%. La mayor incidencia en éstas razas fue relacionado por Peters, (1969), a la posible ascendencia común entre ellas.[16]
Por otra parte, no se ha reportado predilección de género.[15] En el estudio

realizado la proporción entre machos y hembras con diagnóstico de mastocitoma fue muy similar, con una presentación de 55% machos y 45% hembras.

La presentación única suele ser la más común.[7] Sin embargo, en este trabajo se observó una proporción muy cercana entre la presentación múltiple y única. Esto podría deberse a la procedencia de las muestras, todas fueron de pacientes del Hospital de Especialidades de la FMVZ, que por su grado de especilidad, en muchas ocasiones son casos remitidos que se han complicado, al grado de causar metástasis o tratarse de casos atípicos multicéntricos.

Autores reportan que los 9 años, es la edad promedio de presentación de este tumor.[1,2,4,8] Sin embargo es posible encontrar este tumor en pacientes jóvenes. Miller (1995), reportó 18 casos de perros Sharpei con una edad promedio de presentación de 4.3 años, en la que la mayoría de los casos se presentaron en la región inguinal y prepucial.[11]. En el presente trabajo el 80% de los casos coincidieron con la edad de presentación promedio reportada para todas las razas.

La citología es la técnica que tiene ciertas limitaciones sobre todo cuando el tumor está pobremente diferenciado. En este estudio se logró identificar un caso, cuyo diagnóstico en el servicio de Patología fue “compatible con mastocitoma cutáneo”. Sin embargo, en la segunda revisión citológica realizada para este estudio, no se encontraron elementos suficientes para darle dicho diagnóstico. En estos casos el uso de la histopatología se vuelve esencial para el diagnóstico definitivo e incluso el uso de otras pruebas complementarias como la histoquímica e inmunohistoquímica.[8] Otra de las limitaciones de la citología, está en tratar de categorizar la diferenciación de las células neoplásicas de forma similar a la clasificación de Patnaik[1] considerando tres diferentes grados que incluyen como uno de sus criterios más importantes, el grado de infiltración del tumor, por lo que el simple uso de la citología no permite establecer dicho criterio en las muestras.

Camus, *et al.,* (2016), propone una clasificación citolológica de dos niveles en la que solo se toman en cuenta las características morfológicas celulares, entre las que se encuentran la cariomegalia, pleomorfismo nuclear y figuras mitóticas, siendo la de mayor importancia la presencia o ausencia de gránulos intracitoplasmáticos.[9] De acuerdo a sus conclusiones, el grado citológico fue útil para predecir el pronóstico de los pacientes, sin embargo el grado de sensibilidad de la clasificación no fue la adecuada, la tasa de falsos positivos para el alto grado citológico es alta.

Para fines de este de estudio, las muestras citológicas fueron clasificadas en dos grupos los pobremente diferenciados y los bien diferenciados. De acuerdo a lo reportado por Camus *et al.,*(2016), en el mismo artículo, los tumores bien diferenciados son los más comunes.[9] En este estudio, los tumores pobremente diferenciados fueron los más comunes, lo que suponemos que puede deberse a la casuística del hospital de especialidades o a que uno de los principales criterios de clasificación fue la presencia de gránulos intracitoplasmáticos, pero no debe perderse de vista que el manejo de la muestra puede influir para que se pierdan, ya sea durante el extendido de la misma o bien, debido a la presión ejercida por el émbolo al momento de la extracción o depósito de las células en el portaobjetos.

Entre el 9 y el 30% de los perros diagnosticados con MCT presentan mutación en el gen c-kit y son estos los que responden mejor al tratamiento con inhibidores de la tirosina cinasa[9], por lo que el uso de este marcador en IHQ, junto con el de otros marcadores como ki67 y la expresión de AgNOr, aunado a la evaluación clínica, ayudan a establecer el pronóstico y tratamiento oportuno.[8,17]

En un estudio realizado por Sledge *et al.*, (2016), en el que analizaron marcadores pronósticos significativos y terapéuticamente predictivos para MCT, clasificaron la inmunopositividad histológica para c-kit en tres patrones. Patrón I tumores con >90% de células neoplásicas con inmunopositividad perimembranal, Patrón II tumores con >10% de células neoplásicas con inmunopositividad focal perinuclear y Patrón III tumores con >10% de células neoplásicas con inmunopositividad difusa en el citoplasma.[13] Debido a que la muestra citológica, corresponde a una proporción celular muy baja con respecto a la del tejido, en este estudio se propone, considerar el patrón que muestre una mayor proporción en el conteo celular.

En IHQ el Patrón I ha sido relacionado a tumores de bajo grado, en los que no existe mutación en el gen c-kit. El patrón II está relacionado con tumores de bajo grado sin mutación del gen, o tumores de alto grado con o sin mutación del gen. Los patrones I y II no se han podido diferenciar en cuanto al tiempo de sobrevida. Por último, los de patrón III, siempre asociados a mutación del gen y menor tiempo de sobrevida.[11]

En el 2014, Sailasuta *et al,* realizaron un estudio, en el que se compararon los patrones de positividad en ICQ con la mutación en el gen c-kit detectado por PCR, ellos concluyeron que el patrón perimembranal solo se expresaba en tumores de bajo grado o bien diferenciados.[14] el presente estudio, el 20% correspondieron a casos bien diferenciados con patrón I, lo que concuerda con lo reportado en el artículo antes mencionado. Sin embargo, el 50% de los casos correspondieron a mastocitomas pobremente diferenciados con patrón perimembranal. Cabe mencionar que en la literatura se reporta que no todos los mastocitomas presentan mutaciones del gen,[10,14] por lo que los mastocitomas pobremente diferenciados con patrón no aberrante de c-kit observados en el presente estudio, podrían estar incluidos entre los que no presentan la mutación del gen.

Sledge *et al.,* (2016), menciona que entre los criterios para incluir a los inhibidores de tirosinas cinasas como tratamiento sistémico para pacientes con diagnóstico de MCT, debe considerarse directamente a aquellos pacientes positivos a mutación de c-kit detectados por PCR y también los que presentan Patrón II y III de inmunopositividad para c-kit, descartando a los pacientes con Patrón I para este tipo de tratamiento.[13] Debido a que estos patrones pueden ser observados por medio de ICQ, esta técnica podría considerarse dentro de panel pronóstico y de selección del tratamiento para este tumor, mostrando ciertas ventajas sobre la IHQ, como menor invasividad, mayor rapidez y la necesidad de menos insumos.

CONCLUSIONES

La citología es una técnica diagnóstica muy eficiente, sin embargo presenta limitaciones, entre las principales está la de no poder establecer el grado de infiltración del tejido afectado por parte de las células neoplásicas y en no poder evaluar una alta proporción de células de la muestra, sin embargo, la técnica de inmunocitoquímica para valorar la expresión de CD117, hace posible la identificación de mastocitos neoplásicos aun en muestras pobremente celulares, así como la evaluación de sus patrones de positividad. La importancia de este estudio radica en montar un antecedente para la evaluación inmunocitoquímica de neoplasias en medicina veterinaria como una herramienta de diagnóstico oportuno y de forma muy particular, para detectar pacientes con mutación en el gen c-kit, los cuales podrían potencialmente ser sometidos a una terapia más específica como en el caso de los inhibidores de tirosinas cinasas, lo cual mejoraría el pronóstico del paciente.

TABLAS Y FIGURAS

Tabla 1. Criterio para clasificación citológica de mastocitomas caninos.

Característica	Mastocitoma bien diferenciado	Mastocitoma mal diferenciado
Forma celular	Células redondas de moderado citoplasma bien definido	Células de redondas a poliédricas de citoplasma definido
Núcleos	Único, redondo y central	Binucleaciones, trinucleaciones, irregularidades de la membrana nuclear, ligeramente excéntrico
Nucleolos	0-1	1 o más
Gránulos intracitoplas-máticos	Abundantes Gránulos intracitoplasmáticos, incluso pueden cubrir al núcleo	Escasos o ausentes gránulos intracitoplasmáticos
Eosinófilos	Abundantes	Abundantes
Mitosis	Mitosis	Mitosis aberrantes

(Camus *et al.* 2016)

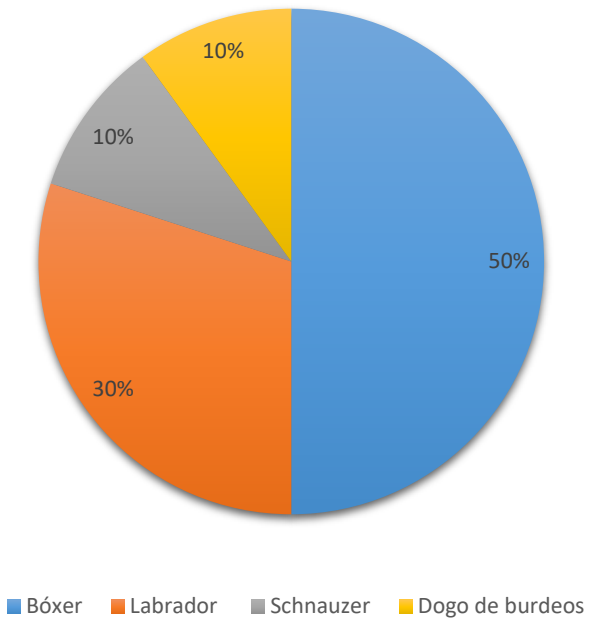

Figura 1. Distribución de la presentación de mastocitomas cutáneos por raza.

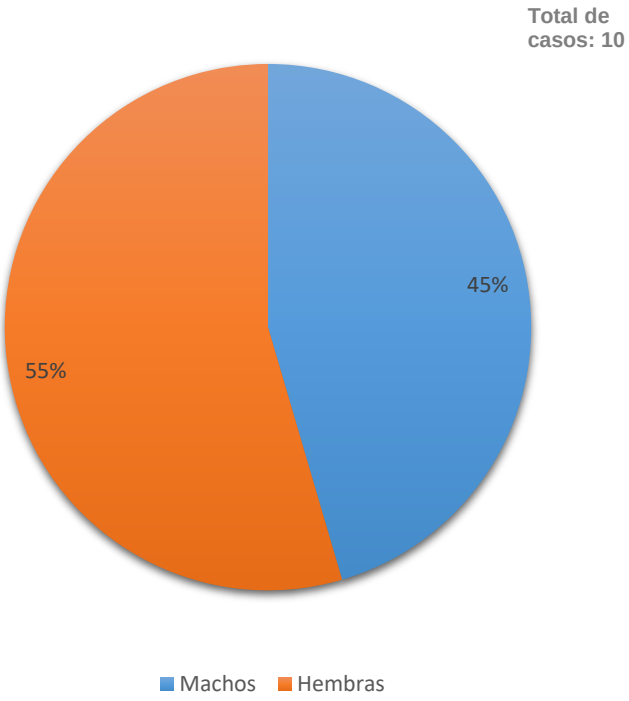

Figura 2. Distribución de mastocitomas por género.

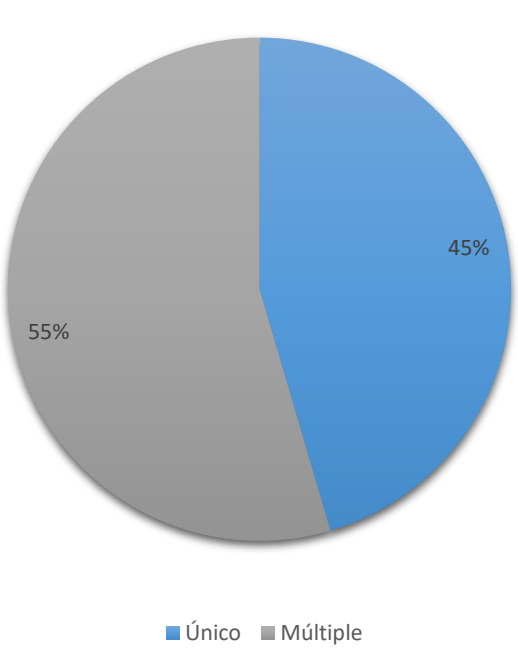

Figura 3. Distribución de la presentación de MCT múltiples y únicos.

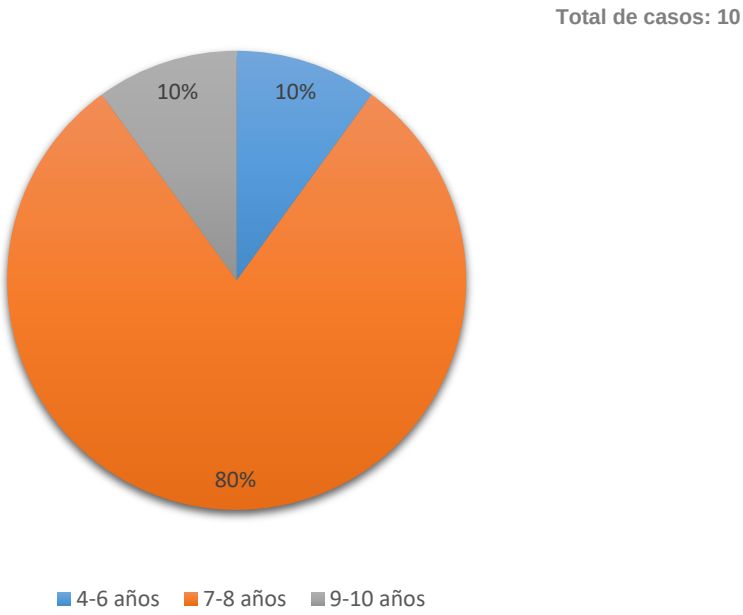

Figura 4. Distribución de la presentación de MCT de acuerdo a la edad.

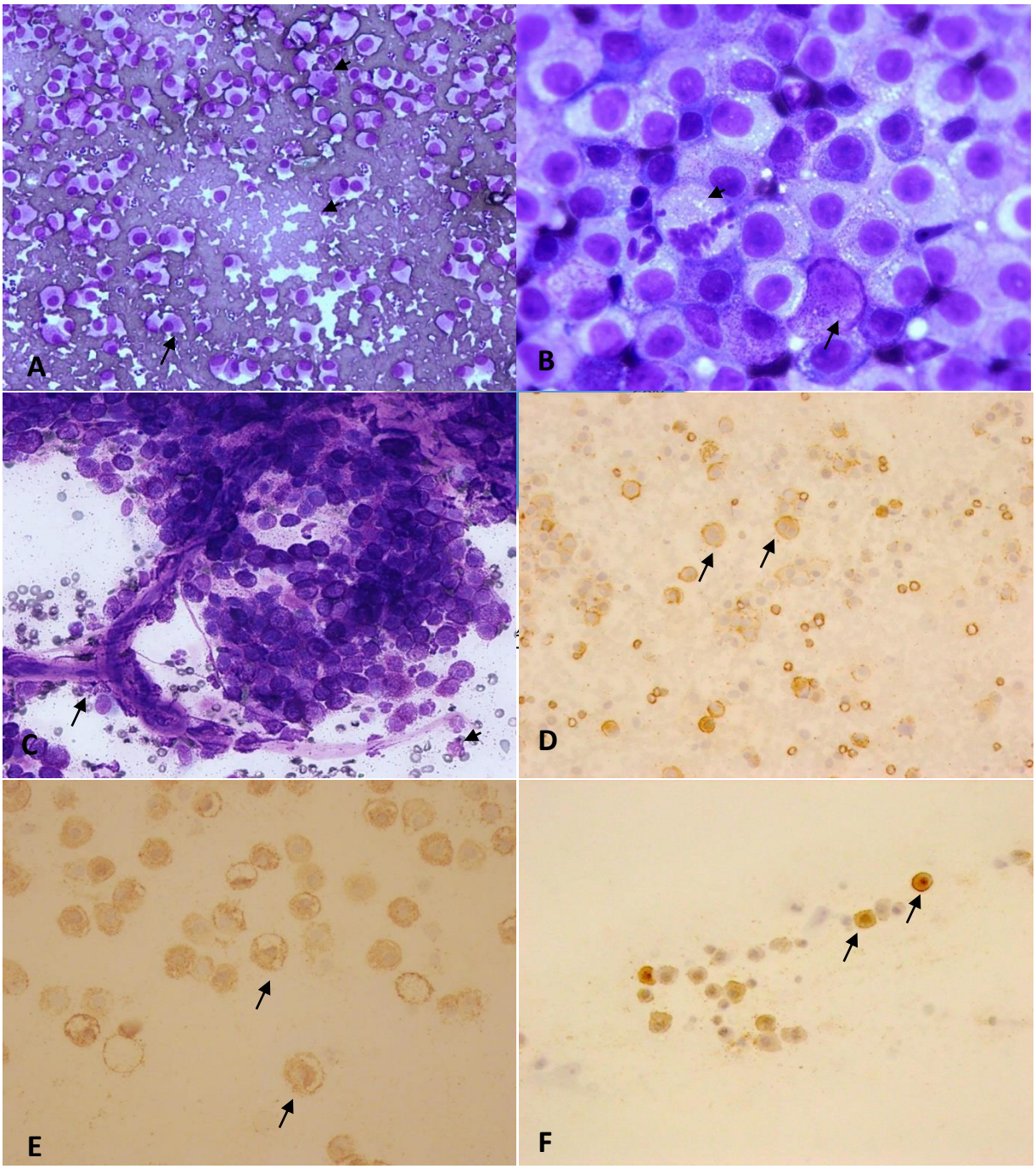

Figura 5. A) Mastocitoma pobremente diferenciado. Células redondas a poliédricas con núcleos ligeramente excéntricos (flecha), sin gránulos intracitoplasmáticos y células con multinucleaciones (punta de flecha). Tinción de Diff Quik, 100X. **B)** Mastocitoma pobremente diferenciado. Células poligonales a redondas con núcleos ligeramente excéntricos, 1-2 nucléolos evidentes (flecha) y una mitosis atípica (punta de flecha). Tinción de Diff Quik,100X. **C)** Mastocitoma bien diferenciado. Células redondas con abundantes gránulos intracitoplasmáticos, fibras de colágena (flecha) y eosinófilos (punta de flecha). Tinción de Diff Quik, 400X. **D)** Patrón I perimembranal. Inmunopositividad para CD117 (flechas). Diaminobencidina 100X. **E)** Patrón III difuso citoplasmático. Inmunopositividad para CD117 (flechas). Diaminobencidina 100X. **F)** Patrón II perinuclear focal. Inmunopositividad para CD117. Diaminobencidina 400X.

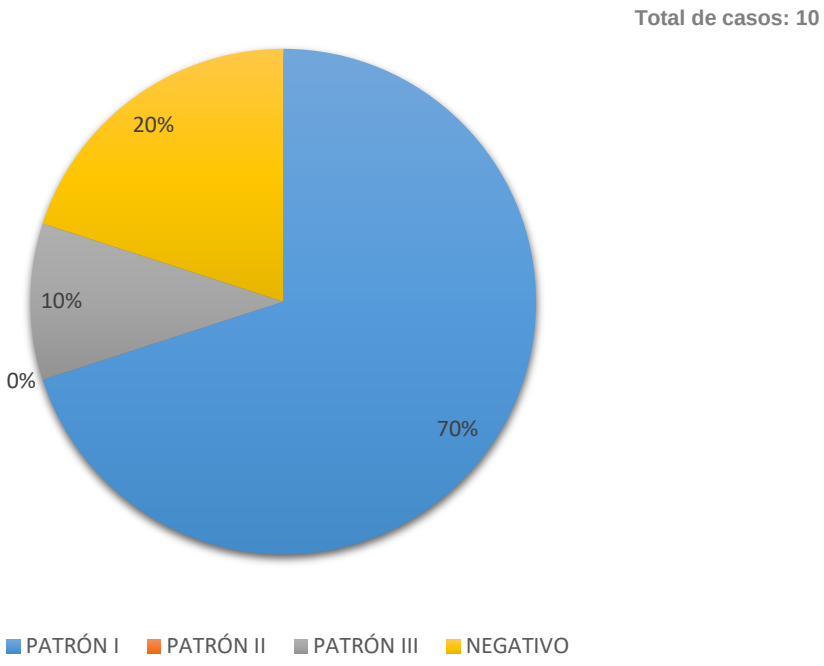

Figura 6. Distribución de patrones de inmunopositividad.

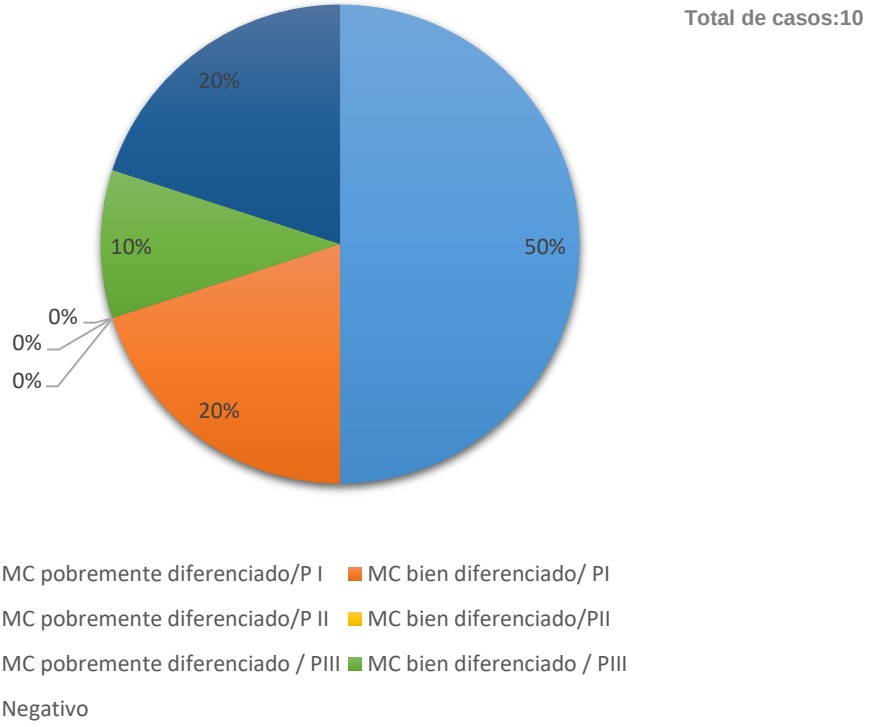

Figura 7. Diagnóstico citológico y patrón de inmunopositividad.

REFERENCIAS

1. Méndez BA. Detección de Triptasa por inmunoperoxidasa en mastocitomas cutáneos caninos. (Tesis de licenciatura). CDMX, México: Universidad Nacional Autónoma de México (Facultad de Medicina Veterinaria y Zootecnia). 2005.
2. Withrow SJ, MacEwens D. Withrow and Macewen´s Small Animal Clinical Oncology. Fourth Edition. Elsiever Inc. St. Luis, USA. 2007.
3. Brodey RS. Canine and feline neoplasia. Adv Vet Sci Comp Med 14:309-354, 1970.
4. Kiupel M, Webster JD, Bailey KL, et al. Proposal of a 2-tier histologic grading system for canine cutaneous Mast Cell Tumors to more accurately predict biological behavior. Vet Pathol. 2011 Jan;48(1):147-55.
5. Rojas DJ. Revisión bibliográfica de Mastocitomas caninos. (Tesis de licenciatura). Colombia: Universidad de los Llanos. (Facultad de Ciencias Agropecuarias y Recursos Naturales. Escuela de Ciencias Animales). 2017.
6. Castillo NM. Mastocitoma en el perro. Servicio Oncología CV Surbatán. (Madrid). En línea. Citado el 10 de mayo del 2018. [Disponible en: vpba.org/wp-content/uploads/2017/09/MASTOCITOMA-EN-EL-PERRO-pdf.pdf].
7. Dobson JM, Scase TJ. Advances in the diagnosis and management of cutaneous mast cell tumours in dogs. Journal of small animal practice.2007;48(8):424-31.
8. Meuten DJ. Tumors in domestic animals. Fifth edition. Editorial Offices. Nort Carolina, USA.2017.
9. Camus MS, Priest HL, Koehler JL. Cytologic criteria for Mast Cell tumor grading in dogs with evaluation of clinical outcome. Vet Pathol.2016;53(6): 1117-1123.
10. Cowell R, Tyller R, DeNicola J. Diagnostic cytology and hematology of the dog and cat. San Luis, EUA.2008. ELSIEVER.
11. Miller DM. The occurrence of mast cell tumors in young Shar-Peis.J Vet Diagn Invest. 1995 Jul;7(3):360-3.
12. Misdorp W. Mast cells and canine mast cell tumours. A review, Veterinary Quarterly.2004;26(4):156-169.
13. D.G. Sledge. Canine cutaneous mast cell tumors: A combined clinical and pathologic approach to diagnosis, prognosis, and treatment selection. The Veterinary Journal 215 (2016) 43–54.
14. Sailasuta A. Keptum D.The relevance of CD117-Immunocytochemistry staining patterns to mutational Exon-11 in c-kit detected by PCR from fine-Needle aspirated canine mast cell tumor cells. Veterinary medicine international. 2014:8.
15. North S, Banks T. Small Animal Oncology an introduction. (First ed). Filadelfia: Elsevier. 2009.
16. Peters JA. Canine mastocytoma: excess risk as related to ancestry. Journal of National Cancer Instite.1969:42; 435-443.
17. Webster JD, Yuzbasiyan V, Kaneene JB, et al. The rol of c-KIT in tumorogenesis: Evaluation and canine cutaneous Mast cell tumors. Neoplasia. 2006 February;8(2):104-111.

INFORME DE UN BROTE DE FIEBRE CATARRAL MALIGNA ASOCIADA CON HERPESVIRUS OVINO TIPO 2 EN RUMIANTES DOMÉSTICOS DEL ALTIPLANO MEXICANO

Pérez GA*[1], Páez TAA[1], Carranza VJA[1], Sánchez CA[1], Rodríguez GJA[1], Domínguez HYM[1], Basurto CH[1], Yabuta OAK[1], Hernández GDL[1], Ruíz OM[2], González MJL[1], Candanosa AIE[1].

[1]Centro de Enseñanza, Investigación y Extensión en Producción Animal en Altiplano. Facultad de Medicina Veterinaria y Zootecnia. Universidad Nacional Autónoma de México.
[2]Facultad de Ciencias Naturales, Universidad Autónoma de Querétaro.
*Correspondencia: mvzaperezguiot@gmail.com

RESUMEN

La Fiebre Catarral Maligna (FCM) es una enfermedad fatal de distribución mundial causada por un *Macavirus* de la familia *Herpesviridae* que afecta a ungulados de dedos pares, los dos subgrupos más importantes son el *Herpesvirus Alcelaphine 1* (AlHV-1) y el *Herpesvirus ovino 2* (OvHV-2). FCM está considerada en el grupo 1 según el "*Acuerdo mediante el cual se dan a conocer en los Estados Unidos Mexicanos las enfermedades y plagas exóticas y endémicas de notificación obligatoria de los animales terrestres y acuáticos*". El estudio se realizó en una granja del altiplano mexicano en el que las especies afectadas fueron borregos, cabras, vacas y ciervos. Los animales presentaron signos y lesiones ulcerativas en menor o mayor grado y fueron muestreadas por CPA, siendo positivos para FCM por pruebas moleculares como ELISA, PCR, RT-PCR y/o aislamiento viral. Se describió la cronología de casos en las distintas especies, así como el efecto de la temperatura (promedio, máxima y mínima) y porcentaje de humedad en la presentación de estos. Las principales lesiones observadas incluyeron: lesiones ulcerativas, erosivas y/o diftéricas en cavidad oral y tracto digestivo, opacidad corneal, lesiones en pezuñas y/o pliegue interdigital y linfadenomegalia. Este es el primer reporte confirmado de FCM asociado con OvHV-2 en México mediante pruebas avaladas por la OIE.

Palabras clave: Fiebre Catarral Maligna, Herpesvirus, Altiplano mexicano, Rumiantes, Enfermedad exótica.

SUMMARY

Malignant Catarrhal Fever (MCF) is a fatal disease of worldwide distribution caused by a *Macavirus* of the *Herpesviridae* family that affects even-toed ungulates. The two most important subgroups are *Alcelaphine Herpesvirus 1* (AIHV-1) and *Ovine* Herpesvirus *2* (OvHV-2). MCF is considered in group 1 according to the "Agreement by which diseases and exotic and endemic pests of obligatory notification of terrestrial and aquatic animals are known in Mexico". This study was conducted on a farm in the Mexican highlands where the affected species were sheep, goat, cow and deer. The animals showed signs and ulcerative lesions to a lesser or greater degree and were sampled by Mexico-United States Commission for the Prevention of Foot-and-Mouth Disease and Other Exotic Animal Diseases (CPA), being positive for MCF by molecular tests such as ELISA, PCR, RT-PCR and/or viral isolation. The chronology of cases in the different species was described, as well as the effect of the temperature (average, maximum and minimum) and percentage of humidity in the presentation of these cases. The main lesions observed included: ulcerative, erosive and/or diphtheric lesions in the oral cavity and digestive tract, corneal opacity, hoof lesions and/or interdigital fold and lymphadenomegaly. This is the first confirmed report of FCM associated with OvHV-2 in Mexico through tests endorsed by the OIE.

Key words: Malignant Catarrhal Fever, Herpesvirus, Mexican highlands, Ruminants Exotic disease.

INTRODUCCIÓN

La Fiebre Catarral Maligna (FCM) es una enfermedad fatal de distribución mundial causada por un *Macavirus* de la familia *Herpesviridae* que afecta a ungulados de dedos pares como: rumiantes domésticos (vacas, ovejas, cabras), salvajes (búfalos, bisontes, ciervos, jirafas, entre otros) y cerdos.[1-3] La FCM tiene 10 subgrupos, 6 de los cuales se sabe que causan enfermedad de manera natural en las especies que son susceptibles, el nombre del virus va de acuerdo con la especie en la que es considerada “endémica” o portadora; debido a su comportamiento e impacto económico, los dos subgrupos más importantes son el *Herpesvirus Alcelaphine 1* (AIHV-1) y el *Herpesvirus ovino 2* (OvHV-2).[3,4]

El AIHV-1, es endémico en el ñu y otras especies de rumiantes salvajes, tiene la capacidad de causar lesiones en el ganado bovino (especie susceptible) y es la principal causa de FCM en África; el OvHV-2, es transmitido por borregos domésticos y salvajes, las especies susceptibles son el ganado bovino, múltiples especies de ciervos, alces, bisontes, cerdos, búfalos y cabras domésticas, es la principal causa de FCM fuera de África, zoológicos y parques de vida silvestre.[1, 2, 5, 6]

El periodo de incubación varía con el virus, el hospedero y otros factores, el ganado bovino puede enfermarse a los 9 días, pero en algunos casos pueden pasar hasta 70 días o más. La FCM es un síndrome amplio con una variedad de signos en diferentes especies. Los signos varían de hiperagudos a crónicos y se reconocen 4 formas de la enfermedad: hiperaguda, ocular, intestinal y leve. En general los animales presentan: fiebre, lagrimeo y descarga nasal, inapetencia y aumento de descarga de leche; opacidad corneal bilateral progresiva, lesión considerada característica de la enfermedad.[1, 2, 4, 7]

Las lesiones *postmortem* pueden variar de acuerdo con la especie afectada ya que existen especies que suelen ser más susceptibles que otras, entre las principales lesiones es común observar: opacidad corneal (edema corneal), erosiones y úlceras extensivas en mucosa del tracto respiratorio y gastrointestinal, descarga nasal serosa a mucopurulenta, dermatitis ulcerativa y necrótica, nefritis intersticial y linfadenopatía.[1, 2, 8]

El diagnóstico está basado en la identificación de lesiones como: necrosis vascular, perivasculitis y vasculitis linfocítica y linfoblástica y puede ser apoyado mediante aislamiento viral, fijación del complemento, ELISA y PCR.[1, 2]

Según el "*Acuerdo mediante el cual se dan a conocer en los Estados Unidos Mexicanos las enfermedades y plagas exóticas y endémicas de notificación obligatoria de los animales terrestres y acuáticos*", publicado en el Diario Oficial de la Federación el 29 de noviembre del 2018, la FCM [*Herpesvirus 2 ovino y caprino / alcelafine* (*AIHV-2*)] se encuentra en el grupo 1. Cuando se sospecha de alguna enfermedad vesicular y/o alguna enfermedad de dicho grupo, las dependencias u órganos que deben ser notificadas son: el Sistema de Vigilancia Epidemiológica (SIVE), la Comisión México-Estados Unidos para la Prevención de la Fiebre Aftosa y otras Enfermedades Exóticas de los Animales (CPA) y/o directamente con el Servicio Nacional de Sanidad, Inocuidad y Calidad Agroalimentaria (SENASICA).[9]

JUSTIFICACIÓN

Las enfermedades exóticas de los animales, como la FCM pueden tener repercusiones económicas, en la salud animal, el comercio y son de reporte obligatorio en nuestro país, por lo que se pretende informar sobre los hallazgos encontrados en un brote de FCM en una granja del altiplano mexicano.

OBJETIVOS

- Informar la presencia de una enfermedad exótica de los animales en México y el procedimiento de notificación ante las autoridades competentes.
- Describir cómo se desarrolló la FCM en diferentes especies de rumiantes y su posible transmisión.
- Describir las lesiones macroscópicas y microscópicas observadas en dichos animales, su gravedad y mortalidad en las diferentes especies de rumiantes.

MATERIAL Y MÉTODOS

El estudio se realizó en una granja de 186 ha en el altiplano mexicano con clima semiseco templado y sistema de producción semiintensivo. Al mes de agosto del 2018 contaba con 169 bovinos lecheros, 109 bovinos de carne, 271 cabras, 246 borregos y 103 ciervos. Se hizo un estudio cronológico de acuerdo con los casos sospechosos y confirmados por CPA en las especies que presentaron signos clínicos y lesiones sugerentes de FCM; asimismo, se evaluó la relación de número de casos respecto con la temperatura ambiental

(promedio, mínima y máxima) y porcentaje de humedad durante dicho periodo; así como las lesiones más frecuentes por especie.

Durante los meses de septiembre, octubre, noviembre y diciembre de 2018, el personal de la CPA tomó algunas muestras de epitelio, saliva, sangre completa y/o suero de animales de diferentes especies, muestras de órganos (encéfalo, linfonodo, bazo y riñón) de ciervos y cabras con lesiones sugerentes en el estudio *postmortem*, y fueron analizadas mediante pruebas complementarias (ELISA, PCR, RT-PCR y/o aislamiento viral), de acuerdo a los protocolos avalados por la OIE.

RESULTADOS

El primer caso sospechoso fue el 29 de agosto en un cabrito, siendo confirmado hasta el 4 de octubre en vacas de leche (Figura 1). El número de casos clínicos de FCM se incrementó conforme avanzó el tiempo, llegando a ser 41 animales afectados en el mes de noviembre (9 en vacas cárnicas, 21 en ciervos, 10 en borregos y uno en cabras) y 35 (borregos), mostrándose un aumento conforme la temperatura y la humedad disminuían hacia diciembre (Figura 2).

De todas las especies, los ciervos murieron a causa de FCM, presentando una mortalidad del 14.43% (14 muertes) en cervatos de 5 meses de edad; también una cabra de 6 meses que presentó hepatitis necrótica asociada con la enfermedad. En las demás especies, la mortalidad no estuvo directamente relacionada con la enfermedad; sin embargo, presentaron lesiones macroscópicas y microscópicas asociadas (Tablas 1, 2 y 3).

La lesión más representativa, que todos los animales tuvieron en común, fueron las úlceras y erosiones en cavidad oral, éstas incluían lengua, paladar, rodete coronario y vestíbulo. En el caso de las cabras y borregos, dichas lesiones fueron de leves a moderadas; en ciervos y vacas fueron de moderadas a graves y abarcaron gran extensión de la cavidad (Figura 3). Los hallazgos macroscópicos encontrados en las necropsias de los ciervos mostraron las siguientes lesiones: pelo opaco, hirsuto y apelmazado, mucosas pálidas, opacidad corneal marcada y conjuntivitis fibrinosa, glositis, palatitis y rumenitis ulcerativas y necróticas, en algunas áreas cubiertas por material fibrinoso (pseudomembranas). Un ciervo, además presentó lesiones similares en retículo y omaso, linfadenomegalia con zonas de necrosis y hemorragias (linfonodos submandibulares, retrofaríngeos, traqueales y ruminales), degeneración mucoide de la grasa pericárdica y esplenomegalia. Los hallazgos microscópicos más relevantes incluyeron: vasculitis necrótica con perivasculitis linfoplasmocítica y linfoblástica con necrosis y lesiones ulcerativas en lengua y rumen; así como linfadenitis necrohemorrágica e hiperplasia linfoide y edema corneal difuso (Figura 4).

DISCUSIÓN

Este es el primer reporte confirmado de FCM en México mediante pruebas moleculares avaladas por la OIE. Schunemann et al., (1969), refiere un caso de FCM en una vaca en México, sin embargo, este no fue confirmado.[10] El procedimiento de notificación cuando se sospecha de alguna enfermedad exótica de los animales en México debe de realizarse a través del SIVE, en este caso se notificó directamente con CPA y SENASICA. Es importante considerar

que, al sospecharse de una enfermedad vesicular como fiebre aftosa, las repercusiones económicas que esta tuvo durante el periodo de 1946 a 1955, generó la matanza de 2 millones de animales aproximadamente y pérdidas por hasta 250 millones de dólares.[11,12] Según O'Toole D y Li H (2014), la FCM generada por el OvHV-2 es de relevancia económica moderada.[3] Por esto, la importancia en el reconocimiento de las enfermedades exóticas no sólo que depende de la intervención de instancias y personas encargadas de la vigilancia, sino del conocimiento por parte del MVZ de las normas, acuerdos y procedimientos a seguir cuando se sospecha de alguna enfermedad exótica.[12,13]

El rango de distancia entre las diferentes áreas de la granja es de 1 a 2 km; según lo reportado por The center for food security and public health (2008), se ha observado que la distancia mínima para la transmisión de FCM es de 70 m; en un caso se reportó que ocurrió un brote en un bisonte con separación de hasta 5 km de un corral de corderos afectados.[1] Además de la distancia, los aerosoles, el tránsito de personas, los fomites y las medidas sanitarias en cada una de las áreas deben ser considerados.[1,4] El periodo de incubación varía dependiendo del virus, la especie y otros factores, puede ir de las 2 a 12 semanas, incluso hasta de 9 meses, lo que concuerda con lo observado en este reporte siendo el periodo máximo de presentación entre especies de 4 semanas (3 de septiembre a 7 de noviembre).[1,2,4] Otro factor importante que pudo haber contribuido a la presentación de los casos durante este periodo es el factor ambiental, ya que se observó que las bajas temperaturas durante noviembre y diciembre fueron inversamente proporcionales con el número de casos. Se ha reportado que este fenómeno es debido a una mejor supervivencia del virus a temperatura frías, incluso se ha informado que el virus puede sobrevivir hasta 72 horas fuera del hospedero y es inactivado en ambientes secos, llegando a sobrevivir más de 13 días en ambientes húmedos y fríos.[1,2]

Los ciervos son una de las especies más susceptibles a la infección con FCM, en la mayoría de los casos son hiperagudas, causando la muerte en pocos días sin que los signos se presenten.[1,6,7] Las lesiones orales están involucradas en la mayoría de los casos de FCM, y se presentan como: lesiones erosivas o ulcerativas cavidad oral. Dichas lesiones también pueden observarse en esófago y compartimentos gástricos, como se observaron en los ciervos. Otra lesión característica de la enfermedad observada es la linfadenomegalia. Lesiones que también son representativas de la enfermedad y que no se observaron, incluyen: meningoencefalitis, nefritis intersticial y cistitis. La perivasculitis mononuclear con vasculitis necrótica y fibrinoide es una lesión microscópica característica de FCM, lo cual debe ser confirmado mediante pruebas moleculares, como PCR en estos casos.[5,7,8]

CONCLUSIONES

Se informa la presencia de FCM asociada con OvHV-2 en diferentes especies de rumiantes como: borregos, cabras, vacas y ciervos en el altiplano mexicano, así como la cronología de casos presentados por especie y los principales factores y vías de transmisión a considerar. Se describieron las principales lesiones observadas en las diferentes especies, la gravedad de las lesiones de acuerdo con la especie y la mortalidad que pueden generar en el caso de los ciervos. Se recomienda el informe inmediato a las autoridades en salud animal, aumentar la bioseguridad y restringir el tránsito de personas y movilización de animales de las unidades de producción, en caso de tener animales sospechosos.

REFERENCIAS BIBLIOGRÁFICAS

1. The center for food security and public health. Fiebre catarral maligna. 2008. En línea. [citado 2 Febrero 2019. Disponible en: www.cfsph.iastate.edu/Factsheets/es/fiebre_catarral_maligna.pdf.].
2. OIE. Fiebre catarral maligna. 2013. En línea.[citado 2 febrero 2019. Disponible en: http://www.oie.int/fileadmin/Home/eng/Animal_Health_in_the_World/docs/pdf/Disease_cards/MALIGNANT_CATHARRAL_FEVER.pdf.].
3. O'Toole D, Li H. The Pathology of Malignant Catarrhal Fever, With an Emphasis on Ovine Herpesvirus 2. *Vet Pathol*. 2014;51(2):437-452.
4. Russell GC, Stewart JP, Haig DM. Malignant catarrhal fever: A review. *Vet J*. 2009;179(3):324-335.
5. Headley SA, Sousa IKF, Minervino AHH, et al. Molecular confirmation of ovine herpesvirus 2-induced malignant catarrhal fever lesions in cattle from Rio Grande do Norte, Brazil. *Pesqui Vet Bras*. 2012;32(12):1213-1218.
6. Foyle KL, Fuller HE, Higgins RJ, et al. Malignant catarrhal fever in sika deer (Cervus nippon) in the UK. *Vet Rec Case Reports*. 2013;1(1):445-447.
7. Schultheiss PC, Van Campen H, Spraker TR, Bishop C, Wolfe L, Podell B. Malignant Catarrhal Fever Associated with Ovine Herpesvirus-2 in Free-ranging Mule Deer in Colorado. *J Wildl Dis*. 2007;43(3):533-537.
8. Uzal FA, Plattner BL, Hostetter JM. Alimentary system: Infectious and parasitic diseases of the alimentary tract. In: Maxie MG. Jubb, Kennedy, and Palmer´s Pathology of Domestic Animals. 6ta ed. Vol 2. Philadelphia, PA: Elsevier, 2016:131-136.
9. SAGARPA. Acuerdo mediante el cual se dan a conocer en los Estados Unidos Mexicanos las enfermedades y plagas exóticas y endémicas de notificación obligatoria de los animales terrestres y acuáticos. México (CDMX): SAGARPA, 2018. [citado 5 febrero 2019. Disponible en: https://dof.gob.mx/nota_detalle.php?codigo=5545304&fecha=29/11/2018]
10. Schunemann DAA, Casaubon HMT, Velázquez EA. Fiebre Catarral Maligna (informe de un caso). *Técnica pecuaria.* 1969: 46-51.
11. Asociación Nacional de Establecimientos TIF, A.C. Historia de la Fiebre Aftosa. [citado 13 marzo 2019. Disponible en: http://anetif.org/pages/view/historia/page:3].
12. Sánchez JMC, Díaz AMR, Camacho BLV. Una historia de vacunos y vacunas. Retrospectiva de la epizootia de Fiebre Aftosa en México a 65 años de distancia. *Rev Electron Vet*. 2011;12(5 B):1-14.
13. SENASICA. Seminario-Taller para Legisladores Especies exóticas invasoras y sus impactos en ecosistemas y biodiversidad. [citado 12 Julio 2018. Disponible en: https://biodiversidad.gob.mx/especies/Invasoras/gef/pdf/1.3.1-seminario-presentacion-12.pdf].

FIGURAS Y TABLAS

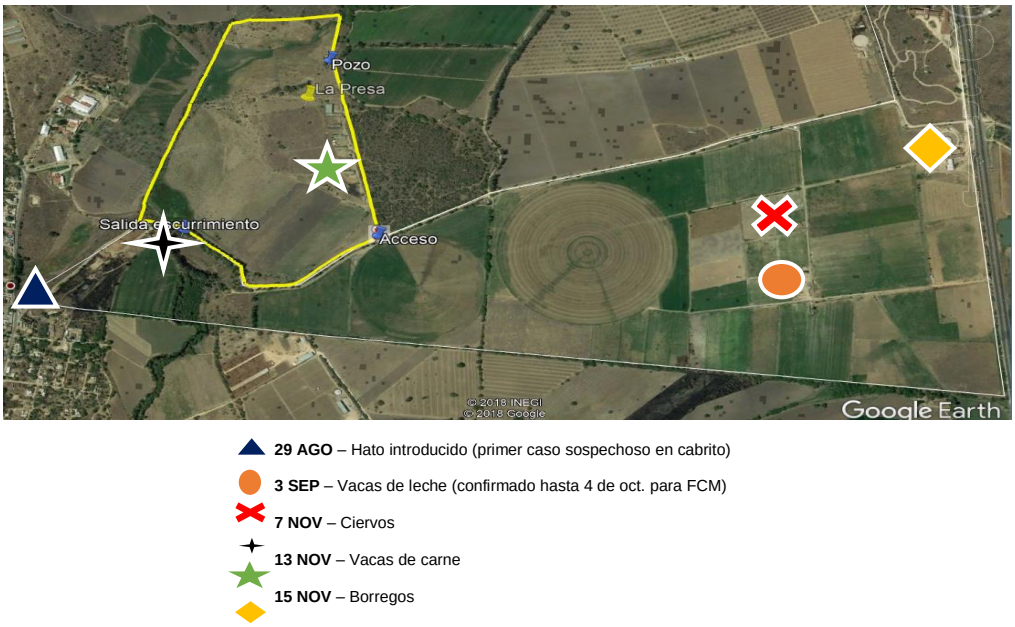

Figura 1. Cronología de los casos sospechosos y confirmados de FCM en las diferentes áreas de la granja. Altiplano mexicano (2018).

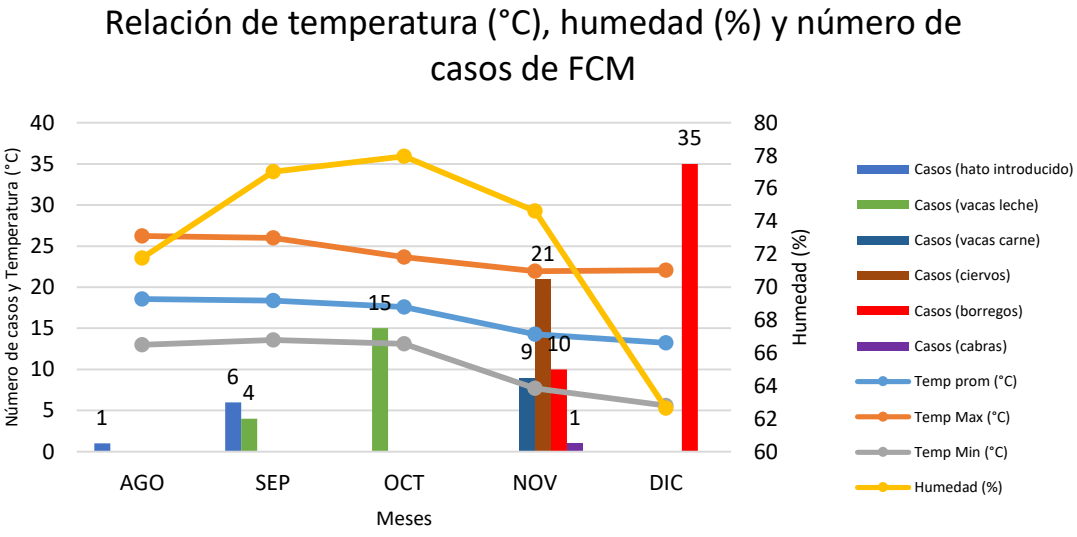

Figura 2. Relación de temperatura (promedio, máxima y mínima), humedad y número de casos de FCM presentados en vacas, borregos, cabras y ciervos.

N° caso	Fecha	Especie	Raza	Sexo	Edad	Causa de muerte
1	29.08.18	Cabra	Saanen	Macho	6 meses	Neumonía bacteriana y enteritis por coccidias
2	17.09.18	Vaca	Cruza	Hembra	4 años	Impactación abomasal
3	8.10.18	Vaca	Limousin	Hembra	4 años	Peritonitis por distocia
4	18.10.18	Borrego	Dorper	Hembra	7 meses	Neumonía bacteriana
5	29.10.18	Borrego	Cruza	Hembra	1.6 años	Paratuberculosis
6	12.11.18	8 Ciervos	C. Rojo	M/H	5 meses	**FCM**
7	13.11.18	Ciervo	C. Rojo	Hembra	5 meses	**FCM**
8	14.11.18	2 Ciervos	C. Rojo	M/H	5 meses	**FCM**
9	15.11.18	Ciervo	C. Rojo	Macho	5 meses	**FCM**
10	15.11.18	Cabra	Alpino F.	Hembra	3 años	Cetosis
11	20.11.18	Cabra	Alpino F.	Hembra	9.6 años	Septicemia por perforación cecal
12	20.11.18	Cabra	Saanen	Hembra	4 años	Clostridiasis y enteritis por coccidias
13	20.11.18	Ciervo	C. Rojo	Macho	NR	**FCM**
14	20.11.18	Ciervo	C. Rojo	Hembra	NR	**FCM**
15	23.11.18	Cabra	Saanen	Macho	6 meses	Pancreatitis y hepatitis necrótica posiblemente por **FCM**

Tabla 1. Especies de rumiantes que presentaron lesiones *postmortem* sugerentes de FCM.

LESIONES MACRO	Lesiones en cavidad oral	Lesiones ulcerativas en compartimentos gástricos	Lesiones ulcerativas en piel	Opacidad corneal	Linfadenomegalia
Vacas	2 / 2	0 / 2	0 / 2	0 / 2	1 / 2
Cabras	5 / 5	1 / 5	2 / 5	0 / 5	1 / 5
Borregos	2 / 2	0 / 2	0 / 2	0 / 2	0 / 2
Ciervos	14 / 14	7 / 14	2 / 14	6 / 14	14 / 14

LESIONES MICRO	Perivasculitis y vasculitis	Linfadenitis necrótica	Hiperplasia linfoide	Hepatitis necrótica
Vacas	0 / 2	0 / 2	1 / 2	2 / 2
Cabras	3 / 5	1 / 5	2 / 5	2 / 5
Borregos	2 / 2	0 / 2	2 / 2	2 / 2
Ciervos	14 / 14	12 / 14	12 / 14	12 / 14

Tabla 2 y 3. Frecuencia de lesiones macroscópicas y microscópicas representativas de FCM observadas por especie en necropsias de rumiantes.

Figura 3. Fotografías que muestran algunas de las lesiones macroscópicas más representativas de FCM en las especies de rumiantes*:* **A)** Lesiones ulcerativas en la gingiva y en comisura labial de un borrego. *Fotografía tomada por eMVZ Cristian Basilio* **B)** Lesión ulcerativa en comisura labial de una vaca. *Fotografía tomada por MVZ Allan Páez.* **C)** Opacidad corneal marcada y conjuntivitis fibrinosa en un ciervo. **D)** Lesión ulcerativa en lengua de un ciervo; al corte transversal, se observa extensa área de necrosis (asterisco). **E)** Lesión ulcerativa en rodete coronario y paladar de un ciervo.

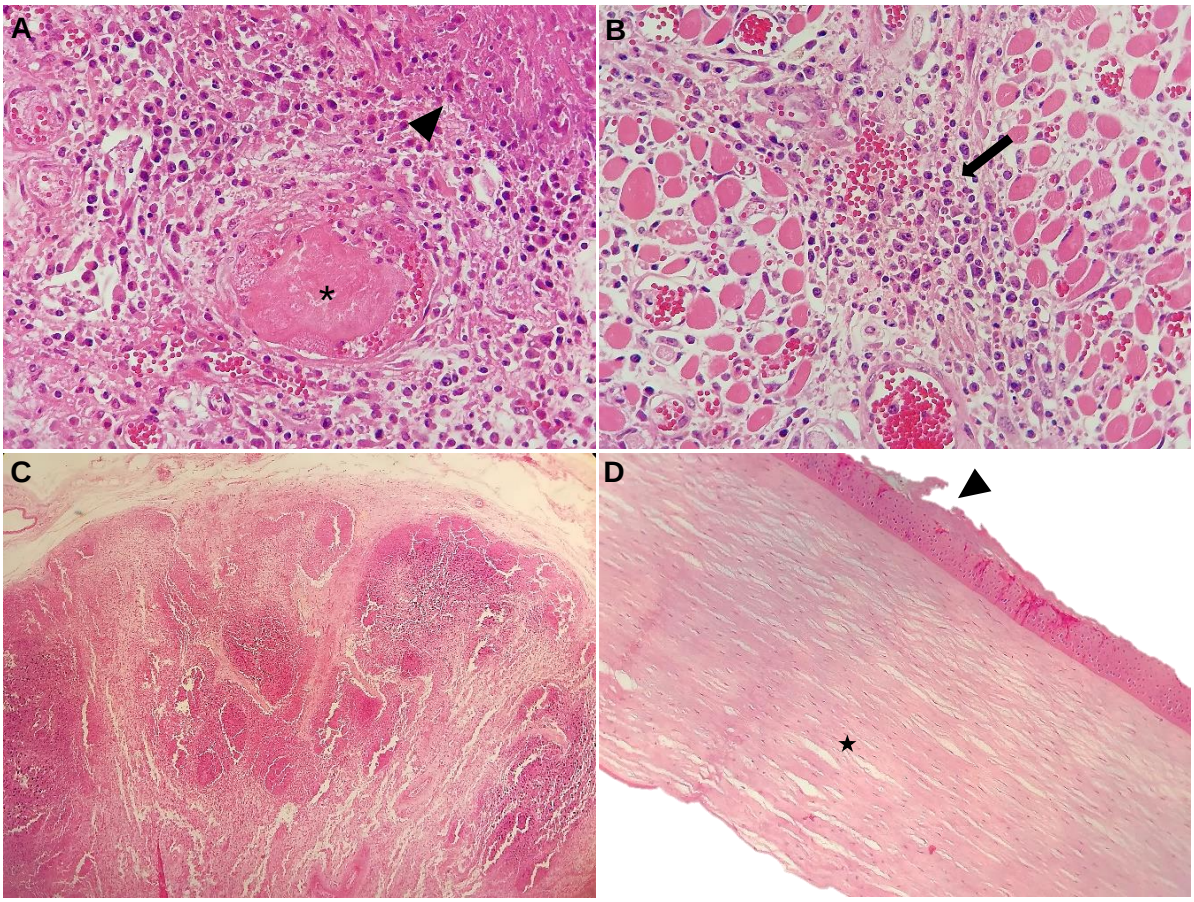

Figura 4. A) Fotomicrografía de lengua donde se muestra vasculitis necrótica con trombosis (asterisco), alrededor presenta infiltrado inflamatorio compuesto por linfocitos y células plasmáticas; así como un área de necrosis coagulativa (punta de flecha). HE (40x). **B)** Fotomicrografía de lengua donde las fibras musculares están disecadas por infiltrado inflamatorio linfocítico de aspecto linfoblástico. HE (40x). **C)** Fotomicrografía de linfonodo que muestra linfadenitis necrohemorrágica. HE (4x). **D)** Fotomicrografía de córnea donde se muestra erosión del epitelio (punta de flecha) y separación de las fibras de colágeno de la capa estromal por edema (estrella). HE (10x).

LOS CASOS DIAGNÓSTICOS, EN LA VIDA REAL, NO SE PRESENTAN CON OPCIÓN MULTIPLE

Valero EG* y Cárdenas GPC

Facultad de Medicina Veterinaria y Zootecnia, Universidad Nacional Autónoma de México. Correspondencia: gvalero@unam.mx

RESUMEN

Se comparó el índice de facilidad y la eficiencia discriminativa para preguntas de opción múltiple contra preguntas de respuesta corta empleando la plataforma Moodle 3.5 en el primer examen departamental de Patología General en la FMVZ-UNAM en 2017. Las preguntas de respuesta corta tuvieron menor facilidad y mayor discriminación que las de opción múltiple. Los resultados soportan la hipótesis de que los estudiantes han desarrollado habilidad para elegir una respuesta correcta entre cuatro opciones, pero en muchos casos no dominan el conocimiento que está siendo evaluado.

Palabras clave: Evaluación, patología, Moodle.

SUMMARY

The facility index and discrimination efficiency for Multiple Choice Questions (MCQs) were compared against those for Short Answer Questions (SAQs) using Moodle 3.5 in the first departmental exam for General Pahology at FMVZ-UNAM in 2017. SAQs had smaller facility and higher discrimination than MCQs. These results support the hypothesis that students have developed a skill for choosing a correct answer among four choices, but in many cases they do not master the knowledge being assessed.

Keywords: Assessment, pathology, Moodle.

INTRODUCCIÓN

La mejora de la enseñanza de la patología veterinaria era uno de los objetivos deseados cuando se fundó la Sociedad Mexicana de Patólogos Veterinarios, ya que muchos de los socios enseñaban en escuelas y facultades de Medicina Veterinaria en México. “Los estudiantes no aprenden lo que usted espera, aprenden lo que usted inspecciona” es una cita célebre de Ian Hart en su discurso ante la Asociación para la Educación Médica en Europa en 1998, citado por Mitchell CJ[1]. La evaluación de conocimientos mediante exámenes por computadora empleando la plataforma Moodle se ha vuelto una práctica común en muchas escuelas de medicina veterinaria que enseñan patología[2]. Aunque existe un excelente manual para elaborar reactivos de opción múltiple para medicina humana[3], algunos académicos han cuestionado el que estos exámenes recompensan al alumno que adivina las opciones correctas[4]. Más importante es el hecho de que los pacientes no se presentan con cuatro o

cinco opciones para elegirles un diagnóstico[5]. En la vida real, el médico veterinario deberá de evaluar pacientes y hacer su diagnóstico presuntivo o lista de diferenciales en función a los conocimientos aprendidos, por lo que sería muy importantes que las evaluaciones sumativas (exámenes) que se hacen se asemejen más a los problemas diagnósticos de la vida real y desalentar el "adivinar" la respuesta correcta en los exámenes.

OBJETIVOS

El objetivo de este trabajo fue diseñar una estrategia simple que permitiera comparar los resultados cuando se les pide a los estudiantes contestar una pregunta de opción múltiple con cuatro opciones contra escribir una respuesta corta, ambos calificados por computadora, para el mismo subtema del temario de patología general veterinaria.

MATERIAL Y MÉTODOS

Para el primer examen departamental del semestre de invierno del 2017 en el servidor de exámenes de la FMVZ-UNAM (Moodle 3.5.0), el primer autor escribió preguntas de respuesta corta que valoraran el mismo tema para el cual ya existía una pregunta de opción múltiple en el banco de preguntas validadas de Patología General. Se diseñó un examen para todos los alumnos de la generación, que aleatoriamente seleccionara para cada tema una pregunta entre las (al menos dos) preguntas existentes, la cual podría ser de opción múltiple o de respuesta corta. Se analizaron las estadísticas de índice de facilidad y eficiencia discriminatoria[6] de las respuestas de estudiantes al primer examen departamental. Se compararon los índices estadísticos de facilidad y eficiencia discriminativa para el tipo de pregunta de opción múltiple contra el tipo de pregunta de respuesta corta para el mismo tema del temario.

RESULTADOS

El índice de facilidad resultó menor para la pregunta de respuesta corta que para la de opción múltiple, pero su eficiencia discriminativa aumentó (en mayor o menor grado). Los resultados se muestran en el cuadro siguiente:

	Índice de facilidad, eficiencia discriminativa (n=)	
Tema	***Opción múltiple:***	***Respuesta corta***
Secuela	86% 0.29 (n=242)	44% 0.34 (n=200)
Signos clínicos	94% 0.55 (n=145)	76% 0.15 (n=139)
Hipoplasia	85% 0.45 (n=71)	53% 0.52 (n=71)
Atrofia	94% 0.67 (n=76)	67% 0.52 (n=71)
Metaplasia	87% 0.51 (n=98)	77% 0.80 (n=102)
Displasia de cadera	91% 0.36 (n=84)	81% 0.55 (n=78)
Hipertrofia	86% 0.44 (n=187)	88% 0.49 (n=164)

Hiperplasia	88% 0.65 (n=172)	92% 0.37 (n=177)
Degeneración mucoide de grasa coronaria	83% 0.51 (n=178)	69% 0.78 (n=152)
Gangrena seca del cordón umbilical	87% 0.32 (n=98)	36% 0.47 (n=106)
Caspasas	94% 0.54 (n=157)	67% 0.66 (n=149)
Necrosis caseosa	98% 0.63 (n=183)	79% 0.47 (n=194)
Amiloidosis primaria	77% 0.20 (n=80)	68% 0.58 (n=93)
Ictericia hemolítica	64% 0.34 (n=110)	57% 0.63 (n=101)
Cuerpos de Negri	64% 0.29 (n=214)	64% 0.43 (n=228)
Inclusiones por plomo	69% 0.51 (n=226)	38% 0.68 (n=216)
Calcificación distrófica en Tb	43% 0.68 (n=80)	32% 0.66 (n=82)
Calcificación metastásica	65% 0.51 (n=72)	33% 0.65 (n=70)

DISCUSIÓN

En los dos únicos casos en que el índice de facilidad resultó mayor para la pregunta corta que para la de opción múltiple (las preguntas sobre hiperplasia e hipertrofia, con valores cercanos al 90%), la diferencia es tan pequeña que podría atribuirse a la variabilidad de la muestra. En los demás casos fue notoria la menor facilidad y mayor discriminación para las preguntas de respuesta corta. Como varios profesores de patología han comentado que sus estudiantes habitualmente obtienen calificaciones mucho más bajas en los exámenes parciales en papel diseñados por ellos que en los departamentales por computadora, resulta lógico deducir que el nivel real de conocimientos de los estudiantes es menor al puntaje que obtienen en los exámenes departamentales de opción múltiple, lo que soporta la hipótesis de que los estudiantes han desarrollado una gran habilidad para elegir (adivinar) la respuesta correcta de entre cuatro opciones, cuando realmente no dominan con certeza los conocimientos del temario.

Después de añadir preguntas nuevas al banco de preguntas es necesario revisar los resultados estadísticos que presenta la plataforma Moodle[6]. Resulta especialmente importante revisar todas las respuestas cortas que los estudiantes escribieron y considerar si algunas de ellas podrían tomarse como verdaderas y merecedoras de un puntaje[7]. En ese caso, se deberá modificar el patrón del examen y recalificar a los estudiantes.

Se requiere que los profesores de la misma materia se pongan de acuerdo acerca de considerar respuestas cortas encontradas con errores tipográficos comunes y el puntaje que recibirán (si así fuera).

Para realmente evaluar el conocimiento de los estudiantes, muchos profesores consideran a las preguntas abiertas (de tipo ensayo) como una mejor opción contra las preguntas de opción múltiple[8]. Desafortunadamente, las respuestas de todos los estudiantes deberán calificarse manualmente por el mismo profesor

(para evitar inconsistencias), lo que ha desincentivado su empleo en instituciones que realizan muchos exámenes a un gran número de estudiantes.

A partir de febrero del 2019, Moodle ya cuenta con un tipo opcional de pregunta de respuesta de ensayo abierto auto-calificable, que permitiría hacer preguntas abiertas que la computadora calificaría al identificar frases clave (previamente escritas por el profesor) y errores comunes (también escritos por el profesor) en el texto que escribe el alumno. El primer autor ha colaborado cercanamente con el autor de este tipo de pregunta[9], la ha traducido al español de México y escribió la documentación oficial respectiva de Moodle en inglés y español, la cual incluye un ejemplo acerca de los tipos de choque[10]. Un estudio más detallado de las bondades y limitaciones de este nuevo tipo de pregunta de ensayo auto-calificable para evaluaciones con Moodle se realizará con el apoyo del recientemente aprobado proyecto PAPIME PE213319 de los dos autores de este trabajo.

Desafortunadamente, el departamento de patología de la FMVZ-UNAM descontinuó la selección aleatoria de preguntas de cada subtema para los exámenes departamentales, por lo que no ha sido posible repetir este experimento en semestres posteriores.

CONCLUSIONES Y RECOMENDACIONES

Los resultados obtenidos soportan la hipótesis de que los estudiantes tienen facilidad para elegir una respuesta correcta entre cuatro opciones, pero les resulta difícil identificar y escribir en una respuesta corta el concepto que se evalúa en los exámenes. Se les sugiere a los profesores que consideren la conveniencia de incluir preguntas de respuesta corta, o de ensayo auto-calificable, en sus evaluaciones por computadora que usan la plataforma Moodle.

REFERENCIAS

1. Mitchell CJ. Motivational Changes in Medical Students During Two Years of the Prclinical Curriculum. PhD thesis, 2015. University of Auckland. [Internet] [citado el 20 de marzo del 2019]. Disponible desde: <https://researchspace.auckland.ac.nz/bitstream/handle/2292/25005/whole.pdf?sequence=2>
2. Valero G y Cárdenas P. Formative and Summative Assessment in Veterinary Pathology and Other Courses at a Mexican Veterinary college. JVME 2017; 44(2):331-337. [Internet] [citado el 20 de marzo del 2019]. Disponible desde: <http://dx.doi.org/10.3138/jvme.1015-169R>
3. National Board of Medical Examiners. Como elaborar preguntas para evaluaciones escritas en el área de ciencias básicas y clínicas. 2016. [Internet] [citado el 20 de marzo del 2019]. Disponible desde: <https://www.nbme.org/publications/>
4. Jurado-Núñez A y Leenen I. Reflexiones sobre adivinar en preguntas de opción múltiple y cómo afecta el resultado del examen. Investigación en Educación Médica 2016; 5(17):55-63. [Internet] [citado el 20 de marzo del 2019]. Disponible desde

<http://dx.doi.org/10.1016/j.riem.2015.07.004>
5. Veloski JJ, Rabinowitz, HK, Robeson MR & Young PR. Patients Don't Present with Five Choices: An alternative to Multiple-choice Tests in Assessing Physicians' Competence. Academic Medicine 1999; 74(51):539-546.
6. Butcher P. 2010. Quiz Report Statistics. [Internet] [citado el 20 de marzo del 2019]. Disponible desde <https://docs.moodle.org/dev/Quiz_report_statistics>
7. Butcher PG & Jordan SE. A comparision of human and computer marking of short free-text student responses. Computers & Education 2010; 55:489-499. [Internet] [citado el 20 de marzo del 2019]. Disponible desde <http://oro.open.ac.uk/20868/>
8. Scouller K. The influence of assessment method on student's learning approaches: multiple choice question examination versus assignment essay. Higher Education 1998; 35, 453-472. [Internet]. [citado el 20 de marzo del 2019]. Disponible desde: <https://link.springer.com/content/pdf/10.1023%2FA%3A1003196224280.pdf>.
9. Bateson G. 2019. Essay (auto-grade) question type for Moodle. [Internet]. [citado el 20 de marzo del 2019]. Código fuente alojado en <https://github.com/gbateson/moodle-qtype_essayautograde>
10. Moodle Docs [Internet]. [citado el 20 de marzo del 2019]. Disponible desde: <https://docs.moodle.org/all/es/Tipo_de_pregunta_de_ensayo_(auto-calificar) >

QUIMIOPREVENCIÓN DE LAS ALTERACIONES CAUSADAS POR EL CONSUMO CRÓNICO DE AFLATOXINAS EN GALLINAS DE POSTURA

De Santiago DE[1*], Valdivia FGA[1], Damián SM[2], Quezada TT[1], De Luna LMC[3]

[1]Departamento de Clínica Veterinaria del Centro de Ciencias Agropecuarias, Universidad Autónoma de Aguascalientes (UAA); [2]Labortatorio de Patología, Unidad Académica de Medicina Veterinaria y Zootecnia, Universidad Autónoma de Zacatecas; [3]Departamento de Disciplinas Pecuarias, UAA. * elizabeth_8852@hotmail.com

RESUMEN

Las aflatoxinas (AF) son furanocumarinas extremadamente tóxicas y carcinogénicas, producidas como metabolitos secundarios de los hongos del género *Aspergillus* spp. Las AF se han detectado ampliamente en alimentos para consumo humano y animal, lo que las convierte en una gran amenaza para la salud pública y la economía agropecuaria, superando los 1.6 billones de dólares en países como los Estados Unidos. El objetivo de este trabajo fue evaluar la capacidad de dos compuestos quimioprotectores (N-acetilcisteína, NAC; etoxiquina, EQ), para prevenir o atenuar el efecto tóxico provocado por el consumo crónico de AF en la histología del hígado de las gallinas de postura. 240 aves Hy-Line W36 adquiridas al día de edad, fueron criadas por procedimientos zootécnicos estándar. Desde las 13 semanas ingirieron un alimento experimental que contenía tres niveles de AF (0.5, 1.0 y 1.5 mg/kg) y dos niveles de NAC y EQ (0.0 y 800 mg/kg PC; 0.0 y 500 mg/kg de alimento). Las aves fueron sacrificadas por métodos aprobados y los tejidos, fijados en formol al 10% para seguir la técnica histológica convencional. El consumo crónico de AF en sus niveles 0.5, 1.0 y 1.5 (mg/kg), produjo cambios histopatológicos en el hígado. Las lesiones observadas predominantes fueron esteatosis macrovesicular y presencia de infiltrado inflamatorio linfocítico. El uso de NAC y EQ mitigó los cambios histopatológicos en las aves que consumieron AF, lo que sugiere la existencia de un efecto protector de los compuestos contra el efecto tóxico crónico de las aflatoxinas.

Palabras clave: aflatoxicosis, gallinas de postura, lesiones histopatológicas, quimioprevención.

ABSTRACT

Aflatoxins (AF) are extremely toxic and carcinogenic furanocoumarins, produced as secondary metabolites of fungi of the genus Aspergillus spp. AF have been widely detected in foods for human and animal consumption, which makes them a great threat to public health and the agricultural economy, surpassing the 1.6 trillion dollars in countries such as the United States. The objective of this work was to evaluate the capacity of two chemoprotective compounds (N-acetylcysteine, NAC, ethoxyquin, EQ), to prevent or attenuate the toxic effect caused by the chronic consumption of AF in the histology of the

liver of chickens of posture 240 Hy-Line W36 birds acquired at day of age, were reared by standard zootechnical procedures. From 13 weeks they ingested an experimental food containing three levels of (0.5, 1.0 and 1.5 mg / kg) and two levels of NAC and EQ (0.0 and 800 mg / kg PC, 0.0 and 500 mg / kg of food). The birds were sacrificed by approved methods and the tissues, fixed in 10% formaldehyde to follow the conventional histological technique. The chronic consumption of AF at its levels of 0.5, 1.0 and 1.5 (mg / kg) produced histopathological changes in the liver. The predominant lesions observed were macrovesicular steatosis and the presence of a lymphocytic inflammatory infiltrate. The use of NAC and EQ mitigated histopathological changes in the birds that consumed AF, suggesting the existence of a protective effect of the compounds against the chronic toxic effect of aflatoxins.
Key words: aflatoxicosis, laying hens, histopathological lesions, chemoprevention.

INTRODUCCIÓN

Las aflatoxinas (AF) son micotoxinas tóxicas y carcinógenas producidas por hongos del género *Aspergillus* spp. principalmente, es decir metabolitos secundarios que preocupan a la salud pública especialmente en áreas donde los alimentos contaminados con AF son parte de la dieta básica, como es el caso de las gallinas de postura en las que afectan la salud y los parámetros productivos esto resulta importante, debido a que México ocupa el sexto lugar como productor de huevo a nivel mundial, además es el mayor consumidor alcanzando 19.2 kg *per cápita*. La contaminación por aflatoxinas en los alimentos es mundial y prácticamente inevitable.[1,2,3,4,5]

La aflatoxina B1 (AFB1), es la más tóxica y carcinogénica de todas las aflatoxinas, no es tóxica por sí sola, debido a que necesita la bioactivación por enzimas del citocromo P450 para producir epóxidos, además de favorecer el proceso de estrés oxidativo.[6]

Las reacciones de biotransformación que enfrentan las AF una vez en el organismo suceden en el hígado y si el aporte de AF persiste, este puede verse lesionado, dentro de las lesiones histológicas con mayor frecuencia e impacto destaca la esteatosis micro o macro vesicular que de no revertirse progresará a necrosis hepática, lo anterior como resultado de un transporte de lípidos alterado, debido al daño ocasionado a las mitocondrias y a la disminución de la oxidación por parte de estos organelos.[7,8,9] Al ser constante la exposición de las aves de postura a las AF muestran signos que repercuten directamente en la disminución de los parámetros productivos y aumento en las pérdidas económicas; ejemplo de estos son: disminución en la producción de huevo, reducción en la ganancia de peso, menor índice de conversión alimenticia e inmunodepresión.[8] Por lo que su impacto negativo sobre la salud ha llevado al estudio de estrategias preventivas como el uso de agentes quimioprotectores que evitan el efecto negativo de las AF una vez ingeridas o que ayudan en la eliminación, inactivación u otros productos que reducen la biodisponibilidad de estás en productos contaminados.[10]

OBJETIVO

Evaluar la capacidad de dos compuestos quimioprotectores (N-acetilcisteína, NAC; etoxiquina, EQ), para prevenir o atenuar el efecto tóxico provocado por el consumo crónico de AF en la histología del hígado de las gallinas de postura.

MATERIAL Y MÉTODOS

El presente estudio se llevó a cabo en el Centro de Ciencias Agropecuarias de la Universidad Autónoma de Aguascalientes, municipio de Jesús María, Aguascalientes. Se adquirieron 240 gallinas de postura Hy-Line W36 de un día de edad. Las aves fueron criadas por procedimientos zootécnicos estándar. Bajo un arreglo factorial de tratamientos, las aves ingirieron alimento que contenía tres niveles de las aflatoxinas (0.5, 1.0 y 1.5 mg / kg), así como etoxiquina, y N-acetilcisteína (500 mg/kg y 800 mg/kg/pc) y cinco lapsos de duración (0, 14, 20, 46 y 72 semanas). Las gallinas fueron sacrificadas mediante una sobredosis de pentobarbital de sodio según las directrices de la AVMA (American Veterinary Medical Association), edición 2007, para la eutanasia de los animales. Se tomaron muestras de tejido del lóbulo derecho del hígado que fueron fijados en formalina neutra al 10%, para seguir la técnica histológica convencional.

Las variables cuantitativas obtenidas de la observación de los preparados histológicos del hígado correspondientes a los tratamientos con el efecto de los dos quimioprotectores, las tres dosis de AF (0.5, 1.0, 1.5) y el tiempo (0, 14, 20, 46, 72 semanas de intoxicación), fueron capturados y ordenados en una hoja electrónica de Microsoft Excel®. A los datos de las variables se les realizó ANDEVA con un solo factor utilizando el procedimiento de modelos lineales generales en el Software estadístico STATGRAPHICS Plus for Windows (version 5.1. Statistical Graphics Corp. 2006). Cuando hubo diferencias significativas en el ANDEVA, las medias se compararon con la prueba LSD protegida de Fisher. Se consideró que había significancia estadística cuando $p < 0.05$.

RESULTADOS

Las secciones histológicas de hígado examinadas de los grupos de aves que no recibieron la adición de AF ni del quimioprotector al día 1 de intoxicación (semana 0 de intoxicación) y hasta la semana 27 de edad (semana 14 de intoxicación), no presentaron lesiones sugerentes de patología en su patrón anatómico.

La evaluación histológica de las secciones histológicas del hígado, a partir de la semana 14 de intoxicación mostraron cambios morfológicos relacionados con los diversos tratamientos (Tabla 1). En las secciones del hígado, se observó una acumulación de lípidos de aspecto macrovesicular (esteatosis macrovesicular), y focos de infiltrado inflamatorio por linfocitos (hepatitis linfocítica).

Tabla 1. Evaluación histológica del hígado por semana de exposición a la AF en combinación con los quimioprotectores.

LESIÓN	SEMANA				
	0	14	20	46	72
Degeneración hidrópica	15	2	1	8	23
Discreta	15	2	1	6	4
Moderada	0	0	0	2	6
Grave	0	0	0	2	13
Hemorragia	0	6	0	5	4
Discreta	0	6	0	0	1
Moderada	0	0	0	2	2
Grave	0	0	0	3	1
Esteatosis	0	5	0	8	14
Discreta	0	3	0	5	6
Moderada	0	2	0	2	1
Grave	0	0	0	1	7
Hepatitis linfocítica	0	17	35	42	38
Discreta	0	16	22	35	29
Moderada	0	1	13	7	5
Grave	0	0	0	0	4
Amiloide*	0	0	2	7	3
Discreta	0	0	2	7	3
Moderada	0	0	0	0	0
Grave	0	0	0	0	0

*sugerente, negativo por tinción especial, Rojo Congo

La Figura 1, permite interpretar que la esteatosis no se presentó de manera significativa en el grupo control. En el grupo que fue tratado con la EQ se aprecia que la esteatosis está presente, sin embargo, en ambos casos no presentó significancia estadística. En los individuos que recibieron 0.5 mg/kg de AF en combinación con la EQ, la presencia de la esteatosis se incrementó notablemente.

El grupo que fue tratado con 1.0 mg/kg de AF permitió observar la interacción positiva entre el grupo al que se le suministró 1.0 mg/kg de AF en adición con la EQ, debido a que hubo disminución de la lesión en el grupo que recibió el quimioprotector.

En el grupo que recibió 1.5 mg/kg de AF, se observaron menos casos de esteatosis con respecto al grupo que recibió 1.0 mg/kg de AF y al grupo que se le dio 1.5 mg/kg de AF más la EQ presentó una interacción negativa al elevarse el número de casos con esteatosis.

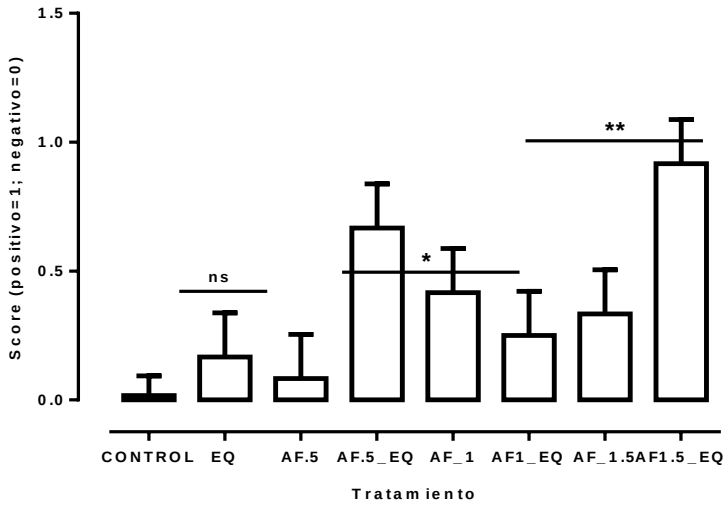

Figura 1. Esteatosis en el hígado. Aflatoxina B1 (AF) con Etoxiquina (EQ): 500 mg/kg/pc.*-** Prueba LSD protegida de Fisher; α=0.05.

La Figura 2 representa a los tratamientos que interactuaron con la NAC; se observa como en el grupo control no hay la presencia de la esteatosis. En el grupo que sólo recibió la NAC se aprecia la aparición de la esteatosis, sin llegar a ser significativa; los grupos en los que interactuaron con la AF más la NAC, presentaron interacción positiva, los que recibieron 0.5 mg/kg de AF y 1.5 mg/kg de AF más la NAC, presentaron disminución en la presencia de la esteatosis. Hubo sólo una interacción negativa, en el caso de los grupos que recibieron 1.0 mg/kg de AF más la NAC, en estos los casos de la esteatosis fueron más que en los tratamientos con 0.5 y 1.5 mg/kg de AF, y al interactuar con la NAC, se incrementaron más.

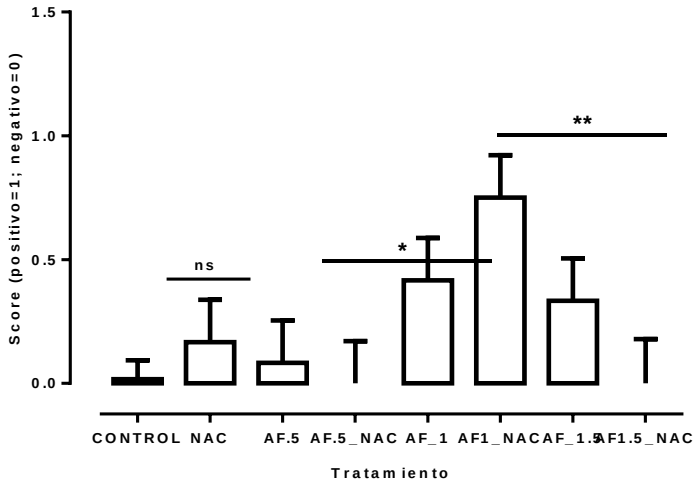

Figura 2. Esteatosis en el hígado. Aflatoxina B_1 (AF) con N-acetilcisteína (NAC): 800 mg/kg/pc.*-** Prueba LSD protegida de Fisher; α=0.05.

En la Figura 3 se demuestra como la hepatitis linfocítica caracterizada por la aparición de grupos de infiltrado inflamatorio por linfocitos, está presente de manera considerable en el grupo control, y al darles EQ, la presencia de esta lesión se incrementa. Para los grupos que recibieron 0.5 mg/kg de AF la lesión es menor comparada con la adición de sólo EQ, sin embargo al añadirle EQ la lesión se exacerba más. En los grupos que recibieron 1.0 mg/kg de AF hay hepatitis linfocítica marcada y al añadir la EQ la lesión aumenta más. Los grupos que recibieron 1.5 mg/kg de AF presentaron más casos por la hepatitis linfocítica que los que recibieron 1.0 mg/kg de AF y con la EQ el daño se hizo más evidente.

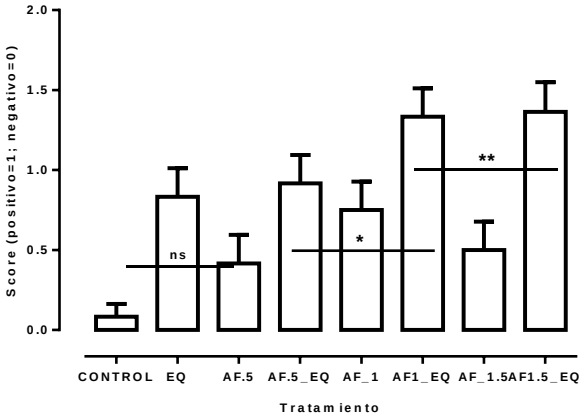

Figura 3. Hepatitis linfocítica en el hígado. AF con EQ: 500 mg/kg/pc.*-** Prueba LSD protegida de Fisher; α=0.05.

La hepatitis linfocítica y su interacción con la AF y la NAC se observa en la Figura 4, al igual que la EQ, la hepatitis se observó en los grupos control sin llegar a ser significativa, incluso en el que recibió sólo la NAC la lesión se presentó de manera elevada. El efecto de disminución de la hepatitis que se esperaba, en este caso no se pudo apreciar en ningún grupo de los que recibió AF más NAC.

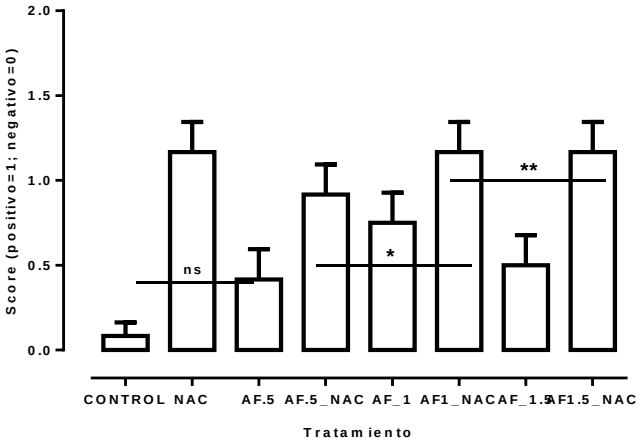

Figura 4. Hepatitis linfocítica en el hígado. AF con N-acetilcisteína (NAC): 800 mg/kg/pc.*-** Prueba LSD protegida de Fisher; α=0.05.

DISCUSIÓN

La EQ y la NAC, son sustancias que se han empleado por la industria alimentaria con diferentes fines, en esta investigación se estudiaron los efectos histopatológicos de la exposición dietética crónica a tres dosis de AF (0.5, 1.0, 1.5 mg/kg), y su interacción con la EQ (500 mg/kg) y NAC (800 mg/kg), hasta las 72 semanas. El análisis histopatológico del hígado reveló que la exposición dietética a AF condujo alteraciones inflamatorias y en el metabolismo de los lípidos, con las tres dosis de AF y al adicionarles el quimioprotector hubo disminución de estás con algunos niveles de AF.

En el caso de la administración de AF en sus diferentes dosis como se observa en las figuras 1, 2, 3 y 4 los grupos que recibieron la AF se comportan de acuerdo a lo reportado por diversos autores como Fernandez et al., en 2007,[11] que reportaron cambios en la arquitectura tisular del hígado como las vacuolas de grasa contenidas en el citoplasma de los hepatocitos, consistentes con los obtenidos en esta investigación, dicho cambio se presentó al añadir en la dieta de aves de postura (Leghorn blanco), de 27 semanas de edad, AF en dosis 2.5 y 5 mg/kg de alimento durante 32 días, así mismo describen otras lesiones en el hígado de las aves como la proliferación de ductos biliares, ausentes en esta investigación. Otro trabajo experimental consistió en administrar a aves de postura de 9 semanas de edad (Leghorn blanca), AF en concentraciones de 2.5, 3.13 y 3.91 mg/kg de alimento durante 40 semanas, tiempo más cercano a la duración de esta investigación, los hallazgos anatomopatológicos que reportan para hígado fueron: la degeneración vacuolar en hepatocitos y el infiltrado inflamatorio mononuclear, ambos consistentes con lo descrito en este trabajo excepto la hiperplasia de ductos biliares.

Respecto a los quimioprotectores por si solos se observó que en los grupos que fueron administrados la presentación dela esteatosis no fue significativa, debido a que ambos protectores actúan como agentes antioxidantes, reductores del estrés oxidativo causante de lesiones como la esteatosis.

Sin embargo en el caso de la inflamación linfocítica hubo una respuesta estimulante con la aplicación de los quimioprotectores, es decir los grupos que recibieron únicamente el quimioprotector mostraron la hepatitis, esto se puede asociar en el caso de la NAC a que dentro de sus múltiples efectos benéficos, estudios han demostrado su capacidad como moduladora del sistema inmunitario y funciones mitocondriales,[13] su administración en este caso favoreció la estimulación del sistema inmune al observar aumento en la cantidad de células linfoides en el hígado de los grupos que sólo recibieron NAC.

Para la reacción que generó la EQ no se encontraron concordancias en la literatura.

CONCLUSIONES

Se observó que los quimioprotectores empleados tuvieron un efecto benéfico cuando se aplicaron en conjunto con la AF en dosis de 1.0 mg/kg donde se apreció que las lesiones provocadas por la ingestión dietética de AF disminuyeron.

REFERENCIAS

1. Hussain, Zahid, Muhammad Zargham Khan, Ahrar Khan, Ijaz Javed, Muhammad Kashif Saleemi, Sultan Mahmood, and Muhammad Rafique Asi. 2010. “Residues of Aflatoxin B1 in Broiler Meat: Effect of Age and Dietary Aflatoxin B1 Levels.” Food and Chemical Toxicology 48 (12). Elsevier Ltd: 3304–7. doi:10.1016/j.fct.2010.08.016.

2. Rawal, Sumit, and Roger A. Coulombe. 2011. “Metabolism of Aflatoxin B1 in Turkey Liver Microsomes: The Relative Roles of Cytochromes P450 1A5 and 3A37.” Toxicology and Applied Pharmacology 254 (3). Elsevier Inc.: 349–54. doi:10.1016/j.taap.2011.05.010.

3. Liu, Yan, Chung-Chou H. Chang, Gary M. Marsh, and Felicia Wu. 2012. “Population Attributable Risk of Aflatoxin-Related Liver Cancer: Systematic Review and Meta-Analysis.” European Journal of Cancer (Oxford, England : 1990) 48 (14). Elsevier Ltd: 2125–36. doi:10.1016/j.ejca.2012.02.009.

4. He, J, K Y Zhang, D W Chen, X M Ding, G D Feng, and X Ao. 2013. “Effects of Maize Naturally Contaminated with Aflatoxin B1 on Growth Performance, Blood Profiles and Hepatic Histopathology in Ducks.” Livestock Science 152 (2–3): 192–99. doi:http://dx.doi.org/10.1016/j.livsci.2012.12.019.

5. Gutleb, A C, F Caloni, F Giraud, C Cortinovis, F Pizzo, L Hoffmann, T Bohn, and M Pasquali. 2015. “Detection of Multiple Mycotoxin Occurrences in Soy Animal Feed by Traditional Mycological Identification Combined with Molecular Species Identification.” Toxicology Reports 2: 275–79. doi:http://dx.doi.org/10.1016/j.toxrep.2015.01.006.

6. Mishra, Sakshi, Premendra D. Dwivedi, Haushila P. Pandey, and Mukul Das. 2014. “Role of Oxidative Stress in Deoxynivalenol Induced Toxicity.” Food and Chemical Toxicology 72. Elsevier Ltd: 20–29. doi:10.1016/j.fct.2014.06.027.

7. Fan, Yu, Lihong Zhao, Cheng Ji, Xiaoying Li, Jia Ru, Lin XI, Jianyun Zhang, and Qiugang Ma. 2015. “Protective Effects of Bacillus Subtilis ANSB060 on Serum Biochemistry, Histopathological Changes and Antioxidant Enzyme Activities of Broilers Fed Moldy Peanut Meal Naturally Contaminated with Aflatoxins.” Toxins 7 (8): 3330–43. doi:10.3390/toxins7083330.

8. Juan, Cristina, José Miguel Soriano, and P Burdaspal. 2007. “Aflatoxinas Del Grupo B y G.” In Micotoxinas En Alimentos, edited by José Manuel Soriano del Castillo, one, 167–84. España.

9. Mclean, Michelle, and Michael F. Dutton. 1995. “Cellular Interactions and Metabolism of Aflatoxin : An Update” 65 (94): 163–92. doi.org/10.1016/0163-7258(94)00054-7.

10. Razzaghi-Abyaneh M. (2013). Aflatoxins - Recent Advances and Future Prospects. InTech, Rijeka, Croatia.

11. Fernandez, A, Maria Teresa Verde, M Gascon, J Ramos, J Gomez, and G Chavez. 2007. “Variations of Clinical Biochemical Parameters of Laying Hens and Broiler Chickens Fed Aflatoxin - Containing Feed Laying Hens and Broiler Chickens Fed” 9457. doi:10.1080/03079459408418973.

12. Chauhan, I. Pandey a & S.S. 2007. “Studies on Production Performance and Toxin Residues in Tissues and Eggs of Layer Chickens Fed on Diets with Various Concentrations of Aflatoxin AFB1,” no. January 2015: 37–41. doi:10.1080/00071660701713534.

13. Samuni, Yuval, Sara Goldstein, Olivia M Dean, and Michael Berk. 2013. “Biochimica et Biophysica Acta The Chemistry and Biological Activities of N-Acetylcysteine.” BBA - General Subjects 1830 (8). Elsevier B.V.: 4117–29. doi:10.1016/j.bbagen.2013.04.016.

RECOMENDACIONES y GUIAS PARA LA ELABORACION DE UN DICTAMEN PERICIAL EN UN CASO DE MALTRATO ANIMAL

Martin-Orozco U[1*], Castro-Arellano R.A[2], Toledo-Gonzalez V.A[3],

[1]Laboratorio de Anatomía Patológica Veterinaria, Departamento de Ciencias Veterinarias, Universidad Autónoma de Ciudad Juárez
[2] Centro de Diagnóstico Integral y De Investigación en Salud Animal del Estado de Chihuahua A.C.[3] Asociación Iberoamericana de Medicina y Veterinaria Forense A.G.
correspondencia: ubicelio@hotmail.com

RESUMEN

Hacer un dictamen pericial por escrito requiere de lenguaje claro y un formato, que le permita a las autoridades y los involucrados, en los delitos de maltrato animal el poder obtener la información pertinente sobre cualquier caso. El tener un orden en la elaboración de un informe escrito facilita las labores del perito y también lo ayuda con su participación como testigo experto ante la autoridad judicial. El siguiente trabajo muestra las partes de un dictamen pericial, así como un ejemplo de lo que debe incluir.
Palabras Clave: Maltrato animal, informe escrito, peritaje forense.

ABSTRACT

Making an expert opinion by a written report requires clear language and a format that allows the authorities and those involved in the crimes of animal abuse to obtain the relevant information on any case. Having an order in the preparation of a written report facilitates the duty of the expert and helps him with his participation as an expert witness before the judicial authority. The following paper shows the parts of an expert opinion, as well as an example of what should be included.
Keyword: Animal abuse, written report, forensic expertise.

INTRODUCCIÓN

Con cierta frecuencia llegan casos de **maltrato animal** a las diferentes escuelas y facultades de Medicina Veterinaria y Zootecnia de nuestro país, así como a la red de laboratorios de los comités estatales y médicos veterinarios en general. La cuestión es cómo elaborar un reporte forense que sea tomando en cuenta por las autoridades locales y federales (Ministerio Publico y Fiscalía General de la Republica). Ya que la Veterinaria Forense es una disciplina nueva y con mucho potencial en desarrollo, es necesario tomar en cuenta ciertos aspectos para la elaboración de un dictamen pericial.

Con base en lo mencionado por Munroe y Rogers et.al (1,2), el propósito del reporte escrito tiene 3 propósito principales:

1. Establecer en lenguaje no técnico, las características normales y anormales de los hallazgos de la necropsia, en el presente trabajo añadiremos el reporte en animales vivos (2)
2. Explica como las lesiones o alteraciones pudieron ocurrir.
3. Provee una valoración balanceada de los hallazgos con relación al caso en cuestión.

El ministerio público en nuestro país puede solicitar peritajes externos con base en código de procedimiento penales vigente (3), que corresponde a los artículos 215, 216 y 217 del capítulo 2. Donde se habla la obligación de proporcionar información por parte de la autoridad, proposición de actos de investigación, así como un registro de los actos de investigación. (3).

Concepto e importancia de la actuación pericial.

La persona que el agente fiscal designará de oficio como perito y que tenga la responsabilidad de actuación, se hará entre los que tengan el carácter de peritos oficiales. Si no los hubiere, entre los funcionarios públicos que debido a su título profesional o de su competencia se encuentren habilitados para emitir dictamen acerca del hecho o circunstancia que se quiere establecer." (4) El concepto de perito se aplica a aquella "persona hábil, sabia, entendida, práctica, competente en alguna cosa, ciencia o arte". (5)

A continuación, explicaremos y propondremos con base en las referencias consultadas y nuestra experiencia como se elabora un informe pericial de animales vivos y muertos.

OBJETIVOS

1. El propósito de este trabajo es proponer una serie de recomendaciones y una guía para la elaboración de un informe pericial para los casos de maltrato animal.
2. Preparar el testimonio del testigo experto (patólogo) para: arbitrajes, audiencias preliminares y juicios orales.

HIPÓTESIS

Tener en cuenta un método, una guía o un orden para la elaboración de peritajes en los casos de maltrato animal ayudara a que el proceso judicial sea: sin prejuicios, con profesionalismo y sin conflicto de interés.

MATERIAL Y MÉTODO

Se hizo una revisión bibliográfica sobre el informe escrito en el ámbito en la veterinaria forense y esto fue lo que encontramos y lo que proponemos:

PARTES DE UN INFORME FORENSE	
TÍTULO	Incluye número único de caso u oficio del ministerio público, junto con el **número** y nombre de los animales analizados. Además del nombre de la persona que hizo el reporte.
ÍNDICE	Los abogados y jueces suelen ver solo la parte que les interesa en el momento de las audiencias por lo que un índice facilita la lectura de los informes (ejemplo): 1. Identificación del cadáver 2. Inspección externa. 3. Inspección interna. 4. Muestras retenidas. 5. Resultados e interpretación de pruebas complementarias. 6. Conclusiones. 7. Firmas
INSTRUCCIONES	Esta sección corresponde a quien y los motivos por los que se solicitó el estudio (ejemplo): El agente del ministerio público de la Unidad Especializada en Investigación de Delitos contra la Paz Publica solicita en animal vivo: 1. Describir, documentar y estudiar las lesiones presentes (examen físico y estudios de gabinete). 2. Establecer el arma que causo las lesiones y el tiempo en el que se hicieron. 3. Un informe que incluya un estudio fotográfico.
IDENTIFICACIÓN Y DETALLES ADMINISTRATIVOS	Esta sección corresponde al nombre del propietario, nombre o identificación del animal, numero de caso interno y externo, sexo, edad, color, tatuajes y marcas distinguibles. Además de fecha, hora, en la que se hizo un examen físico, radiográfico o postmortem.
EXAMEN CLÍNICO	Incluye el estado físico del paciente como estado físico, condición corporal, comportamiento y escala del dolor. Se pueden incluir las pruebas complementarias y la interpretación. (1,2)
HALLAZGOS POSTMORTEM	Se incluye la inspección externa, los hallazgos de órganos internos, la histopatología y otras pruebas complementarias como inmunohistoquímica, toxicología, entomología entre otras. No hay que olvidar las muestras retenidas. (1,2,6)
CONCLUSIONES	Esta es la parte más importante del informe, aquí el perito explicara el porque de los hallazgos y si están relacionados o no con un caso de maltrato animal. Puede establecer si las lesiones fueron por causas accidentales o no, si es muerte natural o no.
REFERENCIAS	Como en toda actividad profesional es importante incluir bibliografía sobre el tema, libros, artículos, memorias de congresos nacionales y extranjeros. Es importante no olvidar hacer referencia a normas oficiales mexicanas, así como el código penal vigente.
FIRMAS	Es importante incluir a las personas que participaron en la elaboración del informe (ejemplo): si incluye el estudio mas de un patólogo, entomólogos, médicos del hospital veterinario que tomaron las radiografías entre otros. Aquí se debe incluir los grados académicos y la certificación en el área de competencia.

En resumen, el dictamen forense se puede resumir en la figura 1.

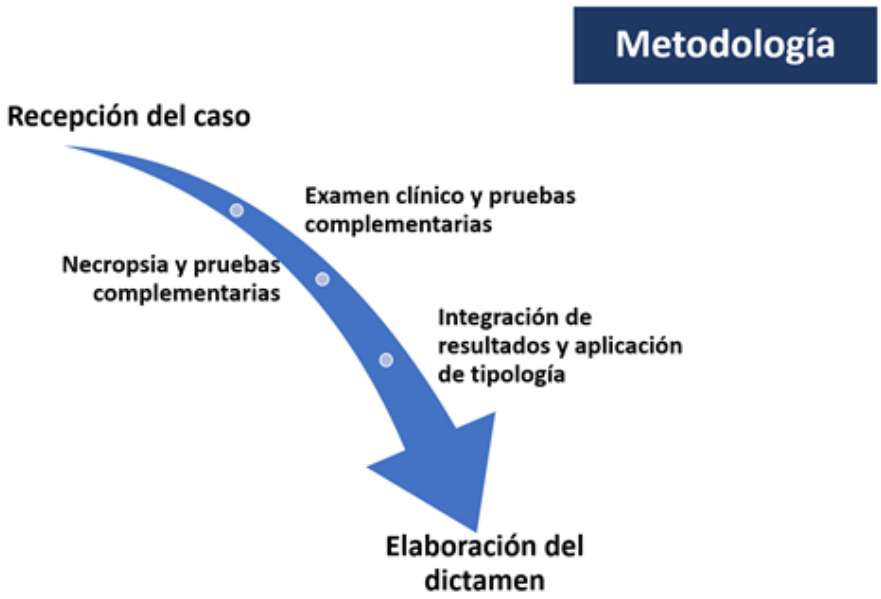

Elabore un procedimiento institucional.

Muchas instituciones han optado por elaborar procedimiento de recepción de muestras con base en **normas ISO** o **normas mexicanas** como la **17025** (7, 8) para asegurar la calidad de las pruebas y la entrega de los resultados. Lo antes mencionado es muy importante porque establece quien y como se hacen las cosas de manera interna. Sin embargo, ponerse en contacto con el abogado general de alguna institución educativa que es nuestro caso, ayuda a que una vez que se emita el **peritaje** se tenga un respaldo legal, así como la asesoría para hacer cualquier tipo de declaración ante el ministerio público.

RESULTADOS

Se presentan a continuación un ejemplo de peritaje con algunas modificaciones para fines académicos exclusivamente:
Copia de pantalla de un peritaje que incluye reseña, examen físico, estudio fotográfico del paciente, estudios complementarios, referencias, dictamen y firmas.

Ciudad Juárez, Chihuahua a 20 de febrero de 2015

INDICE

1. RESEÑA
2. EXAMEN FISICO
3. ESTUDIO FOTOGRAFICO DEL PACIENTE
4. ESTUDIOS COMPLEMENTARIOS
   4.1 ESTUDIOS DE LABORATORIO
   4.2 ESTUDIOS DE GABINETE
5. INTEGRACION DE LAS PRUEBAS ADICIONALES
6. DICTAMEN
7. REFERENCIAS TECNICAS

1. RESEÑA

En respuesta a la cadena de custodia no: 19811212. Es presentada al **Hospital Veterinario Universitario** el día 15 de febrero de 2015 la paciente de especie perro doméstico, sexo hembra, edad de 3 años aproximadamente, mestizo, color amarillo con blanco sin dato del nombre, con número de expediente XX/ZZZ, la cual es presentada por el agente del Ministerio público.

2. EXAMEN FISICO

Durante el examen físico general, se trató de una paciente con una condición corporal de 2, en escala del 1 al 5 (1), (siendo 1 un paciente en estado caquéxico y 5 un paciente obeso, donde 3 es un estado óptimo) con presencia de garrapatas. Se observa perdida de la continuidad de vertebras coccígeas, así como alopecia, laceración extensa con costras, eritema y pústulas en la porción más caudal **(figura 1)**. Se observo zona alopécica con costra a nivel de falanges del miembro pélvico izquierdo en cara craneal. A la manipulación de abdomen medio-caudal se palpa estructura de consistencia firme correspondiente a asas intestinales, así como, la presencia de vejiga de fácil vaciamiento. Se encuentra el área perianal, la cola y el pelaje a nivel de glúteos y bíceps repleto de heces fecales **(figura 2)**.
En el examen ortopédico presenta dolor a la manipulación de ilion, isquion y pubis (pelvis).

Al **examen neurológico** se observó monoparesis ambulatoria con pérdida de la propiocepción **(figura 3)** y presencia de mioclonos en miembro pélvico izquierdo, así como ausencia de la sensibilidad superficial y disminución de la sensibilidad profunda. Hubo presencia de hiperreflexia en miembro pélvico derecho y pseudohiperreflexia patelar del miembro pélvico izquierdo a la evaluación de los reflejos espinales. Ausencia del reflejo anal, resultando en incontinencia fecal.

3. ESTUDIO FOTGRAFICO DEL PACIENTE

FIGURA 1 región coccígea

FIGURA 2

FIGURA 3

4. ESTUDIOS COMPLEMENTARIOS

Se procedió a tomar muestras de sangre y orina para perfil completo y determinar el estado general del paciente, en el cual se observó que el paciente presento anemia microcítica normocrómica y trombocitosis secundaria a un proceso inflamatorio, leucocitosis por neutrofilia y monocitosis por un proceso infeccioso/inflamatorio crónico. En la química sanguínea se observó hipoproteinemia por hipoglobulinemia e hipoalbuminemia secundaria a perdidas.

Se realizo citología vaginal para descartar agresión sexual e impronta de la zona mas caudal de la cola, con resultado negativo.

Debido a la presencia de garrapatas en el paciente, se realizó SNAP 4DX para descartar enfermedad transmitida por vectores, el cual resulto negativo para ***Ehrlichia canis***, ***Anaplasma sp***, ***Borrelia burgdorferi*** y ***Dirofilaria immitis***.

También se realiza SNAP de Distemper canino por la presencia de mioclonos, el cual resulta negativo, lo cual se puede atribuir a un estado crónico de la enfermedad.

Se realiza estudio radiográfico de segmento lumbosacro **(figura 4)**, en su proyección Latero-Lateral donde se aprecia disminución del espacio intervertebral a nivel de L6-L7, así como sacro desplazado hacia dorsal y listesis a nivel de L7-S1. De manera incidental se aprecia fracturas múltiples del pelvis y megacolon con contenido de densidad mineral.

2

En el estudio radiográfico de pelvis **(figura 5),** en la proyección Ventro-dorsal se aprecia perdida de la continuidad ósea transversal de ilion e isquion y pubis en múltiples fragmentos con cambios osteogénicos, produciendo la disminución del canal pélvico.

FIGURA 4

FIGURA 5

5. Referencia Técnica

1. Sinclair L., Merk M., Lockwood R.: Forensic Investigation of Animal Cruelty. United States of America: Humane Society Press; 2006.
2. Munro R., Munro H. Animal Abuse and Unlawful Killing: Forensic veterinary pathology. United Kingdom. Elsevier. 2008
3. Body condition score chart dogs. WSAVA. Global Nutrition committee. 2013.
4. Merck M. Veterinary Forensics: Animal Cruelty Investigations 2nd Edition. United States of America. Wiley Blackwell. 2012
5. Brooks J.W.: Veterinary Forensic Pathology. Volume 1 and 2. Pennsylvania USA, Springer;2018

6. DICTAMEN

Con base el examen clínico y la interpretación de las pruebas adicionales el paciente sufrió de omisión de cuidados.

ATENTAMENTE

"POR UNA VIDA CIENTIFICA, POR UNA CIENCIA VITAL"

MVZ
Residente Especialidad en Pequeñas Especies

MVZ MCF Ubicelio Martin Orozco
Responsable del Laboratorio de Anatomía Patológica Veterinaria

MVZ MC Bernardo Serrano
Responsable del Área de Medicina Interna del Hospital Veterinario Universitario

DISCUSIÓN Y CONCLUSIONES

Su informe es para el beneficio de los tribunales y debe ser escrito con esto en mente. Aunque es conveniente para el veterinario utilizar términos clínicos, anatómicos y patológicos es inútil para los abogados, jueces, policías y otros no veterinarios, que están obligados a leer este informe. Por ejemplo, si se hacen descripciones demasiado complejas podrían ser poco útiles para los participantes antes mencionados. Sin embargo, el hacer la descripción de lesiones simples como tal como dividido en pequeños pedazos en vez de poner conminuta como en el caso de una fractura ayudaría a entender que un animal tiene un hueso hecho pedazos, algo que cualquier persona podrá entender. (1) Otra situación que ayuda notablemente es poner el índice para que el juez o el abogado seleccione lo que el considere importante para el caso y no perder el tiempo tratando de leer los hallazgos microscópicos (histopatología). El índice además puede ir de la mano con el plan para el peritaje clínico o el postmortem de un caso de maltrato animal (2). Como ya lo hemos mencionado en otros trabajos (9), es importante hacer extensivo el plan de trabajo al personal de la Clínica u Hospital Veterinario, así como a otros miembros de los Laboratorios de Diagnostico. Abordar temas como estos con los colegas Médicos Veterinarios y Patólogos ayuda a disminuir los errores y la toma de decisiones cuando se realiza un peritaje forense en los casos de maltrato animal. El patólogo veterinario es con frecuencia el testigo más importante en un caso de maltrato animal. Comprender los conceptos básicos del experto, el testimonio y sus requisitos le darán al patólogo veterinario una comprensión más profunda de los procedimientos legales. (10) El informe del patólogo debe ayudar a la comprensión por parte de los miembros de la corte no siempre entendidos en las Ciencias Veterinarias y puede ser un desafío para los patólogos que han pasado sus residencias aprendiendo a escribir descripciones patológicas "correctas" para escribir informes sin jerga anatómica o patológica para los juzgados. El uso de términos "familiares" (tráquea, barriga, mandíbula rota) junto con términos anatómicos o patológicos específicos ayudará a los tribunales, al igual que un resumen de los hallazgos más significativos y sus implicaciones en los términos de legales que se adjuntan al informe de patología. Los comentarios de importancia u opinión deben ir acompañados de referencias cuando sea posible para demostrar que los comentarios se basan en el estado actual del conocimiento. Al compilar un informe postmortem, es importante que el patólogo tenga en cuenta que los hallazgos de la necropsia son un registro de los hechos del caso (es decir, las pruebas), mientras que las conclusiones y opiniones forman una sección separada basada en la interpretación de estos hallazgos y otra evidencia relevante. (11)

REFERENCIAS

1. Munro R, Munro HMC. Introduction. In: Animal Abuse and Unlawful Killing: Forensic Veterinary Pathology. Edinburgh, UK: Saunders Elsevier;2008.
2. Rogers E, Stern A. W, Veterinary Forensics: Investigation, Evidence Collection, and Expert Testimony 1st Edition. Boca Raton. CRC Press; 2018.
3. Código Nacional de Procedimiento Penales. Congreso de la Unión, Estados Unidos Mexicanos. México; Diario Oficial de la Federación; 2016.
4. Schettino, D. M. Metodología de trabajo del perito forense veterinario Revista Electrónica de Veterinaria Redvet. 2007;8(4): 1-8.
5. De la Cruz Moreno C.O, Lomelí Payan H, De la Cruz Moreno C.L, Borrayo Gonzalez JJ. F, Arteaga Nochebuena P, Aguilar Hernandez A, et.al. Actuación Pericial en Medicina Veterinaria: Aspectos generales (Expert performance in Veterinary Medicine: General aspects). Revista Electrónica Veterinaria Redvet. 2009; 10 (3):1-9
6. Brooks J.W.: Veterinary Forensic Pathology. Volume 1 and 2. Pennsylvania USA, Springer;2018
7. ISO:9000, Sistemas de Gestión de la calidad. Fundamentos y vocabulario. 2000
8. ISO/IEC: 17025, Requisitos generales para la competencia de los Laboratorios de ensayo y calibración. 2005
9. Martin-Orozco U* Montoya-Dominguez M, León MEZ, Katsamudanga BT, Rios-Ovando MI, Fernández-MML, López BDR, García CEA, Castro RA, Toledo-Gonzalez VA, Montelongo-Ponce C. Metodología para caracterizar lesiones por arma de fuego en perros. Memorias XXVI Congreso Nacional de Patología Veterinaria; 16 al 17 de Mayo 2017; Merida Yucatán, Mexico; 2017
10. Frederickson R. Demystifying the Courtroom: Everything the Veterinary Pathologist Needs to Know About Testifying in an Animal Cruelty Case. Vet. Pathology. 2016 ;53(5):888-93
11. Brownlie H.W, Munro R. The Veterinary Forensic Necropsy: A Review of Procedures and Protocols. Vet Pathol. 2016;53(5):919-28.

USO DE LA CLASIFICACIÓN DE LA ORGANIZACIÓN MUNDIAL DE LA SALUD (WHO) EN EL DIAGNÓSTICO DE LINFOMAS EN GATOS

Pérez EJM[1*] y Romero RLP[1]

[1]Departamento de Patología, Facultad de Medicina Veterinaria y Zootecnia, Universidad Nacional Autónoma de México

*Correspondencia: mvz.jumpe@gmail.com

RESUMEN

El linfoma es una neoplasia común en la mayoría de las especies animales, considerándose la neoplasia hematopoyética más frecuente en gatos. Estudios previos han adoptado la Working Formulation del Instituto Nacional de Cáncer (Estados Unidos) encontrando que las alteraciones linfoproliferativas de los gatos son similares en la topografía y citomorfología de su contraparte en humanos y otros animales domésticos. Actualmente también se han demostrado los beneficios de la clasificación REAL/WHO en medicina veterinaria. El objetivo de este trabajo es demostrar que la clasificación de linfomas de acuerdo a la WHO es aplicable en los gatos y representa una nueva manera de abordar al linfoma felino, aportando mayor información en cuanto a su comportamiento y pronóstico. Se realizó un estudio retrospectivo en el departamento de patología de la FMVZ-UNAM (2006-2016) donde se colectaron 54 casos que fueron clasificados de acuerdo a la WHO utilizando los marcadores CD3 y CD79a para determinar fenotipo. Se encontró predominio de linfoma de células T (n=42, 78%) sobre el linaje B (n=12, 22%). Fue posible identificar 10 tipos diferentes de linfoma, la enteropatía asociada a linfoma de células T tipo II (EATLII) fue la entidad más frecuente (30%, n=16), seguida del linfoma linfoblástico de células T (T-LBL) con 13 casos (24%) y en tercer lugar se encontró al linfoma periférico de células T (PTCL) con un total de 7 casos (13%). Los datos que se obtuvieron no difieren mucho de lo reportado en revisiones previas. Una diferencia importante fue la frecuencia de T-LBL, lo cual podría estar relacionado con la prevalencia de leucemia viral felina en nuestro país.

Palabras clave: linfoma felino, leucemia felina, virus, clasificación, inmunohistoquímica.

ABSTRACT

Lymphoma is a common neoplasm in most animal species and is considered the most common hematopoietic neoplasm in cats. Previous studies have adopted the Working Formulation of the United States National Cancer Institute, finding that the lymphoproliferative alterations of cats are similar in the topography and cytomorphology of their counterpart in humans and other domestic animals. Currently, the benefits of the REAL / WHO classification in veterinary medicine have also been demonstrated. The objective of this study is to demonstrate that the classification of lymphomas according to WHO is applicable in cats and represents a new way of approaching feline lymphoma,

providing more information regarding their behavior and prognosis. A retrospective study was conducted in the department of pathology of the FMVZ-UNAM (2006-2016) where 54 cases were collected and classified according to the WHO using the CD3 and CD79a markers to determine the phenotype. A predominance of T-cell lymphoma (n = 42, 78%) was found on the B cell lineage (n = 12, 22%). We identified 10 different types of lymphoma, the enteropathy associated with type II T-cell lymphoma (EATLII) was the most frequent entity (30%, n = 16), followed by T-cell lymphoblastic lymphoma (T-LBL) with 13 cases (24%) and in third place peripheral T-cell lymphoma (PTCL) was found with a total of 7 cases (13%). The data that was obtained do not differ much from that reported in previous reviews. An important difference was the frequency of T-LBL, which could be related to the prevalence of feline viral leukemia in our country.
Keywords: feline lymphoma, feline leukemia, virus, classification, immunohistochemistry.

INTRODUCCIÓN

El linfoma es una neoplasia muy común en la mayoría de las especies animales, incluyendo al ser humano. Se considera la neoplasia hematopoyética más frecuente en gatos, siendo la especie con mayor incidencia de esta patología[1].

A partir de que se instauró la vacunación contra leucemia viral felina (LeVF) su control ha sido muy exitoso; como resultado, la prevalencia global ha disminuido y, con esto, la población en riesgo de sufrir linfoma secundario al proceso infeccioso. En 1970, el 70% de los casos de linfoma en gatos de EUA eran atribuidos al LeVF, comparado con menos del 15% reportado en un periodo de 20 años antes del 2003[1]. Una caída similar en la prevalencia de 59% a 13% en dos periodos consecutivos de 15 años hasta el 2009, fue reportado en Alemania[4]. Curiosamente, un impacto negativo en la incidencia de linfoma felino *per se*, no fue aparente.[1,2,3]

Con la intención de entender mejor el comportamiento del linfoma en el ser humano, se han estudiado diferentes clasificaciones histopatológicas, logrando encontrar una asociación entre el tipo de linfoma y el pronóstico clínico. Estudios previos han adoptado la clasificación histopatológica de linfoma del Instituto Nacional de Cáncer de Estados Unidos (Working Formulation - WF), encontrando que las alteraciones linfoproliferativas de los gatos son similares en la topografía y citomorfología de su contraparte en humanos y otros animales domésticos. Si bien el linfoma en el gato representa un grupo diverso de lesiones que varía ampliamente en su arquitectura, morfología celular y presumiblemente en el rango de diseminación y progresión, parece ser un modelo útil en el estudio de la biología y comportamiento del linfoma en humanos.[4,5] En 2002, la World Health Organization (WHO) publicó una revisión de la clasificación Europeo-Americana de linfoma en animales domésticos (REAL). A esta clasificación, también adaptada de medicina humana, se le anexaron otras neoplasias hematopoyéticas mieloides bajo la guía del panel de expertos veterinarios de la WHO. El objetivo principal de esta clasificación es correlacionar cada categoría de linfoma con su comportamiento y grado de malignidad.[5,6] Con el desarrollo de varios reactivos para identificar el linaje hematológico por inmunohistoquímica, la REAL fue propuesta para evitar la falta de diferenciación entre células B y T en el sistema de la WF.[5]

A partir de entonces, en medicina veterinaria, la antigua WF y otras clasificaciones planteadas, como la actualización de Kiel, fueron reemplazadas por la nueva clasificación REAL/WHO propuesta inicialmente en 2002 y actualizada en 2011. Esta clasificación ha sido detallada por Valli (2007)[7] en el libro Veterinary Comparative Hematopathology y la actualización por la WHO fue descrita en el libro Pathology of Domestic Animals.[8]

OBJETIVOS

El presente trabajo se realizó con la finalidad de demostrar que el uso de la clasificación de la WHO de linfomas es aplicable a la población de gatos, y que su uso representa una nueva manera de abordar el linfoma felino para aportar mayor información en cuanto a su comportamiento y pronóstico.

MATERIAL Y MÉTODOS

Población y muestras histopatológicas

Se realizó un estudio retrospectivo en la base de datos del departamento de patología de la FMVZ-UNAM de donde se extrajeron los casos de gatos remitidos para estudios pos mortem y biopsias en el periodo comprendido de enero de 2006 a diciembre de 2016; se obtuvieron 1508 casos de los cuales 551 correspondieron a procesos neoplásicos. De estos casos, se colectaron 76 bloques de tejido embebido en parafina con diagnóstico histopatológico de linfoma. Se obtuvieron cortes de 4-5 µm que fueron teñidos con hematoxilina-eosina para su evaluación histomorfológica para confirmar el diagnóstico de linfoma. De los casos seleccionados como linfoma, solo 54 cumplieron con los criterios de inclusión de acuerdo a la clasificación de la WHO. La principal causa de exclusión fue por no contar con el bloque de tejido, por lo que no se pudo proceder para su revisión y análisis inmunohistoquímico.

Clasificación

Los 54 casos de linfoma fueron clasificados de acuerdo a los criterios de la WHO descritos para linfoma canino (valli et al, 2011), en el texto Pathology of Domestic Animals (Valli et al, 2016)[10] y la Classification of Tumours of Haematopoietic and Lymphoid Tissues (Swerdlow et al, 2008)[9].

Inmunohistoquímica

Para determinar el linaje celular se realizó inmunohistoquímica de secciones de tejido de 4 µm de grosor; se utilizó un anticuerpo monoclonal de conejo anti-CD3 (Abcam, 1:50) como anticuerpo primario para la identificación de linfocitos T, y un anticuerpo monoclonal de ratón anti-CD79a (Dako, 1:300) como anticuerpo primario para identificar linfocitos B. Ambos visualizados con el sistema MACH 1 Universal Polymer Detection system (BioCare).

Análisis estadístico

Los datos inicialmente fueron agrupados en tablas de contingencia para evaluar frecuencias utilizando gráficos descriptivos para su apreciación. Se utilizó la prueba exacta de Fisher para evaluar la relación entre fenotipo (B o T) y edad; para esta prueba los gatos fueron agrupados en menores o mayores a 10 años. También se evaluó la relación fenotipo y sexo mediante esta técnica. La significancia fue fijada al 0.05.

RESULTADOS

De los 54 casos analizados, más del 50% se encontraron en dos regiones anatómicas, la mayoría (35%, n=19) fue localizado en el tracto alimentario, secundado por la presentación multicéntrica (32%, n=17), seguidos de la localización tímica y cutánea, ambas con 5 casos (9%) y en menor medida fueron encontrados casos de linfoma renal (n= 4), mediastínico (n=3) y nodal (n=1) (figura 1).

El inmunomarcaje fue realizado en las 54 muestras, encontrando predominio de linfoma de células T con 42 casos (78%), mientras que solo 12 (22%) fueron de linaje B.

El intervalo de edad fue muy amplio, encontrándose gatos desde 1 hasta 17 años. No se encontró relación entre el fenotipo de las células neoplásicas y la edad o el sexo de los gatos (p>0.05).

Utilizando la clasificación de la WHO adecuada a animales domésticos (Valli et al, 2016) fue posible identificar 10 tipos diferentes de linfoma, la enteropatía asociada a linfoma de células T tipo II (EATLII) fue la entidad más frecuente (30%, n=16), seguida del linfoma linfoblástico de células T (T-LBL) con 13 casos (24%) y en tercer lugar se encontró al linfoma periférico de células T (PTCL) con un total de 7 casos (13%). Con menor frecuencia se observó el linfoma difuso de células B grandes (DLBCL) y el linfoma de células B pequeñas/Leucemia linfocítica crónica (BSLL/CLL) con 4 casos cada uno, el linfoma de células B rico en células T (TCRBCL) y la micosis fungoides (MF) se encontraron en 3 casos cada uno, y en menor medida se halló al plasmocitoma extramedular (EMP) con dos casos y a la enteropatía asociada a linfoma de células T tipo I (EATLI) y el linfoma de la zona T con un caso cada uno (figura 2).

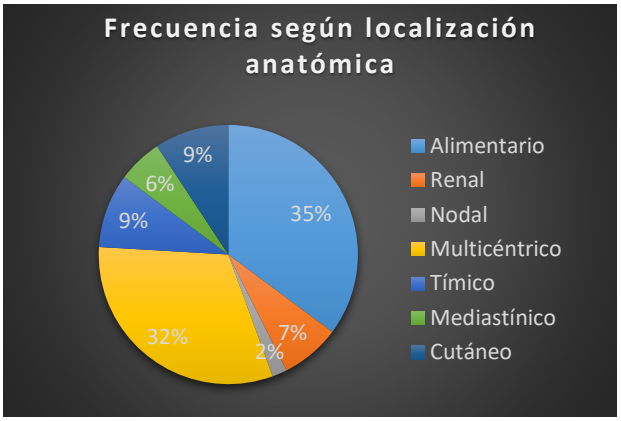

Figura 1. Frecuencia del linfoma felino según su localización anatómica (n=54).

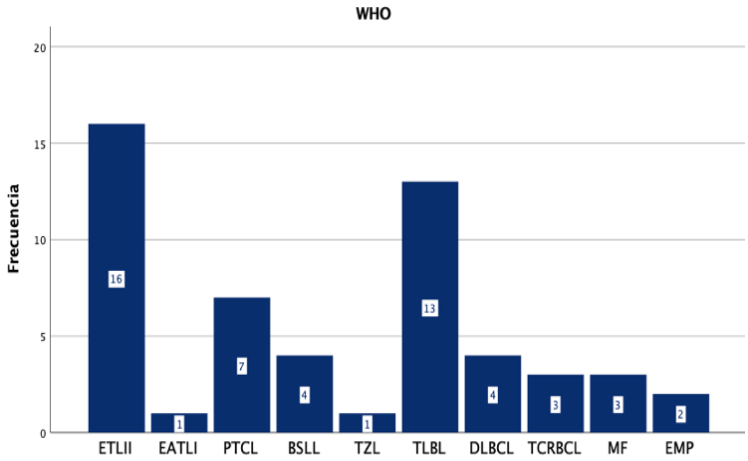

Figura 2. Frecuencia del linfoma felino de acuerdo a la clasificación de la WHO.

En cuanto a la relación entre la edad y el tipo de linfoma, se puede apreciar cierta tendencia en algunos de los casos, como lo es en la EATL II que se observa en gatos cercanos a los 10 años de edad, o en los casos de TLBL, PTCL y TCRBCL donde la presentación fue en gatos menores a los 5 años (figura 3).

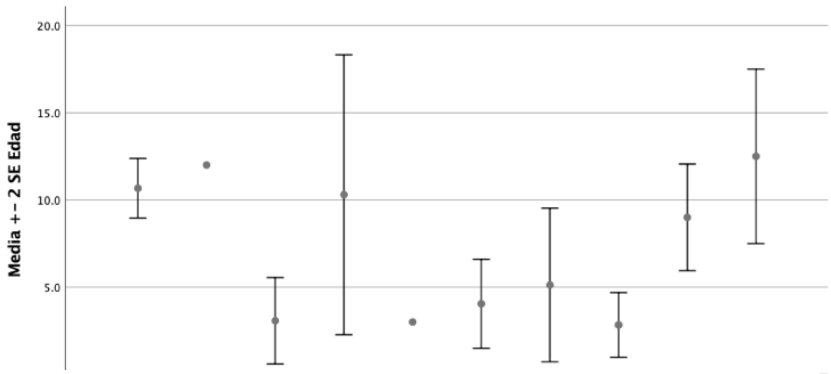

Figura 3. Distribución etaria según el tipo de linfoma de acuerdo a la WHO.

DISCUSIÓN

A la fecha, la mayoría de estudios que se han realizado en gatos con la finalidad de adecuar la clasificación de la WHO en casos de linfoma se limitan al tipo alimentario. En 2009 se realizó un estudio retrospectivo donde se incluyeron 117 casos de linfoma canino y felino con la finalidad de clasificarlos de acuerdo a los lineamientos de la WHO. En este estudio se incluyeron 48 gatos y se encontró una prevalencia de linfomas de células T, lo cual concuerda con nuestro trabajo y los reportes de Wolfesrberger *et al*. [12,13] (cuadro 1). La entidad más representativa en gatos fue el linfoma intestinal de células T (n = 16) sin especificar subtipo, seguido por el linfoma periférico de células T, (n=11).[6] En nuestro estudio la enteropatía asociada a linfoma de células T tipo II fue la entidad más frecuente con 16 casos (30%), mientras que el linfoma periférico tipo T se posicionó en el lugar número tres con 7 casos (13%). Moore *et al.* (2012) evaluaron 120 casos de linfoma gastrointestinal felino usando también la clasificación de la WHO; en este estudio nuevamente se identificó a la enteropatía asociada a linfoma de células T (EATCL tipo II) como la entidad predominante (n = 84) y se observó un periodo medio de sobrevida de 29 meses[11].

Cuadro 1. Frecuencia del fenotipo de los casos de linfoma previamente reportados.

Casos	Vezzali et al (2009)[6]	Wolfesrberger et al (2017)[12]	Wolfesrberger et al (2018)[13]	Presente estudio
Total	48	30	63	54
T	31	19	47	42
B	17	11	14	12

En 2017, Wolfesberger *et al.* evaluaron 30 casos de linfoma felino con presentaciones anatómicas diversas, los cuales pudieron ser perfectamente incluidos en la clasificación de la WHO y se correlacionó con el periodo de sobrevida. De los 30 casos incluidos, la presentación con mayor prevalencia fue el linfoma de células T periférico (37% de los casos; n = 11), seguido por el linfoma difuso de células B grandes (23%; n = 7), linfoma intestinal de células T (10%; n = 3), linfoma de células B rico en células T (10%; n = 3), linfoma de células grandes granulares (7%; n = 2), linfoma anaplásico de células T grandes (7%; n = 2), linfoma linfocítico de células pequeñas tipo B (3%; n = 1) y linfoma angiotrópico de células T (3%; n = 1). En este estudio, se observó que los gatos con linfoma intestinal de células T vivieron significativamente más tiempo (1.7 años) que los que presentaron linfoma difuso de células B (4.5 meses) o linfoma periférico de células T (6.1 meses).[12] A pesar de que existen algunas diferencias en las presentaciones, podemos resaltar ciertas similitudes con este trabajo; como se observa, el fenotipo más frecuente es el de células T, siendo la EATL y el PTCL los de mayor frecuencia. En este estudio

también se encontró al TCRBCL en 3 casos y a diferencia de nuestro trabajo, el linfoma difuso de células B fue encontrado con mayor frecuencia.

El reporte más reciente donde se utiliza la clasificación de la WHO para linfomas felinos se realizó apenas en el 2018 por Wolfesberger *et al*; en éste se agruparon 61 casos de linfoma gastrointestinal. Se resaltó la colaboración de un anatomopatólogo de medicina humana, el cual logró un consenso en el 59% de los casos.[13] En este estudio se encontró nuevamente una prevalencia de los linfomas de células T (77%), pero la entidad más frecuentemente reportada fue la EATLI con 25 casos (41%) lo cual varía mucho con el 2% encontrado en nuestro trabajo (n = 1). La EATL II fue encontrada en un 34% con 21 casos, similar al 30% que nosotros reportamos. El linfoma difuso de células B se encontró en 12 casos, representando el 20%, muy superior al 7% alcanzado con los 4 casos encontrados en nuestro estudio. Estas discrepancias pueden estar relacionadas al hecho de que sólo se analizaron casos de linfoma alimentario, o bien, podrían estar influenciadas por la casuística pequeña en ambos trabajos.

Si se toma en cuenta únicamente la presentación alimentaria, de los 19 casos que observamos, la mayoría corresponde con EATL II (84%), seguido del DLBCL (11%) y EATL I (5%) (figuras 4 y 5). Otra presentación anatómica con un porcentaje importante de casos fue el linfoma multicéntrico, mostrando diferentes clasificaciones de acuerdo a la WHO (figuras 4 y 6).

CONCLUSIÓN

El uso de la clasificación de linfomas de acuerdo a la WHO permite homologar la nomenclatura entre los diferentes estudios realizados en otras partes del mundo. El uso de esta clasificación ha demostrado tener relevancia en cuanto al pronóstico del paciente y su uso en gatos tendría que formar parte del proceso diagnóstico de estas neoplasias.

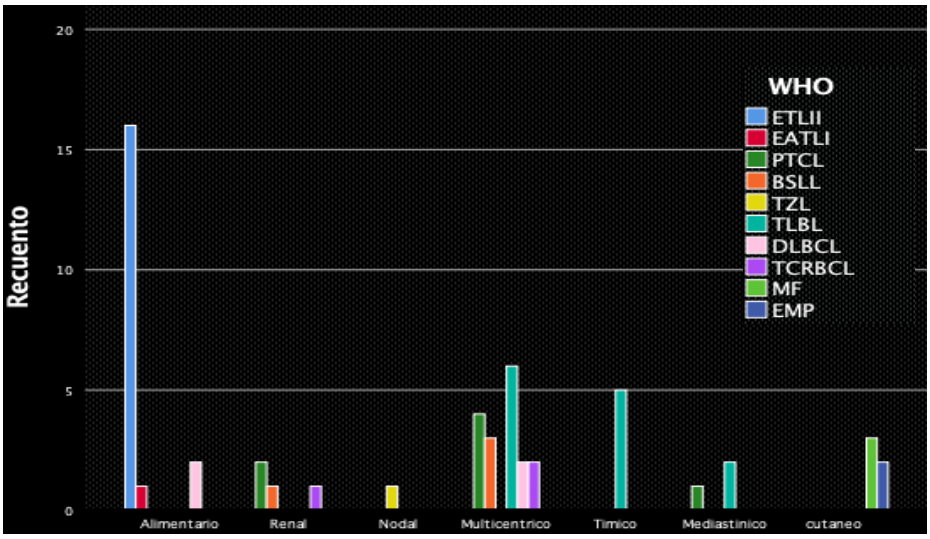

Figura 4. Distribución de las distintas entidades de la WHO según el sitio anatómico.

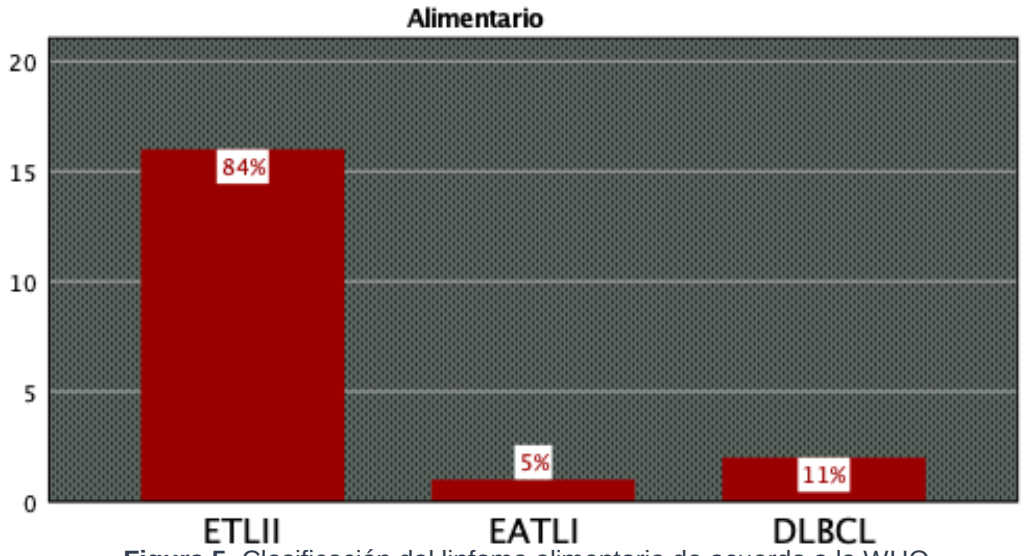

Figura 5. Clasificación del linfoma alimentario de acuerdo a la WHO.

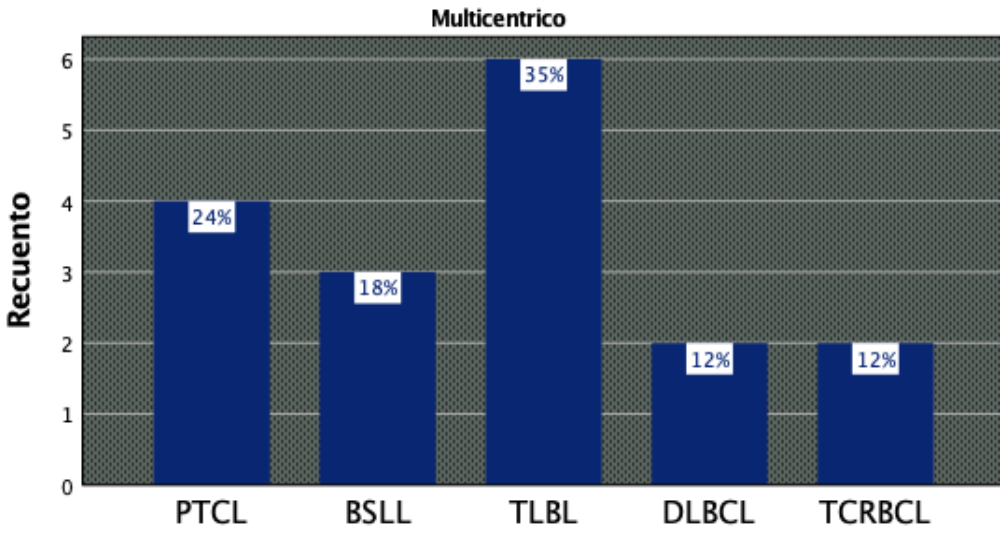

Figura 6. Clasificación del linfoma multicéntrico de acuerdo a la WHO.

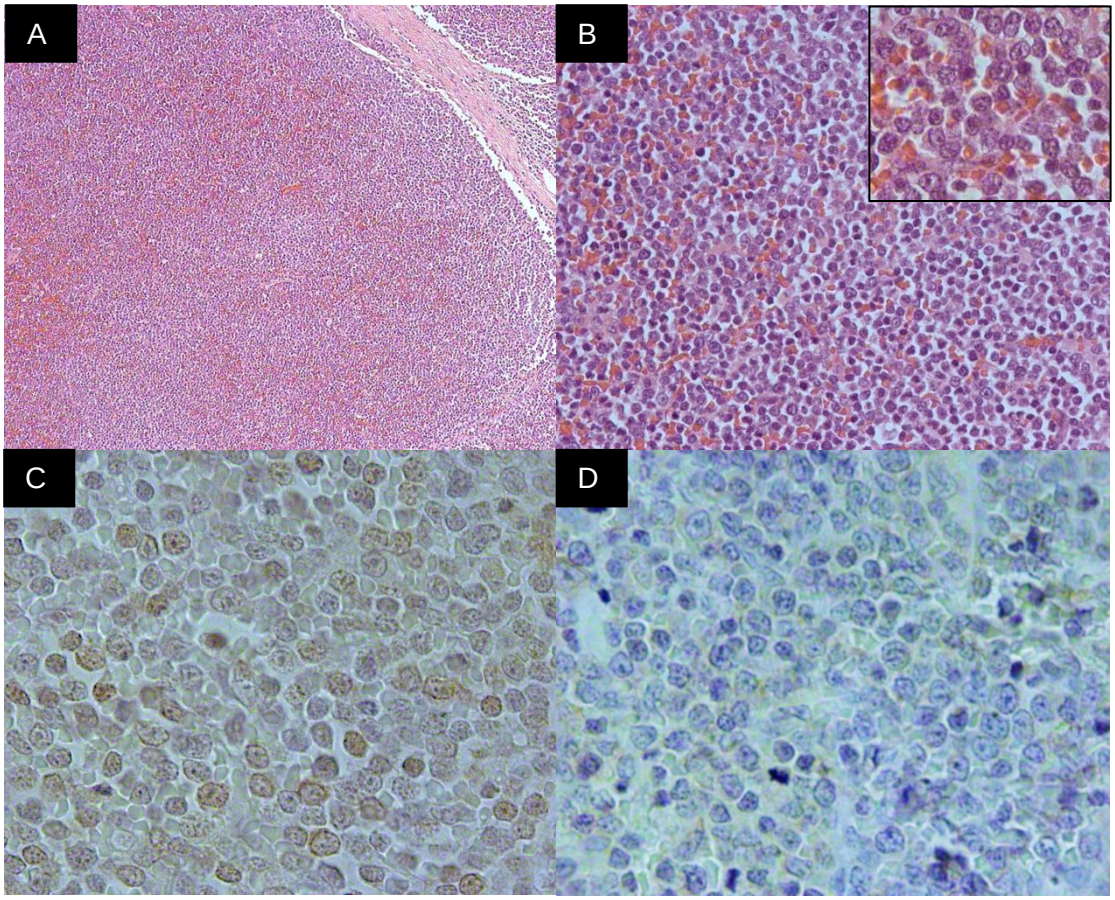

Figura 7. ***Linfoma Difuso de Células B Grandes (DLBCL). A.*** *Las Células neoplásicas se distribuyen de forma difusa en todo el parénquima distorsionando su arquitectura (H&E, 10X).* ***B.*** *Grupos de células grandes con escasa cantidad de citoplasma; su núcleo es generalmente redondo con la cromatina abierta y de uno a tres nucléolos (H&E, 40x, 100X)* ***C.*** *Las células neoplásicas de tipo B son difusamente positivas para CD79a por inmunohistoquímica* ***D.*** *Las células neoplásicas son negativas a CD3 por inmunohistoquímica.*

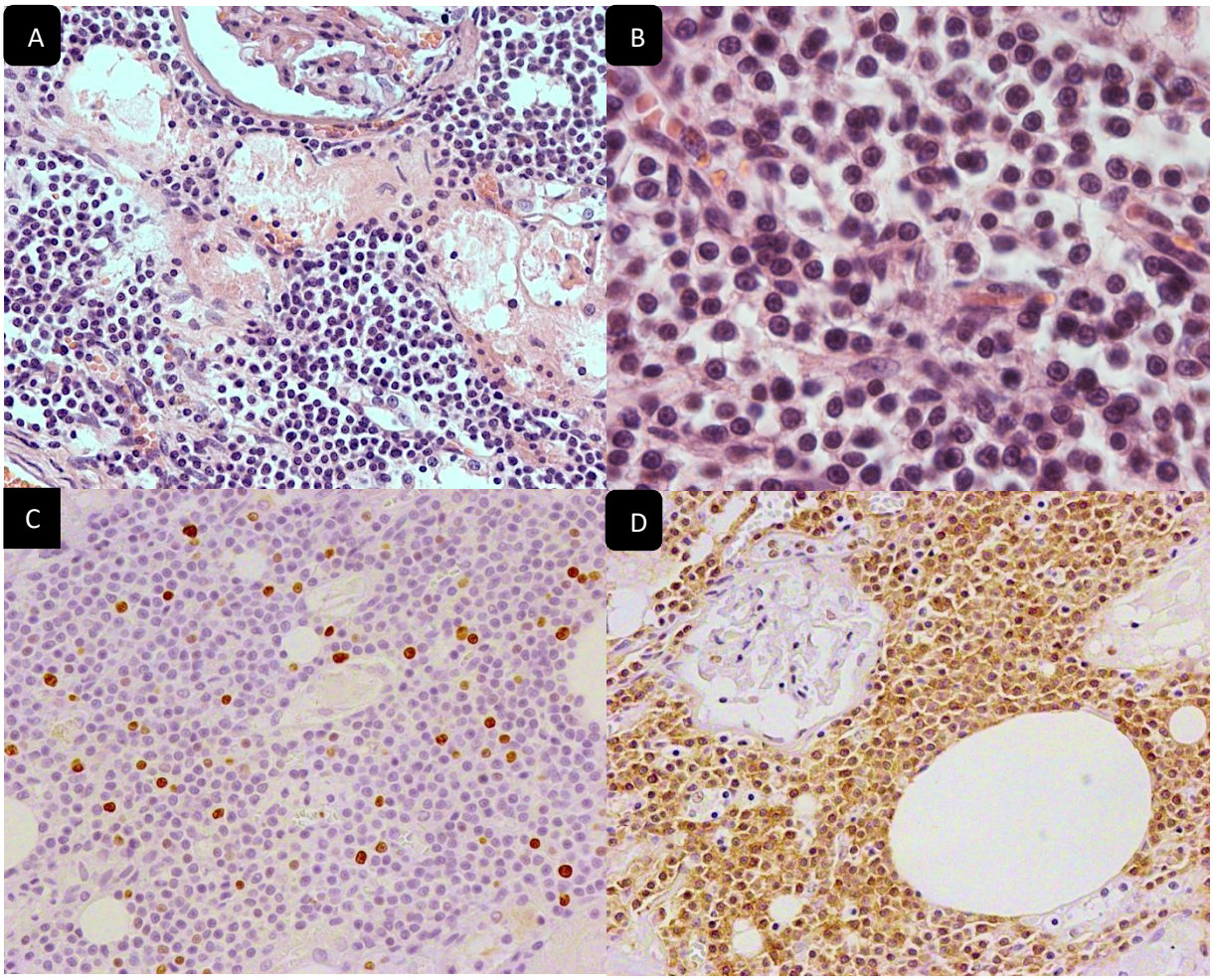

Figura 8. ***Linfoma de Células B Pequeñas (BSCL). A.*** *Infiltración renal de linfocitos neoplásicos pequeños homogéneos que rodean glomérulos dañados (H&E, 40x)* ***B.*** *Grupos de células pequeñas con escasa cantidad de citoplasma y núcleo redondo con cromatina condensada (H&E, 100x)* ***C.*** *Escasas células neoplásicas marcan positivas para Ki67 mediante inmunohistoquímica, lo cual confirma un bajo índice de proliferación.* ***D.*** *Las células neoplásicas son difusamente positivas para CD79a confirmando el linaje de células B.*

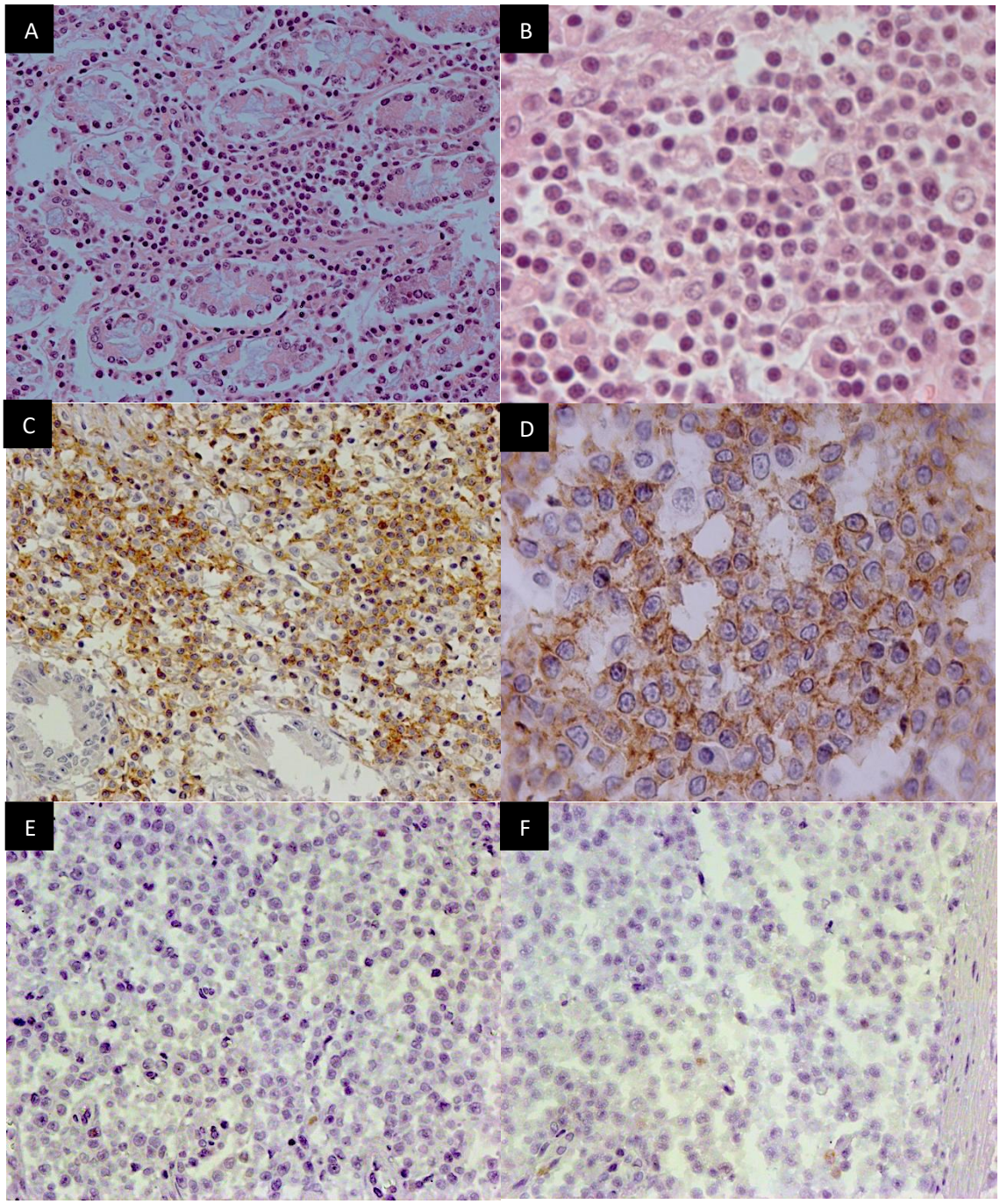

Figura 9. ***Enteropatía Asociada a Linfoma de Células T tipo II (EATL II). A.*** *Población densa de linfocitos pequeños homogéneos con epiteliotropismo evidente (H&E, 40x)* ***B.*** *Las células neoplásicas tienen morfología de linfocitos pequeños maduros por lo que en ocasiones es difícil diferenciar esta entidad de una enfermedad inflamatoria con base en las características morfológicas (H&E, 100x)* ***C.*** *El epietiotropismo suele ser más evidente en inmunohistoquímica donde se pueden observar los grupos de células epiteliales rodeadas por linfocitos neoplásicos* ***D.*** *Las células neoplásicas marcan difusamente positivas para CD3 por inmunohistoquímica.* ***E****. El inmunomarcaje para CD79a es negativo o en ocasiones se aprecian algunas células infiltrantes.* ***F.*** *El índice de proliferación determinado por el marcador Ki67 suele ser de bajo a nulo en las células neoplásicas.*

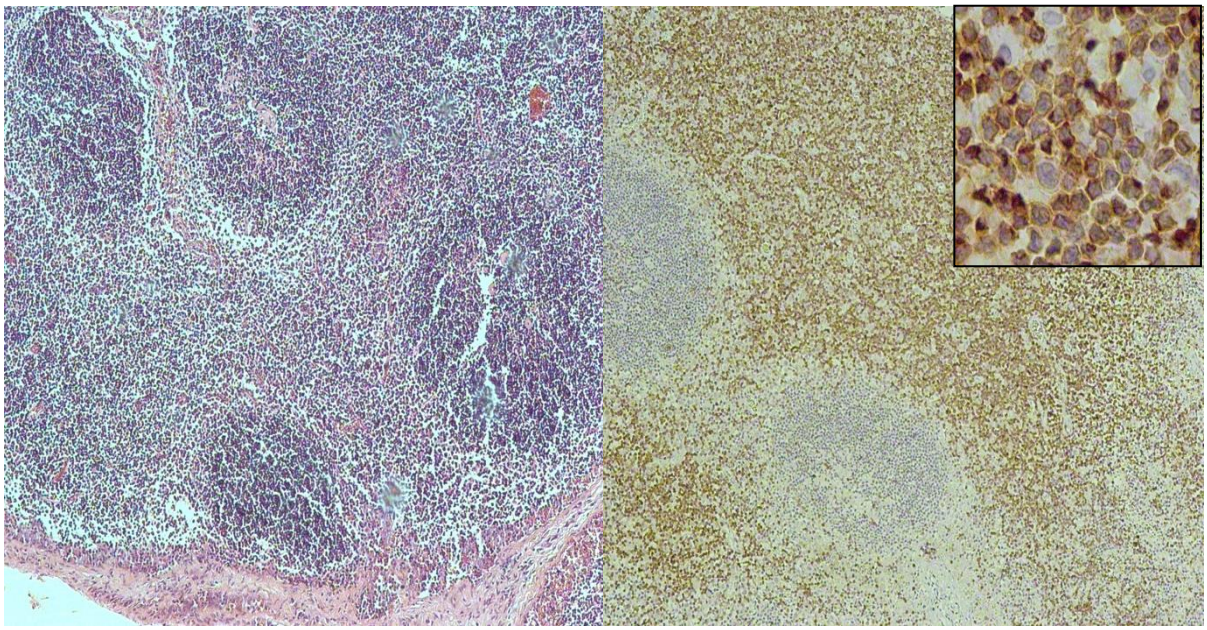

Figura 10. ***Linfoma de la zona T (TZL)***. ***A****. La proliferación paracortical de las células T neoplásicas ocasiona la compresión y desvanecimiento de los centros germinales (H&E, 10x)* ***B****. Las células T neoplásicas CD3 positivas, comprimen y recorren a la periferia del linfonodo a los centros germinales (H&E, 10x, 40x).*

BIBLIOGRAFÍA

1. Louwerens M, London CA, Pedersen NC and Lyons LA. Feline Lymphoma in the Post–Feline Leukemia Virus Era. *J Vet Intern Med.* 2005;19:329–335
2. Meichner K, Kruse BD, Hirschberger J, Hartmann K. Changes in prevalence of progressive feline leukaemia virus infection in cats with lymphoma in Germany. Veterinary Record. 2012 doi: 10.1136/vr.100813
3. Beatty J. Viral causes of feline lymphoma: Retroviruses and beyond. The Veterinary Journal. 2014;201: 174–180
4. Gabor LJ, Canfield PJ and Malik R. Immunophenotypic and histological characterisation of 109 cases of feline lymphosarcoma Aust Vet J. 1999;77:436-441
5. Valli VE, Jacobs RM, Norris A, Couto CG, Morrison WB, McCaw D, et al. The histologic classification of 602 cases of feline lymphoproliferative disease using the National Cancer Institute working formulation. J Vet Diagn Invetigation. 2000;12(4):295–306. DOI: 10.1177/104063870001200401.
6. Vezzali E, Parodi AL, Marcato PS and BettiniG. Histopathologic classification of 171 cases of canine and feline non-Hodgkin lymphoma according to the WHO. *Veterinary and ComparativeOncology. 2009;*8, 1, 38–49.
7. Valli V. Comparative veterinary hematopathology. Ames, Iowa: Blackwell Publ.; 2007; 119-336.
8. Jubb, Kennedy & Palmer's Pathology of Domestic Animals. 6th ed. a ed. St Louis: Elsevier, 2016; 213-240.

9. Swerdlow SH, Campo E, Harris NL, Jaffe ES, Pileri SA et al. WHO Classification of Tumours of Haematopoietic and Lymphoid Tissues, 4th Edit. International Agency for Research on Cancer, Lyon, 2008; 168-319.
10. Valli VE, San Myint M, Barthel A, Bienzle D, Caswell J et al. Classification of canine malignant lymphomas according to the World Health Organization criteria. Veterinary Pathology. 2011; 48: 198-211. (26)
11. Moore PF, Rodriguez-Bertos A, Kass PH. Feline Gastrointestinal Lymphoma: Mucosal Architecture, Immunophenotype, and Molecular Clonality. Veterinary Pathology. 2012; 49(4):658-68.
12. Wolfesberger B, Skor O, Hammer SE, Flickinger I, Kleiter M, Rütgen BC, et al. Does categorisation of lymphoma subtypes according to the World Health Organization classification predict clinical outcome in cats? Journal of Feline Medicine and Surgery. 2017;19(8):897-906.
13. Wolfesberger B, Fuchs-Baumgartinger A, Greß V, Hammer SE, Gradner G, Knödl K, et al. World Health Organisation Classification of Lymphoid Tumours in Veterinary and Human Medicine: a Comparative Evaluation of Gastrointestinal Lymphomas in 61 Cats. Journal of Comparative Pathology. 2018;159:1-10.

PÓSTERS

ABOMASITIS ENFISEMATOSA EN UN CORDERO. REPORTE DE UN CASO

Ruiz OM*[2], Pérez GA[1]
[1]Centro de Enseñanza, Investigación y Extensión en Producción Animal en Altiplano. Universidad Nacional Autónoma de México.
[2]Universidad Autónoma de Querétaro
*Correspondencia a: patologia2018ymas@gmail.com

RESUMEN
La abomasitis clostridial es un problema infrecuente que se presenta principalmente en los pre-rumiantes de granjas jóvenes (terneras, corderos, cabritos y otros), y se asocia con varias especies clostridiales sin embargo Braxy, o *bradsoy,* es una infección causada por *Clostridium septicum*. Generalmente ocurre en climas templados del mundo, ocasionando abomasitis enfisematosa necrótica y hemorrágica. En este trabajo se describe una abomasitis enfisematosa en un borrego criollo, macho, de 2 meses, que presentó anorexia, diarrea y muerte repentina. Fue remitido a la USEDICO en el Centro de Enseñanza, Investigación y Extensión en Producción Animal en Altiplano (CEIEPAA) de la Facultad de Medicina Veterinaria y Zootecnia de la Universidad Nacional Autónoma de México (FMVZ-UNAM). De acuerdo con los hallazgos macroscópicos y microscópicos correspondió a una enteritis enfisematosa ocasionada por agentes bacterianos posiblemente por *Clostridium perfringens.* Aunque una de las causas de Braxy es el consumo de alimento congelado, la zona del altiplano cuenta con un clima templado y no se relaciona con lo reportado. Se le puede asociar a dieta y manejo de la misma.
Palabras clave: Abomasitis enfisematosa, Braxy, histopatología, cordero, *Clostridium perfringens*.

ABSTRACT
Clostridial abomasitis is an infrequent problem that occurs mainly in pre-ruminants of young farms (calves, lambs, kids and others), and is associated with several Clostridial species, however Braxy or bradysoy, is an infection caused by *Clostridium septicum*. It usually occurs in temperate climates of the world, causing necrotic and hemorrhagic emphysematous abomasis. In this paper, an emphysematous abomasitis was described in a 2-month-old male, mixed breed sheep that presented anorexia, diarrhea and sudden death. He was referred to the USEDICO in the Center for Education, Research and Extension in Animal Production in Altiplano (CEIEPAA) of the Faculty of Veterinary Medicine of the National Autonomous University of Mexico (FMVZ-UNAM). According to the macroscopic and microscopic findings, it corresponded to emphysematous enteritis caused by bacterial agents possibly caused by *Clostridium perfringens*. Although one of the causes of Braxy is the consumption of frozen food, the zone of the altiplano has a temperate climate and is

not related to that reported by the literature; however, it can be associated with diet and handling.
Keywords: Emphysematous abomasitis, Braxy, histopathology, lamb, *Clostridium perfringens*.

INTRODUCCIÓN

La abomasitis clostridial es un problema infrecuente que se presenta principalmente en los pre-rumiantes de granjas jóvenes (terneras, corderos, cabritos y otros), y se asocia con varias especies clostridiales. La etiología suele ser múltiple, incluyendo entre otras; *Sarcina spp.* La naturaleza generalmente esporádica y multifactorial de la abomasitis clostridial complican la comprensión y por ende su diagnóstico[1]

Braxy, o *bradsoy,* es causada por una infección por *Clostridium septicum*. Generalmente ocurre en climas templados del mundo. Los factores que inician la invasión bacteriana son desconocidos, aunque el daño tisular local en el abomaso está implicado. Sin embargo, el clima frio suele asociarse con la enfermedad, pero es difícil imaginar que el alimento sea lo suficientemente frio, en el momento en que llega al abomaso, para causar traumatismo importante de la mucosa o hipotermia y necrosis[2]. En general, la enfermedad sigue a la ingestión de alimentos congelados contaminados con *Clostridium* spp[3].Las lesiones son producidas por las exotoxinas de las bacterias y, por tanto la muerte se debe a una exotoxemia[3].

Macroscópicamente puede haber líquido abdominal teñido de sangre y la serosa del abomaso puede estar congestionada o con abundante fibrina adherida. Las lesiones de la mucosa pueden ser difusas o involucrar focos demarcados de tamaño y formas variables. Los pliegues abomasales pueden estar engrosados, congestionados y en ocasiones hemorrágicos y necróticos. Las lesiones más notables son el extenso edema y enfisema en la submucosa[2].

Microscópicamente el edema difuso y las áreas extensas de infiltrado supurativo demarcan áreas de necrosis coagulativa, con dilataciones prominentes de enfisema. uede haber trombosis venosa y hemorragia. Los bacilos Gram positivos suelen ser evidentes individualmente o en colonias en el tejido afectado[2].

OBJETIVO

El objetivo de este trabajo es informar las características microscópicas y macroscópicas de una abomasitis enfIsematosa ocasionada por *Clostridium septicum* remitido a la USEDICO en el Centro de Enseñanza, Investigación y Extensión en Producción Animal en Altiplano (CEIEPAA) de la Facultad de Medicina Veterinaria y Zootecnia de la Universidad Nacional Autónoma de México (FMVZ-UNAM).

HISTORIA CLÍNICA

Borrego criollo, macho de 2 meses, se alimentaba con silo molido zacate, paja y avena; dejo de comer durante dos días, presentó diarrea, se trató con sulfamidas y posteriormente murió. Algunos animales presentaron los mismos signos clínicos, pero después de 36 horas convulsionaban y morían. Se remitió el cadáver a la Unidad de Servicios Diagnóstico y Constatación del Centro de Enseñanza, Investigación y Extensión en Producción animal en Altiplano de la UNAM.

HALLAZGOS MACROSCÒPICOS

Al visualizar la luz del abomaso, de manera generalizada la mucosa estaba enrojecida a nivel del cuerpo presentaba una úlcera perforarte y la mucosa tenía múltiples bullas enfisematosas que se extendían a la submucosa (Figura 1).

HALLAZGOS MICROSCÓPICOS

De manera generalizada la porción externa de la mucosa presenta pérdida de la afinidad tintorial, asimismo, sobre estas áreas se observan escasas colonias bacterianas bacilares largas entremezcladas. Además se observa edema con leve a moderado infiltrado linfoplasmocítico con algunos neutrófilos. De manera generalizada, la mucosa se encuentra separada de la submucosa por múltiples bullas enfisematosas de diferentes tamaños, dentro y fuera de dichas áreas tiene abundante infiltrado neutrofílico entremezclado con moco, fibrina y eritrocitos, dicho infiltrado se extiende hacía la muscular y la serosa. Sobre la serosa se observan numerosas colonias bacterianas bacilares largas entremezcladas con neutrófilos y restos cariorrécticos (Figura 2).

DIAGNÓSTICO MORFOLÓGICO

Abomasitis enfisematosa y fibrinosupurativa transmural grave generalizada con abundantes colonias bacterianas bacilares

Abomasitis ulcerativa y perforante grave focal

PRUEBAS COMPLEMETARIAS

Se aisló e identifico *Escherichia coli* y *Clostridium perfringens* en muestras de abomaso y vesícula biliar mediante cultivo y análisis bacteriológico.

Se remitió tejido de abomaso en parafina al Departamento de Patología (FMVZ-UNAM) para el análisis de Reacción en Cadena de la Polimerasa (PCR), para la identificación de las toxinas de *Clostridium perfringens* con el fin de determinar el tipo.

CRITERIO DIAGNÓSTICO

El diagnóstico de abomasitis enfisematosa por Braxy se basa en signos clínicos, cambios macroscópicos y microscópicos, PCR y aislamiento bacteriológico

DISCUSIÓN

Clostridium septicum es un agente bacteriano que es asociado a presentaciones de abomasitis enfisematosa en ovejas y otros rumiantes, sin embargo no se sabe si las cepas de *C. septicum* estén involucradas en *Braxy* ya que no se han realizado caracterizaciones genéticas. También se ha mencionado que *Clostridium perfringens* tipo A puede ser un agente causal de abomasitis enfisematosa, lo que concuerda con lo observado en este caso.

Las presentaciones en las diferentes especies han sido documentadas desde la presentación de lesiones, tales como: hemorragia, congestión y necrosis de la mucosa abomasal, así como engrosamiento de los pliegues, que contienen burbujas de gas[4]. En el caso de corderos la similitud como áreas hemorrágicas, necróticas y la evidente acumulación de gas a través de los pliegues abomasales. Es importante al tener las lesiones macroscópicas considerar los diferenciales de Clostridiasis e infección ocasionada por *Sarcina spp,* ya que las lesiones son muy similares con las ocasionadas por clostridias.

El Infiltrado inflamatorio principalmente linfocitario y neutrofílico que se ha observado en conjunto con la marcada separación de la mucosa y la submucosa por exceso de gas, son compatibles con lo mencionado en la literatura. Un hallazgo importante que puede marcar la diferencia es la morfología de las bacterias que van desde bacilares que corresponden a *Clostridium* spp, o cocoides agrupadas en tetras como *Sarcina* spp. Es de destacar que las interacciones entre *Sarcina spp* y *Clostridium* spp no son observables según la literatura[1]. Sin embargo un reporte de caso en terneros evidenció la participación de ambas morfologías bacterianas pero justamente la bacteria bacilar correspondía a *Clostridium perfringens* Tipo A β2 identificada mediante PCR[4].

Los distintos tipos de *Clostridium* spp pueden causar desde afecciones en sistema gastrointestinal hasta sistema nervioso central por afección en la circulación sanguínea que se evidencia macroscópicamente por edema perivascular y perineural lo cual es principalmente por la actividad de las toxinas que liberan, resultando

de signos nerviosos tales como convulsiones y la marcada abomasitis hemorrágica necrótica. Aun así si se cuestiona la participación desde *Clostridium perfringens,* se tendría que identificar los genes de sus responsables toxinas para observar de que tipo se trata y que pueda relacionarse con signos, lesiones y compararlo con la literatura. Sin embargo existe la hipótesis que pudiese estar la presencia de dos tipos de *Clostridium* spp.

El diagnóstico de Braxy se basa principalmente en la identificación de los signos, lesiones macroscópicas y microscópicas, en conjunto con la identificación de la bacteria *Clostridium perfringens* mediante cultivos y finalmente PCR para identificar el tipo o la especie. Aun así directamente se puede diferenciar si se sospecha de *Sarcina spp¸* mediante la presencia de colonias cocoides agrupadas en tetras mediante HyE.

Uno de los factores predisponentes para la presentación de esta infección es el consumo de alimentos fríos o bien congelados, aunque los factores causales por problemas microbiológicos pueden estar asociados a la dieta (sustituto de la leche, calostro almacenado, diferentes carbohidratos y proteínas tanto en el sustituto de la leche como en el alimento "iniciador" sólido, y el efecto de la textura del alimento en el iniciador sólido) y así fomentar el sobre crecimiento y la fermentación bacteriana; así como la limpieza e inocuidad de los equipos de alimentación.

CONCLUSIÓN

Braxy es una enfermedad esporádica que afecta a pequeños rumiantes y terneros por *Clostridium septicum* la cual ocasiona una severa abomasitis necrótica, hemorrágica y enfisematosa, que es ocasionada por el consumo de alimento congelado, sin embargo en el altiplano los climas oscilan entre templados y cálidos. Considerablemente la calidad y manejo de la dieta puede que esté más relacionada como factor predisponente para la infección, y los malos manejos zootécnicos pueden estar ligados a precipitar el problema.
El diagnóstico es importante para evitar reincidencias y altas pérdidas en la producción. Sin embargo las áreas como nutrición, hallazgos clínicos y zootecnia son importantes ya que aceleran el diagnóstico y lo hace más integral.

BIBLIOGRAFÍA

1. Uzal AF, Songer JG, Prescott FJ, Popoff RM. Clostridial diseases of animals. 1st ed. Iowa. Wiley Blackwell. c2016. Chapter 3, Clostridial Infections of the Gastrointestinal System; p. 205-219.

2. Uzal AF, Plattner LB, Hostetter MJ. Alimentary System. En: Jubb KVF, Kennedy PC, Palmer NC. Pathology of Domestic Animals. 6thed. Estados Unidos: Elsevier. p. 55.

3. Gelberg BH. Alimentary System and the peritoneum, omentum, mesentery, and peritonealcavity. En: Zachary FJ. Pathologic basis of veterinary disease. 6thed. Estados Unidos: Elsevier. P. 377.

4. Van Kruiningen HJ, Nyaoke CA, Sidor IF, Fabis JJ, Hinckley LS, Lindell KA. Abomasal disease in Connecticut dairy calves. Connecticut. Researchgate; 2009 August. 7p. Report No.: Can Vet J 2009;50:857–860.

5. Şerbescu M, Herman V, Pascu C, Cătană N, Faur B. Braxy (Bradsot) in Lambs – A Case Report. Timişoara. Lucrări ştiinłifice medicină veterinară; 2009 Jan. 3p. Report No.: MV53.

6. Leite Filho RV, Fredo G, Bianchi MV, de Oliveira EC, Laisse CJM, Driemeier D, et al. Emphysematous abomasitis in a lamb by bacteria of the Sarcina genus in Southern Brazil.Brazil. Ciência Rural St Maria.2016 Feb. 4p. Report No.: ISSN 0103-8478.

FIGURAS

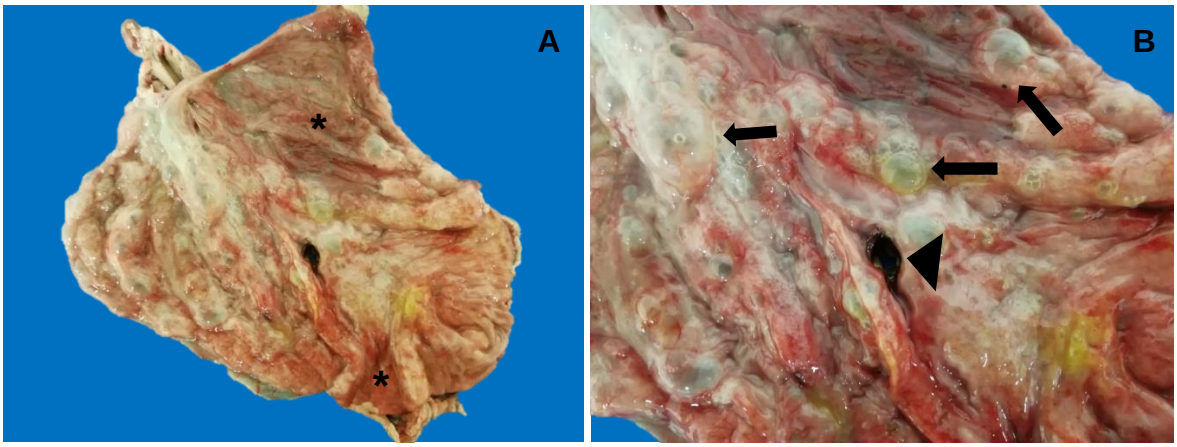

Figura 1. A) Mucosa abomasal donde se observan extensas áreas de congestión (asterisco) y aumento del tamaño de los pliegues abomasales. **B)** Acercamiento de la mucosa donde presenta múltiples áreas aumentadas de tamaño debido a la presencia de gas (bullas enfisematosas) (flechas), así como una ulcera perforante (cabeza de flecha).

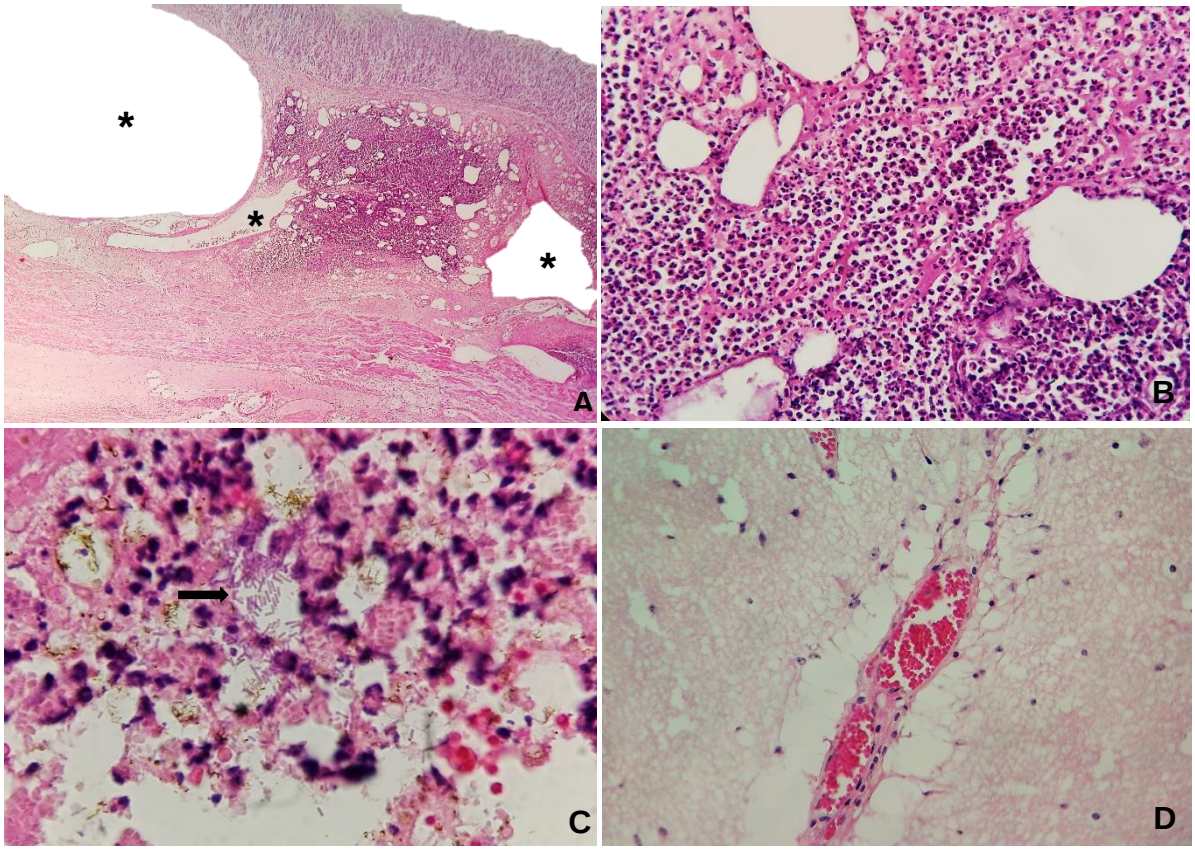

Figura 2. Fotomicrografías de abomaso y encéfalo. **A)** La submucosa de abomaso presenta múltiples bullas enfisematosas (asterisco); asimismo, se observa un foco de infiltrado inflamatorio polimorfonuclear que abarca hasta la capa muscular. HE (4x). **B)** La submucosa está infiltrada por abundantes neutrófilos. HE (40x). **C)** Se observan múltiples colonias bacterianas bacilares largas (flecha), entremezcladas con eritrocitos. HE (40x). **D)** Los vasos sanguíneos del encéfalo presentan edema perivascular marcado. HE (40X).

ABORDAJE DIAGNÓSTICO DE ACROMEGALIA EN UN GATO (CASO CLÍNICO)

Dicker RL*[1], Mollinedo Beltrán K[2], Runde R[3], Marín Heredia J[4]

[1, 2, 4]Facultad de Medicina Veterinaria y Zootecnia, Universidad Nacional Autónoma de México; [3]Northeast Veterinary Referral Hospital, Internal Medicine Department. Correspondencia: rld4188@gmail.com

RESUMEN

En el presente informe, se describe el caso clínico de un gato Europeo Doméstico hembra castrada de 6 años, con diabetes mellitus no controlada. Fue diagnosticada con acromegalia mediante el examen físico general, el estudio ultrasonográfico de abdomen, la medición de IGF-1 y la tomografía computarizada. Se medicó con dosis incrementadas de insulina PZI y bromocriptina, sin lograr resolver la hiperglucemia y los signos clínicos. En este trabajo, se considera la metodología diagnóstica que debe llevarse a cabo al enfrentarse a gatos con sospecha de acromegalia, así como las dificultades que pueden complicar este abordaje.

Palabras clave: acromegalia, diabetes mellitus, IGF-1, tomografía

This report describes the clinical case of a 6-year-old, spayed female domestic shorthair cat with uncontrolled diabetes mellitus. The patient was diagnosed with acromegaly using physical examination findings, abdominal ultrasound, IGF-1 measurement, and computed tomography. Increasing doses of insulin PZI and bromocriptine were prescribed, without successful resolution of hyperglycemia and clinical signs. This paper considers the diagnostic approach that should be undertaken in cats with suspected acromegaly, as well as potential difficulties that may complicate this process.

Keywords: acromegaly, diabetes mellitus, IGF-1, tomography

INTRODUCCIÓN

La acromegalia, o hipersomatotropismo, se define como la sobreproducción patológica de la hormona de crecimiento (GH)[1,2,3]. El hipersomatotropismo en gatos y en humanos se debe a un adenoma funcional de la adenohipófisis, o bien a la hiperplasia de las células somatotropas[2,3,4]. En los gatos, la causa tiende a ser un adenoma (micro o macro) funcional acidófilo de las células somatotropas de la pars distalis de la adenohipófisis[2,5]. En la presencia del adenoma, se pierde el efecto de los mecanismos de retroalimentación negativa ejercidos sobre la pars distalis: la somatostatina del hipotálamo, el IGF-1 y la misma GH[5].

Así, la secreción de GH, que normalmente es pulsátil, se incrementa en amplitud, frecuencia y duración[5].

La naturaleza crónica de la enfermedad permite que el GH genere resistencia a la insulina, por lo que casi todos los gatos con acromegalia padecen diabetes mellitus (DM) no controlada[2,3]. Aunque los cambios físicos generados por el exceso de GH e IGF-1 pueden ser muy llamativos—ensanchamiento de rasgos faciales, prognatismo inferior, espacios interdentales aumentados, patas grandes y organomegalia—, la mayoría de los gatos con acromegalia acuden a consulta por signos típicos de DM (poliuria, polidipsia y polifagia), o bien con un diagnóstico de DM no controlada[2,3,6]. Esto se debe, en parte, al crecimiento paulatino de los adenomas pituitarios y el consecuente desarrollo lento de la enfermedad[1,2,3].

La paciente de este caso fue remitida por DM no controlada, con cambios físicos sugerentes de la acromegalia.

HISTORIA CLÍNICA

Se presentó a consulta un gato, Europeo Doméstico, hembra castrada, de 6 años, con 5 kg de peso, con calendario de vacunación y desparasitación vigente, debido a poliuria, polidipsia y polifagia. En pruebas sanguíneas rutinarias, se halló: eritrocitosis relativa leve (10.68 x 10^{12}/L [5-10 x 10^{12}/L]) por deshidratación secundaria a poliuria y polidipsia, así como alanina aminotransferasa (ALT) elevada (181 U/L [20-100 U/L]), por daño hepatocelular; e hipercolesterolemia (5.8 mmol/L [2.3-5.3 mmol/L]) e hiperglucemia (27.3 mmol/L [3.9-8.3 mmol/L]), asociadas a DM. Se recetó insulina protamina de zinc bovina/porcina (PZI) 40 a una dosis de 2 unidades cada 12 horas (BID). Se fue aumentando esta dosis a lo largo de dos meses, hasta 7 unidades BID, sin estabilizar la glucemia, ni los signos clínicos. En la siguiente consulta, se notó que los rasgos físicos habían cambiado levemente (Imagen 1). En el examen físico, la paciente pesó 5.6 kg, y se observaron los espacios interdentales aumentados.

PRUEBAS COMPLEMENTARIAS

Se tomaron muestras de sangre para: perfil tiroideo, estimulación con ACTH y medición de IGF-1. El perfil tiroideo estuvo dentro de los intervalos de referencia para la especie. En la prueba de estimulación con ACTH, se observó hipercortisolemia basal (157.3 nmol/L [13.8-138.0 nmol/L]) y estimulación con ACTH sin alteraciones. Al medir IGF-1, se obtuvo un valor de 249 nmol/L [12-92 nmol/L], compatible con acromegalia. Se realizó un ultrasonido abdominal, en el cual se observó hepatomegalia, esplenomegalia y nefromegalia bilateral (Imágenes 2, 3, 4 y 5).

CRITERIOS DIAGNÓSTICOS

Correlacionando los hallazgos clínicos, el ultrasonido y la medición de IGF-1, se dio un diagnóstico de acromegalia felina. Esto se correlaciona, idealmente, con estudios de tomografía computarizada (TC) o resonancia magnética (RM), para determinar posibles opciones terapéuticas. Se realizó un perfil preanestésico, y en la bioquímica sanguínea se vio hiperglucemia por DM, así como hiperglobulinemia con disminución de la relación A/G por inflamación (Cuadros 1 y 2). En el reporte de TC (Imagen 6), se informó una altura de la hipófisis de 5.0 mm, sobrepasando las dimensiones normales en gatos. Sin embargo, los hallazgos fueron equívocos, ya que pudieran corresponder a la anatomía apenas dentro de los límites normales, o bien a un microadenoma pituitario, pudiendo presentarse como un aumento supranormal leve.

DIAGNÓSTICOS DIFERENCIALES

En cualquier paciente con DM no controlada, la primera situación a descartar es el mal manejo de la insulina, ya sea por aplicación incorrecta, regímenes de tratamiento inadecuados, uso de preparaciones de corta duración o caducas, o mal almacenamiento[2,4,7,8,9]. Estas irregularidades se pueden detectar mediante la revisión minuciosa de la historia clínica y la comunicación constante y detallada con el propietario. En el caso descrito, se descartaron directamente estas posibilidades.

Tomando en cuenta la hiperglucemia persistente y la ganancia de peso paradójica (en presencia de DM no controlada) como los dos problemas principales en este caso, los diagnósticos diferenciales más importantes fueron la acromegalia y el hiperadrenocorticismo (HAC). A diferencia de lo que ocurre en la medicina canina, el HAC felino es muy poco común, con alrededor de 180 casos informados de HAC felino no iatrogénico, de los cuales un 80% son dependientes de la hipófisis (adenoma pituitario)[10,11]. La mayoría de los gatos con HAC suele desarrollar DM (77%) por resistencia a la insulina por exceso de cortisol[10]. Esta resistencia es menos marcada en HAC que en acromegalia, lo que puede servir como una pista clínica[10].

En este caso, se realizó la prueba de estimulación con ACTH en la paciente, lo que es debatible, ya que algunos autores manifiestan que no es suficientemente sensible[12,13]. Generalmente, se recomienda la prueba más sensible de supresión con dexametasona a dosis bajas (SDDB)[12,13]. Sin embargo, la presencia de DM puede generar un resultado falso positivo en la prueba de SDDB[13]. Hubiera sido ideal hacer ambas pruebas, pero no se optó por este manejo debido a que el cuadro clínico no era compatible con HAC, y a que las glándulas adrenales fueron de tamaño y conformación normal en el ultrasonido. En la literatura, la

combinación de estos hallazgos se ha considerado suficiente para descartar un diagnóstico de HAC[14].

En muchos casos, el hipertiroidismo puede ser un diagnóstico diferencial o factor agravante, dado que puede generar resistencia a la insulina, además de poliuria, polidipsia y polifagia[4]. El cuadro clínico de esta paciente no fue compatible con hipertiroidismo, ya que se esperaría ver hiperactividad, pérdida de peso, taquicardia y pelaje descuidado[2]. Tampoco fue posible palpar la tiroides en esta paciente, aunque se palpa fácilmente en el 80-95% de los gatos hipertiroideos[2]. El hipertiroidismo es poco común en los gatos diabéticos, con una prevalencia estimada de 5%, y sólo se relaciona con hiperglucemia en apenas el 3% de gatos hipertiroideos[15,16].

DISCUSIÓN

Aunque la acromegalia felina antes se consideraba una enfermedad infrecuente, actualmente se sabe que es mucho más prevalente de lo que se creía. Se ha convertido en una pieza clave del árbol de decisiones para aquellos casos de gatos con DM de difícil control. Por lo tanto, el clínico deberá poseer el conocimiento suficiente de esta enfermedad, en particular de los signos clínicos típicos de la misma, para poder incluirla en su abanico de diagnósticos diferenciales. La inclusión de la acromegalia dentro del repertorio médico enriquece la capacidad del clínico de enfrentarse a casos complejos de DM en sus pacientes felinos.

Las alteraciones a nivel de la patología clínica tienden a ser poco específicas para la acromegalia, y no ayudan a identificar la enfermedad en pacientes diabéticos. No obstante, las pruebas sanguíneas realizadas por el médico veterinario de cabecera coinciden con algunas alteraciones de la acromegalia notadas en la literatura:

Cambios propios de DM:

- ALT elevado (181 U/L [20-100 U/L]).
- Hipercolesterolemia (5.8 mmol/L [2.3-5.3 mmol/L]).
- Hiperglucemia (27.3 mmol/L [3.9-8.3 mmol/L]).
- Eritrocitosis leve (10.68 x 10^{12}/L [5-10 x 10^{12}/L]). Se piensa que puede deberse a los efectos anabólicos de GH sobre la médula ósea[1,4]. También puede ser por una leve deshidratación, aunque la paciente no presentó hiperproteinemia.

En estas pruebas sanguíneas, las proteínas totales fueron de 81 g/L [54-82 g/L]. Se ha informado que los gatos con acromegalia presentan concentraciones de proteínas totales en la parte superior del intervalo de referencia, lo que puede reflejar deshidratación por DM no regulada, o bien la síntesis proteica aumentada por GH[1]. Este parámetro es el único que ocurre más en gatos con acromegalia que en gatos diabéticos sin acromegalia[1,5]. En este caso, la concentración de proteínas totales en el rango superior persistió en las pruebas pre-anestésicas.

Otras alteraciones documentadas en gatos con acromegalia son: hiponatremia (por hiperglucemia), fosfatasa alcalina (FA) incrementada, hiperfosfatemia, proteinuria secundaria a glomerulonefropatía y glucosuria sin cetonuria[1]. La hiperfosfatemia puede estar presente sin hiperazotemia concurrente, y se cree que se debe a un incremento en la reabsorción tubular renal mediado por GH e IGF-1[1]. Para poder determinar la presencia de proteinuria y glucosuria, sería necesario un urianálisis, lo que no se realizó de manera inicial en esta paciente. Sin embargo, en la última revisión, se encontró proteinuria (1 g/L) y glucosuria (55.5 mmol/L) sin cetonuria, lo que corresponde exactamente con lo descrito en la literatura.

La medición de IGF-1 se realizó por la fuerte sospecha de acromegalia en esta paciente. Así como en los seres humanos, el diagnóstico de la acromegalia en gatos requiere la demostración del exceso de GH y/o IGF-1 en sangre[1]. Aunque se puede medir GH felina vía radioinmunoensayo, la disponibilidad comercial de estos ensayos complica el uso cotidiano de esta prueba[17]. Aparte, una medición elevada de GH no es diagnóstica, dado que puede derivarse de un pulso de secreción[1]. Se recomienda recolectar de 3-5 muestras en intervalos de 10 minutos[1]. GH se degrada fácilmente, por lo que el manejo debe ser meticuloso (colección en tubos con EDTA, centrifugación inmediata, almacenamiento a -20°C, y transporte exprés en hielo seco)[1]. Todos estos factores hacen que la medición de GH sea poco rutinaria.

La medición de IGF-1, que refleja la secreción de GH durante 24 horas, se ha vuelto bastante popular[1,18]. Se ha informado una sensibilidad de 84% y una especificidad de 91% para la medición de IGF-1 en el diagnóstico de hipersomatotropismo en gatos[19]. El consenso de los expertos es que representa una prueba de alta calidad y utilidad para la acromegalia felina[15,9,19,20]. Las ventajas de esta hormona sobre GH son:

- No se secreta en pulsos y su concentración se mantiene constante durante todo el día, por lo que una medición es suficiente para obtener el diagnóstico.
- Su estructura se conserva a través de las especies, por lo que puede cuantificarse en ensayos para humanos.
- Es estable, y una muestra de suero puede enviarse vía correo normal[1,5].

La concentración de IGF-1 en este caso fue de 249 nmol/L, y la mayoría de los estudios establecen un límite de IGF-1 de 131 nmol/L como un valor clave arriba del cual la acromegalia es altamente probable[1,21]. Cabe enfatizar que se han informado concentraciones elevadas de IGF-1 aún en gatos diabéticos sin acromegalia[1,4,21]. Se ha postulado que la administración de insulina a largo plazo es la causa de esto[1]. Se recomienda medir IGF-1 de 6-8 semanas después de iniciar tratamiento con insulina para evitar falsos negativos[1]. En este caso, el periodo de tratamiento fue apenas suficiente para minimizar la probabilidad de un falso negativo, por lo que seguramente no fue tan prolongado que alterara los resultados hacia el otro extremo.

Aunque los estudios de imagen permiten confirmar el diagnóstico y planear el tratamiento, se han informado falsos negativos en TC y en RM[13,17,18]. En efecto, se calcula que en cerca del 10% de los pacientes felinos con acromegalia, no se podrá demostrar un tumor pituitario en TC o RM[9]. Esto puede deberse a la detección clínica temprana, cuando el tumor aún no tiene dimensiones apreciables[9]. Otras veces, la anormalidad pituitaria sólo se halla en la necropsia; en todos estos casos, se ha identificado hiperplasia pituitaria[18,22]. Esta presentación es de gran interés; en los humanos, resulta de un exceso de la hormona liberadora de la hormona de crecimiento (GHRH), pudiendo ser hipotalámico o de otros tumores periféricos[1]. Por otro lado, la hiperplasia somatotropa puede ser un estado previo a la formación de un adenoma pituitario, como se ha comprobado de manera experimental en ratones[23].

A pesar de los hallazgos equívocos de la CT en este caso, se considera que los cambios físicos y signos clínicos tan representativos de la paciente, aunados a las concentraciones tan elevadas de IGF-1, son suficientes para emitir un diagnóstico definitivo de acromegalia con bastante confianza. Un autor que apoya este análisis declara que la cautela ejercida en la interpretación de mediciones de IGF-1 debe ser reservada para aquellos gatos con DM de muy larga evolución sin evidencia clínica de acromegalia[20]. Por otra parte, un informe de acromegalia felina, al ser una enfermedad aún subdiagnosticada, contribuye a la discusión en torno al tema.

CONCLUSIÓN

A pesar de que los hallazgos en las pruebas de laboratorio de rutina son poco específicos para el diagnóstico de acromegalia, siempre que esta enfermedad se sospeche, éstas deben complementarse con la medición de IGF-1 y con estudios avanzados de imagen, ya sea TC o RM. Debido a que muchos casos pueden salirse de lo descrito en la literatura, correlacionar el cuadro clínico con lo encontrado en estos rubros se vuelve fundamental. En algunos casos, el diagnóstico se consigue *post mortem* mediante la evidencia histopatológica de un adenoma hipofisiario o hiperplasia somatotropa. No obstante, cuando el paciente presenta diabetes mellitus no controlada, signos clínicos compatibles, y concentraciones de IGF-1 elevadas, la acromegalia puede sospecharse y tratarse a nivel clínica, aún en casos dudosos.

REFERENCIAS

1. Feldman EC, Nelson RW, Reusch CE, Scott-Moncrieff JCR. Canine & feline endocrinology. 4th ed. St. Louis: Elsevier; 2015. 696 p.
2. Rand J. Clinical endocrinology of companion animals. Ames: Wiley-Blackwell; 2013. 536 p.
3. Greco DS, Davidson AP. Blackwell's five-minute veterinary consult clinical companion: Small animal endocrinology and reproduction. Ames: Wiley-Blackwell; 2017. 592 p.
4. Greco DS. Feline acromegaly. Topics in Compan An Med. 2012; 27: 31-35.
5. Niessen SJM. Feline acromegaly: An essential differential diagnosis for the difficult diabetic. J Feline Med Surg. 2010 Feb;12:15-23.
6. Meij BP, et al. Somatotroph and corticotroph pituitary adenoma (double adenoma) in a cat with diabetes and hyperadrenocorticism. J Comp Path. 2004 Feb;130:209-215.
7. Nelson RW. Poorly controlled diabetes in a cat. NAVC Clinician's Brief. 2007 Oct:1-5.
8. Trief PM, Cibula D, Rodriguez E, Akel B, Weinstock RS. Incorrect insulin administration: A problem that warrants attention. Clin Diabetes. 2016 Jan;34(1):25-33.
9. O´Mahony R. Case report: Feline acromegaly. Veterinary Ireland Journal. 2018 Sep;8(9):526-528.
10. Boland LA, Barrs VR. Peculiarities of feline hyperadrenocorticism: Update on diagnosis and treatment. J Feline Med Surg. 2017 Sep;19:933-947.
11. Feldman EC, Nelson RW. Acromegaly and hyperadrenocorticism in cats: A clinical perspective. J Feline Med Surg. 2000 Sep:2;153-158.
12. Schaer M. Acromegaly. Clinician's Brief. 2006 Jun:64.
13. IDEXX. ACTH stimulation test (feline) [Internet]. IDEXX Laboratories. [cited 2018 Oct 1]. Available from: https://www.idexx.co.uk/files/acth-stimulation-testing-protocol-feline.pdf
14. Schulman RL. Insulin resistance in a diabetic cat. NAVC Clinician´s Brief. 2005 Mar:37-38.
15. Crenshaw KL, Peterson ME. Pretreatment clinical and laboratory evaluation of cats with diabetes mellitus: 104 cases (1992-1994). J Am Vet Med Assoc. 1996 Sep

1;209:943-949.
16. Gal A, Trusiano B, French AF, Lopez-Villalobos N, MacNeill AL. Serum fructosamine concentration in uncontrolled hyperthyroid diabetic cats is within the population reference interval. Vet Sci. 2017 Mar 15;4(1):1-8.
17. Norman EJ, Mooney CT. Diagnosis and management of diabetes mellitus in five cats with somatotrophic abnormalities. J Feline Med Surg. 2000 Dec;2(4):183-190.
18. Niessen SJM. Feline acromegaly: An underdiagnosed endocrinopathy? J Vet Intern Med. 2007 Sep;21:899-905.
19. Berg RIM, Nelson RW, Feldman EC, Kass PH, Pollard R, Refsal Kr. Serum insulin-like growth factor-I concentration in cats with diabetes mellitus and acromegaly. J Vet Intern Med. 2007 Sep;21:892-898.
20. Starkey SR, Tan K, Church Db. Investigation of serum IGF-I levels amongst diabetic and non-diabetic cats. J Feline Med Surg. 2004 Jun;6:149-155.
21. Niessen SJM. Update on feline acromegaly. In Practice. 2013 Jan;35:2-6.
22. Fischetti AJ, Gisselman K, Peterson ME. CT and MRI evaluation of skull bones and soft tissues in six cats with presumed acromegaly versus 12 unaffected cats. Vet Radiol Ultrasound. 2012 Sep;53(5):535-539.
23. Scudder CJ, Mirczuk SM, Richardson KM, Crossley VJ, Regan JTC, Gostelow R, et al. Pituitary pathology and gene expression in acromegalic cats. JES. 2019 Jan;3(1):181-200.

IMÁGENES Y CUADROS

Imagen 1 (a, b y c): Paciente al examen físico general. Características físicas notorias. **1a:** Espacios interdentales aumentados. 1**b:** Características faciales irregulares (subjetivo). 1**c:** Patas aumentadas de tamaño (subjetivo).

Imagen 2: US corte sagital de bazo. Se observa el bazo subjetivamente aumentado de tamaño.

Imagen 3: US corte sagital de LAD. Se observa dentro de los límites de tamaño normales.

Imagen 4: US corte sagital de LK. Se observa nefromegalia notoria.

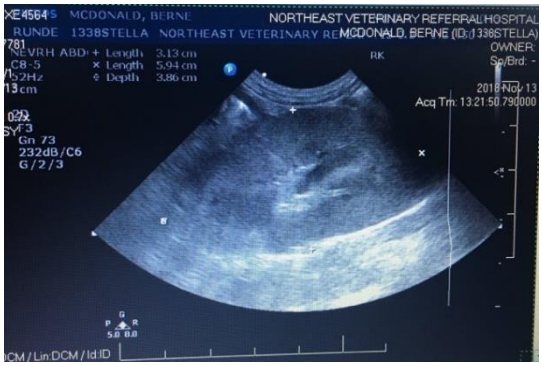

Imagen 5: US corte sagital de RK. Se observa nefromegalia notoria.

Abreviaturas: LAD (glándula adrenal derecha), LK (riñón izquierdo), RK (riñón derecho)

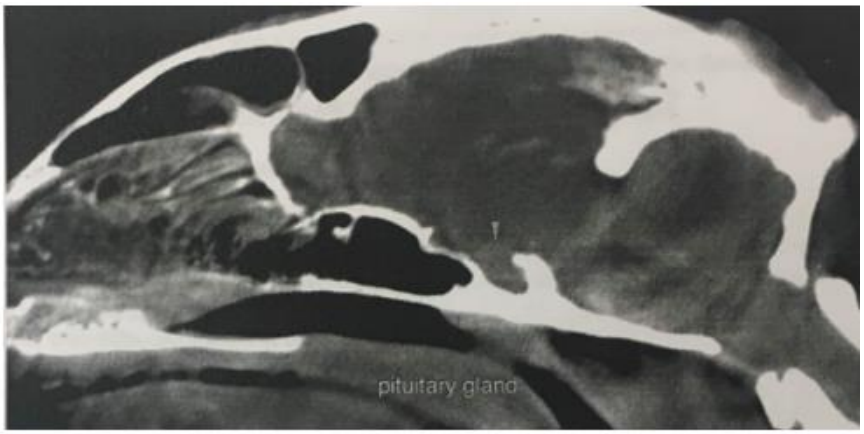

Imagen 6: CT corte sagital de cráneo. Se observa la glándula pituitaria con convexidad dorsal leve. La altura es de 5.0 mm, sobrepasando los límites normales de esta glándula en el gato.

Cuadro 1. **Resultados del perfil pre-anestésico**

Analito	Unidades	Resultado	Valores de referencia
Eritrocitos	x 10^{12}/L	8.92	6.54 - 12.20
Hemoglobina	g/L	120	98 - 162
Hematocrito	L/L	0.45	0.30 - 0.52
VGM	fL	50.0	35.9 – 53.1
CGMH	g/L	269	281 - 358
Plaquetas	x 10^{9}/L	323	151 - 600

Cuadro 2. **Resultados de la bioquímica sanguínea pre-anestésica**

Analito	Unidades	Resultado	Valores de referencia
Glucosa	mmol/L	⬆ 26.3	4.1 - 8.8
Urea	mmol/L	7.8	5.7 - 12.8
Creatinina	µmol/L	79.6	70.7 - 212.2
Fósforo	mmol/L	1.2	1.0 - 2.4
Calcio	mmol/L	2.3	1.9 - 2.8
Sodio	mmol/L	150	150 - 165
Potasio	mmol/L	3.5	3.5 - 5.8
Relación Na/K	-	43	-
Cloro	mmol/L	117	112 - 129
Proteína total	g/L	85	57 - 89
Albúmina	g/L	30	22 - 40
Globulina	g/L	⬆ 55	28 - 51
Relación A/G	-	0.5	0.58 - 1.16
ALT	U/L	63	12 - 130
FA	U/L	26	14 - 111
GGT	U/L	0	0 - 4
Bilirrubina total	µmol/L	5.1	0 - 15.4
Colesterol	mmol/L	3.3	1.7 - 5.8
Amilasa	U/L	667	500 - 1500
Lipasa	U/L	721	100 - 1400

Interpretación: Hiperglucemia asociada a diabetes mellitus.
Hiperglobulinemia con disminución de la relación A/G por inflamación.

ADENOCARCINOMA IRIDIOCILIAR PIGMENTADO EN UN PERRO. REPORTE DE CASO

Rangel LL*[1], Estrada SEA[2]
[1,2] Práctica Privada
Correspondencia: emvzlucia@hotmail.com

RESUMEN

La presentación de tumores de origen neuroepitelial primario de ojo es rara y tienen la capacidad de originarse a partir de la retina, el epitelio ciliar, vítreo o neuroglía. Entre ellos se encuentran el adenoma y adenocarcinoma del epitelio ciliar, el meduloepitelioma y el retinoblastoma. En medicina veterinaria, adenocarcinoma de iridiociliar es la segunda neoplasia reportada como primaria del globo ocular, precedida por el melanoma, la cual se ha reportado en el perro y con menor incidencia en el gato, conejo, ratón y chinchilla. Está conformado por células redondas o columnares dispuestas en patrón sólido o bien formando túbulos y papilas, núcleos de forma y tamaño variables, nucléolo prominente y positivas a tinción de PAS por la gran cantidad de ácido hialurónico en su membrana. El presente trabajo hace la descripción de tumor en el ojo derecho de un perro Mestizo, hembra de 11 años de edad, el cual a su revisión histológica se diagnostica como Adenocarcinoma iridiociliar pigmentado.

Palabras clave: tumor neuroepitelial, adenocarcinoma, epitelio ciliar, procesos ciliares, perro.

PIGMENTED IRIDIOCILIAR ADENOCARCINOMA IN A DOG. CASE REPORT.

The presentation of primary neuroepithelial tumors origin of the eye are rare and have the ability to originate from the retina, ciliary epithelium, vitreous or neuroglia. Among them are adenoma and adenocarcinoma of the ciliary epithelium, medulloepithelioma and retinoblastoma. In veterinary medicine, iridiociliary adenocarcinoma is the second neoplasm reported as primary of the ocular globe, preceded by melanoma, which has been reported in the dog and with lower incidence in the cat, rabbit, mouse and chinchilla. It is composed of round or columnar cells arranged in a solid pattern or forming tubules and papillae, nuclei of variable shape and size, prominent nucleoli and positive to PAS staining due to the large amount of hyaluronic acid in its membrane.

The present work makes the description of tumor in the right eye of a mestizo dog, female of 11 years of age, which upon histological revision is diagnosed as pigmented iridiociliary adenocarcinoma.

Key words: neuroepithelial tumor, adenocarcinoma, ciliary epithelium, ciliary processes, dog.

INTRODUCCIÓN

La presentación de tumores de origen neuroepitelial primarios de ojo es poco frecuente y se pueden derivar a partir de la retina, epitelio ciliar o vítreo y la neuroglía. Dependiendo de donde se deriven, se dividen en dos grupos: 1) Neuroepitelio maduro (adenoma y adenocarcinoma del epitelio ciliar, pigmentado o no pigmentado) y 2) Epitelio medular primitivo (durante la diferenciación de la vesícula óptica), entre los que se encuentran el meduloepitelioma y el retinoblastoma.

En medicina veterinaria, los tumores del epitelio iridiociliar (ICET por sus siglas en inglés), son el segundo tipo de neoplasias en ojo más comunes en el ojo en el perro, precedidas por el melanoma, cuya presentación es rara en el gato, conejo, ratón y chinchilla. En el caso del perro, se les considera altamente invasivos hacia la úvea, esclera y tejido peri orbitales, mientras que las metástasis a pulmón son poco comunes.

HISTORIA CÍNICA, HALLAZGOS MACROSCÓPICOS Y MICROSCÓPICOS

Se recibió globo ocular derecho de un perro mestizo, hembra de 11 años de edad, el cual presentó opacidad corneal que medía 2.3 x 2.5 x 2.7 cm. En la esclera y córnea se encontró tejido de nueva formación, nodular, blanco de consistencia firme, cuyas medidas eran 0.7 x 0.7 x 1.0 cm. Al corte, había tejido de nueva formación ocupando la cámara anterior y posterior de color negro con focos de calcificación y áreas hialinas.

En los cortes histológicos de globo ocular, la córnea exhibe focos de hiperplasia irregular y en el estroma hay edema. La cámara anterior y posterior están invadidas por masa tisular que sustituye a las estructuras normales y está compuesta por células poliédricas a cúbicas formando rosetas, lóbulos y conductos. Dichas células tienen borde citoplásmico pobremente definido, citoplasma eosinofílico con cantidades variables de melanina, los núcleos muestran anisocariosis, son redondos u ovales, eucromáticos de cromatina gruesa granular y tienen un nucléolo evidente. Se observan 0 a 3 mitosis atípicas por campo aleatorio con el aumento de 40x. Entremezclados hay depósitos de material eosinofílico denso, que da aspecto de membrana, además de áreas de necrosis y calcificación. El tejido neoplásico no se extiende a los bordes de las secciones examinadas. El diagnóstico emitido es un Adenocarcinoma iridiociliar pigmentado.

CRITERIOS DIAGNÓSTICOS

Los tumores derivados de epitelio de los cuerpos ciliares ciliar (ICET) se extienden hacia la cámara posterior del ojo, infiltrando a la esclera, los cuales pueden estar o no pigmentados. Las células neoplásicas son redondas o columnares dispuestas en patrón sólido o bien formando túbulos y papilas, núcleos de forma y tamaño variables y

nucléolo prominente. Ocasionalmente se pueden observar células multinucleadas y las figuras mitóticas varían entre 0 a 10 en campo 40x. Las células son PAS positivas debido a la gran cantidad de ácido hialurónico en la membrana de las mismas y se menciona que el 10% de los casos, se pueden observar cambios oncocíticos como son células ovales y grandes con citoplasma intensamente eosinofílico y gránulos azul intensos, positivos con tinción de hematoxilina ácida fosfotúngstica (PTAH). Con marcadores inmunohistoquímicos, las células neoplásicas son moderadamente positivas a vimentina, enolasa neuroespecífica y desmina, y en su mayoría, positivas a proteína S-100; un número reducido de las células neoplásicas suele ser positivo a βIII- tubulina. En este caso, no se realizaron pruebas con los inmuno marcadores antes mencionados.

Entre los principales diagnósticos diferenciales se encuentran el adenoma iridiociliar, melanoma ocular y el meduloepitelioma.

DISCUSIÓN Y CONCLUSIÓN

Las neoplasias oculares son poco frecuentes, por lo que su importancia en el diagnóstico clínico y diagnóstico final, radica en el efecto directo en la visibilidad y por ende, en la calidad de vida del animal. Cuando se tiene un animal con hemorragia intraocular o glaucoma es importante que el médico internista dé información obtenida a través de la oftalmoscopia, o bien en su caso, otros métodos de revisión, ya que algunas neoplasias pueden tener un tamaño muy pequeño.

Los tumores oculares presentan baja incidencia, sin embargo, refiriéndose específicamente a los del aparato iridociliar, corresponden al segundo grupo de neoplasias oculares en cuanto a su presentación, es decir, no son tan raras o quizá “poco diagnósticadas”. Dichas neoplasias al derivarse del epitelio pigmentado o no pigmentado,macroscópicamente pueden ser masas de color café o negras, por ende el primer diagnóstico diferencial es melanoma ocular. En los casos de masas pigmentadas, se deberán aclarar los especímenes para ver el detalle celular. Las características histológicas de un adenocarcinoma iridociliar, corresponden a células redondas o columnares, que forman un patrón sólido, túbulos y papilas. A diferencia del meduloepitelioma en el que hay formación de rosetas de Flexner-Wintersteiner; o bien, el melanoma ocular, cuya presentación son células redondas o balonoides, con pseudoinclusiones, citomegalia y cariomegalia.

Por lo anterior, es importante desde el análisis del examen físico hasta la histopatología que es la base y principal herramienta diagnóstica. Determinando así, el tipo de tumor y considerar a ésta neoplasia, entre los diagnósticos diferenciales para futuras ocasiones como neoplasia primaria intraocular.

REFERENCIAS

- Okawauchi M, Tsuboi M, Nibe K, Nagamine E, Iwane H, Uchida K. Iridociliary adenocarcinoma with oncocytic change in a dog. J. Vet. Med. Sci. 2016 Jan 29; 78(5): 883–887.
- Zarfoss MK, Dubielzig RR. Metastatic iridociliary adenocarcinoma in a Labrador Retriever. Vet Pathol. 2007; 44:672–676.
- Klosterman E, Colitz CMH, Chandler HL, Kusewitt DF, Saville WJA, Dubielzig RR. Immunohistochemical properties of ocular adenomas, adenocarcinomas and medulloepitheliomas. Veterinary Ophthalmology 2006;9(6):387–394.
- Ueda K, Ueda A, Ozaki K. Pleomorphic iridociliary adenocarcinoma with metastasis to the cervical lymph node in a chinchilla (*Chinchilla lanigera*). *J*. Vet. Med. Sci. 2019; 81(2):193–196.
- Beckwith-Cohen B, Bentley E, Dubielzig RR. Outcome of iridociliary epithelial tumour biopsies in dogs: a retrospective study. Vet Rec. 2015 Feb 7;176(6):147.
- Dubielzig RR. Tumors in the eye. In: Meuten DJ editor. Tumors in domestic animals. Ames, Iowa: Wiley Blackwell; 2017. P 908-909.

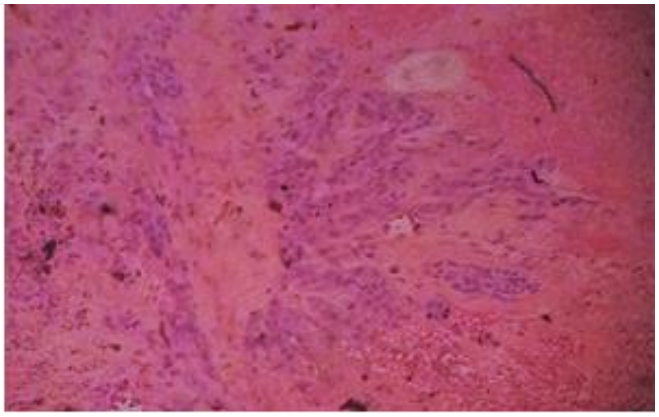

Foto 1. Tejido de nueva formación compuesto por células poliédricas a cúbicas formando y lóbulos. Nótese la presencia de pigmento entre las células neoplásicas (flecha). (HyE, 100x)

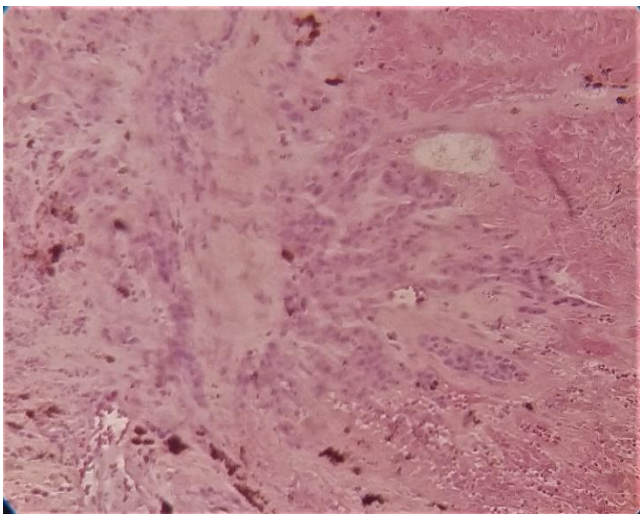

Foto 2. Las células neoplásicas muestran citoplasma eosinofílico con cantidades variables de melanina (flechas). Y bordes citoplasmáticos pobremente definidos. También se aprecian zonas de necrosis (HyE, 400x).

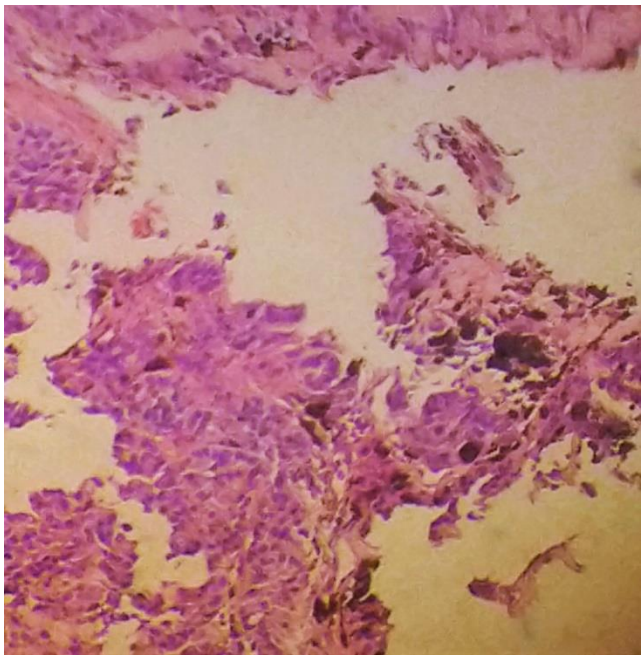

Foto 3. Las células son poliédricas a cúbicas que forman rosetas, lóbulos y conductos. Los bordes citoplásmicos están pobremente definidos, citoplasma eosinofílico con melanina, núcleos con anisocariosis, redondos u ovales. Entremezclados hay depósitos de material eosinofílico denso (aspecto de membrana, flechas). El diagnóstico emitido es Adenocarcinoma iridiociliar pigmentado. HyE, 400x).

ASTROCITOMA EN UN GALLO DE COMBATE (*Gallus gallus*) CON LESIONES SUGERENTES DE LEUCOSIS SARCOMA AVIAR

Morales SE*[1], Ledesma MN[2], Méndez BA[1]
[1]Departamento de Patología, Facultad de Medicina Veterinaria y Zootecnia, Universidad Nacional Autónoma de México
[2]Departamento de Producción Animal Aves, Facultad de Medicina Veterinaria y Zootecnia, Universidad Nacional Autónoma de México.
Correspondencia: moraless@unam.mx, neslm@unam.mx

RESUMEN
Se trata de una gallo de combate (*Gallus gallus*), colorado, de 4 años de edad y peso de 1,580 g., con diagnóstico anatomopatológico de Leucosis-Sarcoma Aviar. El gallo había disminuido su consumo de alimento y agua paulatinamente y había bajado de peso. El gallo se remitió al Departamento de Producción Animal Aves, FMVZ, UNAM en dónde se realizaron estudios de laboratorio y anatomopatológicos. En la necropsia se destacó marcada esplenomegalia con múltiples puntos blancos de 1 a 2 mm, el hígado con zonas blancas subcapsulares y puntos rojos de 1mm de diámetro, la médula ósea pálida y la presencia de una neoplasia a nivel del hemisferio cerebral derecho. El diagnóstico histológico integral fue: Infiltración de linfoblastos y células granulociticas neoplásicas en bazo, médula ósea, hígado y miocardio, y neoplasia de origen glial poco diferenciada con encefalitis linfoplasmocítica, moderada, difusa. Ultraestructuralmente, la neoplasia cerebral se identificó como un astrocitoma. Las lesiones microscópicas observadas en bazo, médula ósea, hígado y miocardio fueron compatibles con infección por virus de Leucosis-Sarcoma Aviar de tipo linfoide y mieloide. Cabe mencionar que para el diagnóstico, además de tomar en cuenta la edad del ave (4 años), se descartaron por estudio histológico otras enfermedades linfoproliferativas semejantes como enfermedad de Marek y Reticuloendoteliosis, además de que en estas dos enfermedades no se desarrollan sarcomas o neoplasias primarias del sistema nervioso central como en el presente caso. Por otro lado, debe destacarse la presencia del astrocitoma, ya que es poco documentado ya sea asociado o no a la infección por VSLA.
Palabras clave: *Gallus gallus*, Tumor, Encéfalo, Astrocitoma

ABSTRACT
This report describes a case of a 4-year-old, 1,580 g, fighting red cock (*Gallus gallus*) with anatomopathological diagnosis of Avian Leukosis-Sarcoma. The cock, had decreased its consumption of food and water gradually and had lost weight. The bird was taken to the Department of Avian Animal Production Aves, FMVZ, UNAM, where laboratory and pathological studies were carried out. During necropsy, marked splenomegaly with multiple white points of 1 to 2 mm was found. The liver exhibited

subcapsular white areas and red spots of 1mm in diameter, the bone marrow was pale. In addition, a neoplasm at the level of the right cerebral hemisphere was found. The integral histological diagnosis was: Infiltration of lymphoblasts and neoplastic granulocytic cells in spleen, bone marrow, liver and myocardium, and neoplasm of undifferentiated glial origin with moderate, diffuse lymphoplasmocytic encephalitis. In the ultrastructural study, the cerebral neoplasm was identified as a astrocytoma. The microscopic lesions observed in spleen, bone marrow, liver and myocardium were consistent with Avian Leukosis-Sarcoma virus infection of lymphoid and myeloid type. It should be noticed that for diagnosis, besides to consider the age of the bird (4 years), other similar lymphoproliferative diseases such as Marek's disease and Reticuloendotheliosis were discarded by histological study, plus that these two diseases do not develop sarcomas or primary neoplasms of the central nervous system as in the present case. On the other hand, it should be noted the presence of an astrocytoma since it is few reported associated or not to ALVS.
Keywords: *Gallus gallus*, Tumor, Encephalon, Astrocytoma

INTRODUCCIÓN

Las enfermedades del complejo de Leucosis Aviar (LA) fueron las primeras entidades neoplásicas en identificarse en esta especie hace aproximadamente 100 años. También fueron de las primeras enfermedades en las que se demostró que eran transmisibles y causadas por virus y que se tomaron como modelo para demostrar el papel que juegan los virus en el cáncer. Además en la década de 1920, se convirtieron en la principal causa de mortalidad y pérdidas económicas para la industria avícola.[1]Las principales enfermedades tumorales en los pollos comúnmente diagnosticadas hoy día incluyen la enfermedad de Marek (EM), una variedad de Leucosis incluyendo la linfoide (LL) y Leucosis mieloide (LM) y la Reticuloendoteliosis (RE). Las cuatro enfermedades son de significancia económica en aves de producción. Los virus de la Leucosis-Sarcoma Aviar (VLSA) de los pollos pertenecen a la familia Retroviridae, subfamilia Orthoretrovirinae, género Alpharetrovirus y especie leucosis aviar.[2] Los VLSA son responsables de tumores, incremento en la mortalidad, retraso en el crecimiento, anormalidades en el emplume y reducción en el tamaño del huevo y embriones. Los VLSA incluyen 10 subgrupos de retrovirus aviares (A-J), seis de los cuales (A-E y J) infectan de manera natural a las aves. Los signos clínicos y lesiones varían de acuerdo al subgrupo de virus, genética del hospedador, virus endógenos presentes en el genoma del pollo, estado inmunológico del ave y otros patógenos asociados. La transmisión natural de los VLSA ocurre por tres vías: horizontal por el contacto directo o con materiales infectados, vertical por infección congénita, y de modo mendeliano (genética).[2,3] Los virus del grupo VLSA inducen el desarrollo de neoplasias de los sistemas hematopoyético y linfoide además de neoplasias sólidas, que incluyen fibrosarcomas, condromas y condrosarcomas, hemangiomas y hemangiosarcomas, nefroblastomas y hepatocarcinomas, los cuales aparecen esporádicamente en aves jóvenes y adultas. En la avicultura

comercial, los subgrupos A, B y J son los VLSA más comunes. Los subgrupos A (VLSA-A) y B (VLSA-B) inducen LL (linfomas) y hemangiomas, los subgrupos C (VLSA-C) y D (VLSA-D) son también capaces de inducir el desarrollo de sarcomas, y el subgrupo J (VLSA-J) se asocia a LM (mielocitomas).[3,4] Por otro lado, los gliomas no son frecuentes en aves, sin embargo, el VLSA-A muestra oncogénesis neurotrópica y es responsable del llamado glioma aviar, entidad poco conocida, caracterizada por crecimientos gliomatosos nodulares asociados con encefalitis no supurativa. Esta enfermedad ha sido descrita como glioma, astrocitoma, astroblastoma, glioblastoma múltiple, gliomatosis focal diseminada y gliosis epizoótica.[4,5,6]En México, en la década de los 70s, se comenzó a documentar la Leucosis Aviar y otras enfermedades virales de importancia como Newcastle, la enfermedad de Marek, Bronquitis y Laringotraqueítis infecciosa entre otras. A la fecha, se considera que estas enfermedades están presentes en la avicultura mexicana con la posible excepción de la Leucosis Aviar. Actualmente, todas estas enfermedades son de reporte obligatorio para la Dirección de Epidemiología y Análisis de SENASICA al igual que para el Sistema Nacional de Vigilancia Epidemiológica (SINAVE) (SAGARPA, 2016b).[7]El objetivo de este trabajo es describir un astrocitoma en un gallo de combate (*Gallus gallus*) con lesiones sugerentes de Leucosis Sarcoma Aviar, entidad poco documentada.

HISTORIA CLÍNICA

Se trata de un gallo de combate (*Gallus gallus*), colorado, de 4 años de edad y peso de 1,580 g. Pertenecía a una unidad de producción de 300 aves. Vivía en un sistema “multiedad”. El piso es de paja y arena. Era alimentado con granos balanceados y bebía agua *ad libitum*. Las aves son vacunadas con Triple aviar (Enfermedad de Newcastle, Cólera aviar y Coriza infecciosa), Newcastle y Viruela, se desparasitan dos veces al año. La propietaria comenta que otras dos aves adultas presentan los mismos signos clínicos: están deprimidas, su consumo de alimento y agua disminuyeron paulatinamente y han bajado de peso. El gallo fue remitido al Departamento de Producción Animal Aves, FMVZ, UNAM, en dónde se realizaron estudios de laboratorio y se aplicó eutanasia mediante luxación de la articulación atlanto-occipital para realizar estudio *post mortem*.[8]

ESTUDIOS DE LABORATORIO

Parasitológico. Negativo a coccidiosis por la técnica de Mc Master.
Bacteriológico general. Sin crecimiento en hígado, médula ósea, pulmón y bazo en 48 hrs.
Serológico. Inhibición de la Hemoaglutinación para enfermedad de Newcastle (HI-ENC), títulos 512 (por vacunación), técnica con 10 unidades hemoaglutinantes. Inhibición de la Hemoaglutinación para Influenza Aviar (HI-IA, H5N2), títulos "0", técnica con 4 unidades hemoaglutinantes. Aglutinación en placa para *Salmonella* sp Negativo y ELISA para *Mycoplama gallisepticum* y *Mycoplasma synoviae*, positivo con títulos bajos y negativo a Bronquitis infecciosa.
Aislamiento viral. Negativo al aislamiento de virus hemoaglutinante a las 72 horas post inoculación a partir de pulmón, tráquea y encéfalo.

HALLAZGOS MACROSCÓPICOS

En la inspección externa, se observó palidez en la cresta y babillas, la condición corporal fue de 2/5. A la inspección interna, se apreció marcada esplenomegalia con múltiples puntos blancos de 1 a 2 mm (Figura 1). El hígado presentó zonas blancas subcapsulares y puntos rojos de 1mm de diámetro. Los intestinos tenían aspecto de "vidrio esmerilado". El epicardio presentó múltiples equimosis. La médula ósea estaba pálida y de aspecto granular (Figura 2). En la parte craneal del hemisferio cerebral derecho y extendiéndose hacia el mesencéfalo y entre los lóbulos ópticos, se identificó un tejido de nueva formación de bordes difusos, grisáceo y aspecto gelatinosos de aproximadamente 9 mm X 7 mm. Todos los órganos se fijaron en formalina al 10% para su estudio histológico.

HALLAZGOS MICROSCÓPICOS

Los órganos se procesaron por la técnica histológica de rutina, se cortaron a 3 µm de grosor y se tiñeron con hematoxilina y eosina (H&E) para ser observados con microscopio óptico. La pulpa roja del bazo estaba infiltrada por abundantes células linfoblásticas homogéneas las cuales formaban nódulos. Entremezcladas con estas células, se apreció infiltración moderada de células granulocíticas poliédricas de núcleo excéntrico. En la médula ósea se observó abundante cantidad de linfoblastos homogéneos con atrofia severa de líneas celulares mieloides eitrocíticas, así como población moderada de células granulocíticas con las mismas características de las células observadas en el bazo (Figura 3). En el hígado a nivel periportal y en el miocardio, se apreció infiltración abundante y escasa respectivamente, de células linfoides y granulocíticas con las mismas características descritas en la médula ósea y bazo. En las secciones histológicas de cerebro, se identificó tejido neoplásico

parcialmente delimitado, formado por lóbulos delineados por trabéculas de tejido fibrovascular. Las células se arreglan en patrón sólido y algunas forman rosetas o palizadas y son fusiformes o poliédricas. Los bordes citoplasmáticos son poco definidos, el citoplasma es abundante, eosinofílico y en algunas de estas células, se aprecian vacuolas. Los núcleos son excéntricos, redondos u ovales, de cromatina granular y los nucléolos son prominentes (Figura 4). Algunos vasos sanguíneos del tejido de sostén muestran microtrombos. En áreas adyacentes al tejido neoplásico, se aprecia infiltración moderada perivascular de linfocitos y células plasmáticas, degeneración neuronal, gliosis, satelitosis y neuronofagia. El diagnóstico histológico integral fue: Infiltración de linfoblastos y células granulociticas neoplásicas en bazo, médula ósea, hígado y miocardio compatible con infección por virus del complejo Leucosis-Sarcoma Aviar de tipo linfoide y mieloide. Neoplasia de origen glial poco diferenciada y encefalitis linfoplasmocítica, moderada, difusa.

PRUEBAS COMPLEMENTARIAS

MICROSCOPÍA ELECTRÓNICA

Se procesaron secciones de cerebro con tejido neoplásico incluidos en parafina para estudio ultraestructural de transmisión siguiendo la técnica convencional. Las células se encuentran separadas por una matriz amorfa y no se observan uniones celulares. Las células son pequeñas y poliédricas con marcado pleomorfismo. Exhiben de moderado a abundante citoplasma con retículo endoplásmico rugoso (RER) en ocasiones dilatado, así como escasas mitocondrias levemente alargadas, cuerpos electrodensos y ribosomas libres. Algunas células neoplásicas muestran al centro y en los extremos de su citoplasma, lisosomas y numerosos filamentos intermedios electrodensos, algunos condensados formando fibras de Rosenthal. Los núcleos de las células son ovales, en ocasiones con identaciones con marcada anisocariosis y nucléolo prominente desplazado hacia la periferia. Así mismo, tienen escasa eucromatina dispersa en la región del nucleoplasma mientras que la heterocromatina es escasa hacia la membrana nuclear interna (Figura 5). De acuerdo a las características ultraestructurales de las células neoplásicas, el diagnóstico fue de Astrocitoma.

CRITERIOS DIAGNÓSTICOS

Las lesiones microscópicas observadas en bazo, médula ósea, hígado y miocardio son compatibles con Leucosis-Sarcoma Aviar de tipo linfoide y mieloide, sin embargo, aunque el examen histológico de lesiones ayuda a diferenciar los componentes celulares involucrados, para confirmar la presencia de VLSA exógenos, se requiere del aislamiento viral y la detección molecular de secuencias genéticas específicas de

VLSA. Por otro lado, en apoyo al diagnóstico, se ha usado la prueba de ELISA de captura de antígeno, la cual es útil para identificar el subgrupo de VLSA, excluyendo el subgrupo E, no obstante, desafortunadamente en la actualidad, en ningún laboratorio de diagnóstico veterinario en México se realizan estas pruebas.

Cabe mencionar que para el diagnóstico, se tomó en cuenta la edad del ave (4 años) y se descartaron por estudio histológico otras enfermedades linfoproliferativas semejantes como enfermedad de Marek y Reticuloendoteliosis (Cuadro 1), en estas enfermedades no se observan células de la línea mieloide neoplásicas, ni se desarrollan sarcomas o neoplasias primarias del sistema nervioso central como en el presente caso. Además se descartaron otras enfermedades como se refiere en los estudios de laboratorio. Cabe mencionar que de rutina, no se contempla la toma de muestra sanguínea para realizar un hemograma. En este caso, el hemograma hubiera sido útil para detectar células linfoides y mieloides anormales. Por otro lado, las características ultraestructurales observadas en la neoplasia cerebral como son células separadas por una matriz amorfa, cuerpos celulares pequeños, numerosos filamentos intermedios electrodensos, algunos formando fibras de Rosenthal y ausencia de uniones celulares, permitieron determinar que se trata de un astrocitoma.

DIAGNÓSTICOS DIFERENCIALES

La Leucosis-Sarcoma Aviar, debe diferenciarse principalmente de la enfermedad de Marek y de la Reticuloendoteliosis. En el Cuadro 1 se muestran las principales diferencias. El astrocitoma debe diferenciarse principalmente de otros tumores de origen glial como los oligodendrogliomas y los ependimomas. En el caso de los oligodendrogliomas, sus organelos se observan tanto a nivel del cuerpo celular como en sus prolongaciones, siendo característica la ausencia total de filamentos y gránulos de glucógeno. En los ependimomas, las células se disponen en torno a una cavidad formando rosetas o tubos ependimarios, o bien alrededor de los vasos sanguíneos a los que envían delgadas prolongaciones, situándose los núcleos en el polo opuesto, dejando un característico halo claro en torno al vaso, constituyendo las denominadas rosetas perivasculares o sistemas gliovasculares.

DISCUSION

Las infecciones por los VLSA se presentan en forma esporádica en las aves, con morbilidad y mortalidad baja (usualmente menor al 5%), sin embargo, por tratarse de una infección de transmisión vertical y genética y además inmunosupresora, es recomendable verificar si más aves de la unidad de producción presentan signos clínicos similares, la procedencia de las aves y sus progenitores, ya que la única medida

de control es la eliminación de estos ejemplares.[1,2] En el presente caso, la propietaria al introducir nuevas aves, pudo adquirir aves ya infectadas y la enfermedad manifestarse en su descendencia por transmisión vertical o genética. Por otro lado, los gliomas no se informan con frecuencia en aves, asociados o no al VLSA. Al respecto, en el presente caso además del astrocitoma, se observó encefalitis no supurativa perivascular, lo que se ha informado en casos de infección por el VLSA-A.[4,5,6]

CONCLUSION

En el presente caso, el estudio histológico fue importante para sugerir que se trata de LSA, ya que se apreciaron células linfoides y mieloides neoplásicas en diversos órganos, así como la presencia de un astrocitoma. Al respecto, el VLSA-A se ha asociado al desarrollo de gliomas en las aves infectadas. Por otro lado, aunque la enfermedad es esporádica, también es inmunosupresora por lo que las aves infectadas pueden padecer de otras enfermedades infecciosas. Además del diagnóstico anatomopatológico, sería importante contar con técnicas de diagnóstico directas para identificar a los virus implicados, las cuales no se ofrecen en los laboratorios de diagnóstico veterinario en México. En el presente caso, debe destacarse la presencia del astrocitoma, ya que es poco documentado.

REFERENCIAS

1. Payne LN, Nair V. The long view: 40 years of avian leukosis research. Avian Pathol. 2012; 41(1):11-19.
2. Brugére-Picoux J, Vaillancourt JP, Shivaprasad HL, Venne D, Bouzouaia M. Manual de patología aviar. Paris, Francia: Association Francaise Pour l´avancement Des Sciences (AFAS); 2015. 701 p.
3. Hinojosa Y, Acevedo AM, Relova D, Perera CL. Virus de la leucosis aviar. Rev Salud Anim. 2016; 38(3):187-193.
4. N, Ochiai K , Hayashi K, Ohashi K, Umemura T. Avian retrovirus infection causes naturally occurring glioma: Isolation and transmission of a virus from so-called fowl glioma. Avian Pathol. 2002; 31:193-199.
5. Toyoda T, Ochiai K, Ohashi K, Ono E, Toyoda T, Kimura T, Umemura T. Genome sequence analysis of the avian retrovirus causing so-called fowl glioma and the promoter activity of the long terminal repeat. J Gen Virol. 2004; 85 (Pt3): 647-652.
6. Toyoda T, Ochiai K, Hatai H, Murkami M, Ono E, Kimura T, Umemura T. 2006. Cerebellar hypoplasia associated with an avian leukosis virus inducing fowl glioma. Vet Pathol. 2006; 43(3):294-301.
7. Arias CF. La virología en México: Situación actual, retos y oportunidades. Ciudad de México, México: Academia Mexicana de Ciencias, A.C.; 2017. 216 p.
8. Schunemann de AA, Constantino CF, Casaubon HMT. Técnica de necropsias en animales domésticos. Ciudad de México, México. Universidad Nacional Autónoma de México; 2012. 113 p.

CUADRO 1. Diagnóstico diferencial de enfermedades tumorales en los pollos

Agente	Signos clínicos	Edad de Tumores (semanas)	Tipo de Tumor	Lesiones macroscópicas comunes	Lesiones microscópicas comunes
VEM	Parálisis parcial o total de patas y alas, ceguera, tortícolis en cuello, depresión, caquexia	> 4	Linfoma	Masas focales o coalescentes blanquecinas (linfomas) en diversos órganos, músculo esquelético, piel y ojo, engrosamiento de nervios periféricos	Infiltración de linfocitos neoplásicos heterogéneos en diversos órganos y nervios periféricos, atrofia de bolsa de Fabricio y timo, médula ósea con lesiones degenerativas
VRE	Signos inespecíficos, anormalidades en el desarrollo de las plumas de las alas con adhesión de las bárvulas al raquis, depresión, síndrome de enanismo, muerte repentina	> 16	Linfoma	Masas focales o difusas blanquecinas (linfomas), en diversos órganos y atrofia o tumor de la bolsa de Fabricio, engrosamiento ocasional de nervios periféricos	Infiltración de linfocitos neoplásicos homogéneos en diversos órganos, infiltrado linfocitario interfolicular en bolsa de Fabricio
VLSA-A	En ocasiones no hay signos clínicos, emaciación o caquexia, barbillas y crestas pálidas. En algunas aves se aprecia aumento de tamaño del abdomen por espleno-hepatomegalia, disminución en la producción de huevo	> 16	Linfoma	Masas focales o coalescentes blanquecinas (linfomas) en diversos órganos y bolsa de Fabricio	Infiltración de linfocitos neoplásicos homogéneos en diversos órganos, infiltrado linfocitario interfolicular en bolsa de Fabricio
VLSA-J	En ocasiones no hay signos clínicos, emaciación o caquexia, barbillas y crestas pálidas. En algunas aves se aprecia aumento de tamaño del abdomen por espleno-hepatomegalia, disminución en la producción de huevo	> 4	Mielocitoma	Masas focales o coalescentes blanquecinas alrededor de hueso y cartílago, sin tumor en bolsa de Fabricio. Nervios sin lesiones	Cúmulos sólidos de mielocitos en diversos órganos

VEM= Virus de la enfermedad de Marek
VRE= Virus de la Reticuloendoteliosis
VLSA-A= Virus de la Leucosis-sarcoma Aviar-A
VLSA-J= Virus de la Leucosis-sarcoma Aviar-J

Figura 1. Aspecto macroscópico del bazo mostrando múltiples puntos blancos de 1 a 2 mm de diámetro

Figura 2. Aspecto macroscópico de la médula ósea la cual exhibe palidez y aspecto granular

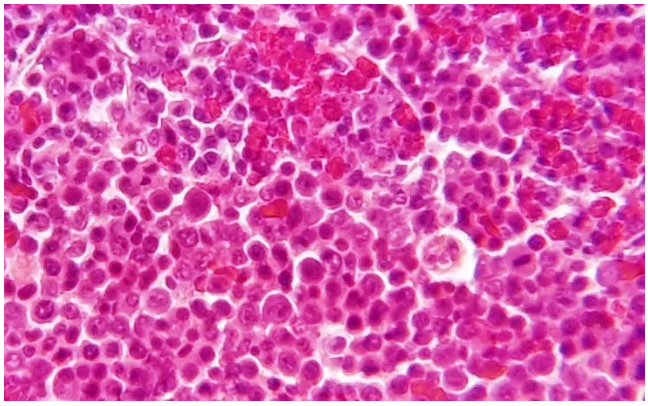

Figura 3. Corte histopatológico de la médula ósea mostrando abundantes linfoblastos y células granulocíticas. H&E, 400X

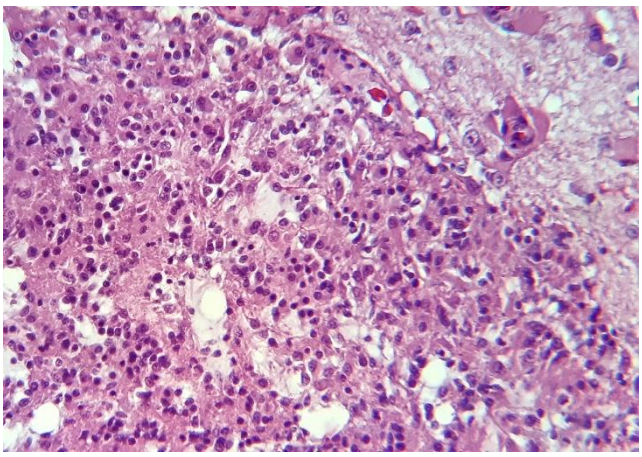

Figura 4. Corte histológico de cerebro mostrando células semejantes a astrocitos neoplásicos con núcleos excéntricos y abundante citoplasma eosinofílico. H&E, 400X

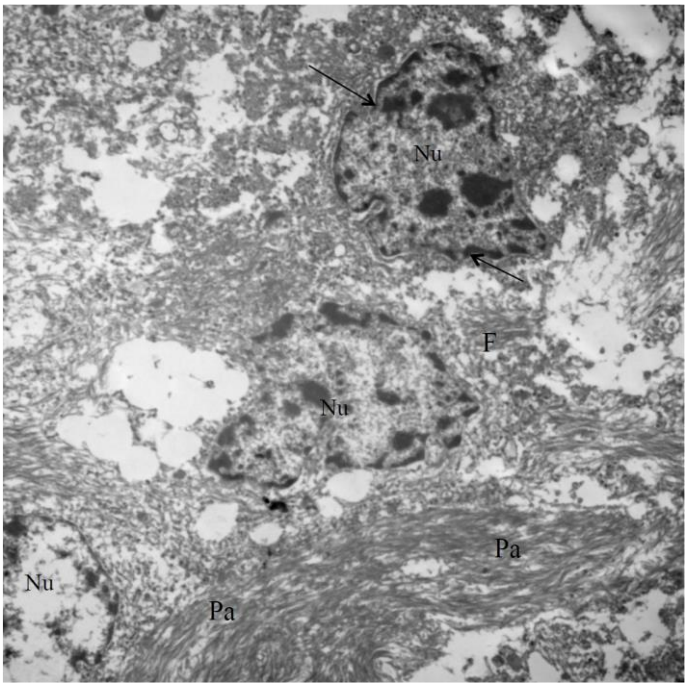

Figura 5. Fotomicrografía electrónica de transmisión de tejido de nueva formación localizado en cerebro. Obsérvese astrocitos neoplásicos semejantes a gemistocitos cuyo citoplasma contiene abundantes filamentos intermedios electrodensos (F). Procesos de astrocitos (Pa). Los núcleos exhiben marcadas irregularidades en membrana nuclear (Flecha). Técnica de contraste general con acetato de uranilo y citrato de plomo. Barra 2 micras

CARCINOMA DE CÉLULAS ESCAMOSAS EN UN BOVINO: REPORTE CLÍNICO-PATOLÓGICO DE UN CASO EN EL ESTADO DE COLIMA, MÉXICO

Alarcón SC[1], Ruíz RJA[1], García MLJ[1,2], Bedolla AMA[3], Ramírez HC[4], Macedo BJR[1]

[1]Facultad de Medicina Veterinaria y Zootecnia de la Universidad de Colima. [2]Centro Universitario de Investigación y Desarrollo Agropecuario (CUIDA), Universidad de Colima. [3]Departamento de Patología. Facultad de Medicina Veterinaria y Zootecnia de la Universidad Nacional Autónoma de México. [4]Facultad de Medicina Veterinaria y Zootecnia de la Universidad Autónoma de Nuevo León.
Correspondencia: ljgm_cmv@hotmail.com

RESUMEN

El objetivo fue describir un caso clínico-patológico de un carcinoma de células escamosos de la piel de un bovino. El 21 de octubre del 2018, se remitió a la clínica de grandes especies de la Facultad de Medicina Veterinaria y Zootecnia de la Universidad de Colima un bovino hembra cruza con Holstein de 7 años. El animal tenía un nódulo de 30 x 25-cm, alopécico y ulcerado, localizado sobre la región peri-anal y peri-vaginal, y con dos meses de evolución. Se tomaron muestras para citología y secciones de piel para su estudio histológico. Citológicamente se observaron células con citoplasma azul claro, ocasionalmente reforzado, con discreta vacuolización perinuclear e inclusiones citoplasmáticas que desplazan el núcleo a la periferia. El núcleo es redondo, excéntrico y eucromático con 1-3 nucléolos; con anisocitosis y anisocariosis. La dermis está expandida y sustituida por células epiteliales neoplásicas, las cuales se disponen formando islas y nidos coalescentes, en cuya región central exhiben perlas de queratina. Las células neoplásicas son poliédricas, con moderada a abundante cantidad de citoplasma eosinofílico claro parcialmente queratinizado. Su núcleo es redondo con cromatina fina granular y 1-2 nucléolos basofílicos. El diagnóstico morfológico: carcinoma de células escamosas. Las neoplasias en la piel de los bovinos son raramente observadas y representan un porcentaje bajo (17-24%) de las neoplasias de la piel.

Palabras claves: neoplasias, piel, bovinos, patología, carcinoma, Colima**.**

ABSTRACT

The aim was to describe a clinical-pathological case of a squamous cell carcinoma of the skin of a bovine. On October 21, 2018, a 7-year-old female bovine crossbred Holstein was referred to the large species clinic of the School of Veterinary Medicine and Zootechny of the University of Colima. The animal had a nodule of 30 x 25 cm, alopecic and ulcerated, located on the peri-anal and peri-vaginal region, and with two months of evolution. Samples were taken for cytology and skin sections for histological study. Cytologically, cells with light blue cytoplasm, occasionally reinforced and with perinuclear vacuolization, were observed. The nucleus is round, eccentric and euchromatic with 1-3 nucleoli; with anisocytosis and anisocariosis. Histologically, the dermis is expanded and replaced by neoplastic epithelial cells, which are arranged to form islands and coalescent nests, in the central region of which they exhibit keratin pearls. The neoplastic cells are polyhedral, with moderate to abundant amounts of clear partially keratinized eosinophilic cytoplasm. Its nucleus is round with fine granular chromatin and 1-2 basophilic nucleoli. Morphological diagnosis: squamous cell carcinoma. Immunohistochemistry was performed against cytokeratin: clone AE-1 / AE-3 where the neoplastic tissue showed marked cytoplasmic positivity. Neoplasms in the skin of cattle are rarely observed and represent a low percentage (17-24%) of skin neoplasms.

Keywords: neoplasms, skin, bovine, pathology, carcinoma, Colima.

INTRODUCCIÓN

Las neoplasias son proliferaciones anormales de células y tejidos, que se inician de manera aparentemente espontánea, de crecimiento progresivo, sin límite definido, carente de finalidad, regulado más o menos independientemente por el organismo y con etiologías variables. Las neoplasias son un problema común en la práctica veterinaria[1,2]. Se desconocen las cifras exactas acerca de la incidencia de neoplasias en el ganado bovino, los escasos estudios epidemiológicos acerca de las neoplasias observadas en pequeños animales en general se refieren a los perros. En estudios realizados en USA y en el Reino Unido encontraron entre un 16 a 23% de neoplasias en perros y los hallazgos indicaron que la piel y tejidos blandos son los sitios más comunes de desarrollo de las neoplasias[3]. Las neoplasias en la piel de los bovinos son raramente observadas y representan entre el 17-24% de las neoplasias de la piel y subcutis que ocurren en los bovinos[4]. Las neoplasias de piel y tejido subcutáneo reportados en los bovinos son: papilomas, mastocitomas, fibrosarcomas, hemangiomas, linfosarcomas, lipomas y adenomas. Los más comunes son: papilomas, fibroma, melanomas y carcinomas[1,5]. Las implicaciones en términos económicos son grandes, por la pérdida parcial en el decomiso de la canal, según sea la extensión de la lesión, las implicaciones de tipo humanitario, por sufrimiento

innecesario del animal y las de tipo punto de vista negativo del público en general, por el consumo de una canal con enfermedad neoplásica, por estas razones el objetivo fue describir un caso clínico-patológico de un carcinoma de células escamosos de la piel de un bovino de doble propósito en el trópico seco mexicano.

HISTORIA CLÍNICA

El 21 de octubre del 2018, se remitió a la clínica de grandes especies de la Facultad de Medicina Veterinaria y Zootecnia de la Universidad de Colima, un bovino hembra criollo cruza con Holstein de 7 años, procedente de Tecomán, Colima, ubicado al Norte 19°13´, al Sur 18°41´ de Latitud Norte; al Este 103°29´, al Oeste 104°41´ de Longitud Oeste, temperatura media anual de 22° C y 983 milímetros de precipitación pluvial[6]. Durante la inspección física y clínica se observo un crecimiento nodular de tejido de la piel de la región peri-anal y peri-vaginal, de tamaño variable e irregular de 30x25 cm de diámetro; con alopecia, erosivo, ulcerado, hemorrágico y firme, con necrosis y desprendimiento con facilidad. La historia clínica refiere que el nódulo tiene dos meses de evolución. Se seleccionaron áreas de la lesión nodular y se tomaron muestras con aspiración citológica con aguja delgada (ACAD). El animal se envío a la procesadora municipal de carne y se recupero todo el tejido; varias secciones de piel se fijaron en formalina buferada, se procesaron con la técnica histológica de rutina, cortándose a 5 µm de espesor y tiñéndose con hematoxilina-eosina[7]. Asimismo, muestras de piel fueron procesadas para inmunohistoquímica (IHQ) y cortadas a 5-µm de grosor sobre laminillas cargadas positivamente. Esta técnica se realizó mediante el método de avidina-biotina-peroxidasa, empleando anticuerpos monoclonales anticitoqueratina (clon: AE1-AE3).

HALLAZGOS MACROSCÓPICOS Y MICROSCÓPICOS

El hallazgo macroscópico: tejido referido de tamaño variable e irregular de 30x25 cm de diámetro; con alopecia, erosivo, ulcerado, hemorrágico y necrosis.

Descripción citológica: se evaluaron varias laminillas teñidas con Diff-Quick, en las que se observó abundante celularidad representada por células sueltas y en grupos, las cuales se apreciaban globosas, la mayoría de ellas con aspecto redondeado, algunas ligeramente anguladas y poliédricas. Estas células presentaban de moderada a abundante cantidad de citoplasma azul claro, ocasionalmente reforzado, con discreta vacuolización perinuclear. El núcleo de estas células era redondo u oval, ligeramente excéntrico, eucromático con 1-3 nucléolos evidentes. Además, exhibían anisocitosis y anisocariosis moderadas y macronuclelosis

ocasional. Algunas células mostraban binucleaciones, mitosis anormales, así como endocitosis neutrofílica (emperipolesis). Acompañando a estas células se apreciaron numerosos neutrófilos, muchos de ellos degenerados y otros con picnosis nuclear. Hallazgos microscópicos de la piel: de manera zonal, la dermis estaba expandida y sustituida por células epiteliales neoplásicas, las cuales se disponían formando islas y nidos coalescentes, en cuya región central exhibían perlas de queratina. Las células neoplásicas eran poliédricas, con moderada a abundante cantidad de citoplasma eosinofílico claro parcialmente queratinizado, de bordes bien definidos, y con discretos puentes intercelulares. Su núcleo estaba redondo u ovoide con cromatina fina granular y 1-2 nucléolos basofílicos prominentes. Había anisocitosis y anisocariosis moderadas. Se observaron 1-3 figuras mitóticas por campo aleatorio de 40X. En algunas zonas dichas islas y nidos se estaban separadas por tejido fibroconectivo reactivo (desmoplasia fibrosa), entremezclado con agregados variables de células inflamatorias. La epidermis suprayacente a dichas zonas estaba ulcerada y recubierta por restos celulares necróticos, fibrina, y neutrófilos degenerados. La epidermis adyacente a la zona de ulceración evidenciaba aumento en el número de queratinocitos en el estrato basal y espinoso, los cuales ocasionan distorsión de la arquitectura epitelial y crecían de manera irregular hacia la dermis. Dichos queratinocitos mostraban cambios displásicos caracterizados por pérdida de la polaridad, cariomegalia, hipercromasia y aumento en el número de mitosis. Mediante IHQ, el 100% de las células neoplásicas mostró positividad citoplasmática. El diagnóstico morfológico: carcinoma de células escamosas.

PRUEBAS COMPLEMENTARIAS

Citologías teñidas con Diff-Quick y técnica histológica con tinción de hematoxilina-eosina e inmunohistoquímica.

CRITERIOS DIAGNÓSTICOS

La historia clínica, el examen físico, las lesiones macroscópicas, la citología, histopatología e inmunohistoquímica fueron consistentes con un carcinoma de células escamosas.

DIAGNÓSTICOS DIFERENCIALES

Las neoplasias de piel y tejido subcutáneo reportados en los bovinos son: papilomas, mastocitomas, fibrosarcomas, hemangiomas, linfosarcomas, lipomas y adenomas. Los más comunes son: papilomas, fibroma, melanomas y carcinomas.

DISCUSIÓN

El carcinoma de células escamosas ha sido descrito en humanos, caninos y felinos[3,8,9]. Se ha reportado carcinomas de células escamosas en bovinos enviados al rastro[5]. La literatura coinciden en señalar que el carcinoma epidermoide o escamoso ocular es una de las neoplasias más comunes y frecuentes del ganado vacuno y que existe una interacción genético-ambiental que predisponen a la neoplasia y entre los factores predisponentes están: la falta de pigmentación en la córnea-esclera y periocular, exposición a rayos ultravioleta del sol, asociaciones infecciosas como *Moraxella bovis*, herpesvirus de la rinotraqueitis infecciosa, el papilomavirus (papovavirus), *Neisseria catarrhalis, Mycoplasma, Chlamidia, Thelazia,* acción irritativa de moscas y deficiencia de vitamina A[10,11,12]. Se menciona que en las zonas semiáridas y tropicales existe mayor exposición a los rayos ultravioletas y estos predisponen más a tumores de piel como a los carcinomas basales y epidermoides[8]. El carcinoma se presentó en un animal cruza Holstein, sin embargo, la literatura señala que no hay predisposición a la presentación de neoplasias en cuanto a las razas, pero se señala que la incidencia de neoplasias en piel es más alta en razas de origen *Bos taurus* que en *Bos indicus*, las razas más afectadas son: Herford, Simmental y Holstein. También se señala que las razas con piel y pelaje blanco y/o clara presentan mayor frecuencia de neoplasias en piel y existen razas más predispuestas que otras[3,5,8]. El carcinoma se encontró en una hembra, aunque no existe predominio de frecuencia entre sexos, entre las neoplasias de la piel reportada en bovinos, caninos y humanos[3,5,8]. En algunos estudios, mencionan que las neoplasias cutáneas en bovinos suelen presentarse en animales entre 7 y 9 años; sin embargo pueden aparecer desde los 6 meses de edad[4,13]. La presentación fue en la región peri-anal y peri-vulvar del carcinoma; aunque se menciona que las neoplasias en la piel pueden emerger de cualquier tejido y por ende pueden localizarse en cualquier parte del animal[4].

CONCLUSIÓN

El carcinoma de células escamosas del bovino es de origen epitelial maligno, se presentó en una hembra de 7 años en la región peri-vulval y anal; y el animal fue de piel y pelaje claro con áreas despigmentadas de la piel.

REFERENCIAS

1. Meuten, D.J. 2017. Tumors in domestic animals. Edited by Donald J. Meuten. 5th ed. John Wiley & Sons, USA.
2. Radostits O.M., Gay C.C. Blood D.C., Hinchcliff K.W. 2000. Veterinary Medicine 9th ed Saunders. Filadelfia, EUA.
3. Rodríguez, C., Sogbe, C., Díaz E., Ramírez C., Yufa B. 2002. Estudio retrospectivo de neoplasias en piel en caninos. Con referencia particular a su edad, raza, sexo y localización. Rev Fac Cienc Vet 43(2): 143-155.
4 Ortega P. A. y Miranda S. J. 1998. Tumor melanocitico maligno en un bovino. Rev Biomed 9(1):48-49.
5. Weller R.E. 1991. Tumors of the skin and soft tissues. Presented at the Tuskegee Lecture Series, Alabama, USA 20-26.
6. INEGI, 2018. Instituto Nacional de Estadística Geografía. Cartografía del Estado de Colima.
7. Prophet, E.B.; Mills, B.; Arrington, J.B.; Sobin, L.H. 1995. Métodos Histotecnológicos. Instituto de Patología de las Fuerzas Armadas de los Estados Unidos de América (AFIP). Registro de Patología de los Estados Unidos de América (ARP), Washington, D.C.
8. Falcón L.L. y Falcón G.P. 1996. Tumores Malignos de la Piel: Estudio Epidemiológico en el Norte del Perú. Folia Dermatológica Peruana 7: 1-13.
9. Sobrevilla, O.S et al., 2007. Epidemiología de tumores cutáneos: reporte de tres años. XXIV Congreso Nacional de Investigaciones Biomédicas, Facultad de Medicina de la Universidad de Nuevo León.
10. Ladouceur C.A. Kazacos K.R. 1981. Eye Worms in Cattle in Indiana. J Am Vet Med Assoc 178:385-387.
11. Bollag W. 1983. Vitamin A and retinoids from nutrition to pharmacotherapy in dematology and oncology. Lancet 5: 860-863.
12. Heeney J.L. and Valli V.E.O. 1984. Bovine Ocular Squamous Cell Carcinoma: An Epidemiological Perspective. Can J Comp Med 49: 21-26.
13. Goldman A.A. 2008. ABC de la Oncología. Escuela de Medicina de la Universidad Nacional del Comahue, Argentina. Ed. Instituto Nacional del Cáncer.

CARCINOMA RENAL PRIMARIO EN CANINO DE 3 AÑOS

Trinidad GL*[1,2] Palencia SE[3] García CLA [3] Rangel RIC[2,3]

[1] Maestría en Medicina Veterinaria y Zootecnia, Facultad de Estudios Superiores Cuautitlán, Universidad Nacional Autónoma de México
[2] Laboratorio de Patología Hospital de Pequeñas Especies Facultad de Estudios superiores Cuautitlán Universidad Nacional Autónoma de México
[3] Departamento de Ciencias Biológicas, Facultad de Estudios Superiores Cuautitlán, Universidad Nacional Autónoma de México.
Correspondencia: mvz.lizbeth.trinidad@gmail.com

RESUMEN

Se presenta a consulta un canino, Labrador, hembra de 3 años con hematuria durante 45 días como signo clínico único. Al examen físico, se detecta un tumor en la cavidad abdominal con ayuda del ultrasonido se determina un origen en el riñón izquierdo, midiendo aproximadamente 15.0 cm de diámetro. Se realizó citología por aspiración con diagnóstico de carcinoma renal. Los estudios prequirúrgicos de biometría hemática y bioquímica clínica no revelaron daño renal evidente. Por lo que se realizó nefrectomía y el diagnóstico de carcinoma renal se confirmó por histopatología, mostrando un tumor de células cromófobas con patrón sólido – tubular. Es importante identificar el tipo de neoplasia ya que la metástasis es común en carcinoma renal, siendo los pulmones y el hígado los principales sitios de metástasis a distancia y regionalmente a linfonodos, glándulas adrenales, vena cava posterior y musculatura lumbar son frecuentemente afectados. De este modo, por lo el diagnóstico temprano del carcinoma renal es de vital importancia para mejorar la calidad de vida e incrementar el periodo de sobrevida mismo que fluctúa entre 0 a 59 meses, dependiendo de la presencia o ausencia de metástasis.

Palabras clave: Canino, carcinoma renal, diagnóstico citológico

ABSTRACT

A three years old, female Labrador is presented to the teaching hospital with history of hematuria for 45 days as a sole (one and only) clinical sign. At physical exam, an abdominal cavity tumor was detected during the ultrasonogram. The mass was 15.0 cm in diameter and it was located in the left kidney. A diagnosis of renal carcinoma was done by aspiration cytology. There was no evident renal damage in the pre-surgical hemogram and clinical biochemistry tests. After nephrectomy, the diagnosis of renal carcinoma was confirmed by histopathology, revealing a chromophobic tumor with a solid-tubular pattern. It is relevant to identify the type of neoplasm since metastasis is common in renal carcinoma, being lung and liver the main sites of

distant metastasis. Regionally, lymph nodes, adrenal glands, and cava vein and lumbar muscle are frequently affected. Therefore, an early diagnosis is vital to improve the quality of life and to extend the overtime survival which fluctuates from 0 to 59 months, depending on the occurrence or absence of metastasis.
Key words: Canine, renal carcinoma, cytological diagnosis

INTRODUCCIÓN

Las neoplasias renales primarias en perros se reportan en una incidencia de 0.3 a 1.7% entre todas las neoplasias observadas en esta especie[1], siendo la cifra más reciente 1%. El carcinoma es la neoplasia renal más común con 75 % en caninos y 77% en felinos [2,3,4]. Se ha identificado predilección en machos entre 8 y 9 años de edad, no hay predilección de raza [5].

Los signos asociados con esta neoplasia en perros es anorexia, pérdida de peso y masa abdominal palpable. Adicionalmente se ha reportado fiebre, hematuria, sensibilidad toracolumbar, claudicación, dolor en huesos, anorexia, osteopatía hipertrófica, hipercalcemia [6], poliuria/ polidipsia, dolor abdominal, letargo, pérdida de peso [12] e hipoglucemia [7]. Hay reportes que asocian leucocitosis [7] y eritrocitosis [8,9] como síndromes paraneoplásicos. Adicionalmente hay un reporte en canino con hepatopatía sin metástasis relacionada con carcinoma renal sarcomatoide que asemeja al descrito en humanos y conocido como síndrome de Stauffer [3].

El diagnóstico de esta neoplasia incluye citología e histología. Histológicamente se han clasificado como papilar, tubular o sólido [3,5,10] y citológicamente como cromófobos, eosinofílicos y del tipo de células claras [11,12] Algunos autores utilizan la clasificación estandarizada para humanos [11,12]. Además, se ha reportado que la inmunohistoquímica ha demostrado ser útil para dar nociones de comportamiento biológico [5].

HISTORIA CLÍNICA

El paciente es un canino de raza Labrador, hembra de 3 años que presenta hematuria con duración de mes y medio como signo único, al examen físico se detecta sopló cardiaco y masa intraabdominal que abarca parte de abdomen medio y caudal, misma que con ayuda de ultrasonido se determinó tener origen en el riñón izquierdo, con un tamaño aproximado de 15.0 cm; por lo que se realiza punción con aguja fina guiada por ultrasonido para la evaluación citológica, hemograma, perfil bioquímico y urianálisis.

ESTUDIO CITOLÓGICO

Sobre fondo eritrocítico se aprecian escasos neutrófilos bien preservados, algunos linfocitos y macrófagos espumosos; así como esporádicos cúmulos plaquetarios. Además, se detectan abundantes células redondeadas a poliédricas dispuestas en sabanas cohesivas, en las que se denota un patrón pseudotubular y también de manera aislada (Figura 1, izquierda). Estas células presentan anisocitosis de moderada a severa, con núcleos redondeados con anisocariosis por macrocariosis marcada y patrón de cromatina irregular, que va de fino a grueso granular. Además de nucléolos evidentes, angulados, multinumerarios y con anisonucleoliosis (Figura 1, derecha). Por su parte los citoplasmas presentan discreta vacuolización. Finalmente es posible identificar mitosis atípicas y ocasionales células multinucleadas. Con base en las características descritas se emitió el diagnóstico de carcinoma renal.

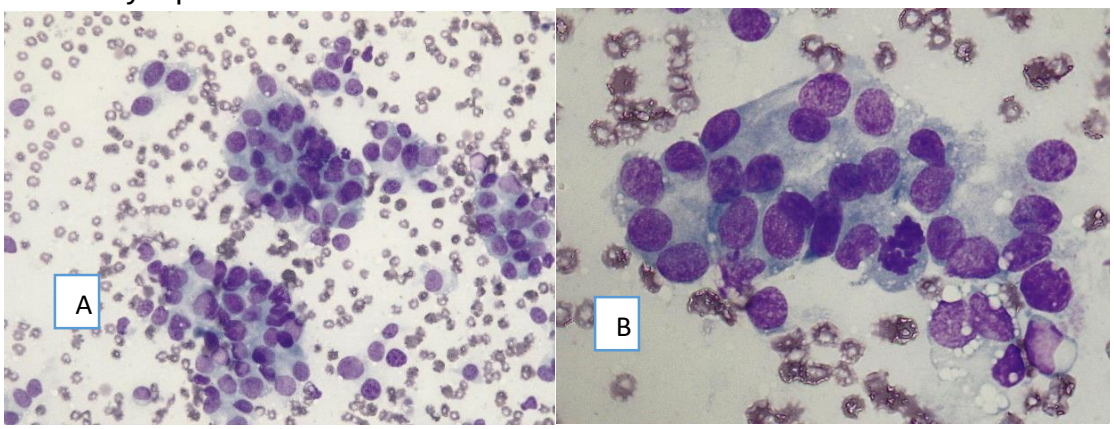

Figura 1. Estudio citológico. A: Grupos de células redondeadas en sábanas cohesivas. Nótese la formación pseudotubular, hemocolorante rápido 400 x B: Detalle de las células epiteliales con marcada anisocitosis y anisocariosis, hemocolorante rápido 1000 x.

PATOLOGÍA CLÍNICA

Los hallazgos del hemograma y perfil bioquímico son muy leves e inespecíficos, únicamente se observa neutrofilia discreta e incremento de sólidos totales, este último, dado por hiperglobulinemia. En el urianálisis sólo se sugiere infección de tracto urinario bajo.

Con base en el estudio citológico y no habiendo alteraciones hematológicas importantes se decide realizar la nefrectomía.

ESTUDIO ANATOMOPATOLÓGICO

Se recibe pieza quirúrgica correspondiente a riñón; el cual mide 15.0 cm de diámetro y de aspecto multinodular. Al corte se observa una sustitución del parénquima renal por un tejido blanco amarillento con áreas multifocales enrojecidas, de aspecto pseudolobular (figura 2).

Histológicamente se confirma de diagnóstico citológico de carcinoma renal sólido- tubular con apariencia celular cromófoba (figura 3).

Figura 2.- Aspecto macroscópico. Corte transversal de la pieza quirúrgica, nótese el patrón pseudolobular del tejido.

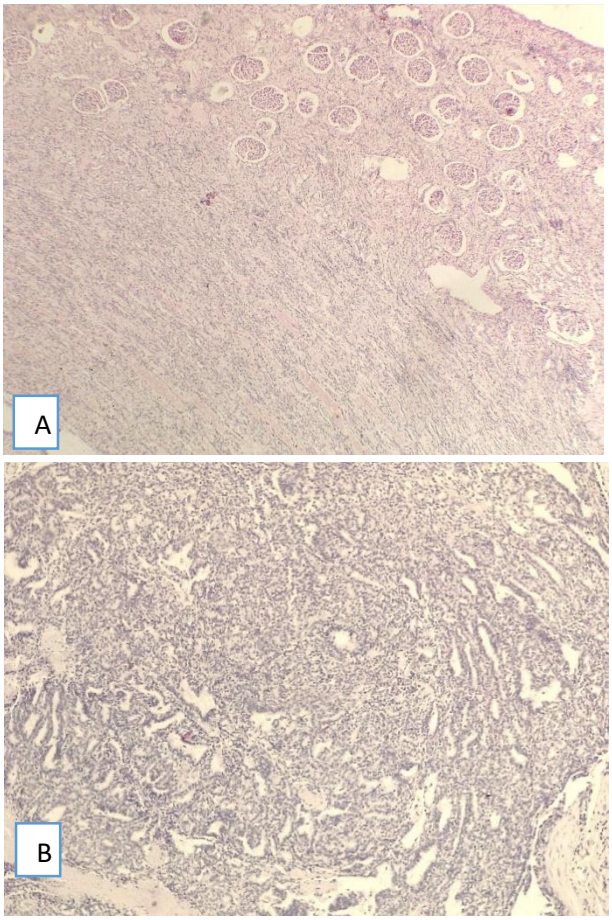

Figura 3.- Estudio Histopatológico. A: Aspecto panorámico, en la periferia del corte se aprecia parénquima renal, H&E 40X B: Nótese la formación de estructuras tubulares, H&E 100x.

CRITERIOS DIAGNÓSTICOS

Con base al ultrasonido, características citológicas e histopatológicas se orientó el diagnostico hacia carcinoma renal.

DIAGNÓSTICOS DIFERENCIALES

Nefroblastoma, oncocitoma, carcinoma de glándula adrenal.

DISCUSIÓN

En casos anteriores [1] se han descrito como signos principales asociados anorexia, masa palpable abdominal y hematuria, estos signos suelen ser inespecíficos, pero de curso crónico [6], nuestro paciente solo mostró hematuria y masa abdominal.

En el estudio citológico, la celularidad normal del riñón generalmente es baja y consiste en células epiteliales tubulares que son redondas a cuboidales y monomorfas con un núcleo único, redondo y de ubicación central; y ocasionales glomerulares, la contaminación sanguínea es

frecuente y esperada por ser un órgano altamente irrigado [2].

Los carcinomas renales son altamente celulares, son descritos como agregados cohesivos de células epiteliales poligonales a redondeadas con anisocitosis y anisocariosis de moderada a severa [2], con relación núcleo/ citoplasma variable, nucléolos evidentes; puede ser difícil diferenciar de hiperplasia epitelial reactiva, sobre todo con inflamación concurrente, pero en esos casos únicamente se identifica anisocitosis y anisocariosis leve [2]. Las características obtenidas en la punción son compatibles con lo descrito para carcinoma renal y se descarta inflamación asociada, adicionalmente se observan mitosis atípicas que apoyan el diagnóstico.

El carcinoma bien diferenciado consta de celularidad con uniformidad leve y con criterios de malignidad entremezcladas, además de ser altamente celulares. Los carcinomas pobremente diferenciados suelen mostrar de moderada a marcada cantidad de atipias citológicas [4]. Además, es importante considerar que los carcinomas renales son de difícil diferenciación citológica de los carcinomas de glándula adrenal, sin embargo, los pacientes tienen evidencia clínica de hiperadrenocorticismo [4], en este caso no se describen.

Histológicamente el patrón tubular con células eosinofílicas [10] se considera el más común, sin embargo, en un estudio con 12 muestras el 75% entraron en la clasificación papilar [5]. Zini en el 2003 describe los patrones tubular y papilar, asociados con limitado polimorfismo, pero con áreas solidas del tumor, además comenta que estas neoplasias exhiben diferentes patrones histológicos simultáneamente [3], en nuestro paciente se identificó carcinoma tipo sólido- tubular (figura 3). Adicionalmente se han estudiado factores pronósticos relacionado con la apariencia histopatológica de estas neoplasias y se concluyó que el índice mitótico, al ser una medida de proliferación indirecta, es el mejor predictor de supervivencia para perros con carcinoma renal [12]. Durante este estudio se utilizó una clasificación según el índice mitótico conformado por <10, 10-30 y >30. Los cambios sarcomatoides se han reportado en caninos y son consistentes con la transición de diferenciación de epitelial a mesenquimatoso, este hallazgo es importante ya que en humano se ha relacionado a alta probabilidad de metástasis y mal pronóstico, en nuestra paciente se reporta bajo índice mitótico (entre 7 y 9 mitosis por campo de 400x) y sin cambios sarcomatoides, lo que daría pauta a sospechar de un tiempo de sobrevida de 1184 días [12].

Meuten y colaboradores en 2004 publicaron la clasificación histológica de tumores de renales a partir de las bases de la oncología comparativa aceptada por la OMS en 1974 y 1976 con el objetivo de estandarizar la clasificación; esta divide las neoplasias renales en epiteliales,

embrionales, mesenquimatosos, metastásicos y lesiones similares a tumor, el carcinoma se ubica en la clasificación epitelial [10]. En cuanto al uso de la clasificación humana, Gil da Costa en 2011 identificó como inaplicable la clasificación pronóstica renal utilizada debido a que los patrones histológicos y citológicos no coinciden con los caninos. La diferencia radica en que los caninos tienen una mezcla de los distintos tipos de células (célula clara, cromófoba y eosinofílica) [5] y en los humanos el más común es de células claras en un 75-77% [12]. Además, se sabe que la apariencia clara descrita en humanos no es común en los perros [3]. Sin embargo, estudios recientes han utilizado la clasificación para humanos en búsqueda de factores pronósticos, un ejemplo es Edmondson en el 2015, quien mediante un estudio con 70 muestras y con ayuda de inmunohistoquímica, determino que solo el 9% eran de células claras y observo similitud en cuanto a factor pronóstico con un tiempo de vida menor ambas especies clasificadas en este grupo, los carcinomas cromófobos obtuvieron incidencia de 9%, papilar 21%, multilocular quístico 4% y cambio sacomatoide en un 7% [12] en nuestra paciente se sospecha de carcinoma cromófobo, sin embargo, no se comprobó por medio de positividad a tinción hierro coloidal o marcador CD 117 [11,12]. Es importante considerar este análisis para determinar y estandarizar la clasificación utilizada para medicina veterinaria y el valor pronóstico que puede aportar como en la medicina humana.

La metástasis relacionada con carcinoma renal es común, siendo mayormente afectados pulmones e hígado y, de forma regional, linfonodos, glándula adrenal, vena cava, musculatura lumbar [3,13] y un reporte en medula espinal [14]. En un estudio retrospectivo de neoplasias primarias renales con una muestra de 82 pacientes se observó metástasis pulmonar en placas radiográficas en un 16%. En este mismo análisis se obtuvo que el 67% de los caninos tenían metástasis al momento de la muerte. Además, arrojo una supervivencia entre 0 a 59 meses, con un promedio de 16 meses en perros con carcinoma renal concluyendo que los tumores renales primarios en perros generalmente son altamente malignos y la cirugía es el único tratamiento que mejora la supervivencia [13].

CONCLUSIONES

Los carcinomas renales son poco frecuentes en perros. Los cambios citológicos son particulares, mostrando patrones específicos que permiten orientar el diagnóstico de manera inicial; mientras que la histopatología permitirá observar otros componentes que pueden estar asociados y no identificados en citología.

REFERENCIAS

1. Birdane FM, Hatipoglu F, Ortatatli M et al. Renal Cell Carcinoma in a Dog: Pathologic and Cytologic Findings. Revue Méd. Vét. 155, 3, 212-216, 2004.
2. Wycislo KL, Piech TL. Urinary Tract Cytology. Vet Clin Small Anim 0195-5616/18/ Elsevier Inc, 2018.
3. Zini E, Bovero A, Nigrisoli et al. Sarcomatoid Renal Cell Carcinoma with Osteogenic Differentiation and Paraneoplastic Hepatopathy in a Dog, possibly related to Human Stauffer's Syndrome. J. Comp. Path. Vol. 129, 303–307, 2003.
4. Mosby Ewing PJ, Meinkoth JH, Cowell RL, et al. The kidneys. In: Valenciano AC, Cowell RL, editors. Cowell and Tyler's diagnostic cytology and hematology of the dog and cat. 4th edition. St Louis (MO): Elsevier Mosby; 2014. p. 387–401.
5. Gil da Costa RM, Oliveira JP, Saraiva AL, et al. Immunohistochemical characterization of 13 canine renal cell carcinomas. Vet Pathol. 2011;48(2):427–432.
6. Bennett F. Unilateral renal cell carcinoma in a Labrador retriever. Can Vet J 45:860–862, 2004.
7. Petterino C, Luzio E, Baracchini I, et al. Paraneoplastic leukocytosis in a dog with a renal carcinoma. Vet Clin Pathol 40(1):89–94, 2011.
8. Noh S, JH Kang, G Kim, et al. Renal adenocarcinoma associated erythrocytosis in a cat. Pak Vet J, 33(1): 125-127, 2013.
9. Troia R et al. Renal adenocarcinoma-associated erythrocytosis in a cat: clinicopathological features and immunohistochemical results. Open Veterinary Journal, Vol. 7(4): 294-299, 2017.
10. Meuten DJ, Everitt J., Inskeep W, Jacobs RM, Peleteiro M., Thompson KG. Histological classification of tumors of the system of domestic animals. Second Series. Volume XI. World healt organization, armed forces institute of patology, EUA. 2004.
11. Kobayashi N, Suzuki H, Murakami H et al. Chromophobe renal cell carcinoma with sarcomatoid transformation in a dog. J Vet Diagn Invest 22:983–987, 2010.
12. Edmondson EF, Hess AM, Powers BE. Prognostic Significance of Histologic Features in Canine Renal Cell carcinomas: 70 Nephrectomies. Veterinary Pathology Vol. 52(2) 260-268, 2015.
13. Bryan JN, Henry CJ, Turnquist SE, et al: Primary renal neoplasia of Dogs. J Vet Intern Med 20(5):1155–1160, 2006.
14. Calazans SG, Alves CEF, Zanetti NM, Conforti VA, Santilli J, Anjos DS and Magalhães GM. Metastatic kidney carcinoma causing paralysis of pelvic limbs in a dog. Pak Vet J, 36(1): 124-126, 2016.

CASO DE UN MESOTELIOMA MIXTO NODULAR EN CAVIDAD ABDOMINAL EN UN LABRADOR

Enríquez VA[1*], Romero AJA[1], Alcaraz SLE[2]
[1]Laboratorio Veterinario PatVet, Querétaro
[2]Universidad Autónoma Metropolitana, UAM Xochimilco
Correspondencia: patvet.lab@gmail.com

RESUMEN

Se reporta el caso de un Mesotelioma Mixto Nodular en cavidad abdominal en un canideo Labrador, macho de 12 años de edad. Esta neoplasia se presenta en los seres humanos en un 20 a 40% y menos del 0.2% en los canideos. El diagnóstico se basó en los hallazgos histológicos, donde se observó la presencia de un patrón de células malignas epitelioides y sarcomatoides.
Palabras clave: Canideo, Mesotelioma mixto nodular, cavidad abdominal

ABSTRACT

We report a case of Mixed Nodular Mesothelioma in an abdominal cavity in a Retriever dog, 12-year-old male. This neoplasm occurs in human beings on 20 to 40% and less than 0.2% in dogs. The diagnosis was based on histological findings, observing the presence of a malignant epithelioid and sarcomatoid cell pattern.
Keywords: Dog, Mixed Nodular Mesothelioma, abdominal cavity

INTRODUCCIÓN

La neoplasia primaria del peritoneo o retroperitoneo es rara en perros y gatos, y representa menos del 0.1% de las neoplasias en ambas especies. En el caso de los caballos, los mesoteliomas y los sarcomas retroperitoneales son raros. En el ganado bovino, los mesoteliomas peritoneales son más comunes. En estudios con bovinos, se encontró que seis (2%) de 293 y 48 (2.6%) de 1817 neoplasias, correspondían a mesoteliomas peritoneales; y que además, la presencia de otros tumores peritoneales o retroperitoneales eran raros en la especie. En ovinos, se observó un mesotelioma que involucraba al peritoneo y a la pleura, en una encuesta de 75 neoplasias. En el caso de los cerdos, no se ha informado sobre neoplasias primarias del peritoneo o retroperitoneo.[1] El mesotelioma en todas las especies, está asociado a la exposición a asbesto, virus simiam 40 (SV 40) y, en algunas ocasiones, a óxido de aluminio.[2]

El mesotelioma presenta 3 diferentes patrones histológicos: epiteliode, fibroso (sarcomatoide) y mixto.[3]

El mesotelioma mixto, también conocido como mesotelioma bifásico, contiene una mezcla de células malignas epitelioides y sarcomatoides y en seres humanos, comprende del 20 a 40% del total de casos de mesotelioma.[2]
El mesotelioma afecta mayormente a la raza pastor alemán y se ha observado que, afecta a edades alrededor de los 10 años de edad. Se ha informado un solo caso en un cachorro de 7 semanas de edad, que sugiere una neoplasia congénita. Cuando ocurre una metástasis, los órganos más afectados son linfonodos, glándulas adrenales, pulmones y cerebro. Los mesoteliomas peritoneales también pueden diseminarse a la cavidad pleural. La mayoría de los perros con mesoteliomas peritoneales, han sido sacrificados en el momento del diagnóstico y hay poca información disponible sobre los tiempos de supervivencia en los perros. Sin embargo; un perro con un subtipo quístico de mesotelioma peritoneal, fue tratado con éxito durante 3 años por el drenaje abdominal repetido. Los mesoteliomas quísticos en las personas, tienen un mejor pronóstico que otros mesoteliomas y también, pueden ser menos agresivos en los perros. Todos los mesoteliomas peritoneales caninos informados, han sido de tipo epitelioide.[1] El objetivo de este trabajo, es reportar un caso de un canideo labrador con diagnóstico de Mesotelioma Mixto Nodular en cavidad abdominal.

HISTORIA CLÍNICA

Se recibió un segmento de intestino delgado, de un canino Labrador, macho de 12 años, llamado “One”.

HALLAZGOS MACROSCÓPICOS

El segmento medía 17.2 cm de longitud. La pared del órgano se encontraba comprimido por un nódulo que medía aproximadamente 6 x 2.5 cm, formando una dilatación con una zona libre. Asimismo, había una incisión quirúrgica suturada de 3.5 cm de longitud. Al corte, el nódulo estaba delimitado y aparentemente respetaba la pared del intestino, el cual, era de superficie sólida, fasciculado y de color blanco nacarado. La pared intestinal se apreció severamente engrosada con disminución de la luz, a excepción de la zona dilatada donde estaba adelgazada y con una luz amplia.

HALLAZGOS MICROSCÓPICOS

En el intestino se observa una severa hiperplasia de las vellosidades intestinales, con moderado infiltrado mononuclear en la lamina propia. A nivel de la submucosa, en algunas partes, se encuentran acúmulos de células grandes de citoplasma vacuolado, con afinidad tintorial eosinófila clara y núcleos desplazados a la periferia (células de aspecto

decidual), junto con estructuras tubulares.
La serosa se continua con tejido conectivo maduro y células fusiformes neoplásicas que se extienden por el mesenterio, formando compartimentos, y en alguno de ellos, se encuentran adipocitos secuestrados y en otros, hay células como las descritas en la submucosa. Además, se encuentran compartimentos que contienen células de tipo epitelial, que se acomodan formando túbulos de diferentes tamaños que, contienen material amorfo eosinófilo y detritus celular. Varias células son cúbicas, con moderado citoplasma eosinófilo y núcleos basales, pero otras, contienen abundante citoplasma vacuolado con escasa afinidad tintorial y con núcleos vesiculares con nucléolos prominentes. También se observan grupos de linfocitos repartidos al azar.

CRITERIOS DIAGNÓSTICOS

Las lesiones anteriormente descritas sugieren que el animal presenta un mesotelioma mixto, con componentes epiteliales y mesenquimales.

DIAGNÓSTICOS DIFERENCIALES

El diagnóstico diferencial para los mesoteliomas epitelioides incluye carcinoma metastásico e hiperplasia mesotelial. De manera similar, los mesoteliomas sarcomatoides pueden parecerse al fibrosarcoma y a la fibrosis celular reactiva.

DISCUSIÓN Y CONCLUSIONES

Con base en las características observadas en el estudio microscópico, se trata de un caso de mesotelioma mixto nodular, en un canideo Labrador.
Los mesoteliomas son tumores malignos raros que surgen del revestimiento de las células mesoteliales, cavidades serosas y órganos internos. Los tumores primarios malignos originados del revestimiento peritoneal, se asocian casi siempre a una exposición significativa de amianto; asimismo, se ha sugerido una asociación de mesoteliomas en perros causadas por asbesto, con participación de otros carcinogénicos químicos o virales para su desarrollo, por lo que implica la exposición a esta sustancia y la detección de fibras de asbesto en los pulmones.[2, 4,5,6,7]

Los mesoteliomas representan menos del 0.2% de todos los tumores reportados en perros.[1]

Más raramente, los tumores primarios benignos y malignos se desarrollan dentro del peritoneo y retoperitoneo. El mas frecuente de ellos, es el tumor desmoplásico de células redondas pequeñas. Se trata de un tumor agresivo que aparece en niños y adultos jóvenes, se caracteriza por una traslocación recíproca que, conduce a la formación de un gen de fusión que afecta a los genes *ews* y *wti.*[8]

Los mesoteliomas raramente producen metástasis, pero la

presencia de múltiples masas en un sitio no son infrecuentes Histológicamente se han reportado 3 clases de tipos celulares; epitelioide, fibrosarcomatoso (o fibroso), y bifásico (o mixto). [3]

Los mesoteliomas expresan comúnmente citoqueratina y vimentina y pueden ser detectados por inmunohistoquímica. La naturaleza bimórfica de las células tumorales en los mesoteliomas, está relacionada con la pluripotencialidad de las células mesoteliales. En un estudio, se examinaron los mesoteliomas de 10 gatos encontrando la expresión de ambos marcadores en todos los casos. Histológicamente, los tumores varían de ser predominantemente epitelial (5/10) a predominantemente mesenquimal (3/10) y pocos (2/10) mostraron ambos componentes.[3]

Como se mencionó anteriormente, los reportes de Mesotelioma Mixto Nodular en canideos es escasa, por lo que este trabajo, incrementa el acervo bibliográfico.

Además es relevante indagar el origen de dicha neoplasia, como anteriormente se mencionó, el asbesto es una causa, por consiguiente, debe ser detectada para así también enfocarse con los propietarios del canideo.

REFERENCIAS

1. Meuten DJ. Tumors of the Peritoneum and Retroperitoneum en Tumors in domestic animals. 5th Ed Wiley BlackWell. Ames Iowa: John Wiley & Sons, Inc. 2017. 499-601.
2. Ochoa AJ, Hernández AG. Mesotelioma Invasivo de un Canino: Citología, Clínica y Hallazgos Patológicos. Int. J. Morphol; 2008; 26 (1): 103-112.
3. Ahmad N, Philibert H. A case of biphasic mesothelioma with osseous and chondromatous differentiation in a cat. Can Vet J; 2011; 52: 534–536.
4. Torrejón RPN, Frisancho O, Gómez A y Yábar A. Mesotelioma Peritoneal Maligno. Rev. Gastroenterol. 2010; 30-1: 82-87
5. Heintz NH, Janssen-Heininger YMW, Mossman BT. Asbestos, Lung Cancers, and Mesotheliomas From Molecular Approaches to Targeting Tumor Survival Pathways. Am J Respir Cell Mol Biol. 2010; 42: 133–139.
6. Ahmed I, Salman Ahmed TS, Ishtiaq S. Malignant mesothelioma. Pak J Med Sci; 2013; (6): 29: 1433-1438.
7. Morini M, Bettini F, Morandi R, Burdisso R, Marcato PS. Deciduoid Peritoneal Mesothelioma in a Dog. Vet Pathol; 2006; 43: 198–201
8. Kumar V, Abbas AK, Aster JC. Capítulo 17. Tubo Digestivo en Patología funcional y estructural de Robbins y Contran. 9ª ed. Elsevier España. 2015. 749-820.

CORRELACIÓN CITOHISTOLÓGICA DE OSTEOMIELITIS GRANULOMATOSA MICOBACTERIANA EN UN DRAGÓN BARBUDO (*Pogona vitticeps)*

Patiño GVE [1], Saravia CM[1], Méndez BA[1], Martínez RI[1], Vaillar CJ[2], Ramos GLA[2], Maldonado RRI[2]

[1,] Departamento de Patología, Facultad de Medicina Veterinaria y Zootecnia, Universidad Nacional Autónoma de México.
2. Departamento de Etología, Fauna silvestre y animales de Laboratorio, Facultad de Medicina Veterinaria y Zootecnia, Universidad Nacional Autónoma de México.Correspondencia: mvzadrimb@gmail.com

RESUMEN

Un dragón barbudo (*Pogona vitticeps*) fue remitido al Hospital de Fauna Silvestre de la Universidad Autónoma de México con aumento de volumen de ambos miembros pélvicos. Se realizó una punción con aguja fina de la lesión en los miembros. El extendido citológico se tiñó con Diff Quik y Ziehl-Neelsen, en el cual se observó una reacción inflamatoria compuesta por histiocitos, células epitelioides, células gigantes multinucleadas y bacilos alcohol-ácido resistentes intracitoplasmáticos. Posteriormente se aplicó la eutanasia al animal y se llevó a cabo el estudio post mortem, donde se evidenció lesiones granulomatosas en ambos miembros pélvicos y en el miembro torácico derecho. El hígado se encontraba pálido y friable. Microscópicamente, se apreció lesiones granulomatosas en los miembros y en el hígado, con bacterias intralesionales de las mismas características encontradas en el estudio citológico. Se realizó la extracción de ADN a partir de las lesiones y se llevó a cabo una PCR donde se identificó *Mycobacterium sp.* El objetivo de este reporte es correlacionar los cambios citológicos con las lesiones histológicas observadas. La importancia de su estudio radica en el potencial zoonótico que presentan las enfermedades infecciosas en reptiles dada su proximidad con el ser humano, ya que en muchas ocasiones son adquiridos como mascotas y manipulados.

Palabras clave: osteomileitis granulomatosa, citologia, histología, *Pogona vitticeps, Micobacterium sp*

ABSTRACT

A bearded dragon (*Pogona vitticeps*) was sent to the Hospital de Fauna Silvestre of the Universidad Autónoma de México, with enlargement of both pelvic limbs. A sample with fine needle aspiration was taken from the pelvic limbs and a cytology smear was evaluated with Diff Quick and Ziehl-Neelsen stains. There was a

predominance of histiocytes, giant multinucleated cells, epithelioid cells, and intracytoplasmic acid-fast bacilli. The animal was euthanized and the post mortem study was performed. Granulomatous lesions were found in both pelvic limbs as well as in the thoracic right limb. The liver was frail and pale. Microscopically, granulomas were found in the lesions of the limbs and in multiple sections of the liver, and the Ziehl-Neelsen stain revealed intralesional acid-fast bacilli in both locations. DNA was extracted from the granulomatous tissues and a PCR was carried out, where *Mycobacterium* sp. was identified. The objective of this report was to correlate the histologic lesions with the cytologic study. The importance of studying these diseases is the potencial zoonotic relevance becasuse of the close relationship that reptiles aquired as pets can have with humans.
Key words: granulomatous osteomileitis, cytology, histolopathology, *Pogona vitticeps*, Mycobacterium sp

INTRODUCCIÓN

La micobacteriosis es una enfermedad de gran importancia, especialmente en vertebrados superiores, entre ellos los humanos. Esta enfermedad ha sido poco reportada en reptiles, a pesar de que *Mycobacterium* spp es ubicuo en el ambiente. Algunas especies de lagartos se consideran reservorios y se sugiere que los reptiles presentan resistencia a estas bacterias, por esta razón la prevalencia es baja.[1] Dentro de las especies que afectan a los reptiles se encuentran *M. marinum,M. chelonae, M. thamnopheos, M. fortuitum, M. smegmatis, M. phi, M. haemophilum, M. intracellulare y M. kansasii.*[2,3] A pesar de que los reptiles son ectotermos y pueden llegar a tener temperaturas mayores a la de otro vertebrados como mamíferos y aves, una de las especies de *Mycobacterium* más relacionada es *M. marinum*, que suele aislarse de animales con bajas temperaturas corporales como peces y anfibios.[1]

Entre los reptiles más susceptibles se encuentran los quelonios debido a su naturaleza acuática en donde existe una vía de transmisión más directa.[4] Existen reportes de infecciones naturales por micobacterias en el dragón barbudo (*Pogona vitticeps*).[1,5] También se ha encontrado en serpientes, lagartijas, y cocodrilos.[4] La infección por este tipo de bacterias se puede dar por ingestión, vía respiratoria, cutánea o urogenital, siendo los animales inmunoderprimidos, malnutridos o los afectados con otras enfermedades infecciosas los más susceptibles.[1,5] Los signos clínicos incluyen anorexia, letargo y emaciación. Las lesiones macroscópicas más comunes son granulomas multifocales en cavidad oral, hueso, hígado, bazo, intestino y pulmón.[6]

HISTORIA CLÍNICA

Dragón barbudo (*Pogon vitticeps*), hembra de 3 años. Presentó aumento de tamaño en ambos miembros pélvicos. Se realizó estudio radiográfico donde se reportó lisis ósea.

HALLAZGOS MACRO Y MICROSCÓPICOS

CITOLOGÍA

Se realizó punción con aguja delgada del aumento de volumen de ambos miembros pélvicos (Fig. 1A). En la preparación citológica teñida con Diff-Quik se observaron abundantes células gigantes multinucleadas, osteclastos e histiocitos con escasas estructuras bacterianas intracitoplasmáticas, entremezclados con células gigantes multinucleadas (Fig.2A). Se realizó tinción de Ziehl-Neelsen a la preparación citológica donde se identificaron escasos bacilos alcohol-ácido resistentes intrahistiocíticos (Fig.2B). Debido a la progresión de la enfermedad y a no poder evaluar el dolor en el paciente se decidió aplicar la eutanasia y se remitió el cadáver para estudio *post mortem* al Departamento de Patología de la FMVZ-UNAM.

NECROPSIA

Ambos miembros pélvicos, a nivel de los tarsos; y el miembro torácico derecho a nivel del carpo, tenían marcado aumento de volumen. Afectando al tejido subcutáneo y comprometiendo el músculo y tejido óseo se observó múltiples nódulos blancos con apariencia granular que coalescían y se extendían a los tejidos adyacentes (Fig. 1B). El hígado estaba moderadamente pálido y friable, y la vesícula biliar presentó un colelito de aproximadamente 2 x 1 x 1 cm.

Entre los hallazgos microscópicos más relevantes, en el tejido subcutáneo, músculo y tejido óseo se observó infiltrado inflamatorio compuesto principalmente por grupos de histiocitos y escasos linfocitos (Fig. 2C). El hígado exhibía disociación de los hepatocitos y en el citoplasma de los hepatocitos se observaron grandes vacuolas que expanden la membrana plasmática (Fig. 2E).

Multifocalmente en el parénquima hepático se apreciaron focos de infiltrado inflamatorio mononuclear histiocítico (Fig. 2E). Se realizó la tinción de Ziehl-Neelsen en la cual se evidenciaron abundantes bacilos alcohol-ácido resistentes intrahistiocíticas en las lesiones de los miembros y en el hígado (Fig. 2D,F).

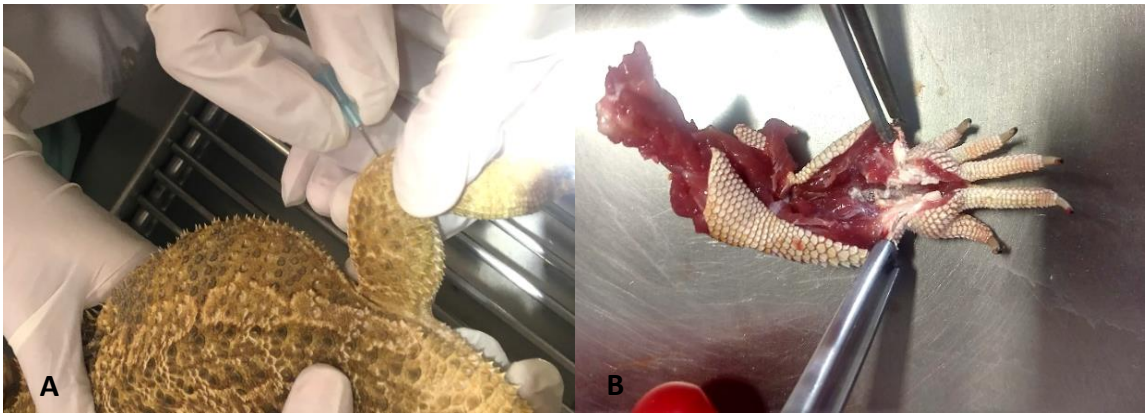

Fig. 1. **A.** Punción con aguja delgada en miembro pélvico derecho en *Pogona vitticeps*. **B.** Miembro torácico derecho. Al corte sobre la piel se observa material granular blanco que se encuentra adherido al músculo y compromete el tejido óseo subyacente.

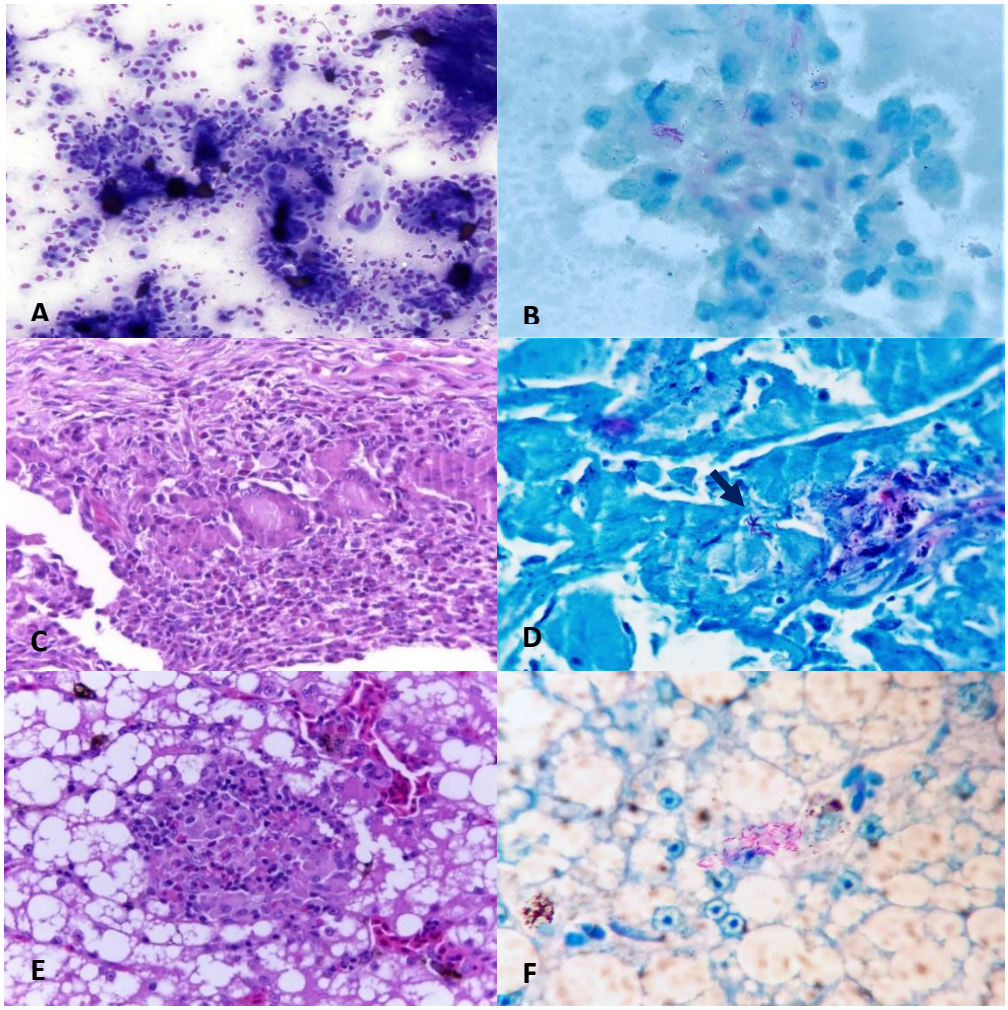

Fig. 2. **A.** Citología Diff Quik 10X. Se observan abundantes macrófagos, algunas células gigantes multinucleadas tipo Langhans y material amorfo basofílico compatible con mineral. **B**. Citología teñida con Ziehl-Neelsen 100X. Bacterias alcohol-ácido resistentes dentro del citoplasma de macrófagos. **C**. H&E 40X. Miembro pélvico derecho. Abundante infiltrado inflamatorio histiocítico con células gigantes multinucleadas. **D**. Ziehl-Neelsen 100X. Miembro pélvico derecho. Bacterias alcohol-ácido resistentes intralesionales (flecha). **E**. H&E 40X. Hígado. Granuloma conformado por histiocitos. Degeneración grasa de los hepatocitos. **F**. Ziehl-Neelsen 100X. Hígado. Bacterias alcohol-ácido resistentes en citoplasma de hepatocitos.

PRUEBAS COMPLEMENTARIAS

Se extrajo ADN a partir de las lesiones granulomatosas en los miembros, y se realizó la reacción en cadena de la polimerasa en donde se amplificó la región 16 S ribosomal de *Mycobacterium* spp.

CRITERIOS DIAGNÓSTICOS Y DIAGNÓSTICOS DIFERENCIALES

Existen algunos microorganismos que pueden producir granulomas en reptiles y los que se deben tener en cuenta a la hora de analizar los estudios diagnósticos (Cuadro 1). Dentro de las lesiones granulomatosas en reptiles, debe considerar *Salmonella* sp., siendo los reptiles portadores asintomáticos de esta bacteria Gram negativa y la aislada con mayor frecuencia.[7] Aunque la infección por *Salmonella* sp. es rara en reptiles, hay reportes de cepas que producen osteomielitis heterofílica y granulomatosa en serpientes cascabel.[8] Su potencial zoonótico, así como las micobacteriosis, le dan importancia de salud pública, especialmente en los ejemplares de colecciones que son manipulados por humanos.[3] En la necropsia se pueden observar lesiones como hepatitis, esplenitis, pancreatitis, nefritis, neumonía, traqueítis, enteritis, gastritis, celomitis, osteomielitis espinal, epicarditis y miocarditis y septicemia, además de granulomas en múltiples órganos. Microscópicamente, se observa neumonía fibrinosa o fibrinopurulenta, hepatitis y esplenitis necrótica multifocal, meningitis supurativa, acompañadas de linfadenitis intestinal necrótica, gastroenteritis necrótica ulcerativa hemorrágica, donde la mucosa gástrica se encuentra atrofiada, también colitis catarral, y septicemia.[5]

Una bacteria intracelular obligada que puede infectar reptiles de forma esporádica es *Chlamidya* sp, teniendo la capacidad para inducir granulomas histiocíticos. *Chlamydia psittaci* se ha reportado en camaleones, tortugas, cocodrilos, iguanas y serpientes. Dentro de los hallazgos a la necropsia está la formación de granulomas bien definidos en una variedad de tejidos.[9]

Característica	Micobacteriosis	Salmonelosis	Clamidiasis
Tipo de reacción inflamatoria	Granulomatosa histiocítica	Granulomatosa heterofíllica	Granulomatosa histiocítica
Microbiota natural	Si	Si	No
Localización bacteriana	Intracelular	Intracelular	Intracelular
Tinción	Ziehl-Neelsen (Bacterias alcohol-ácido resistentes)	Gram negativas	Gram negativa
Lesiones macroscópicas	Granulomatosas. Hepatitis, esplenitis, pancreatitis, meningitis, gastritis, enteritis y osteomielitis.	Granulomatosas. Hepatitis, esplenitis, pancreatitis, meningitis, gastritis, enteritis y osteomielitis.	Granulomatosas. Miocarditis, hepatitis, neumonia, esplenitis, y enteritis.

Cuadro 1. Características de los microorganismos que ocasionan lesiones granulomatosas en reptiles.[2,3,4.9]

DISCUSIÓN

Las micobacterias pueden formar un biofilm que permite sobrevivir en el medioambiente. La pared celular es altamente resistente a ácidos, bases, explosión oxidativa y destrucción por el complemento. Algunas incluso pueden secretar moléculas que interfieren con los mecanismos de degradación hospedero-patógeno.[4]

La histopatología ha sido la técnica de elección para el diagnóstico de micobacteriosis, las lesiones granulomatosas son evidentes en las tinciones de hematoxilina y eosina, además el uso de tinciones especiales como Ziehl-Neelsen es útil para identificar las bacterias alcohol-ácido resistentes. En estudios experimentales en los que se ha intentado discernir el papel de los lagartos en la epidemiología de algunas micobacterias, se ha observado que se generan tres tipos de reacciones inflamatorias. La

respuesta más común es la granulomatosa difusa con bacterias alcohol-ácido resistentes intracelulares, seguida por la granulomatosa necrotizante y finalmente la granulomatosa focal.[1] En este caso las lesiones observadas en los miembros pélvicos por histopatología fueron consistentes con la presentación más común reportada. Además, se ha identificado que el organismo tenía una alta afinidad por el hígado, esta característica fue encontrada en el presente reporte, observándose lesiones granulomatosas multifocales en el hígado.[1,5]

En el 2006, Kramer reportó el único caso de osteomielitis granulomatosa asociado a micobacteriosis atípica en un dragón barbudo. En dicho reporte observaron osteomielitis granulomatosa y periostitis, así como fibrosis y abundantes osteoclastos, además de abundantes bacilos alcohol-ácido resistentes intrahistiocíticos, lo que concuerda con lo presentado en este caso. Además, realizaron punción con aguja delgada de uno de los miembros pélvicos, donde observaron abundantes macrófagos, células gigantes multinucleadas y heterófilos ocasionales, sin encontrar evidencia de bacterias alcohol-ácido resistentes.[1] En el presente reporte la reacción inflamatoria granulomatosa con abundantes células gigantes multinucleadas se observó desde el estudio citológico, que gracias al uso de la tinción de Ziehl-Neelsen se identificaron los bacilos alcohol-ácido resistentes, por lo que se considera que en este caso citología fue útil para el acercamiento al diagnóstico de una manera rápida en el animal vivo.

Para el diagnóstico definitivo siempre es necesario el uso de técnicas complementarias. Se pueden realizar cultivos bacterianos, sin embargo, la necesidad de medios especiales y el tiempo de crecimiento son desventajas importantes de esta técnica diagnóstica. La PCR es considerada la técnica definitiva para la identificación de las micobacterias.[2] Dicha prueba se encuentra en proceso en el presente reporte.

CONCLUSIÓN DE LA CONTRIBUCIÓN E IMPORTANCIA MÉDICA O SANITARIA DEL CASO

En el presente trabajo se analizó la correlación citohistológica, demostrando la utilidad de la citología como primer método de acercamiento diagnóstico, ya que permitio la obtención de material celular con la presencia de bacilos ácido alcohol resistentes, mismos que se corrobaron mediante el uso de la histopatología.
Los recientes reportes de micobacteriosis en dragones barbudos se consideran de importancia, debido a su alta popularidad como animales de compañía lo que incrementa el riesgo a contraer la enfermedad, si no se tienen medidas de higiene adecuadas posteriores a su manejo.

REFERENCIAS

1. Kramer HM. Granulomatous Osteomyelitis Associated with Atypical Mycobacteriosis in a Bearded Dragon (Pogona vitticeps) Vet Clin Exot Anim 2006:9:563–568.
2. Mitchell MA. Mycobacterial Infections in Reptiles.Vet Clin Exot Anim 2012:15:101–111.
3. Pasmans, Frank, et al. Introducing Reptiles into a Captive Collection: The Role of the Veterinarian. The Veterinary Journal, vol. 175, no. 1, 2008, pp. 53–68., doi:10.1016/j.tvjl.2006.12.009.
4. Fox, James G., et al. Laboratory Animal Medicine. Chapter 19. Biology and Diseases of Reptiles. ser. 986-987, Elsevier/Academic Press, 2015.
5. Herrera RJ. Estudio patológico retrospectivo de mortalidad en reptiles del zoológico de Jaime Duque entre el año 1992 y el 2006. (Tesis de licenciatura). Bogotá, Colombia: Universidad de La Salle. 2008.
6. Martínez A, Navarro G, *et al.* Micobacteriosis en una tortuga mediterránea.Clin Vet de pequeños animales. 1991:11:3:181-183.
7. Refai, M., and R. Rohde. Salmonella in Reptiles in Zoological Gardens. Zentralblatt Für Veterinärmedizin Reihe B, vol. 16, no. 4, 2010, pp. 383–386., doi:10.1111/j.1439-0450.1969.tb00124.x.
8. Ramsay, EC., Daniel, GB., *et al.* Osteomyelitis Associated With Crotalus Willardi. Journal of Zoo and Wildlife Medicine, vol. 33, no. 4, 2002, pp. 301–310., doi:10.1638/1042-7260(2002)033[0301:oawses]2.0.co;2.
9. Soldati, G., et al. “Detection of Mycobacteria and Chlamydiae in Granulomatous Inflammation of Reptiles: A Retrospective Study.” Veterinary Pathology, vol. 41, no. 4, 2004, pp. 388–397., doi:10.1354/vp.41-4-388.
10. Girling, S. J., and M. A. Fraser. Systemic Mycobacteriosis in an Inland Bearded Dragon (Pogona Vitticeps). Veterinary Record, vol. 160, no. 15, 2007, pp. 526–528., doi:10.1136/vr.160.15.526.
11. Agudelo AN, Rodríguez MG, Bernal AL. Identificación de Mycobacterium sp., en una población de tortugas morrocoy (*Geochelone carbonaria*) en cautiverio y en su entorno, en un zoológico en la Sabana de Bogotá. Revista de Medicina Veterinaria. 2008:15: 21-38.

DERMATOFILOSIS CUTÁNEA POR *Dermatophilus congolensis* EN UN BOVINO CRIOLLO (*Bos taurus*) INFORME DE UN CASO

Trejo CA*[1], Flores MK[1], Hernández EJJ[2], Wong GA[3], Moreno DG[4], Ramírez RR[1].

[1] Departamento de Patología, [2] Cuerpo Académico de Epidemiología Veterinaria [3] Cuerpo Académico de Zoonosis y Enfermedades Emergentes, [4] Cuerpo Académico de Nutrición y Producción Agroalimentaria de la Facultad de Medicina Veterinaria y Zootecnia, Universidad Autónoma de Nuevo León, Campus Ciencias Agropecuarias, Av. Francisco Villa s/n, Ex-Hacienda el Canadá, Escobedo, Nuevo León, México. C.P. 66050.
Correspondencia: armandotrejoc@gmail.com

RESUMEN

Se remitió al Departamento de Patología de la F.M.V.Z. de la U.A.N.L., una biopsia de piel de un bovino criollo, macho, de 2 años de edad, con historia clínica de lesiones rugosas en pliegue caudal, región perineal, escroto y región del lomo, el animal se encontraba en un rancho en el municipio de Tamuín, San Luis Potosí. Al exámen macroscópico, la pieza quirúrgica midió 3.5 centímetros de largo X 2.8 centímetros de ancho X 1.5 centímetros de grosor, su consistencia era firme, su color café rojizo, tenía un aspecto y conformación ovalada, de superficie rugosa y tortuosa. Al corte, se apreció un patrón sólido. A la histopatología, se observó a nivel de la epidermis, una hiperplasia epitelial severa difusa con amplias áreas de hiperqueratosis, así como de úlceras marcadas y amplias áreas de necrosis, abundantes células inflamatorias del tipo polimorfonuclear principalmente neutrófilos, así como, gran cantidad de bacterias cocoides y cocobacilares, además de numerosas colonias filamentosas y segmentadas de actinomicetos, las cuales se encuentran arregladas en palizadas y ramificadas, compatibles con microorganismos del género *Dermatophilus congolensis*. El estudio de PCR, confirmó la presencia del agente infeccioso.

Este es el primer informe de su tipo en la Huasteca Potosina.

Palabras clave: Dermatofilosis, *Dermatophilus congolensis*, actinomicetos.

ABSTRACT

It was sent to the Department of Pathology of the F.M.V.Z. of the UANL, a skin biop0sy of a bovine creole, male, 2 years old, with a clinical history of rough lesions in caudal fold, perineal region, scrotum and region of the back, the animal was in a ranch in the municipality from Tamuín, San Luis Potosí. At the macroscopic examination, the surgical piece measured 3.5 centimeters long X 2.8 centimeters wide X 1.5 centimeters thick, its consistency was firm, its color reddish brown, it had an oval aspect and conformation, with a rough and tortuous surface. When cutting, a solid pattern was observed. Histopathology revealed a severe diffuse epithelial hyperplasia at the level of the epidermis with wide areas of hyperkeratosis, as well as marked ulcers and extensive areas of necrosis, abundant inflammatory cells of the polymorphonuclear type, mainly neutrophils, as well as a large number of coccoid bacteria, coccobacillary and numerous filamentous and segmented colonies of actinomycetes, which are arranged in palisades and branched, compatible with microorganisms of the genus *Dermatophilus congolensis*. The PCR study confirmed the presence of the infectious agent.

This is the first report of its kind in the Huasteca Potosina.

Key words: Dermatophilosis, *Dermatophilus congolensis*, actinomycetes.

INTRODUCCIÓN

La dermatofilosis, también conocida como (estreptotricosis cutánea, actinomicosis cutánea o podredumbre por lluvia), es una enfermedad causada por el actinomiceto conocido como *Dermatophilus congolensis*.[1] Este microorganismo, es gram positivo, anaeróbico facultativo y crece muy bien en agar sangre a 37^0 centígrados, bajo una atmósfera de 5 a 10% de CO_2. A las 24 horas de incubación, las colonias son beta-hemolíticas, pequeñas de 0.5 a 1.0 milímetros de diámetro, redondas, irregulares, elevadas, duras y adheridas con una periferia deprimida. Su pigmentación varía de blanco grisáceo a amarillo naranja, dependiendo de la cepa. Pertenece al Orden de los Actinomycetales y normalmente se observa ramificado, filamentos jóvenes miden entre 0.5 a 1.5 micras de diámetro, pero aumentan conforme ellos forman capas de septos transversales y longitudinales, hasta llegar a medir 5 a 8 micras de diámetro, rodeado de una cápsula mucoide.[8,17] Los septos resultan en la formación de cadenas paralelas y paquetes de células cocoides conocidos como esporangios y que pueden contener hasta 8 células en la sección transversa. En presencia de un medio líquido, los esporangios de 0.5 a 1.0 micras de diámetro, son liberados y se vuelven flagelados, dando origen a las zoosporas móviles, la forma infecciosa del microorganismo. Bajo condiciones favorables, las zoosporas forman tubos germinativos, que se convierten en filamentos ramificados, la forma invasiva del organismo.[17] Al parecer, hay dos factores que favorecen la

aparición de la enfermedad: a) los traumatismos en la piel, causados por efecto de los ectoparásitos (garrapatas, moscas, ácaros, piojos y mosquitos), cortes ocasionados por piedras afiladas, lesiones causadas por alambres de púas, así como rasguños de la vegetación y b) la humectación prolongada, asociada en la mayoría de los casos a períodos de lluvias prolongadas, alojamiento de los animales en pastizales o potreros con agua estancada o lodo y lavado de los animales a alta presión del agua.[8] Estos factores, son necesarios para la activación, proliferación y diseminación de las zoosporas, las cuales se sienten atraídas por la baja concentración del dióxido de carbono de la epidermis normal, germinando y formando filamentos. Al parecer, parte del proceso de invasión de la epidermis por parte de este microorganismo, se debe a la producción de exoenzimas.[8] Una vez que los filamentos invaden la epidermis, los queratinocitos comienzan a cornificarse y numerosos neutrófilos se acumulan debajo y se dirigen hacia la epidermis, separándose de la dermis subyacente. Los neutrófilos inhiben la invasión adicional por parte del organismo y la epidermis se vuelve a formar a partir de las células en las vainas externas adyacentes en el folículo piloso. Esta nueva epidermis es invadida otra vez, por organismos que surgen de los folículos pilosos, iniciando así, otro ciclo de penetración epidérmica, exocitosis neutrofílica y desprendimiento epidérmico, formando así las costras gruesas laminares y paraqueratósicas, que caracterizan a ésta infección.[12] Este agente infeccioso, produce un padecimiento que tiene tres presentaciones, una aguda, una subaguda y una crónica, conocida como dermatitis exudativa superficial, en la cual se forman capas gruesas de material esponjoso seco, involucrando extensas áreas de pelo largo o costras duras parecidas a verrugas, sobresaliendo de la superficie del cabello, principalmente en áreas de pelaje corto. [6,8] Tiene una distribución mundial, siendo más común su presentación en los trópicos húmedos y subtropicales cálidos, así como en áreas con fuertes lluvias prolongadas. En regiones cálidas donde hay monzones, la especie más afectada es el ganado bovino, siendo endémica en algunas partes de África.[5] En climas templados, las especies más afectadas son borregos y cabras, [10] a veces se ven afectados caballos y camellos, [7] mientras que es raro en perros, gatos, cerdos y el ser humano.[2,9] Sin embargo, también se han citado algunos casos en mamíferos y reptiles de vida libre y otros en cautiverio.[4,13,16]

HISTORIA CLÍNICA

Se remitió al Departamento de Patobiología de la F.M.V.Z. de la U.A.N.L., una biopsia de piel de un bovino criollo, macho, de 2 años de edad, con historia clínica de lesiones rugosas en pliegue caudal, región perineal, escroto y región del lomo.

HALLAZGOS MACROSCÓPICOS Y MICROSCÓPICOS

Al examen macroscópico, la pieza quirúrgica midió 3.5 centímetros de largo X 2.8 centímetros de ancho X 1.5 centímetros de grosor, su consistencia era firme, su color café rojizo, tenía un aspecto y conformación ovalada, de superficie rugosa y tortuosa. (Figura 1a). Al corte, se apreció un patrón sólido. Al realizar el estudio histopatológico, se observó a nivel de la epidermis, una hiperplasia epitelial severa difusa con amplias áreas de hiperqueratosis, así como de úlceras marcadas y amplias áreas de necrosis, así como abundantes células inflamatorias del tipo polimorfonuclear, principalmente neutrófilos. (Figura 1b). Por otro lado, había una gran cantidad de bacterias cocoides, cocobacilares, así como, numerosas colonias filamentosas y segmentadas de actinomicetos, las cuales se encontraban arregladas en palizadas y ramificadas, compatibles con microorganismos del género *Dermatophilus congolensis*. (Figura 1c).

PRUEBAS COMPLEMENTARIAS

Las pruebas complementarias, incluyeron la detección molecular mediante PCR, usando primers que amplificaron la región 16S del rRNA de *Dermatophilus congolensis*. A partir de la muestra de piel, se realizó el rompimiento del tejido mediante la técnica de FastPrep®-24 (MP Biomedicals). La extracción de ADN se realizó de acuerdo al siguiente estudio.[5] La reacción de PCR se llevó a cabo utilizando el estuche comercial Master mix de 50 µl en un termociclador MJ Research PTC 1000 para cada cepa. Se usaron los primer forward (5´aca-tgc-aag-tcg-aac gat-ga-3´) y primer Reverse (5´acg- ctc-gca- ccc- tac- gta-tt-3´). En cada reacción de amplificación, se colocaron tubos control en los que no se añade DNA y el volumen final se ajustó con agua desionizada estéril. El programa de amplificación usado fue: un paso de pre-desnaturalización de 95°C durante 1 minuto, seguido por desnaturalización de 95°C por 30 segundos, temperatura de alineamiento de 60°C por 30 segundos y una extensión de 72°C por 1 minuto para un total de 32 ciclos y una extensión final de 72°C por 7 minutos.[15] Para el análisis de los resultados de los productos de PCR, se prepararon geles de agarosa al 1.5%. Se colocaron 5 µl de producto de PCR, con 5 µl de GelRed™ Nuleic Acid Gel Stain y 5 µl de azul de bromofenol. El gel se colocó una

cubeta de electroforesis submarina a un voltaje de 90 V durante una hora.[14] Los productos amplificados positivos se verificaron mediante la amplificación de 550pb comparado con el control positivo. (Figura 1d).

CRITERIO DIAGNÓSTICO

A pesar de que este tipo de lesiones, son poco frecuentes en la especie bovina, los factores involucrados en la patogenia de dicho padecimiento, están presentes en el lugar donde este animal reside, por lo que, el identificar a dicho microorganismo y detectar las posibles fuentes que causan esta condición, nos permitirá implementar acciones que eviten futuras infecciones, en el ganado bovino de esta región del país.

DIAGNÓSTICOS DIFERENCIALES

a) Pioderma, b) Besnoitiosis, c) Papilomatosis cutánea.

DISCUSIÓN

Desde el primer reporte de dermatofilosis realizado en 1915, en bovinos del Congo Belga a la fecha, el número de especies afectadas por *Dermatophilus congolensis* ha ido en aumento. La prevalencia de esta condición patológica, en muchos hatos del continente africano, va desde un 15% a un 100% en el pico de la estación lluviosa. Se ha estimado que las pérdidas económicas, debido a dermatofilosis en el norte de Nigeria, son de aproximadamente 30 millones de dólares al año.[11] Estas pérdidas económicas son considerables, ya que la producción de carne y leche se ven disminuidos, el daño que presenta la piel, afecta la calidad del cuero, se pueden presentar casos de infertilidad y por lo tanto, el sacrificio a temprana edad es inevitable. Por otro lado, las severas lesiones observadas en las ubres y los pezones, interfieren con el amamantamiento de los becerros, dando lugar a una tasa de crecimiento disminuida, además, los animales afectados pueden presentar infecciones secundarias, así como, miasis cutáneas o quedar demacrados y morir.[8] En humanos, este padecimiento se ha documentado como una enfermedad laboral e incidental, al tener contacto con animales infectados, como el de una mujer que adquirió la infección después de una sesión de equitación por dos semanas o el reporte en cuatro hombres que manipularon sin protección, a un venado infectado con el agente patógeno [2,3].

CONCLUSIÓN DE LA CONTRIBUCIÓN MÉDICA

Muchas otras patologías de la piel, se han estado diagnosticando con más frecuencia en el ganado bovino, desafortunadamente, en nuestro país, muchos sistemas de producción solo se enfocan en tener a los animales en corrales de engorda o en potreros a veces anegados un tiempo, antes de salir a mercado, por lo que, no es posible determinar con exactitud la incidencia de las mismas, sobre todo, las de tipo infeccioso. Por lo que hacen falta más estudios, para conocer la frecuencia de dichos procesos, el origen de las alteraciones, así como, saber si éstos patógenos, en particular *Dermatophilus congolensis*, juegan un papel importante en la presentación de problemas dermatológicos, en las personas que manejan estos animales, ya que los reportes en el ser humano debido a infecciones por este agente patógeno, son cada vez más frecuentes.[2] Hasta donde sabemos, este es el primer reporte de una infección por *Dermatophilus congolensis* en un bovino, en la Huasteca Potosina.

BIBLIOGRAFÍA

1. Ambrose NC. The pathogenesis of dermatophilosis. Trop Anim Health Prod 1996:28(2 Suppl):29S–37S.
2. Burd EM, Juzych LA, Rudrik JT, Habib F. Pustular dermatitis caused by *Dermatophilus congolensis*. J Clin Microbiol 2007:45(5):1655–1658.
3. Dean DJ, Gordon MA, Severinghaus CW, Kroll ET, Reilly JP.
Streptothricosis: a new zoonotic disease. N. Y. State J. Med 1961:61:1283–1287. 4. Eo KY, Kwon OD. Dermatitis Caused by Dermatophilus congolensis in a Zoo Polar Bear (*Ursus maritimus*). Pakistan Veterinary Journal 2014:34(4):560-562. 5. Ferrer C, Colom F, Frasés S, Mulet E, Abad JL, Alió JL. Detection and identification of fungal pathogens by PCR and by ITS and 5.8S ribosomal DNA typing in ocular infections. J Clin Microbiol 2001:39(8): 2873-2879. 6. Gibson JA, Thomas RJ, Domjahn RL. Subcutaneous and lymph node granulomas due to *Dermatophilus congolensis* in a steer. Vet Pathol 1983:20(1):120–122. 7. Gitao CG, Evans JO, Atkins DJ. Natural Dermatophilus congolensis Infection in Camels (*Camelus dromedarius*) from Kenya. J Comp Pathol 1990:103(3):307-313. 8. Maxie MG. Jubb, Kennedy and Palmer´s Pathology of Domestic Animals, Vol. 1, 6th ed. Elsevier, St. Louis, Missouri, 2016.Pp. 632-634. 9. Jones RT. Subcutaneous infection with *Dermatophilus congolensis* in a cat. J Comp Pathol 1976:86(3):415-421. 10. Norris BJ, Colditz IG, Dixon TJ. Fleece rot and dermatophilosis in sheep. Vet Microbiol 2008:128:217–230.
11. Radostits OM, Gray CC, Hinchichiff KW, Constable PD. Veterinary Medicine, a Text Book of the Diseases of Cattle, Sheep, Pigs, Goats and Horses. 10th ed. Saunders: Philadelphia, 2007. Pp. 1048-1050.
12. Roberts DS. The histopathology of epidermal infection with the actinomycete Dermatophilus congolensis. J Pathol Bacteriol 1965:90(1):213-216. 13. Salkin IF, Gordon MA, Stone WB. Cutaneous granules associated with dermatophilosis in a white-tailed deer. J Wildlife Dis 1983:19(4):361–363. 14. Sambrook J, Fritsch EF, Maniatis T. Molecular cloning: A Laboratory Manual, 2nd ed. Cold Spring Harbor Laboratory Press, New York, 1989. 15. Shaibu J, Kazeem H, Abdullahi US, Fatihu MY. The use of polymerase chain reaction in the diagnosis of Dermatophilosis from cattle, sheep and goats in Nigeria. J Anim Vet Adv 2010:9(6):1034-1036. 16. Simmons GC, Sullivan ND, Green PE. Dermatophilosis in a lizard (*Amphibolurus barbatus*). Aust Vet J 1972:48(8):465-466.
17. Zaria, L. T. 1993. *Dermatophilus congolensis* infection (dermatophilosis) in animals and man. An update. Comp. Immun. Microbiol. Infect. Dis.16:179–222.

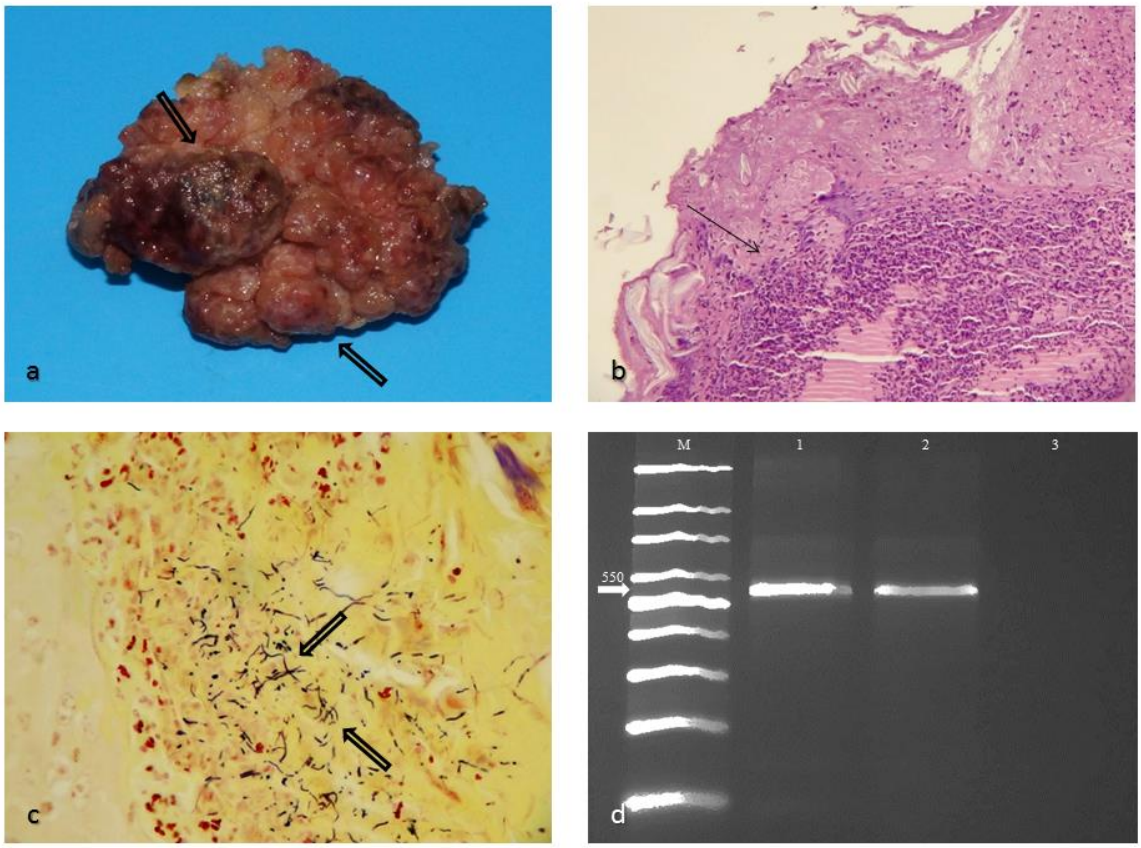

Figura 1. a) Pieza quirúrgica de piel, de color café rojizo, aspecto y conformación ovalada, superficie rugosa y tortuosa. (Ver flechas huecas). b) Hiperplasia epitelial severa difusa con hiperqueratosis, úlceras y áreas de necrosis, así como abundantes neutrófilos. (Ver flecha). c) Presencia de estructuras ramificadas, gram-positivas compatibles con *Dermatophilus congolensis*. (Ver flechas huecas). d) Estudio de PCR, donde: M: Marcador de peso molecular 1000 pb, Carril 1: Control positivo a 550 pb, Carril 2: Muestra problema, Carril 3: Control negativo.

DESCRIPCION DE UN POSIBLE CASO DE SÍNDROME DE ALAGILLE (SA) EN UN CERDO PARA ABASTO

Aceves CD [1*], Polo ALM[1], Huerta MHF[1], Mendoza NAJ[1], Ibarra ZC[1], López RMG[1], Osuna CRF[1], Orduña SJA[1].

[1]Departamento de Agricultura y Ganadería, Universidad de Sonora Km 18.5 Carretera a Bahía de Kino, Hermosillo Sonora, México 83000
Correspondencia: ordunasumaran@hotmail.com

RESUMEN

Se realizó la necropsia de un porcino hembra F1 para abasto, la historia clínica menciona que era un animal de baja ganancia de peso, con moderada inapetencia, sin cambios patológicos significativos donde el día anterior a su muerte estuvo postrado. Entre los hallazgos encontrados a la necropsia figuraban alteraciones multisistémicas, que incluían, endocardiosis valvular bilateral, hipoplasia del lóbulo diafragmático pulmonar del lado izquierdo, esteatosis hepática severa, agenesia renal y ovárica izquierda; así como lesiones secundarias como placas de Peyer reactivas, equimosis en atrio derecho, hidrotórax, ascitis y mucosas ictéricas. En las lesiones microscópicas se observó atresia de los conductos biliares, con hipoplasia de los órganos afectados. Con base a los hallazgos encontrados y de acuerdo a la información bibliográfica en alteraciones genéticas en humanos, se propone que este animal presento lesiones compatibles con el Síndrome de Alagille.

Palabras clave: Síndrome de Alagille, atresia biliar, malformaciones genéticas.

ABSTRACT

Necropsy of an F1 female pig for supply, the clinical history indicates that it was a low weight gain animal, with moderate inappetence, without significant pathological changes where the day before death it was prostrate. Among the findings at necropsy included multisystemic alterations which included bilateral valvular endocardiosis, hypoplasia of the diaphragmatic pulmonary lobe of the left side, severe hepatic steatosis, left kidney agenesis and left ovary agenesis; Also secondary lesions like reactive peyer's plates, ecchimosis of the right atrium, hydrothorax, ascites and icteric mucosae. In the microscopic lesions was observed atresia of bile ducts with hypoplasia of adjacent organs. Based on the findings and according to bibliographic information on genetic alterations in humans, we propose that this animal presented lesions compatible with Alagille's syndrome.

Key words: Alagille's syndrome, atresia of biliary ducts, genetic malformations

INTRODUCCIÓN

El Síndrome de Alagille se asocia a una atresia de conductos biliares la cual comúnmente ocasiona una colestasis intrahepática crónica, este tipo de procesos genéticos en especies productivas son poco estudiados y regularmente pasan desapercibidos debido a que se consideran dentro del porcentaje de mortalidad normal que se pudiera estar presentando en una unidad productiva.

Este trastorno en humanos es autosómico dominante de expresión variable en el que está implicado el cromosoma 20 en donde se localiza el gen JAG 1, se ha descrito que los pacientes pueden presentar riñones pequeños y displásicos (comunes en SA tipo 2), e hipotiroidismo. El SA normalmente está causado por mutaciones en el gen *JAG1* (SA tipo 1, es el más común afectando a un 90%) que codifica un ligando de la ruta de señalización NOTCH. El SA tipo 2 está causado por mutaciones en el gen *NOTCH2* (Tuperny, 2009). Esto hace que funcione como ligando para receptores críticos en el proceso de desarrollo fetal: interviniendo en migración, diferenciación celular y organogénesis del embrión, es así como en 6 a 7% de los casos puede haber deleción en el gen JAG 1 y en 15 a 50% de ellos ocurren mutaciones espontáneas (Jiménez *et al.,* 2007).

El receptor de la via NOTCH es una proteína transmembrana que recibe señales de diversos ligandos, entre ellos Jagged1, su unión desencadena una serie de eventos proteolíticos a nivel del receptor, lo que provoca que el dominio intracelular se trasloca al núcleo, activando la transcripción de genes (Ahn *et al.,* 2015). Este mecanismo tiene un rol crítico en la diferenciación celular y es activo durante el desarrollo de varios órganos durante el desarrollo embrionario (Hofmann *et al.,* 2010).

Una mutación en el ligando JAG1 está asociado a múltiples desórdenes/mutaciones orgánicas (McCright *et al.,* 2002). Es importante denotar que en casos hereditarios tiene comportamiento autosómico dominante (Ahn *et al.,* 2015). Las lesiones derivadas de estas mutaciones pueden no ser compatibles con la vida.

Específicamente en cerdos se ha demostrado que el gen JAG 1 se localiza en el cromosoma 17, aunque no existen estudios al respecto sobre la presentación de este síndrome, se ha demostrado que actúa de manera similar a lo que se presentan en desarrollo de la embriogénesis en humanos, solo que se reconoce una mayor intervención por el gen *NOTCH3* para él sus scrofa (Dawson and Chen, 2013).

OBJETIVO

Por medio de los hallazgos en la necropsia y el estudio histopatológico determinar que similitud presenta el síndrome de Alagile en humanos con los hallazgos encontrados en este porcino.

DESCRIPCIÓN DEL CASO O HISTORIA CLÍNICA

Cerdo hembra, F1 para abasto de 4 meses de edad y de aproximadamente 70 kg de peso, la historia clínica menciona que era un animal de baja ganancia de peso, con moderada inapetencia, sin cambios patológicos significativos donde el día anterior a su muerte estuvo postrado.

HALLAZGOS MACROSCÓPICOS

En la inspección externa se observa un cerdo de moderada condición corporal y sin lesiones patológicas externas aparentes. Las mucosas se encontraban ictéricas. A la inspección interna se encontró endocardiosis valvular bilateral, hipoplasia del lóbulo diafragmático pulmonar del lado izquierdo, esteatosis hepática severa, agenesia renal y ovárica izquierda; así como lesiones secundarias como placas de Peyer reactivas, equimosis en atrio derecho, hidrotórax, ascitis y mucosas ictéricas.

HALLAZGOS MICROSCÓPICOS

Se realizó a través de la tinción de rutina hematoxilina y eosina la revisión de los siguientes tejidos.

Hígado: (4 cortes histológicos) Se observa en la mayoría de las triadas porta ausencia de los conductos biliares, algunos conductos se observan displásicos de tamaños y formas irregulares y en muchas de las zonas se observa degeneración de hepatocitos con colestasis severa difusa y tapones biliares muy evidentes. Los demás órganos en específico lóbulo pulmonar del lado izquierdo y riñón del lado derecho presentaron cambios hipoplásicos. consistentes en cambios displásicos bronquiales y bronquilares y a nivel de pelvisilla renal.

PRUEBAS COMPLEMENTARIAS

Hasta el momento no se tiene con claridad cómo se pudiera realizar estudios genómicos del gen JAG1 en cromosoma 17 y el gen JAG1 en el cromosoma 20, por el momento se mantiene contacto con la granja, para que si se vuelve a presentar otro caso contar con una mayor cantidad de muestras biológicas que nos permitan realizar estudios moleculares más concretos

DIAGNÓSTICOS DIFERENCIALES

- ✓ Deficiencia nutricional
- ✓ Cirrosis biliar primaria
- ✓ Colangitis esclerosante primaria

DISCUSIÓN

La mutación en el gen JAG1 tiene consecuencias en la formación de la estructura de los órganos en el embrión. Este gen no es único de los humanos, sino que está presente en todas las células de los mamíferos solo variando la ubicación cromosómica lo cual indica que una mutación de este gen en cualquier animal provocará alteraciones en la morfología visceral. (Li *et al.,* 2014; Roman *et al.,*2012).

En ratones se ha experimentado con la alteración de este gen y los resultados son alteraciones en la angiogénesis, lo que indica la similitud fisiológica de este gen, si bien no son los mismos signos que el síndrome de Alagille, el mecanismo es el mismo (Li *et al.,* 2014). En un experimento, fibroblastos fetales y fibroblastos de ratón expresando JAG1 de manera incorrecta o sin sentido formaron una red de estructuras como cordones, en contraste con la distribución celular pareja de fibroblastos humanos y de ratón normales (Boyer – Di Ponio *et al.,* 2007). En el cerdo este gen se encuentra en el cromosoma 17, mientras que en humanos está presente en el cromosoma 20.

La agenesia renal unilateral es compatible con la vida mientras que el otro riñón sea funcional. Es provocada por un desarrollo fallido del metanefros en etapas fetales; esta estructura, también llamada riñón permanente se origina de la base del mesonefros, siendo el resto un precursor de los conductos muellerianos en dirección medial. (Li *et al.,* 2014).

Durante la embriogénesis, una alteración del desarrollo de los conductos muellerianos (paramesonéfricos) o Wolffianos (Mesonéfricos) puede resultar en una maduración incompleta de los órganos sexuales, que en el caso de las hembras el desarrollo embrionario del ovario comienza con la confluencia de las partes mesenquimatosas del surco urogenital, el epitelio celómico y células germinales. (9)

El síndrome de Alagille tiene una prevalencia de 1/70,000 a 1/100,000 en humanos dependiendo de la región geográfica (10), lo que vuelve una enfermedad rara. Es de carácter autosómico dominante, por lo que solo se necesita que un gameto en la fecundación contenga el gen defectuoso. En cerdos no existe una estadística que indique una prevalencia de la enfermedad ya que no está documentada en esta especie, sin embargo, es del mismo carácter autosómico dominante debido a que el cerdo comparte un genoma muy similar (aproximadamente 80%) al del ser humano.

En humanos el tratamiento consiste en casi todos los casos en trasplante de hígado, en cerdos al ser la mayoría animales de producción no es viable esta solución por lo que lo más recomendado es un sacrificio humanitario tanto al enfermo y estudios moleculares al pie de cría en específico a los padres, para evitar la expresión del gen, es importante recalcar que no todos los casos son hereditarios y se pudiera presentar una mutación *en novo* , debido a que se pudiera presentar espontáneamente y regularmente solo un cerdo sale afectado no es necesario por lo que la probabilidad de que la esta mutación afecte a los demás cerdos es casi nula.

Referente a los diagnósticos diferenciales todos son específicos de lesiones exclusivas a nivel hepático, donde la atresia de conductos biliares, no corresponde con las lesiones histológicas que se pudieran observar a este nivel, aunado a las demás alteraciones observadas, esto nos enfatiza un síndrome del desarrollo embrionario, que pudiera corresponder con el síndrome de Alagille en humanos.

CONCLUSIÓN DE LA CONTRIBUCIÓN E IMPORTANCIA MÉDICA

Debido a las modificaciones genéticas que hay en los animales de producción hoy en día es necesario estar familiarizado con todo este tipo de variaciones genéticas, así como realizar estudios que nos permitan tener profundidad de lo que se pudiera estar presentando, para evitar la presentación de este tipo de genes dominantes y recesivos los cuales afectarían directamente a la producción.
El SA es una patología de origen genético rara, en medicina humana no existe mucha información acerca de esta presentación, por lo que analizando la similitud que tienen los humanos con los cerdos en su genoma (aproximadamente 80%) nos permite aumentar el conocimiento de este síndrome y ver las distintas formas en las cuales se puede manifestar para así comprender mejor su origen, alcance, daños y establecer posibles medidas para el tratamiento de esta patología en medicina humana. También el hecho de que tumores sobre expresen el ligando JAG1 propiciando la diferenciación y proliferación celular, abre las posibilidades de terapia génica utilizando anticuerpos que pudieran ser utilizados para receptores NOTCH por lo cual este caso nos abre las puertas para la realización de nuevas investigaciones a futuro.

REFERENCIAS

1. Ahn K, Yoon J, Kim G, Kwon B, Go J, Moon J, Bae E and Noh C. 2015. Alagille syndrome and aJAG1mutation: 41 cases of experience at a single center. Korean Journal of Pediatrics. 58:10. 392 – 397.
2. Boyer-Di Ponio J, Wright-Crosnier C, Groyer-Picard MT, Driancourt C, Beau I, Hadchouel M and Meunier-Rotival M. 2007. Biological function of mutant forms of JAGGED1 proteins in Alagille syndrome: inhibitory effect on Notch signaling. Hum molec genet. 15:16. 2683 – 2692.
3. Dawon HD and Chen CT. 2013. Global gene expression profling of alveolar macrophages by Deep sequencing. https://www.uniprot.org/uniprot/F1SBK1/publications
4. Hofmann JJ, Zovein AC, Koh H, Radtke F, Weinmaster G and Iruela-Arispe ML. 2010. Jagged1 in the portal vein mesenchyme regulates intrahepatic bile duct development: insights into Alagille syndrome. Development, 137: 23.4061 – 4072.
5. Jiménez JJR, Castellanos RK, Huerta AR, Justiniani CNE, Yañez LMP y Sierra TA. 2007. Un caso de síndrome de Alagille. Revista Mexicana de Pediatría. Vol 74. Num 4: 152 – 157.
6. Li D, Masiero M, Banham A H, and Harris A L. 2014. The notch ligand JAGGED1 as a target for anti-tumor therapy. Front oncol. 254: 1 – 13.

7. McCright B, Lozier J and Gridley T. 2002. A mouse model of Alagille syndrome: Notch2 as a genetic modifier of Jag1 haploinsufficiency. Development. 129: 1075-1082.
8. Mylonas I, Hansch S, Markmann S, Bolz M and Friese K. 2003. Unilateral ovarian agenesis: report of three cases and review of the literature. Arch Gynecol Obstet. 268: 1. 57 – 60.
9. Román CE, Umpiere GI, Ponce RFM y López ZMA. 2012. Evolución de paciente pediátrico con Síndrome Alagille. Reporte de caso. Rev Med Electrón. Vol 34. Num 2.
10. Turpenny, P. 2009.Síndrome de Allagille. Orphanet. https://www.orpha.net/consor/cgi-bin/OC_Exp.

DIAGNÓSTICO CITOLÓGICO DE UN LIPOSARCOMA MIXOIDE CUTÁNEO EN UN PERRO

Belly GAM*[1], Palencia SE[2]
[1]Facultad de Medicina Veterinaria y Zootecnia, Facultad de Estudios Superiores Cuautitlán
[2] Facultad de Medicina Veterinaria y Zootecnia, Departamento de Ciencias Biológicas, Facultad de Estudios Superiores Cuautitlán
Correspondencia: mvzbelly@gmail.com

RESUMEN
El presente caso describe a una paciente canina, hembra de 4 años de edad, mestiza, cuyos signos clínicos indicaban la presencia de varios nódulos cutáneos, uno de los cuales estaba en la región pectoral, adherido al músculo y del cual se enviaron muestras obtenidas mediante Punción con Aguja Fina (PAF). Los hallazgos microscópicos revelaron cambios característicos de liposarcoma mixoide (cúmulos de células mesenquimatosas poligonales, vacuoladas, entremezcladas con abundante material proteináceo denso, el cual correspondió con estroma mucinoso; además parte del fondo estaba acompañado de grasa. Los liposarcomas mixoides son muy raros en su presentación cutánea.
Palabras clave: liposarcoma, mixoide, citología

SUMMARY
The present case details a canine patient, a 4-year-old female, mixed breed, whose clinical signs indicated presence of several skin nodules, one of them was in pectoral region adhered to the muscle, which samples obtained by fine needle aspiration (FNA) were sent. Microscopic findings revealed characteristic changes of myxoid liposarcoma (polygonal, vacuolated and mesenchymal cell clusters, intermixed with abundant proteinaceous material, which corresponded with mucinous stroma, and part of the background corresponded to fat. Myxoid liposarcomas are very rare in their cutaneous presentation.
Keywords: liposarcoma, myxoid, cytology.

INTRODUCCIÓN

El liposarcoma cutáneo es un sarcoma de tejidos blandos muy poco frecuente, se puede localizar en casi cualquier región del cuerpo (se han observado en bazo, hueso, órganos abdominales, localización espinal extradural, en hígado, corazón y médula ósea, tiene bajo potencial metastásico [1, 2] y se describe principalmente en perros adultos [3]. Es de desarrollo espontáneo y no surge de su contraparte benigna, el lipoma o lipoma infiltrativo [2]; se ha sugerido que pueden tener relación a la presencia de cuerpos extraños en perros y en gatos a sitios de vacunación [4].

Se divide en tres subtipos: bien diferenciado, pleomórfico y mixoide [1], aunque se describe una cuarta variante la "desdiferenciada" o no diferenciada (la cual es localizada con mayor frecuencia en retroperitoneo) y cada subtipo tiene sus características propias [3, 5]

Su diagnóstico se realiza mediante histología, citología, inmunohistoquímica, o algunas tinciones especiales como rojo oleoso, ácido periódico de Schiff, azul alciano, entre otras [1, 2]

HISTORIA CLÍNICA

Canino mestizo, hembra entera de 4 años con varios nódulos cutáneos, así como en abdomen.

HALLAZGOS MACROSCÓPICOS

Uno de estos nódulos se encontraba en la región del pecho, medía 1.2 x 1.2cm, no era desplazable, estaba adherido a músculo, era de bordes bien definidos, firme a la palpación, de piel intacta.

HALLAZGOS MICROSCÓPICOS

Sobre un fondo eritrocítico con gran cantidad de material oleoso claro, se observa una moderada proporción de grupos cohesivos de adipocitos, los cuales se entremezclan con una población importante de células mesenquimatosas moderadamente pleomórficas, mostrándose como fusiformes, poligonales y redondeadas, tienen escasa a abundante cantidad de citoplasma en ocasiones pobremente definido, con vacuolas de diferentes tamaños. Dichas células presentan anisocitosis de moderada a severa. Los núcleos son de posición central, de forma redonda a oval con cromatina gruesa granular y muestran anisocariosis, la cual está marcada por macrocariosis; e inclusive es posible observar escasa células binucleadas. Los nucléolos son evidentes, angulados, llegándose a identificar hasta dos por célula. Todo lo anterior, se encuentra directamente asociado o inmerso en un muy abundante material proteico denso o fibrilar.

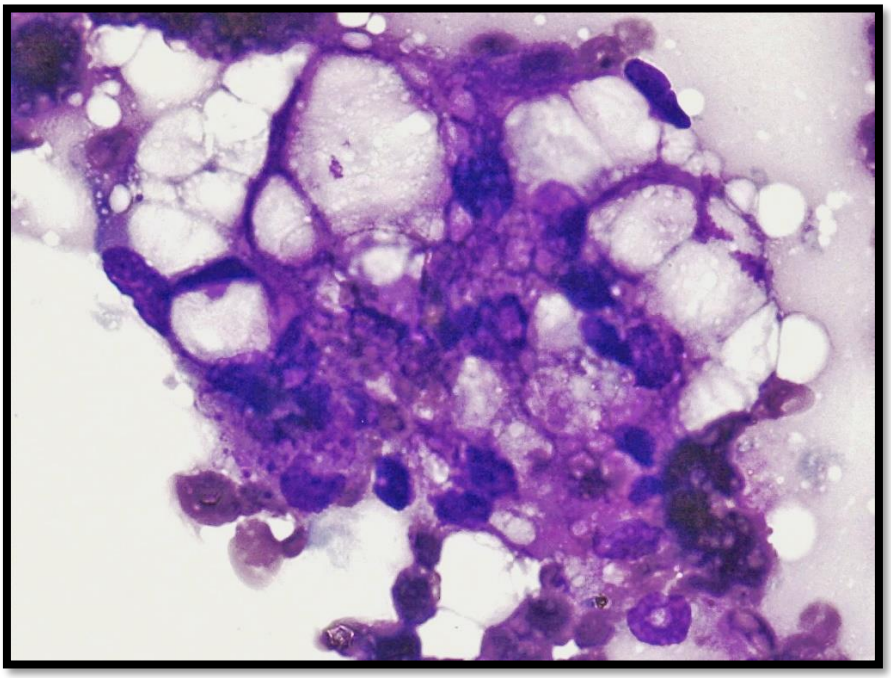

Figura 1.- Adipocitos neoplásicos, nótese las vacuolas de diferentes tamaños, así como la constante presencia de un material proteico fibrilar. *400x* Tinción: Hemocolorante rápido.

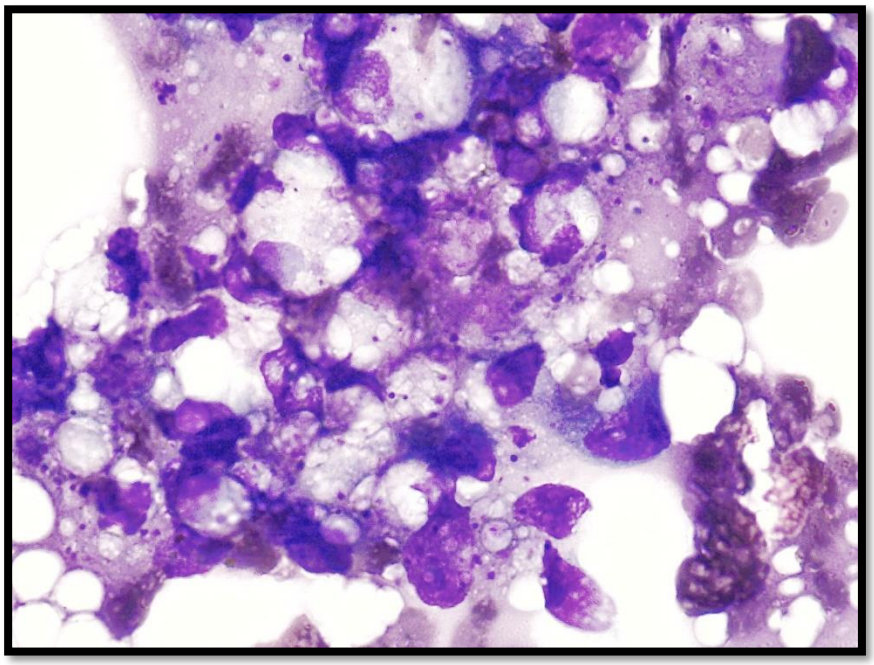

Figura 2.- Adipocitos neoplásicos. La imagen muestra, los núcleos desplazados a la periferia, con anisocariosis de moderada a severa. *400x* Tinción: Hemocolorante rápido.

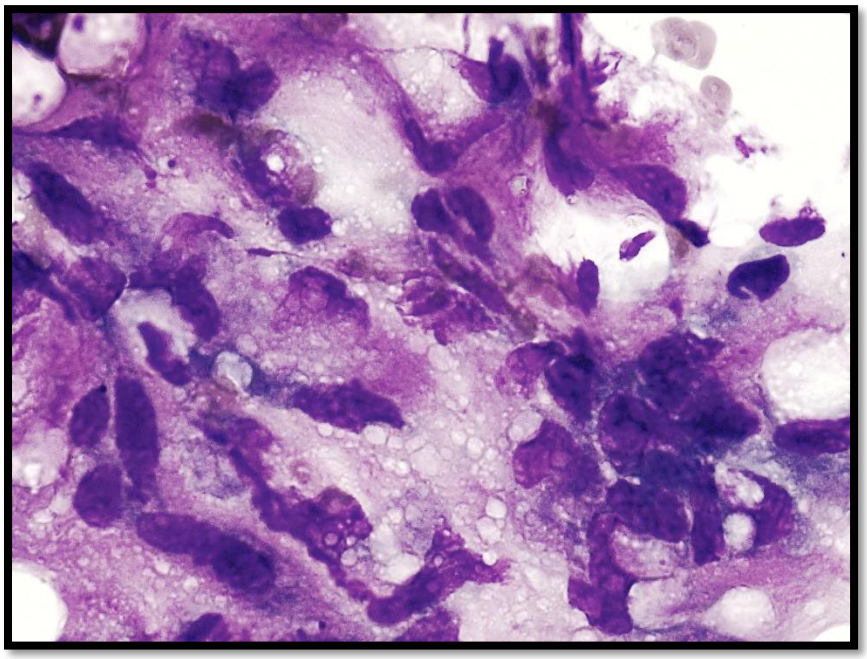

Figura 3.- Células neoplásicas inmersas en un intenso material proteico fibrilar rosáceo. De igual modo es posible identificar anisocariosis severa. *1000x* Tinción: Hemocolorante rápido.

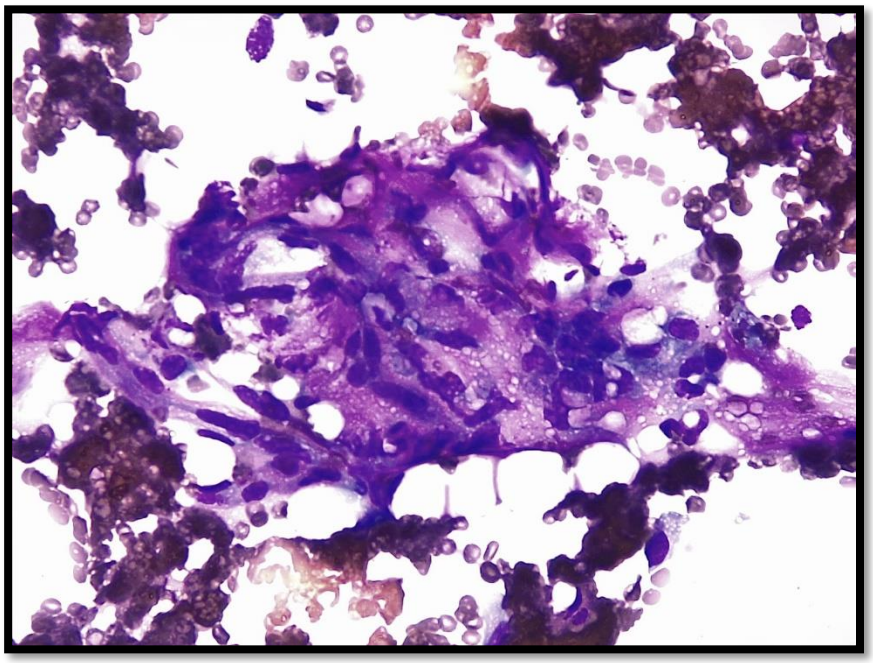

Figura 4.- Células neoplásicas inmersas en un muy abundante material proteico fibrilar. Las vacuolas irregulares también son presentes. *400x* Tinción: Hemocolorante rápido.

PRUEBAS COMPLEMENTARIAS

El diagnóstico de esta neoplasia se basa en histopatología y sus hallazgos ultraestructurales o en citología, en el cual los hallazgos observados son células ovoides a fusiformes con glóbulos de grasa de tamaños variables en el citoplasma [2] La tinción de rojo oleoso puede ser de gran utilidad, sobre todo en citología, ya que las muestras de histología se introducen en formalina y esto elimina los glóbulos de grasa, mientras que las citologías se secan al aire [2] También se puede recurrir a la inmunohistoquímica, ya que cada variante del tumor expresa sus propias características [5]

En este caso no se realizaron pruebas complementarias debido a que los propietarios decidieron no dar seguimiento del caso.

CRITERIOS DIAGNÓSTICOS

La Organización Mundial de la Salud (OMS) lo clasifica en 3 subtipos: bien diferenciado, pleomórfico y mixoide y esta clasificación también es aplicable en medicina veterinaria [1, 3, 4, 6].

Los liposarcomas bien diferenciados se componen de cúmulos de células con vacuolas lipídicas intracitoplasmáticas, presentan células redondas, fusiformes y estelares, además de adipocitos maduros de tamaños variables y células estromales atípicas [2, 3]. Es una neoplasia de bajo grado con bajo índice metastásico pero es propensa a reincidir [4,5, 6]

Los cambios histopatológicos observados en el liposarcoma mixoide incluyen la composición de células neoplásicas con citoplasmas llenos de lípidos con abundante estroma mucinoso y frecuentemente tienen vasculatura capilar, tienen una cantidad variable de adipoblastos pequeños y se puede observar un característico patrón vascular de ramificación [5, 3] también es común que las células estén divididas por estroma fibrovascular [1, 4]

La variable pleomórfica es un sarcoma altamente maligno y es de presentación más rara, se observan adipoblastos pleomórficos, exhibe marcada atipia celular con presencia de células multinucleadas bizarras y vacuolas lipídicas intracitoplasmáticas que pueden estar presentes o ausentes en las células neoplásicas [3, 5, 6] En perros, la variante más común es el liposarcoma pleomórfico [3, 4]

DIAGNÓSTICOS DIFERENCIALES

Los principales diagnósticos diferenciales para considerar con este tipo de neoplasia es el lipoma infiltrativo, rabdomioma, rabdomiosarcoma, sarcoma histiocítico y fibrosarcoma [4]

DISCUSIÓN

El diagnóstico citológico de los sarcomas de tejidos blandos conlleva un reto. La apariencia celular entre neoplasias bien diferenciadas puede errar el diagnóstico y bajo esta premisa en algunas condiciones la histopatología se vuelve la única herramienta de diagnóstico, menospreciando la sensibilidad de la citopatología como método. Las particularidades citológicas entre sarcomas permiten definir mediante esta vía un diagnóstico eficaz y preciso, siempre y cuando se acompañen de otros elementos como matriz extracelular.

Para el caso de la apariencia citológica de los liposarcomas puede variar dependiendo su tipo. En lo que respecta al liposarcoma bien diferenciado es posible observar células ovales a fusiformes, caracterizadas por mostrar una abundante cantidad de vacuolas grandes, las cuales desplazan el núcleo a la periferia. Mientras que la variante mixoide exhibe una matriz que se encuentra asociada a los grupos celulares, siendo positiva para azul alciano. En contraste, la variación liposarcoma pleomórfico tiene una relevante atipia celular, así como núcleos bizarros y multinumerarios [7]

Como podemos observar las tres variantes presentan aspectos citológicos muy distintos, pudiendo reconocerse sin complejidad mediante citopatología. El punto de diferenciación para el caso del liposarcoma mixoide es la presencia del material proteico denso inmerso entre las células neoplásicas [3, 7] Una publicación incluye otro criterio citológico importante a considerar para el diagnóstico de liposarcoma mixoide y este es la identificación de vacuolas lipídicas intracitoplasmáticas y extracelulares. En los humanos es frecuente la imprecisión diagnóstica para los liposarcomas mixoides de alto grado, ya que en la mayoría de los casos estos no poseen sus características clásicas [3]

Un aspecto citológico que no parece distinguirse comúnmente en los liposarcomas mixoides y pleomórficos es la presencia de células eosinofílicas granulares. Dichas células suelen se redondas o poligonales, con citoplasma eosinofílico finamente granular. Solo esta reportada la presencia de estas células en un macaco japonés, el cual fue diagnosticado con un liposarcoma mixoide [7]; por lo tanto, este hallazgo soporta que este tipo celular particular no es observado. Estas células también se han podido identificar en un liposarcoma diseminado en un perro, y para en este caso en particular el diagnóstico fue establecido como liposarcoma de células redondas, no

obstante, el material mixoide solo pudo ser detectado mediante histopatología [7]. Esta publicación reciente que describe al liposarcoma mixoide de células redondas de alto grado y propone incluir esta nueva variante a la clasificación establecida por la OMS pues, de hecho, menciona que la clasificación en veterinaria puede ser confusa comparada con la de humanos. Esta presentación de liposarcoma mixoide de células redondas es rara y agresiva en humanos [3].

Con respecto a lo observado en nuestro caso la morfología celular pudiese ser compatible con un liposarcoma mixoide con una población mixta de células pleomórficas.

Por otra parte, existen algunos inmunomarcadores que pueden utilizarse para el diagnóstico de liposarcoma, entre ellos CD4, MDM2 para identificar liposarcoma bien diferenciado y pobremente diferenciado; Ki67 para el caso específico de liposarcoma mixoide, proteína S100; los liposarcomas pleomórficos indiferenciados son positivos a vimentina [1, 4, 7]

CONCLUSIÓN DE LA CONTRIBUCIÓN E IMPORTANCIA MÉDICA O SANITARIA EL CASO

El liposarcoma mixoide es una neoplasia de presentación rara que podría ser confundida con otros sarcomas de tejidos blandos pobremente diferenciados, por lo que se deben tomar en cuenta los criterios diagnósticos y pruebas complementarias para la resolución adecuada de los casos, también es de importancia saber que es una neoplasia recurrente por lo que el monitoreo debe ser periódico una vez realizada la resección quirúrgica.

En este caso hizo falta la evaluación de las otras masas ya que podría tratarse de neoplasias distintas que podrían comprometer la recuperación del paciente.

BIBLIOGRAFÍA

1. Avallone G, Roccabianca P, Crippa L, Lepri E, Brunetti B, Bernardini C, Forni M, Olandese A, Sarli G. Histological classification and immunohistochemical evaluation of MDM2 and CD4 expression in canine liposarcoma. Veterinary Pathology 2016. 1-8
2. Masserdoti C, Bonfanti U, De Lorenzi D, Ottolini N. Use of red oil O stain in the cytologic diagnosis of canine liposarcoma. Vet Clin Pathol 2006. 41 (1): 37-41.
3. Plumlee Q, Hernandez A, Clark S, Bascuñán A, Davidson J, Mansell J. High-grade myxoid liposarcoma (round cell variant) in a dog. J Comp Path 2016. 155 (4): 305-309.
4. Doria-Torra G, Martínez J, Domingo M, Vidaña B, et al. Liposarcoma in animals: literatura review and case report in a domestic pig (*Sus scrofa*). J Vet Diagn Inv. 2015 27 (2): 196-202
5. Brennan M, et al. Management of soft tissue sarcoma. 2nd edition 2016. 105-124
6. Forlani A, Roccabianca P, Palmeri C, Sarli G, Stefanello D, tl al. Pathological characterization of primary splenic myxoid liposarcomas in three dogs. Veterinary Quarterly 2015. 35 (3): 181-184
7. Pissedu E, De Lorenzi D, Freeman K, Masserdotti C. Cytologic, Histologic, and immunohistochemical features of lingual liposarcoma in a dog. Vet Clin Path 2011 40 (3):393-397

DIAGNÓSTICO HISTOPATOLÓGICO DE UNA NEOPLASIA DE HUESOS DEL CRÁNEO EN UN CANINO.

Velazco OJR*[1,2], Ríos OMI[1], Quiñones TAG[1], Wong SRA[1], Catalán MPA[2].

[1] Departamento de Ciencias Veterinarias, Instituto de Ciencias Biomédicas. Universidad Autónoma de Ciudad Juárez
[2] Veterinaria Catalán, Hospital Veterinario Particular
Correspondencia: juanvv1812@gmail.com

RESUMEN

El tumor multilobular óseo (TMO) es una neoplasia de crecimiento lento y potencialmente maligno. Este tumor se presenta principalmente en caninos de 4 a 17 años sin predisposición de raza o sexo.[5,6,7] Afecta principalmente el hueso maxilar, mandíbular, frontal, parietal, entre otros. Regularmente se presentan pequeños nódulos con un borde discreto grisáceos, arenosos, principalmente mineralizados, los cuales pueden estar rodeados por septos de células fusiformes mesenquimales las cuales son diagnósticas en este tumor.[3,6] Se presentó a consulta un canino macho de la raza Dachshund de 10 años de edad, con temperatura de 39.4°C, anorexia y perdida de la visión en ojo izquierdo. Se encontró un tejido de nueva formación en cráneo, en la porción izquierda, llegando hasta paladar duro, de 9 meses de evolución. Los propietarios deciden realizar eutanasia. El cadáver fue remitido al Laboratorio de Anatomía Patológica de la Universidad Autónoma de Ciudad Juárez, donde se realizó necropsia y se tomaron las muestras necesarias para su estudio histopatológico. Posterior al estudio microscópico se determinó que se trataba de un tumor multilobular óseo, el cual se considera de comportamiento maligno.

Palabras clave: Tumor multilobular óseo, Dachshund, Estudio histopatológico

ABSTRACT

The multilobular tumor bone (MTB) is a slow growing and potentially malignant neoplasm. This tumor occurs mainly in canines from 4 to 17 years without predisposition of race or sex.5,6,7 MTB mainly affects the maxilla, mandible, frontal, parietal bone, among others. tiny gray, gritty, mainly mineralized nodules are regularly present, which can be surrounded by septa of mesenchymal fusiform cells, which are diagnostic in this tumor.3,6 was presented a male canine of the Dachshund breed is 10 years old, with temperature of 39.4 ° C, anorexia and blindness in the left eye. A new tissue of new formation was found in the skull, on the left, until the hard palate, of 9 months of evolution. The owners decide to perform euthanasia. The corpse was sent to the Pathological Anatomy Laboratory of the Autonomous University of Ciudad Juárez, where necropsy was performed and the

necessary samples were taken for histopathological study. Subsequent to the microscopic study it was determined that it is a multilobular tumor bone, with malignant behavior.
Key words: Multilobular tumor bone, Dachshund, Histopathologic study.

INTRODUCCIÓN

El TMO es una neoplasia de crecimiento lento, agresivo y potencialmente maligno, poco común que se presenta con mayor frecuencia en cabeza principalmente en caninos y raramente en gatos y caballos.[5,6,2] Este tumor se presenta en animales adultos con un rango de edad entre los 4 a 17 años, principalmente, pero no exclusivamente, en razas de talla mediana a grande, sin predisposición de raza ni sexo.[5,6,7] Afecta de forma individual principalmente el maxilar, seguido por la mandíbula, sin embargo, los huesos frontal, parietal y occipital son los principales afectados cuando se presenta en el cráneo, como también se ven afectados proceso zigomático, bulla timpánica y paladar duro.[3,4,6,7,9] Algunas presentaciones fuera de la cabeza que han sido descritas se localizan en costillas, axilas y hueso peneano, sin embargo, es raro encontrarlas.[6]

Este tumor tiene una consistencia firme y se presenta comúnmente de forma nodular con un borde discreto. Se encuentra cubierto por una membrana fibrosa resistente, cuando se proyecta hacia tejido blando se encuentra cubierto por una capa más delgada de epitelio intacto o meninges cuando sobresalen en los tejidos nasales o bóveda craneal. Al corte, el tumor se compone de pequeños nódulos pequeños, grisáceos, arenoso y parcialmente mineralizado, al igual que bandas de tejido conectivo que contienen vasos sanguíneos.[6] En ciertas áreas de algunos tumores podemos encontrar zonas amplias y mal definidas de tejido mesenquimal que se fusiona con los nódulos. Los nódulos cartilaginosos regularmente se encuentran rodeados por células fusiformes septales con núcleos ovalados de los condrocitos neoplásicos.[5]

Dependiendo de la localización de la neoplasia, el paciente puede manifestar diversos signos clínicos por ejemplo dificultad en la masticación, obstrucción de los senos, signos nerviosos, exoftalmia y deformación de la cara y cráneo debido a la protusión del tumor. [3,4]

La resección quirúrgica es complicada debido a la localización de estos tumores y la tendencia a recurrir, el tiempo promedio en el que recurren oscila entre 420 a 797 días. La transformación maligna puede ocurrir en casos con largo tiempo de presentar el tumor y en pacientes recurrentes. [3,6,7]

El diagnóstico puede realizarse basado en hallazgos radiográficos por la apariencia de el tejido, sin embargo, la biopsia para realizar el diagnóstico histopatológico es esencial para el diagnóstico definitivo de esta neoplasia donde principalmente encontraremos un patrón de numerosos lóbulos rodeados por septos de células fusiformes mesenquimales las cuales son diagnósticas en este tumor. [3,6]

El tratamiento de la neoplasia consiste en la resección quirúrgica del tejido, según su localización anatómica puede tratarse de craniectomía, maxilectomía, mandibulectomía o resección de costillas.[2,3] Sin embargo, cuando no está indicada la resección quirúrgica es posible utilizar Samarium-153-EDTMP, el cual se ha demostrado que ejerce un efecto antitumoral en ciertos tumores óseos primarios, así como en el tratamiento del dolor.[3,1]

El pronóstico del TMO es bueno. El periodo de supervivencia en perros con este tumor va de los 11 a los 60 meses. Sin embargo, una vez que se realiza la resección quirúrgica el tiempo medio de recurrencia es de 14 a 26 meses. Si llega a haber recurrencia del tumor la esperanza de vida puede llegar hasta los 9 meses.[3,1]

HISTORIA CLÍNICA

Se presentó a consulta un canino de la raza Dachshund de 10 años de edad, con temperatura de 39.4°C, anorexia y pérdida de la visión en ojo izquierdo. Se encontró un tejido de nueva formación en cráneo, en la porción izquierda, llegando hasta paladar duro, de 9 meses de evolución. Se realizó estudio radiográfico de cráneo y tórax para descartar metástasis. Los propietarios deciden realizar eutanasia. El cadáver fue remitido al Laboratorio de Anatomía Patológica de la Universidad Autónoma de Ciudad Juárez, donde se realizo necropsia y se tomaron las muestras necesarias para su estudio histopatológico.

HALLAZGOS MACROSCÓPICOS

Se observó un tejido de nueva formación multinodular, firmes, no desplazables, cubiertos por piel de 6x8 cm. aproximadamente un en la porción izquierda de la cabeza, el tumor se encontraba ulcerado a altura de hueso cigomático y mantenía desplazado el ojo izquierdo. En paladar duro presentaba múltiples tejidos de 2 a 3 cm. de diámetro.

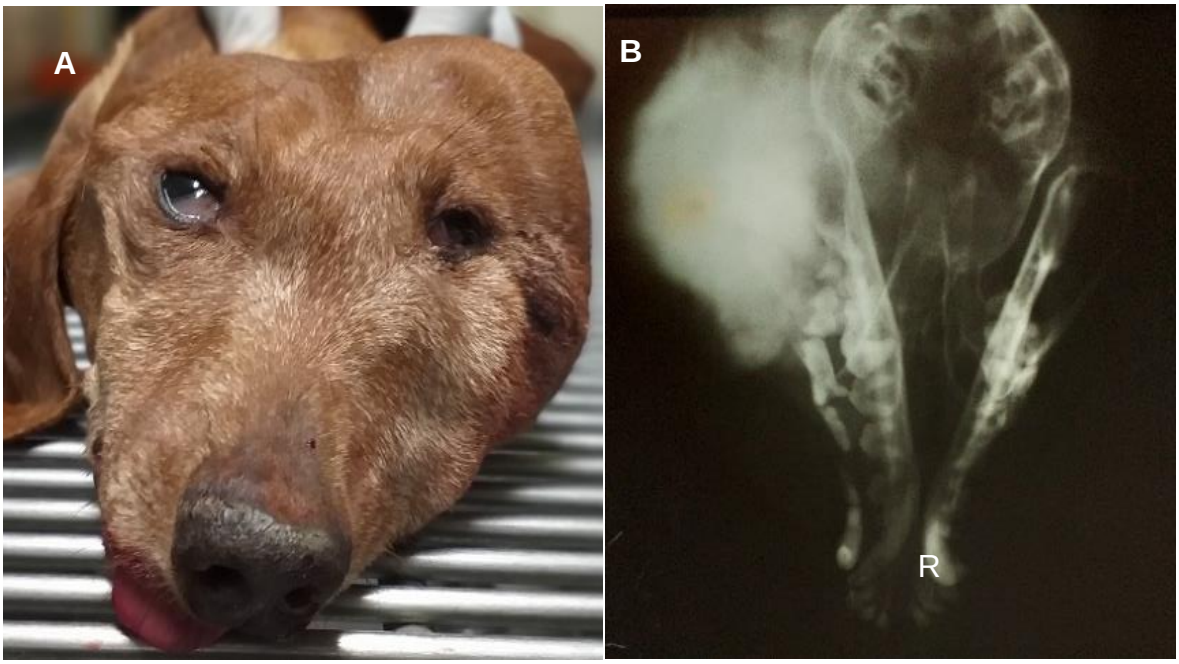

Figura 1. A. Tejido de nueva formación infra y supra orbital abarcando diversas estructuras óseas del cráneo. B. Radiografía del cráneo donde se observa osteolisis en hueso parietal y arco cigomático.

HALLAZGOS MICROSCÓPICOS

A nivel histológico al evaluar los cortes del tejido de nueva formación se encontró la presencia de células fusiformes dispuestas alrededor de una matriz ósea, con un patrón multilobular formado por tejido fibroso con presencia de vasos sanguíneos característico del TMO.

.

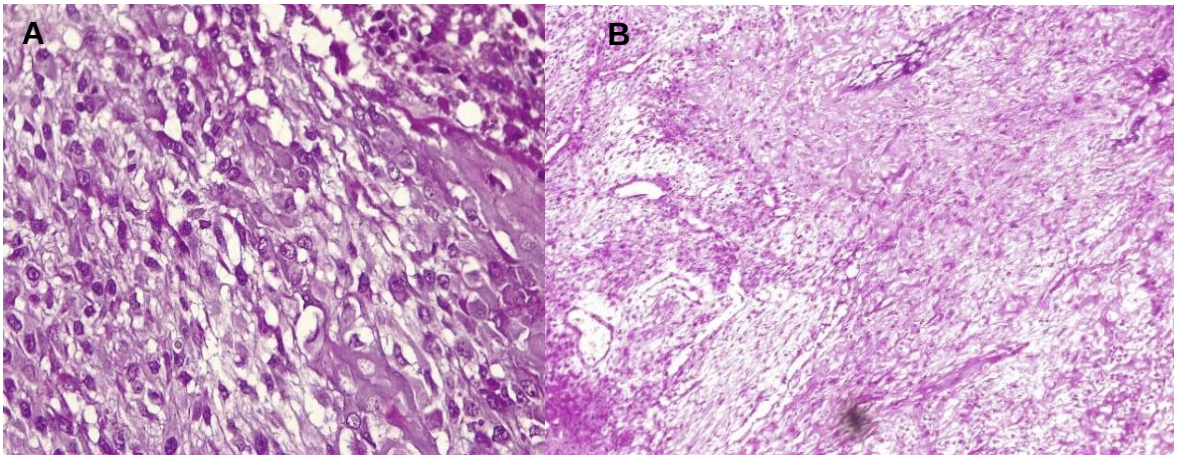

Figura 2. A. Microfotografía de tejido de nueva formación. 40x. H&E. Células fusiformes con anisocitosis, moderado a escaso citoplasma basófilico, núcleos con cromatina gruesa granular y nucléolos evidentes. Se encuentran dispuestas alrededor de una matriz ósea. B. Microfotografía de tejido de nueva formación. 10x. H&E. Patrón multilobular formado por tejido fibroso que rodea al osteoide.

PRUEBAS COMPLEMENTARIAS

Dado que el diagnóstico se basa en la histomorfología del tejido no se realizaron pruebas complementarias, se ha reportado el uso de inmunohistoquímica con los marcadores p53, fosfatasa alcalina y vimentina, los cuales son poco concluyentes para el diagnóstico de esta neoplasia.[7]

CRITERIOS DIAGNÓSTICOS

Con base en el aspecto del tumor y la localización, al igual que los hallazgos histopatológicos, la presencia del patrón multilobular formado por tejido fibroso y presencia de vasos sanguíneos en este, la neoplasia fue diagnosticada como tumor multilobular óseo.

DIAGNÓSTICOS DIFERENCIALES

Dentro de las principales neoplasias que debemos de diferenciar al TMO se encuentran el osteosarcoma y condrosarcoma.

DISCUSIÓN

Para lograr un diagnóstico certero de esta neoplasia es importante conjuntar la anamnesis, historia clínica y examen físico, además de pruebas diagnósticas de imagenología, sin embargo, estas técnicas únicamente nos permiten realizar un diagnóstico sugerente, lo cual no es concluyente y debe de apoyarse en las características histológicas. El estudio citológico puede ayudar, sin embargo, no nos permite observar características específicas que la histología nos puede mostrar.[6]

El estudio histopatológico es crucial para concretar el diagnóstico ya que nos permite observar características específicas del tejido para poder diferenciar de otras neoplasias que afectan el cráneo las cuales presentan mayor grado de malignidad, ya que esta comparada con otras como el osteosarcoma presenta mayor tiempo de supervivencia lo cual mejora el pronóstico del paciente.[6,1]

Un diagnóstico oportuno nos va a permitir establecer un tratamiento ideal para el paciente lo cual nos permite establecer un pronóstico y en su caso una mejor calidad de vida. La resección quirúrgica es el tratamiento de elección cuando sus condiciones lo permiten, por lo tanto la determinación del grado de malignidad de la neoplasia es de suma importancia ya que esto nos determina si es posible realizar dicho tratamiento o de lo contrario el uso de radioterapia con Samarium-153-EDTMP.

CONCLUSIÓN

Los TMO son neoplasias con poca frecuencia en caninos, por lo tanto es importante documentar los hallazgos encontrados en este tipo de casos para generar información sobre este. El uso de estudios radiográficos es de gran importancia para dar pauta al diagnóstico histopatológico. En este caso es muy importante la toma de biopsia para determinar el pronóstico del paciente, esto debido a que el uso de la citología no nos permitirá diferenciar de osteosarcoma y condrosarcoma.

BIBLIOGRAFÍA

1. Cook S, Civello A, Lam R, Fenn J, Neilson D, Priestnall S et al. *Rapid postoperative recurrence of a cranial multilobular tumor of bone in a young dog*. Clinical Case Reports. 2017;5(12):1995-1999.
2. Dobson J, British Small Animal Veterinary Association., Lascelles B. *BSAVA Manual of Canine and Feline Oncology*. 3rd ed. British Small Animal Veterinary Association (BSAVA); 2011.
3. Eubanks D, Ray J, Bushby P, Anderson C. *Multilobular Tumor of Bone in the Mandible of a Dog*. Journal of Veterinary Dentistry. 2010;27(3):163-170.
4. Leonardi L, Carrano A, Stoppini L, Floris M. *Multilobular tumor of the zygomatic bone in a dog.* Open Veterinary Journal. 2014; 4(1): 9-11.
5. Maxie D. *Jubb, Kennedy & Palmer's Pathology of Domestic Animals*. 6a ed St.Louis, Mo. Elsevier Saunders. 2015.
6. Meuten DJ. *Tumors in domestic animals*. 5a ed. Ames, Iowa. Wiley Blackwell. 2017.
7. Nevárez A, Aburto E, Tamatriz T, Rodríguez L, Ramírez R. *Tumor multilobular óseo: Presentación de dos casos en perros.* Veterinaria México. 2008; 39(4): 443-450.
8. Psychas V, Loukopoulos P, Polizopoulou Z, Sofianidis G. *Multilobular tumour of the caudal cranium causing severe cerebral and cerebellar compression in a dog*. Journal of Veterinary Science. 2009;10(1):81.
9. Zachary J, Huff T, Britton R. *Pathologic basis of veterinary disease*. St. Louis (Missouri): Elsevier; 2017.

DIAGNÓSTICO INTEGRAL DE TUBERCULOSIS BOVINA DE LA CEPA SB0120 DE *Mycobacterium bovis* DE LEONES (*Panthera leo*) EN CAUTIVERIO

Castro R.A.*[1], Siqueiros B.K. [1], Loza K.E. [1], Ochoa C.V.E.[1], Orozco R. M.[1], Rodríguez A. [1], Meléndez G.[1], Martin-Orozco U. [2]

[1]Centro de Diagnóstico Integral y de Investigación en Salud Animal del Estado de Chihuahua, A.C. [2]Universidad Autónoma de Ciudad Juárez, Instituto de Ciencias Biomédicas

RESUMEN

La tuberculosis bovina (TBb) es causada por *Mycobacterium bovis*, los leones están clasificados como especie vulnerable a la TBb en la lista roja de la IUCN. Las pruebas diagnósticas para la identificación y confirmación de TBb se clasifican en métodos directos y métodos indirectos. El propósito del presente trabajo fue determinar el diagnóstico de Tuberculosis bovina en dos leones, mediante estudio anatomopatológico, bacteriología, PCR, así como la identificación de la cepa por Spoligotyping. A la necropsia las lesiones encontradas fueron sugestivas a Tuberculosis, histopatológicamente ambos leones presentaron neumonía y linfadenitis granulomatosa, se obtuvo el asilamiento bacteriano de *Mycobacterium bovis* y mediante biología molecular se identificó la cepa SB0120. Al no existir una técnica diagnóstica 100 % sensible y específica para la TbB, es importante el uso combinado de pruebas diagnósticas.

Palabras clave: *M. bovis*, León, PCR, Spoligotyping

ABSTRACT

Bovine tuberculosis (BTB) is caused by *Mycobacterium bovis*, lions are classified as a species vulnerable to BTB in the IUCN red list. Diagnostic tests for the identification and confirmation of BTB are classified into direct methods and indirect methods. The aim of the present study was to determine the diagnosis of bovine tuberculosis in two lions, by anatomopathology, bacteriology, PCR and the identification of the strain by Spoligotyping. At necropsy, the lesions found were suggestive to Tuberculosis, histopathology show that both lions presented pneumonia and granulomatous lymphadenitis, bacterial isolation of *Mycobacterium bovis* was obtained and strain SB0120 was identified by molecular biology. In the absence of a 100% sensitive and specific diagnostic technique for BTB, the combined use of diagnostic tests is important.

Key words: *M. bovis*, Lion, PCR, Spoligotyping

INTRODUCCIÓN

La tuberculosis bovina (TBb) es causada por *Mycobacterium bovis*, la cual es una enfermedad bacteriana de distribución mundial, crónica de fácil transmisión, debilitante, que afecta cualquier órgano principalmente pulmón y nódulos linfáticos caracterizándose por la formación de granulomas, sin embargo, puede cursar asintomáticamente (10,3). Las vías de transmisión influyen en la gama de lesiones de la tuberculosis bovina, siendo la inhalación la ruta más común de infección seguida por la vía oral.

M. bovis forma parte del Complejo Mycobacterium Tuberculosis, considerándose el agente primario para los bovinos, tiene un rango excepcionalmente amplio de hospederos vertebrados, entre los cuales se incluyen animales de interés económico (bovinos, ovinos, caprinos, porcinos, equinos, aves), afectivos (caninos, felinos, hurones etc.) animales en cautiverio (zoológicos), laboratorios, animales de vida salvaje, así como los seres humanos y primates no humanos. (3,2)

Los leones están clasificados como especie vulnerable a la TBb en la lista roja de la IUCN (Unión Internacional para la Conservación de la Naturaleza), sin embargo la información es limitada en cuanto al impacto de la enfermedad en esta especie, no obstante se considera que la principal ruta de exposición es por vía oral, durante la ingestión de carne infectada, así como la transmisión horizontal a través de aerosoles, otras vías de entrada que pueden estar involucradas son la percutánea, la cual ocurre durante las agresiones (peleas, mordeduras y heridas), considerándose que los animales adultos tienen mayor prevalencia debido a una exposición más prolongada, algunos estudios indican que el promedio desde la infección inicial a la muerte en estos animales es de 2 a 5 años. (6,12)

Las pruebas diagnósticas disponibles para la identificación y confirmación de TBb se clasifican en métodos directos (Diagnóstico clínico, Bacteriológico, Histopatológico y Frotis directo) y métodos indirectos (Tuberculina, ELISA, Técnicas de Biología molecular, Gamma interferón). (3) Los métodos de genotipificación como Spoligotyping, SNP, VNTR y MIRU se utilizan para la epidemiología molecular del Complejo Mycobacterium Tuberculosis. Spoligotyping es la mejor opción para hacer estudios de la distribución de las cepas de Mycobacterium bovis. Lo anterior es importante para encontrar la fuente y la ruta de transmisión de la infección y también los tipos más comunes de Mycobacterias circulantes entre las poblaciones animales. (5,9) Previos estudios muestran una gran diversidad de Spoligotyping en las poblaciones animales alrededor del mundo. (9)

HISTORIA CLÍNICA

Leones que estaban en cautiverio en el estado de Chihuahua con historia de muerte repentina y remitidos para estudio postmortem al CEDISACH entre los años 2015 y 2016, ambos de aproximadamente 12 años, los cuales mostraban de regular a mala condición corporal.

LESIONES MACROSCÓPICAS Y MICROSCÓPICAS

A la necropsia las lesiones encontradas fueron sugestivas a Tuberculosis observándose zonas de consolidación de color blanco, sin calcificación aparente, con grados variables de fibrosis y ausencia de una capsula bien definida (Fig 2.); en el león número uno las lesiones se localizaron a nivel de tejido subcutáneo, nódulos mandibulares, retrofaríngeos, cervicales, axilares y mediastínicos, así como en los lóbulos pulmonares (30% de afección); también se encontró una gastritis hemorrágica asociada a parásitos. En el león número dos fueron a nivel de nódulos linfáticos traqueobronquiales, mediastínicos y mesentéricos, así como los lóbulos pulmonares los cuales evidenciaron un 80% de afección.

Las muestras para Histopatología se fijaron en formaldehido al 10% bufferado y se incluyeron en parafina. Los cortes histológicos se tiñeron con Hematoxilina y Eosina y Ziehl Neelsen.

Histopatológicamente ambos leones presentaron neumonía y linfadenitis granulomatosa tipo proliferativa y exudativa, multifocal, crónica, severa, con presencia de BAAR compatibles con *Mycobacterium sp*. (Fig 3.) El león número uno además presentó una dermatitis granulomatosa proliferativa, difusa, severa con presencia de BAAR.

CRITERIOS DIAGNÓSTICOS

Con base en las lesiones macroscópicas el cuadro fue sugerente a una Micobacteriosis por lo que se decidió realizar pruebas complementarias tales como frotis directo e histopatología con tinción de Ziehl Neelsen, bacteriología, PCR de Complejo Mycobacterium Tuberculosis a partir de tejidos embebidos en cubos de parafina y aislamientos, así como Spoligotyping de los aislamientos.

DIAGNÓSTICOS DIFERENCIALES

Micobacteriosis, Micosis sistémica, Migraciones parasitarias y Neoplasia primaria o secundaria de pulmón.

PRUEBAS COMPLEMENTARIAS

BACTERIOLOGIA:

De las muestras colectadas para el aislamiento bacteriológico se realizó una impronta que se tiñó con Ziehl Neelsen para la identificación de BAAR, se llevó a cabo el proceso de macerado y descontaminación mediante la variante acido-alcali del método de Petroff; el cultivo utilizó los medios Stonebrink, Lowenstein-Jensen y Middlebrook, así como la tipificación bioquímica por medio de Catalasas (68°C y temperatura ambiente) y Nitratos.

PRUEBAS MOLECULARES:

El ADN para las pruebas del PCR se obtuvo a partir del tejido embebido en parafina y de los aislamientos siguiendo el método del amonioacetil-trimetil (CTAB, por sus siglas en inglés). (14) Se corrió el PCR simple para hacer el diagnóstico de Tuberculosis bovina por medio de la amplificación de la secuencia de inserción IS6110 (123pb) de las micobacterias del Complejo M. tuberculosis, los iniciadores utilizados fueron IS6110F (CCT GCG AGC GTA GGC GTC GG) e IS6110R (CTC GTC CAG CGC CGC TTC GG). Los programas del PCR se corrieron en un termociclador GeneAmp PCR system 2400, el protocolo de amplificación fue: desnaturalización inicial a 96°C por 10min, 40 ciclos a 94°C por 1min, 65°C por 15seg y 72 °C por 2min, y extensión final de 72°C por 10min y 4°C por α.

El Spoligotyping se realizó tal como lo describe Kamerbeek et al. (7), la hibridación fue según lo recomendado por el fabricante (Isogen). El ADN hibridado se detectó con liquido quimiluminicente de detección ECL (Amersham International), seguido por exposición y captura electrónica en una foto documentador (Fluor Chem E system: Proteinsimple).

RESULTADOS

En los frotis directos obtenidos de tejido fresco en ambos leones se observaron Bacilos Acido Alcohol Resistentes compatibles con *Mycobacterium sp*.

En el primoaislamiento se obtuvieron colonias de crecimiento disgónico, circulares, opacas, de superficie lisa, no pigmentadas, con cultivo positivo a BAAR por lo que el resultado final del asilamiento bacteriano fue de *Mycobacterium sp*., a las 2 semanas en el primer león y a las 3 semanas en el segundo, a partir de tejido fresco, en los medios Stonebrink y Middlebrook enriquecido con Piruvato (Fig 4.) Mientas que en la tipificación bioquímica las siguientes características fueron negativas: tolerancia a la glicerina, crecimiento a los 42°C, fotocromógena, escotocromógena, reducción de nitratos, prueba de catalasa a temperatura ambiente y 68°C., concluyendo que corresponde a *Mycobacterium bovis*. En el estudio de PCR los tejidos embebidos en parafina obtenidos en el área de Histopatología y las 2 cepas aisladas en el área de Bacteriología produjeron una banda de 123pb correspondiente a la amplificación de

IS6110, secuencia específica para los organismos del Complejo Tuberculosis (Fig 5), mientras que con la técnica de Spoligotyping, los 2 aislamientos presentaron resultados positivos mostrando el patrón 1-2, 4-8, 10-15 y 17-38, que se comparó con los encontrados en la base de datos M. bovis.org (www.mbovis.org), ambos coinciden con el patrón SB0120, consistente con *M. bovis* (Fig 6)

DISCUSIÓN

En la necropsia las lesiones macroscópicas varían extensivamente en animales exóticos en cautiverio, clásicamente *M. bovis* forma nódulos firmes, con exudado caseoso de color blanco-amarillo, seco y arenoso con tejido fibroso, sin embargo en este estudio ambos leones no presentaron este tipo de lesión característica de TbB, coincidiendo que puede haber una variación considerable en la formación de lesiones en especies no domésticas (1) y en los leones las lesiones no pulmonares pueden no ser fácilmente identificables macroscópicamente. (7) Microscópicamente el granuloma típico de *M. bovis* consiste en lesiones granulomatosas con necrosis caseosa central, mineralización variable rodeada por células epitelioides, células gigantes multinucleadas tipo Langhans, linfocitos, algunas células plasmáticas y neutrófilos con una capsula de tejido fibroso, los granulomas tuberculosos en animales no domésticos no siempre se forman de manera consistente e inclusive las células gigantes pueden no estar presentes (1), en este estudio ambos leones presentaron lesiones microscópicas constituidas por una reacción inflamatoria granulomatosa caracterizada por la presencia de macrófagos, células epitelioides, linfocitos, células plasmáticas y numerosos neutrófilos (8), además de tejido conectivo fibroso entremezclado en dicha reacción inflamatoria con presencia de BAAR en la tinción de Ziehl Neelsen. De las improntas teñidas con Ziehl Neelsen se pudo confirmar la presencia de Micobacterias, la cual es una técnica cuya ventaja es económica, rápida y su uso puede ser antemortem o postmortem, sin embargo al igual que la técnica de histopatología no distingue entre especies.(3) El procedimiento óptimo para el diagnóstico definitivo de *Mycobacterium sp*., es el aislamiento, sin embargo requiere de mucho tiempo de incubación (3 a 6 semanas e inclusive más de 8), equipo y personal calificado pudiéndose obtener resultados falsos positivos (4), como se mencionó crecen lentamente, sin embargo en este trabajo se obtuvo el aislamiento en el primer león a las 2 semanas y en el segundo a las 3 semanas a partir de tejido fresco, en los medios Stonebrink y Middlebrook enriquecido con Piruvato. La tipificación bioquímica determinó que fue *M. bovis*. Actualmente las pruebas de diagnóstico se han enriquecido con el desarrollo de la técnica de PCR, en particular, es posible la identificación de Micobacterias en este caso del Complejo Tuberculosis, sin requerir del cultivo previo. (4) Para la instrumentación de esta prueba, se puede partir de cualquier muestra biológica, en este caso se utilizó tejido embebido en parafina y el aislamiento

bacteriológico, aumentado la sensibilidad y especificidad para el diagnóstico de la tuberculosis. En este estudio el aislamiento del patrón SB0120 se confirmó por la técnica de Spoligotyping en ambos leones. De acuerdo a estudios realizados las cepas SB0120 y SB0121 son las que más circulan alrededor del mundo; sin embargo, en México se ha reportado que la cepa SB0121 es frecuentemente la más encontrada, además de las cepas SB0673, SB0669, SB0140, SB0985, SB0986 y SB0987. En Chihuahua las cepas más reportadas son las SB0669, SB0140 y SB0971. (5,13)

CONCLUSIÓN

Quizás la Tuberculosis bovina sea uno de los mejores ejemplos que pueden utilizarse para demostrar la existencia de una sola salud debido a que es una zoonosis – antropozoonosis, por lo que al no existir una técnica diagnóstica 100 % sensible y específica, es importante el uso combinado de pruebas diagnósticas para su identificación, lo que puede resultar costoso; mediante el método de la inspección postmortem se pueden identificar lesiones sugestivas y determinar la causa de la muerte, sin embargo no tiene gran sensibilidad, la necropsia se puede complementar con un estudio Citopatológico el cual confirma el agente, es un método rápido que se puede utilizar ante y postmortem; además del estudio Histopatológico el cual es confirmatorio del género *Mycobacterium*, es económico, pero no determina la especie y requiere personal calificado. El aislamiento bacteriológico define el agente etiológico pero los resultados son tardados, requiere equipo y personal calificado. En el caso de las técnicas de Biología Molecular confirman el agente etiológico diferenciando especies de micobacterias, el resultado es en poco tiempo, se necesita poca cantidad de muestra y es útil en el diagnóstico en animales salvajes, puede utilizarse ante mortem, algunas de sus desventajas es que requiere equipo y personal capacitado, el costo es elevado y no se utiliza de rutina, en el caso de la técnica de Spoligotyping se requiere el aislamiento bacteriológico, este método nos permite conocer los tipos más comunes de Mycobacterias circulantes entre las poblaciones animales. La causa de la muerte del primer león se debió a un choque hipovolémico hemorrágico por una gastritis asociada a parásitos. Mientras que el segundo león murió debido al compromiso pulmonar causado por la cepa de *M. bovis* SB0120.

BIBLIOGRAFÍA

1. Charles O. Thoen, James H. Steele, Michael J. Gilsdorf. Mycobacterium bovis Infection in Animals and Humans. Boston: Blackwell Publishers; 2006

2. Cosivi O, Meslin F-X, Daborn C.J, Grance J.M. Epidemiology of Mycobacterium bovis infection in animals and humans, with particular reference to Africa. Rev. sc. tech. Off. int. Epiz. 1995: 14 (3), 733-746.
3. Domínguez Odio, A., Pérez Polanco, R., González Marrero, I., Toirac Proenza Raiselys, Riquenes Garlobo, Yanelis Rodríguez Coipel, Y., Acosta Guevara, I. Mycobacterium bovis: realidades y retos para la industria biofarmacéutica veterinaria. Bionatura. 2015; 1(1):34–39.

4. Estrada-Chávez C, Díaz OF, Arriaga DC, Villegas-SN, Pérez GR, González SD. Concordancia de la PCR y métodos rutinarios para el diagnóstico de tuberculosis bovina. Vet. Mex. 2004; 35 (3), 225-235.

5. Ghavidel M, Mansury D, Nourian K, Ghazvini K. The most common spoligotype of Mycobacterium bovis isolated in the world and the recommended loci for VNTR typing; A systematic review. Microb Pathog. 2018; 118, 310-315.

6. Ignatius M, Viljoen, Paul D van Helden, Robert P Millar. Mycobacterium bovis infection in the lion (Panthera leo). Vet Microbiology.2015;(177):252-260.

7. Kamerbeek J, Schouls L, Folk A, van Agterveld M, van Soolingen D, Kuijper S, Bunschoten A, Molhuizen H, Shaw R, Goyal M, van Embden J. Simultaneous detection and strain differentiation of Mycobacterium tuberculosis for diagnosis and epidemiology. J Clin Microbiol. 1997; 35 (4):907-914.

8. Keet DF, Michel AL, Bengis RG, Becker P, van Dyk DS, van Vuuren M, Rutten VP, Penzhorn BL. Intradermal tuberculin testing of wild African lions (Panthera leo) naturally exposed to infection with Mycobacterium bovis. Vet Microbiol. 2010; 144 (3-4): 384-391.

9. Zumárraga MJ1, Arriaga C, Barandiaran S, Cobos-Marín L, de Waard J, Estrada-Garcia I, et.al. Understanding the relationship between Mycobacterium bovis spoligotypes from cattle in Latin American Countries. Res Vet Sci. 2013; 94(1):9-21.
10. Caswell J.F. Williams K.J. Respiratory System; Maxie G. Jubb, Kennedy, and Palmer's Pathology of Domestic Animals. 6th ed. St. Louis, Missouri: Elsevier;2016.

11. Montali R.J., Mikota S.K, Cheng L.L. Mycobacterium tuberculosis in zoo and wildlife species. Rev. Sci. Tech. Of. Int. Epiz. 2001; 20 (1), 291-303.

12. Sylvester TT, Martin LE, Buss P, Loxton AG, Hausler GA, Rossouw L, van Helden P, Parsons SD, et.al. Prevalence and Risk Factors for Mycobacterium bovis Infection in African Lions (Panthera leo) in the Kruger National Park. J Wildl Dis. 2017;53(2):372-376.

13. Rodwell TC1, Kapasi AJ, Moore M, Milian-Suazo F, Harris B, Guerrero LP, et.al. Tracing the origins of Mycobacterium bovis tuberculosis in humans in the USA to cattle in Mexico using spoligotyping. Int J Infect Dis. 2010; 14:129-35.

14. Wards BJ, Collins DM, de Lisle GW. Detection of Mycobacterium bovis in tissues by polymerase chain reaction.Vet Microbiol 1995;(43):227-240.

Fig 1. Leones remitidos para estudio postmortem, ambos de aproximadamente 12 años de edad, los cuales mostraban de regular a mala condición corporal.

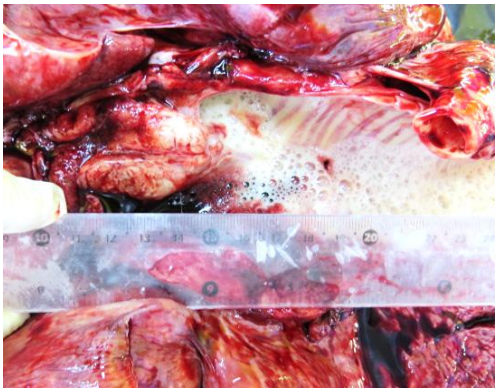
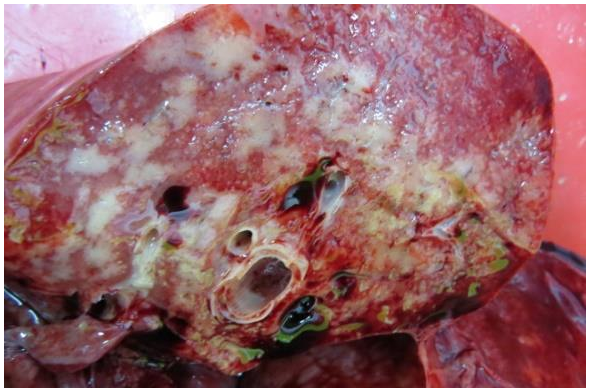

Fig 2. Izquierda. Edema traqueobronquial severo con aumento de tamaño del nódulo linfático traqueobronquial. Derecha. Superficie de corte del lóbulo pulmonar caudal en donde se aprecian zonas de consolidación de color blanco, sin calcificación aparente

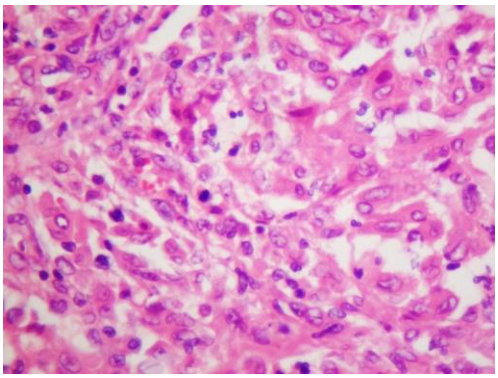
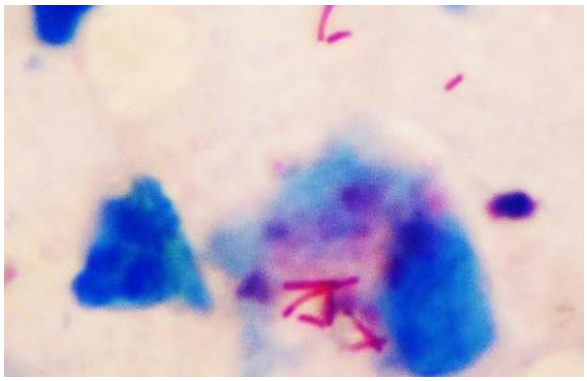

Fig 3. Izquierda. Inflamación granulomatosa proliferativa tinción H y E 400x. Derecha. Frotis directo de tejido fresco con tinción de Ziehl Neelsen en donde se puede apreciar BAAR. 1000x.



Fig 4. Izquierda. Medio de cultivo Stonebrink con colonias bacterianas de crecimiento eugónico, circulares, opacas de superficie lisa no pigmentadas compatibles con Mycobacterium spp. Derecha. Medio de cultivo Middlebrook enriquecido con Piruvato con crecimiento bacteriano compatible con Mycobacterium spp.

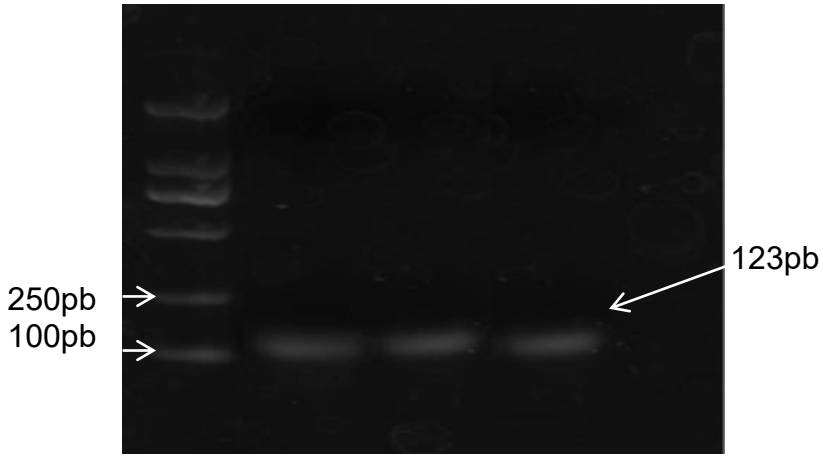

Fig 5. Gel de agarosa. Carril 1 Marcador de peso molecular (Gel Pilot Mid Range Ladder 100); Carril 2 Control Positivo cepa M. bovis AN5; Carril 3 Muestra León 1; Carril 4 Muestra León 2; Carril 5 Control negativo.

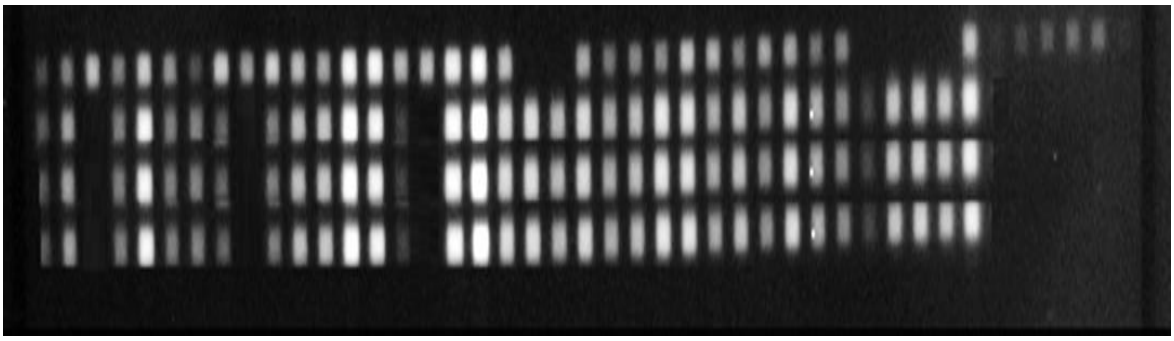

Fig 6. Patrones de spoligotyping de MTb aislados de Panthera leo (membrana de Isogen).

DIAGNÓSTICO POR CITOLOGÍA DE UN AMELOBLASTOMA ACANTOMATOSO EN UN PERRO

Belly GAM*[1], Palencia SE[2]

[1]Facultad de Medicina Veterinaria y Zootecnia, Facultad de Estudios Superiores Cuautitlán

[2] Facultad de Medicina Veterinaria y Zootecnia, Departamento de Ciencias Biológicas, Facultad de Estudios Superiores Cuautitlán

Correspondencia: mvzbelly@gmail.com

RESUMEN

El presente trabajo describe el caso de un perro, hembra, raza Chihuahueño de 15 años, la cual tenía un nódulo en cavidad oral de 5cm aproximadamente, que fue puncionado con aguja fina y del cual se enviaron muestras al laboratorio para su examinación microscópica. Mediante la evaluación citológica se observaron características microscópicas compatibles con ameloblastoma acantomatoso (cúmulos de células cuboidales y redondas en un arreglo similar a panal de abeja, entremezcladas con material proteico laxo). El ameloblastoma acantomatoso es el tumor odontogénico benigno más común descrito en perros, tiene bajo potencial metastásico y la cirugía usualmente es curativa si se realiza con bordes amplios.

Palabras clave: *ameloblastoma, acantomatoso, citología, diagnóstico*

SUMMARY

The present work describes the case of a 15-year-old dog, female, Chihuahua breed, which had an oral cavity nodule of approximately 5cm, which was punctured with fine needle and from which samples were sent to the laboratory for microscopic examination. By cytological evaluation, microscopic characteristics compatible with acanthomatous ameloblastoma (cuboidal and round cell clusters in a honeycomb-like arrangement, intermixed with lax protein material) were seen. Acanthomatous ameloblastoma is the most common benign odontogenic tumor described in dogs, has low metastatic potential and surgery is usually curative if it's performed with wide borders.

Keywords: *ameloblastoma, acanthomatous, cytology, diagnosis*

INTRODUCCIÓN

El ameloblastoma acantomatoso es le neoplasia de origen odontogénico benigna más común con bajo potencial de metástasis, representa casi el 45% de los tumores odontogénicos[1]. Su origen no está bien establecido, se cree que surge de los restos de epitelio odontogénico en la mucosa, de la raíz del diente, hueso maxilar o mandibular, hueso incisivo o palatino y del ligamento periodontal de cavidad oral; es un tumor localmente invasivo y destructivo, lo que ocasiona lisis ósea y la consiguiente pérdida del diente.[1,2,3 y 4]

En medicina veterinaria se le ha dado el nombre de épulis acantomatoso; sin embargo, se trata más de una lesión intraósea que de un épulis[3]. Estas neoplasias a menudo son diagnosticadas después de mucho tiempo de evolución, ya que la cavidad oral no es revisada de manera rutinaria. Los signos clínicos que se observan son pérdida de dientes, halitosis, sialorrea, exoftalmia, pérdida de peso, descarga oral sanguinolenta, disfagia, dolor al abrir la boca, hinchazón de la cara, obstrucción nasal, epistaxis [1,3 y 4]

HISTORIA CLÍNICA

Se remite al laboratorio la citología de un perro Chihuahua hembra de 15 años, el cual desarrolló un nódulo en paladar blando que se extendía hasta paladar duro, de 5cm, bien delimitado, liso y blando. Dicha citología fue obtenida mediante ACAD (Aspiración Con Aguja Delgada).

HALLAZGOS MICROSCÓPICOS

Sobre un fondo eritrocítico se observa una moderada cantidad de grupos cohesivos, acomodados en patrón pseudocribiforme o en papilas, las células de estos grupos van de columnares a cilíndricas, estas células pueden mostrarse unidas por puentes intercelulares y presentan anisocitosis de ligera a moderada (Figuras 1, 2, 3, 4 y 5). Los núcleos son ovoides, dispuestos en el borde apical y exhiben anisocariosis de leve a moderada; es posible identificar muy escasas células binucleadas. El patrón de la cromatina es granular grueso. Por su parte, los citoplasmas son basófilos, van de columnares a cilíndricos en cantidad moderada y en ocasiones se aprecian pequeñas vacuolas, así como una fina granulación rojiza (Figuras 5, 6 y 7). Adicionalmente se observa una menor proporción de células plasmáticas y neutrófilos bien preservados, los cuales se encuentran entremezclados con un material proteico laxo.

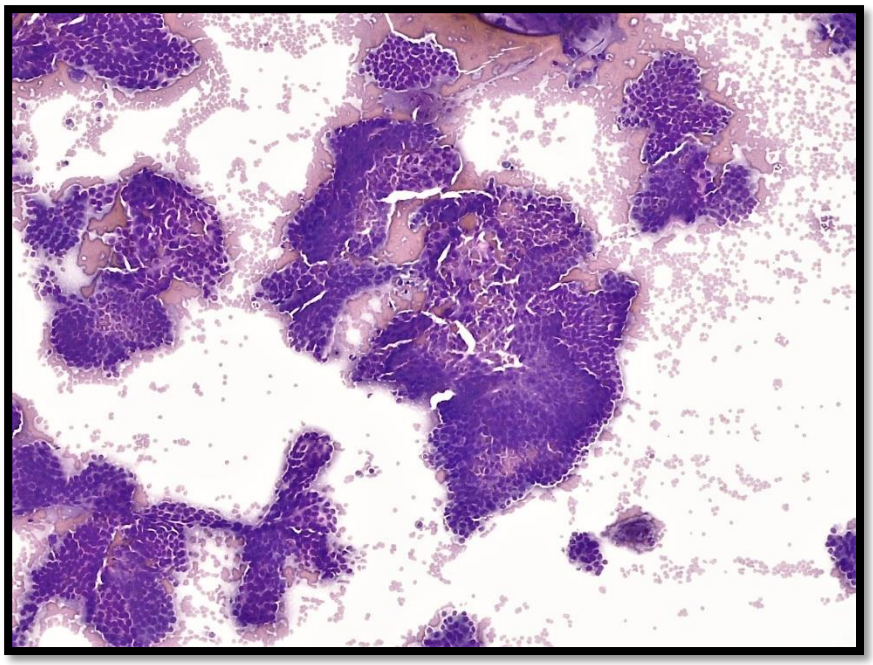

Figura 1.- Abundante celularidad representada por sábanas de epitelio cilíndrico. *100x* Tinción: Hemocolorante rápido.

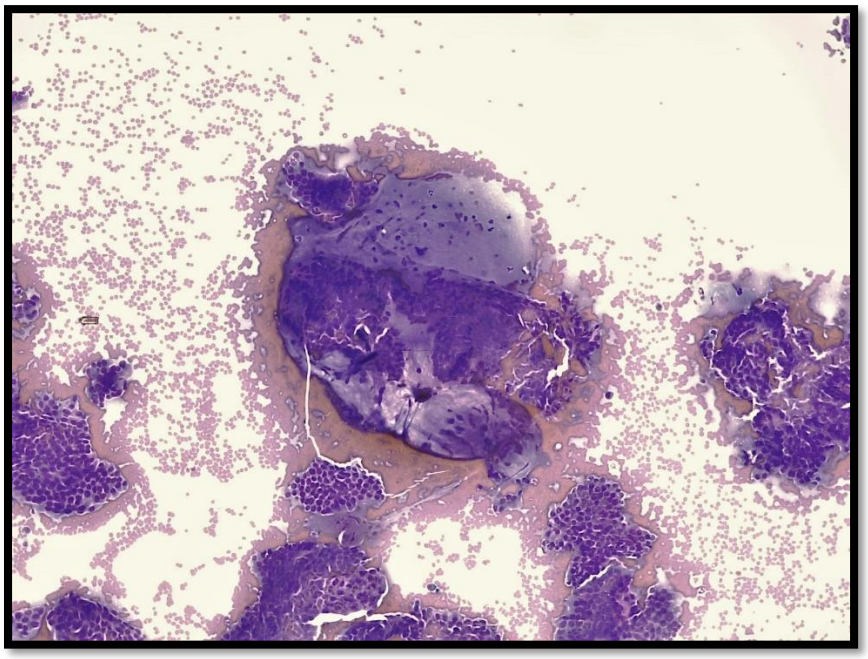

Figura 2.- Sábanas de epitelio cilíndrico acompañadas de un material proteico denso (saliva). *100x* Tinción: Hemocolorante rápido.

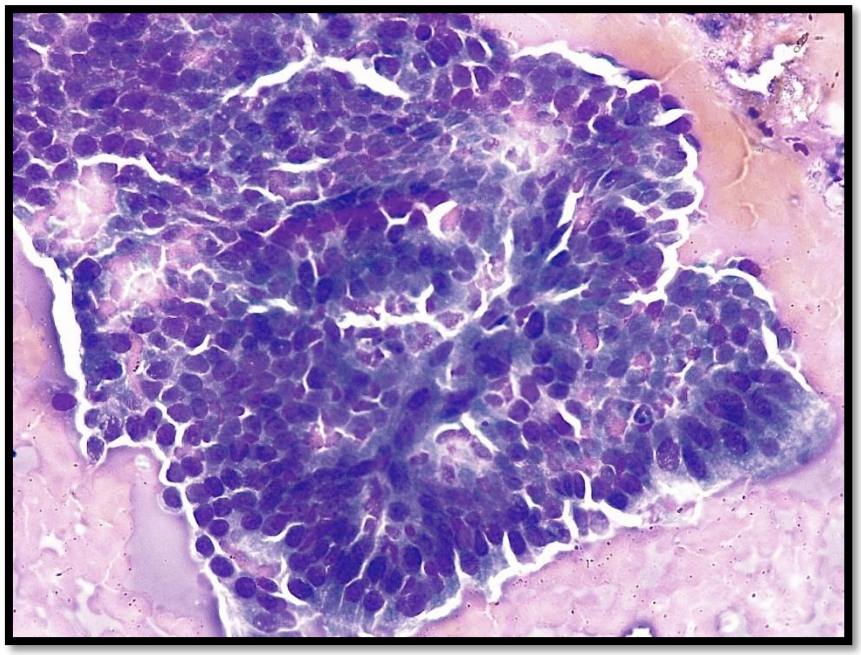

Figura 3.- Grupo de epitelio cilíndrico denotando el patrón pseudocribiforme. *400x* Tinción: Hemocolorante rápido.

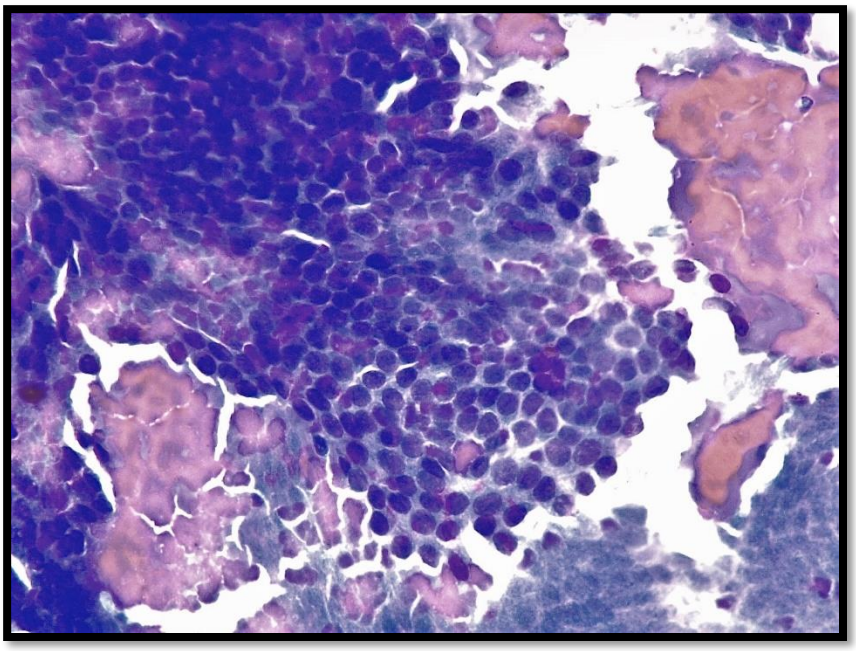

Figura 4.- Grupo de epitelio cilíndrico acomodado en papilas. *400x* Tinción: Hemocolorante rápido.

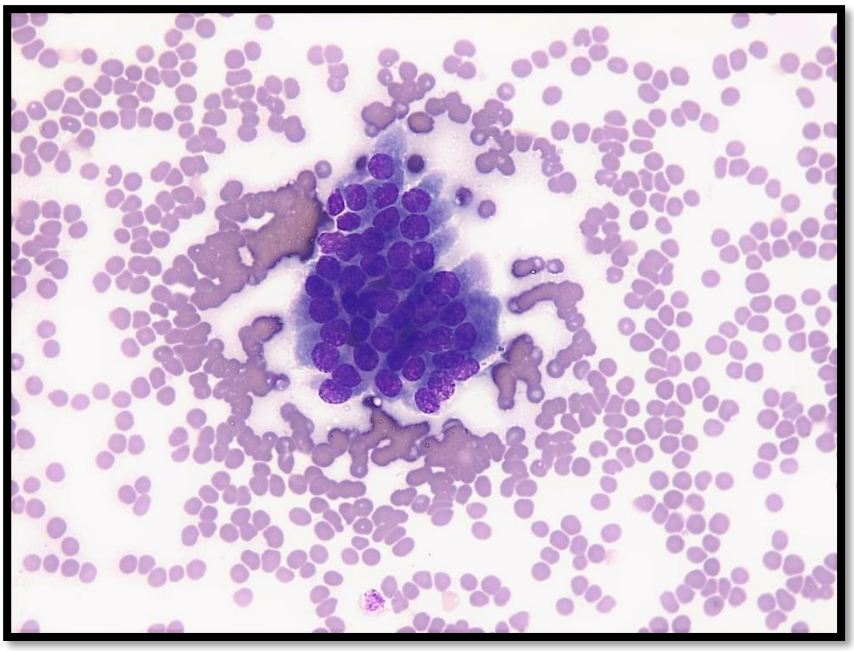

Figura 5.- Grupo de epitelio pequeño. Nótese la morfología cilíndrica celular *400x* Tinción: Hemocolorante rápido.

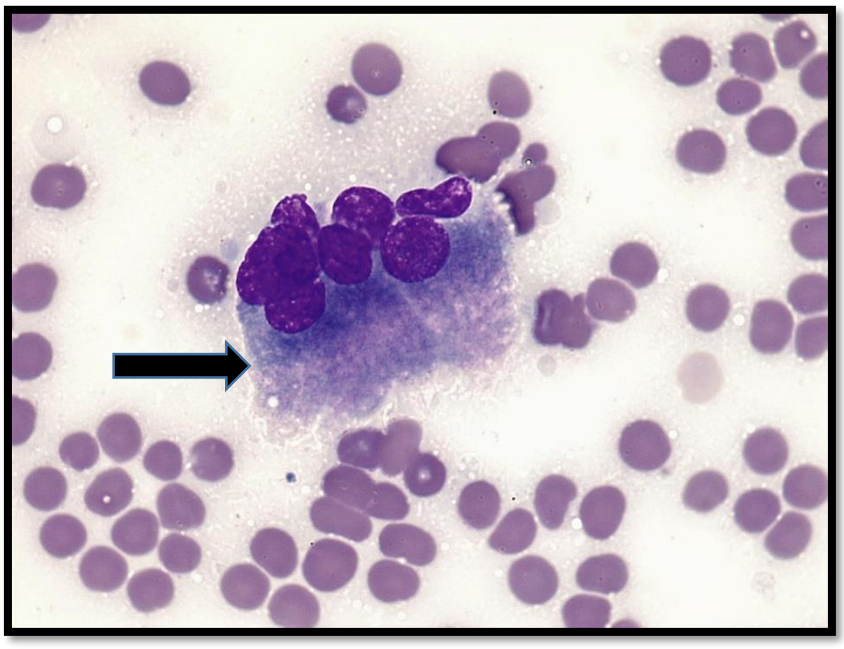

Figura 6.- Células cilíndricas, con núcleo excéntrico. Nótese (flecha) la ligera vacuolización y presencia de gránulos finos rojizos en el citoplasma.*1000x* Tinción: Hemocolorante rápido.

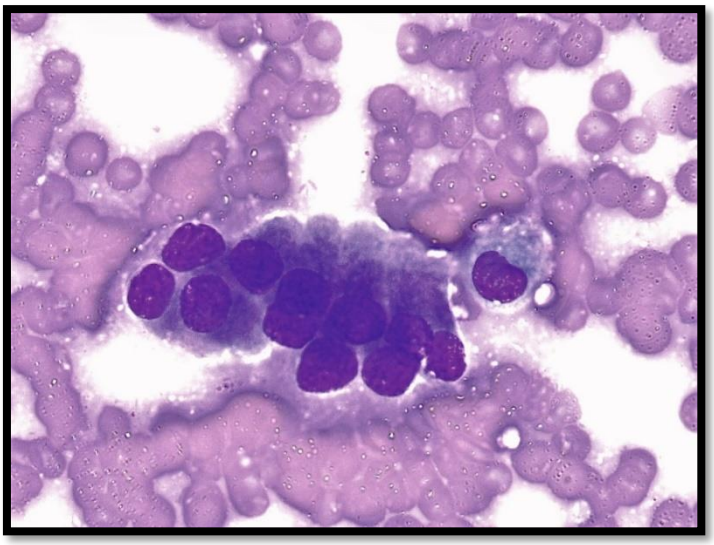

Figura 7.- Células cilíndricas pequeñas *1000x* Tinción: Hemocolorante rápido.

PRUEBAS COMPLEMENTARIAS

El diagnóstico puede realizarse mediante varios métodos, entre ellos imagenología (ya sea mediante radiografías, tomografía computarizada o resonancia magnética), citología obtenida por aspiración o punción con aguja fina y mediante histopatología, que es la prueba de oro en el diagnóstico de esta neoplasia [3, 4 y 5]. También se puede recurrir a la inmunohistoquímica, en el cual se observa inmunoreactividad para citoqueratina.[2]

Para el presente caso no se realizó la evaluación histopatológica debido a la negativa de los propietarios

CRITERIOS DIAGNÓSTICOS

Macroscópicamente son tumores de coloración rosa-grisáceos, sésiles y firmes. Los hallazgos en citología consisten en la presencia de grupos de epitelio columnar o cilíndrico (ameloblastos), dichas células neoplásicas entre una y otra forman interdigitaciones. Por su parte los citoplasmas poseen gránulos finos rojizos, debido a la gran cantidad de retículo endoplásmico rugoso. Otro hallazgo que suele observarse en los ameloblastomas acantomatosos es la formación de epitelio queratinizado; en el presente trabajo no se evidenciaron estos cambios citológicos [2, 6]. No es común observar cambios como atipias celulares y si se observa cualquier indicio de esto, se debe sospechar de carcinoma ameloblástico o sarcoma odontogénico [5, 7]

DIAGNÓSTICOS DIFERENCIALES

Se debe considerar fibroma odontogénico y sarcoma odontogénico[1 y 5]

DISCUSIÓN

El nombre de esta neoplasia deriva del griego *enamel* que significa esmalte y *blastos* que significa germen o brote. Se ha observado una incidencia mayor en mandíbula (80%) que en maxilar (20%) [3 y 5]; en este caso, el sitio donde se refirió en historia clínica fue en mandíbula. En cuanto a su presentación en maxilar, se descrine que tiene un comportamiento biológico más agresivo ya que usualmente se diseminan a tejidos blandos adyacentes y pueden extenderse hacia el cráneo e invadir el cerebro[3]
Recientemente en medicina humana se ha descubierto que puede haber mutaciones genéticas que propician el desarrollo de esta neoplasia, por ejemplo, en el gen BRAFV600E (sustitución de valina por ácido glutámico en el aminoácido 600). Lo que ocasionan estos genes es la activación de la vía MAPK (proteín cinasa activada por mitógenos); esta vía facilita la proliferación celular, sobrevivencia y transformación neoplásica. En medicina veterinaria también se ha establecido que existen mutaciones genéticas que participan en la vía MAPK y que pueden estar implicadas en el desarrollo del ameloblastoma [5, 10, 11]

Las células mesenquimatosas que se observan en este tumor surgen de la cresta neural y del epitelio de revestimiento de la cavidad oral, mientras que el epitelio ameloblástico puede surgir de varios tejidos, como el epitelio del esmalte[5] Histológicamente se observan varios subtipos como el folicular (el subtipo más común de la variedad sólida o multiquística), acantomatoso (caracterizado por metaplasia escamosa y producción de queratina), plexiforme, de células granulares (comportamiento agresivo comúnmente en pacientes jóvenes), de células basales y desmoplástico [3 ,5, 8, 9]

Es localmente invasivo y puede diseminarse rápidamente a hueso esponjoso y existe gran probabilidad de reincidencia con escisión marginal [10]. En casos raros se ha observado su conversión a carcinoma acantomatoso o ameloblastoma maligno, el cual genera metástasis principalmente a linfonodos regionales y pulmón, seguido de hueso, hígado, sistema gastrointestinal y cerebro [3, 5, 10 y 11]

La evaluación citológica es una herramienta diagnóstica mínimamente invasiva utilizada en medicina de pequeñas especies. Los resultados de la citología tienen buena correlación con histopatología en otros tumores de glándula mamaria, óseos, neuroendocrinos, de sistema linfoide, etc.; en lesiones orales ha demostrado una sensibilidad del 75 al 90% con valor predictivo positivo de casi el 100%[4]. Por su parte, las biopsias además de ser la prueba de oro

proveen información necesaria para seleccionar el tratamiento más adecuado, ya sea conservador o agresivo [3, 4 y 5]

Como tratamiento se describe la resección quirúrgica, la cual debe ser con un margen de 2cm para evitar la reincidencia y usualmente es curativa [10]; en medicina humana se ha observado la reincidencia local cuando la resección es incompleta luego de 5 o hasta 10 años posterior a la cirugía, ya que se ha observado que el tumor puede infiltrar más allá de 8mm de su extensión radiográfica [3]; sin embargo, en medicina veterinaria esto no es frecuente quizá por el periodo de vida de los pacientes. En caso de la conversión a la contraparte maligna, se describe el uso de radiación, aunque parece ser un tumor relativamente resistente a esta medida [2 y 7]

CONCLUSIÓN DE LA CONTRIBUCIÓN E IMPORTANCIA MÉDICA O SANITARIA DEL CASO

El ameloblastoma es una neoplasia relativamente común en perros, la cual es detectada a veces de manera incidental debido a que no presenta signos tempranos y a que la cavidad oral no es revisada de forma rutinaria; uno de los signos más característicos es la pérdida de piezas dentales en una cavidad oral sana. El tratamiento de elección es la resección quirúrgica con bordes amplios y el diagnóstico citológico siempre se debe corroborar con el estudio histopatológico, aunque tengan una buena correlación, ya que la recurrencia es frecuente si hay células neoplásicas en los bordes quirúrgicos

BIBLIOGRAFÍA

1.- War Z, Sreelekshmy M, Mudasir A, Karikalan M, Pawan K, Kadam R, Sharma A. canine oral tumors: a report of five cases. Indian J Vet Pathol 2018. 42 (2):133-135

2.-Malmberg J, Hoowerth E, Powers B, Schaffler P. Acanthomatous ameloblastoma with atypical foci in five dogs. J Vet Diagn Inv 2019. 29 (2):154-159

3.-Petrovic I, Migliacci J, Ganyl I, Patel S, Xu B, Ghossein R, Huryn J, Shah J. Ameloblastomas of the mandible and maxilla. ENT J 2018.

4.- Bonfanti U, Bertazzolo W, Gracia M, Roccabianca P, Romanelli G, Palermo G, Zini E. diagnostic value of cytological analysis of tumors and tumor-like lesions of the oral cavity in dogs and cats: a retrospective study on 114 cases. The Veterinary Journal 2014

5.- McClary A, West R, McClary A, Pollack J, Fischbein N, Holsinger C, Sunwoo J, Colevas D, Sirjani D. Ameloblastoma: a clinical review and trends in management. Eur Arch Otorhinolaryngol 2015.

6.- Raskin R. Meyer D. Canine and feline cytology. 3rd ed. Saunders Elsevier editors, 2015.

7**.-** Prasath B, Selvaraj J, Krishna K. a rare case of acanthomatous ameloblastoma in a buffalo calf. Indian J Vet Pathol 2017. 41(3): 208-209

8.**-** Kelppe J, Hagström J, Sorsa T, Suominen A, Apajalahti S, Haglund C, Thorén H. ameloblastoma: a retrospective single institute study of 34 subjects. Acta Odontologica Scandinavica Society 2018: 1-6

9.- Goldschmidt S, Bell C, Hetzel S, Soukup J. Clinical characterization of canine acanthomatous ameloblastoma (CAA) in 263 dogs and the influence of postsurgical histopathological margin on local recurrence. J Vet Dent 2017, XX (X): 1-7

10.- Saffari P, Vapniarsky N, Pollack A, Gong X, Vennam S, Pollack A, Verstraete F, West R, Arzi B, Pollack J. most canine ameloblastomas harbor HRAS mutations, providing a novel large-animal model of RAS-driven cancer. Oncogenesis 2019. 8 (11): 1-6.

11.- Brown N, et al. Activating FGFR2-RAS-BRAF mutations in meloblastoma. Clin Cancer Res 2014. 20 (21): 5517-5526

DIFERENCIACIÓN CITOLÓGICA DE NEOPLASIA PRIMARIA PULMONAR POR INMUNOMARCAJE EN UN CANINO DE 17 AÑOS

Quiñones TAG*[1], Rios OMI[1], Velazco OJR[1], Anaya N[2], Serrano PB[2], Wong SRA[1], Martin OU[1]

[1]Departamento de Ciencias Veterinarias, Instituto de Ciencias Biomédicas, Universidad Autónoma de Ciudad Juárez.
[2]Hospital Veterinario Universitario, Universidad Autónoma de Ciudad Juárez.
Correspondencia: ale.quinones09@gmail.com

RESUMEN

Las neoplasias primarias pulmonares en perros son poco comunes[1], sin embargo, adenocarcinoma es la más frecuente[2], dentro de 8 a 10 años. La presentación clínica incluye tos y pérdida de peso[2]. Para lograr un diagnóstico integral es importante el uso de pruebas complementarias de imagenología, citología, inmunohistoquímica (ICQ), siendo las dos últimas de gran valor ya que establecen el origen celular y la diferenciación entre neoplasias primarias de secundarias. Se muestra un caso de un canino macho, Poodle de 17 años de edad con tos crónica y pérdida de peso que fue presentado a consulta en el Hospital Veterinario Universitario de Pequeñas Especies. Se practicaron estudios de imagenología en cavidad torácica donde reportaron una estructura anormal en el lóbulo caudal derecho, dado a los resultados se decidió realizar punción aspiración con aguja fina (PAAF) ecoguiada de dicha estructura para una evaluación citológica; las muestras tomadas fueron remitidas al laboratorio de Anotomía Patológica de la Universidad Autónoma de Ciudad Juárez, posteriormente las muestras fueron sometidas a ICQ por los marcadores: Factor de transcripción tiroidea-1 (TTF-1) y con coctel de citoqueratinas (CK) que incluye AE1/AE3, del cual resultaron una neoplasia de origen epitelial compatible a adenocarcinoma (ACA).

Palabras clave: Canino, Adenocarcinoma pulmonar, Inmunocitoquímica (ICQ), TTF1, AE1/AE3.

ABSTRACT

Primary pulmonary neoplasms in dogs are uncommon[1], however, adenocarcinoma is the most frequent[2] within 8 to 10 years old. The clinical presentation include cough and weight loss[2]. To achieve a comprehensive diagnosis is important to use imaging and ancillary tests like: imaging, cytology, immunocytochemistry (ICC), being the last two of great value because they establish the cellular origin and the differentiation between primary and secondary neoplasms. A 17-year-old male Poodle with chronic cough and weight loss was presented to the University Veterinary Teaching Hospital for Small Animals. Were made imaging tests in the thoracic cavity, was identified an

abnormal structure in the right caudal lobe. Given the results, it was decided to take a fine needle puncture aspiration by ultrasound guided to evaluate for cytology test. Samples taken were sent to the Pathological Anatomy Laboratory of the Autonomous University of Ciudad Juarez, afterwards the samples were submitted to ICC for Thyroid transcription factor-1 (TTF-1) and a cocktail of cytokeratin (CK) which includes AE1/AE3. Resulted an epithelial neoplasm compatible with adenocarcinoma.
Keywords: Canine, Pulmonary Adenocarcinoma, Immunocytochemistry, TTF1, AE1/AE3.

INTRODUCCIÓN

Adenocarcinoma pulmonar con progresión broncoalveolar es el tumor con mayor prevalencia en perros dentro de las neoplasias pulmonares, se cree que estos comúnmente surgen de las vías respiratorias distales[2]. Los carcinomas pueden originarse de cualquier nivel del epitelio respiratorio[3]. En relación al humano, los tumores primarios pulmonares son menos comunes en perros (1% de prevalencia)[1], sin embargo son más frecuentes respecto otras especies domésticas[4]. Estos tumores comúnmente se presentan en animales de aproximadamente diez años[2]. No hay evidencia de una predisposición por sexo[2]. Algunas de las razas registradas que comúnmente presentan neoplasias primarias son, Bóxer, Doberman pinsher, Pastor australiano, Setter irlandés y Boyeros de Berna[2]. Algunos autores describen la relación entre la inhalación de polvo y las neoplasias primarias como posible causa[2, 5], pero no se ha confirmado una correlación definitiva entre los fumadores o el entorno de las mascota[5.] Dentro la clasificación de tumores pulmonares epiteliales según sus patrones histológicos sin relación a su origen celular en medicina veterinaria existen: Hiperplasia alveolar atípica, adenoma broncoalveolar (adenocarcinoma *in situ)*, adenocarcinoma mínimamente invasivo, adenocarcinomas según su patrón (lipídico, papilar, micropapilar, acinar, solido con producción de mucina y escamoso), carcinoma combinado, neuroendocrino (carcinoide), blastoma pulmonar y carcinoma pulmonar retroviral en ovinos, sin embargo en humanos es ampliamente clasificado en adenocarcinoma, carcinoma de células escamosas y de células pequeñas, carcinoide, carcinoma de células no pequeñas y de células no pequeñas con patrones de células escamosas y adenocarcinomas[2].

Los signos más comunes son tos por compresión bronquial[2], no productiva[5], derrames pleurales y disnea, acompañados de anorexia, caquexia y producción de citoquina. La falla respiratoria es rara si el tumor no ocupa gran proporción del parénquima[2]sin embargo, los signos mencionados no son específicos para un diagnóstico definitivo[2].

Su diagnóstico se realiza por medio de pruebas complementarias a la historia clínica y examen físico: pruebas de imagenología (Radiografías, USG y tomografía computarizada (TC)) para confirmar la presencia de neoplasias pulmonares y hallazgos subjetivos de metástasis (presencia de nódulos por

TC)[6]. En citolopatología puede observarse formación de estructuras acinares, indicador de un origen glandular, correspondiente a un adenocarcinoma[3] o adenoma sin embargo esto puede no presentarse [7]. Los resultados citopatológicos carcinomatosos son similares por su gran celularidad en agrupaciones de forma redonda-poligonal y son basófilas con criterios de malignidad[7]; por ésta semejanza microscópica se requieren pruebas complementarias para diferenciarlos[3] y determinar su origen. La ICQ tiene un rol significativo de diagnóstico[8]. El factor TTF-1es fundamental para la morfogénesis epitelial de pulmón, es un homeodominio de 38 kDa[9] siendo el marcador glandular más específico para el origen primario de los adenocarcinomas pulmonares[8]. En el carcinoma de células escamosas pulmonares, mesotelioma o tumor metastásico no virulento no pulmonar puede estar ausente[4]. TTF-1 se activa de manera transcripcional durante la embriogénesis en la tiroides, el diencéfalo y el epitelio respiratorio[9]. Los adenocarcinomas pulmonares están marcados de manera consistente para las pancitoqueratinas (AE1/AE3). Las citoqueratinas (CK) confirman neoplasias de origen bronquiolar[4]. Se recomienda la resección quirúrgica si es neoplasia única[10]. Los pacientes con neoplasias malignas tienen un pronóstico variable por el tipo de neoplasia, el sitio en el que se encuentra y los signos clínicos[10].

HISTORIA CLÍNICA

Un canino macho, poodle de 17 años de edad con tos crónica de dos años de evolución y pérdida de peso fue presentado a consulta en el Hospital Veterinario Universitario de Pequeñas Especies. Se le tomaron muestras de sangre para Hemograma (Hg) y Química sanguínea (QS), además de recolección de orina para el examen general (EGO). El paciente fue remitido a imagenología para la toma de Rx y USG en cavidad torácica donde reportaron una estructura anormal en el lóbulo caudal derecho en ambas pruebas, dado a los resultados se decidió realizar punción aspiración con aguja fina (PAAF) ecoguiada de dicha estructura para una evaluación citológica; las muestras tomadas fueron remitidas al laboratorio de Anotomía Patológica de la Universidad Autónoma de Ciudad Juárez, posteriormente las muestras fueron sometidas a ICQ para los marcadores TTF-1 y con coctel de CK que incluye AE1/AE3.

HALLAZGOS MICROSCÓPICOS

En la citolopatología analizada se aprecian grupos de células epiteliales, cohesivas con formaciones papilares con anisocitosis, rebordeamiento y moderado a abundante citoplasma basófilo, núcleo redondo a oval con anisocariosis, cromatina gruesa granular y 1-2 nucléolos evidentes, además se observaron eritrocitos, así como células inflamatorias básicamente polimorfonucleares, resultando como diagnóstico presuntivo a adenocarcinoma (figura 1, A y B).

Tabla 1: Pruebas complementarias a la citopatología: Identificación del estirpe y diferenciación entre neoplasia primaria de secundaria.

Prueba	Marcador	Resultados	Interpretación
ICQ	TTF-1	Inmunopositividad ++ (Fig. D)	Marcaje nuclear, neoplasia epitelial primaria: Adenocarcinoma[8, 9,11]
	AE1/AE3.	Inmunopositividad ++ (Fig. C)	Marcaje citoplasmática: Carcinoma[2, 4]

Tabla 2. Criterios diagnósticos

Pruebas	Hallazgos
HC	Tos crónica, disminución de peso, sonidos cardiacos disminuidos en hemitórax derecho (cuadripedestación) y edad (17 años).
USG/Rx	Estructura anormal en hemitórax derecho[5]: Ecogenicidad mixta/radiopaca respectivamente.
Citología	Células con criterios de malignidad de estirpe epitelial: Carcinoma
ICQ	Inmunopositividad: Neoplasia epitelial primaria pulmonar: Adenocarcinoma

Tabla 2: Citología e ICQ mostraron mayor significancia.

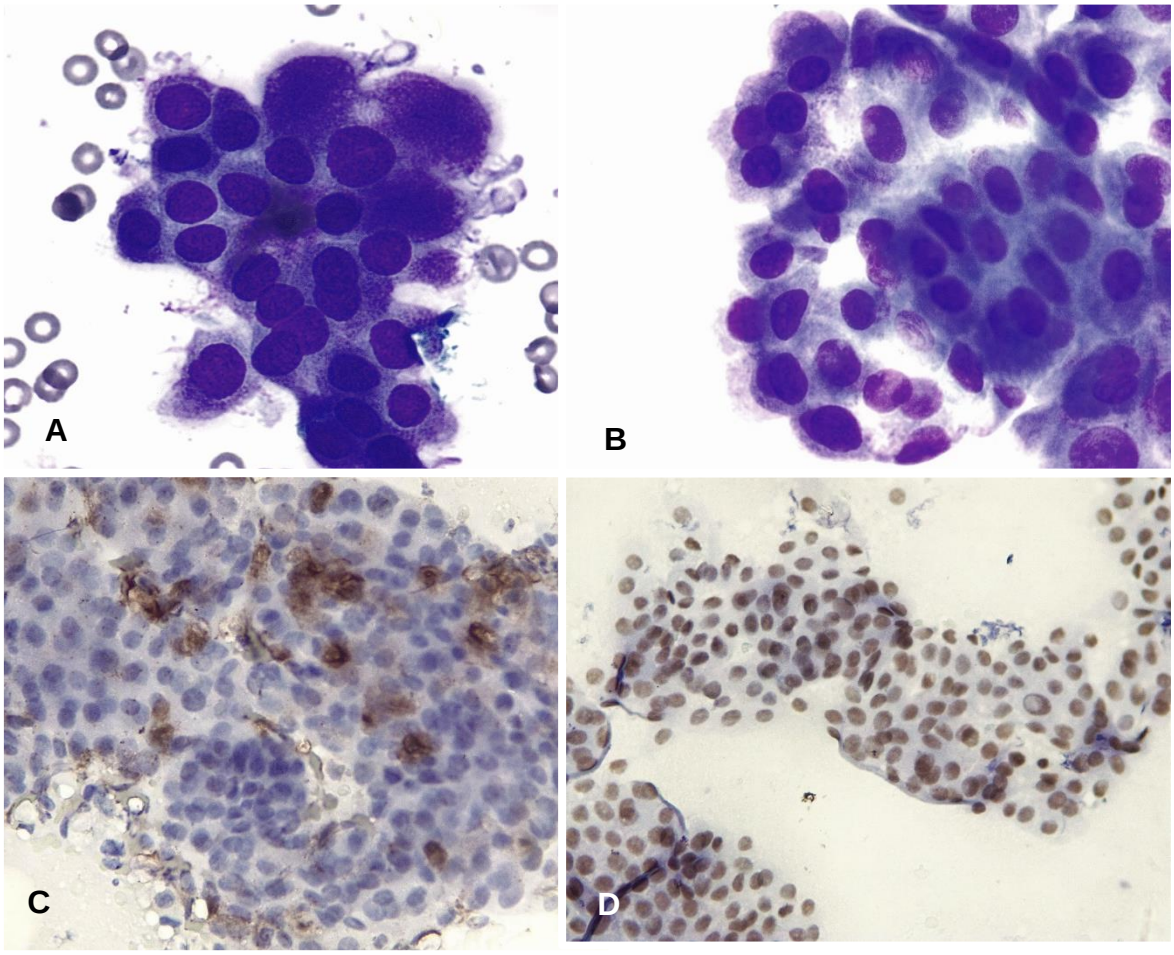

Figura 1: A. Grupo de células epiteliales, cohesivas con anisocitosis, moderado a abundante citoplasma basófilo, núcleos redondos y anisocariosis, cromatina gruesa a granular (Diff-quick, 400x). **B.** Agrupación de células epiteliales, con arreglo cohesivo y patrón acinar, con 1-2 nucléolos evidente (Diff-quick, 400x). **C.** Células epiteliales con inmunopositividad en citoplasma (++) para el anticuerpo AE1/AE3 (400x). **D.** Células epiteliales con alta inmunopositividad (+++) en núcleo para el anticuerpo TTF-1 (400x).

DIAGNÓSTICOS DIFERENCIALES

El pulmón es un sitio predilecto para neoplasias metastásicas, las cuales comparten una gran similitud microscópica[4] con las neoplasias primarias; aunado a esto, es importante su diferenciación entre otras neoplasias de origen de origen epitelial: adenomas broncoalveolares, otros carcinomas (de células escamosas [CCS], tumores neuroendocrino, de células pequeñas y grandes o combinados), blastoma pulmonar; mesotelioma, osteosarcoma, condrosarcoma, fibrosarcoma de origen mesenquimático; tumores de células granulares y sarcomas histiociticos[2].

	Marcadores						
Neoplasia	AE1/AE3	HMWK	CK 5/6	TTF-1	PAS	Cromogranina	Sinaptocina
CCS	+	+	+	-	-	-	-
Carcinoide	+	-	-	-	-	+	+
ACA	**+**	-	-	**+**	+	-	-

Tabla 3. Los carcinomas son similares entre sí, presentan células epiteliales agrupadas con criterios de malignidad[7]. Gracias a la ICQ, es posible diferenciarlos. TTF-1 es inmunopositivo a células distales (células club y neumocitos tipo II)[2]. El coctel de citoqueratina AE1/AE3 (CK 1-8,10, 14-16,19). Queratinas de alto peso molecular (HMWK) y citoqueratina 5/6 están comercialmente disponibles[2].

DISCUSIÓN

El uso de la citología en estados avanzados permite un pronóstico preliminar a nivel pulmonar tiene una sensibilidad y especificidad de un 60-90%[8]. Metovic menciona que se puede distinguir citológicamente entre adenocarcinoma y carcinoma de células escamosas, confirmando nuestro resultado pues se encontraron criterios de malignidad con patrones acinares como menciona Raskin. El adenocarcinoma tiene bajos signos de metástasis por lo tanto nuestro caso puede ser compatible[6]. La aplicación complementaria de ICQ es importante para diferenciar neoplasias primarias de metastásicas por su gran similitud microscópica, pues el pulmón es un órgano de alta predisposición a éstas últimas. Aunque Duncan menciona que los carcinomas son más comunes que los sarcomas[12], el uso de TTF-1 tiñe hasta el 64%[9]- 80%[8] en neoplasias epiteliales de origen primario, además de su gran especificidad en adenocarcinomas pulmonares (64-95%[4]) fue por eso que se escogió dentro de los marcadores utilizados, resultando inmunopositividad a neoplasia primaria de origen epitelial, adenocarcinoma. Las neoplasias distales de origen bronquioloalveolar[4] (adenocarcinomas comunmente[2]) y broncogenicas[9] son positivas para TTF-1[4], altamente específico (excepto tumores tiroideos) y sensible para los tumores epiteliales pulmonares caninos[9]; las neoplasias centrales que surgen de vías aéreas grandes son negativas[4]. Se diferenció la neoplasia de carcinoma tiroideo en base a la historia clínica, pues el 90% de los casos son palpables y por la ausencia de hiper o hipotiroidismo[2].

Neoplasia	AE1/AE3	HMWK	CK 5/6	TTF-1	PAS	Cromogranina	Sinaptocina
CCS	+	+	+	-	-	-	-
Carcinoide	+	-	-	-	-	+	+
ACA	**+**	-	-	**+**	+	-	-

Tabla 3. Los carcinomas son similares entre sí, presentan células epiteliales agrupadas con criterios de malignidad[7]. Gracias a la ICQ, es posible diferenciarlos. TTF-1 es inmunopositivo a células distales (células club y neumocitos tipo II)[2]. El coctel de citoqueratina AE1/AE3 (CK 1-8,10, 14-16,19). Queratinas de alto peso molecular (HMWK) y citoqueratina 5/6 están comercialmente disponibles[2].

DISCUSIÓN

El uso de la citología en estados avanzados permite un pronóstico preliminar a nivel pulmonar tiene una sensibilidad y especificidad de un 60-90%[8]. Metovic menciona que se puede distinguir citológicamente entre adenocarcinoma y carcinoma de células escamosas, confirmando nuestro resultado pues se encontraron criterios de malignidad con patrones acinares como menciona Raskin. El adenocarcinoma tiene bajos signos de metástasis por lo tanto nuestro caso puede ser compatible[6]. La aplicación complementaria de ICQ es importante para diferenciar neoplasias primarias de metastásicas por su gran similitud microscópica, pues el pulmón es un órgano de alta predisposición a éstas últimas. Aunque Duncan menciona que los carcinomas son más comunes que los sarcomas[12], el uso de TTF-1 tiñe hasta el 64%[9]- 80%[8] en neoplasias epiteliales de origen primario, además de su gran especificidad en adenocarcinomas pulmonares (64-95%[4]) fue por eso que se escogió dentro de los marcadores utilizados, resultando inmunopositividad a neoplasia primaria de origen epitelial, adenocarcinoma. Las neoplasias distales de origen bronquioloalveolar[4] (adenocarcinomas comunmente[2]) y broncogenicas[9] son positivas para TTF-1[4], altamente específico (excepto tumores tiroideos) y sensible para los tumores epiteliales pulmonares caninos[9]; las neoplasias centrales que surgen de vías aéreas grandes son negativas[4]. Se diferenció la neoplasia de carcinoma tiroideo en base a la historia clínica, pues el 90% de los casos son palpables y por la ausencia de hiper o hipotiroidismo[2].

CONCLUSIONES DE LA CONTRIBUCIÓN E IMPORTANCIA MÉDICA O SANITARIA

Se determina que al momento de sospechar de una neoplasia pulmonar se deben tomar en cuenta consideraciones para una buena práctica: El uso consiente y estratégico de pruebas complementarias en base a la historia clínica y examen físico, el manejo de las muestras de manera óptima permitirá la elección de pruebas moleculares adecuadas y un diagnóstico correcto. Es importante trabajar con instituciones multidisciplinarias para una excelente coordinación (agilidad) y lograr un diagnóstico oportuno. Los estudios imagenológicos determinan la localización pero hay riesgo de confundir con otras alteraciones. La citología aporta información diagnóstica y se recomienda por su seguridad, mínima invasión, rapidez y costo económico, para la toma de decisiones, pues determina la presencia de neoplasias (criterios de malignidad). Sin embargo usualmente se complementa con las pruebas previamente descritas para un diagnóstico preliminar con número limitado de complicaciones. Para la citología se necesita encontrar celularidad suficiente y fijar apropiadamente, pero es complicado diferenciar entre neoplasias de otros carcinomas. El uso de tinciones inmunoquímicas son necesarias, pues ayudan a determinar signos metastásicos con un costo-beneficio significativo y porque es fácil aplicar ICQ sobre citologías con células neoplásicas suficientes. Sí llega a ser positivo, influirá en el estado del paciente, su pronóstico y tratamiento.

REFERENCIAS

1. Buendia A. J, Sanchez J, Martinez C. Inmunohistochemical characterizacion of a pulmonary large-cell carcinoma in a dog. Vet pathology. 2008; 45:484-488.
2. Meuten D. Tumors in domestic animals. 5th ed. Iowa; John Wiley & sons inc; c2017.Chapter 12, Tumors o the lung; p. 480-498.
3. Raskin R. Canine and feline cytology a color atlas and interpretation guide. 3th ed. Missouri; ELSEVIER; c2016. Chapter 5, Respiratory tract, neoplasia; p. 179-187.
4. Grand M. Jubb, Kennedy, and Palme's pathology of domestic animals. 6th ed. Missouri; ELSEVIER; c2016. Chapter 5: Respiratory system neoplasias; p.495-497.
5. Ettinger S, Feldman E, Cote E. Textbook of veterinary internal medicine: 8th ed. ELSEVIER; c2017. Chapter 242: Diseases of the pulmonary parenchyma p. 2767- 2775.
6. Lamb Ch, Whitlock J, Foster A. Prevalence of pulmonary nodules in dogs with malignant neoplasia as determinated by CT. Vet Radiol Ultrasound. 2019; 1-6.
7. Cowell and Tyler's Diagnostic cytology and hematology of the dog and cat. 4th ed. ELSEVIER; c2014. Chapter 17. The lung an intratohoracic structures, neoplasia: p 299-230.
8. Metovic J, Righi L, Delsedime L, Volante M. Role of immunoctochemistry in the cytologycal diagnosis of pulmonary tumors. Acta cytological. 2018; p11.
9. Ramos J, Miller M, Johnson G. Usefulness of thyroid transcription factor-1 immunohistochemical staining in the differential diagnosis of primary pulmonary tumors of dogs. Vet parhology. 2005, 42:315-320.
10. Nelson R. Couto C. Small animal internal medicine. 5th ed. ELSEVIER; c 2014. Chapter p. (333-335).
11. Liu H, Lin F. Application of Immunohistochemistry in Thyroid Pathology. Arch Pathol Lab Med. 2015, 49:67-82.
12. Latiner K. Duncan & prasse's veterinary laboratory medicine: clinical pathology. 5th ed. Iowa. John Wiley & Sons; c 2011. Chapter 12 Body cavity effusions P. 351.

DIPROSOPIA O DUPLICACIÓN CRANEOFACIAL INCOMPLETA EN BECERRO

López VM[1*], Silva HG[1], Dávila PM[1], Cota GS[1], Torres ME[2]

[1]Facultad de Medicina Veterinaria y Zootecnia, Universidad Autónoma de Sinaloa
Correspondencia: martin@uas.edu.mx
[2]Facultad de Biología, Universidad Autónoma de Sinaloa

RESUMEN

Fue donado al laboratorio de patología un ejemplar bovino, macho de tres días de edad, procedente de un hato de ganado de la región. El propietario refirió que la madre del becerro tuvo un parto distócico, pero que finalmente nació una cría con deformidad craneal y dificultad para incorporarse por sí solo por lo que decide donarlo para su estudio. Al examen físico presentó anomalías del desarrollo tales como: duplicación de cabeza con formación de dos caras fusionadas por línea media, dos orejas, dos narices y dos mandíbulas con dientes poco desarrollados y dos cavidades orales; el resto del cuerpo sin cambios patológicos aparentes, se realizó la disección de ambas cavidades craneales, las que presentaron un encéfalo aparentemente normal, el del lado derecho mostró un cerebelo con conformación normal al cual se conectaba el encéfalo de la cabeza de lado izquierdo. considerando las alteraciones macroscópicas, así como las características de presentación, se llegó a la conclusión que se trata de un caso de diprosopia en un bovino por lo que el objetivo del presente informe es describir el primer caso encontrado en el municipio de Culiacán, Sin. México.

Palabras claves: Diprosopia, duplicación craneofacial, becerro.

DIPROSOPUS OR INCOMPLETE CRANIOFACIAL DUPLICATION IN CALF

ABSTRACT

A three-day-old bovine male from a herd of cattle from the region was donated to the pathology laboratory. The owner reported that the mother of the calf had a dystocic birth, but finally a calf with a cranial deformity was born and difficulty to get up on its own so she decides to donate it for study. On physical examination, he presented developmental anomalies such as: duplication of head with formation of two faces fused by midline, two ears, two noses and two jaws with poorly developed teeth and two oral cavities; the rest of the body without apparent pathological changes, the dissection of both cranial cavities was performed, those that presented a seemingly normal brain, the one on the right showed a cerebellum with normal conformation to which the brain of the left side of the head was connected. considering the macroscopic alterations, as well as the presentation characteristics, it was concluded that this is a case of diprosopia in a bovine, so the objective of this report is to describe the first case found in the municipality of Culiacan, Sin. Mexico.

Keywords: Diprosopus, craniofacial duplication, calf.

INTRODUCCIÓN

Diprosopia es una anomalía congénita en la cual la región cefálica y las estructuras faciales presentan duplicidad sin separación de las dos cabezas; esta anomalía puede presentarse de forma completa o incompleta; cuando es completa un animal presenta dos cabezas un cuello con dos cerebros y una médula espinal y cuando es incompleta se caracteriza por duplicidad craneofacial asociada a una o más alteraciones cardiovasculares.[1,2] Las anomalías congénitas son deformidades o malformaciones presentes en el momento del nacimiento y que pueden afectar estructuras o funciones de un organismo, tales disturbios varían desde pequeños desvíos, defectos moderados a graves hasta monstruosidades. Generalmente no presentan causas definidas siendo relacionados con factores ambientales, genéticos, nutricionales y tóxicos o sus interacciones por lo que el diagnóstico preciso es de difícil determinación.[3] De acuerdo con varios autores, se mencionan algunos de estos factores como los más probables teratógenos; tales como las radiaciones, uso de algunos fármacos como la cortisona y los benzimidazoles e incluso los traumatismos ocurridos durante la gestación y algunas deficiencias vitamínicas.[4]

HISTORIA CLÍNICA

Fue donado al laboratorio de patología, un becerro de tres días de edad, procedente de un hato de ganado bovino ubicado en el municipio de Culiacán, Sinaloa; el rancho tiene el propósito de producir leche y becerros para engorda; está integrado por una mezcla de varias razas entre las que destacan: hembras de pardo suizo europeo, jersey, criollo mexicano y un semental de raza simbrah; este ganado es alimentado con silo de sudan, paja de frijol y se pastorean alrededor de un dren agrícola, en temporada, además se utiliza rezaga de hortalizas de la región tales como pepino, tomate y chile pimiento, la planta completa molida (verde picado), se les ofrece *ad libitum* en el corral de resguardo nocturno.

El encargado del hato refiere que la madre del becerro tuvo un parto distócico, pero que finalmente nació una cría macho con deformidad craneal y dificultad para incorporarse por sí solo, por lo que deciden apoyarlo con alimentación artificial mediante el uso de una botella conteniendo el calostro y posteriormente leche de ordeña de la vaca.

HALLAZGOS MACROSCÓPICOS

Al examinar al becerro aún vivo, se observaron anomalías del desarrollo tales como: duplicación de cabeza con formación de dos caras fusionadas por línea media, cada una de las cuales presentaba un ojo lateral aparentemente normal y el otro unido al otro ojo de la contra cara del cráneo par, se observó la presencia de solo dos orejas, además de dos narices y dos mandíbulas con dientes poco desarrollados y dos cavidades orales; el resto del cuerpo sin cambios patológicos aparentes. Se decide la eutanasia y se procedió al estudio postmortem, una vez hecha la disección de los cráneos, se comprobó lo descrito durante el examen físico, corroborando las anomalías por duplicación parcial de estructuras craneales y faciales, así mismo se pudo observar el desarrollo incompleto de la cavidad oral de la cabeza de lado izquierdo, la cual presentó una lengua poco desarrollada y paladar hendido, en comparación la cabeza del lado derecho, presentó a su vez una lengua bien desarrollada y paladar normal. Ambas cavidades confluían en una sola faringe la cual se conectaba con una sola laringe y una tráquea. En cuanto a las cavidades craneales, ambas presentaron un encéfalo aparentemente normal, solo que la cabeza del lado derecho mostró un cerebelo con conformación normal al cual se conectaba el encéfalo de la cabeza de lado izquierdo.

HALLAZGOS MICROSCÓPICOS

Al estudio histopatológico de ambos cerebros y el único cerebelo no se observaron cambios patológicos en su conformación histológica esperada.

CRITERIO DIAGNÓSTICO

Tomando como base las alteraciones macroscópicas, así como las características de presentación, se llegó a establecer el diagnóstico de diprosopia o duplicación craneofacial incompleta.

DIAGNÓSTICO DIFERENCIAL

Dentro del diagnóstico diferencial de esta patología se encuentra la bicefalia completa en la cual se presentan animales con dos cabezas, un cuello y un solo cordón espinal.

DISCUSIÓN

Se ha informado que en bovinos[5], la duplicación del extremo anterior del cuerpo es la más común, en contraste con lo encontrado en ovinos donde la duplicación de la parte caudal es más frecuente.[6] En todas las especies animales el defecto congénito más comúnmente asociado a diprosopia es el paladar hendido, como en el presente caso,[7] aun cuando otras anomalías han sido relatadas como agnatia unilateral, pseudohermafroditismo, cifoescoliosis, espina bífida, artrogriposis, persistencia de uraco y desviación de mandíbula.[8]

CONCLUSIÓN

Este es el primer informe de un caso de diprosopia o duplicación craneofacial incompleta en un bovino en el estado de Sinaloa, por lo cual su importancia radica en poder integrar un catálogo de patologías o anormalidades congénitas de diversos orígenes, lo que permitiría un mejor entendimiento de la presentación de estos defectos en los animales.

REFERENCIAS

1. Jones, T.C.; Hunt, R.D. 1983. Disturbances of Growthing - Veterinary Pathology. 5th Ed. Lea & Febiger. Philadelphia. p.901.
2. Bertoli, G.; Mendes, J.P. 2014. Dicefalia em bovino: relato de caso. Revista Científica de Medicina Veterinária. Ano XII-Número 23. iCEV- Instituto de Ensino Superior, Brasil.
3. Smith, B.P. Medicina Interna de Grandes Animais. 3ª edição, Barueri, São Paulo. Manole, p. 1465-1469, 2006.
4. W, Drommer. In Potel, K. 1974. Tratado de anatomía patológica general veterinaria. Ed. Acribia. p 397-416
5. Arthur, G.H. Reprodução e obstetrícia em veterinária. 4 ed. Rio de Janeiro: Guanabara Koogan, 1979. p573.
6. Dennis S.M. 1975. Embryonic duplication in sheep. Australian Veterinary Journal, 51:83-87.
7. Saperstein, G. 1981. Diprosopus in a hereford calf. The Veterinary Record, v.108, 234-235.
8. Leipold, H.W.; Dennis, S.M.; Huston, K. 1972. Embryonic duplications in cattle. Cornell Veterinary, v.62, p.572-580.

DISPLASIA RENAL EN UN BULL DOG INGLÉS DE 20 MESES, DIAGNOSTICADA MEDIANTE ESTUDIOS CITOLÓGICOS

Torrijos SE*[1,2], Palencia SE[3] García CLA[3], Rangel RIC [2,3]

[1]Maestría en Medicina Veterinaria y Zootecnia, Facultad de Estudios Superiores Cuautitlán, Universidad Nacional Autónoma de México.
[2] Laboratorio de Patología, Hospital de pequeñas Especies, Facultad de Estudios Superiores Cuautitlán, Universidad Nacional Autónoma de México.
[3] Departamento de Ciencias Biológicas, Facultad de Estudios Superiores Cuautitlán, Universidad Nacional Autónoma de México.
Correspondencia: eduardomvz.torrijos@gmail.com

RESUMEN

Se presenta al servicio médico un canino, hembra, bulldog inglés de 1 año y 8 meses con signos clínicos de anorexia, emaciación progresiva, vómito, úlceras en cavidad oral y convulsiones focales. Dichos hallazgos son sugerentes de enfermedad renal misma que se confirmó a través de los estudios sanguíneos (hemograma y bioquímica clínica). Adicionalmente, la palpación abdominal detectó una estructura firme de aproximadamente 4 cm de diámetro en la región craneal del abdomen. Por lo que se realizó una punción con aguja fina guiada por ultrasonido. En la citología, se observaron células fusiformes sugestivas de mesénquima embrionario, emitiéndose el diagnóstico de displasia renal. Dada la condición clínica del paciente, se decide realizar eutanasia. A la necropsia, ambos riñones se observaron marcadamente disminuidos de tamaño, blanquecinos y asimétricos. El examen histopatológico confirmó el diagnóstico de displasia renal congénita. El uso de la citología como herramienta en el diagnóstico temprano de la displasia renal depende de la extensión de la lesión y de la presencia de elementos celulares sugerentes de mesénquima embrionario.

Palabras clave: Citología, displasia renal, congénito.

ABSTRACT

A one year 8 month year old, female, English bulldog canine was presented to the medical practice with clinical signs of anorexia, progressive emaciation, vomit, oral cavity ulcers and focal seizures. Altogether, the manifestations were compatible of renal disease which was confirmed through blood tests (hemogram and clinical biochemistry). In addition, the abdominal palpation uncovered a cranially oriented, firm structure of approximately 4 cm in diameter. Consequently, an ultrasonogram-guided, fine needle aspiration was performed. Cytologically, spindle cells suggestive of embryonal mesenchyma were found, leading to a diagnosis of renal dysplasia. Given the animal clinical condition, the euthanasia was elected. At the necropsy, both kidneys were markedly decreased in size, pale and asymmetrical. The histopathological examination confirmed the diagnosis of congenital renal dysplasia. The cytology as a tool for early diagnosis of renal dysplasia is dependent on lesion extension and detection of cellular elements suggestive of embryonal mesenchyma.

Key words: Cytology, renal dysplasia, congenital

INTRODUCCIÓN

La displasia renal es un desarrollo desorganizado del parénquima renal debido a una diferenciación anómala, es un trastorno del desarrollo causado por una interacción inadecuada entre el botón ureteral y el blastema metanéfrico, si el desarrollo normal del sistema de conductos colectores se interrumpe esta puede derivar en displasia[1].

Las lesiones pueden ser unilaterales o bilaterales, totales y parciales. Esta afección es normalmente congénita excepto en el gato, perro y cerdos, en los que se tiene una zona nefrógena subcapsular activa al nacimiento; por ello una enfermedad en el periodo neonatal puede ocasionar displasia como el virus de la panleucopenia felina, el virus de la diarrea viral bovina o las infecciones por el virus del herpes canino[2].

Ha sido reportada en varias razas de perros como Bullmastiff, Bernese de la montaña, Schnauzer Miniatura, Rottweiler y Golden Retrievers. La edad de inicio de los signos clínicos en las glomerulopatías familiares varía desde de algunas semanas a varios años. La edad reportada oscila entre los 3 meses y 5 años[1].

ANAMNESIS

Canino hembra que con emaciación progresiva de aproximadamente 3 meses (figura 2); mostró anorexia de 72 horas y presentó vómito amarillento espumoso 24 horas antes de la consulta. Al examen clínico, presentó una condición corporal 1 de 5 y se evidenciaron úlceras en cavidad oral, además presentó convulsiones focales. Dada la condición general de la paciente, a la palpación abdominal, en la región craneal se detectó una estructura de aproximadamente 4 cm, de consistencia firme.

Figura 1.- Paciente Neiba

Por lo que se decide como parte del protocolo diagnóstico realizar pruebas de laboratorio para valorar la condición general de la paciente y evaluar la factibilidad de realizar una punción con aguja fina de la estructura en cavidad abdominal.

PRUEBAS DE PATOLOGÍA CLÍNICA

Hemograma: Anemia moderada no regenerativa relacionada con disminución en su producción por enfermedad renal crónica e inflamación.
Leucocitosis por neutrofilia relacionada a inflamación; cabe mencionar que parte de la neutrofilia es debida a efecto esteroidal. Linfopenia atribuida a efecto de glucocorticoides. Aumento de sólidos totales dada la azotemia (ver bioquímica) e inflamación.

Bioquímica clínica: Hiperglucemia transitoria debido a efecto de glucocorticoides. Azotemia prerenal y renal, este cambio indica enfermedad renal crónica; así como hiperfosforemia importante por disminución en su excreción renal. Aumento de ALT como consecuencia de incremento en la permeabilidad hepatocelular ante el cuadro de anemia (ver hemograma)relacionado a hipoxia. CK y AST incrementadas relacionadas a esfuerzo y catabolismo muscular. Hipoalbuminemia atribuida a baja en su ingesta (vómito) sin descartar pérdidas. Hipocalcemia coincidente con disminución en su absorción intestinal. Acidosis metabólica por pérdida de bicarbonato vía renal.

Urianálisis: Isostenuria dada la enfermedad renal crónica. Además de inflamación de vías genitourinarias.

Basado en los resultados de la patología clínica y debido a la condición en la que se encontraba la paciente se decidió realizar eutanasia, así como necropsia durante la cual se tomaron muestras vía punción con aguja fina para citología y biopsia para histopatología.

HALLAZGOS A LA NECROPSIA

Durante la revisión de aparato genito unrinario se detectó una marcada diferencia de tamaño entre los riñones (figura 2). El riñón derecho mide 3 cm x 2.5 cm de apariencia blanquecina, superficie multilobulada e irregular con zonas multifocales enrojecidas. Por otro lado, el riñón izquierdo mide 4 cm x 6 cm superficie irregular con presencia de cavidades quísticas de varios tamaños, ambos con pérdida de la relación corticomedular.

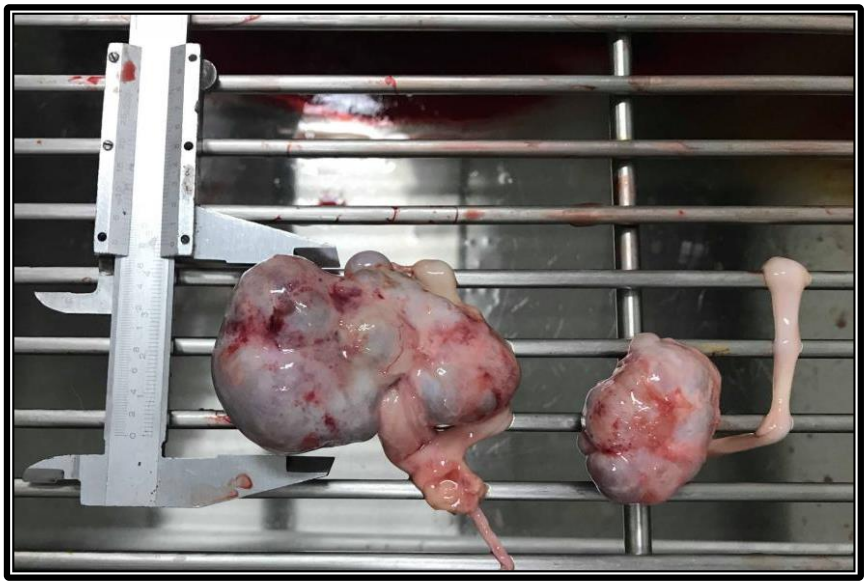

Figura 2.- Aspecto macroscópico de los riñones. A) Superficie externa de ambos riñones, nótese la disparidad de tamaño y el aspecto multinodular y blanquecino. B) Superficie de corte. Pérdida de la relación corticomedular, corteza blanquecina marcadamente radiada además de formaciones quísticas

ESTUDIO CITOLÓGICO

Se realizó punción con aguja fina en ambos riñones. Encontrándose hallazgos similares en ambos riñones (figura 3). Sobre fondo proteináceo denso y granular, entremezclado con moderada cantidad de eritrocitos, neutrófilos mal preservados y linfocitos, así como escasos macrófagos espumosos; se aprecian moderadas células epiteliales redondeadas tanto formando grupos cohesivos, así como de forma aislada. Estas células manifiestan anisocitosis y anisocariosis de leve a moderada, núcleo de circular a ovoide, cromatina gruesa granular, 1-2 nucléolos, posee citoplasma espumoso abundante de tonalidad basófilo. Hallazgos sugerentes de epitelio tubular. Por otro lado se aprecia otro población celular compuesta por células tendientes a ser fusiformes bipolares, de bordes citoplasmáticos pobremente definidos y núcleos ovoides con cromatina tendiente a ser fina granular irregularmente distribuida; así como escasos nucléolos evidentes. Esta población celular es sugerente de mesénquima embrionario. Por todo lo anteriormente mencionado se emite el diagnóstico el diagnóstico compatible con displasia renal.

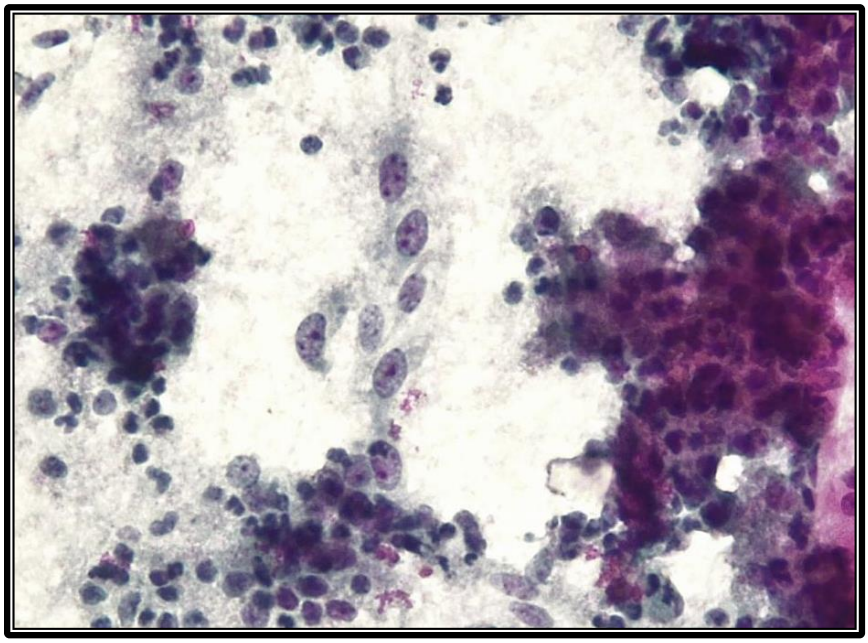

Figura 3. Estudio citológico. Sobre un fondo proteinácea granular se apariencia escasos grupos de células en sabanas (flecha) y un segundo grupo de células fusiformes compatibles con mesénquima embrionario. Papanicolaou 1000x

ESTUDIO HISTOPATOLÓGICO

La corteza renal se encuentra caracterizada por ocasionales glomérulos pequeños, de aspecto cuboidal remedando glomérulos embrionarios (figura 3) y en el intersticio abundante tejido de aspecto fusocelular y desorganizado, el cual fue sugerente de mesénquima embrionario. Todo esto sólo deja pequeñas áreas multifocales de tejido renal maduro con pielonefritis ascendente . Así como epitelio tubular atípico. Confirmando el diagnóstico de displasia renal con inflamación secundaria.

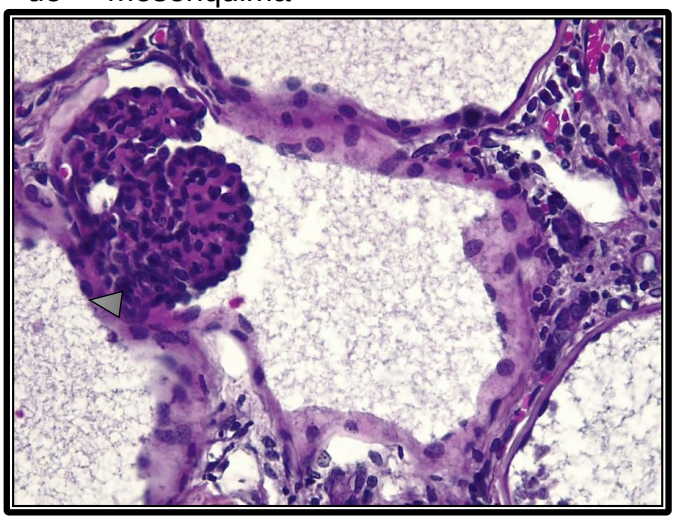

Figura 4: Aspecto histológico, glomérulo con epitelio cuboidal (cabeza de flecha). Hematoxilina y eosina 400x

CRITERIOS DIAGNÓSTICOS

Citología: Presencia de material similar a mesénquima embrional.
Histología: Presencia de glomérulos primitivos y zonas de mesénquima embrionario.
Hematológicos: Anemia moderada no regenerativa
Bioquímicos: Azotemia renal e hiperfosforemia provocadas por disminución en su excreción renal.
Urinarios: Orina isostenúrica

DIAGNÓSTICOS DIFERENCIALES

1. Displasia renal 2.Carcinoma renal 3. Hipoplasia renal

DISCUSIÓN

La displasia renal se define como una desorganización en el parénquima debida a una anormalidad en la diferenciación de la nefrogénesis normal[3].

Las etiologías que provocan displasia renal son diversas y ampliamente estudiadas, sin embargo, existe evidencia del papel que juegan los genes que codifican para la expresión de COX-2 como promotor en la generación de glomérulos inmaduros durante la diferenciación fetal[4].

A pesar de tratarse de un trastorno del desarrollo y provocar signos a temprana edad dependiendo de la severidad de la afección existen reportes de displasia renal en pacientes mayores a 7 años[1] como lo muestra Raval en 2015, sin embargo, en este caso coinciden nuestros hallazgos con Lima en 2017 quien encontró el rango de edades entre los pacientes típicos va de los 3 meses a los 2 años[5], tal y como sucedió con la edad de la paciente (1 año 8 meses).

Esta afección cursa con insuficiencia renal crónica, por lo cual es entendible que los signos clínicos incluyan polidipsia, poliuria, vómito, deshidratación, anemia, entre otros; de la misma forma los resultados de laboratorio al igual que Hunning en 2009 incluyen hallazgos como azotemia, hiperfosforemia, anemia no regenerativa, densidad urinaria isostenúrica o por debajo del punto crítico y proteinuria ausente[6]; dichos hallazgos se deben a la pérdida de la función renal.

Algunos autores mencionan que se requiere la presentación de tres alteraciones para ser llamada displasia renal: mesénquima persistente, ductos metanéfricos persistentes y metaplasia disontogénica[7]; otros autores como Lima en 2017 mencionan la presencia de glomérulos / estructuras tubulares primitivas, túbulos que recuerdan conductos colectores y mesenquima[5] estos hallazgos son consistentes con lo visto en este paciente, en el cual predomina en un 60% la presencia de material fibroso (mesénquima embrionaria), en menor medida son apreciables conductos metanéfricos, así como ocasionales glomérulos embrionarios.

Aunque los hallazgos clínicos, de patología y los hallazgos ecográficos a menudo indican enfermedad renal, el panorama es más complejo aún si tomamos en cuenta que el diagnóstico definitivo de displasia renal depende

de las evaluaciones histopatológicas por biopsia o *post mortem*[8].

La progresión de la enfermedad renal es compleja de explicar en la fisiopatología ya que confluyen el daño, la inflamación, la reparación y los cambios adaptativos tanto estructurales como hemodianámicos. Actualmente no hay un monitoreo específico, ni marcadores más precoces y accesibles, asi como no podemos determinar si la enfermedad renal es progresiva o estática. Esto abre la posibilidad de considerar como pertinente realizar rutinariamente estudios de laboratorio en pacientes aparentemente sanos menores a un año de edad, con la finalidad de descartar este tipo de alteraciones funcionales.

CONCLUSIONES

La displasia renal constituye un trastorno del desarrollo inusual. El uso de la citología como parte del diagnóstico de esta patología, dependerá del grado de formación displásica, del mismo modo, la formación de estructuras protuberantes al parénquima facilita la detección mediante palpación abdominal o imagenología. En este sentido los cambios citológicos son particulares, comparados con otras condiciones neoplásicas primarias renales, siendo lo más representativo la presencia de mesénquima embrionario invadiendo el parénquima funcional.

La relevancia de este tipo de casos atípicos radica en ampliar el espectro de patologías primarias, así mismo es importante la estadificación y pronóstico de la enfermedad renal y más importante en el caso de patologías congénitas la cuestión radica no solo en pruebas de laboratorio estándar (hemograma, bioquímica sanguínea y urianálisis) es necesario un panel más completo de pruebas destacando en este caso imagenología, citología e histopatológico, las cuales pueden o estar disponibles dependiendo la situación.

BIBLIOGRAFÍA

1. Raval S, Joshi D, et al. Renal dysplasia in labrador male dog: A case report. Indian J. Vet. Pathol. 2015.
2. Trigo F. Patología Sistémica Veterinaria. México: McGraw-Hill. Interamericana Editores. 1998.
3. Guimarães L, Reis M, Hesse K, Boabaid F, Pavarini S, Sonne L. Achados patológicos em caninos com displasia renal no Sul do Brasil. Pesq. Vet. Bras. 2014.
4. Whiteley M. Allelic variation in the canine Cox-2 promoter causes hypermethylation of the canine Cox-2 promoter in clinical cases of renal dysplasia. Clinical Epigenetics 2014.
5. Lima S, da Silva L, et al. Displasia renal em cães: estudo retrospectivo (2008-2013). Acta Scientiae Veterinariae 2017.
6. Hünning P, Aguiar J, et al. Displasia renal em um cão. Acta Scientiae Veterinariae 2009.
7. Picut. C, Lewis R. Microscopic features of canine renal dysplasia. Vet. Pathol. 1987.
8. Cho J, Kim S, et al. Clinical and Histopathological Findings of Renal Dysplasia in a Miniature Poodle Dog. Pakistan Veterinary Journal 2015.

DOS TUMORES PRIMARIOS (MASTOCITOMA Y OSTEOSARCOMA), EN UN PERRO DOMICILIADO EN EL ESTADO DE YUCATAN

Guillermo, C.J.L.[1]; Castro, C.M.J. [1]; Ortega, P.A. [1]; Escamilla, F.W. [1]

1.- Facultad de Medicina Veterinaria y Zootecnia. Universidad Autónoma de Yucatán. Correspondencia a José Leonardo Guillermo Cordero al correo electrónico: jlgc318@gmail.com

RESUMEN

El trabajo reporta el procedimiento para el diagnóstico definitivo de un caso de tumores primarios múltiples en un bóxer, macho de 7 años, el cual presentó dos tumores malignos, el osteosarcoma ubicado en la garra del miembro pelviano derecho (MPD) con metástasis a pulmón y linfonodos poplíteos adyacentes y el mastocitoma, ubicado en el muslo del MPD con metástasis al linfonodo inguinal derecho adyacentes

Palabras claves: Tumores primarios múltiples, osteosarcoma, mastocitoma, canino

ABSTRACT

The work reports the procedure for the definitive diagnosis of a case of multiple primary tumors in a boxer, male of 7 years old, which presented two malignant primary tumors, the osteosarcoma located in the claw of the right pelvic limb (RPL) with lung metastasis and adjacent popliteal lymph nodes and the mastocytoma, located on the thigh of the RPL, with adjacent right inguinal lymph node metastases.

Key words: Multiple primary tumors, osteosarcoma, mastocytoma, canine

INTRODUCCIÓN

Es un hecho que los animales de compañía perros y gatos viven cada vez más, al aumentar la longevidad de los animales de compañía, las enfermedades geriátricas en general y las neoplasias en lo particular son motivo de consulta cada vez más frecuentes en las clínicas veterinarias.[1]

Las neoplasias son masas anormales de tejido, que presentan crecimiento excesivo, no tienen funcionalidad y compiten por nutrientes y energía los cuales se pueden clasificar como cancerosos (malignos) o no cancerosos (benignos). [2]

Las publicaciones existentes sobre prevalencia, tipo de tumor, distribución poblacional y análisis de riesgo de neoplasias en caninos se han realizado principalmente en los Estados Unidos y Europa [3,4], con resultados que difieren de país a país. En América Latina, la información es mayormente provista por clínicas veterinarias [5,6], algunas veces sin ser específica y con valores que difieren entre sí. Algunos trabajos como los

realizados en México y Cuba [7,8] permiten comprender las afecciones de los tumores por raza, edad y sexo de los caninos, así como los factores de riesgo que se relacionan a la ocurrencia de estas patologías.

En Estados Unidos se estima que hay aproximadamente 77.4 millones de perros (Texas Registro de cáncer veterinario 2012). Siendo el cáncer la principal causa de muerte en perros mayores de 10 años, donde se calculó que el 50% desarrolló la enfermedad y aproximadamente uno de cada cuatro murió a causa de él [,10,11] y que existen ciertas razas que están excesivamente representadas en términos de incidencia y mortalidad, debido al cáncer [9].

En un estudio realizado en Quito Ecuador, las principales neoplasias en orden de frecuencia, según su localización anatómica; son en primer lugar las cutáneas, con el 24.7%; luego las mamarias con el 15.05% y en tercer lugar; las genital con el 12.7% ya que el tumor venéreo transmisible (TVT) es de elevada frecuencia en los países de América latina. Con respecto a los tumores Oseas estos tuvieron una frecuencia del 2.1%. [12].

Los mastocitomas son una proliferación neoplásica de células mastocíticas, se considera el más frecuente en perros y gatos, con una incidencia de 16% al 21% de los tumores cutáneos. Afecta con mayor frecuencia a perros mayores (edad media, 9 años) y hay predisposición por las razas Bóxer, Boston Terrier, Beagles, Pitbull, Labrador, Golden Retriever [13].

Con respecto al osteosarcoma, este, es el tumor óseo primario más común en el perro, representando el 85% de los tumores malignos que se originan en el esqueleto, principalmente se presenta en el esqueleto apendicular en un 75 % de los casos, siendo las extremidades anteriores las más afectadas en relación a las posteriores en una proporción de 2:1. Donde las razas más frecuentemente afectadas son las de gran tamaño[14]. Por lo que el objetivo del presente trabajo fue describir el diagnóstico clínico patológico de un caso de mastocitoma y osteosarcoma en un perro domiciliado de Mérida, Yucatán.

DESCRIPCIÓN DEL CASO CLÍNICO

Se recibió para consulta en la Unidad de enseñanza de la FMVZ-UADY, un canino macho, de raza bóxer, de siete años de edad, con una condición corporal de 2 en la escala de 1 a 5; la condición del pelo era buena, el cliente reporta hiporexia. Al examen físico general presentó claudicación moderada del miembro pelviano derecho, el cual se encontraba tumefacto, probablemente originado por edema, ya que fue positivo al signo de Godet. En su cara lateral a nivel del muslo, se observó una masa cutánea que medía 2 x 1.5 x 2 cm de características semimóvil, subcutáneo, doloroso a la palpación, alopécico y de consistencia firme, así mismo sobre la cara dorsal de la garra, entre las falanges 1, 2, 3, se encontró un segundo tumor, el cual se caracterizaba por ser inmóvil, de consistencia dura, doloroso,

infiltrante, ulcerada y sangrante, la cual medía 2.5 x 3 x 1.2 cm (ver figura 1). Así mismo se observó disnea de tipo costo-abdominal y con una frecuencia elevada de 60 respiraciones por minuto (rpm); a la auscultación de los campos pulmonares, se identificó crepitación en ambos pulmones. Los linfonódulos, preescapular, inguinal y poplíteo ipsilaterales, se identificaron aumentados de tamaño.

Se tomaron muestras de sangre y heces, las cuales, se trasladaron a la unidad de diagnóstico de la FMVZ-UADY, donde se solicitaron estudios de Biometría hemática, y coproparasitoscópico. Los resultados de los estudios de sangre fueron anemia normocítica normocrómica de tipo regenerativa con leucocitosis por neutrofilia con desviación a la izquierda de tipo regenerativa, mientras que en los de heces se halló *Ancylostoma sp* (++).

PRUEBAS COMPLEMENTARIAS

Radiografías: También se solicitaron placas radiográficas de la garra del miembro pelviano derecho y del tórax. **Radiografía:** Las pruebas se realizaron en la unidad de enseñanza médica de la FMVZ-UADY, las placas solicitadas fueron, del miembro afectado en mediolateral y craneocaudal y de la cavidad torácica laterolateral. Los resultados se presentan en la tabla 1.

Tabla 1. Resultados de las radiografías del miembro pelviano derecho y de la cavidad torácica

Cavidad / Extremidad	Posición	
Miembro Posterior Derecho	Mediolateral: en el miembro posterior en la región del tarso la 1a falange del 4 metatarsiano se observan los bordes irregulares.	Cráneocaudal: En la falange proximal del tercer metatarsiano se denota una discontinuidad de la corteza, con neoformación de tejido mineralizado y con extensión de la masa hacia los tejidos adyacentes.
Cavidad Torácica	Latero lateral: Se observan múltiples nódulos radiopacos con densidad de hueso en los campos pulmonares Ver figura 2	

Figura 1. Tumores observados en el muslo y garra del miembro pelviano derecho, se puede apreciar el linfonódulo poplíteo derecha agradado (ver flecha).

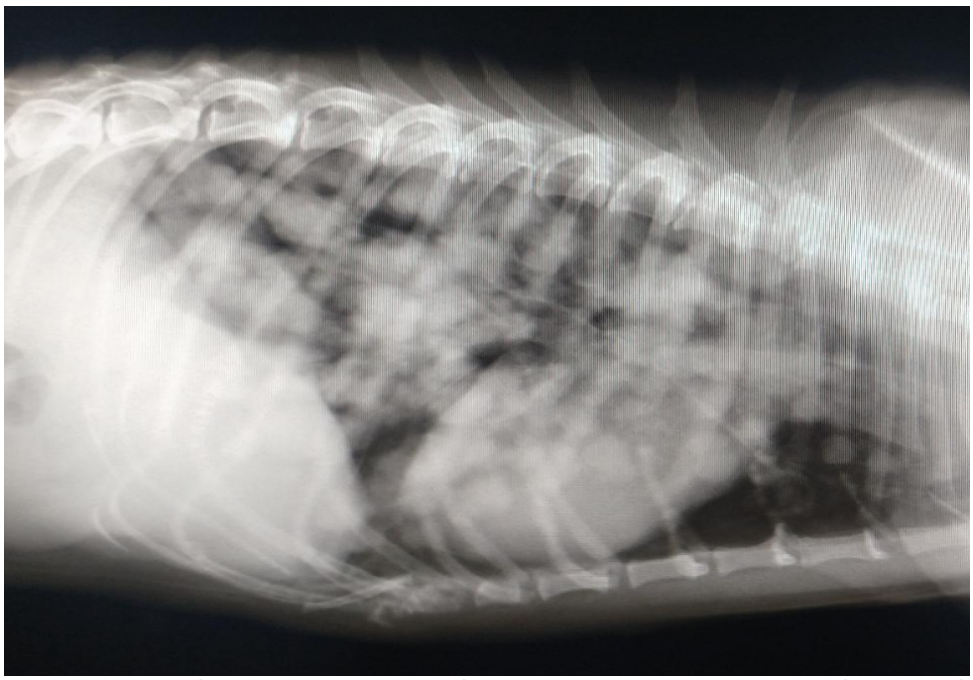

Figura 2. Radiografía latero-lateral del tórax, donde se observaron múltiples nódulos radiopacos con densidad ósea, distribuidos de manera difusa, en el parénquima pulmonar.

ESTUDIOS DE CITOPATOLOGÍA

Se hizo aspiración, por medio de punción con aguja delgada a los linfonódulos agradados y a los tumores identificados, para posteriormente teñir los extendidos con hemocolorante rápido (Diff-Quick). Los resultados fueron los siguientes.

TUMOR EN EL MUSLO DEL MIEMBRO PELVIANO DERECHO (MPD)

Se apreció un fondo sucio con gran cantidad de eritrocitos, así mismo se encontró la proliferación de células redondas con abundante citoplasma, el cual presentaban gran cantidad de gránulos metacromáticos, donde en algunas células no era visible el núcleo, este era grande con la cromatina nuclear granular y uno o dos núcleo de redondos a ovales con un gran nucléolo, también se encontró anisocitosis, anisocariosis moderada con escasos mitosis; dichas células se entremezclaban con escasos eosinofilos. Estos hallazgos también fueron observados en el linfonódulo inguinal ipsilateral, lo que nos sugirió mastocitoma metastásico al linfonódulo adyacente.

TUMOR EN LA GARRA DEL MPD

Se observó un fondo proteínico con gran cantidad de bacterias cocos y bacilos, infiltrado inflamatorio formado por polimorfonucleares neutrófilos, piocitos con moderada cantidad de macrófagos; así mismo se encontró la proliferación de células fusiformes, estrelladas, poligonales a ovales, caracterizadas por escaso citoplasma deshilachado, ligeramente basofílico, con anisonucleosis, pleomorfismo, nucléolos prominentes y escasas mitosis atípicas. Consistentes con un sarcoma. Estos hallazgos también fueron observados en el linfonódulo popliteo ipsilateral, lo que nos sugirió sarcoma metastásico al linfonódulo adyacente.

LINFONÓDULO PREESCAPULAR DERECHO

Presentó un fondo proteínico, el cual existen gran cantidad de células de estirpe linfoide que van desde linfoblastos, linfocitos pequeños y grandes, algunas células plasmáticas y mínima cantidad de neutrófilos, consistente con hiperplasia linfoide.

LESIONES MACROSCÓPICAS

Debido a los hallazgos encontrados, en la inspección clínica y en los diferentes estudios realizados, además de que la dificultad respiratoria era mucho más grave. Se decidió hacer la eutanasia, aplicando pentobarbital sódico al 20% (200mg/ml) vía intravenosa a una dosis de 150mg/Kg de peso vivo de acuerdo a la norma oficial mexicana (NOM-033-ZOO-2014). Se trasladó el cadáver al laboratorio de patología de la FMVZ-UADY para realizar la necropsia.

A la inspección externa se encontraron dos tumores con las características antes mencionadas.
A la incisión primaria se encontraron los linfonodos preescapular, inguinal y poplíteo derechos agradados congestionados, con hemorragias equimosis en la médula.
En el sistema cardiovascular se encontró la silueta cardiaca con forma de “D” invertida, por dilatación de la aurícula y ventrículo derecho.
Los lóbulos pulmonares mostraron nódulos de color blanco a amarillo claro de 0.4 a 814.9 cm. de diámetro en grado severo de distribución multifocal coalescente, dichos nódulos mostraron adherencias entre ellos, o bien hacia otros lóbulos pulmonares, pared torácica y pericardio, en la extensión de corte de los lóbulos pulmonares también se apreciaron nódulos en el parénquima del tejido, dichas estructuras oscilan de 0.5 a 2.7 cm. de diámetro multifocal coalescente, de consistencia firme, delimitados por un halo hiperémico, los cuales al corte se observó una coloración blanca homogénea. Ver figura 3.
El páncreas, hígado, riñones, bazo y tubo digestivo presentaron congestión moderada difusa.
En el sistema locomotor el tumor y la garra del MPD, se les hicieron un corte sagital donde se observó que el tumor presentaba hemorragias sufusiones y focos negros coalescentes que se extendía a los metatarsianos y falanges proximales invadiendo la cortical y cavidad medular de dichos huesos.

DIAGNOSTICO DIFERENCIAl

El diagnóstico diferencial para los tumores del muslo y de la garra del MPD fueron básicamente neoplasias malignas de la piel y del hueso respectivamente. Entre los de piel se pueden citar a los mastocitoma, carcinomas de células escamosas, melanomas, fibrosarcomas, hemangiosarcomas, entre otros. Los de hueso el más frecuente es el osteosarcoma , sin embargo también se presentan el condrosarcoma, carcinomas infiltrantes, hemangiosarcomas, fibrosarcomas , etc.[13] La razón de enlistar solo tumores malignos fueron los hallazgos a la citopatología.

CRITERIOS DIAGNÓSTICO

Ante la presencia de un tumor los criterios diagnósticos incluye la reseña del paciente (especie, raza, sexo, edad) que permite identificar la población a riesgo, el tipo y agresividad de la neoplasia; la exploración cínica que permita valorar el estado general del paciente; el diagnóstico por imagen que identifica la localización de las lesiones y la existencia de metástasis; el diagnóstico citológico que aporta información rápida para diferenciar entre un proceso tumoral o inflamatorio, sin embargo no es recomendable para lo toma de decisiones y finalmente el diagnóstico histopatológico que es el método de elección para el diagnóstico de neoplasias, en las que aporta un diagnóstico definitivo en la mayoría de los casos. [1]

LESIONES MICROSCÓPICAS

Se tomaron muestras para histopatología de los linfonódulos inguinal y poplíteo, de los tumores ubicados en la garra y muslo del MPD y de los pulmones. Estas fueron colocadas en frascos de plástico con formaldehido amortiguado al 10% y buferada a pH de 7.4, manteniendo una relación muestra fijador de 1:10; por al menos 24 hrs. para su fijación. Posteriormente fueron procesadas usando los métodos rutinarios de histopatología y tinción con hematoxilina y eosina[15]. Los hallazgos fueron los siguientes:

Tumor en la garra del MPD: La epidermis se observó ulcerada, con gran cantidad de neutrófilos, piocitos y gran cantidad de bacterias. En la dermis se apreciaron células fusiformes de citoplasma escaso con núcleos alargados puntiagudos hipercromáticos con nucléolos prominentes, existe múltiples áreas de material osteoide con células pleomórficas con hipercromasia y nucléolos prominentes, con áreas de necrosis entremezcladas; las cuales se extendían hasta el hueso. Ver figura 4 B

Linfonódulo poplíteo derecho: Se encontró hiperplasia linforreticular con células neoplásicas con características similares a las observadas en el tumor de la garra del MPD.

Tumores del Pulmón: Se observó en el lumen alveolar así como en la pleura, la proliferación de células fusiformes a redondas a poliédricas de citoplasma abundante “deshilachado” parcial mente vacuolado a la periferia, con núcleos redondos a pleomórficos con, mitosis de 5-6 X10 CGA, en un patrón sólido con vascularización abundante, existen múltiples lagunas de matriz osteoide.

Tumor en el muslo del MPD: A nivel de la epidermis se encontró hiperqueratosis orto y paraqueratótica, a nivel de la dermis, se observaron la proliferación de células redondas de citoplasma moderado a abundante con gran cantidad de gránulos metacromáticos en la periferia del citoplasma y por fuera del mismo, los núcleos son redondos, ovales y pleomórficos, con cromatina granular y mitosis de 2-3 x10 CGA, las células se mezclaban con gran cantidad de eosinófilos. Ver figura 4 A

Linfonódulo inguinal derecho: Se apreció la proliferación de los folículos linfoides subcapsulares moderada difusa, así como de los cordones medulares, así mismo, se observó un infiltrado por células con características similares a las encontradas en el tumor del muslo del MPD, las cuales se entremezclaban con escasos neutrófilos y eosinofilos.

El diagnóstico morfológico de los tumores observados fue: el de la garra del MPD es un osteosarcoma, con metástasis al Linfonódulo poplíteo derecho y a pulmones. El del muslo del MPD es un mastocitoma de bajo grado, según la clasificación de Kiupel *et al.*[16], con metástasis al linfonódulo inguinal derecho.

Figura 3. Pulmones, donde se pueden ver múltiples nódulos, distribuidos de manera difusa sobre el parénquima.

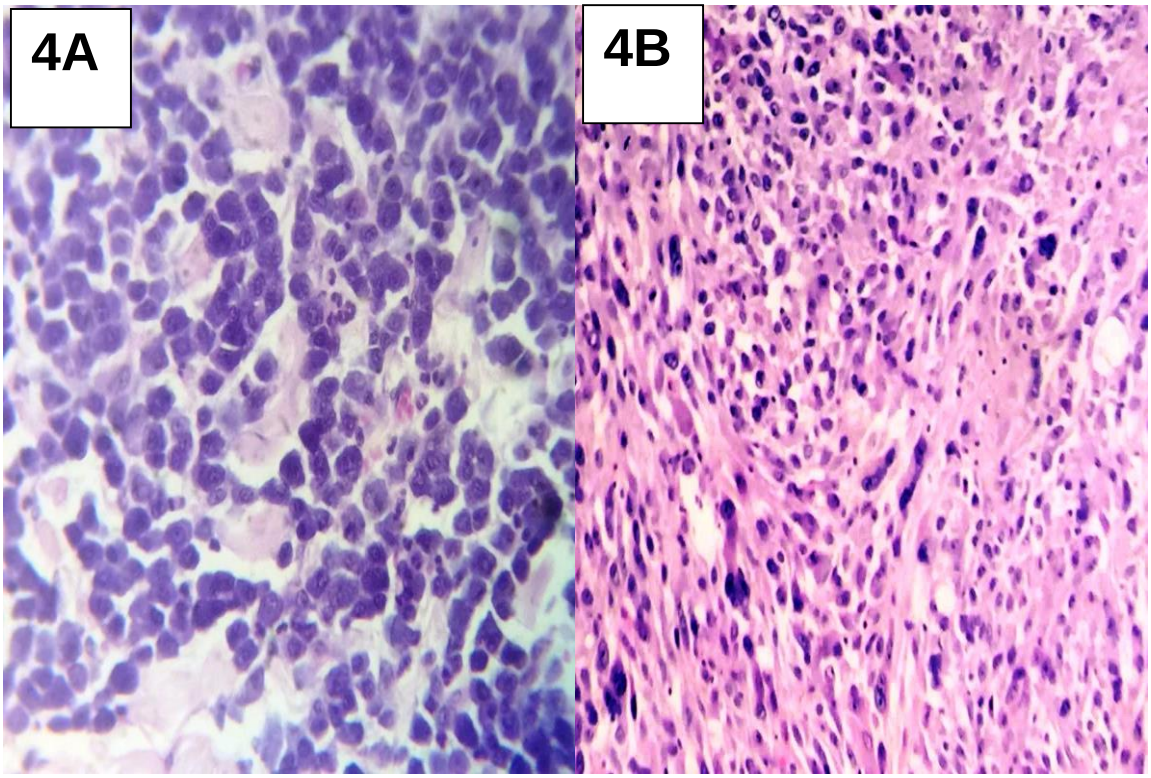

Figura 4. 4A tumor del muslo del MPD, se diagnosticó mastocitoma (tinción con hematoxilina y eosina a 40X). 4B tumor de la garra del MPD se diagnosticó osteosarcoma (tinción con hematoxilina y eosina a 10X)

DISCUSIÓN

De la Cruz-Hernandez *et al.*;[17] en un estudio en Tamaulipas encontró que los perros de entre los 4 y 7 años presentaban mayor predisposición para el desarrollo de neoplasias. Con respecto a la raza; Ríos[18] menciona que los perros de raza Boxer tienen más riesgo de padecer mastocitomas, pero suelen desarrollar formas bien diferenciadas, por lo que suelen tener un buen pronóstico. Con respecto al osteosarcoma Szewczyk *et al.*[19], Chandrasekar *et al.*[20] mencionan que es más frecuente en razas grandes y gigantes con pesos de más de 20 kg; donde el incremento de peso, y más específicamente de altura, parece ser el factor predictivo más importante de la enfermedad en el perro. Por lo que tanto la edad y la raza en las que se presentan este dos tipos de neoplasias con concuerda con nuestro paciente.

Con respecto a su ubicación Couto[14] mencionan que en los perros los mastocitomas tienden a aparecer en el tronco (50%). En las extremidades (40%), y son menos comunes en la cabeza y en el cuello (10%). Rara vez aparecen en otros sitios como la conjuntiva, las glándulas salivares, la laringe o la cavidad oral. El Osteosarcoma por su parte Mejía y Ochoa[21] mencionan que se presenta en el esqueleto apendicular aproximadamente en un 75 % de los casos, siendo las extremidades anteriores las más afectadas en relación a las posteriores en una proporción de 2:1. La mayor parte de estos tumores óseos se origina en la

metáfisis de los huesos largos. El restante 25% afecta al esqueleto axial, siendo el cráneo, las vértebras y las costillas, las localizaciones más frecuentes. Esto con cuerda con lo observado en nuestro paciente ya que los sitios donde presentó el mastocioma y el Osteosarcoma fue el miembro pelviano derecho.

En las pruebas básicas de laboratorio, los estudios de sangre arrojaron una anemia normocítica normocrómica de tipo regenerativa, se pudo deducir que la anemia era leve, por los valores del hematocrito y la hemoglobina. En la muestras de heces se identificó la presencia de *Ancylostoma sp*. Al cual se le consideró la causa de la anemia observada, ya que se trata de un parásito hematófago, el cual, habita en la luz del intestino delgado y se adhiere a la mucosa[22]. La leucocitosis por neutrofilia con desviación a la izquierda de tipo regenerativa fue atribuida a un proceso infeccioso e inflamatorio de origen bacteriano[23]; secundario al problema de la neoplasia observada en la garra del MPD ya que esta se encontraba ulcerada y con secreción purulenta.
Coates *et al.,*[23] Rebar[24] mencionan que para el diagnóstico presuntivo de cualquier proceso neoplásicos se puede lograr mediante pruebas de citopatología, para el Osteosarcoma incluso con una radiografía, sin embargo para el diagnóstico definitivo de estos tumores es necesario realizar estudios de histopatología. Es por esta razón que se decidieron realizar dichos estudios.

En la radiografía de la garra del MPD, los hallazgos, concuerdan con los reportados por Thrall[25], para un tumor óseo maligno ya que se puede observar hueso mineralizado de nueva formación. Por otra parte, también se realizaron estudios radiográficos de tórax, con el fin de descartar metástasis a nivel pulmonar; Benedito y Anderson[26] menciona que del 85% al 90% de los Osteosarcoma hacen metástasis a este órgano; de hecho, los hallazgos de los estudios son consistentes con hueso de nueva formación, debido a que se encontraron nódulos radiopacos con densidad ósea, lo que nos sugirió que nuestro paciente presentó metástasis.
Posteriormente se hicieron estudios de citopatología, la necropsia y la histopatología de los tumores observados y de los linfonodos agrandados, por lo que se pudo llegar al diagnóstico definitivo: el tumor del muslo del MPD fue un mastocitoma con metástasis al linfonódulo inguinal derecho, Couto[14] menciona que de todos los factores pronósticos evaluados, el grado histológico es el más importante, ya que en los perros existe una correlación entre el grado histológico y el tiempo de sobrevida del animal. El método de clasificación usado para evaluar el grado histológico del tumor, fue el descrito por Kiupel *et al.,*[16] que establece dos categorías para el mastocitoma: de alto grado con una supervivencia de 4 meses y el de bajo grado con una supervivencia de hasta 70 meses; por las características histológicas descritas por este investigador se consideró que el mastocitoma observado en nuestro paciente fue de bajo grado. El tumor encontrado en la garra del MPD fue un osteosarcoma con metástasis a linfonódulos poplíteos y a pulmón, Este tumor no fue clasificado ya que Thompson y Dittmer[27] mencionan que los osteosarcomas pueden variar

histológicamente, en las diferentes regiones del mismo tumor, además con su ubicación anatómica, puede ser usada para establecer el tiempo de supervivencia; el cual es de 14 a 19 semanas cuando está ubicado en el esqueleto apendicular y de hasta 22 semanas, cuando se encuentra en el axial, también estos investigadores mencionan que la metástasis a linfonódulos regionales provoca que el tiempo de supervivencia medio baje a 59 días.

Los tumores primarios múltiples han sido reportados en humanos por más de 100 años, sin embargo en medicina veterinaria los reportes son escasos y aislados. Uno de los más importantes es el realizado por Rebhun y Thamm[28], en un estudio con 1722 perros que se presentaron al servicio de oncología, de la Universidad estatal de Colorado, donde el 3% fueron diagnosticados con tumores primarios múltiples, en donde la neoplasia primaria más frecuentemente diagnosticada fue el mastocitoma. De acuerdo Head *et al.*[29], los tumores primarios múltiples deben presentar tres condiciones. 1) las neoplasias deben ser confirmadas por estudios histopatológicos que se tratas de tumores malignos. 2) cada tumor debe ser topográficamente distinto y separado uno de otro. 3) Debe ser excluido como posibilidad, que el tumor secundario sea metástasis del primario. Este caso cumple con las tres condiciones establecidas ya que se demostró que topográficamente están separados y que por histopatología se tratan de dos tumores malignos, de orígenes diferentes, uno de células redondas (mastocitoma) y el otro de células fusiformes o mesenquimales (ostesosarcoma).

Por lo que se puede concluir que este es el primer caso reportado en el estado de Yucatán de un perro domiciliado, con tumores primarios múltiples y metastásicos (mastocitoma y osteosarcoma).

BIBLIOGRAFIA

1. Fraile, O. C. Neoplasias Cutáneas en el perro y el gato. Clínica Veterinaria de pequeños animales. 2007. 16 (67): 10-16
2. Trigo Tavera, Francisco J., Valero Elizondo German. Patología Sistémica Veterinaria. Ciudad de México: UNAM.2004. Pp: 187-221
3. Brønde n LB, Nielsen, SS., Toft, N., Kristensen, A.T. Data from the Danish Veterinary Cancer Registry on the occurrence and distribution of neoplasms in dogs in Denmark. Vet Rec. 2010. 166: 586-590.
4. Merlo DF, Rossi L, Pellegrino C, Ceppi M, Cardellino U, Capurro C, Ratto A, Cancer incidence in pet dogs: findings of the Animal Tumor Regirstry of Genoa, Italy. Journal Veterinary Intern Medicine 2008. 22: 976-984
5. De Nardi AB, Rodaski S, Sousa RS, Costa TA, Macedo TR, Rodigheri SM, Rios A, Piekarz CH. Prevalencia de neoplasias e modalidades de tratamentos em caes, atendidos no Hospital veterinario da Universidades Federal do Paraná. Archieve of Veterinary Science 2002. 7: 15-26
6. Bravo D, Cruz-Casallas P, Ochoa J. Prevalence of neoplasm in canines in the University of the Llanos, during 2004 to 2007. Revista MVZ Córdoba 2010. 15: 1925-1937

7. Fajardo R, Alpizar A, Pérez LS, Martinez JS, Córdova E. Prevalence of tumors in dogs from the municipality of Toluca, México, from 2002 to 2008. Archive of Medicine Veterinary. 2013. 45: 305-309.
8. Torres M, Peraza B, Fabré Y, Rodriguez J, Calaña L, Márquez M, Zamora Y. Frecuencia de presentación de neoplasias en caminos del municipio San Miguel del Padrón, La Habana, Cuba. Revista de Salud Animal 2015. 37: 39-46.
9. Adams VJ, Evans KM, Sampson J,Wood JLN. Methods and mortality results of a health survey of purebred dogs in the UK. J Small Animal Practice. 2010. 51: 512-524
10. Dobson, J. M., Samuel S., Milstein, H., Rogers, K., Wood, J. L. N., Canine neoplasia in the UK: estimates of incidence rates from a population of insured dogs. Journal of Small Practice. 2002. 43, 240-246.
11. Vail D, MacEwen E.. Spontaneously occurring tumors of companion animals as models for human cancer. Cancer Investigation 2000.18:781–792.
12. Vinueza, R. L., Cabrera, F., Donoso, L., Pérez, J., Díaz, R. Frecuencia de Neoplasias en caninos en Quito, Ecuador. Revista de Investigación Veterinaria Perú. 2017. 28(1): 92-100
13. Withrow S.J., Macewen S. Oncología clínica de pequeños animales. 4th ed. S.A. Im, editor. Barcelona, España: Multimédica Ediciones Veterinarias. 2009. Pp: 156-221
14. Couto, C.G. Selected Neoplasm in dogs and cats. In: Small Animal Internal Medicine, Missouri, Mosby Inc. 2003. Pp 1146-1149.
15. Montalvo, C. Técnica Histológica. 2010. Pp.18-37. El 14 de enero de 2019 .http://histologiaunam.mx/descargas/ensenanza/portal_recursos_linea/apuntes/3_tecnica_histologica.pdf
16. Kiupel, M., Webster, J. D., Bailey, K. L., Best, S., DeLay, J., Detrisac, C. J., Fitzgerald, S. D., Gamble, D., Ginn, P. E., Goldschmidt, M. J., Hendrick, E. W., Howerth, E. B., Janovitz, I., Langohr, S. D., Lenz, T. P., Lipscomb, M. A., Miller, W.,Smedley, M. H., Smith, K., Snyder, P. W., Southorn, E., Stedman, N. L., Steficek, B. A., Stromberg, P. C., Valli, V. E., Misdorp, S. E., Moroff, S., Mullaney, T. P., Neyens, I., O'Toole, D., Ramos-Vara, J., Scase, T. J., Schulman, F. Y., Sledge, D., Weisbrode, R. C., Yager, J., Heller J., Miller, R. Accurately Predict Biological Behavior Proposal of a 2-Tier Histologic Grading System for Canine Cutaneous Mast Cell Tumors to More Veterinary Pathology. 2011. 48: 147-155
17. Cruz HNI, Monreal GAE, Carvajal FV, Barron VCA, Martínez BJ, Zarate TA, Carmona AD, García LF, Merino CO, Rangel LJA. (2017) Frecuencia y caracterización de las principales neoplasias presentes en el perro doméstico en Tamaulipas (México), Rev Med Vet. Bogota. 35: 53-71
18. Ríos, A. Mastocitoma canino y felino. Clinica Veterinaria de. Pequeños animales.2008. 28 (2): 135-142
19. Szewczyk, M.; Lechowski, R.; Zabielska, K. What do we know about canine osteosarcoma treatment-review. Veterinary Research Communications. 2014. 39(1), 61-67.
20. Chandrasekar M.; Simon M.; Shiju, Nambi A. Maxillary Osteosarcoma and its Therapeutic Management in a Dog. Intas Polivet. 2014. 15, 32- 33.
21. Mejía, C, Ochoa, L. Osteosarcoma, In: Consulta Rápida en la Clínica Diaria. Inter-Médica, Buenos Aires. 2004. Pp 679-682.
22. Hall, E. J., Simpson, J. W. & Williams, D. A. Manual de gastroenterología en pequeños animales. Segunda edición. Ediciones S. España. 2012. Pp 159.
23. Rebar, A. H. Interpretación del hemograma canino y felino. Nestlé Purina VIP Programa. 2003. Pp 11-13.

24. Coates, J. Paraparesis, In: Platt S., Olby N. BSAVA Manual of Canine and Feline Neurology. British Small Animal Veterinary Association. London, England. 2004. Pp 237-264
25. Thrall, D. E. Tumores Óseos vs Infecciones Óseas, In: Diagnostico radiológico veterinario, Elsevier España. 2003. Pp: 177-184.
26. Benedito, J.; Anderson, M. Aspectos clínicos e fisiopatológicos de osteosarcoma en. Science and Animal Health. 2015. 3, 13-30.
27. Thompson, K. G., Dittmer, E. G. Tumors of Bones. Tumor of Domestic Animals. Edited By Donald, Meuten. 5th edition, Willey Blackwell Editorial. 2017. Pp. 373-393.
28. Rebhun, R. B., Thamm, D. H. Multiple Distinct Malignancies in Dogs: 53 Cases. Journal of the American Animal Hospital Association: January/February, 2010. 46,1: 20-30.
29. Head K.W., Cullen J.M., Dubielzig R.R., Else R.W., Misdorp W., Patnaik A.K., Teteyama S., van der Gaag I. Histological classification of tumors of the alimentary system of domestic animals. Armed Forced Institute of Pathology, Washington DC.2003. Pp. 33-35

EFUSIÓN NEOPLÁSICA EN UN PERRO POR MASTOCITOMA VISCERAL: REPORTE DE UN CASO

García MEM[1,2*], Ruíz RJA[1], Fajardo CJ[2]

[1]Departamento de patología/patología clínica, Facultad de Medicina veterinaria y Zootecnia, UNAM
[2]Diagnóstico Veterinario Alhambra
[3]Centro Veterinario México
Correspondencia: elima1711@gmail.com

RESUMEN

Se presentó al hospital Centro Veterinario México perra, Beagle de 13 años con historia de vómito, hiporexia, heces pastosas y abdomen distendido. En estudios radiográficos se informó esplenomegalia, hepatomegalia y gas en asas intestinales, y en estudio ultrasonográfico lesiones nodulares y lesiones en diana en bazo, esplenomegalia y líquido libre en abdomen. Se tomó muestra del líquido abdominal y se envió a analizar; las características fisicoquímicas de la efusión coincidieron con el criterio de clasificación de trasudado rico en proteínas, sin embargo, debido a la presencia de mastocitos encontrada durante la evaluación microscópica y a la anamnesis, se interpretó como compatible con efusión neoplásica. Se realizó punción guiada por ultrasonido de las lesiones en bazo y el material obtenido a la evaluación citológica fue compatible con mastocitoma moderadamente diferenciado. Debido a no haber evidencia de masas cutáneas ni antecedente de mastocitoma, se infirió que el origen de la neoplasia en bazo fue primario.
Palabras clave: Mastocitoma, efusión neoplásica, citología.

ABSTRACT

A 13 years old Beagle female was presented to the “Centro Veterinario México” hospital with history of vomiting, hyporexia, more liquid consistency in feces and abdominal distension. Radiographic examination revealed splenomegaly, hepatomegaly and gas filled intestinal loops, abdominal ultrasonography revealed splenic nodular and “target” lesions as well as peritoneal fluid. A sample of peritoneal fluid was evaluated and had physical and chemical features of a protein rich trasudate, nevertheless, due to mast cells presence found during microscopic evaluation and the splenic lesions anamnesis, the effusion was interpreted as compatible as neoplastic. An ultrasound guided fine needle aspiration of the spleen was obtained for cytological examination and the sample evaluated was compatible with mast cell tumor intermediately differentiated. Due to no evidence of cutaneous masses neither previous history of mast cell tumor, it was inferred that the origin of the neoplasm in spleen was primary.
Key words: Mast cell tumor, neoplastic effusion, cytology.

INTRODUCCIÓN

Los mastocitos derivan de células progenitoras CD34 en médula ósea y se diferencian después de infiltrar tejido conectivo y mucosas; de manera normal se localizan en grandes cantidades en órganos como piel, pulmón y tracto gastrointestinal. Se pueden identificar por la presencia de abundantes gránulos citoplasmáticos "metacromáticos".[1]

Se usa el término Mastocitoma a la proliferación neoplásica de mastocitos[2] y representa entre el 16-21% de las neoplasias en piel de perros; generalmente se encuentran como masas solitarias, aunque hay un pequeño número de pacientes que pueden presentar masas múltiples[3]. El mastocitoma en mucosas es raro, así como, la forma diseminada o sistémica, esta última puede afectar linfonodos, bazo, hígado e inclusive médula ósea y generalmente es precedido por masa cutánea primaria. Los mastocitomas de origen visceral primario son raros y hay pocos reportes de perros con mastocitoma en cavidad torácica o abdominal sin lesiones cutáneas asociadas; esta forma de mastocitoma se clasifican como esplénicos o intestinal.[4] Derivado de procesos neoplásicos en cavidad abdominal o torácica, pueden desarrollarse efusiones las cuáles no son frecuentes y pueden poseer características físico químicas de trasudados ricos en proteínas o exudados (en particular, hay pocos reportes de efusiones neoplásicas por mastocitoma visceral); para establecer el diagnóstico, la evaluación citológica toma un papel importante a pesar de que la sensibilidad para detectar células neoplásicas en efusiones es del 64% en perros.[5]

HISTORIA CLÍNICA

Se presentó al Hospital Centro Veterinario México una hembra canina, raza Beagle de 13 años, con historia de vómito desde hace 4 días; 9 meses antes, fueron detectadas por ultrasonido lesiones en bazo hiperecoicas e hígado hiperecoico a los cuales no se les dio seguimiento. Al examen físico general se informó algesia a la palpación abdominal craneal y abdomen rígido. Se envió a casa con tratamiento. Al día 3, regresó a consulta refiriendo hiporexia, heces pastosas y abdomen distendido; se realizó estudio radiográfico en el que se encontró esplenomegalia, hepatomegalia y gas en asas intestinales, así como, ultrasonido abdominal en el que se observó hepatomegalia, hígado con bordes redondeados, lesiones nodulares en bazo y lesiones en diana, esplenomegalia y líquido libre en abdomen. Se realizó hemograma interno en el que no se encontraron cambios, y al mismo tiempo, se realizó bioquímica clínica, donde se informó ligero incremento de ALT (217 U/L, valor de referencia 10-125 U/L) atribuible a degeneración hepatocelular y aumento de FA (389 U/L, valor de referencia 23-212 U/L) asociado a inducción esteroide.

Se hospitalizó a la paciente y se instauró terapia de líquidos (Cloruro de Sodio), analgésicos y antiemético;

durante la guardia nocturna se informó estado mental deprimido, algesia abdominal severa e hiporexia por lo que se administró infusión de Lidocaína.

PRUEBAS DE LABORATORIO

Debido a los hallazgos encontrados en el ultrasonido se decidió tomar muestra de la efusión abdominal y muestra de sangre para evaluar tiempos de coagulación; ambas fueron enviadas a Diagnóstico Veterinario Alhambra:

EVALUACIÓN DE LÍQUIDOS CORPORALES: efusión abdominal
Examen físico-químico
Apariencia: turbio 2+ Color: rojizo Proteínas totales: 40 g/L Conteo de células nucleadas: 0.8 x 10^9/L Otras determinaciones: <0.1 L/L
Descripción microscópica
Fueron evaluadas dos laminillas teñidas con Wright. La celularidad se representa por linfocitos maduros y pequeños (26%), neutrófilos en buen estado de conservación (24%), células redondas con abundantes gránulos metacromáticos citoplasmáticos (21%) consistentes con mastocitos, células mesoteliales con evidencia de reactividad (20%) y eosinófilos (9%). El fondo se aprecia claro con escasos eritrocitos.

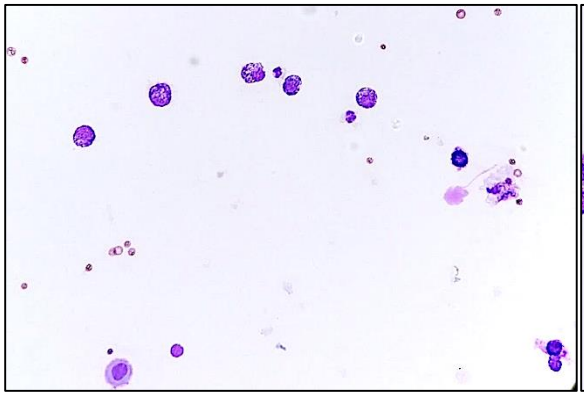

Imagen 1. Efusión abdominal, tinción Wright, 400 aumentos

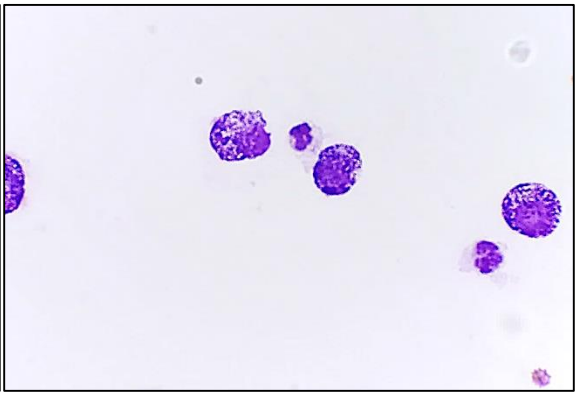

Imagen 2. Efusión abdominal, tinción Wright, 1000 aumentos

Interpretación
Posible efusión neoplásica

Los tiempos de coagulación no mostraron alteraciones. Al día siguiente, se realizó punción de las lesiones en bazo para realizar evaluación citológica en la que se informó que el material remitido contenía elevada celularidad representada en su totalidad por células redondeadas individuales con bordes definidos, moderada cantidad de citoplasma claro generalmente colmado por gránulos púrpuras, núcleo redondeado eucromático poco visible y con pobre afinidad tintorial detrás de los gránulos. La anisocitosis y anisocariosis en estas células fue moderada.

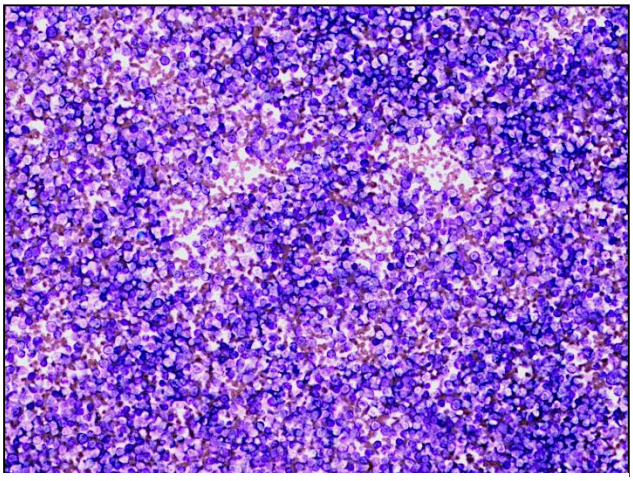

Imagen 3. Citología de bazo, tinción Wright, 100 aumentos

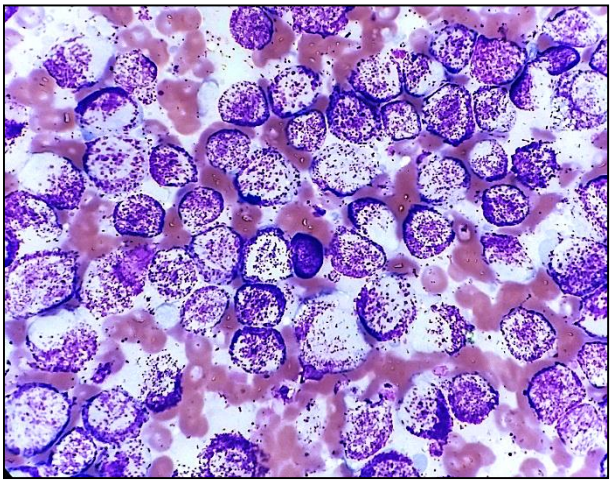

Imagen 4. Citología de bazo, tinción Wright, 1000 aumentos

Con base en los hallazgos de la evaluación citológica se diagnosticó como neoplasia de células redondas malignas: mastocitoma moderadamente diferenciado. Entre los comentarios incluidos en la citología se enfatizó en la importancia de descartar lesiones cutáneas/subcutáneas actuales o anteriores, con la finalidad de considerar un proceso primario visceral.

En el hemograma realizado ese día, se informó anemia moderada no regenerativa atribuible a la terapia de líquidos, leucocitosis por neutrofilia y monocitosis secundaria a inflamación localizada crónica, basofilia asociada a la neoplasia (mastocitoma) y trombocitopenia posiblemente por aumento en su utilización.

El médico encargado de la paciente sugirió a los propietarios comenzar con tratamiento quimioterapéutico y les mencionó el mal pronóstico con base en los hallazgos en las pruebas de laboratorio. La guardia nocturna del día 9 reportó reducción en la inflamación abdominal, derrame abdominal persistente y aparente mejoría clínica. Se dio de alta a la paciente y se programó para la siguiente semana la primera aplicación de Vinblastina.

DISCUSIÓN

En este caso, después de haber obtenido el diagnóstico de mastocitoma en bazo, se inició la búsqueda de masa(s) cutánea(s) y, debido a que no se encontró evidencia de masas ni antecedente de haber padecido anteriormente mastocitoma cutáneo, se puede inferir que la naturaleza de la neoplasia en bazo es primaria. La gran mayoría de los mastocitomas se originan de la dermis y de tejido subcutáneo, sin embargo, también pueden presentarse de manera visceral los cuales son precedidos de masas cutáneas; en gatos, cerca del 50% de los mastocitomas son viscerales primarios mientras que, en perros, esta presentación es muy poco común. En un estudio retrospectivo en el cual se buscó caracterizar mastocitomas viscerales sin involucramiento cutáneo en perros, se detectó que el principal sitio primario de la neoplasia fue intestinal (6/10) y solamente en uno, fue esplénico[4] Además del aparente origen primario visceral, otra característica interesante de este caso fue el desarrollo de efusión neoplásica abdominal; las principales neoplasias involucradas en el desarrollo de efusiones en perros son linfoma y adenocarcinoma/carcinoma[6] y, entre las menos comunes, se encuentra el mastocitoma[5]. El desarrollo de éstas puede ser causadas por uno o varios de los mecanismos primarios de formación de efusiones por lo que sus características físicoquímicas (apariencia, proteínas totales y conteo de células nucleadas) son variables, pueden aparentar ser exudados o trasudados ricos en proteínas[7] como lo fue la efusión de este caso. Aunque el conteo de células nucleadas resultó ser muy bajo, por las propiedades citológicas evidentes que caracterizan a los mastocitos, no fue difícil identificarlos; debido a que se reporta que es poco común encontrar mastocitos en efusiones (se menciona que pueden verse en muy bajas cantidades en exudados)[6] y, aunado a las lesiones en bazo referidas en la anamnesis, se sugirió que el origen de la efusión era neoplásico lo cual fue confirmado con la evaluación citológica de las lesiones en bazo.

Entre los cambios hematológicos reportados en perros con mastocitosis visceral incluyen eosinofilia, basofilia y mastocitemia[4]. Debido a que los hemogramas se realizaron con equipo automatizado y no incluyeron la evaluación microscópica del frotis sanguíneo, no se descarta que la paciente cursó o cursa con mastocitemia; se planea realizar hemograma control para evaluar capa leucoplaquetaria con el fin de determinar si la paciente presenta mastocitemia así como correlacionar los resultados de los hemogramas previos con el conteo diferencial para confirmar persistencia de la basofilia y trombocitopenia.

CONCLUSIÓN

Con base en la historia clínica donde se descartan masas cutáneas actuales o anteriores, se determinó que el mastocitoma en bazo es de origen primario; así mismo, actualmente se está trabajando en conjunto (clínico-patólogo) con la finalidad de brindar el mejor procedimiento y seguimiento clínico a la paciente. Cabe resaltar la importancia de la efusión neoplásica por mastocitoma debido a que hay pocos reportes en perros.

BIBLIOGRAFÍA

1. Misdorp W. *Mast cells and canine mast cell tumours*. A review. Veterinary Quarterly; 26:4, 2004, 156-169.
2. Thamm D.H *et al. Chapter 19: Mast cell tumor* : *Withrow and Macewen's Small animal oncology*. 5ª edición, Saunders ELSEVIER, 2007, 402-425
3. Blackwood L *et al. European consensus document on mast cell tumours in dogs and cats.* Veterinary and Comparative Oncology; 10:3, 2012, e1-e29.
4. Takahasi T *et al. Visceral mast cell tumors in dogs; 10 cases (1982-1997).* Journal of the American Veterinary Medical Association; 216:2, 2000, 222-226.
5. Hirschberger J *et al*. *Sensitivity and specificity of cytologic evaluation in the diagnosis of neoplasia in body fluids from dogs and cats*. Veterinary Clinical Pathology; 25: 4, 1999, 142-146.
6. Thompson C. *Chapter 6: Body cavity fluids en: Raskin R, Meyer D, Canine and Feline Cytology*. A color atlas and interpretation guide, 3ª edición, ELSEVIER, 2016, 191-219.
7. Dewhurst E. Chapter 22: Body cavity effusions en: Villers E, Ristic J, Manual of Canine and Feline Clinical Pathology, 3ª edición, BSAVA, 2016, 435-451.

ENTERITIS GRANULOMATOSA CAUSADA POR *MYCOBACTERIUM AVIUM* SUBESPECIE *PARATUBERCULOSIS* Y MIGRACIÓN DE LARVAS DE *OESOPHAGOSTOMUM SPP.* REPORTE DE DOS CASOS.

Olivares SMI*[1], CruzLC[1]
[1]Centro de Enseñanza, Investigación y Extensionismo en Ganadería Tropical, Facultad de Medicina Veterinaria y Zootecnia, UNAM
Correspondencia: enigmax713@hotmail.com

RESUMEN
Dos ovinos pelibuey, hembras de 2 y 6 años respectivamente, que presentaron emaciación progresiva sin la pérdida del apetito y con diarreas de un mes de evolución. Durante el estudio *post mortem* ambas presentaron enteritis graulomatosas asociadas a *Mycobacterium avium* subespecie *paratuberculosis*, enfermedad crónica conocida también como enfermedad de Johne, que afecta principalmente intestino delgado; así como enteritis granulomatosa asociada a larvas de *Oesophagostomum spp.* también conocida como gusano nodular por producir granulomas y abscesos nodulares de gran tamaño en la pared intestinal.
Palabras clave: Enteritis granulomatosa, *Paratuberculosis*, enfermedad de Johne, *Oesophagostomum spp.,* gusano nodular.

ABSTRACT
Two pelibuey ovines, females of 2 and 6 years old respectively, that present progressive wasting without loss of appetite and with diarrhea of one month of evolution. During the post-mortem study, both presented graulomatous enteritis associated with Mycobacterium avium subsp. Paratuberculosis, a chronic disease also known as Johne's disease, which mainly affects the small intestine; as well as granulomatous enteritis associated with larvae of Oesophagostomum spp. also known as nodular worm for producing granulomas and large nodular abscesses in the intestinal wall.
Keywords: Granulomatous enteritis, Paratuberculosis, Johne's disease, *Oesophagostomum spp*., nodular worm.

INTRODUCCIÓN

La paratuberculosis o enfermedad de Johne es una enfermedad que afecta a los rumiantes domésticos y silvestres[1,2,3], con distribución mundial y gran impacto económico y reproductivo, se transmite de forma oral tras la contaminación del alimento y agua a través de las heces de animales infectados[3]. También se ha aislado M*ycobacterium avium* subesp. *paratuberculosis* (MAP) del calostro, leche, ubres y tracto reproductivo de machos y hembras. La transmisión se puede producir por fómites, y los insectos pueden actuar como vectores mecánicos[5]. La enfermedad es de curso crónico y se manifiesta principalmente en animales adultos de dos a tres años de edad[3,5]; se caracteriza por diarrea intermitente, hipoproteinemia, pérdida progresiva de la condición corporal debido a que las lesiones que produce, localizadas en la mucosa del íleon, válvula ileocecal, ciego, colon proximal y linfonodos mesentéricos, desarrollan un engrosamiento difuso de la mucosa del yeyuno e íleon, que adquieren una apariencia rugosa (cerebroide o de lavadero), lo que ocasiona malabsorción de los nutrimentos[3,4,5]. El control de la enfermedad en los rumiantes domésticos depende de la detección oportuna (cultivo bacteriológico, ELISA, IDGA y PCR) y de la eliminación de los animales afectados[1,2].

Oesophagostomum spp. es un nematodo que pertenece a la familia Strongylidae.[6.7] Los miembros del género Oesophagostomum que infectan ovejas más significativas son *O. columbianum y O. venulosum*; el primero es considerablemente más patógeno y es particularmente importante en áreas templadas cálidas a tropicales[8]. La infección es por la captación oral de larvas infectantes, la larva en la tercera etapa, penetran en la mucosa del ciego y el intestino grueso proximal, induciendo la formación de granulomas parasitarios en la lámina propia y submucosa[6,7]. Se pueden encontrar nódulos similares en el hígado, los pulmones, el mesenterio y los ganglios linfáticos mesentéricos[8]. Después de aproximadamente 1 semana, mudan, maduran y emergen hasta convertirse en adultos en el colon. Una proporción de larvas en la cuarta etapa se enquistan dentro de los nódulos. Los adultos pueden ser patógenos en corderos si las carga parasitaria es alta provocando anorexia, heces mucoides o diarrea[8]; en adultos pueden dar lugar a enteritis necrotizante, que pueden complicarse con otras infecciones [6,7].Las lesiones graves asociadas con la esofagostomosis clínica son inespecíficas e incluyen emaciación, ganglios linfáticos mesentéricos agrandados y mucosa colónica engrosada y congestionada con una capa de moco en la que se dispersan los gusanos adultos.

La reducción en la eficiencia del crecimiento es el producto de una significativa pérdida de proteínas e inapetencia, mientras que la diarrea se debe presumiblemente a la pérdida de la capacidad de absorción colónica[8].

DESCRIPCIÓN DE LOS CASOS

Dos ovinos pelibuey, hembras de 2 y 6 años respectivamente, que presentaron emaciación progresiva sin la pérdida del apetito, diarreas con un mes de evolución y sin ganancia de peso a pesar del cambio en la dieta.

HALLAZGOS MACRO Y MICROSCÓPICOS

Se remitieron al servicio de patología dos ovinos para estudio *post mortem* los cuales se sometieron a eutanasia con pistola de émbolo oculto y posterior desangrado tras cortar vena yugular y carótida. Macroscópicamente las serosas de la última porción de intestino delgado y de intestino grueso exhibieron múltiples nódulos coalescentes, firmes, amarillos y café ocres, que en el corte profundizan a la muscular del órgano; microscópicamente corresponden a áreas circunscritas de bordes irregulares, no encapsuladas que desplazan y sustituyen parte de la submucosa, túnicas muscular y en ocasiones a la túnica de la serosa **(Fig.1-2)**, compuestos por necrosis y/o material calcificado rodeado por algunos fibroblastos reactivos, abundantes macrófagos, en menor cantidad linfocitos y células gigantes multinucleadas **(Fig. 3-4)**.

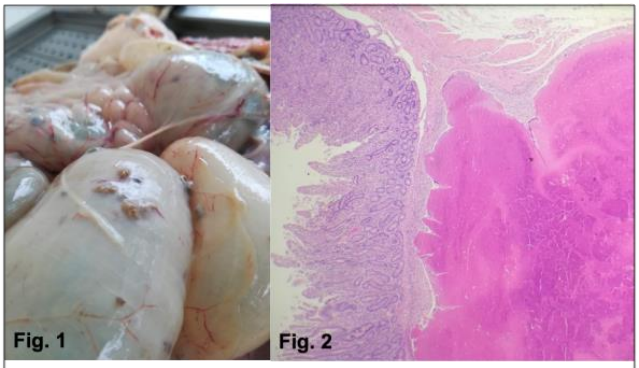

Fig. 1 Serosa de intestino grueso con múltiples nódulos coalescentes, firmes, amarillos y café ocres. **Fig. 2** Microscópicamente corresponden a áreas circunscritas de bordes irregulares, no encapsuladas que desplazan y sustituyen parte de la submucosa, túnicas muscular y en ocasiones a la túnica de la serosa.

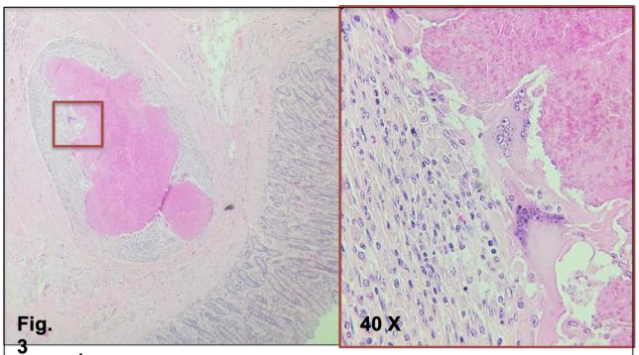

Fig. 3 Área circunscrita de bordes irregulares entre la submucosa y túnicas muscular, **cuadro rojo (aumento 40 X)** compuestos por necrosis rodeado por algunos fibroblastos reactivos, abundantes macrófagos, en menor cantidad linfocitos y células gigantes multinucleadas.

Las secciones de la última porción de yeyuno e íleon exhibieron engrosamiento de la mucosa macroscópico por segmentos o de manera uniforme con un aspecto cerebroide o de lavadero **(Fig. 4)**; microscópicamente se observó la lámina propia infiltrada por células inflamatorias linfoplasmocíticas y ocasionales eosinófilos, así como áreas infiltradas por abundantes macrófagos **(Fig. 5-6)**, que en algunas zonas forman células gigantes multinucleadas, posteriormente se realiza prueba de histoquímica con tinción Ziehl Neelsen y se evidenciaron estructuras bacterianas dentro de los macrófagos y células gigantes positivas a la tinción de Ziehl Neelsen **(Fig. 7)**.

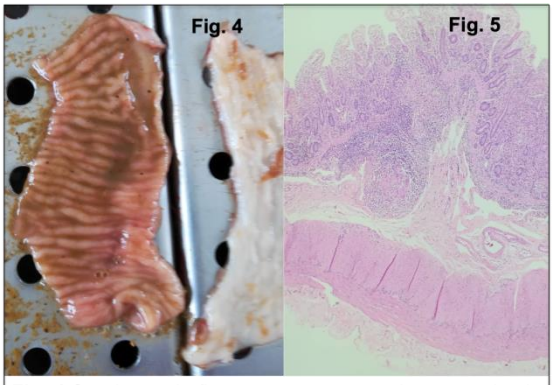

Fig. 4 Secciones de íleon y yeyuno respectivamente donde se aprecia el engrosamiento de la mucosa (aspecto cerebroide) en comparación de la sección de yeyuno. **Fig. 5** microscópicamente se observa el tejido linfoide y la lámina propia infiltrada por abundantes macrófagos y células linfoplasmocíticas.

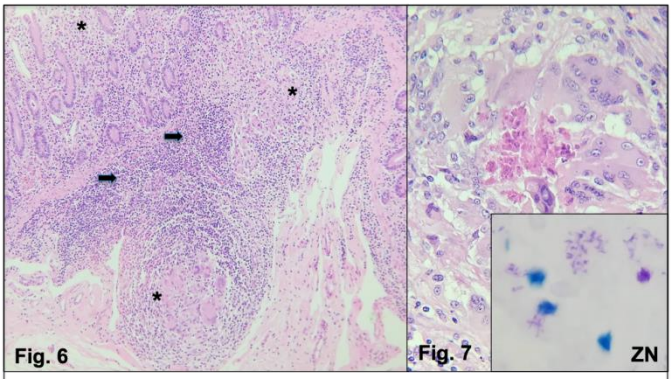

Fig. 6 Se observa en 10 X, múltiples áreas infiltradas por macrófagos **(*)** y células linfoplasmocíticas **(flecha)** en la lámina propia como en el tejido linfoide**. Fig. 7** En un aumento a 40 X se observa la formación de células gigantes multinucleadas, que en la tinción Ziehl Neelsen **(ZN)** se evidenciaron estructuras bacterianas ácido alcohol resistentes.

PRUEBAS COMPLEMENTARIAS

Para las secciones de intestino con enteritis proliferativa que histológicamente exhibieron infiltrado histiocítico y de células gigantes se les realizó pruebas de histoquímica con tinción de Ziehl Neelsen para evidenciar la presencia de bacterias ácido alcohol resistente.

A los dos individuos se les realizó flotación donde se evidencio la presencia de huevos de *Oesophagostomum spp*. y McMaster con carga parasitaria de 1000 y 1700 respectivamente.

CRITERIOS DIAGNÓSTICOS

Se debe tener como principal criterio la historia clínica del hato dentro de explotación, así como el tipo de medicina preventiva que lleva. Los siguientes criterios es la localización de animales de dos o más años que comienzan con signos como pérdida de peso de forma patológica, diarreas intermitentes, haber realizados pruebas complementarias como hematología, flotación y Mc Master para descartar problemas de tipo parasitario.

En el estudio *post mortem* las lesiones sugerentes para M*ycobacterium avium* subesp. *Paratuberculosis* es el engrosamiento de la mucosa de las últimas porciones de intestino delgado y principio de grueso, que además exhibe un aspecto cerebroide.

Microscópicamente se debe observar infiltrado inflamatorio principalmente histiocítico y la presencia de células gigantes multinucleadas, el cual puede o no estar de forma circunscrita. La realización de la tinción de Ziehl Neelsen se realiza con el fin de poner en evidencia la presencia de bacterias ácido alcohol resistente dándoles una coloración rosa o magenta, las cuales se encuentran dentro del citoplasma de histiocitos y células gigantes.

Para *Oesophagostomum spp*. las lesiones macroscópicas son la presencia de nódulos a sobre relieve de la serosa, los cuales son multifocales que en ocasiones coalescen, duros, de superficie irregular y que pueden ser de tonalidades que van desde el amarillo al café con un tamaño que oscila entre los 3 a 8 mm de eje mayor. Afecta principalmente la serosa de intestino grueso pero pueden ser visibles también en la serosa de las cámaras gástricas, intestino delgado o en el parénquima hepático. Microscópicamente estos nódulos pueden comprometer además de la serosa, las túnicas musculares y la submucosa, formando un área circunscrita bien delimitada y no encapsulada, compuesta por un centro de necrosis o calcificación rodeado por células inflamatorias principalmente histiocitos y células gigantes multinucleadas.

DIAGNÓSTICOS DIFERENCIALES

Para la enteritis granulomatosa por MAP, cuando las lesiones de la mucosa son sutiles y solo la linfangitis es la única lesión grave y es fácilmente reconocible se considera suficientemente específica para justificar un diagnóstico presuntivo de la enfermedad de Johne en el examen postmortem general. Sin embargo, si las lesiones en mucosa no son evidentes se sugiere considerar otro proceso inflamatorio en intestinos o en linfonodos regionales que obstruyan el flujo de la linfa como los granulomas por la larva de *Oesophagostomum spp*.

La pérdida marcada de masa muscular y atrofia serosa de depósitos de grasa, edema intermandibular y derrame de líquido en varias cavidades corporales puede deberse a ambas etiologías, sin descartar la infección por otros parásitos.

La enteritis granulomatosa por la larva de *Oesophagostomum spp*. cuando compromete a la mucosa o cuando la infección es altas debe diferenciarse con *Chabertia* ya que su ciclo de vida es muy parecido y ambas macroscópicamente forman granulomas en la pared de colon.

DISCUSIÓN

La paratuberculosis o enfermedad de Johne, es una enfermedad que afecta a diferentes rumiantes, con una distribución mundial y de gran impacto económico; debido a la forma de transmisión, la presentación crónica[1,3,4,5] y el diagnóstico inadecuado.

La enfermedad se manifiesta principalmente en animales adultos de dos a tres años de edad; se caracteriza por pérdida progresiva de la condición corporal[3,4,5] tomando en cuenta que el animal no debe estar en alguna etapa reproductiva o de gestación, también hay la presencia de diarreas, las cuales deben identificar o descartar que la causa no es por la infección por paratuberculosis.

El control de la enfermedad en los rumiantes domésticos depende de la detección oportuna (cultivo bacteriológico, ELISA, IDGA y PCR) y de la eliminación de los animales afectados. La infección por *Oesophagostomum spp*. es por la captación oral de larvas infectantes, que forman granulomas parasitarios en la lámina propia y submucosa. Este nematodo tiene una alta incidencia en zonas tropicales y la infección en la mayoría de los rebaños no se reconoce, ya que la infección es subclínica [6,7], sin embargo puede presentarse la falta en la ganancia de peso, edema intermandibular y derrame de líquido en cavidades, lo que produce pérdidas económica.

El control de la enfermedad en los rumiantes domésticos depende de la detección de la presencia de *Oesophagostomum spp*. a través de estudios de parasitología, así como los cuadros de desparasitación adecuados.

CONCLUSIÓN

El control de la enfermedad de Johne en los rumiantes domésticos depende de la detección oportuna y de la eliminación de los animales afectados. Esto último se limitado por falta de un diagnóstico adecuado. Lo que vuelve a esta enfermedad difícil de controlar y erradicar. En el caso de la infección por *Oesophagostomum spp*. es una enfermedad fácil de diagnosticar con pruebas de gabinete y de tratar con un adecuado cuadro de desparasitación y medicina preventiva.

REFERENCIAS

1. Norma GJ, Santillán FMA, Hernández COA, Córdova LD, Guzmán RCC, Arellano RB, Díaz AE, Tenorio GVR, Cuéllar OA. Detección de *Mycobacterium avium* subespecie paratuberculosis, por medio de PCR-anidada a partir de muestras de heces de ovino. Vet Méx 2008;39:377-386.

2. Martínez CAG, Santillán FMA, Guzmán RCC, Favila HLC, Córdova LD, Díaz AE, Hernández AL, Blanco OMA. Desarrollo de un inmuno-ensayo enzimático (ELISA) para el diagnóstico de paratuberculosis en bovinos. Rev Mex Cienc Pecu 2012;3:1-18.

3. Gelberg BH. Alimentary System and Peritoneum, Omentum, Mesentery and Peritoneal Cavity. Zachary, M. Donald McGavin. Pathologic Basis of Veterinary Disease. Elsevier, 2017;5:380.

4. Uzal FA, Plattner BL, Hostetter JM. Alimentary System. Jubb, Kennedy and Palmer´s. Pathology of domestic animals. Elsevier 2016;2(6):326-329.

5. College of Veterinary Medicine, The Center for Food Security and Public Health, Institute for International Cooperation in Animal Biologics. Paratuberculosis, Iowa State University Ames, Iowa, 2007:1-8.

6. Abbott DP, Majeed SK, A survey of parasitic lesión in wild-caught, laboratory maintained primates: (Rhesus, cynomolgus, and baboon). Vet Pathol 1982;21:198207.

7. Dash K.M. The life cycle of *Oesophagostomum columbianum* (Curtice, 1890) in sheep. International Journal for Parasitology 1973;3:843-851.

8. Uzal FA, Plattner BL, Hostetter JM. Alimentary System. Jubb, Kennedy and Palmer´s. Pathology of domestic animals. Elsevier 2016;2(6):215-216.

ERITROCITOSIS PRIMARIA EN UN PERRO: INFORME DE UN CASO

Sánchez- Sánchez T.*[1], Monsibais-Sánchez AG1*, Larios-Barajas MK[1], Lima-Melo A[1], Mollinedo-Beltrán K[1], Martínez-Chavarría L[1], Reyes-Matute A[1]

[1]Departamento de Patología, Facultad de Medicina Veterinaria y Zootecnia, Universidad Nacional Autónoma de México.
Correspondencia: alonsorm86@hotmail.com

RESUMEN

La policitemia vera (PV) es un desorden mieloproliferativo que se caracteriza por presentar un aumento significativo de la masa eritrocitaria a nivel de médula ósea, el cual ocurre independientemente del aumento de eritropoyetina[1]. Se sabe que la mayoría de los pacientes humanos con esta alteración presentan una mutación en el gen *Jack 2* que sintetiza una proteína con activación constitutiva de tirosina cinasa, lo cual da como consecuencia una cadena de señalización que produce expansión de progenitores eritroides, debido aumento de la sensibilidad dada por citocinas[2]. En perros solo se cuenta con un reporte de caso en el que se pudo identificar esta mutación. Se presenta el caso de un perro Boxer, de 7 años de edad, con historia previa de lesiones cutáneas eritematosas, pérdida de peso y eritrocitosis persistente, al cual se le aplicó la eutanasia debido a la falta de respuesta ante los tratamientos administrados y al deterioro que presentaba. Fue remitido al Departamento de Patología de la Facultad de Medicina veterinaria y Zootecnia (FMVZ-UNAM), para la realización del estudio *pos mortem,* en donde se identificó en canal medular de huesos largos aumento de la médula ósea roja que histológicamente se caracterizaba por presentar gran cantidad de células de la línea eritroide (maduras e inmaduras), así como trombosis en nivel de la cuadrifurcación de la aorta y glomerulonefritis. Aunque esta alteración es poco frecuente, se debe de tener conocimiento tanto de su fisiopatología, etiología y opciones terapéuticas para poder así ampliar el panorama de esta entidad.

Palabras clave: Policitemia vera, Gen Jak 2, mieloproliferativo.

ABSTRACT

Polycythemia vera (PV) is a myeloproliferative disorder characterized by a significant increase in erythrocyte mass at the bone marrow level, this happens regardless of the increase in erythropoietin.[1] It is known that most of the human patients with this alteration have a mutation in the Jack 2 gene, that synthesizes a protein with constitutive activation of tyrosine kinase, which results in a chain of signaling that produces expansion of erythroid progenitors, due to increased sensitivity given by cytokines[2]. In dogs, there is only one case report in which this mutation could be identified.

Keywords: Polycythemia vera, Gen Jak 2, myeloproliferative.

INTRODUCCIÓN

La policitemia o eritrocitosis es un trastorno que se caracteriza por presentar aumento de eritrocitos, hemoglobina o hematocrito debido a múltiples causas, las cuales serán factor para poder realizar la clasificación de la misma (Cuadro 1). Específicamente, la policitemia primaria también conocida como eritemia o enfermedad de *Vazquez-Osler*, se considera un trastorno mieloproliferativo en el cual hay proliferación exagerada de clones hematopoyéticos de la serie roja, los cuales presentan características morfológicas normales.

El primer caso reportado de PV en humanos, se le atribuye a Vázquez y data del año 1892, años más tarde, Osler lo cataloga como una enfermedad en 1903,[3] al realizar una serie de publicaciones de casos que detallaban las características clínicas y las diferencias con otras entidades relacionadas con el aumento de eritrocitos.[4] Clínicamente, esta entidad se caracteriza por presentar panmielosis, esplenomegalia, complicaciones trombóticas tanto arteriales como venosas, así como mielofibrosis. Durante varios años se trató de esclarecer la etiología de dicho trastorno así como la implementación de un tratamiento efectivo comparando la eficacia de la flebotomía quimioterapia y radioterapia[4]. Sin embargo, no se había podido establecer su etiología. No fue hasta el año 2015, en el que un grupo de investigadores describieron en un grupo de pacientes humanos con PV, una mutación en el dominio pseudo-quinasa JH2 del gen Janus kinase 2 (JAK2), en el exón 14 del cromosoma 9. Esta consiste en una sustitución del aminoácido valina a fenilalanina en la posición 617, que produce una fosforilación constitutiva de tirosina cinasa citoplasmática, lo que a su vez ocasiona la señalización de dicho gen y como consecuencia la expansión de los progenitores eritroides.[5,6] Esta mutación se ha identificado en el 90% de los pacientes humanos con PV, no así en el caso de veterinaria ya que solo existe un reporte de caso en la que se confirma esta mutación.[2]

La expansión clonal marcada de las células de la línea eritroide, tiene como consecuencia un aumento significativo en la viscosidad sanguínea, que al largo plazo produce alteraciones sistémicas asociadas, muchas de ellas con estrecha relación a la hipoperfusión de los tejidos y otras a la Triada de Virchow.

HISTORIA CLÍNICA

PERRO doméstico (*Canis lupus familiaris*), raza Boxer, macho, de 7 años, presentó pérdida de peso progresiva, eritema generalizado, taquipnea e hipertensión. Debido esto los propietarios acuden con un Médico Veterinario Zootecnista (MVZ) privado, quien realizó perfil integral donde las alteraciones hematológicas fueron eritrocitosis: Hto 0.65 (0.37-0.55 L/L), Hb 209 g/L (120-180 g/L), eritrocitos 10.8 (5.5-8.5 x1012/L) y disminución de ST: 56 (60-75 g/L); con relación a la bioquímica sérica hiperazotemia prerrenal: urea 14.7 (2.1-7.9 mmol/L), incremento de ALT

ligero: 124 (<70 U/L) y aumento de FA: 227 (<189 U/L) de inducción esteroide asociados al tratamiento con dexametasona, incremento de CK 390 (<213 U/L) por catabolismo muscular (pérdida de peso), hipoproteinemia 43 (56-75 g/L) por hipoalbuminemia (29-40 g/L) por posible disminución en la ingesta o pérdidas. Posteriormente, se le realizó biopsia incisional de riñón en la que se observó glomerulonefritis membranosa moderada, glomeruloesclerosis e hipertrofia glomerular moderada. Se le dio tratamiento con la finalidad de disminuir la hipertensión y eritrocitosis, al cual no respondió, por lo que se le aplicaron flebotomías cada que las condiciones del paciente las ameritaban. También se le tomaron placas radiográficas de campos pulmonares, en los que no se encontraron alteraciones relevantes, así como ultrasonido abdominal en el que se apreció aumento de tamaño de ambos riñones. También se realizó citología de médula ósea, lo más destacable incluye la presencia de una muestra diluida con sangre (asociada a congestión) así como predominio de precursores eritrocíticos (prorrubricitos, rubricitos y metarrubricitos), rubriblastos con múltiples nucléolos (figura 1. A. Punta de flecha) y presencia de alteraciones morfológicas en metarrubricitos, como megalocitos y binucleaciones (figura 1. A. Flechas). Algunos de estos hallazgos también se apreciaron en sangre periférica (figura 1. B. Asterisco).

Durante todo el seguimiento del paciente se realizaron hemogramas de control (figuras 2, 3 y 4).

Semanas más tarde, presentó edema de ambos miembros anteriores, que se asoció al pobre retorno venoso, así como claudicación de los mismos; días después mediante ultrasonido se confirmó la presencia de un trombo que ocluía la luz de las arterias iliacas internas y externas, los miembros anteriores presentaban hipotermia con un pulso débil y vacío. Debido al deterioro del paciente, se decide aplicarle la eutanasia y enviar el cadáver para su estudio *postmortem* al Departamento de Patología de la FMVZ-UNAM.

HALLAZGOS MACROSCÓPICOS

La condición corporal del cadáver era 1/5, las mucosas conjuntivales, orales y prepuciales estaban marcadamente congestionadas. La piel de la región facial, ventral, miembros anteriores y posteriores, así como escroto y pabellón auricular estaba eritematosa. (Fig. 5). El hígado estaba redondeado y al corte emanaba abundante sangre, ambos riñones se apreciaron aumentados de tamaño, estaban congestionados y presentaron infartos multifocales. En el riñón derecho, se identificó una zona de 1.5 cm de eje mayor, gris y friable que reemplazaba parcialmente a la médula y se extendía hasta la pelvicilla (Fig. 6 A). La aorta caudal presentó un trombo que ocluía por completo la luz vascular y que se extendía a las arterias iliacas (Fig. 6 B). El fémur de ambos miembros presentó aumento marcado de la médula ósea roja, la cual reemplazaba por completo a la médula amarilla (Fig. 7).

HALLAZGOS MICROSCÓPICOS

Los cortes histológicos de médula ósea mostraron que los espacios intertrabeculares presentaban aumento en su celularidad, la cual estaba compuesta en su mayoría por células progenitoras de la línea eritrocítica, tanto formas maduras (eritrocitos), como algunas inmaduras. Asimismo había escasas células de las líneas mielocítica y megacariocítica (Fig. 8). En riñón, la arquitectura del mismo se encontró modificada, el intersticio se encontraba parcialmente reemplazado por zonas de fibrosis, con numerosos agregados de linfocitos y células plasmáticas. Algunos glomérulos estaban esclerosados, otros presentaban engrosamiento marcado de sus membranas basales y cápsula de Bowman (glomerulonefritis membranosa). Algunos vasos sanguíneos de mediano calibre exhibían hipertrofia e hiperplasia de la capa media. En la región cortico-medular se encontraron abundantes restos necróticos que se entremezclaban con células inflamatorias compuestas por linfocitos, plasmocitos y neutrófilos. En la zona friable del riñón derecho descrita macroscópicamente, la pelvicilla y médula presentaban extensas áreas con pérdida de la arquitectura normal, al interior de algunos túbulos se encontraron múltiples colonias bacterianas y agregados de mineral (Fig. 9 A y B). En el hígado, se observó marcada congestión. Los hepatocitos estaban tumefactos y exhibían pérdida de su núcleo. Por otra parte, el páncreas presentó extensas áreas de hemorragia, necrosis y congestión. La luz de un vaso sanguíneo de mediano calibre presentó un trombo que ocluía por completo su luz y que se encontraba recanalizado (Fig. 7 D).

PRUEBAS COMPLEMENTARIAS

Se realizó PCR (Reacción en Cadena de la Polimerasa) con la finalidad de detectar la mutación del gen *JACK2*, basándose en el trabajo publicado por *Beurlet, S*. y colaboradores en la que no se obtuvieron resultados positivos.

CRITERIOS DIAGNÓSTICOS

Tanto la historia clínica del paciente, como las características histopatológicas observadas en médula ósea, así como la eritrocitosis persistente observada en los hemogramas, concuerdan con una eritrocitosis, la cual al haber descartado algún otro proceso de enfermedad que pudiera ocasionar dicho trastorno, esta se clasificó como absoluta asociada a un proceso mieloprolferativo.

DIAGNÓSTICOS DIFERENCIALES

Dentro de los diagnósticos que se deben tomar en cuenta, se tienen que incluir todos aquellos que provoquen aumento de eritrocitos, por lo que se descartaron todas las causas que provocan aumento de la eritropoyetina como cardiopatías, neumopatías y neoplasia renales. Asimismo, factores que producen hemoconcentración como la deshidratación o aumento transitorio de eritrocitos como la esplenocontracción.

DISCUSIÓN

Se tienen pocos casos reportados en la literatura de PV en el ámbito veterinario, por lo que tanto los signos clínicos como las lesiones asociadas están directamente relacionadas al daño endotelial e hipoxia provocada por la hiperviscosidad sanguínea que la eritrocitosis *per se* provoca. Tomando en cuenta estos factores, así como los componentes de la triada de Virchow (hipercoagulabilidad, daño endotelial y estasis sanguínea), se puede afirmar que todos estos en conjunto desencadenaron el evento de trombosis. En este caso, los trombos se ubicaron en la cuadrifurcación de la aorta, lo cual ocasionó lesiones isquémicas en los miembros pélvicos. Cabe destacar, que las células epiteliales que recubren los túbulos contorneados del riñón son de los principales en sufrir cambios degenerativos por hipoxia después de las neuronas, por esta razón, cualquier disminución en el aporte sanguíneo ocasiona daños que van de leves a graves dependiendo del tiempo en el que se mantenga la hipoperfusión. Esta disminución en el aporte sanguíneo no solamente está dada por la trombosis que se genera, sino también por el aumento en la viscosidad de la sangre, lo cual disminuye la eficiencia con la cual se realiza el aporte de nutrientes y oxígeno hacia los tejidos. Algunos autores sugieren que los cambios hemodinámicos junto con la vasodilatación renal y el aumento de flujo sanguíneo predisponen a lesión glomerular, ya que las células mesangiales se activan lo que ocasiona una sobreproducción de la matriz extracelular. Además, el daño endotelial activa las plaquetas, lo que produce proliferación de células tanto endoteliales como mesangiales.[7] A partir de los mecanismos anteriormente descritos, es posible que se hayan desarrollado las lesiones renales, sin embargo, la presencia de un proceso de pielonefritis podría indicar una infección ascendente concomitante.

CONCLUSIÓN DE LA CONTRIBUCIÓN E IMPORTANCIA MÉDICA O SANITARIA DEL CASO

Debido a los escasos reportes de PV es de suma importancia realizar una descripción detallada tanto de los signos clínicos que pueden presentar los pacientes como de las lesiones histopatológicas clásicas tanto en médula ósea como en órganos

REFERENCIAS

1.- Kay, J. W., Gambino, J. M., Lunsford, K. V., Mackin, A., Shores, A., Cooley, J., & Beasley, M. J. 2018. Acute cerebrovascular event in a dog with polycythemia vera. *The Canadian veterinary journal.* La revue veterinaire canadienne, 59(7), 755-758.

2.- Beurlet, S., Krief, P., Sansonetti, A., Briend-Marchal, A., Kiladjian, J. J., Padua, R. A., & Cassinat, B. 2011. Identification of JAK2 mutations in canine primary polycythemia. *Experimental hematology*, 39(5), 542-545.

3.- Vaquez, H. 1892. Sur une forme spéciale de cyanose s' accompagnant d'hyperglobulie excessive et persistante. *CR Soc Biol* (Paris), 44, 384-388.

4.- Streiff, M. B., Smith, B., & Spivak, J. L. 2002. The diagnosis and management of polycythemia vera in the era since the Polycythemia Vera Study Group: a survey of American Society of Hematology members' practice patterns. Blood, 99(4), 1144-1149. Accessed March 25, 2019.

5.- Gosálvez, J., & Horcajadas, J. A. (2018). Introduction: Human Genome Projects: The Omics Starting Point. In Reproductomics (pp. 102-115). Academic Press.

7.-Sánchez Martín, J., García-Puente Suárez, L., & García Martín, F. (2010). Focal segmental glomerulosclerosis associated with polycythaemia vera. *Nefrología (English Edition)*, 30(1), 138-140.

FIGURAS

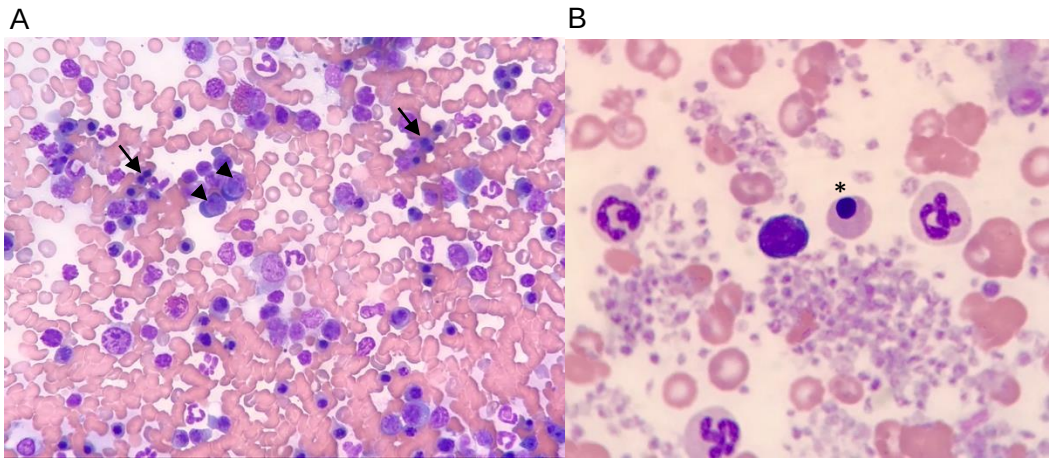

Figura 1. A. Médula ósea, Wright 40x. B. Capa leucoplaquetaria, sangre, Wright 1.

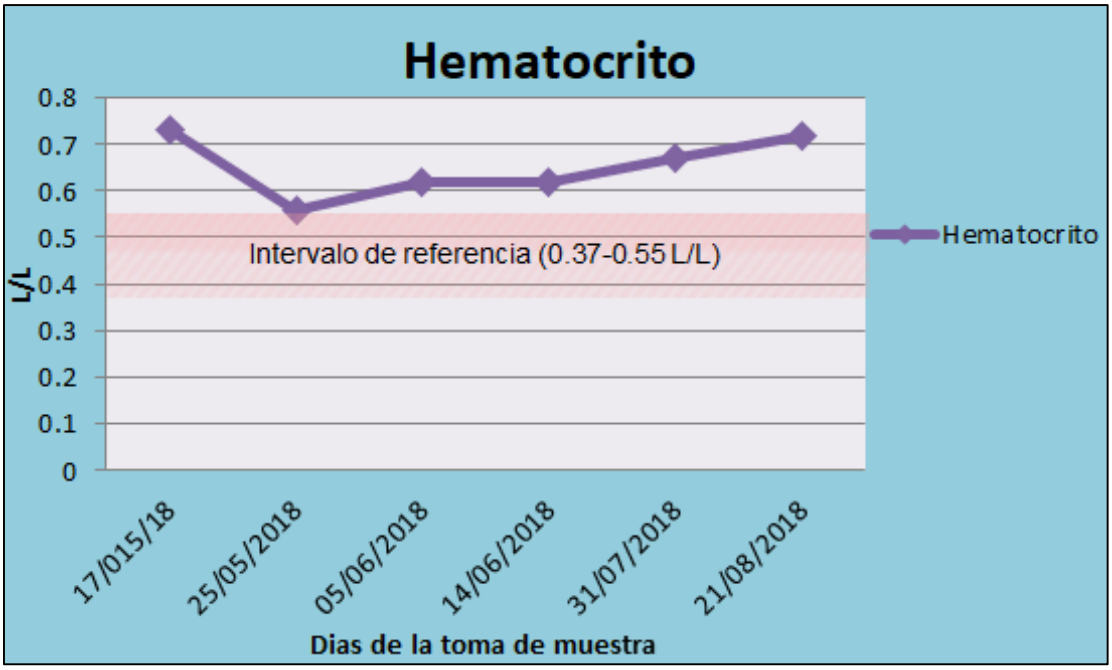

Figura 2. Gráfica que muestra los niveles de Hematocrito (L/L) que presentó el paciente, así como las fechas de la toma de muestra de los hemogramas.

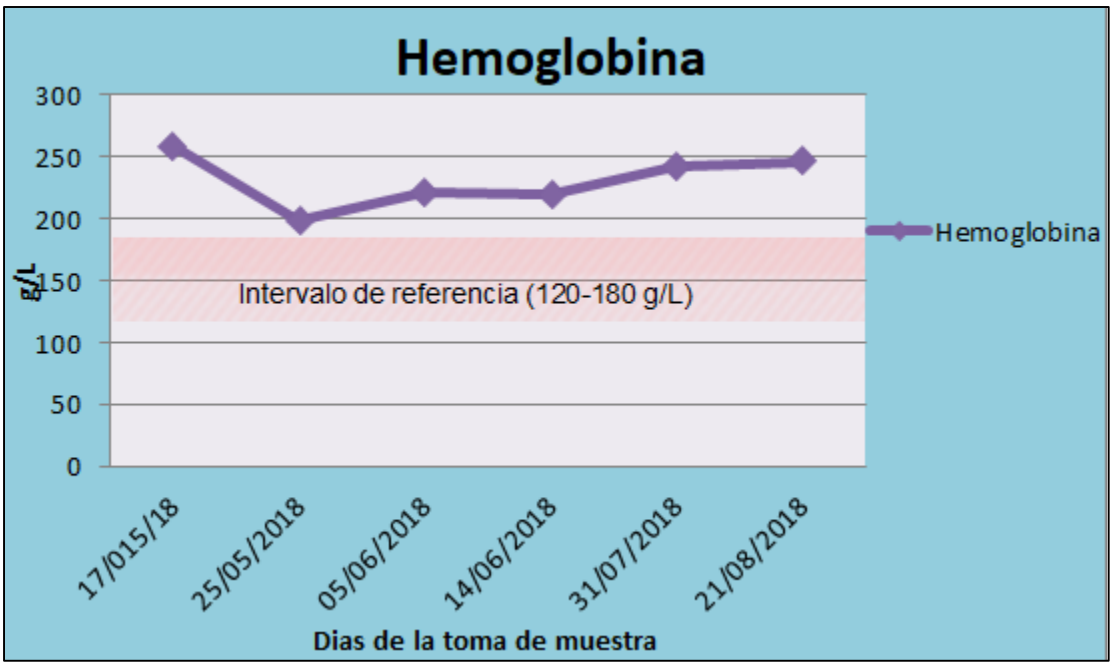

Figura 3. Gráfica que muestra los niveles de Hemoglobina (g/L) que presentó el paciente, así como las fechas de la toma de muestra de los hemogramas.

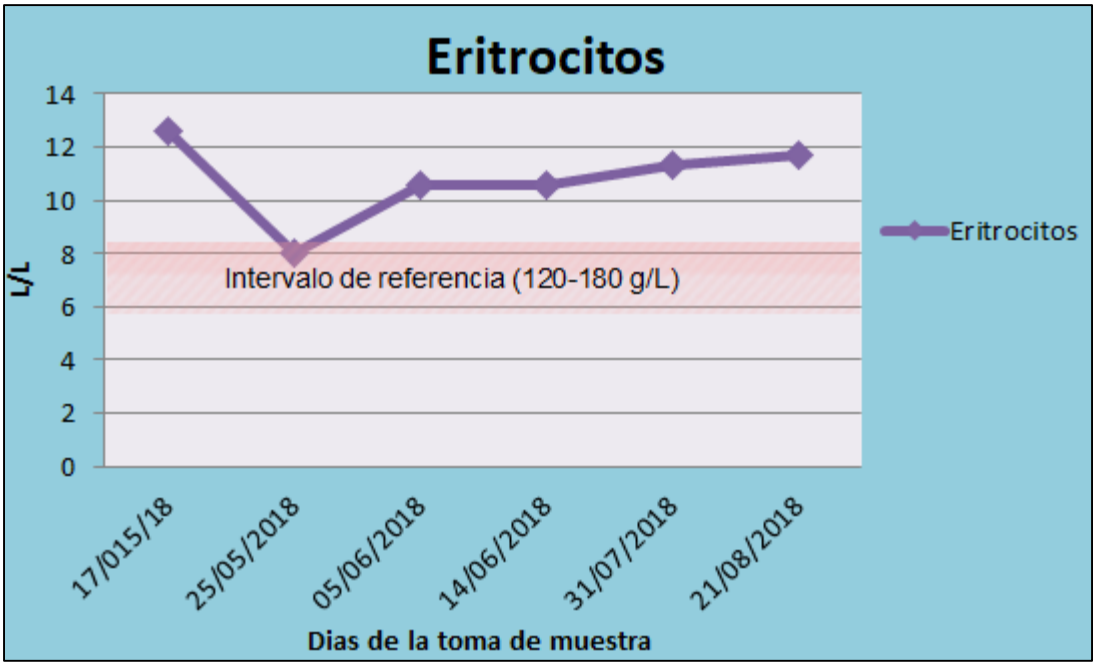

Figura 4. Gráfica que muestra la cantidad de eritrocitos (L/L) que presentó el paciente, así como las fechas de la toma de muestra de los hemogramas.

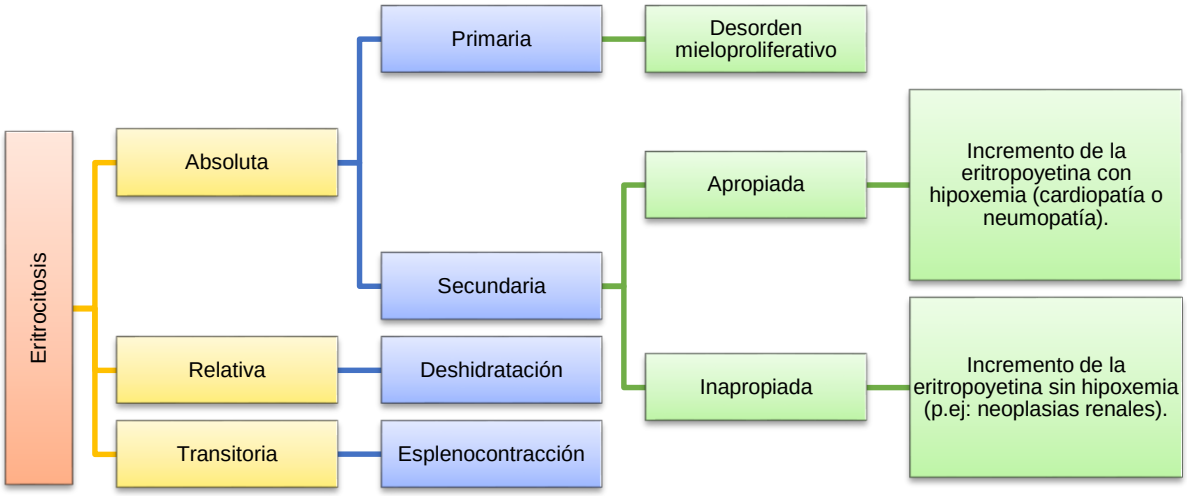

Cuadro 1. Clasificación de las eritrocitosis.

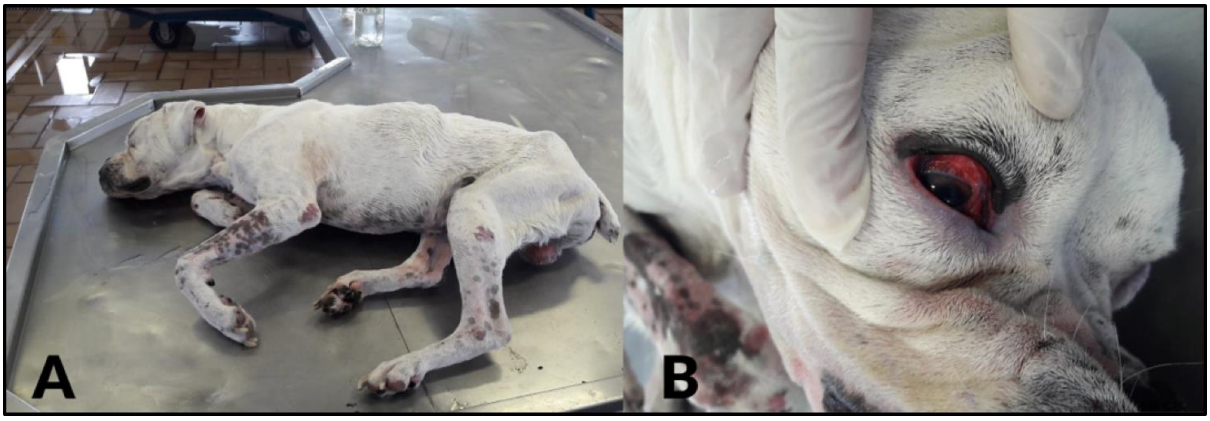

Fig. 5. A: Se aprecia la mala condición corporal del animal (1/5); **B:**La esclera del ojo derecho presentó notable congestión.

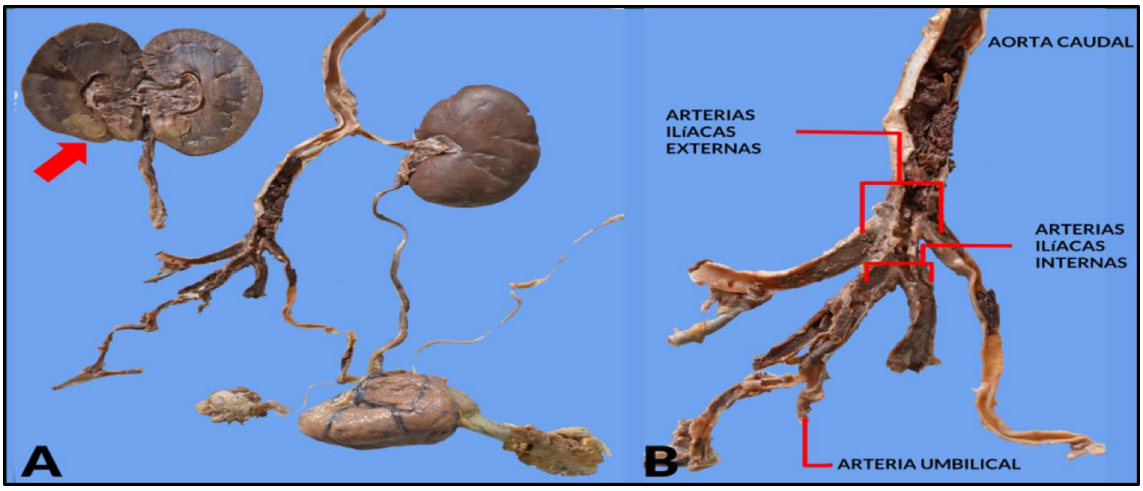

Fig. 6. A: Riñón derecho en el cual se identifica un área blanca bien delimitada que reemplaza la totalidad de corteza y parte de la médula (flecha). La aorta exhibe un trombo que ocluye la totalidad de su luz; **B:** Acercamiento a nivel de la cuadrifurcación de la aorta en la que se aprecia que el trombo ocluye desde aorta caudal hasta arterias iliacas.

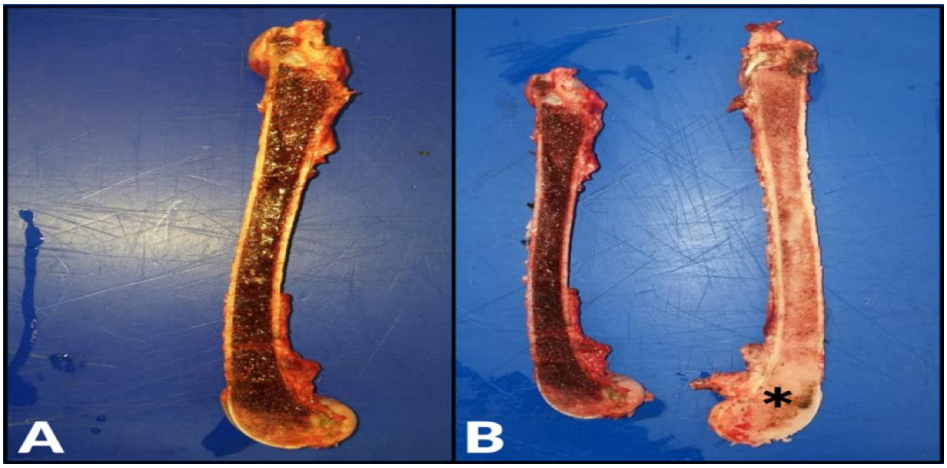

Fig. 7. A: Fémur cortado longitudinalmente en el que se aprecia la médula ósea notablemente roja; **B**: Fémur del paciente en comparación con otro de la misma edad (asterisco) en el que se observa que la médula ósea se compone en su mayoría por tejido adiposo.

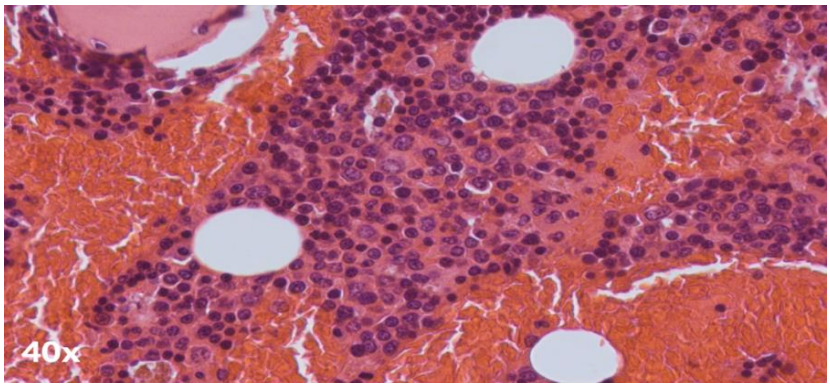

Fig.8. Fotomicrografía de corte histológico de médula ósea teñido con H y E en la que se aprecia abundante celularidad compuesta principalmente por células de la línea eritrocítica (formas maduras e inmaduras).

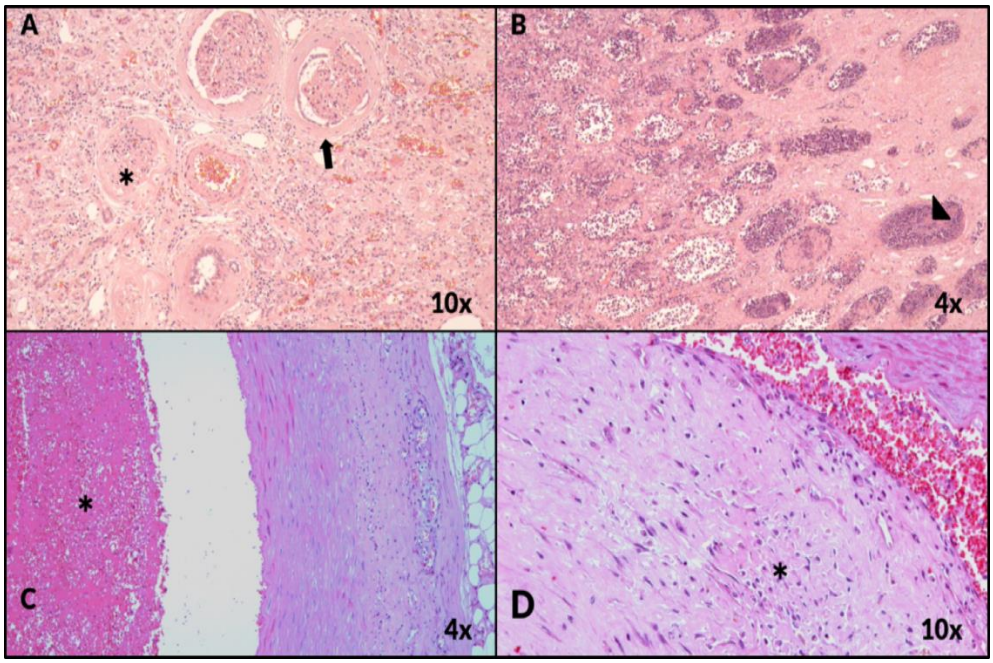

Fig. 9. Panel de fotomicrografías de cortes histológicos teñidos con HyE de: **A)**Riñón en el que se aprecia engrosamiento de la cápsula de Bowman (flecha), glomeruloesclerosis (asterisco) e infiltración por células mononucleares; **B)**Riñón a nivel de médula, en el que se observa pérdida de la arquitectura normal y múltiples focos con abundantes restos celulares (punta de flecha); **C)**Arteria ilíaca externa, en la que se encuentra un trombo que ocluye la totalidad de la luz (asterisco); **D)** Vaso sanguíneo de páncreas en el que se aprecia un trombo recanalizado caracterizado por la proliferación de tejido conectivo fibroso (asterisco), dentro del mismo.

ESTESIONEUROBLASTOMA EN UNA YEGUA: DIAGNÓSTICO POR INMUNOHISTOQUÍMICA Y ULTRAESTRUCTURA

[1]J.P. Velasco*, [1]B. Vanda, [1]D. Méndez, [1]M. Juárez, [2]E. García, [2]M. Hernández y [3]G. Corredor.

[1]Departmento de Patología.FMVZ, Universidad Nacional Autónoma de México
[2]Hospital de equinos. FMVZ, Universidad Nacional Autónoma de México.
[3]Hospital General de México.
Correspondencia: daktari@unam.mx, neo2320@gmail.com*

RESUMEN

Se trató de una yegua de 14 años con ataxia, exoftalmia izquierda y epistaxis. En el estudio radiográfico se encontró una masa que ocupaba gran parte de la cavidad etmoidal, que al no ser resecable, se decidió la eutanasia. En la necropsia se encontró un tejido de neoformación bien delimitado de 13 cm de diámetro, localizada rostral a la cavidad craneana extendiéndose hacia el seno frontal y esfenopalatino del lado izquierdo; la superficie de corte era roja, de aspecto carnoso y consistencia suave. Histológicamente el epitelio nasal estaba elevado por una neoplasia bien delimitada, conformada por células poligonales dispuestas en cordones y en un patrón organoide. Las células tenían citoplasma pálido y núcleos redondos a ovoides con cromatina granular. Las mitosis eran escasas y había algunas zonas de necrosis. Con la tinción de Churukian Schenk multifocalmente las células neoplásicas mostraron gránulos intracitoplasmáticos argirofílicos. En la inmunohistoquímica se identificó fuerte positividad a Sinaptofisina y a Cromogranina-A y negatividad a CD99. Ultraestructuralmente la neoplasia mostró células poligonales y alargadas con procesos citoplasmáticos que forman lúmenes vacíos o con filamentos. Se identificaron algunos filamentos y microtúbulos con pequeños gránulos electrondensos (<100 nm).

Palabras clave: Estesioneuroblastoma, yegua, sinaptofisina, cromogranina-A, filamentos, microscopía electrónica.

ABSTRACT

A 14-year-old mare with ataxia, left exophthalmia and epistaxis, showed, a mass into ethmoidal cavity by radiographic study. The mare died by euthanasia, and postmortem examination was performed. A ~~a~~ 13 cm well-delimited mass was found on the left sagittal cut surface of the head, rostral to the cranial cavity and extending toward the frontal and sphenopalatine sinus; its cut surface was reddish brown with fleshy appearance and soft consistency. Histologically the nasal epithelium was elevated by a well-delimited neoplasm, conformed by polygonal cells arranged in an organoid pattern and cords. The cells were lightly pleomorphic, moderate amount of

fine granular pale eosinophilic cytoplasm and a round to oval nuclei with coarsely clumped chromatin. Mitoses were infrequent and there were some foci of necrosis. In several areas of the neoplasm, the intracytoplasmic granules showed argyrophilic positivity to Churukian Schenk stain. Multifocally the cytoplasm of tumor cells expressed strong positivity to Synaptophysin and Chromogranin-A and negative to CD99. Ultrastructurally, the neoplasm showed polygonal and elongated cells with cytoplasmic processes forming empty lumens or with filaments. Some filaments and microtubules were found with small electrondensed granules (<100 nm).
Key words: Esthesioneuroblastoma, mare, sinaptofisin, cromogranin-A, filaments, electron microscopy.

INTRODUCCIÓN

El estesioneuroblastoma, también llamado "neuroblastoma olfatorio" es un tumor poco frecuente de la cavidad nasal, raramente diagnósticado en medicna veterinaria. Al surgir del tracto nasal superior, se cree que se origina en las células neuroepiteliales sensoriales, también conocidas como células olfativas neuroectodérmicas. Su similitud histológica con los tumores neuroendocrinos y varias similitudes con los anticuerpos de inmunohistoquímica (IHC) hacen que el diagnóstico definitivo dependa de las características observadas mediante microscopía electrónica. La falta de esta prueba puede contribuir a que algunas de las neoplasias en la cavidad nasal de los caballos diagnosticadas como tumores neuroendocrinos, puedan en realidad corresponder a estesioneuroblastomas, por lo que también podría tratarse de un tumor subdiagnosticado.

HISTORIA CLÍNICA

Se trató de una yegua de 14 años, paciente del hospital para équidos de la FMVZ-UNAM que, presentó ataxia, exoftalmia izquierda y epistaxis. Se realizó rinoscopía y se tomó biopsia de tejido sinusal con diagnóstico de hematoma etmoidal (Figuras 1a y 1b). Dos semanas después, en el estudio radiográfico se encontró una masa que ocupaba gran parte de la cavidad etmoidal (Fig. 2); al no poder ser resecada quirúrgicamente, se decidió realizar la eutanasia.

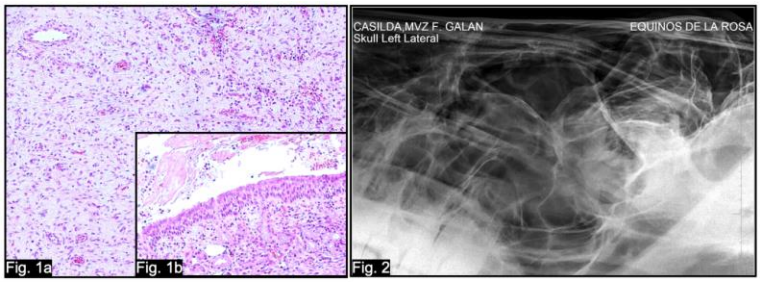

Fig. 1a y 1b. Fotomicrografía de la biopsia de mucosa y submucosa nasal. La submucosa está infiltrada por linfocitos y muestra evidencia de reparación, con numerosos capilares sanguíneos y tejido fibroconectivo (H & E, 40X). **Fig. 2.** Radiografía latero-lateral del cráneo. A nivel de las conchas etmoidales, se observa un tejido de radiodensidad mixta, de bordes no definidos.

HALLAZGOS MACRO Y MICROSCÓPICOS

Durante el examen *postmortem*, en el corte sagital izquierdo de la cabeza, rostral a la cavidad craneal y extendiéndose hacia el seno frontal y esfenopalatino, había una masa bien delimitada de 13 cm de diámetro, cuya superficie de corte era rojo, de aspecto carnoso y de consistencia suave (Fig. 3 y 4). Al disecar los músculos extrínsecos del ojo se identificó engrosamiento entre las fibras del músculo recto medial izquierdo, por invasión neoplásica (Fig. 5).

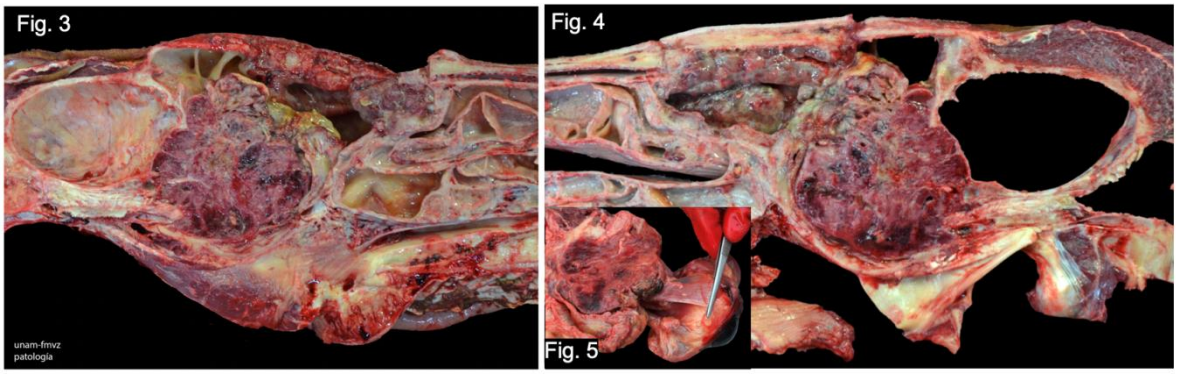

Fig. 3. Superficie del corte sagital-izquierdo de la cabeza. Rostral a la cavidad craneana y extiendiéndose hacia el seno frontal y esfenopalatino se encontró una masa bien delimitada de 13 cm, de aspecto rojizo-carnoso. **Fig. 4.** Sección parasagital. El hueso nasal está incompleto debido a la cirugía previa; a nivel de las conchas nasales había exudado verde. **Fig. 5.** Se retiraron algunos huesos y tejidos blandos para mostrar la invasión al músculo recto medial izquierdo del ojo.

Se realizaron improntas del tumor y se tiñeron con Diff Quik y con Papanicolaou, observándose células con núcleos desnudos redondos y cromatina en sal y pimienta (Fig. 6 y 7). Histológicamente el epitelio nasal estaba elevado por una neoplasia bien delimitada y altamente celular, conformada por células poligonales dispuestas en cordones y en un patrón organoide. Tales células tenían citoplasma pálido con finos gránulos y núcleos redondos a ovalados con cromatina “en sal y pimienta”. Las mitosis eran infrecuentes y había focos de necrosis. (Fig. 8, 9 y 10). Se realizó tinción de Churukian Schenk en la que se identificó positividad argirofílica en los gránulos intracitoplásmicos de las células neoplásicas en varias áreas.

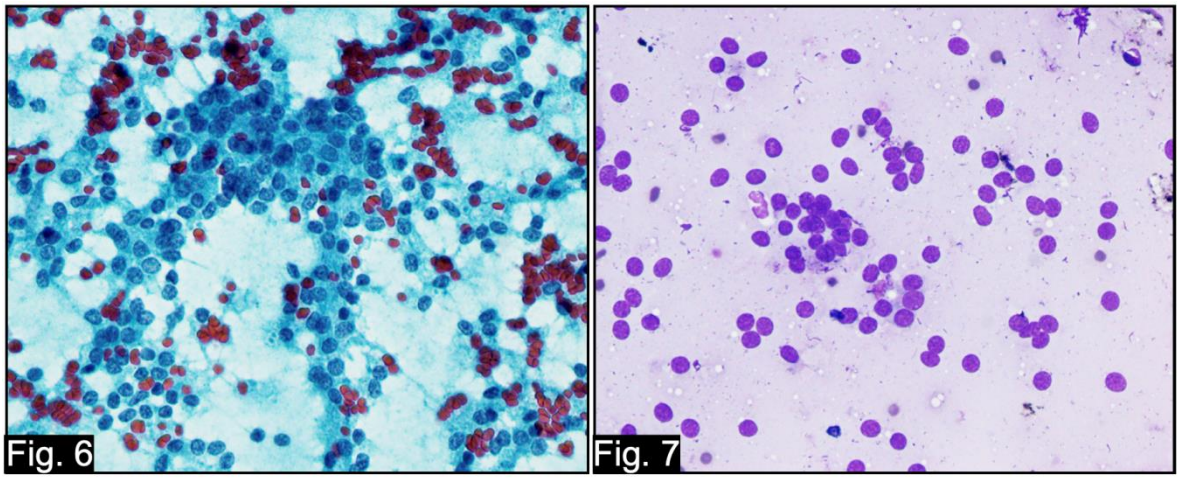

Fig. 6 y 7. Impronta de la neoplasia. En la tinción de Papanicolaou (Fig. 6) se puede observar a detalle la cromatina "en sal y pimienta". En la tinción de Diff Quik (Fig. 7) hay núcleos desnudos y pocas células que aún conservan su citoplasma. (40X).

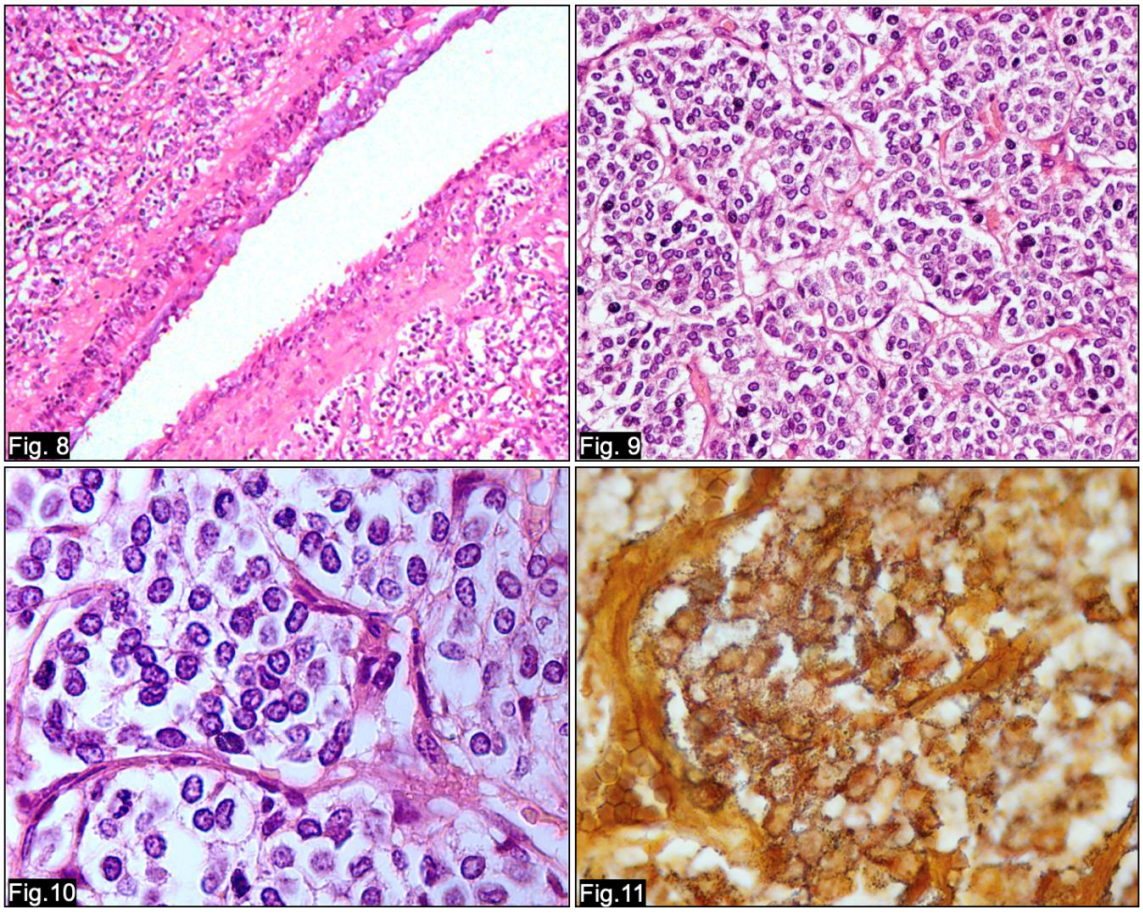

Fig. 8, 9 y 10. Histológicamente, el epitelio nasal está engrosado por una neoplasia bien delimitada, constituida por células poligonales dispuestas en nidos y en patrón organoide. Fig. 11. Las células tumorales tienen citoplasma con finos gránulos y núcleo redondo con cromatina "en sal y pimienta" (H & E, 40X). **Fig. 11.** Los gránulos intracitoplasmáticos de muchas células mostraron positividad argirofílica (Churukian Schenk, 40X).

PRUEBAS COMPLEMENTARIAS

En la inmunohistoquímica el citoplasma de las células tumorales expresó una fuerte positividad a Sinaptofisina y a Cromogranina-A. Pero estas células fueron negativas para CD99. (Fig. 12, 13 y 14).

Ultraestructuralmente, la neoplasia mostró células poligonales y alargadas con procesos citoplasmáticos que forman lúmenes vacíos o con filamentos; los núcleos eran redondos a ovalados y en el citoplasma había glucógeno de moderado a abundante, así como algunas mitocondrias, retículo endoplásmico y vesículas. Se identificaron filamentos y microtúbulos con pequeños gránulos electrondensos (<100 nm); las uniones intercelulares no fueron identificadas (Fig. 15, 16 y 17).

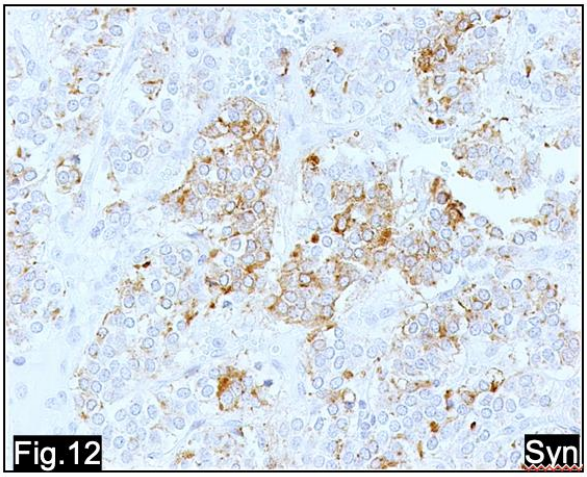

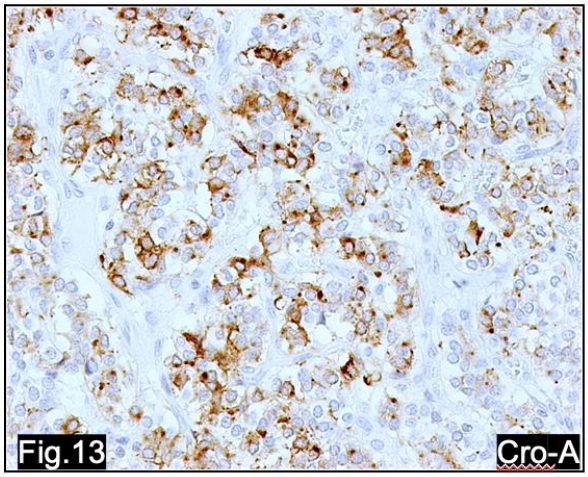

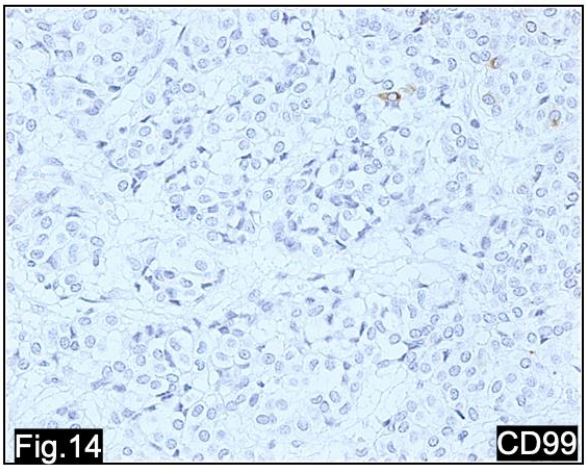

Fig. 12, 13 y 14. Multifocalmente el citoplasma de las células tumorales expresó una fuerte positividad a la sinaptofisina (Fig. 12) y a la cromogranina A (Fig. 13). CD99 fue negativo (Fig. 14). Contratinción con hematoxilina (40X).

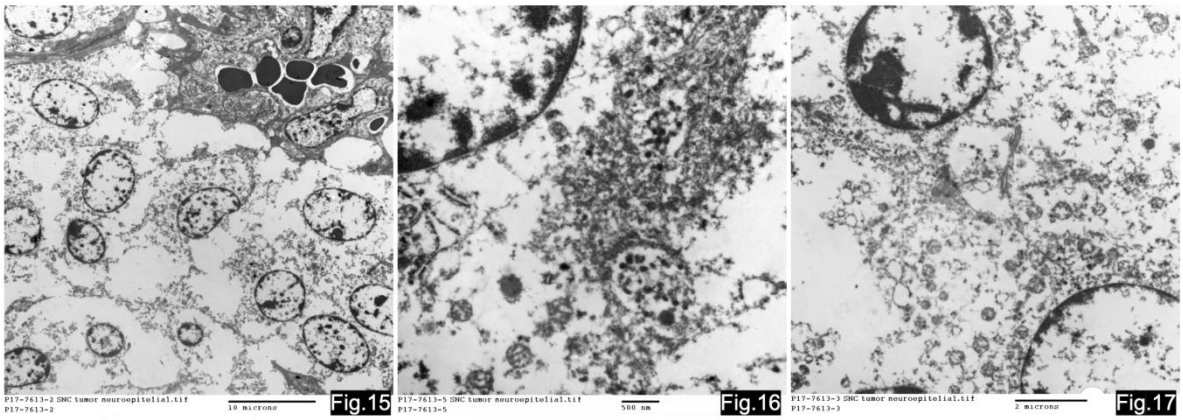

Fig. 15, 16 y 17. La neoplasia mostró células poligonales y alargadas con procesos citoplasmáticos que forman lúmenes vacíos o con filamentos. Se encontraron algunos filamentos y microtúbulos con pequeños gránulos electrondensos (<100 nm) (Fig. 16). Microscopía electrónica de transmisión.

CRITERIOS DIAGNÓSTICOS

La presencia de filamentos identificados por microscopía electrónica, además de la inmunopositividad a Sinaptofisina y Cromogranina-A para gránulos argirofílicos, así como la inmunonegatividad a CD99 permitieron establecer el diagnóstico de estesioneuroblastoma.

DIAGNÓSTICOS DIFERENCIALES

Las neoplasias neuroendocrinas deben considerarse como diagnóstico diferencial ya que su apariencia macroscópica y en la microscopía de luz son similares al estesioneuroblastoma; sin embargo, los carcinomas neuroendocrinos no presentan filamentos y son positivos a CD99 en la inmunohistoquímica, a diferencia de los tumores neuroectodérmicos que son negativos.

DISCUSIÓN

El estesioneuroblastoma es un tumor de origen neuroectodérmico primitivo que comparte numerosas características macroscópicas, citológicas e histológicas con las neoplasias neuroendocrinas, tales como la apariencia carnosa y gránulos argirofílicos, incluso la inmunopositividad es similar, pero se distingue de los neuroendócrinos por que posee filamentos. Mientras que los carcinomas neuroendocrinos se originan de células neuroendocrinas de la cavidad nasal.

En équidos la lesión proliferativa más frecuente en la cavidad nasal y etmoidal es el pólipo hemorrágico etmoidal (hematoma etmoidal); sin embargo, no existen casos en los que se asocie al hematoma etomoidal con el estesioneuroblastoma o con otros tumores en este sitio; por otra parte, las células que lo componen distan por mucho de los tumores neuroendocrinos o neuroectodermicos en cuanto a su origen embrionario y morfología. Esto podría ser un indicio de que corresponden a lesiones independientes.

Existe un informe de tres casos en los que se encontraron neoplasias tipo carcinoide en la cavidad nasal en tres caballos, y fueron diagnosticadas como neoplasias neuroendocrinas. En

ese reporte los tumores fueron descritos en caballos de la raza Warmblood, sin especificar el sexo de estos, además todos presentaron exoftalmia (al igual que este caso); aunque las células neoplasicas fueron positivas a Sinaptofisina y Cromogranina-A, no se realizó inmunomarcaje con CD99 y tampoco se realizó microscopía electrónica.

En el caso que presentamos además de usar a los anticuerpos comunes para neoplasias endocrinas como Cromogranina-A y Sinaptofisina, se usó CD99, un anticuerpo que demuestra inmunomarcaje positivo sólo en neoplasias neuroendocrinas y no neuroectodérmicas; sin embargo, este anticuerpo solo ha sido usado en tejidos humanos y aún no existen informes sobre su uso en équidos, por lo que este resultado debe tomarse con reserva hasta contar con pruebas que determinen su confiabilidad en esta especie.

Por otra parte, debido a la infrecuencia con la que se diagnostica este tumor, se desconoce su comportamiento y su pronóstico; no obstante, se sabe que una de las características de este tipo de tumores es su rápido crecimiento lo que junto a su localización dificulta su resección quirúrgica.

CONCLUSIÓN E IMPORTANCIA MÉDICA

Debido a su baja frecuencia y a que comparten características histomorfológicas y de inmunopositividad, es común confundir al estesioneuroblastoma con tumores neuroendocrinos. Afortunadamente la microscopía electrónica permite la identificación de filamentos, que son el principal criterio diagnóstico de esta neoplasia. Para aclarar el origen de este tipo de tumores es importante comprender las posibles diferencias entre su comportamiento y el de los tumores neuroendocrinos para llegar a un pronóstico.

BIBLIOGRAFÍA

- Meuten DJ. Tumors in Domestic Animals. 5th ed. USA (NC): College of Veterinary Medicine; pp 473-474 2016.
- Head, K.W. and Dixon, P.M. (1999) Equine nasal and paranasal sinus tumours. Part 1: review of the literature and tumor classification. Vet J 157:261–278.
- Dopke, C., Grone, A., et al. (2005) Metastatic esthesioneuroblastoma in a horse. J Comp Pathol 132:218–222.
- Tremaine, W.H. and Dixon, P.M. (2001) A long-term study of 277 cases of equine sinonasal disease. Part 1: details of horses, historical, clinical and ancillary diagnostic findings. Equine Vet J 33:274–282.
- Thompson, L. D. (2009). Olfactory neuroblastoma. Head and neck pathology, 3, 252–259.
- Brosinski, K., Susuki, S., *et al*. (2012) Olfactory neuroblastoma in dogs and cats—a histologycal and immunohistochemical analysis. J comp Pathol 146:152-159
- Oskouian, R. J., Jane, J. A., Dumont, A. S., Sheehan, J. M., Laurent, J. J., & Levine, P. A. (2002). Esthesioneuroblastoma: clinical presentation, radiological, and pathological features, treatment, review of the literature, and the University of Virginia experience. Neurosurgical Focus, 5, ed.

GASTROENTERITIS HEMORRAGICA AGUDA FATAL POR *Clostridium perfringens* TIPO A EN UN PERRO BULLDOG FRANCES

[1]Valente Velázquez-Ordoñez*, [2]Itzel Rodríguez Palomino, [2]Raúl Baños Aparicio, [1]Carlos M. de la Luz Moreno, [1]Claudia Cortes Alejandri, [1]Ada Elia Díaz González Borja, [1]José L. Zamora Espinosa., [1]Benjamín Valladares Carranza**

[1]Centro de investigación y Estudios Avanzados en Salud Animal, Facultad de Medicina Veterinaria y Zootecnia , Universidad Autónoma del Estado de México. CIESA-FMVZ-UAEM,

[2]Estudiantes de licenciatura, Facultad de Medicina Veterinaria y Zootecnia

**Autor de correspondencia: vvo@uaemex.mx

RESUMEN

Se presenta el estudio de caso de un perro adulto hembra de la raza Buldog Francés con un cuadro clínico fatal de diarrea hemorrágica y vómito,sin respuesta al tratamiento para controlar la deshidratación, el estado de shock y el vómito recurrente, asociados a diagnóstico clínico presuntivo de gastroenteritis hemorrágica toxemica por una enteropatía de posible origen clostridial. Los principales hallazgos *posmortem* fueron: moderada congestión y edema pulmonar, hidrotórax e hidropericardio discretos, hiperemia de la serosa intestinal del duodeno y yeyuno, hiperemia de la mucosa gástrica con abundante moco y liquido; la mucosa intestinal mostró un contenido sanguinolento de apariencia pastosa similar a la "jalea de zarzamora" asociados son sugestivos de una gastroenteritis hemorrágica necrótica relacionada con una posible enterotoxemia por *Clostridium perfringens.* En la histopatología se observó necrosis de las vellosidades intestinales, hiperemia de la submucosa y mucosa intestinal con trombosis capilar de la lámina propia y de la mucosa intestinal; edema e hiperemia del intestino. Mediante la tinción de Gram de los tejidos se apreció la presencia de bacilos pequeños Gram positivos localizados en la superficie de la mucosa y las criptas de Lieberkühn. Se obtuvo el aislamiento del *Cl.perfringes* tipo A. Se concluye que el cuadro patológico de lgastroenteritis hemorrágica fatal se relacionao con un caso de enterotoxemia porclostridium perfringens tipo A (ECP-A) confirmándose la presencia en la población canina domiciliada.

Palabras clave: enteritis hemorrágica, *Clostridium perfringens*, perros, Bulldog Francés

FATAL ACUTE HEMORRHAGIC GASTROENTERITIS BY *Clostridium perfringens* TYPE A IN A FRENCH BULLDOG DOG

ABSTRACT

We present the case study of an adult female dog of the French Bulldog breed with a fatal clinical case of hemorrhagic diarrhea and vomiting, with no response to treatment to control dehydration, shock and recurrent vomiting, associated with a presumptive clinical diagnosis of toxemic hemorrhagic gastroenteritis, due to an enteropathy of possible clostridial origin. The main postmortem findings were: moderate congestion and pulmonary edema, hydrothorax and discrete hydropericardium, hyperemia of the intestinal serosa of the duodenum and jejunum, hyperemia of the gastric mucosa with abundant mucus and fluid; the intestinal mucosa showed a bloody content of pasty appearance similar to the associated "blackberry jelly" are suggestive of a necrotic hemorrhagic gastroenteritis related to a possible enterotoxemia due to Clostridium perfringens. In the histopathology, was observed intestinal villi necrosis, hyperemia of the submucosa and intestinal mucosa with capillary thrombosis of the lamina propria and the intestinal mucosa were observed; edema and hyperemia of the intestine. Gram positive stains of the tissues were observed on the surface of the mucosa and the Lieberkühn crypts. Isolation of Cl.perfringes type A was obtained. It is concluded that the pathological picture of fatal hemorrhagic lgastroenteritis was related to a case of enterotoxemia porclostridium perfringens type A (ECP-A) confirming the presence of the disease in the canine population domiciled.

Key words: hemorrhagic enteritis, *Clostridium perfringens*, dogs, French Bulldog

INTRODUCCIÓN

Las infecciones causadas por *Clostridium perfringens* en los animales son una causa importante de muerte, que ocurre generalmente de forma súbita ocasionada por la toxico infección alimentaria asociada al agente por la producción de diferentes tipos de toxinas alfa, beta, épsilon e iota. Los aislamientos de *Cl.perfringens,* se agrupan a partir del tipo de enterotoxinas denominados como tipos A,B,C,D y E, que dan origen a los diferentes cuadros clínicos observados en los animales. El *Cl.perfringens* tipo A produce la toxina alfa responsable de provocar manifestaciones de clínicas de enteritis hemorrágica en caninos la cual pude de curso agudo letal y en otros casos producir manifestaciones de diarrea hemorrágica intermitente asociada a la disbacteriosis intestinal provocada por cambios en la dieta, alimentación y condiciones de estrés que afecten la microflora intestinal[(1)]. El agente es sensible al frío al pasar de una temperatura de 37° a 4°C, sin embargo en su forma esporulada sobrevive a -18°C cerca de 180 días. Las esporas presentes en las heces pueden contaminar el medio y las fuentes de alimento propiciando el riesgo de la infección alimentaria. El "síndrome de diarrea hemorrágica

aguda", la enteritis hemorrágica de los perros se relaciona con la enterotoxemia por *Clostridium perfringens* tipo A (ECP-A), producida por algunas cepas del tipo A, caracterizadas por producir una enteritis necrótica hemorrágica aguda, por lo cual la enfermedad también es denominada como enterotoxicosis clostridial tipo A, enteritis necrotizante toxémica y enteritis hemorrágica necrótica clostridial[2]. El cuadro clínico patológico la ECP-A se observa comúnmente en perros de razas pequeñas: Schnauzer miniatura y French Poodle mini toy, Pomeriana, Buldog francés, Dachshund, Yorkshire Terrier, Pekinés, Cavalier King Charles Spaniel, Pastor de las Islas Shetland[3]. Afectando todas las edades siendo frecuente en adultos jóvenes de 2 a 4 años. Las manifestaciones clínicas de la enfermedad pueden cursar con y sin diarrea sanguinolenta, de curso agudo y fatal, en ciertos casos mostrar cuadros recurrentes de diarrea crónica, o bien ocurrir de forma súbita en condiciones de un marcado estrés y posterior al tratamiento prolongado con antibióticos[4].

ESTUDIO DE CASO

Se recibió para estudio anatomopatologico un perro hembra de la raza Bulldog Frances de aproximadamente 5 años, con sospecha de haber consumido accidentalmene brotes de la planta ornamental conocida como Hortensia (*Hydrangea macrophylla Ser*), debido a que en la mañana se encontraron dispersas en el piso del jardín inflorescencias de la planta. La historia clínica refirió que los días previos al deceso el animal, no se apreciaron cambios en su conducta y apariencia. Durante el día de la muerte el animal mostró intranquilidad e inapetencia durante la tarde; en la noche se apreció vómito, diarrea ligeramente sanguinolenta, con postración. La muerte del animal se produjo durante la madrugada. El cadáver del paciente animal se remitió al CIESA-FMVZ-UAEM para estudio *posmortem* bajo el protocolo diagnóstico establecido y la obtención de muestras de tejidos del cadáver, fijados con formalina amortiguada pH7.2 para su procesamiento mediante la técnica de inclusión en parafina y la tinción de los tejidos en cortes de 3 a 5 µ para efectuar la tinción con Hematoxilina-Eosina de las preparaciones fijas para su observación con microscopia de campo claro. Además de realizar pruebas diagnósticas complementarias de bacteriología y parasitología.

RESULTADOS

Al efectuar la inspección externa del cadáver se detectó acompañando al cadáver, un espécimen de la inflorescencia de color blanquecina con pétalos azules correspondientes a la descripción botánica de la planta ornamental conocida como Hortensia[5]. La condición general del cadáver fue buena aun con rigidez cadavérica evidente, la región perianal se apreció cubierta de heces secas de color rojo obscuro. En la incisión primaria, el tejido subcutáneo se observó con congestión de vasos

capilares sanguíneos, los ganglios linfáticos explorables sin mostrar cambios patológicos aparentes. En cavidad torácica los pulmones mostraron congestión hipostática, con hidrotórax moderado; en la cavidad abdominal la vesícula biliar se encontró pletórica, con congestión hepática discreta. El estómago mostró hiperemia de la serosa, al interior la superficie de la mucosa gástrica mostró hiperemia y presencia de moco. En intestino delgado en la porción del yeyuno e íleon, se observó hiperemia marcada de la serosa intestinal con engrosamiento de la pared intestinal (Figura 1), en la luz de intestino se apreció un contenido sanguinolento[6], de color rojo-azuloso, de apariencia pastosa, ligeramente fétido con ausencia de bolo intestinal, los hallazgos anatomopatológicos se asociaron a enteritis necrótica hemorrágica, sugestiva de ECP-A relacionada con el *Cl. Perfringens* tipo A. Al examen histopatológico la serosa y superficie de la mucosa del intestino se observó con hemorragias difusas, las vellosidades del intestino delgado mostraron necrosis con escasa reacción leucocitaria; los vasos de la submucosa del estómago y del intestino grueso mostraron congestión, edema y trombosis capilar de la lámina propia y la mucosa intestinal relacionados con la gastroenteritis hemorrágica aguda. En la mucosa gástrica e intestinal a partir de la tinción de Gram, se observaron numerosos bacilos Gram positivos sobre la superficie de la mucosa y las criptas de las vellosidades intestinales [7]. En el estudio bacteriológico sobre las placas de agar sangre en anaerobiosis, se observó el crecimiento de Unidades Formadoras de Colonia (UFC), pequeñas brillantes con hemolisis (Figura 2), con bacilos Gram positivos, identificados mediante procedimientos microbiológicos y pruebas bioquímicas establecidas para el *Cl.perfringens* tipo A[8].

DISCUSION Y CONCLUSION

En consideración a la posible intoxicación por la planta de Hortensia (*Hydrangea macrophylla Ser*), se descarta por los hallazgos al realizar el estudio *posmortem*, y la signología referida en la historia clínica del caso y la escasa palatabilidad de las partes vegetativas de la planta. Además que la intoxicación por la Hortensia se produce por el consumo de grandes cantidades de rebrotes de hojas e inflorescencia de la planta ornamental como se ha descrito en caballos y vacas, por la presencia de fitocompuestos tóxicos como hidrangerina un glucósido toxico cianógeno que suele producir diarrea y vómito en dosis bajas y la saponina, los cuales producen diarrea, taquicardia, fallo respiratorio y muerte [9]. Los principales hallazgos posmortem del caso y la sinología observada antes de producirse la muerte del animal se asocian a una gastroenteritis hemorrágica relacionada con la ECP-A, que se desarrolla como un infección alimentaria asociada a la disbacteriosis presente en la microflora intestinal, el desarrollo de un cuadro diarreico hemorrágico con evacuaciones repetidas y tenesmo, flatulencias, vomito frecuente, hipovolemia y shock toxico [6,8]. El *Cl.*

perfringens tipo A puede producir cantidades apreciables de otros toxinotipos que acentúan la actividad citotóxica y la necrosis del tejido, además de provocar hemolisis, activación de la cascada de tromboaxenos, leucotrienos y prostaglandinas iniciando una rápida inflamación, vasoconstricción e hipoxia en los sitios de lesión que favorecen el crecimiento del clostridium y la producción de toxinas[7,10], contribuyendo a la necrosis coagulativa, el desarrollo de la trombosis de capilares de la mucosa y submucosa intestinal y la absorción de grandes cantidades de la alfa-toxina por la proliferación del *Cl. perfringes* en el intestino relacionada con el shock toxico. La gastroenteritis hemorrágica aguda por *Cl. perfringens* tipo A se ha descrito previamente en otros estudios provocando diarrea intermitente en perros de razas pequeñas al coexistir una infección por *Clostridium dificile*[11]. La infección por *Cl. perfringens* tipo A puede ocurrir sin manifestaciones clínicas aparentes, bajo condiciones de estrés y disbacteriosis intestinal se presenta el cuadro de ECP-A relacionado con la toxico -infección por *Cl. perfringens* tipo A. En otros casos la infección intestinal coexiste con provocando cuadros sobreagudos de la ECP-A causando lesiones similares a las observadas en los rumiantes jóvenes[3,12,13]. En el presente estudio la presencia de numerosos bacilos Gram positivos similares al género *Clostridium* en la superficie de la mucosa y su posterior aislamiento y caracterización microbiológica del *Cl. perfringens* tipo A explican el cuadro patológico en el que predominó una inflamación necrotizante de la mucosa gastrointestinal y la diarrea hemorrágica. En el estudio no se diferenció por métodos moleculares el alelo cpb2 de la alfa-toxina[10,13], considerado atípico en aislamientos de agente el cual no se expresa *in vivo*, puede ser identificado en perros sanos y con diarrea en los que se identificó también el alelo *cpa* del el alelo del *Cl. perfringens* tipo A considerándose un posible efecto sinérgico en el desarrollo de la infección. Se concluye que el caso estudiado se observó una enteritis hemorrágica aguda ocasionada por una toxico-infección producida por *Cl. perfringens* tipo A asociada a la entidad clínica denomina ECP-A.

BIBLIOGRAFIA

1.Baruta, DA., Ardoino,SM.,Marengo,ML. 2001. Causas de Diarrea en Perros y Gatos. Anuario 2001. Facultad de Ciencias Veterinarias. Universidad Nacional de La Pampa. Pp:24-29. (Consultado 29 de marzo 2019). http://www.biblioteca.unlpam.edu.ar/pubpdf/anuavet/n2001a04baruta.pdf

2.Morris. W E., Fernández-Miyakawa. ME.2009. Toxinas de Clostridium perfringens. Revista Argentina de Microbiología 41: 251-260

3.Barón, A., Mouly, J., Cagnoli, C. Tratamiento integral de gastroenteritis hemorrágicas en pacientes críticos pediátricos. Facultad de Ciencias Veterinaria. UCPBA. Tesina Sanidad Animal de Pequeños Animales. (consultado 29 de marzo del 2019). http://www.ridaa.unicen.edu.ar/xmlui/bitstream/handle/123456789/1576/Bar%C3%B3n%2C%20Antonella.PDF?sequence=1&isAllowed=y

4.Crespo, R., Cámara, P., Buendía, A., Ayala, I. 2015. Enfermedad inflamatoria crónica intestinal canina: hallazgos endoscópicos, bioquímicos y anatomopatológicos del tracto gastrointestinal anterior. Archivos de Medicina Veterinaria. 47, 355-364

5. Aros, D., Silva,C., Char,C., Prat, L., Escalona, V. 2016. Role of flower preservative solutions during postharvest of Hydrangea macrophylla cv. Bela. Ciencia e Investigación Agraria. 43(3):418-428.

6.Fontecha, P., Franch, J., Durelt I., Díaz-Bertrana C., Lloret, A., Costa, C. 2006. Enteritis necrotizante, Clostridium perfringes. Clínica Veterinaria de Pequeños Animales.26 (2): 119-123.

7.Schlegel, BJ., Van Dreumel, T., Slavić, D., Prescott, JF. 2012. Clostridium perfringens type A fatal acute hemorrhagic gastroenteritis in a dog. Canadian Veterinary Journal. 53(5):555-557.

8.Sasaki, J., Goryo, M., Asahina, M., Makara, M., Shishido, S., Okada, K. 1999.Hemorrhagic enteritis associated with Clostridium perfringens type A in a dog. Journal of Veteterinary Medical Sciences. 61(2):175-177. https://doi.org/10.1292/jvms.61.175

9.Yang, DJ., Zhong, ZC., Liu, HY. 1994. [Chemical constituents of Hydrangea macrophylla (Thunb.) Ser]. Zhongguo Zhong Yao Za Zhi. 19(5):293-295. 320

10.Tribe, GW., Kerr, MG.2001.Toxicosis in dogs exposed to Clostridium perfringens type A. Veterinary Record. 149(10):310-311.

11.Diniz, AN., Silva ROS., Oliveira Junior, CA., Pierezan, F., Lobato, FCF. 2016. Clostridium perfringens type A netF and netE positive and Clostridium difficile co-infection in two adult dogs.Anaerobe. 38:94-96. doi: 10.1016/j.anaerobe.2015.12.013.

12.Hellgren, J., Hästö, L., Wikström, C., Fernström, LL., Hansson. I., 2019. Occurrence of Salmonella, Campylobacter, Clostridium and Enterobacteriaceae in raw meat-based diets for dogs.
Vet Rec. Mar 4. pii: vetrec-2018-105199. doi: 10.1136/vr.105199.

13. Pérez, D., Maturrano, L., Rosadio, R., 2012. Genotipificación y subtipificación molecular de cepas de Clostridium perfringens aisladas en alpacas muertas por enterotoxemia. Revista de Investigaciónes Veterinarias del Perú. 23 (3):272-279

ANEXO DE FIGURAS

Figura 1. Hiperemia de la serosa intestinal con engrosamiento de la pared intestinal.

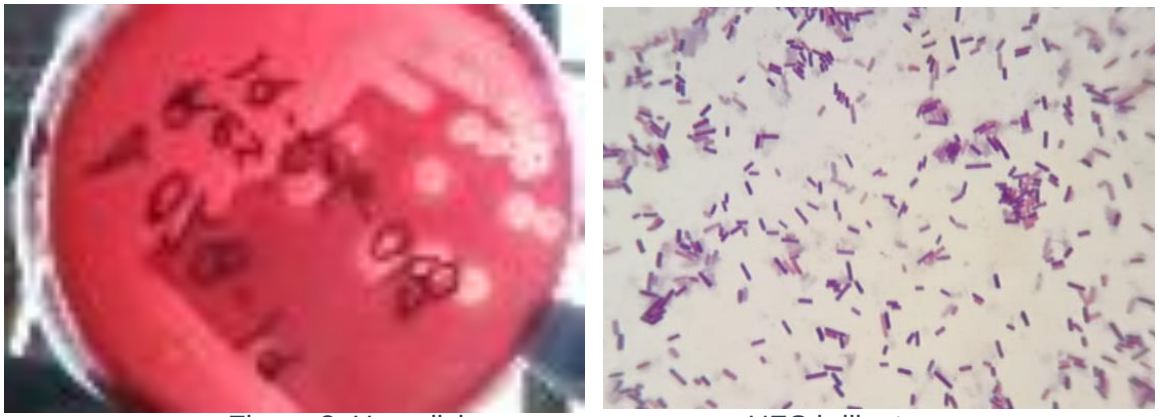

Figura 2. Hemolisis en agar sangre con UFC brillantes, tinción de frotis, presencia de bacilos Gram positivos.

HEMANGIOSARCOMA CON METASTASIS CEREBRAL

Ramos RHF*[1], Corzo SAC[3], Aranda DBD[2]
[1]Escuela de Medicina Veterinaria y Zootecnia, Universidad de la Salle Bajío, Campus Campestre, [2]Centro Veterinario Integral, Escuela de Medicina Veterinaria y Zootecnia, Universidad de la Salle Bajío, [3]Centro Veterinario Integral, Escuela de Medicina Veterinaria y Zootecnia, Universidad de la Salle Bajío
e-mail: hfraniarr@hotmail.com

RESUMEN
El hemangiosarcoma con metástasis cerebral es una presentación atípica, y se tienen escasos reportes de dicha metástasis. En este caso se presenta un paciente que mostraba neoplasia esplénica y manifestaba signología neurológica, se realizó resonancia magnética para evaluar el encéfalo y se localizaron tumores a nivel del lóbulo frontal derecho, parietal izquierdo, cerebelo, vermix y músculo temporal derecho. En el estudio de necropsia, se evidencio hemangiosarcoma primario en bazo con metástasis a pulmón, ventrículo derecho e izquierdo y encéfalo. Se realizó estudio de inmunohistoquímica con marcadores factor VIII y CD 34, los cuales fueron inmunopositivos para dichas células neoplásicas.
Palabras claves: hemangiosarcoma, atípica, metástasis, bazo, pulmón, ventriculo derecho e izquierdo, encéfalo

SUMMARY
Hemangiosarcoma with cerebral metastasis is an atypical presentation, and there are few reports of such metastasis. In this case, a patient with splenic neoplasia and manifested neurological signs was present. Magnetic resonance imaging was performed to evaluate the brain and tumors were located at the level of the right frontal lobe, left parietal, cerebellum, vermix and right temporal muscle. In the necropsy study, primary hemangiosarcoma was demonstrated in the spleen with metastasis to the lung, right and left ventricle and encephalon. An immunohistochemical study was carried out with markers factor VIII and CD 34, which were immunopositive for these neoplastic cells.
Key words: hemangiosarcoma, atypical, metastasis, spleen, lung, spleen, right and left ventricle, encephalon

INTRODUCCIÓN

El hemangiosarcoma (HSA) es una neoplasia maligna y altamente metastásica, de origen endotelial vascular muy común en perros, poco frecuente en gatos y grandes especies. Afecta al bazo, cerebro, hígado, pulmones, piel y corazón. (1,2,3,4,5,6,7). Generalmente se presenta en pacientes geriátricos, razas de piel blanca, con pelaje corto, razas como Golden retriever, Labrador retriever, pastor alemán, galgos, whippets, bóxer y pitbulls. (1). Se caracteriza por un comportamiento biológico agresivo debido a su alto potencial metastásico, que conduce a un mal pronóstico. Tiene un promedio de vida postquirurgico de 3 meses y si se administra quimioterapia, se puede extender a 6 meses de vida. (2,1,5,3)

Para el diagnóstico se ha utilizado el ultrasonido para detección de hemangiosarcoma esplénico y cardiáco, asimismo el uso de la tomografía computarizada (TC) de cuerpo completo para detectar lesiones metastásicas (6). El uso de citología, biopsia y biomarcadores como son el factor VII y CD34, son de suma ayuda para confirmar el diagnóstico. (8,4,2,1,7)

HISTORIA CLÍNICA

Se recibe en Centro Veterinario Integral de León, Gto, a un paciente canino de raza Pitbull, de 6 años, llamado “Smile”. Presentaba mucosas pálidas, en piel de región inguinal se observaron nódulos de aproximadamente 2 cm de diámetro de color rojo oscuro, el propietario menciono que hace un año se habían retirado nódulo de piel, sin recordar el diagnóstico. Asimismo se refiere presentaba ataxia, rigidez de miembros anteriores y posteriores, hiperextensión cervical y vocalizaciones. El paciente fue eutanasiado, debido a la mala condición de vida del paciente. Se realizó la necropsia y se describen los hallazgos macroscópicos más relevantes. Asimismo se describen las pruebas complementarias realizadas antemortem.

PRUEBAS COMPLEMENTARIAS

Resonancia magnética: múltiples tumores a nivel del lóbulo frontal derecho, lóbulo parietal izquierdo, cerebelo derecho, vermix y musculo temporal derecho.

Ultrasonido: Aparente lesión en bazo.

Necropsia: Hallazgos macroscópicos: Se apreció tejido de nueva formación en piel ventrículo derecho, músculo papilar del ventrículo izquierdo, bazo, pulmón y encéfalo; dichos tumores eran de aspecto lobulado, firmes al tacto y de color rojo oscuro entremezclado con blanco. Al corte tenían aspecto fascicular de color rojo entremezclado con blanco.

Corazón con nódulos en ventrículo derecho y pulmón con nódulos de color rojo oscuro multifocales

Nódulo en músculo papilar del ventrículo izquierdo

Encéfalo con nódulos de color rojo oscuro en corteza occipital de cerebro y cerebelo. Al corte invadía sustancia gris de porción distal

Bazo con nódulos de consistencia firme y de color rojo oscuro

DESCRIPCIÓN MICROSCÓPICA

En piel, bazo, miocardio y encéfalo, se aprecia tejido de nueva formación delimitado, parcialmente encapsulado compuesto por células endoteliales con anisocitosis y anisocariosis marcada, los núcleos eran redondos con uno a dos nucléolos evidentes. El citoplasma abundante de bordes poco definidos. Se apreciaron de 1 a 2 mitosis atípicas por campo aleatorio de 40x. Asimismo se encontraban áreas de hemorragia extensa y necrosis central. Se realizó inmunohistoquímica con biomarcadores Factor VIII y CD34 siendo inmunopositivos los cortes histológicos de los diferentes órganos afectados. Por lo que el diagnóstico final es concluyente para hemangiosarcoma.

Células de hemangiosarcoma, anisocariosis y anisocitosis moderada conformación de vasos sanguíneos.

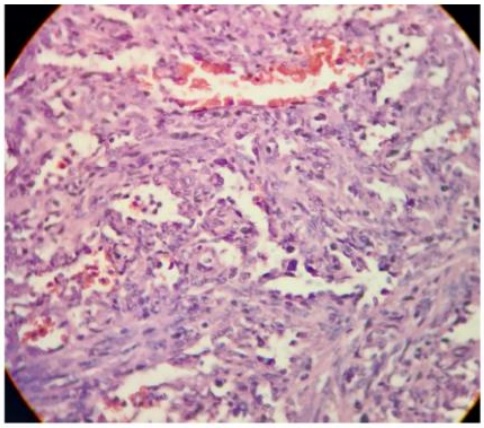

Hemangiosarcoma 40x. Células endoteliales con marcado pleomorfismo y mitosis atípicas

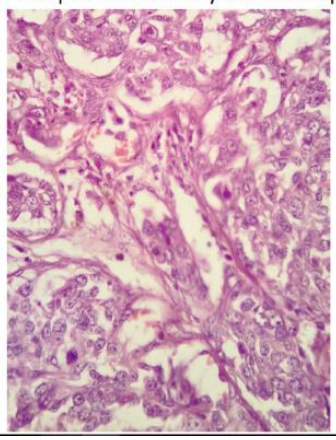

DIAGNÓSTICOS DIFERENCIALES

Para los tumores cutáneos hemangioma. Para los tumores en bazo; hemangioma, tumor encefálico glioblastoma o melanoma.

CRITERIOS DIAGNÓSTICOS

El aspecto macroscópico de los nódulos en bazo, corazón, pulmón, encéfalo y piel son característicos de tumor formador de vasos sanguíneos, con la inmunopositividad para factor VIII de dichos nódulos se confirma el diagnóstico de hemangiosarcoma.

Hemangiosarcoma

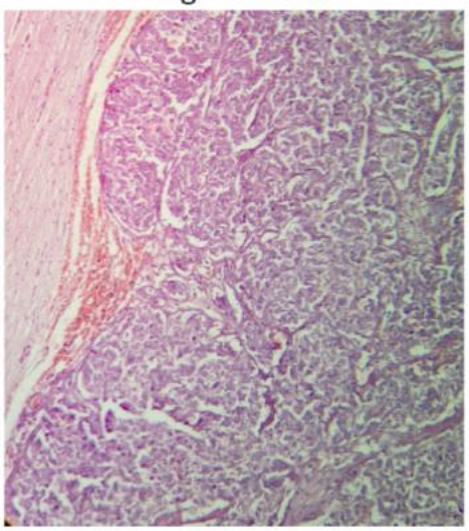

DISCUSIÓN

El hemangiosarcoma es un cáncer agresivo que suele metastatizar a los pulmones, el hígado, el cerebro y la aurícula derecha (1,9). En el caso descrito, la presentación de metástasis a encéfalo fue lo que inicio el protocolo diagnóstico debido a la presentación súbita de signos neurológicos, los cuales concuerdan con los descrito por diferentes autores (1,6,9). Asimismo dentro de las razas predisponentes a presentar esta neoplasia son los pitbulls, pero la metástasis que se reporta afecta a pulmones u órganos adyacentes y en el caso se observó metástasis a encéfalo, el cual se han reportado pocos casos sobre esta presentación. (1,9,10)

CONCLUSIÓN

Este reporte es de relevancia médica, ya que las metástasis de hemangiosarcoma a encéfalo no son frecuentemente reportadas, asimismo se considera importante mencionar el uso de la resonancia magnética como método diagnóstico en veterinaria.

BIBLIOGRAFÍA

1. Meuten DJ. Tumors in Domestic Animals. fifth edition ed. Ames, Iowa: Blackwell Publishing,; 2017.

2. Grimes J, Prasad N, Levy S, Cattley R, Lindley S, Boothe H, et al. A comparison of microRNA expression profiles from splenic hemangiosarcoma, splenic nodular hyperplasia, and normal spleens of dogs. BMC Vet Res. 2016; 12(1): p. 1-12.

3. Wang G, Wu M, Maloneyhuss M, Wojcik J, Durham A, Mason N, et al. Actionable mutations in canine. PLoS One. 2017; 12(11): p. 1-17.

4. Witter L, Gruber E, Lean F, Stokol T. Evaluation of procoagulant tissue factor expression in canine hemangiosarcoma cell lines. Am J Vet Res. 2017; 78(1): p. 69-79.

5. Pyuen A, Meuten T, Rose B, Thamm D. In vitro effects of PI3K/mTOR inhibition in canine hemangiosarcoma. PLoS One.. 2018; 13(7): p. 1-15.

6. Pérez-Martínez C, Regueiro-Purriños M, Fernández-Martínez B, Altónaga J, Gonzalo-Orden J, García-Iglesias M. Magnetic resonance imaging and immunohistochemistry of primary vertebral hemangiosarcoma in a dog and implications for diagnosis and therapy. Can Vet J.. 2016; 57(12): p. 1247-1250.

7. Maharani A, Aoshima K, Onishi S, Gulay K, Kobayashi A, Kimura T. Cellular atypia is negatively correlated with immunohistochemical reactivity of CD31 and vWF expression levels in canine hemangiosarcoma. J Vet Med Sci. 2018; 80(2): p. 213-218.

8. Borgatti A, Winter A, Stuebner K, Scott R, Ober C, Anderson K, et al. Evaluation of 18-F-fluoro-2-deoxyglucose (FDG) positron emission tomography/computed tomography (PET/CT) as a staging and monitoring tool for dogs with stage-2 splenic hemangiosarcoma - A pilot study. PLoS One. 2017; 12(2): p. 1-13.

9. Carloni A, Terragni R, Morselli-Labate A, et al. Prevalence, distribution, and clinical characteristics of hemangiosarcoma-associated skeletal muscle metastases in 61 dogs: A whole body computed tomographic study. J Vet Intern Med.2019;33:812–819

10. Gabor L, Vanderstichel R. Primary Cerebral Hemangiosarcoma in a 6-Week-Old Dog. https://doi.org/10.1354/vp.43-5-782

HIALOHIFOMICOSIS DÉRMICA EN UN EQUINO CUARTO DE MILLA DE 7 AÑOS DE EDAD

González PMP*[1,2] , García CLA [3] , Rangel RIC [2,3]
[1] Estudiante Medicina Veterinaria y Zootecnia, Facultad de Estudios Superiores Cuautitlán, Universidad Nacional Autónoma de México
[2]Laboratorio de Patología Hospital de Pequeñas Especies, Facultad de Estudios Superiores Cuautitlán, Universidad Nacional Autónoma de México
[3]Departamentos de Ciencias Biológicas, Facultad de Estudios Superiores Cuautitlán, Universidad Nacional Autónoma de México.
Correspondencia: mpgp90@gmail.com

RESUMEN
Las micosis subcutáneas se producen como resultado de heridas penetrantes contaminadas con tierra o agua infectadas con hongos exógenos las cuales se desarrollan comúnmente en climas tropicales o subtropicales. Equino, Cuarto de Milla, macho entero de 7 años con tumoración en el esternón. El estudio citológico soló revelo una inflamación piogranulomatosa con fibroplasia reactiva, y posteriormente se realizó histopatología donde se evidencia la presencia de abundantes estructuras micóticas compatibles con hialohifomicosis. Por la localización anatómica se sugiere que la lesión se desarrolló a partir de una herida. Es importante su diagnóstico, ya que puede ser confundida con un sarcoide. Además de que las enfermedades micóticas en caballos son relevantes porque son potencialmente zoonóticas y de distribución mundial. Hasta el momento, no se han definido terapias antimicóticas óptimas.
Palabras Clave: Micosis subcutánea, hialohifomicosis, equino

ABSTRACT
Subcutaneous mycosis are produced as a consequence of penetrating wounds that are polluted with earth or water infected with exogenous fungi. These mycosis are commonly found in tropical or subtropical climates. A seven year old quarter mile male was presented with a sternal tumor. At cytology examination, a pyogranulomatous inflammation with reactive fibroplasia was revealed which was confirmed histologically in the presence of abundant mycotic structures compatible with hyalohyphomycosis. Because of the anatomic location, it is likely the lesion was developed due to a cutaneous wound. The diagnostic of subcutaneous mycoses is important since they might be taken for a sarcoid. Moreover, mycotic diseases in horses are relevant because they are potentially zoonotic and worldwide distributed. Currently, optimal antimycotic therapies are not well-defined.
Keywords: Subcutaneus micosis, hyalohyphomycosis, equine

INTRODUCCIÓN

Las micosis subcutáneas son infecciones por hongos que han invadido el tejido viable de la piel, principalmente dermis y/o epidermis.[1, 2, 3] Estas infecciones son causadas por hongos exógenos y saprófitos, que normalmente se encuentran en el suelo y vegetación; que se manifiestan de forma patógena cuando ingresan a la piel a través de un traumatismo o infecciones cutáneas, y rara vez evolucionan a enfermedades sistémicas. Son lesiones poco frecuentes, comprendiendo menos del 0.5% de las presentaciones en biopsias de piel; y están limitadas a zonas tropicales o subtropicales, presentándose principalmente durante épocas de lluvia. [2,3,4]

Existen gran cantidad de patologías fúngicas en equinos que muestran similitud clínica entre ellas, y llegar a diferenciar e identificar correctamente cada una de las especies de hongos descritas hasta el momento como patógenos en la medicina veterinaria es difícil. Por este motivo su diagnóstico requiere el uso de técnicas paraclínicas especializadas, como son la citología y la histología. La terminología utilizada para definir las micosis cutáneas y clasificar el agente causal se realiza mediante la diferenciación morfológica de estos hongos basados principalmente en la pigmentación de las paredes celulares y los podemos diferenciar en dos grupos, las especies pigmentadas y aquellas no pigmentadas.[4,5,6] La hialohifomicosis, se refiere a aquellas infecciones fúngicas causadas por hifas hialinas no melanizadas, con morfología micelar no septada.[4,6,7] Citológicamente son muy difíciles de diagnosticar y diferenciar entre los grupos, y es más probable que sean confundidos con otras especies.[7]

Un factor predisponente puede ser la inmunosupresión provocando que el sistema inmune no pueda eliminar el organismo y se establece una infección subcutánea crónica en el área, con una inflamación que va de piogranulomatosa a granulomatosa.[9,16]

No hay recomendaciones claras sobre el tratamiento antifúngico que se debe emplear, pero se ha observado que la resección quirúrgica de las lesiones localizadas ayuda a reducir la carga fúngica y mejora el pronóstico.[3,11]

HISTORIA CLÍNICA

Paciente Equino de raza Cuarto de Milla, macho entero de 7 años que presenta una tumoración de aproximadamente 6.0 cm de diámetro en la zona del esternón, con 1 mes de evolución. Dicha estructura se encontró firme al tacto, adherida, con bordes bien definidos y la piel con pequeñas soluciones de continuidad. Al ultrasonido se observa infiltración en la periferia de forma radial en tejido subcutáneo. Por lo que se decide realizar una Punción con Aguja Fina (PAF) para descartar el principal diagnóstico presuntivo la presencia de una neoplasia.

ESTUDIO CITOLÓGICO

Sobre un fondo proteináceo granular y eritrocítico, se destaca la abundante cantidad de neutrófilos bien preservados (figura 1, derecha), entremezclados con detritus celulares; así como moderada cantidad de macrófagos reactivos, algunos de los cuales presentan eritrofagocitosis y neutrofagia. De igual manera se observa escasa celularidad representada por células mesenquimatosas fusiformes que se distribuyen en grupos no cohesivos (figura 1, izquierda) y de forma individual. Dichas células presentan borde citoplasmático pobremente definido de apariencia deshilachada. El núcleo se presenta de ovoide a alargado y eucromático con anisocariosis moderada; además de 1 a 3 nucléolos evidentes y con ligera anisonucleolisis. Con base a las características descritas se emitió el diagnóstico de Inflamación Piogranulomatosa aséptica con fibroplasia reactiva.

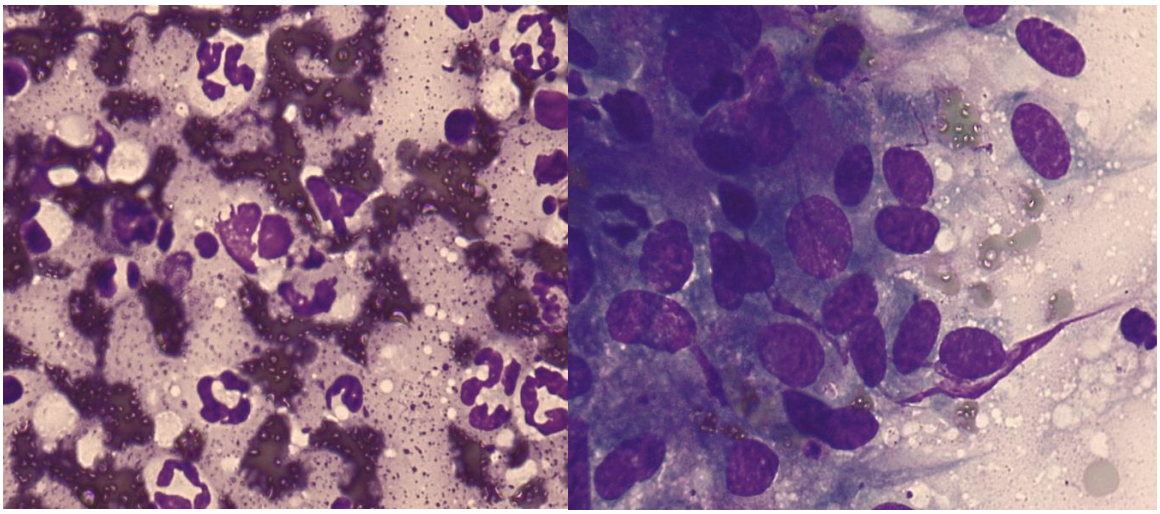

Figura 1.- Estudio citológico. Derecha.- Se observa fondo proteináceo granular y abundantes neutrófilos. *Hemocolorante rápido*, 1000X. Izquierda.- Grupo no cohesivo de células fusiformes reactivas. *Hemocolorante rápido,* 1000x

Sin embargo, no se evidenció la presencia de ningún agente etiológico y debido a la fibroplasia, para descartar un sarcoma, se decide realizar una biopsia para estudio histopatológico.

ESTUDIO HISTOPATOLÓGICO

Se recibe producto de resección quirúrgica etiquetado como piel, la cual consta de cuatro fragmentos, de aspecto rugoso y café; y que miden 1.5 x 1.0 x 0.5 cm, 1.0 x 1.0 x 0.5 cm, 1.0 x 0.5 cm y el menor de 0.5 cm de diámetro. Se analizaron secciones histológicas representativas de cada fragmento de piel en la cual se identifican hallazgos similares. Se detecta una hiperqueratosis ortoqueratótica severa difusa. Bajo esta tanto en dermis superficial como en dermis profunda se denota una marcada sustitución de los anexos de piel, debido a la proliferación de fibroblastos reactivos ricamente vascularizados, los cuales muestran

un infiltrado inflamatorio moderado multifocal coalescente compuesto predominantemente por neutrófilos en distintos grados de degeneración y algunos macrófagos. En uno de los cortes se identifican además estructuras delimitadas por abundantes neutrófilos y que corresponden a hifas no septadas y esporas; las cuales no se encuentran melanizadas. Siendo compatible con una Dermatitis Piogranulomatosa Severa Difusa Crónica Secundaria a Micosis, correspondiente a una hialohifomicosis.

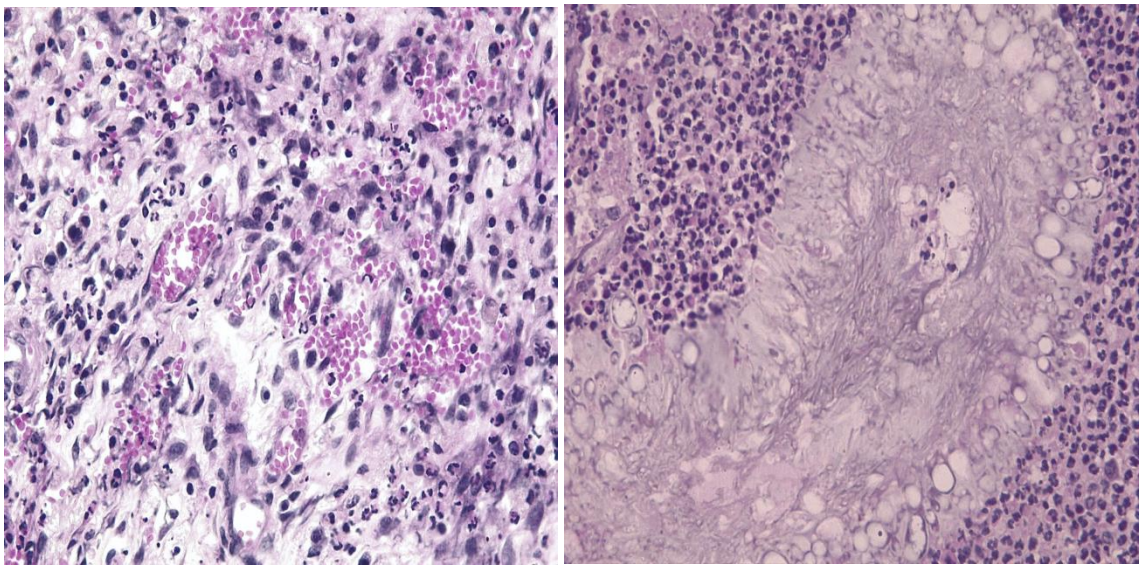

Figura 2.- estudio histopatológico: Izquierda inflamación pigranulomatosa con neovascularización y fibroplasia. *H&E,* 400X. Derecha: Hifas no pigmentadas intralesionales. *H&E,* 100X.

CRITERIOS DIAGNÓSTICOS

En base a las características citológicas e histopatológicas se orientó el diagnóstico hacia una Dermatitis Piogranulomatosa Severa Difusa Crónica y la presencia de estructuras micóticas en el histopatológico definió el diagnóstico. Para identificar la morfología de la estructura micótica se realizaron estudios de Aislamiento micotico, bacteriológico y Antibiograma, sin la presencia de crecimiento bacteriano y crecimiento de Hongo Micelial, el cuál se determinó que corresponde a *Fusarium sp*.

DIAGNÓSTICOS DIFERENCIALES

Sarcoide Nodular, Fibroma, Granuloma Micótico, Micetoma.

DISCUSIÓN

La piel es el sitio más común de neoplasias en el equino, representando aproximadamente un 50% de todas las neoplasias equinas. Adicionalmente, los problemas dermatológicos en equinos, ocupan el tercer lugar en presentación por especie, y de estas las infecciones fúngicas nodulares comprende menos del 0.5% de las presentaciones en biopsias de piel. En este caso, a primera instancia debido a las características macroscópicas, se lo relacionó con un proceso neoplásico; principalmente con un Sarcoide nodular. Esta es la neoplasia cutánea fibroblástica benigna más común de los equinos, representando un 35.3 a 90% del total de los casos, siendo una estructura firme y bien definida. Frecuentemente se presentan en áreas que fueron sujetas a traumas, tal cual sucede en el paciente. Tampoco existe predisposición por sexo; pero si existe evidencia de predisposición por raza, entre ellas el Cuarto de Milla[11,12,13]. Como segunda opción el clínico pensó en un Fribroma; los cuales son neoplasias benignas, dispuestas como masas solitarias firmes y rara vez ulcerados; además de presentarse en caballos adultos.[15] Es por ello que se decidió realizar la PAF. El diagnóstico citológico obtenido sólo mostró evidencia del proceso inflamatorio, pero no de la etiología del mismo y se relacionó al estado inmunológico del paciente (inmunosupresión). Sin embargo, dada la presencia de células fusiformes reactivas, es conveniente descartar la presencia de un sarcoma; ya que citológicamente los fibroblastos reactivos son muy difíciles de diferenciar de aquellos malignos. Por lo que se decidió realizar el estudio histopatológico. Como resultado de este estudió se identificó una micosis dérmica morfológicamente compatible con una hialohifomicosis. Este tipo de lesiones son causadas por hongos de los géneros *Acremonium spp, Fusarium spp, Geotrichium spp, Paecilomyces spp* y el complejo *Scedosporium / Pseudallescheria.* Histológicamente son muy difíciles de diagnosticar y diferenciar entre ellos, y es más probable que sean confundidos con Aspergillus. Es por ello que el rasgo morfológico más importante para su diferenciación consiste en la observación de los conídios.[7] Siendo de ésta manera necesario su cultivo para la identificación precisa del hongo[17]. Por ende, para confirmar que se trata de un caso de hialohifomicosis y poder llegar a un diagnóstico certero se realizó el cultivo micótico aislandose *Fusarium sp*. Como estas infecciones son poco frecuentes, no se han definido terapias antimicóticas óptimas, y es por lo mismo que la extirpación quirúrgica ha demostrado ser el tratamiento más exitoso.[8]

CONCLUSIONES

Las enfermedades de los caballos causadas por hongos, es de particular preocupación, debido a su difusión mundial, a que son pocos frecuentes y no se han definido terapias antimicóticas óptimas y, para algunos casos es un potencial zoonótico. Por lo que es relevante el diagnóstico microscópico de la entidad.

REFERENCIAS

1. Cafarchia C. Figueredo AL. Otranto D. Fungal disease of horses. Vet Mic. 6078. 1-20. 2013.
2. Pang RK. Wu JJ. Huang BD et al. Subcutaneous fungal infections. Dermatologic Therapy. 17, 523-531, 2004.
3. Pemán J. Quindós G. Aspectos actuales de las enfermedades invasivas por hongos filamentosos. Rev Iberam Micol. 31(4), 213-218; 2004.
4. Quindós G. Epidemiología de las micosis invasoras: un paisaje de continuo cambio. Rev Iberam Micol. 35(4), 171-178, 2018.
5. Wilmes D. Rickerts V. Clinical Syndromes: Rare Fungi. Rev Clin Rel Myc. 8. 113-135. 2019.
6. García J. Pemán J. Diagnóstico microbiológico de las micosis invasoras. Rev Iberam Micol. 35 (4), 179-185, 2018.
7. Mayayo LE. Diagnóstico Histopatológico de las Micosis. Rev Iberoam Micol. 21, 1-9, 2004.
8. Valentine BA. Taylort HG. Stone KJ et al. Equine cutaneous fungal granuloma: a study of 44 lesions from 34 horses. Eur Soc of Vet Derm. 17, 266-272, 2006.
9. Raskin RE. Meyer DJ. Skin and subcutaneous tissues. Canine and Feline Cytology A color atlas and interpretation guide. 3rth Edition. St Louis (MO): Elseiver Mosby. 44-45, 2015.
10. White DS. Equine Bacterial and Fungal Diseases: A diagnostic and Therapeutic Update. Elseiver. 302-310, 2018.
11. White LS. Equine Cutaneous Tumors Diagnosis and therapy of selected diseases. Elseiver. 205-210, 2014.
12. Goodrich L. Gerber H. Marti E et al. Equine Sarcoids. Vet Clin North America: Eq Pract. 14, 3, 2005.
13. Knottenbelt DC. Asuggested Clinical Classification for the equine sarcoid. Elseiver. 4, 278-295, 2005.
14. Martens A. De Moor A. Demeulemeester J et al. Histopathological characteristic of five clinical types of sarcoids. Vet Science. 69, 295-300, 2000.
15. Johnson PJ. Dermatologic Tumors (Excluding Sarcoids). Vet Clin North America: Eq Pract. 14. 625-658. 2000
16. Schwarz B. Burford J. Knottenbelt D. Cutaneous fungal granuloma in a horse. ESVD and ACVD. 20. 131-134. 2009.
17. Maudin EA, Peters-Kennedy J. Integumentary system. In Maxie MG. Jubb, Kennedy and Palmer. Patology of Domestic Animals. 6th Edidition. St Louis (MO): Elsevier. 653-655, 2016.

HISTOPATOLOGÍA DE CRÍAS DE TILAPIAS (*Oreochromis niloticus*) INFECTADAS NATURALMENTE CON *Francisella* spp., EN COLIMA, MÉXICO

De la Rosa DAE[1*], García MLJ [1-2], Ruíz RJA[1], García VJL[1], López CRA[3], Constantino CF[4].

[1]Facultad de Medicina Veterinaria y Zootecnia de la Universidad de Colima.
[2]Centro Universitario de Investigación y Desarrollo Agropecuario (CUIDA).
[3]Departamento de Patología. Facultad de Medicina Veterinaria y Zootecnia de la Universidad Nacional Autónoma de México. [4]Department of Veterinary Medicine, University of Cambridge, Madingley Road, Cambridge CB30ES, UK.
García-Márquez: ljgm_cmv@hotmail.com

RESUMEN

El objetivo fue describir los cambios histopatológicos en crías de tilapias (*Oreochromis niloticus*) infectadas naturalmente con *Francisella* spp., en Colima, México. En mayo del 2018 se presentó una mortalidad acumulada en tres días del 20% (458/2291) en crías hormonadas de tilapia, en el Centro Acuícola Jala. Los organismos fueron de 15 días de edad, peso promedio: 0.3315 gramos y longitud promedio: 1.2 cm. El oxígeno fue de 1.79-4.60 y la temperatura 26.4-27.5ºC; nitrito: 0.99 mg/L, nitrato: 0.20 mg/L y amonio:0.80 mg/L. Clínicamente mostraron letargo, nado errático, anorexia. 30 peces vivos fueron enviados al Laboratorio de Patología de la Universidad de Colima. Se realizó un estudio *post-mortem* a cada organismo, fijándose por inyección celómica e inmersión con formalina al 10% pH 7.2 y se procesaron de acuerdo con la técnica histológica de tejidos, se cortaron a 4-µm de espesor y se tiñeron con las técnicas convencionales. Macroscópicamente se observo exoftalmia bilateral, y distensión de la cavidad celómica. Microscópicamente las lesiones se caracterizaron por formaciones de múltiples granulomas en riñón anterior, riñón posterior, bazo, branquias y pseudobranquias, glándula coroidea del ojo, hígado, estómago e intestino y meninges. En algunos granulomas se observaron cocobacilos pleomórficos Gram negativo. Otros hallazgos fueron *Saprolegnia* spp., *Epiteliocistis* y *Dactylogyrus*. La historia clínica, el examen físico, las lesiones macroscópicas, la histopatología y la identificación de cocobacilos pleomórficos Gram negativos fueron consistentes con Franciselosis y fueron responsables de la mortalidad de crías de tilapia cultivado en Colima, México.

Palabras clave: Tilapia, *Francisella*, *Oreochromis niloticus,* ictiopatología

ABSTRACT

The aim was to describe the histopathology changes in early juvenile period of tilapia (*Oreochromis niloticus*) infected naturally for Francisella spp., in Colima, Mexico. In may of the 2018 was presented an accumulated mortality in three days of the 20% (458/2291) in early juvenile period of tilapias hormoned, in the acuaculture center Jala. The organisms were 15 days old, average weight: 0.3315 grams and length Average: 1.2 cm. The oxygen was 1.79-4.60 and the temperature 26.4-27.5ºC; nitrite: 0.99 mg / L, nitrate: 0.20 mg / L and ammonium: 0.80 mg / L. Clinically they showed lethargy, erratic swimm, anorexia. 30 live fish were sent to the Laboratory of Pathology of the University of Colima. A post-mortem study was carried out at each organism, fixed by coelomic injection and immersion with 10% formalin pH 7.2 and processed according to tissue histological technique, were cut to 4-µm thick and stained with conventional techniques.

Macroscopically bilateral exophthalmia was observed, and distention of the cavity coelomic Microscopically the lesions were characterized by formations of multiple granulomas in anterior kidney, posterior kidney, spleen, gills and pseudobranchias, choroidal gland of the eye, liver, stomach, intestine and meninges. In some granulomas was observed pleomorphic coccobacilli gram negative. Other findings were *Saprolegnia* spp., *Epiteliocistis* and Dactylogyrus. The clinical history, physical examination, macroscopic lesions, histopathology and identification of Gram-negative pleomorphic coccobacilli were consistent with Franciselosis and were responsible for the mortality in early juvenile period of tilapia in Colima, Mexico.

Key words: Tilapia, Francisella, Oreochromis niloticus, ictiopathology

INTRODUCCIÓN

La tilapia del Nilo *Oreochromis niloticus* constituye más de 3.1 millones de toneladas. Actualmente las tilapia se cultivan en: estanques, embalses, jaulas, así como en raceways. La tilapia se cultiva en Asia (China, India, Indonesia, Tailandia, Vietnam), África (Egipto, Kenya, Malawi, Zimbabwe) en Latinoamérica (Brasil, Colombia, Honduras, México) han adoptado la acuicultura en jaulas con grandes densidades[1]. La Tilapia se encuentra catalogada dentro del grupo de peces con mayor futuro en cultivos comerciales ya que su periodo de crecimiento es relativamente más corto al de otras especies y presenta alta adaptabilidad a diferentes ambientes de producción[1,2]. En México se cultivan ocho tipos de tilapia principalmente: tilapia herbívora, tilapia del Nilo, tilapia Stirling, tilapia blanca, tilapia de Mozambique, tilapia naranja, tilapia mojarra y la tilapia roja de Florida[3]. Como principales productores de tilapia en México se encuentran Chiapas con 38 mil 313 toneladas; Jalisco, 32 mil 898 toneladas; Sinaloa, 16 mil 573 toneladas; Nayarit 12 mil 649 toneladas; y Michoacán, 12 mil 285 toneladas; entre las cinco entidades producen el 72.2% del volumen en todo el país. En Colima la producción de tilapia fue de 788 toneladas en sistemas controlados y pesquerías acuaculturales[3]. La Franciselosis es una enfermedad causada por bacterias del género *Francisella noatunensis subsp. noatunensis* y se

asocia a peces teleósteos de agua fría, mientras que *Francisella noatunensis subsp. orientalis* se observa en peces de agua caliente[4]. La Franciselosis se ha implicado como causa de enfermedad con mortalidades de 20-90% en varias especies de peces en producción y se ha notificado en los Estados Unidos, Hawai, Taiwán, Japón, Noruega, Costa Rica, Brasil y Chile[5-11]. En México, el primer informe de Franciselosis que afecta a las tilapias (*Oreochromis* spp.) se realizó en 2016[12]. El objetivo fue describir los cambios histopatológicos en crías de tilapias (*Oreochromis niloticus*) infectadas naturalmente con *Francisella* spp., en Colima, México.

HISTORIA CLÍNICA

En mayo del 2018 se presentó una mortalidad acumulada en tres días del 20% (458/2291) en crías hormonadas de tilapia, en el Centro Acuícola Jala dependiente de SAGARPA-CONAPESCA (Comisión Nacional de Acuacultura y Pesca) del estado de Colima. (Coordenadas geográficas: GPS 18.9135763-103.8645866). Los organismos fueron *Orechromis niloticus* (tetrahíbrido Nilotica negra) de 15 días de edad, con peso promedio: 0.3315 gramos y longitud promedio: 1.2 cm; cultivados en un estanque de concreto de 6X5 m (30 m^3 de agua), utilizando 70 peces por m^3 con un total de 2291 crías. La alimentación fue en polvo con 55% de proteína cruda, con una tasa de alimentación del 10% de la biomasa dividido en 10 raciones al día/10 días. El oxígeno fue de 1.79-4.60 (Ẋ=2.9) y la temperatura 26.4-27.5ºC (Ẋ=26.9ºC); nitrito: 0.99 mg/L, nitrato: 0.20 mg/L y amonio:0.80 mg/L. Clínicamente mostraron letargo, nado errático, anorexia, exoftalmia bilateral con presencia de material tipo algodonoso periocularmente y distensión de la cavidad celómica. 30 peces vivos fueron enviados al Laboratorio de Patología de la Facultad de Medicina Veterinaria y Zootecnia de la Universidad de Colima. A los peces se les aplico la eutanasia con una solución de aceite de clavo a una dosis de 100 mg/l de agua durante 10 minutos. Se realizó un estudio *post-mortem* a cada pez, fijándose por inyección celómica e inmersión con formalina al 10% pH 7.2 y se procesaron de acuerdo con la técnica histológica de tejidos, se cortaron a 4-µm de espesor y se tiñeron con las técnicas de hematoxilina y eosina, Gram y Ziehl-Neelsen[13].

HALLAZGOS MACRO Y MICROSCÓPICOS

Macroscópicamente se observó la presencia de material tipo algodonoso periocularmente con opacidad corneal, exoftalmia bilateral, oscurecimiento de la epidermis y aumento de moco en piel, escamas y aletas, branquias congestionadas con aumento de moco y distensión de la cavidad celómica. Microscópicamente la lesión se caracterizó por formaciones de múltiples granulomas con necrosis licuefactiva central, rodeada por macrófagos epitelioides, linfocitos y células plasmáticas, con una cápsula de fibroblastos y fibras de colágeno. Los órganos más afectados

en orden fueron: riñón anterior, riñón posterior, bazo, branquias y pseudobranquias, glándula coroidea del ojo, hígado, estómago e intestino y las meninges. Otros hallazgos microscópicos fueron: perioftalmitis con estructuras tipo hifas y micelios poco organizado, con zoosporocistos presentando un tabique y una gran cantidad de zoosporas consistentes con hongos *Saprolegnia* spp. Presencia de inclusiones eosinofílicas, de aspecto granular, que desplazan periféricamente el núcleo en las células de las branquias secundarias, consistente con una infección por Clamidias (*Epiteliocistis*). Trematodos monogéneos: *Dactylogryus* spp ocasionando una infiltración inflamatoria heterofílica con aumento de moco de las branquias, epidermis y tejido de la aleta dorsal y caudal.

PRUEBAS COMPLEMENTARIAS

En algunos granulomas se observaron cocobacilos pleomórficos Gram negativo. No se observaron microorganismos con Ziehl-Neelsen.

CRITERIOS DIAGNÓSTICOS

La historia clínica, el examen físico, las lesiones macroscópicas, la histopatología y la identificación de cocobacilos pleomórficos Gram negativos fueron consistentes con lo descrito para Franciselosis en peces.

DIAGNÓSTICOS DIFERENCIALES

En peces infecciones bacterianas por *Piscirickessia salmonis, Renibacterium salmoninarum, Mycobacterium sp., Nocardia sp. Rhodococcus sp. y Edwarsiella sp., Francisella sp., Streptococos* spp e infecciones fúngicas como *Exophiala salmonis* se asocian a la presencia de granulomas.

DISCUSIÓN

La mortalidad del 20% fue baja, en comparación con algunos brotes de Franciselosis en tilapias en otros países que han causado mortalidades hasta del 90%[4,5,14,15]. Y más alta la mortalidad del 40% reportada en tilapias de Morelos, México[12]. La presentación clínica de este caso es similar a los reportados previamente para franciselosis[5,6]. Los hallazgos macroscópicos observados son parecidos a los informados por otros autores siendo lo más común la presencia de múltiples nódulos blanquecinos que se pueden encontrar en varios órganos, principalmente bazo y riñón[5,6,10,12,15]. Los hallazgos histológicos fueron consistentes con los descritos anteriormente y se caracterizan por la presencia de múltiples granulomas en varios órganos[5,6,10,12,15]; siendo los más afectados los riñones anterior y posterior así como el bazo. Además de las meninges en donde no se había reportado presentación granulomatosa. La temperatura del agua es un factor de riesgo para la presentación de la enfermedad y la mortalidad más alta ocurren entre 21.5 °C y 26.3 °C. Durante este brote, la temperatura del agua osciló entre 26.4-27.5ºC, siendo mayor a la reportada anteriormente, otro factor es el tiempo, los brotes ocurren en los meses de menor temperatura (diciembre-febrero) y este brote ocurrió en un periodo inusual y fue en mayo donde la temperatura promedio fue de 26.9 ºC. En

este brote los peces además presentaron parásitos, chlamidias y hongos, jugando un papel importante dentro de los factores desencadenantes y predisponentes de enfermedad[5,6,10,12,15].

CONCLUSIÓN

Las lesiones y la identificación de *Francisella* spp fueron responsables de la mortalidad de crías de tilapia cultivado en un Centro Acuícola del estado de Colima, México.

REFERENCIAS

1. Organización de las Naciones Unidas para la Alimentación y la Agricultura (FAO). 2018. El estado mundial de la pesca y la acuicultura 2018. Contribución a la seguridad alimentaria y la nutrición para todos. Roma. 224 pp. ISBN 978-92-5-309185-0.

2. Granados, A.I., M. Garduño y C. Muñoz. 2002. Comparación de crecimiento y evaluación económica entre el genotipo de tilapia gris (*Oreochromis niloticus*) y el híbrido rojo (*Oreochromis mossambicus* x *O. niloticus*) URL:http://www.ecologia.edu.mx/sigolfo/ pagina_n2.htm.

3. Comisión Nacional de Acuacultura y Pesca (CONAPESCA) Anuario Estadístico de acuacultura y Pesca, 2017.

4. Colquhoun DJ, Duodu S. 2011. *Francisella* infections in farmed and wild aquatic organisms. Vet Res. 42:47.

5. Soto E, Hawke JP, Fernandez D, Morales JA. 2009. *Francisella* sp., an emerging pathogen of tilapia, *Oreochromis niloticus* (L.), in Costa Rica. J Fish Dis. 32:712-22.

6. Hsieh CY, Tung MC, Tu C, Chang CD, Tsai SS. 2006. Enzootics of visceral granulomas associated with Francisella-like organism infection in tilapia (*Oreochromis* spp.). Aquaculture. 254: 129-38.

7. Birkbeck TH, Bordevik M, Frøystad MK, Baklien A. 2007. Identification of *Francisella* sp. from Atlantic salmon, *Salmo salar* L., in Chile. J Fish Dis. 30:505-7.

8. Kamaishi T, Fukuda Y, Nishiyama M, Kawakami H, Matsuyama T, Yoshinaga T, Oseko N. 2005. Identification and pathogenicity of intracellular *Francisella* bacterium in three-line grunt *Parapristipoma trilineatum*. Fish Pathol. 40(2):67-71.

9. Ostland VE, Stannard JA, Creek JJ, Hedrick RP, Ferguson HW, Carlberg JM, Westerman ME. 2006. Aquatic Francisella-like bacterium associated with mortality of intensively cultured hybrid striped bass *Morone chrysops* x *M. saxatilis*. Dis Aquat Organ. 72:135-45.

10. Mauel MJ, Soto E, Morales JA, Hawke J. 2007. A piscirickettsiosis-like syndrome in cultured Nile tilapia in Latin America with *Francisella* spp. as the pathogenic agent. J Aquat Anim Health. 19:27–34.

11. Mikalsen J, Olsen AB, Tengs T, Colquohoun DJ. 2007. *Francisella philomiragia subsp noatunensis subsp nov*., isolated from farmed Atlantic cod (*Gadus morhua* L). Int J Syst Evol Microbiol. 57;1960-65.

12. Ortega C, Mancera GG, Enríquez R, Vargas A, Martínez S, Fajardo R, Avendaño HR, Navarrete MJ, Romero A. 2016. First identification of *Francisella noatunensis subsp. orientalis* causing mortality in Mexican tilapia *Oreochromis* spp. Dis Aquat Org. 120:205–215.

13. Prophet, E.B., Mills, B., Arrington, J.B., Sobin, L.H. 1995. Métodos histotecnológicos. Instituto de Patología de las Fuerzas Armadas de los Estados Unidos de América. (AFIP) Washington, D.C.
14. Chern RS, Chao CB. 1994. Outbreaks of a disease caused by rickettsia-like organism in cultured tilapias in Taiwan. Fish Pathol. 29:61-71.
15. LIN Qiang, LI Ningqiu, FU Xiaozhe, HU Qiandong, CHANG Ouqin, LIU Lihui, ZHANG Defeng, WANG Guangjun , SAN Guibao, WU Shuqin. 2016. An outbreak of granulomatous infl ammation associated with *Francisella noatunensis* subsp. *orientalis* in farmed tilapia (*Oreochromis niloticus* × *O*. *aureus*) in China. Chinese Journal of Oceanology and Limnology. 34;3: 460-466.

HISTOPLASMOSIS INTESTINAL EN UN PONI. REPORTE DE CASO

Luna SAD*[1], Sánchez ST[1], Uribe CJ[2], Rivera CD[1], Martínez CLC[1], Méndez BA[1], Masri DM[2], Hernández GM[2], Yáñez MEI[1]*

[1] Departamento de Patología, Facultad de Medicina Veterinaria y Zootecnia, Universidad Nacional Autónoma de México.
[2] Hospital para Équidos, Departamento de Medicina Cirugía y Zootecnia para Équidos. Facultad de Medicina Veterinaria y Zootecnia, Universidad Nacional Autónoma de México.
*Correspondencia: itzelym0206@gmail.com

RESUMEN

Se presenta el caso de un Poni, macho de 11 años de edad, con historia clínica de pérdida de peso y diarrea no responsiva a tratamiento. Debido al deterioro físico del paciente, así como a la falta de respuesta ante el tratamiento, se decide aplicar eutanasia y remitirlo al Departamento de patología de la Facultad de Medicina Veterinaria y Zootecnia de la UNAM (FMVZ-UNAM), para completar el diagnóstico mediante el estudio *post mortem*. Las lesiones más importantes fueron observadas a nivel del tracto gastrointestinal; la mucosa de yeyuno, íleon, ciego y colon ventral derecho e izquierdo estaba engrosada, edematosa, con aspecto necrohemorrágico y múltiples formaciones nodulares a sobrerrelieve, así como úlceras multifocales; además se observó linfadenomegalia mesentérica generalizada con apariencia caseosa. A la evaluación histológica, se encontró enterotiflocolitis y linfadenitis granulomatosa grave con numerosos organismos levaduriformes rodeados por un halo claro y localizados dentro del citoplasma de macrófagos y células gigantes multinucleadas; fueron positivas a las tinciones de Grocott y PAS. Mediante PCR se amplificó la fracción ITS (*Internal Transcribed Space*), que corresponde a una región del ADN ribosomal de los hongos; a partir de su secuenciación se obtuvo el genoma de *Histoplasma capsulatum*, confirmando de esta manera el agente causal. La forma intestinal reportada en este caso es una presentación inusual de la enfermedad.

Palabras clave: *Histoplasma capsulatum*, Poni, enteritis granulomatosa, linfadenitis granulomatosa, yeyunitis ulcerativa,tiflocolitis ulcerativa, diarrea no responsiva.

ABSTRACT

An 11-year-old male Pony is presented with a clinical history of weightloss and non responsive diarrhea. Due to the physical decline of the patient as the lack of response to the treatment, the election of euthanasia was made and applied. It had been decided to complete the diagnosis by the complete *post mortem* study, so the pony were submitted to the Pathology Department of the Veterinary Medicine and Zootechnics School, UNAM. The most important lesions were found at the gastrointestinal tract, where the mucosa of the jejunum, ileum, caecum, right and left ventral colon were thickened, with a necrohemorrhagic aspect with bothersome ulcers, raised nodules and multifocal ulcers; generalized mesenteric lymphadenitis were also observed. Histologic examination revealed severe granulomatous enteritis, thyphlitis and colitis, as granulomatous lymphadenitis with multiple intracytoplasmatic yeasts organisms surrounded by a clear halo (capsule) in macrophages and multinucleated giant cells; Grocott and PAS stains were positive. The ITS (Internal Transcribed Space) fraction, which corresponds to a region of the ribosomal DNA of the fungi, was amplified by PCR. The genome of *Histoplasma capsulatum* was obtained from its sequencing, thus confirming the causative agent. The intestinal form reported in this case is an unusual presentation of the disease.

Key words: *Histoplasma capsulatum*, Pony, granulomatous enteritis, ulcerative tiphlitis, granulomatous colitis, granulomatous lymphadenitis, non responsive diarrhea.

INTRODUCCIÓN

La histoplasmosis es una infección originada por *Histoplasma capsulatum*, hongo dimórfico, intracelular obligado, que afecta a diferentes especies de mamíferos y se transmite mediante inhalación o ingestión de macro y microconidias presentes en el suelo o en excremento de aves y murciélagos. Se conocen tres presentaciones clínicas: respiratoria, gastrointestinal y diseminada, siendo la primera la más común.

La enterocolitis granulomatosa en equinos es poco frecuente, y esta se asocia principalmente a bacterias como *Rhodococcus equi* y hay pocos casos en la literatura de histoplasmosis entérica. La mayoría de las infecciones por Histoplasma son subclínicas y una vez que aparecen los signos clínicos la infección está diseminada, suele ser fatal y se asocia a estados graves de inmunosupresión. Los signos clínicos son inespecíficos tales como diarrea acuosa, cólicos, ascitis, pérdida de peso y anorexia. Histoplasma suele afectar la última porción del intestino delgado (yeyuno), ciego y colon, las lesiones macroscópicas se caracterizan por engrosamiento de la mucosa con aspecto nodular a necrohemorrágico y úlceras multifocales; microscópicamente se puede observar infiltrado inflamatorio granulomatoso con levaduras intrahistiocíticas Grocott y PAS positivas[1,4]. Debido a su diseminación vía linfática y sanguínea, también se

pueden encontrar levaduras en linfonodos, bazo, hígado y médula ósea.[4]

Para el diagnóstico integral de esta enfermedad se deben considerar: la historia clínica, hallazgos macro y microscópicos, la morfología y localización de las levaduras, pruebas complementarias como tinciones histoquímicas e inmunohistoquímica, así como reacción en cadena de la polimerasa (PCR) para la identificación del género y especie del agente causal.

HISTORIA CLINICA

Se presentó al Hospital para Équidos de la FMVZ UNAM un Poni macho, entero, de 11 años de edad, proveniente de la ciudad de Cuernavaca, Morelos, con historia de pérdida de peso; previamente fue medicado con antibióticos y antiinflamatorios sin especificar tiempo, fármaco y dósis. Al examen físico general, se detecta taquicardia, mucosas congestionas, ligero anillo endotóxico, sonidos intestinales disminuidos, heces líquidas y condición corporal 2/5. Se realizó un hemograma y bioquímica sanguínea con los siguientes hallazgos: anemia ligera (.30L/L), hipoproteinemia 34g/L, leucocitosis (21.7) por neutrofilia (16.4) con una disminución de la relación ST/fibrinógeno (17), lipemia (2+), hiperglucemia, incremento de GLDH, hipoproteinemia por hipoalbuminemia con hipocalcemia e hipobicarbonatemia además de hipocreatininemia y un incremento de CK.

Se realizó ultrasonido (US) abdominal donde se apreciaron varias asas de intestino delgado colapsadas. Se administró terapia de líquidos intravenoso (IV), Insulina 6 UI intramuscular (IM) SID, Omeprazol 2.2mg/kg vía oral SID, Sucralfato 20 mg/kg PO TID, Ceftiofur sódico 2.2mg/kg IV BID. Días después, el paciente comenzó con edema en cabeza y encuentro, anorexia, taquicardia, depresión severa e hipotroteinemia (28 g/L), por lo que se realizó un segundo estudio US torácico y abdominal en los que se observaron efusión pleural y atelectasia en la porción caudal del pulmón, efusión peritoneal con asas de intestino delgado colapsadas y un grosor de la pared de 0.7 - 0.8cm. Debido al deterioro sistémico progresivo y la falta de respuesta al tratamiento, se decide aplicar eutanasia por sobredosis de barbitúricos y se remite al Departamento de Patología para completar el diagnóstico mediante el estudio *post mortem.*

HALLAZGOS MACRO Y MICROSCÓPICOS

El ejemplar presentaba pobre condición corporal (2/5), con un peso total de 86 kg. Al abrir cavidad torácica, se encontró hidrotórax de 1.8 L. Las lesiones más relevantes se restringen al tracto intestinal, donde la serosa desde íleon hasta colon dorsal derecho se apreciaba gris oscuro (Figura 1 A). Al corte, la mucosa de estas secciones se observó edematosa y engrosada e irregular de casi 1cm de grosor, gris oscura alternando con zonas negras (Figuras 1 B y 2 A); además presentaba nódulos blancos de diámetros variables, bien delimitados y firmes. En yeyuno e íleon estas lesiones eran multifocales, mientras que el ciego, colon ventral derecho e izquierdo estaban totalmente afectados (Figura 1 B). Estas lesiones microscópicamente correspondían a extensas zonas con pérdida total o parcial de las vellosidades intestinales (necrosis) y una exacerbada respuesta inflamatoria compuesta principalmente por células gigantes multinucleadas y macrófagos (Figuras 3 A) que contenían dentro de su citoplasma numerosas estructuras levaduriformes rodeadas por un halo claro y que medían entre 1 y 3 mm de diámetro (Figura 3C). La mucosa del colon dorsal derecho estaba completamente edematizada y exhibía úlceras multifocales (Figura 1B); microscópicamente el edema era transmural con áreas de linfangiectasia. Se encontró linfadenomegalia generalizada de linfonodos mesentéricos, que al corte presentaban exudado caseoso (Figura 2 B). Microscópicamente también se encontró una intensa respuesta inflamatoria granulomatosa con extensas zonas de necrosis central (Figura 3 B) y una gran cantidad de estructuras levaduriformes intracitoplasmáticas.

Adicionalmente, la mucosa gástrica presentaba úlceras en la región aglandular y cercanas al borde plegado. El hígado se apreció amarillo pálido y tenía los bordes redondeados, que al estudio microscópico se correlacionó con zonas degeneración vacuolar grave y generalizada por esteatosis hepática.

PRUEBAS COMPLEMENTARIAS

Las tinciones histoquímicas de Grocott y PAS fueron positivas para las estructuras levaduriformes intrahistiocíticas encontra das en yeyuno, íleon, ciego y colon, así como en los linfonodos mesentéricos, donde la carga fúngica fue mayor (Figuras 3 C y D). Las estructuras levaduriformes medían 0.51 µm de diámetro rodeadas por un halo claro (cápsula), midiendo en total 1.61-1.81 µm de diámetro (Figura 4). Adicionalmente, se realizó la tinción de Zielh Neelsen para descartar micobacterias u otros organismos ácido alcohol resistentes, la cual resultó negativa.

Mediante PCR se amplificó la fracción ITS del ADN ribosomal de las estructuras, confirmando un agente micótico. Los purificados obtenidos se enviaron a secuenciación, obteniendo el genoma de *Histoplasma capsulatum*.

CRITERIOS DIAGNÓSTICOS

Considerando tanto la historia clínica, como las características de las lesiones encontradas a nivel de tracto intestinal y linfonodos mesentéricos, aunado a la evidencia de estructuras levaduriformes intrahistiocíticas Grocott y PAS positivas, el diagnóstico presuntivo es Histoplamosis intestinal. Por lo que para poder confirmarlo se requieren otras técnicas complementarias más específicas; en este caso se obtuvo la amplificación de la fracción ITS (I*nternal Transcribed Space*) que corresponde a una región del ADN ribosomal de los hongos, a partir de la cual se la realizó la secuenciación y confirmación del genoma de *Histoplasma capsulatum.*

DIAGNÓSTICOS DIFERENCIALES

Las enterocolitis granulomatosas en equinos son enfermedades crónicas poco frecuentes causadas generalmente por bacterias como *Rhodococcus equi, Lawsonia intracellularis* o *Mycobacterium avium,* y algunos hongos como *Aspergillus fumigatus* e *Histoplasma capsulatum.*[3,4] Los principales agentes bacterianos se descartaron por morfología y con la tinción de Zielh Neelsen, mientras que la Aspergilosis se descartó al no encontrarse hongos filamentosos. Siendo *H. capsulatum* el principal diferencial.

DISCUSIÓN

La histoplasmosis es causada por un hongo dimórfico intracelular obligado que reside en el medio ambiente en su forma micelial y dentro del huésped como levadura. Se tiene conocimiento que las especies que pueden llegar a afectar a équidos son *H.capsulatum y H.farciminosum*, este último es el agente causal de la linfangitis epizootica.[1,2,4]

La infección generalmente se da por inhalación o ingestión de las macro y microconidias presentes en el suelo o en el excremento de aves y murciélagos, que con la humedad y temperatura corporal del huésped se transforman en levaduras que posteriormente serán fagocitadas por macrófagos. Una vez dentro del huésped, Histoplasma tiene la capacidad de modificar la síntesis de glucanos que conforman su pared, con la finalidad de impedir la detección del mismo por el sistema inmune,[2] se sabe que la habilidad que tiene este organismo para poder sobrevivir dentro de las células fagocíticas está dada por sideróforos, producción de oxidasas y catalasas, así como por la modulación del PH que lo protege contra enzimas lisosomales.[3] También cuenta con la proteína YPS3p codificada por el gen yps-3 el cual es un componente de la pared y se cree que ésta tiene un papel importante en su diseminación a sitios extrapulmonares principalmente órganos ricos en células del sistema reticuloendotelial como linfonodos, bazo, hígado y médula ósea. [2]

La infección respiratoria es la más frecuente; sin embargo, en este caso no se encontraron indicios de algún proceso inflamatorio pulmonar, observándose lesiones únicamente en la última porción de intestino delgado, ciego y colon, así como linfonodos mesentéricos. La presentación

intestinal es poco frecuente en equinos y también ha sido reportada en otras especies como perros, gatos y el humano, pero como parte de la presentación diseminada. Los signos clínicos son inespecíficos e incluyen pérdida de peso, anorexia y diarrea acuosa no responsiva a tratamiento acompañada por una enteropatía perdedora de proteínas.[4-6] Los hallazgos en el hemograma son variables y van desde anemia normocítica normocrómica, no regenerativa, trombocitopenia y leucocitosis por neutrofilia. En la bioquímica sanguínea se puede encontrar hipoproteinemia por hipoalbuminemia asociado a pérdidas entéricas y daño hepático.[1] En este caso se las alteraciones reportadas coinciden con lo reportado en la literatura.

Los pocos casos Histoplasmosis intestinal, reportan que las los sitios más afectados incluyen la última porción del intestino delgado (yeyuno), ciego, colon y los linfonodos regionales, desarrollando una respuesta inflamatoria granulomatosa con áreas de úlceras o necrosis asociadas y presencia de levaduras intrahistiocíticas.[5,6] En este caso se observaron las lesiones descritas, además las levaduras fueron positivas a las tinciones de Grocott y PAS. Mediante PCR y secuenciación se confirmó a *Histoplasma capsulatum* como el agente causal.

La gastritis ulcerativa se asoció a la probable administración de AINES y al periodo de anorexia, mismo que desencadenó la esteatosis hepática, aunada a un desequilibrio nutricional crónico. La hipoproteinemia es secundaria a mala absorción y síntesis por los severos daños intestinal y hepático respectivamente, los cuales originaron la efusión torácica e inmunosupresión, agravando el cuadro. El color gris negruzco observado en la mucosa entérica, lo asociamos tanto a la hemorragia por la enteritis necrohemorrágica observada como a la oxidación del hierro dentro de los enterocitos, favorecido por varios de los factores de virulencia del hongo. De los factores de virulencia conocidos de las levaduras, se menciona su alta capacidad de captar hierro, asociado a un sideróforo de ácido hidroxámico, el que le ayuda a sobrevivir en los macrófagos activados; y por otro lado su capacidad de manipulación del pH en los fagolisosomas, ya que se ha demostrado que las levaduras tienen la capacidad de elevar el pH intrahistiocítico, interfiriendo con las enzimas lisosomales. De esta forma el hongo es capaz de interferir con el metabolismo del hierro en el intestino, modificando la absorción del hierro y su metabolismo dentro de los enterocitos, Aunque se desconocen los detalles de cómo lo realiza, así como los mecanismos del hongo de transporte de hierro.

La hipocalcemia detectada en el estudio bioquímico sanguíneo se puede asociar además del daño entérico y renal, a la capacidad del hongo de tomar calcio de las células que parasita, ya que algunos estudios demuestran que los cultivos de levaduras tienen la capacidad de liberar grandes cantidades de proteína CBP1, que sirve para unir y transportar Ca_2^+, uno de los más eficaces mecanismos de virulencia de Histoplasma.

CONCLUSIÓN

La histoplasmosis es una enfermedad micótica reportada en individuos inmunosuprimidos, con amplia distribución mundial, considerada endémica en zonas tropicales, subtropicales y templadas; la forma más frecuente de presentación es la respiratoria, sin embargo en este caso no se apreciaron cambios macroscópicos o microscópicos que sugieran esta vía de infección, por lo que se sugiere que la vía de entrada fue oral. Existen pocos casos reportados en equinos de histoplasmosis, y son aún más escasos aquellos de presentación intestinal o diseminada, por lo que se desconocen los aspectos de esta forma de presentación, siendo este el primer reporte del conocimiento de los autores de histoplasmosis entérica de un equino en México. Es de suma importancia tener en cuenta algunos de los factores podrían predisponer a estos animales a sufrir esta enfermedad, los cuales incluyen estado general de salud, edad, dosis infectante, así como cualquier otra causa que comprometa el sistema inmune del paciente. En este caso, no se tiene una historia clínica completa que indique si la aplicación de analgésicos (esteroidales o no esteroidales), o el uso de antibióticos indiscriminados, puedan haber ocasionado inmunosupresión o disbiosis intestinal; asimismo se desconoce y no se aprecian indicios de la causa del inmunocompromiso para esta forma de presentación.

REFERENCIAS

1.- Nunes, J., Mackie, J. T., & Kiupel, M. (2006). Equine Histoplasmosis Presenting As a Tumor in the Abdominal Cavity. *Journal of Veterinary Diagnostic Investigation.* 18(5), 508-510.

2.- Brilhante, R. S. N., Bittencourt, P. V., Lima, R. A. C., Castelo-Branco, D., Oliveira, J. S., Pinheiro, A., & Rocha, M. F. G. (2016). Coccidioidomycosis and Histoplasmoss in Equines: An Overview to Support the Accurate Diagnosis. *Journal of Equine Veterinary Science*, *40:62-73.*

3.- Fernández Andreu, C. M., Illnait Zaragozí, M. T., Martínez Machín, G., Perurena Lancha, M. R., & Monroy Vaca, E. (2011). Una actualización acerca de histoplasmosis. *Revista cubana de medicina tropical*, *63*(3), 189-205.

4.- Sellon, Long. (2014). *Equine Infectious Diseases*. 2nd edition. EUA, Missouri: Saunders Elsevier. 444-446

5.- Buergelt CS & Del Piero F. (2014). *Color Atlas of Equine Pathology.* UK, Oxford: Wiley Blackwell. 222(

6.- Goetz TE & Coffman JR. (1984). Ulcerative colitis and protein losing enteropathy associated with intestinal salmonellosis and histoplasmosis in a horse. *Equine Veterinary Journal.* 16(5): 439-441.

7. Castañón OLR (2015). Histoplasmosis. http://www.facmed.unam.mx/deptos/microbiologia/micologia/histoplsmosis.html

FIGURAS

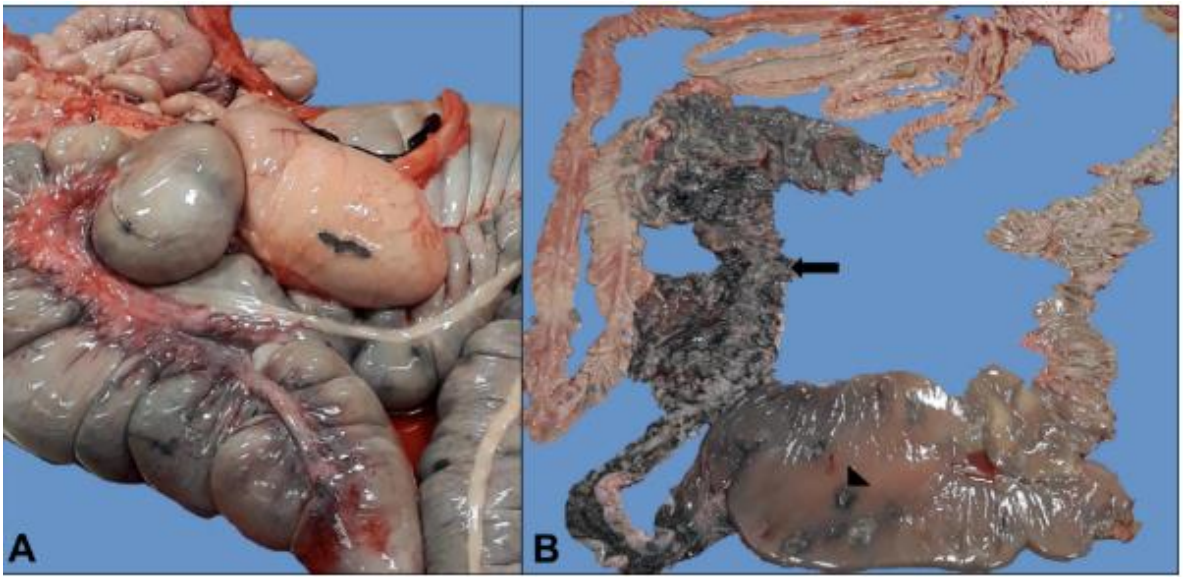

Figura 1: A: Tracto gastrointestinal en el que se aprecian la serosa de las asas intestinales edematosas y gris oscura con múltiples sufusiones; **B:** Al corte, la mucosa del ciego, colon ventral derecho e izquierdo tiene superficie irregular y presenta extensas áreas negras (flecha), asimismo el colon dorsal derecho se encuentra engrosado, edematoso y con múltiples úlceras (punta de flecha).

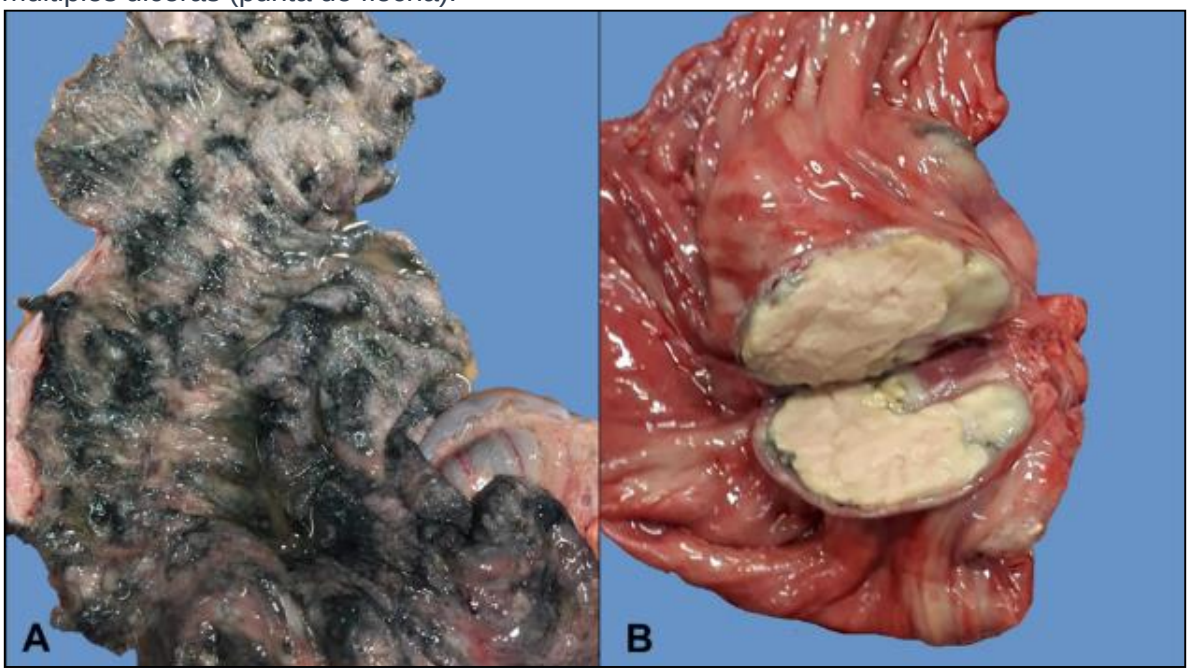

Figura 2: A: Mucosa del ciego. La mucosa se encuentra engrosada, de superficie irregular con áreas negras y grises entremezcladas; **B:** Linfonodo mesentérico. Al corte se aprecia que el parénquima está reemplazado por exudado de aspecto caseoso.

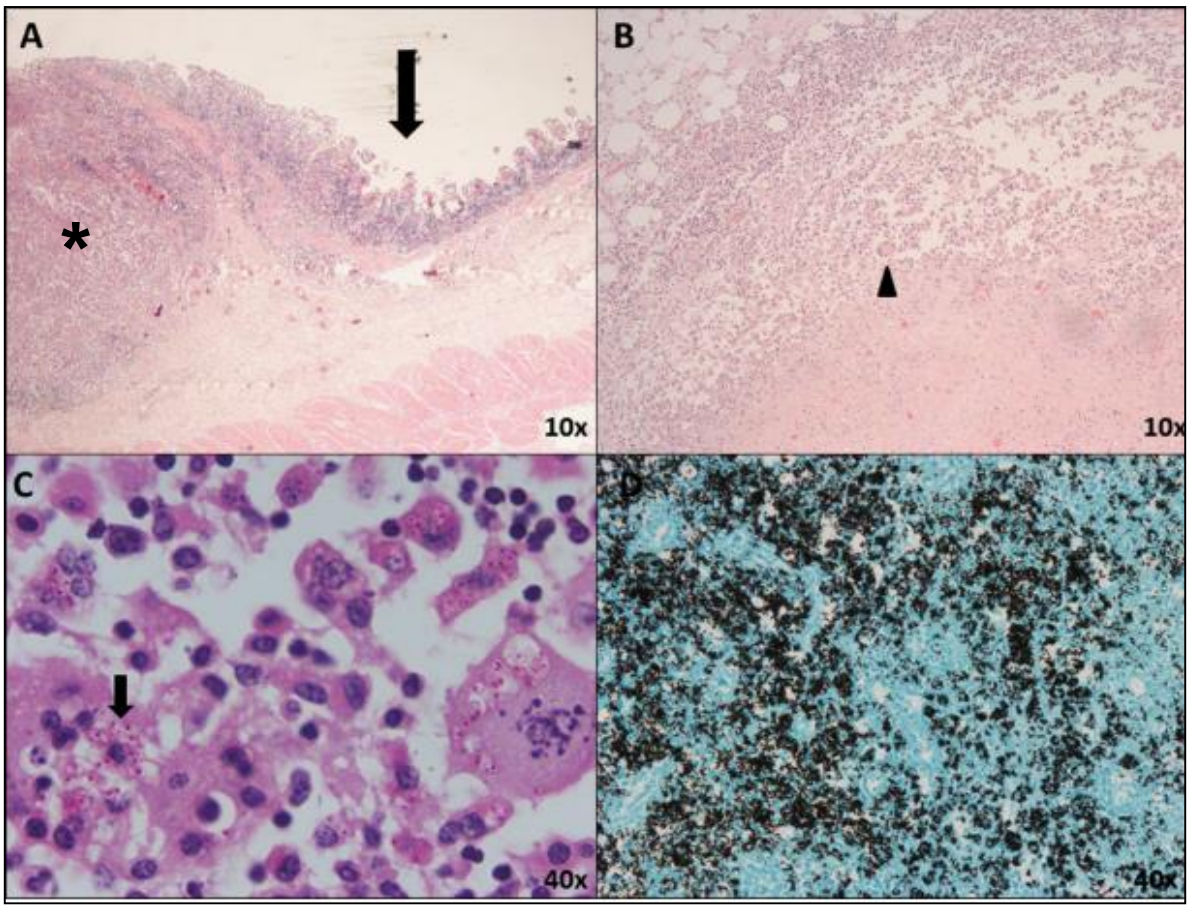

Figura 3. Cortes histológicos teñidos con H y E de **A:** Íleon. En la mucosa se aprecian áreas de necrosis (flecha), además infiltrado mononuclear en la lámina propia. En la sección contigua se encuentra un granuloma que infiltra hacia la muscular del órgano (asterisco) **B:** Linfonodo mesentérico, en el que se observa el parénquima reemplazado por un centro necrótico rodeado por células inflamatorias mononucleares, así como células gigantes multinucleadas (punta de flecha); **C:** Intestino delgado con tinción de Ácido Peryódico de Schiff (PAS), en donde se observan estructuras levaduriformes PAS+ intrahistiocíticas; **D:** Linfonodo con tinción de Grocott en la que se observan abundantes estructuras levaduriformes inmersas en el parénquima.

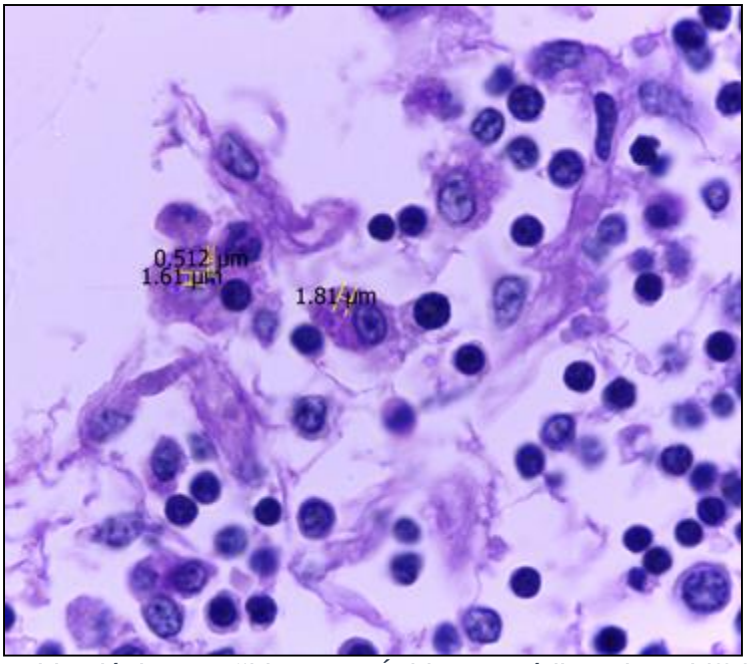

Figura 4. Cortes histológicos teñidos con Ácido Peryódico de Schiff (PAS) donde se aprecian estructuras levaduriformes PAS+ intrahistiocíticas que miden 0.51 µm de diámetro, rodeadas por un halo claro (cápsula), que en total miden de 1.61-1.81 µm de diámetro.

INFORME DE UN HEMANGIOSARCOMA (HSA) CANINO PRIMARIO DE AORTA CAUDAL CON INVASIÓN A MEDULA ESPINAL

Durazo OZF[1*], Ibarra VJL[1], Corella GLR[1], Carbajal MPI[1], Valencia EM[1], Orduña SJA[1], López RMG[1], Osuna CRF[1], Ibarra ZC[1]

[1]Departamento de Agricultura y Ganadería, Universidad de Sonora Km 18.5 Carretera a Bahía de Kino, Hermosillo Sonora, México 83000.
Correspondencia: cristina.ibarra@unison.mx

RESUMEN

El presente trabajo describe un caso hemangiosarcoma primario de aorta caudal con invasión a medula espinal, en un canino de raza Schnauzer de 10 años de edad. El paciente, se encontraba parapléjico, con miasis cutánea perianal e incontinencia urinaria. Al realizarle la necropsia se observan varias masas de neoformación siendo más evidentes a nivel pulmonar y esplénico, la masa primaria se encontró adherida en la región dorsal de la pared abdominal entre L2-L4, la cual al hacer la inspección correspondió anatómicamente a aorta caudal, ubicado posterior a las arterias renales y previo a la cuadrifurcación aortica. Al estudio histopatológico las masas neoplásicas correspondieron a un hemangiosarcoma, que debido a la invasión a este nivel de medula espinal ocasionó una mielonecrosis y las lesiones previamente mencionadas.
Palabras claves: hemangiosarcoma aórtico, mielonecrosis, paraplejia.

ABSTRACT

The present work describes a case of primary hemangiosarcoma of the caudal aorta with spinal cord invasion in a 10-year-old Schnauzer canine. The patient was paraplegic, with cutaneous perianal myiasis and urinary incontinence. When the necropsy was performed, several neoformation masses were observed, being more evident at the pulmonary and splenic levels, the primary mass was found adhered to the dorsal region of the abdominal wall between L2-L4, which upon inspection made an anatomical correspondence to the caudal aorta, located posterior to the renal arteries and previous to the aortic quadrifcation. At the histopathological study the neoplastic masses corresponded to a hemangiosarcoma, which due to invasion at the level of the spinal cord caused a myelonecrosis and the previously mentioned injuries.
Key Works: aortic hemangiosarcoma, myelonecrosis, paraplegia.

INTRODUCCIÓN

El Hemangiosarcoma (HSA), conocido también como hemangioendotelioma o angiosarcoma canino, es una patología muy agresiva de difícil tratamiento, de etiología desconocida y representa el 5% de los tumores primarios de origen cutáneo y el 12 – 21 % de las neoplasias mesenquimales en el perro (Del Castillo y Del Portillo, 2014).

Es la neoplasia más común en perros, de rara presentación en otras especies; el grupo más afectado es el de machos adultos entre los 8 y 10 años de edad, sin predilección por raza (Ochoa *et al.*, 2008; Zachary, 2017).

El cuadro clínico de este padecimiento varía de acuerdo con la localización del tumor primario, presentando desde una signología inespecífica como decaimiento, inapetencia, pérdida de peso, aumento del diámetro abdominal hasta una situación de urgencia con choque hipovolémico (Del Castillo y Del Portillo, 2014).

El HSA está clasificado histológicamente como un tumor vascular y específicamente, como un tumor derivado de células endoteliales malignas; histológicamente, los tumores son células endoteliales con áreas de hemorragia y necrosis moderada a extensa, y morfológicamente, pueden tener una apariencia capilar, cavernosa o sólida donde las células malignas pueden ser altamente pleomorfas con características que recuerdan a las que se observan en otros sarcomas (Kim *et al.*, 2015).

El tratamiento de hemangiosarcoma siempre que sea factible es la cirugía; en la actualidad sigue siendo un reto encontrar el medicamento adecuado adyuvante a la cirugía con el fin de mejorar la supervivencia del paciente (Del Castillo y Del Portillo, 2014).

OBJETIVO

A través del diagnóstico anatomo e histopatológico determinar si los signos clínicos observados son consecuencia del proceso neoplásico detectado a nivel lumbar.

DESCRIPCIÓN DEL CASO O HISTORIA CLÍNICA

Canino de raza Schnauzer macho de 10 años, el cual presentaba parálisis del tren posterior sin respuesta al tratamiento, debido al tiempo de evolución de la paraplejia, presentaba un fuerte olor a amoniaco con presencia de una severa miasis perianal de tipo cavitaria. Lamentablemente el estado nutricional y fisiológico del animal se había deteriorado por lo que se determinó proceder a su eutanasia y posteriormente fue donado a la Universidad de Sonora para los estudios diagnósticos correspondientes.

HALLAZGOS MACROSCÓPICOS

A la inspección externa presentaba moderada caquexia, pelo hirsuto, sucio y húmedo, siendo más evidente en los miembros posteriores con un olor muy penetrante a amoniaco y atrofia moderada de los músculos específicamente del bíceps femoral y de los glúteos. A la revisión de orificios naturales en la región perianal, se observa una miasis cutánea de tipo cavitaria por gusanos pertenecientes al género díptera. La cual se extiende hasta la región inguinal.

A la inspección interna en la cavidad torácica a nivel del parénquima pulmonar se observan abundantes

masas de neoformación bien delimitadas de tamaños variables, que a la superficie de corte se observan con abundante sangre de aspecto trabecular, ligeramente quístico, afectando aproximadamente en 70% del parénquima. En la cavidad abdominal esas mismas masas se encontraron a nivel esplénico afectando un 30% del órgano, dicho órgano presentaba congestión y esplenomegalia modera. Al retirar las asas intestinales se aprecia una masa de neoformación de aproximadamente 2 x 2 x 3 cm. Donde a la periferia se observan algunas masas más pequeñas dando una apariencia ligeramente lobulada. La cual al intentar retirarla se encontraba bien adherida a la pared dorsal de la cavidad y al realizar la disección correspondían con parte de la aorta caudal localizada posterior a la arteria renal y previo a la cuadrifurcación aortica, en la región lumbar entre L2 - L4, dicha masa se infiltraba hasta el canal medular obstruyendo y comprimiendo parcialmente parte de la medula espinal afectando directamente al plexo lumbar y el tronco lumbosacro, exacerbando los signos clínicos de paraplejia que presentó el paciente. A la superficie de corte se observaba con abundante sangre de aspecto trabecular, ligeramente quístico.

Los demás órganos revisados no presentaron cambios macroscópicos significativos.

HALLAZGOS MICROSCÓPICOS

Por medio de la tinción de rutina de hematoxilina y eosina se revisaron los siguientes tejidos:

Pulmón: observándose área bien delimitadas por tejido conectivo fibroso, las cuales presentan abundantes células endoteliales que van de planas a ligeramente cubicas tipo epitelioide, con núcleo ovalado evidente y escasas figuras mitósicas, las cuales se encuentran formando vasos sanguíneos, con presencia de abundantes eritrocitos y hemosiderina, a nivel central se observan zonas abundantes de necrosis.

Bazo: Se aprecian las mismas características celulares antes mencionadas, sin embargo, en las secciones observadas no se encontraron delimitadas por tejido conectivo fibroso, ni zonas de necrosis central.

Medula espinal: Se encontraron abundantes células endoteliales que van de planas a ligeramente cubicas, con núcleo ovalado, del tipo epitelioide con moderada anisocitosis y anisocariosis, así como la presencia de células multinucleadas, con escasas figuras mitósicas, las cuales se encuentran formando vasos sanguíneos, algunas de estas presentan eritrofagocitosis y se encuentran invadiendo parte de la piamadre. Afectando a la medula espinal, provocando zonas de malasia y degeneración walleriana. Los demás órganos revisados no presentaron cambios microscópicos significativos.

CRITERIO DIAGNÓSTICO

El criterio diagnóstico fue establecido a través de los Hallazgos macroscópicos y microscópicos. El cual histológicamente corresponde a un hemangiosarcoma, que de acuerdo a las características celulares y a la ubicación es muy probable que fuera primario de aorta caudal con invasión a medula espinal, con metástasis pulmonar y esplénica, esto debido al tiempo de evolución y al cuadro de paraplejia que presentaba el paciente. Se podría utilizar marcadores para CD31, con la intención de ver la angiogénesis presente

DIAGNÓSTICOS DIFERENCIALES

Melanoma
Hemangioma
Hemangiopericitoma
Fibrosarcoma
Mielolipoma

DISCUSIÓN

El presente reporte es un caso de hemangiosarcoma, esta enfermedad se trata de una neoplasia maligna que se origina a partir del endotelio vascular. La importancia mayor del HSA radica en el hecho de que es altamente metastásico tanto en gatos como en perros. El origen primario de la neoplasia en nuestro caso fue de la aorta caudal con invasión a medula espinal, sitio anatómico poco reportado en la literatura. Suárez y Campos, 2008 mencionan que “el plexo sacro está formado por las ramas anteriores de los nervios 4 y 5 lumbares y por los cuatro primeros sacros. Las principales ramas motoras son el nervio ciático (L4 - S1, para la inervación de la musculatura de la región posterior de la cadera, del muslo, de la pierna y del pie), el nervio pudendo (S2, para el control de los esfínteres anal y vesical, reflejos de micción)”. La masa primaria se encontró adherida en la región dorsal de la pared abdominal entre L2 - L4, afectando a nivel del plexo lumbar y del tronco lumbosacro ocasionando el estado parapléjico del animal, la incontinencia urinaria y como consecuencia, la miasis cutánea perianal. El lugar de metástasis de hemangiosarcoma fue en pulmón, el daño presentado en este órgano se infiere que se reflejó en el animal en un cuadro de disnea. (Ochoa, 2003).

El tratamiento de los hemangiosarcoma es complicado y el pronóstico de vida usualmente puede ser de 4 meses, la utilización esplenectomía con quimioterapia los resultados obtenidos son muy variables y en muchas ocasiones los procesos metástasis llegan a ser secundarios al tratamiento, este tipo de procesos neoplásicos, pueden llegar a ocasionar aneurismas y ruptura de vasos sanguíneos ocasionando regularmente hemoperitoneo y choque hipovolémico (Meuten 2016).

Debido a la poca información de hemangiosarcomas en aorta caudal es difícil asegurar que anatómicamente hubiera sido primario de esta región, sin embargo, debido al pronósticos que se mencionan de vida de los animales que presentan estas neoplasias, y el tiempo de evolución para la presentación de los signos nerviosos es muy probable que el origen primario hubiera sido ubicado a este nivel. Es importante mencionar que no existen reportes sobre la presentación que tuvo este proceso neoplásico con

infiltración al canal medular, por lo que será importante determinar por medio de otros estudios específicamente marcadores inmunohistoquimicos para determinar además de CD31, que otro tipo de marcadores se pudieran estar expresando. (Meuten 2016).

CONCLUSIÓN DE LA CONTRIBUCIÓN E IMPORTANCIA MÉDICA

El Hemangiosarcoma es una neoplasia de diagnóstico complicado, debido a que su presentación clínica es muy variable; ocasionando que su tratamiento sea tardío. Dada a estas características de la enfermedad, la necropsia representa una gran herramienta veterinaria para descifrar el origen, esclarecer la patogenia de la enfermedad y establecer una diagnostico final, gracias a la integración de hallazgos clínicos que se encuentran durante la necropsia.

REFERENCIAS

1. Del Castillo N y Del Portillo I. 2014. Revisión del hemangiosarcoma canino. ARGOS.PV Sitio web: https://argos.portalveterinaria.com/noticia/10415/articulos-archivo/revision-del-hemangiosarcoma-canino.html.
2. Kim JH, Graef AJ, Dickerson EB and Modiano JF. 2015. Pathobiology of Hemangiosarcoma in Dogs: Research Advances and Future Perspectives. Vet. Sci. 2, 388-405.
3. Meuten DJ. 2016. Tumours in Domestic Animals. Fifth Edition. Wiley-Blackwell. University of California. USA.
4. Ochoa AJE, Roque RA y Rodríguez JW. 2008. Hemangiosarcoma hepático con metástasis a útero en un felino. Reporte de un caso. Rev Colomb Cienc Pecu. 21: 280 – 287.
5. Ochoa F. 2003. Síndromes paraneoplásicos. Su asociación con el carcinoma pulmonar. Cir ciruj. 71: 150 – 161. Disponible en: http://www.medigraphic.com/pdfs/circir/cc-2003/cc032l.pdf
6. Suárez N y Campos K. 2014. Caso clínico: Osteosarcoma vertebral en un perro. Hospitales Veterinarios. 6 (2): 54 – 60.
7. Zachary JF. 2017. Pathologic Basis of Veterinary Disease. Sixth Edition. Elseiver.St Louis, Missoury. USA.

INFORME DE UN POSIBLE LINFOMA DE CELULAS T-LIKE ASOCIADO A UNA PANICULITIS SUBCUTANEA GENERALIZADA CON EXTENSIÓN PALPEBRAL Y CON METASTATIS A HIGADO EN UN CANINO

Jaramillo CGA [1]*, Guzmán FU[1], De La Torre PCA [1], Valles GV[1], Orduña SJA[1] López RMG1, Osuna CRF1, Ibarra ZC[1]

[1]Departamento de Agricultura y Ganadería, Universidad de Sonora Km 18.5 Carretera a Bahía de Kino, Hermosillo Sonora, México 83000.
Correspondencia: cristina.ibarra@unison.mx

RESUMEN

Se realizó la necropsia de un perro macho de aproximadamente 10 años de edad, criollo, de origen desconocido, el cual a la inspección interna a nivel subcutáneo se observó la presencia de tumores, las cuales se extendían por todo el tejido subcutáneo. siendo más evidentes en las fosas oculares y en la región ventral a nivel abdominal. Durante la inspección de las cavidades se observan cambios de coloración de aspecto nodular en el borde de unos de los lóbulos hepáticos, la cual se localiza cercana a la serosa del órgano extendiéndose de manera discreta en el parénquima del órgano. Al realizar el estudio histopatológico los hallazgos correspondieron con linfoma que de acuerdo a su ubicación y sus características celulares se identificó como linfoma de células T-like asociado a una paniculitis subcutánea, con metástasis hepática.
Palabras clave: linfoma canino, paniculitis subcutánea.

ABSTRACT

A necropsy was performed on a male dog of approximately 10 years of age, mongrel, of unknown origin, which on internal inspection at the subcutaneous level was observed the presence of tumors, which spread throughout the body being more evident in the ocular pits and in the ventral region at the abdominal level. During the inspection of the cavities, nodular changes in coloration are observed at the edge of one of the hepatic lobes, which is located in the serosa of the organ, extending discreetly in the parenchyma of the organ. When performing the histopathological study, the findings corresponded with lymphoma that, according to its location and cellular characteristics, was identified as T-cell lymphoma associated with subcutaneous panniculitis, with liver metastasis.
Key words: canine lymphoma, subcutaneous panniculitis.

INTRODUCCIÓN

Los linfomas de células T tipo paniculitis subcutánea (SPTCL, por sus siglas en inglés) son una forma rara de linfoma de la piel que se localiza principalmente en el tejido adiposo subcutáneo, que también afecta a los nódulos linfáticos. Clínicamente, las lesiones cutáneas imitan a los lipomas, mientras que histológicamente se asemejan a los linfomas (Mangalapilly *et al.,* 2017).

En 2008, se clasificó como, de célula T madura y células asesinas naturales (NK). Las características de este tipo de linfoma no tienen predilección racial ni sexual, sin embargo, según algunos tipos de linfomas similares hallados en otros artículos la edad puede ser un factor predisponente porque afecta mayormente a gerontes (Noland *et al.,* 2018). También en algunos casos se ha informado la presencia de eosinófilos en el proceso neoplásico, donde es frecuente asociarlos como una reacción crónica a la presencia de ectoparásitos.

En caninos, la manifestación de esta enfermedad es altamente variable, tiene un aspecto similar a diversas dermatosis y es poco frecuente. Los pacientes se presentan usualmente con una historia de dermatitis crónica, y en algunos casos pueden estar afectadas las uniones mucocutáneas. (Roldán, 2018)

Los hallazgos citológicos evidencian células redondas, lo que sugiere un tumor hemolinfopoyético. El diagnóstico definitivo se confirma con el estudio histopatológico y la utilización de marcadores inmunohistoquímicos (Zachary, 2017; Meuten, 2016). El tratamiento es muy variable y en muchas ocasiones depende de la respuesta de cada paciente, es común la utilización de agentes suministrados vía oral, terapias tópicas, radioterapia y quimioterapia única o combinada (Rodríguez, 2008).

OBJETIVO

Establecer un criterio diagnóstico para informar la presencia de un posible linfoma de células T-like asociado a una paniculitis subcutánea generalizada con extensión palpebral y con metástasis a hígado.

DESCRIPCIÓN DEL CASO O HISTORIA CLÍNICA

Perro macho criollo en situación de calle, de aproximadamente 10 años de edad, con evidente presencia de masas neoplásicas generalizadas, el cual fue capturado por el antirrábico de la ciudad de Hermosillo, Sonora y donado posterior a su sacrificio a la Universidad de Sonora para establecer un criterio diagnóstico de la neoplasia.

HALLAZGOS MACROSCÓPICOS

A la inspección externa se observa un animal con emaciación moderada, pelo hirsuto y presencia de moderada cantidad de garrapatas del género *Rhipicephalus sanguineus*. A la palpación cutánea se detectan abundantes masas de neoformación que al tacto eran duros bien delimitados y ligeramente desplazables, a la revisión de las mucosas a nivel de cuenca ocular se observan abundantes masas de neoformación de color blanco de 0.5 X 0.5 X 1 cm. aproximadamente las cuales sobresalían de manera bilateral, siendo ubicadas con posible origen en la base del tercer parpado, lo que no permitía determinar la integridad del ojo. Este tipo de masas de neoformación se encontraron a nivel de belfos afectando parte de la cavidad oral, Las demás mucosas no presentaron hallazgos sobresalientes.

A la inspección interna, en el tejido subcutáneo se observan esas mismas masas de neoformación distribuidas por todo el subcutáneo siendo más evidentes en la región ventral y se extendían desde el cuello hasta la pelvis.

Al incidir cavidad torácica no se observaron hallazgos sobresalientes, sin embargo, en la cavidad abdominal, el hígado se encontró moderadamente congestionado, con bordes redondeados y con varios puntos blancos los cuales se localizaban en uno de los bordes del lóbulo izquierdo y se extendían al parénquima del órgano. A la superficie de corte era regular, bien delimitados y con un tamaño aproximado de 0.2 x 0.2 x 0.1 cm. Otros hallazgos sobresalientes fue la presencia de infartos esplénicos y se encontraron los riñones atróficos con presencia de fibrosis y adherencia de la capsula.

HALLAZGOS MICROSCÓPICOS

Se realizó a través de la tinción de rutina hematoxilina y eosina los siguientes tejidos.

Piel: A nivel de la hipodermis se observan focos bien delimitados compuestos por células redondas de escaso a moderado citoplasma con nucléolo prominente, estas células son de tamaños constantes con ligera anisonucleosis y anisocitosis, con leves escotaduras y reforzamiento moderado de la membrana celular con hipercromatismo nuclear. Se observan de 1 a 2 figuras mitóticas por campo en objetivo 40X.

Tercer parpado y tejido subcutáneo: Alrededor del nervio óptico se observan abundantes focos bien delimitados con el tipo y arreglo celular previamente descrito.

Hígado: Se observa el mismo componente celular descrito el cual en todos los focos se localizan cercanos a la serosa del órgano y dependiendo del tamaño se extienden discretamente al parénquima del órgano.

Riñón; se aprecian abundantes zonas de tejido conectivo fibroso por todo el órgano con una reacción moderada de células linfoides las cuales se distribuyen por varias zonas del intersticio, además de severa dilatación de túbulos contorneados proximales y distales, así como abundante proteína con pérdida de moderada de los glomérulos y cilindros hialinos a nivel de túbulos colectores

PRUEBAS COMPLEMENTARIAS

Actualmente se están buscando colaboraciones para complementar el caso a través de la realización de pruebas de inmunohistoquímicas, específicamente para el marcador CD3.

CRITERIO DIAGNÓSTICO

El criterio diagnóstico fue establecido a través de los hallazgos macroscópicos y microscópicos. El cual histológicamente corresponde a un linfoma de Células T-Like asociado a una paniculitis subcutánea generalizada.

Los hallazgos a nivel renal corresponden con una insuficiencia renal crónica.

Para poder precisar el linaje neoplásico, es indispensable realizar pruebas de inmunohistoquímica que nos permita determinar el tipo de estirpe celular y si estas células son las que se están presentando en todos los tejidos.

DIAGNÓSTICOS DIFERENCIALES

Linfoma cutáneo epiteliotropico
Liposarcoma
Paniculitis eosinofílica

DISCUSIÓN

Los linfomas cutáneos representan el 3-8% de todos los linfomas del perro (Ginel *et al.,* 1998). La presentación del linfoma que presenta este caso es una manifestación poco común, y donde el Linfoma de células T tipo paniculitis subcutánea (SPTCL) se localiza principalmente en el tejido adiposo. Clínicamente, las lesiones cutáneas simulan lipomas, mientras que histológicamente se parecen a la paniculitis, sin participación de nódulos linfáticos. En 2008, el SPTCL se clasificó como un tipo de linfoma de células T y células naturales asesinas (Mangalapilly *et al.,* 2017).

Noland *et al.,* 2018 habla de los linfomas cutáneos de células T no epiteliotrópicos caninos (NECTCL, por sus siglas en inglés) necesitan ser diagnosticado con precisión para determinar mejor el comportamiento clínico; en el artículo citan 5 perros estudiados, donde 2 empezaron con un cuadro agudo y 3 iniciaron ya posteriormente, al final 2 de ellos fueron sacrificados y uno murió 7 meses después del diagnóstico. Histológicamente, todos los casos se caracterizaron por la proliferación de linfocitos T positivos para CD3, de tamaño pequeño a intermedio o grande, que se infiltraron en el subcutis en un patrón similar a un cordón y con adipocitos frecuentemente bordeados (Noland *et al.,* 2018).

CONCLUSIÓN DE LA CONTRIBUCIÓN E IMPORTANCIA MÉDICA

El linfoma de células T-like asociado a una paniculitis es una patología que afecta al tejido subcutáneo y tejido adiposo, sobre todo en caninos geriátricos. Lo relevante en este caso es que no existen reportes sobre metástasis a órganos parenquimatosos en perros, así como la presentación ocular a nivel palpebral nunca se ha reportado, por lo que será importante para confirmar todos los hallazgos microscópicos contar con marcadores inmunohistoquímicos que nos permitan determinar el tipo de estirpe celular que estamos observando y si estas células son las que se están presentando en todos los tejidos.

La insuficiencia renal, con la presencia de ectoparásitos, son indicativos que el animal a pesar que mejorara su calidad de vida, su pronóstico de vida se podría considerar reservado y depende del momento del diagnóstico, siendo más favorable en pacientes con enfermedad temprana, con sobrevivencia de hasta 18 meses, que en formas avanzadas en las cuales la sobrevivencia no suele superar los 6 meses. Considerando ciertos aspectos que poseía el canino como lo fueron desnutrición, caquexia, inmunosupresión y presencia de garrapatas este no hubiera logrado la supervivencia más allá de los 6 meses de vida.

REFERENCIAS

1. Ginel PJ, Lucena R, Mozos E. 1998. Linfoma cutáneo no epiteliotrópico en un mastín español. Clínica veterinaria de pequeños animales (Avepa). 18:4. 199 – 203.
2. Harper A and Blackwood L. Toxicity of metronomic cyclophosphamide chemotherapy in a UK. population of cancer-bearing dogs: a retrospective study. 2017. J small anim pract. 58:4. 227 – 230.
3. Mangalapilly TS. Geetha N, Arundhathi VJ. and Rekha AN. 2017 Subcutaneous panniculitis-like T-cell lymphoma. Proct (Bayl univ med cent). 30:1. 76 – 77.
4. Meuten DJ. 2016. Tumours in Domestic Animals. Fifth Edition. Wiley-Blackwell. University of California, USA.
5. Noland EL, Keller SM and Kiupel M. 2018. Subcutaneous Panniculitis-Like T-cell lymphoma in dogs: morphologic and immunohistochemical classification. Vet pathol. 55: 6. 802 – 808.
6. Rodríguez AJC. 2008. Quimioterapia antineoplásica en animales domésticos. Redvet. Revista electrónica de veterinaria. 9:2.
7. Roldán VWO. 2017. Linfoma cutáneo epiteliotrópico canino. Fundación Universitaria Agraria de Colombia. 48: 10.
8. Zachary JF. Pathologic Basis of Veterinary Disease. Sixth Edition. Elseiver.St Louis, Missoury, USA.

INOCULACION CON EL METACESTODO DE *TAENIA SOLIUM* EN HÁMSTER DORADO (*MESOCRICETUS AURATUS*) PARA LA OBTENCION DE TAENIAS INMADURAS Y SU POSTERIOR DESARROLLO IN VITRO

Sánchez M[1], Villalobos N[1]*, de Aluja A[1], Martínez J[2].
Depto. de Patología[1], Depto. de Medicina Preventiva[2] de la Facultad de Medicina Veterinaria y Zootecnia de la Universidad Nacional Autónoma de México.
nelly@unam.mx

RESUMEN

Teniasis-cisticercosis son causadas por *Taenia solium*. Si bien se ha buscado interrumpir el ciclo con vacunas y tratamientos, el estudio de esta parasitosis es complicado, ya que los cerdos con cisticercos por lo regular no llegan a mataderos y las personas portadoras son difíciles de diagnosticar. Ante la dificultad para obtener material biológico, se han implementado modelos en otras especies, como en el hámster dorado (*M. auratus*). Sin embargo, se han usado fármacos inmunosupresores, que los hacen vulnerables a infecciones que comprometen su vida. El objetivo del presente estudio fue desarrollar el modelo en hámster, sin estos fármacos. Se obtuvieron cisticercos de cerdos, con los cuales se infectaron 16 hámsteres. Después de 21 días se obtuvieron las tenias, y se colocaron en medio RPMI adicionando glucosa más penicilina–estreptomicina, con 0.5% de CO_2 a 37°C. Las tenias eran mantenidas mientras hubiera movimiento y se medía la longitud de los cestodos. Se obtuvieron 35 tenias inmaduras. El tamaño varió de 0.5 a 1.9 cm. En el medio de cultivo sobrevivieron de 5 a 90 días. Los cestodos con menos de 30 días solo alcanzaron una forma inmadura, con 2.0 a 7.0 cm; de 30 a 60 días presentaban proglótidos con poro genital y los parásitos de 60 a 90 días presentaron ambos órganos reproductores. Solo en 3 tenias se obtuvieron segmentos maduros. El modelo desarrollado presenta avances, aunque es necesario mejorarlo y obtener parásitos más desarrollados, lo que permitiría continuar el estudio de esta parasitosis en laboratorios de investigación.

Palabras clave: *Taenia solium*, modelos biológicos, desarrollo *in vitro*.

ABSTRACT

Taeniasis-cysticercosis is a disease complex affecting both humans and pigs; it is caused by the parasitic cestode *Taenia solium*. While some progress has been attained in interrupting the parasite life cycle through vaccination and drugs capable of destroying metacestodes, the study of the disease in the laboratory is hindered by the lack of biologic material, since cysticercotic pigs are rarely observed in slaughterhouses and *T. solium* human carriers are difficult to diagnose. Thus, development models in other species, like the golden hamster (*M. auratus*), have been implemented. Different protocols have been described to develop adult worms in *M. auratus*; unfortunately, most of these protocols are based on immunosuppressive drugs that make the animals vulnerable to infections and compromise their life. In this study, cysticerci were obtained from naturally and experimentally infected pigs and used to orally infect 16 golden hamsters, administering five metacestodes per animal. After 21 days, the hamsters were sacrificed, their intestines were dissected, and developed tenias were obtained. The worms were placed in Petri dishes containing 25 ml of RPMI medium supplemented with glucose plus penicillin-streptomycin and incubated under 0.5% CO_2 at 37°C. The tenias were evaluated every 24 h and kept in the medium until motility ceased. During culture, the pink color~~ation~~ of the medium was verified, and the length of the worm was measured. In total, 36 immature tenias were obtained from the 16 golden hamsters inoculated, being higher the recovery from female rodents than that from males. The worms ranged in size from 0.5 to 1.9 cm. The parasites survived in culture from 5 to 90 days. All tenias that lived less than 30 days were sexually immature, growing from 2.0 to 7.0 cm; those that survived from 30 to 60 days exhibited proglottids with a genital pore, and those that lived from 30 to 60 days also had male and feminine reproductive organs. Only parasites with immature proglottids were obtained. While the achievements of the model herein developed are significant, it should be further improved to obtain better-developed parasites, with gravid proglottids that produce eggs, which would allow us to study this parasitosis in the laboratory.
Keywords: *Taenia solium*, biologic model, in vitro development.

INTRODUCCION

La teniasis-cisticercosis, son dos enfermedades zoonóticas causadas por el parásito *Taenia solium* (*T. solium*), en seres humanos y en cerdos, este complejo causa problemas a la salud pública y a la economía de los pequeños productores de cerdos. Se presenta en países en vías de desarrollo en América Latina, Asia y África. Se encuentra estrechamente asociados a la pobreza, en lugares donde prevalecen las condiciones de alta marginación, falta de infraestructura sanitaria y educación para la salud.[1,2] En México, se ha encontrado la mayor prevalencia en Guerrero, Guanajuato, Morelos, Oaxaca, Yucatán, Chiapas y Puebla.[3] Las principales causas para la persistencia de la cisticercosis porcina son la falta de educación para la salud y la cría de los cerdos semiconfinados o libres, lo que favorece la infección de los cerdos al consumir la materia fecal humana contaminada con huevos de *T. solium*.[4]

Debido a la importancia de esta parasitosis en los seres humanos, diversos investigadores han trabajado para interrumpir el ciclo de la teniasis y la cisticercosis, mediante la utilización de vacunas, con irradiación para inactivar a los metacestodos, la detección de antígenos y anticuerpos en humanos y cerdos para el diagnóstico de la enfermedad. [5]

Para el estudio e investigación sobre este binomio, los científicos han buscado modelos biológicos que sean capaces de reproducir la teniasis de forma experimental.[6] El modelo más empleado y con el que se busca aumentar la eficiencia de la infección y el desarrollo de las tenias en el intestino, es el empleado en el hámster dorado.[7] Para la realización de los estudios reportados se ha empleado el uso de inmunosupresores como metil-prednisolona que aseguran la implantación de la tenia,[8] sin embargo, con estos productos se favorece el desarrollo de patógenos oportunistas, que pueden causar el deterioro y la muerte de estos animales. Maravilla y col en 2011 realizaron un estudio utilizando a la Chinchilla (*Chinchilla laniger*), para la obtención de tenias adultas, administrando inmunosupresores como el acetato de metil-prednisolona y mantenidas en una cámara de aislamiento, la cual es muy costosa y poco viable. Los autores reportaron la obtención de proglótidos grávidos, con los que pudieron inocular cerdos y obtener cisticercos.[8] Independientemente, para el desarrollo de cualquier modelo, es necesario ante todo tener al cestodo adulto, sin embargo, esto no ha sido sencillo. Por lo que el objetivo del presente trabajo fue desarrollar *Taenia solium* adulta, a través de la inoculación en el hámster dorado (*M. auratus*) sin la utilización de productos inmunosupresores y su posterior desarrollo en medio de cultivo enriquecido (RPMI), lo cual podría ser más barato y eficiente.

MATERIAL Y METODOS

Se obtuvieron 10 cerdos infectados de forma natural provenientes de los Estados de Guerrero, Chiapas y Oaxaca, y 12 cerdos infectados experimentalmente, a los cerdos infectados en forma experimental se les administro por vía oral una capsula que contenía 20,000 huevos de *T. solium*. Todos los animales se trasladaron a las instalaciones de la Unidad de Experimentación de la FMVZ de la UNAM. Los cerdos se mataron según la NOM-033-1995 [9]. A cada animal se le realizó una necropsia completa según lo descrito por Aluja (2002)[10], con la inspección de las diferentes masas musculares, de las que se obtuvieron metacestodos, los que fueron colocados en un frasco con solución salina al 0.9%.

Para realizar la prueba de evaginación se colectó bilis de cada cerdo, la que fue almacenada en tubos Falcón de 50 ml y se mantuvo en refrigeración hasta su uso. Los cisticercos obtenidos se colocaron en cajas de Petri, y fueron lavados con Solución Salina Fisiológica (SSF) al 0.9%.[4] Para su evaginación, se utilizaron 50 metacestodos de cada cerdo, a los cuales se les adicionó solución salina al 9% y bilis de cerdo en una proporción de 9:1 (9 ml de SSF por 1ml de bilis de cerdo) y se dejaron en incubación por 24 horas en una estufa de cultivo a una temperatura de 37°C. Los metacestodos fueron revisados a las 6, 12 y 24 horas. Para cada evaluación se calculó el porcentaje de evaginación, lo que permitió determinar su viabilidad, y con ello garantizar el mayor éxito para la inoculación de los hámsteres.

Se utilizaron 16 hámsteres dorados (*M. auratus*) (8 machos y 8 hembras) de 2 meses de edad, con un peso de entre 100 y 200 gramos, los cuales fueron alojados en el Bioterio del Instituto de Investigaciones Biomédicas (IIB). Previo a la inoculación, fueron restringidos de alimento y agua durante 6 horas. De los cisticercos colectados en las necropsias, se destinaron cinco para cada hámster. Las inoculaciones se realizaron por vía oral, tomando un cisticerco con las pinzas y colocándolo en la boca del hámster, una vez tragado se le ofrecía otro y así sucesivamente hasta completar los 5 cisticercos (Fig 1).

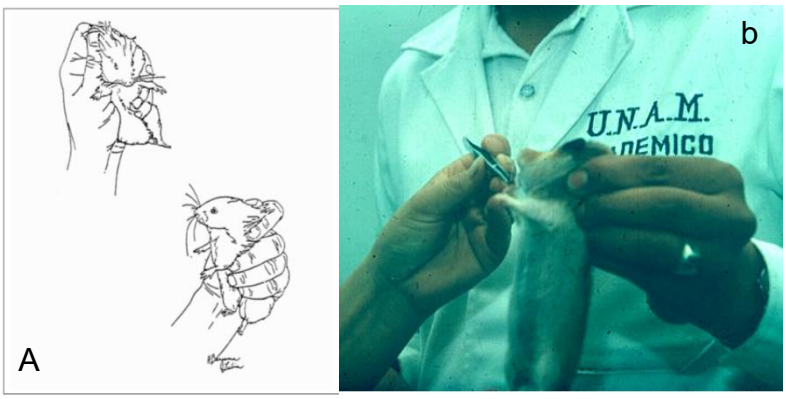

Después de 21 días post inoculación, los hámsters se mataron, con Bióxido de Carbono (CO_2) por su efecto rápido, depresivo y anestésico, según la NOM-062-ZOO-1999, en una cámara de CO_2 ideada por la Universities Federation for Animal Welfare (UFAW). Las necropsias se llevaron a cabo en una campana de flujo laminar, se obtuvieron los intestinos delgados, los que se colocaron en cajas de Petri con SSF y se le realizó un corte longitudinal para la búsqueda y obtención de las tenias. Las tenias obtenidas se midieron y fueron depositadas en cajas de Petri con SSF estéril, posteriormente fueron lavadas dos veces, en el segundo lavado con una solución PBS y penicilina estreptomicina, en esta solución permanecieron 20 minutos con el fin de reducir la carga bacteriana intestinal. Posteriormente, se trasfirieron individualmente a cajas de cultivo, cada caja contenía 25 ml de medio de cultivo RPMI adicionado con una concentración de 10 Mm glucosa con antibiótico penicilina 10 000 U/ml – estreptomicina 10 000 mμ/ml (Invitrogen™ Gibco), fueron colocadas una estufa de cultivo con temperatura de 37°C, y evaluadas cada 24 horas hasta que dejaban de presentar movimiento, además y durante ese tiempo, se verificaba que se mantuviera la coloración rosada del cultivo. Para evaluar las características anatómicas de los segmentos finales de las tenias, se colocaron entre dos portaobjetos y se fijaron en formalina al 10% y en etanol al 70%, durante 24 horas, posteriormente se realizó la tinción de los segmentos con los colorantes de Hematoxilina de Harris, Rojo Carmín de Mayer, Gomori y Azul de Toluidina,[11] después se revisaron en el microscopio de luz para observar las estructuras de cada segmento. Los datos obtenidos se analizaron mediante estadística descriptiva, además se evaluaron posibles diferencias en datos categóricos mediante la prueba de Chi cuadrada, así como la razón de momios en caso de encontrar posible asociación entre variables. Se evaluó la relación entre tamaño y días de vida de los parásitos mediante una regresión lineal con α al origen.

RESULTADOS

De los 24 cerdos infectados en forma natural y experimental, se encontraron cisticercos en 23 de ellos (un cerdo negativo), y de estos 18 presentaron una carga parasitaria abundante, de esos animales se necesitaban al menos 65 metacestodos en cada uno. El porcentaje de infección fue del 100% en los cerdos infectados naturalmente y de 91.06% en aquellos con infección experimental (Cuadro 1).

Cuadro 1. Cerdos Infectados en forma natural y experimental utilizados en la obtención de cisticercos

Tipo de infección	Positivos	Total
Natural	12	12
Experimental	11	12
Total	**23**	**24**

Los porcentajes de evaginación obtenidos en la prueba *in vitro* fueron de 24% al 100%, sin encontrar diferencia significativa entre los grupos de cerdos infectados naturalmente y experimentalmente (p = 0.37) (Cuadro 2).

Cuadro 2. Porcentaje de evaginación de los cisticercos obtenidos de diferentes masas musculares en cerdos infectados en forma natural y experimental.

Tipo de infección	Evaginación/total	Porcentaje de evaginación
Natural	41/50	82 *
	13/50	26
	47/50	94 *
	36/50	72 *
	25/50	50
	15/50	30
	27/50	54
	22/50	44
	43/50	86 *
	45/50	90 *
	50/50	100 *
	12/50	24
Experimental	43/50	86 *
	23/50	46
	41/50	82 *
	28/50	56
	41/50	82*
	48/50	96*
	39/50	78
	9/50	18
	2/50	4
	50/50	100*
	44/50	88*
	23/50	46

*Cisticercos de cerdos utilizados para la prueba *in vivo*

De los 16 hámsteres dorados inoculados, se obtuvo un total de 35 *Taenias* inmaduras, siendo mayor el porcentaje recuperado en las hembras (OR 5, IC 1.91 – 13.06, p < 0.01). El tamaño de las tenias fue de 0.5 a 1.9 cm. Los parásitos que lograron sobrevivir en el medio de cultivo tuvieron un rango de 5 a 90 días. Se observó que las tenias con una duración menor a 30 días solo alcanzaron una forma inmadura, con crecimiento longitudinal de 2.0 a 7.0 cm, los que sobrevivieron de 30 a 60 días ya presentaban proglótidos con poro genital y los cestodos de 60 y hasta 90 días presentaron además el aparato reproductor masculino y femenino. Se tomaron segmentos de diferentes partes de las *Taenias*, se colocaron entre dos vidrios, fijaron y se tiñeron para su posterior evaluación de las estructuras desarrolladas.

DISCUSIÓN

El hecho de que el porcentaje de evaginación entre los cisticercos obtenidos de cerdos infectados naturalmente fue menor a la encontrada en los cerdos infectados experimentalmente, se puede atribuir a: la edad de los metacestodos, ya que en los primeros no se conoce el tiempo de infección, sin embargo, León Cabrera en el 2009,[12] reportó que los cisticercos de aproximadamente 1.5 cm y de color rojizo, y con el escólex casi evaginado, por lo regular son más viejos y con menos probabilidades de ser infectivos, esta circunstancia fue observada sobre todo en los metacestodos de los cerdos rurales.

Núñez et al., en 1991, Flores et al en 2003, [13,14] utilizaron cisticercos obtenidos de cerdos infectados experimentalmente para la inoculación en hámster, sin embargo, los autores no señalan la edad de los parásitos inoculados. En el presente trabajo, se conocía su edad exacta, que fue de 147 días, así como sus características físicas; entre las que destacan su color transparente y tamaño que variaba entre 0.3 y 0.5 cm.

Los porcentajes de evaginación de los metacestodos destinados para la prueba *in vivo* del 80 al 100% fueron similares a los reportados por Flisser *et al*., 2010 y Núñez *et al*., 1991[13,15] quienes determinaron porcentajes del 95-100%.

Por su fácil manejo, la chinchilla y el hámster dorado han sido los modelos experimentales más utilizados para el desarrollo del cestodo, sin embargo, en los trabajos donde los han empleado, se han utilizado inmunosupresores para que las tenias puedan implantarse y favorezca el desarrollo del cestodo, es por ello, que en estas condiciones necesita estar bajo control ambiental especial para evitar infecciones secundarias y el deterioro de los animales, el cual se da seguimiento según el índice propuesto por Buckwell en 1999,[16] ya que con dosis repetidas de inmunosupresores se aumenta el índice de desgaste y sufrimiento de los animales, lo que puede poner en riesgo su vida. [11]

El porcentaje de recuperación de cestodos a los 21 días, fue mayor en hembras (62.5 %), lo cual difiere al

valor obtenido por León Cabrera en el 2009,[12] quien reportó una recuperación mayor en machos del 95% a los 9 meses de infección y en hembras del 60% a los 12 meses de infección.

Valdez y cols en el 2014,[17] reportan un porcentaje de recuperación mayor de parásitos de 85% y esto lo atribuye a la desparasitación en dos ocasiones de los hámsters, a la inoculación con mayor número de metacestodos que fue de 8 a 10 parásitos y a la inmunodepresión hecha el día de la inoculación y cada 2 semanas mientras duró el experimento.

Con respecto, a la duración de los parásitos en el medio de cultivo, los resultados fueron similares a los obtenidos por Willms y col en el 2003,[18] ya que el tiempo de duración de la mayoría de las *Taenias* se encuentra dentro del rango de tiempo de sobrevivencia que fue de hasta 60 días, mientras que, en el presente estudio, en dos casos se logró una supervivencia de 90 días.

El desarrollo del cestodo en el presente estudio, si bien no completó hasta la formación de segmentos grávidos, si fue un modelo que mostró utilidad, al presentar parásitos con segmentos maduros, con los cuales se pueden estandarizarse procedimientos diagnósticos, material biológico para el desarrollo de inmunógenos y obtención de proteínas para el desarrollo de otros procedimientos moleculares relacionados con la familia de las *Taenias*.

REFERENCIAS

1. Meza-Lucas A, Aguilar RF, Teniasis humana por *Taenia solium*. Revista Mexicana de Patología Clínica. 2002;49(2):92-99.
2. Larralde C, Padilla A, Hernández M, Govezensky T, Sciutto E, Gutiérrez G, Tapia-Conyer R, Salvatierra B, Sepúlveda J. Seroepidemiología de la cisticercosis en México. Salud Pública México, 1992;34(2):197-210.
3. Secretaria de Salud. Boletín Semanal de Epidemiología. 1994-1996, México, D.F.: Dirección General de Epidemiología, 1996. Sartí E., La teniasis y Cisticercosis por *Taenia solium*. Centro de Investigación sobre Enfermedades Infecciosas. Instituto Nacional de Salud Pública, México. Salud Pública México. 1997; 39(3): 225-231.
4. Correa D, Laclette J, Rodríguez del Rosal E, Merchant M, Flisser A. Heterogeneity of *Taenia solium* cysticerci obtained from different naturally infected pigs. J Parasitol. 1987;73: 443- 445.
5. Aluja AS de, Núñez JF, Villalobos N. Efecto de la irradiación gamma Co^{60} sobre el metacestdo de *Taenia solium*. Vet Mex. 1993:24(4);297-301.
6. Varma TK, Ahluwalia SS. Development of *Taenia solium* Linnaeus, 1758 in golden hamsters. Ind J Anim Sci. 1992:62;48-49.
7. Verster A. The golden hamster as a definitive host of *Taenia solium* and *Taenia saginata*. Ond J Vet Res. 1974;41:23– 8.
8. Maravilla P, Garza-Rodriguez A, Gomez-Diaz B, Jimenez-Gonzalez DE, Toral-Bastida E, Martinez-Ocaña J, West B, Molina N, Garcia-Cortes R, Kawa-Karasik S, Romero-Valdovinos M, Avila-Ramirez G, Flisser A. *Chinchilla laniger* can be used as an experimental model for *Taenia solium* taeniosis. Parasitol Int. 2011;60(4):364-70.

9. Norma Oficial Mexicana NOM-033-ZOO-1995 Sacrificio humanitario de los animales domésticos y silvestres. Que con fecha 18 de diciembre de 2014, se publicó en el Diario Oficial de la Federación el Proyecto de Modificación.
10. Aluja AS de, Constantino F. Técnicas de necropsias en animales domésticos. Manual Moderno. México. 2002.
11. Gardiner CH, Fayer R, Dubey JP. An Atlas of Protozoan Parasites in Animal Tissues, 2nd ed. Registry of Veterinary Pathology. Armed Forces Institute of Pathology. American Registry of Pathology. Washington, DC. 1998. ISBN 1–81041–48–1.
12. León-Cabrera S, Cruz-Rivera M, Mendlovic F, Ávila-Ramírez G, Carrero JC, Laclette JP, Flisser A. Standardization of an experimental model of human taeniosis for oral vaccination. Methods. 2009; 49(4):346-50.
13. Núñez EJF. Efecto letal de la irradiación gamma sobre el metacestodo de Taenia solium en carne de cerdo. Tesis de Maestría. Facultad de Medicina Veterinaria y Zootecnia de la Universidad Nacional Autónoma de México. México DF., 1991.
14. Flores PI. Efectos biológicos inducidos por la radiación gamma en el metacestodo de *T. solium*. Tesis de doctorado. Facultad de Medicina Veterinaria y Zootecnia de la Universidad Nacional Autónoma de México. México DF., 2003.
15. Flisser A, Avila G, Maravilla P, Mendlovic F, León-Cabrera S, Cruz-Rivera M, Garza B, Gomez B, Aguilar L, Terán N, Velasco S, Benítez M, Jimenez-Gonzalez DE. Taenia solium: Current understanding of laboratory animal models of taeniasis. Parasitol. 2010:137(3);347-357.
16. Buckwell, T. Classification of rodent suffering due to immunodepression. In Ethics, Animals and Science. (ed. Dolan, K.). Blackwell Science, Great Britain, 1999; p. 160.
17. Valdez RA, Jimenez P, Fernandez Presas AM, Agulir L, Willms K, Romano MC. Taenia solium tapeworms synthesize corticosteroids and sex steroids in vitro. Gen Comp Endocrinol. 2014:1;205:62-7.
18. Willms K, Caro JA, Robert L. Ultrastructure of spermatogonia and spermatocyte lobules in Taenia solium strobilae (Cestoda, Cyclophyllidea, Taeniidae) from golden hamsters. Parasitol Res. 2003.90(6):479-88.

INSUFICIENCIA CARDÍACA CONGESTIVA ASOCIADA A DEGENERACIÓN VALVULAR EN UNA GUACAMAYA ROJA (*ARA MACAO*)

[1*]García, OD., [1]López, CA., [2]Labra, DA., [1]Sánchez GF.
[1]Laboratorio de diagnóstico e investigación en enfermedades de las Aves y [2]Hospital de Aves, Departamento de Medicina y Zootecnia de Aves, Facultad de Medicina Veterinaria y Zootecnia, UNAM
Correspondencia: spuma91@hotmail.com

RESUMEN
La descripción de enfermedades cardíacas en aves de ornato y compañía son poco frecuentes, esto puede deberse a que los métodos disponibles para diagnosticar enfermedades del corazón no se usan comúnmente en este tipo de aves, en este reporte describimos un caso de insuficiencia cardíaca congestiva asociada a degeneración valvular mixomatosa (endocardiosis), en una Guacamaya roja (*Ara macao*), de 12 años de edad, con historia clínica de muerte súbita y lesiones de hipertrofia del ventrículo derecho, degeneración valvular, congestión pasiva crónica, ascitis y congestión y edema pulmonar. En perros geriatras, la endocardiosis de la válvula mitral es la causa más común de insuficiencia valvular y el desarrollo de insuficiencia cardíaca congestiva, pero en las aves esta patología solo se ha documentado en otro psitácido y tomando en cuenta que los psitácidos de compañía pueden tener un expectativa de vida larga (30 a 50 años), las lesiones degenerativas en las válvulas pueden ser mucho más frecuentes, y debe ser considerada como un posible diagnóstico diferencial en casos de muerte súbita en psitácidos que no fueron diagnosticadas ante-mortem.
Palabras clave: Endocardiosis, Insuficiencia cardíaca, degeneración valvular, Guacamaya roja, *Ara macao*

ABSTRACT
The description of cardiac diseases in ornamental and companion birds is not frequently, therefore, the objective of this work is describe a case of congestive heart failure associated with myxomatous valvular degeneration (endocardiosis), in a Scarlet Macaw (Ara macao), 12-year-old male with a clinical history of sudden death and lesions of right ventricular hypertrophy, valvular degeneration, chronic passive congestion, ascites and congestion and pulmonary edema. In geriatric dogs, mitral valve endocardiosis is the most common cause of valvular insufficiency and the development of congestive heart failure, but in birds this pathology has only been documented in another psittacine and taking into account that companion psittacids may have a long life expectancy (30 to 50 years), degenerative lesions in valves can be much more frequent, and should be considered as a possible differential diagnosis in cases of sudden death in psittacines that were not ante-mortem diagnostic.
Key words: Endocardiosis, Heart failure, valvular degeneration, Scarlet Macaw, *Ara macao*

INTRODUCCIÓN

Las aves se han adaptado para poder volar, este acto locomotor exige un gran esfuerzo muscular del que deriva un elevado consumo de oxígeno, por lo que se necesita una ventilación pulmonar potente y rápida, y un mayor gasto cardiaco que garantice la distribución adecuada de la sangre en los diferentes tejidos y órganos, para ello las aves han desarrollado un corazón más grande que le permite bombear más sangre por unidad de tiempo debido a un mayor ritmo de contracción en comparación con los mamíferos. De manera similar a los mamíferos, el corazón de las aves presenta cuatro cámaras (2 aurículas y 2 ventrículos), rodeadas por un pericardio, las cámaras funcionan como dos sistemas en paralelo bombeando la sangre a la circulación pulmonar (lado derecho) y a la circulación sistémica (lado izquierdo), sin permitir la mezcla de sangre venosa y arterial. La pared del ventrículo derecho es más delgada que el septo interventricular y que la pared del ventrículo izquierdo y presenta una relación de 1:3 a 1:2, pero esto varía entre individuos y especies de aves. Una de las principales diferencias del corazón de las aves con respecto a los mamíferos, es que la válvula atrioventricular del lado derecho es muscular, con forma de solapa y desprovista de cuerdas tendinosas, y la válvula atrioventricular izquierda es membranosa, tricúspide y con cuerdas tendinosas. [1,2]

Las enfermedades cardíacas en aves de ornato y compañía históricamente han sido poco documentadas, sin embargo, con el incremento en el uso de radiografías, electrocardiografías y ecocardiogramas se ha encontrado que puede ocurrir más frecuentemente de lo que se pensaba.[2] Las enfermedades del corazón se pueden dividir en traumáticas, inflamatorias, no inflamatorias y neoplásicas; las enfermedades no inflamatorias son poco comunes y las que se describen en la literatura son: atrofia serosa de la grasa, mineralización, infiltración grasa, fibrosis, lipofuscinosis, cardiomiopatía, degeneración miocárdica, y endocardiosis o degeneración valvular mixomatosa (DVM).[3] La DVM es una enfermedad cardíaca frecuente en perros geriatras que se asocia con degeneración del colágeno valvular y es la causa más común de insuficiencia cardíaca congestiva (ICC),[4,5] sin embargo, este padecimiento esta poco documentado en las aves, por lo cual el objetivo de este trabajo es describir una caso de ICC asociada a DVM en una Guacamaya roja (*Ara macao*).

HISTORIA CLÍNICA

Una guacamaya roja (*Ara macao*), hembra, de 10 años de edad aproximadamente, proveniente de la CDMX, fue remitido al laboratorio de diagnóstico e investigación en enfermedades de las aves del Departamento de Medicina y Zootecnia de Aves de la FMVZ-UNAM. Esta ave convivía con otras siete aves (tres loros (*Amazona* sp.), dos periquitos australianos (*Melopsittacus undulatus*), una ninfa (*Nymphicus hollandicus*) y un mochuelo (*Athene noctua*), las aves se alojan en jaulas individuales hechas de acero inoxidable. La guacamaya presenta baja condición corporal (2/5) y muerte súbita. Su alimentación está compuesta por 70 % de frutas y verduras, y 30 % de alpiste compuesto y croquetas.

HALLAZGOS MACROSCÓPICOS

Peso de 1.070 Kg, y condición corporal 2/5, la región abdominal se observa moderadamente distendida. El celoma contiene 10 ml de líquido amarillo entremezclado con proteína (coagulada) (ascitis). El corazón se aprecia redondeado con hipertrofia moderada del ventrículo derecho, relación VD/VI (1:1) (Figura 1). Las válvulas semilunares de la arteria pulmonar, aortica y la válvula atrioventricular izquierda se observan moderadamente engrosadas, disminuidas de tamaño y con pequeños nódulos sobre su superficie (degeneración valvular).El hígado se aprecia con congestión pasiva crónica. Los pulmones exhiben congestión y edema. El bazo se encuentra congestionado.

HALLAZGOS MICROSCÓPICOS

Corazón: La válvula atrioventricular izquierda, semilunar aortica y pulmonar se observan engrosadas por la proliferación moderada de tejido conectivo mixomatoso. **Hígado**: La cápsula se aprecia severamente engrosada por la proliferación de tejido conectivo fibroso. Los sinusoides y las venas centrales se aprecian severamente distendidos por la presencia de abundante cantidad de eritrocitos en su interior (interpretado como congestión pasiva crónica), así mismo, alrededor de las triadas porta se observan proliferación moderada de tejido conectivo fibroso que se extiende en puentes. **Pulmón**: Los capilares y vasos sanguíneos contienen gran cantidad de eritrocitos (congestión) y en la luz de parabronquios y bronquios de observa material eosinofílico homogéneo (edema).

CRITERIO DIAGNÓSTICO

El engrosamiento y la proliferación de tejido mixomatoso observada en las válvulas, así como la hipertrofia del ventrículo derecho, la ascitis y la congestión pasiva crónica en el hígado permiten establecer el diagnóstico de degeneración valvular mixomatosa que ocasionó insuficiencia cardíaca congestiva.[3,4] Estas lesiones concuerdan con la insuficiencia cardíaca congestiva secundaria a DVM que se documenta con mayor frecuencia en perros geriatras .[5]

DIAGNÓSTICOS DIFERENCIALES

En las aves de ornato y compañía, las lesiones en válvulas cardíacas se han asociado con defectos congénitos (displasia valvular), endocarditis valvular y DVM,[1,3,6] en este caso no se encontraron malformaciones en las válvulas ni procesos inflamatorios, pero se observó degeneración valvular y proliferación moderada de tejido conectivo mixomatoso lo que concuerda con los casos de DVM reportados en la literatura.[4]

IMPORTANCIA MÉDICA

La DVM es una enfermedad en aves que ha sido poco estudiada y documentada, además de las carentes técnicas para dar un diagnóstico certero ante mortem, dando como resultado que se desconozca este padecimiento en aves de ornato y compañía.

DISCUSIÓN Y CONCLUSIONES

En esta guacamaya se observa DVM de la válvula atrioventricular izquierda y las semilunares con hipertrofia del ventrículo derecho, ascitis, y congestión pasiva crónica lo que concuerda con la literatura para emitir un diagnóstico de ICC secundaria a DVM[3,4]; en perros la DVM de la válvula mitral es la causa más común de insuficiencia valvular y el desarrollo de ICC, sin embargo, en la literatura consultada solo se ha descrito un caso de ICC en psitácidos, secundaria a DVM en un perico de collar de 27 años, que presentaba distrés respiratorio, debilidad y se fatigaba fácilmente al realizar vuelos cortos, macroscópicamente se observó el corazón redondeado, hipertrofia del ventrículo derecho e izquierdo, hipertrofia de la válvula muscular, ascitis, congestión pasiva y edema pulmonar y microscópicamente reportaron degeneración valvular mixomatosa de la válvula atrioventricular izquierda,[6] las lesiones macro y microscópicas coinciden con los hallazgos observados para este caso. Así mismo, se reportan otros casos de ICC por DVM en otros ordenes de aves como en una grulla (*Porphyrio melanotus*) de 11 años de edad[8] y en un pájaro Mynah (*Gracula reliogiosa*), de 11 años, este último caso fue diagnósticado ante mortem por electrocardiograma y ecocardiografía con signos clínicos de disnea, poliuria, hepatomegalia y ascitis, sin embargo, el diagnóstico *pos mortem* no fue realizado.[9]

La causa de DVM en este y en otros casos de aves es desconocida, en perros se han propuesto múltiples causas de DVM, en donde, se incluyen virus, bacterias, enfermedades autoinmunes, deficiencias nutricionales, estrés y factores genéticos, entre otros, la enfermedad se documenta principalmente en perros de edad avanzada y de raza mediana a pequeña, las razas más predispuestas a esta enfermedad cardíaca son: Cavalier King, Charles Spaniel, Caniche miniatura, Schnauzer miniatura, Chihuahueño, Pomerania, Fox terrier, Cocker spaniel inglés y Pekinés.[10,11] En las aves se ha propuesto que la DVM puede ser consecuencia de neoplasias e infecciones bacterianas y micóticas (endocarditis), pero en este caso no se encontraron cambios morfológicos compatibles con estas patologías, por lo cual se sugiere que puede ser un evento degenerativo asociado a la edad. En los pollos de engorda la causa más común de ICC es el síndrome ascítico y este se desarrolla debido a que presentan un rápido crecimiento y un amplio desarrollo de las masas musculares ocasionando un estado de hipoxia crónico, que ocasiona hipertensión pulmonar y dilatación e hipertrofia del ventrículo derecho.[12]

Se piensa que las aves son más susceptibles a desarrollar rápidamente hipertensión pulmonar debido a que los pulmones de las aves son más rígidos que en los mamíferos y se encuentran adosadas a las costillas, por lo que su capacidad de expansión es muy limitada, lo que no permite la dilatación de los vasos sanguíneos

pulmonares para compensar un aumento de flujo sanguíneo, adicionalmente los eritrocitos son nucleados y más grandes, esto conduce más rápidamente a la hipertensión arterial pulmonar y la sobrecarga al ventrículo derecho ocasionando hipertrofia, dilatación y la insuficiencia cardíaca congestiva. Así mismo se ha sugerido que la anatomía de la válvula atrioventricular derecha, contribuye al desarrollo de ICC, ya que se hipertrofia por la hipertensión pulmonar, ocasionando un empeoramiento de la regurgitación y la sobrecarga de volumen al corazón.[2,6,12]

Las enfermedades cardíacas en las aves de ornato y compañía son un reto diagnóstico y fácilmente pueden pasarse por alto. Las aves de compañía tienen mayor probabilidad de desarrollar enfermedades cardíacas derivadas del cautiverio (falta de ejercicio, mala nutrición, condiciones de alojamiento, esperanza de vida y la reproducción no controlada (consanguinidad). Los signos clínicos de enfermedad cardíaca en las aves son: disnea, tos, debilidad, letargo, intolerancia al ejercicio, colapso, distención del celoma y muerte súbita como ocurrió en este caso.[2] La ICC asociada DVM debe ser considera un diagnóstico diferencial en psitácidos con historia clínica de muerte súbita.

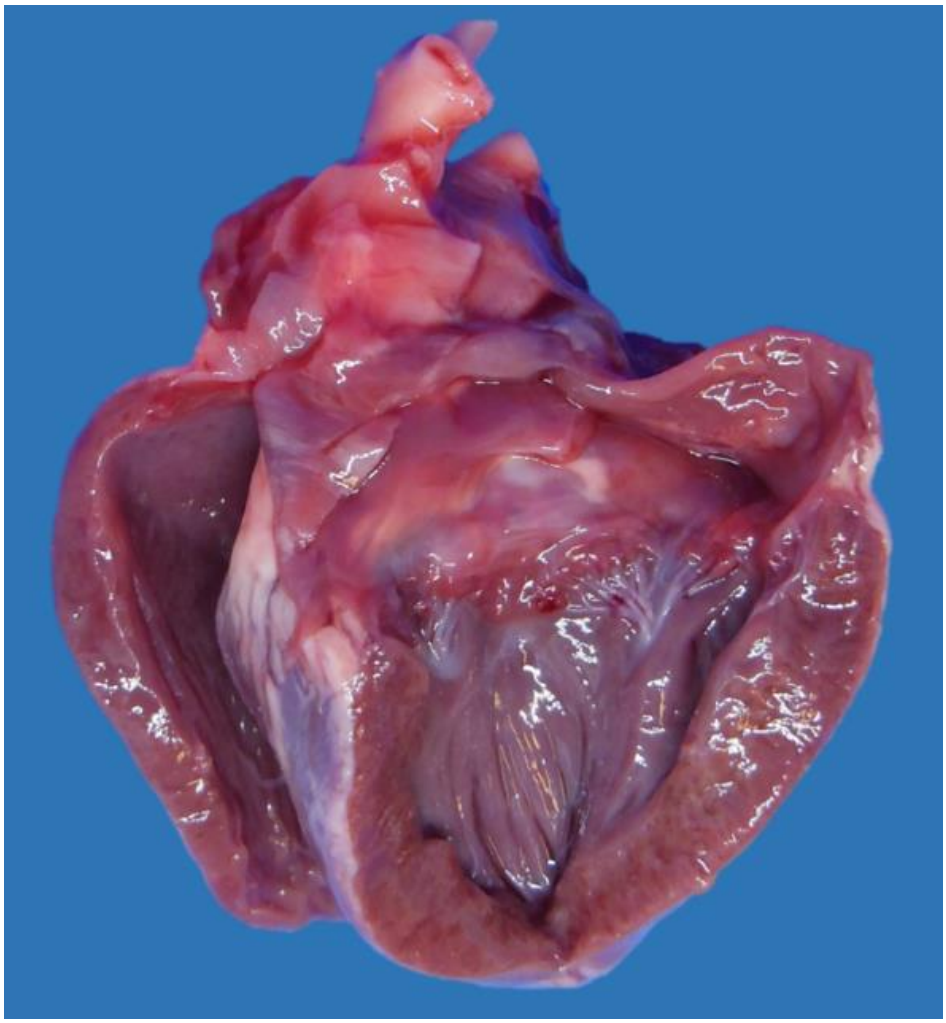

Figura 1. Corazón de Guacamaya con degeneración valvular atrioventricular izquierda e hipertrofia del ventrículo derecho.

REFERENCIAS

1. Kubale V, Merry K, Miller G, Ruiz M, Sian C. Avian Cardiovascular Disease Characteristics, Causes and Genomics. Application of Genetics and Genomics in Poultry Science IntechOpen, 2018.
2. Strunk A, Wilson GH. Avian cardiology. Vet Clin North Am Exot Anim Pract. 2003;6(1):1-28.
3. Schmidt ER. Pathology of pet and aviary Birds, editors Schmidt ER, Reavill RD, Phalen ND. Ed. Iowa State Press 2003.
4. Van V leet J, Ferrans V. Cardiovascular System. En: Thomson RG, Carton WW, McGavin. Thomson's special veterinary pathology. St Louis, Missouri. Mosby; 2001. 197-233.
5. Borgarelli M, Crosara S, Lamb K, Savarino P, La Rosa G, Tarducci A, et al. Survival characteristics and prognostic variables of dogs with preclinical chronic degenerative mitral valve disease attributable to myxomatous degeneration. J Vet Intern Med. 2012;26(1):69–75.
6. Oglesbee BL, Lehmkuhl L. Congestive heart failure associated with myxomatous degeneration of the left atrioventricular valve in a parakeet. JAVMA.2012;218(3):366-380.
7. Isaaza R, Buergelt C, Kolias GV. Bacteremia and vegetative endocarditis associated with a heart murmur in a blue-and-gold macaw. Avian Dis. 1992;36:1112–1116.
8. Beehler BA, Montali RJ, Bush M. Mitral valve insufficiency with congestive heart failure in a pukeko. J Am Vet Med Assoc.1980;177:934–937.
9. Rosenthal K, Stamoulis M. Diagnosis of congestive heart failure in an Indian hill mynah (Gracula religiosa). J Assoc Avian Vet. 1993;7:27–30.
10. Aupperle H, Disatian S. Pathology, protein expression and signaling in myxomatous mitral valve degeneration: Comparison of dogs and humans. J Vet Cardiol. 2012;14(1):59–71.
11. Kim HT, Han SM, Song WJ, Kim B, Choi M, Yoon J, et al. Retrospective study of degenerative mitral valve disease in small-breed dogs: Survival and prognostic variables. J Vet Sci. 2017;18(3):369–76.
12. Wideman RF, Rhoads DD, Erf GF, Anthony NB. Pulmonary arterial hypertension (ascites syndrome) in broilers: A review. Poultry Science.2013;92 (1):64–83.

INTOXICACIÓN POR FOSFURO DE ZINC EN UN PERRO. ESTUDIO DE CASO

Bobadilla SAF[1], Ramírez ELG[1], Albiter OA[1], De la Cruz SE[1], Castro SA[1], Zamora EJL[2], Velázquez OV[2], Valladares CB[2*].

[1]EMVZ. Facultad de Medicina Veterinaria y Zootecnia. Universidad Autónoma del Estado de México. Toluca, México.
[2]Facultad de Medicina Veterinaria y Zootecnia. Universidad Autónoma del Estado de México. Toluca, México.*Autor correspondencia: benvac2004@yahoo.com.mx

RESUMEN

En la actualidad, es necesario el uso de sustancias químicas para el control de roedores para la protección de diferentes sitios agrícolas, agropecuarios, industriales e incluso domésticos; rodenticidas que pueden abatir a este tipo de plagas a través de diferentes mecanismos: inhibiendo los factores de coagulación sanguínea, por el bloqueo de la enzima acetil colinesterasa, alterando el ciclo de Krebs y por la inhibición de sistemas enzimáticos con desplazamiento celular de iones. En el presente estudio se remitió al servicio de diagnóstico el cadáver de un perro, el cual de acuerdo al dato del propietario murió sin causa aparente. Al examen anatomopatológico se encontró congestión generalizada desde tejido subcutáneo; congestión pulmonar; intestino delgado de consistencia dura al tacto y marcada congestión mesentérica; y del contenido estomacal se percibió un ligero olor aliáceo similar a ajo. Se solicitó examen toxicológico para warfarina y fosfuro de zinc, en el cual fue positivo a este último. Los antecedentes de muerte repentina, lesiones a la necropsia y evidencia química positiva al analito referido deben valorarse debido a las repercusiones que puedan suscitarse en el lugar de aplicación, por el efecto tanto para los usuarios o especies animales en el entorno.

Palabras clave: Intoxicación, perro, fosfuro de zinc.

INTOXICATION BY ZINC PHOSPHIDE IN A DOG. CASE STUDY

ABSTRACT

At present, the use of chemical substances for the control of rodents is necessary for the protection of different agricultural, agricultural, industrial and even domestic sites; rodenticides that can kill this type of pests through different mechanisms: inhibiting blood coagulation factors, by blocking the enzyme acetyl cholinesterase, altering the Krebs cycle and by inhibiting enzymatic systems with ion cell displacement. In the present study, the corpse of a dog was sent to the diagnostic service, which according to the owner's data died without apparent cause. At the anatomopathological examination, generalized congestion was found from subcutaneous tissue; pulmonary congestion; small intestine of hard consistency to the touch and marked mesenteric congestion; and from the stomach contents a slight garlic-like smell was perceived. A toxicological test was

requested for warfarin and zinc phosphide, in which he was positive to the latter. The history of sudden death, injury to the necropsy and positive chemical evidence to the referred analyte must be assessed due to the repercussions that may arise in the place of application, for the effect both for users or animal species in the environment.
Key words: Poisoning, dog, zinc phosphide.

INTRODUCCIÓN

Desde hace muchos años, los fosfuros han sido usados como insecticidas y rodenticidas con una alta efectividad para abatir plagas o fauna nociva; con la posible ventaja de ser baratos y no dejar residuos tóxicos; a nivel comercial se pueden encontrar en forma de tabletas como conservadores del grano y en forma de gránulos o de cebo para exterminar roedores. Los más usados son el fosfuro de aluminio, el fosfuro de magnesio y el fosfuro de zinc. Los cuáles al entrar en contacto con el aire liberan un gas, el gas fosfina, que es muy tóxico para el organismo [1].

El fosfuro de zinc (Zn_3P_2) se presentan a manera de un polvo negro cristalino, es muy utilizado en la elaboración de pesticidas y rodenticidas; es flamable y explosivo al contacto con el aire; sumamente soluble en agua. Su inhalación puede provocar irritación pulmonar directa, originando edema pulmonar agudo, disfunción cardiovascular, alteraciones del sistema nervioso central, coma y muerte; vía digestiva, requiere de contacto con ácido para liberar el gas; condición que se presenta regularmente en aquellos organismos; sin embargo una vez que ha tenido reacción, ante un proceso de intoxicación agudo, a los pocos minutos u horas es factible que el ambiente que produce el gas fosfina sature la cantidad de oxigeno disponible y pueda ocasionar también intoxicación para el personal que atiende al paciente intoxicado inicialmente, por lo que las medidas de prevención ante un caso de sospecha, a través del historial clínico son de suma importancia [2, 3].

Una vez humedecidos, los fosfuros liberan un gas tóxico - la fosfina. Cuando se ingiere Zn_3P_2, la liberación de fosfina en el intestino ejerce un efecto tóxico. La fosfina afecta al intestino, al hígado, a los riñones, a los pulmones y al corazón. Tiene un olor a pescado podrido u olor aliáceo. La fosfina hidrolizada al ser ingresada al torrente circulatorio, tiende a acumularse a nivel de endotelio principalmente en neumocitos, hígado sistema cardiovascular y renal. La fosfina hidrolizada se une a los endotelios, estimulando la formación de radicales libres, probablemente a través de la estimulación de la fosfolipasa, con la degradación de los lípidos de la membrana celular [1,3, 4].

Esta formación de radicales libres provoca alteración de la permeabilidad de la membrana, con la introducción de calcio (Ca^{+2}) (segundo mensajero) al interior de la célula, el calcio a nivel de la mitocondria estimula la formación de la enzima citocromo oxidasa inhibiendo de esta forma la respiración celular. Las altas concentraciones de Ca^{+2}, estimulan la formación del óxido nítrico (factor relajante del endotelio), el cual provoca la vasoplejía generalizada, además de ayudar a eliminar los radicales libres. A nivel enzimático la concentración de calcio, provoca la inhibición enzimática, con enlentecimiento de las reacciones bioquímicas, lo que en conjunto conlleva a la muerte celular [1,3,5].

HISTORIA CLÍNICA

Se remitió para diagnóstico el cadáver de un perro criollo macho, con un peso de 7 kilogramos, que murió en la madrugada (del día 21 de agosto del 2018), datos de interés, es que no recibió la aplicación de ninguna vacuna, ni de programa de desparasitación; tenía una alimentación a base de sobrantes de comida. El propietario refirió que no observo ningún signo clínico, y amaneció muerto sin ninguna causa aparente; también comento que el perro convivía con dos perros más, los cuales de manera similar se encontraron muertos el mismo día (una hembra y un macho de 2 años aproximadamente).

ESTUDIO ANATOMOPATOLÓGICO

A la inspección general del cadáver, se observó rigor mortis (aproximadamente a las 24 horas de muerto; deshidratación marcada; alrededor del hocico del lado izquierdo con abundante cantidad de exudado (sero espumoso). Al realizar el primer corte y exponer tejido subcutáneo y la parte superficial de la cavidad torácica se observó congestión severa generalizada, y presencia de sangre sin coagular (Figura 1); hidrotórax y congestión pulmonar marcada, con coágulos sanguíneos adheridos a la superficie (Figura 2).

En corazón se observó dilatación ventricular del lado derecho; en el estómago, se encontró un contenido de aspecto mucoide (Figura 3), y además un "ligero" olor a pescado podrido o similar a ajo. El intestino delgado mostro una consistencia dura al tacto y congestión de venas mesentéricas (Figura 4).

Figura 1. Cadáver de canino. Corte longitudinal de región ventral, donde se observa congestión generalizada y presencia de sangre sin coagular

Figura 2. Pulmones. Con congestión y edema; presencia de coágulos en porción dorsal de lóbulos caudales.

Figura 3. Estómago. Con contenido mucoso blanquecino

Figura 4. Asa intestinal con congestión mesentérica marcada, y congestión, aspecto rugoso-opaco de superficie intestinal

Al estudio histopatológico se observó congestión y edema pulmonar (Figura 5); hígado con congestión moderada y tumefacción de hepatocitos (Figura 6); y en riñón, denoto una glomerulitis linfocitaria (Figura 7).

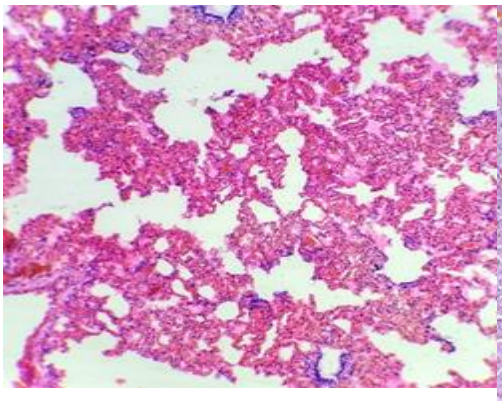

Figura 5. Corte histológico de pulmón. Congestión y edema. H&E. 10X.

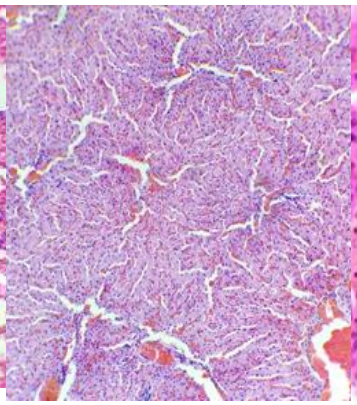

Figura 6. Corte histológico de hígado. Congestión y tumefacción celular. H&E. 10X.

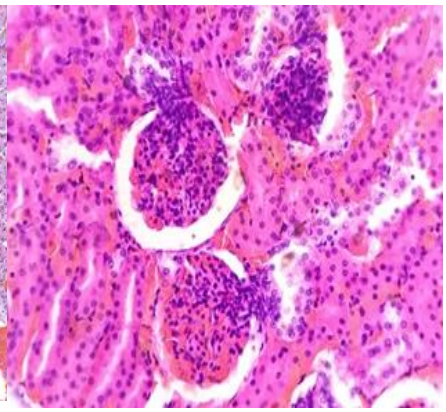

Figura 7. Corte histológico de riñón. Glomerulitis linfocitaria. H&E. 40X.

PRUEBAS COMPLEMENTARIAS

Se enviaron muestras de: contenido estomacal e hígado, las cuales fueron negativas a warfarina a través de cromatografía en capa fina; y positivas (+) a fosfuro de zinc a través de prueba cualitativa [5].

DIAGNÓSTICO DIFERENCIAL

Envenenamiento por anticoagulantes (warfarina); en donde, su mecanismo de acción es el inhibir la carboxilación de los factores de coagulación que dependen de la vitamina K. Puede causar vasodilatación rápida, con la consiguiente hipotensión y colapso vascular, que puede ser mortal. Los signos pueden ser: tos, disnea, taquipnea o sangrado por orificios corporales [1,5].

DISCUSIÓN

El diagnostico emitido, fue el de intoxicación por fosfuro de zinc, el cual por los hallazgos encontrados en necropsia pudieron haber sido suficientes para el diagnóstico definitivo, dato que fue confirmado al tener la evidencia del analito.

En el sector salud, el reporte de casos de intoxicación por Zn_3P_2 siguen siendo mortales, porque a la fecha aún no se cuenta con algún antídoto. La dosis para animales es de 40 mg/kg. En el proceso de intoxicación por esta sustancia, la reacción al contacto con el ácido gástrico estomacal libera hidruro de fósforo que bloquea la cadena respiratoria celular [2].; por lo que sería de interés contar con un censo de los casos que ocurren de forma imprudencial o accidental valorando las medidas de atención al paciente, con resultados satisfactorios.

Al realizar el estudio anatomopatologico, se tuvo el diagnóstico presuntivo de intoxicación por rodenticidas (warfarina y fosfuro de zinc), sin embargo al contrastar lo observado en el cadáver con lo reportado en la literatura respecto a la intoxicación por fosfuro de zinc, resalto la congestión y edema pulmonar; lesiones que pueden ser muy específicas y sugieren un proceso de intoxicación aguda. En el reporte de Hernandez *et al*., [4] refieren que se puede observar congestión pasiva y ruptura de capilares, edema interlobulillar en pulmón y gastroenteritis. Al abrir el estómago, y especialmente el buche y molleja de aves, se aprecia un olor de mezcla de ajo y pescado podrido (fosfina).

A nivel celular el mecanismo de acción de fosfuro de zinc las lesiones a nivel macroscópico son compatibles con las lesiones encontradas en el diagnóstico anatomopatológico; además de la historia clínica que también sugiere una intoxicación de curso agudo con muerte súbita del animal [1].

Se encontró una congestión generalizada de vísceras de cavidad abdominal, y cavidad torácica proceso que origino la ruptura de capilares y otros venas, dando como resultado la acumulación de hemoglobina desoxigenada la cual confirió al tejido un aspecto opaco y un color rojo cereza. En el tracto gastrointestinal también se encontró un engrosamiento de las paredes intestinales compatible con una enteritis.

Al estudio histopatológico no se encontraron lesiones significativas a tribuidas al toxico, sin embargo cabe destacar que en un proceso de intoxicación existe la posibilidad de que de acuerdo al tiempo (curso agudo) y cantidad de ingerida o con la que se ha tenido contacto, esta pueden causar lesiones imperceptibles ocasionadas por algunos tóxicos, y muchos otros no producen lesión alguna; mientras que un proceso crónico, siempre es factible detectar algún tipo de lesión que permita avalar en efecto del toxico sobre el tejido u órgano diana.

Cabe mencionar que una intoxicación por Zn_3P_2 en cualquier animal doméstico, e incluso roedor es una condición que afecta a la parte ambiental, ya que otros animales pueden consumir el cebo o los restos del animal afectado y posteriormente verse intoxicados y morir como es el caso de algunos animales rapaces y carroñeros ([1,5].

CONCLUSIÓN

El fosfuro de zinc es una sustancia que provoca insuficiencia respiratoria, en los pacientes afectados los signos y lesiones generan un colapso cardiovascular y muerte repentina.

REFERENCIAS

1. Gupta RC. Non anticoagulant rodenticides. En: Gupta RC. Editor. Veterinary toxicology. Basic and clinical principles.Academic Press. 2007. pp. 558-558.
2. Arredondo TF, Hurtado PMP, Castañeda BY. Intoxicación por fosfina en el personal sanitario. Gaceta Médica de México 2011; 147:350-354.
3. Piola JC, Prada DB, Evangelista M. Intoxicación con fosfuros/ fosfina. Servicio de Toxicología del Sanatorio de niños. SERTOX. 2009; 47: 89-100.
4. Hernández OC, Rosiles MR, Marsi DM, Pérez TJ. Intoxicación por fosfuro de zinc en una yegua. Vet. Mex., 2001; 33 (3): 243-246.
5. Guale FG, Stair EL, Johnson BW, Edwards WC, Haliburton JC. Laboratory diagnosis of zinc phosphide poisoning. Vet Hum Toxicol 1994; 36:517-518.

INVASIÓN NEURAL DE DOS TUMORES CUTÁNEOS EN PERROS: REPORTE DE CASOS

Karla Vianny Torres Juárez[1], Patricia Galván Vela[1], Christian Alvarado Quiroz[1], Alejandra Villegas[2], Karim Vomend[2], Laura Romero Romero[1]

[1]Departamento de Patología, Facultad de Medicina Veterinaria y Zootecnia, Universidad Nacional Autónoma de México. [2]MV enPráctica privada
*Correspondencia: lromeror@unam.mx

RESUMEN

Estudios en humanos han reportado la presencia de células tumorales invadiendo fascículos nerviosos presentes en tumores de páncreas, próstata, mama, colon y piel. Este proceso se ha asociado a pobre pronóstico y alta tasa de recurrencia. En este caso se refirieron dos biopsias al Departamento de Patología de la Facultad de Medicina Veterinaria de la Universidad Nacional Autónoma de México (FMVZ UNAM), correspondientes a perros adultos con historia clínica de presentación de masas cutáneas. Se realizó la evaluación macroscópica y microscópica de las piezas quirúrgicas y los diagnósticos correspondieron a un carcinoma basoescamoso y a un melanoma; en ambos tumores se visualizaron fascículos nerviosos con células tumorales en su interior. La invasión perineural ha sido descrita en diversos tumores en humanos. Los autores describen como invasión perineural al proceso en el que las células tumorales crecen y migran a lo largo de fibras nerviosas, hecho que se ha asociado con un mal pronóstico, pues se cree probable que los nervios emitan señales de supervivencia y proliferación a las células tumorales o permitan la propagación hematógena. Se piensa que el diagnóstico de invasión perineural está subestimado y en perros no existen reportes. Este hallazgo abre una ventana a la investigación y conocimiento de la biología del cáncer y aproxima la semejanza de la fisiopatología de los tumores espontáneos en perros y humanos.

Palabras clave: neoplasias, piel, invasión, nervios, pronóstico.

ABSTRACT

Studies in humans have reported the presence of tumor cells invading nerve fascicles present in tumors of the pancreas, prostate, breast, colon and skin. This process has been associated with a poor prognosis and a high recurrence rate. In this report, two biopsies were referred to the Department of Pathology of the Faculty of Veterinary Medicine of the National Autonomous University of Mexico (FMVZ-UNAM), corresponding to adult dogs with a clinical history of cutaneous masses. The macroscopic and microscopic evaluation of the surgical pieces was performed and the diagnoses corresponded to a basosquamous carcinoma and a melanoma; in both tumors, nerve fascicles were visualized with invasive tumor cells. Perineural invasion has been described in various tumors in humans. The

authors describe as perineural invasion the process in which tumor cells grow and migrate along nerve fibers, a fact that has been associated with a poor prognosis, since it is believed that the nerves emit survival and proliferation signals to the tumor cells or allow hematogenous spread. It is thought that the diagnosis of perineural invasion is underestimated and there are no reports in dogs. This find opens a research window to the knowledge of the biology of cancer and approximates the similarity of the pathophysiology of spontaneous tumors in dogs and humans.
Keywords: neoplasms, skin, invasion, nerves, prognosis.

INTRODUCCIÓN

En la biología del cáncer poco se ha considerado el papel que pudiese jugar el sistema nervioso en el proceso de monitoreo y promoción de tumores malignos (1). En apoyo al concepto de que el sistema nervioso puede jugar un papel central en la fisiopatogénesis del cáncer, está la evidencia que muestra que en los tejidos normales los nervios controlan la proliferación de células troncales (2,3), modulan la angiogenesis (4), la migración celular (5), la translocación celular (6), la diferenciación celular (7), el reclutamiento y la activación de células inmunológicas (8), y finalmente, el metabolismo energético (9); todos estos son elementos involucrados en la carcinogénesis y no sería extraño que la inervación asumiese un papel central en los mecanismos pro y/o anti-carcinogénicos. En favor de esta noción se ha observado que algunos neuropéptidos pueden inhibir la progesión del cáncer prostático, la dopamina inhibe la angiogénesis tumoral (10) y la invasión de tractos nerviosos favorece la migración de células tumorales en el cáncer pancreático (11). También es sabido que algunos tipos de cáncer atraen la inervación (12), y otros denervan las zonas en las que se encuentran alojados (13). Desde hace ya varios años, existe la idea de la posible función del tejido nervioso intratumoral, pero por mucho tiempo se pensó inexistente y hasta la fecha no se han determinado los mecanismos y las funciones implicadas en la biología de los tumores. Al igual que la angiogénesis y la linfangiogenesis, existe evidencia que apunta a la posible facultad de los tumores de estimular su propia inervación, debido a que las células tumorales secretan factores neurotróficos como el NFG y las semaforinas; a esta capacidad se le conoce como neoneurogénesis (14), y aunque la presencia de fibras nerviosas se ha descrito en diversos tipos de tumores, la neoformación sólo se ha descrito en el cáncer prostático (15). Por otro lado, existe evidencia de infiltración a tejidos adyacentes y metástasis por invasión perineural de las células tumorales (16), siendo otra ruta además de la hematógena y la linfática para invadir órganos distantes, además es considerado un fuerte factor pronóstico de malignidad.

Estudios en humanos han reportado la presencia de fibras nerviosas en diversos tipos de tumores, además de visualizar en algunos de ellos células tumorales invadiendo fascículos nerviosos, en tumores de páncreas, próstata, mama, colon y piel. Este proceso se ha asociado a pobre pronóstico y alta tasa de recurrencia. La invasión perineural ha sido descrita en diversos tumores en humanos y se ha asociado con un mal pronóstico; se cree probable que los nervios emitan señales de supervivencia y proliferación a las células tumorales y que faciliten la propagación hematógena o por vía nerviosa.

HISTORIAS CLÍNICAS

Se recibieron biopsias de piel en el servicio de diagnóstico del Departamento de Patología de la FMVZ-UNAM, correspondientes a: piel de pliegue inguinal de una perra pitbull de 10 años de edad, con historia clínica que hace referencia a la presentación de una masa eritematosa (caso 1); piel de escroto de un perro adulto rottweiller con historia de masa de lento crecimiento (caso 2).

HALLAZGOS MACRO Y MICROSCÓPICOS

Caso 1: Fragmento de piel de 6 x 3.8 x 2.1 cm, con un área alopécica y ulcerada en su superficie y con múltiples placas blanquecinas; al corte, la piel se aprecia engrosada y blanco amarillenta. Microscópicamente, en la dermis superficial y profunda hay tejido de neoformación compuesto por células epiteliales dispuestas en nidos y trabéculas, que en algunos sitios se interconectan e involucran la epidermis. Dichas células son poliédricas, de aspecto basaloide, tienen escaso citoplasma eosinofílico con bordes parcialmente definidos, hay variable disqueratosis y en algunos sitios se forman perlas de queratina; los núcleos son redondos u ovalados, de cromatina fina granular con uno o dos nucléolos prominentes. Presentan marcada anisocitosis, anisocariosis y se observaron 18 mitosis en 10 campos a 40x. El tejido tumoral se encuentra sostenido por abundante estroma desmoplásico, el cual se encuentra infiltrado por numerosos macrófagos, neutrófilos, linfocitos y células plasmáticas.

Caso 2: Pieza quirúrgica de 3.4 x 2.3 x 2.0 cm, parcialmente cubierta por piel, la cual presenta un nódulo exofítico negro, bien delimitado, de 1.2 x 0.8 cm, firme, de superficie lisa, con un área deprimida; al corte, el nódulo se limita a la epidermis y es negro homogéneo. Microscópicamente se observa tejido de nueva formación bien delimitado, no encapsulado, que se encuentra expandiendo la dermis superficial y profunda; está conformado por células de aspecto epitelioide y otras fusiformes, las cuales presentan moderada cantidad de citoplasma de bordes poco definidos, colmado de gránulos de pigmento café obscuro (melanina); tienen núcleos pleomórficos eucromáticos, con uno a dos núcleolos prominentes, además, muestran anisocitosis y anisocariosis, y hasta nueve mitosis atípicas en 10 campos a 40x. En algunas secciones, los melanocitos neoplásicos se encuentran infiltrando el estrato basal de la epidermis (actividad de unión).

En ambos casos se visualizaron fascículos nerviosos dentro y en la periferia del tumor. Algunos de estos fascículos muestran células tumorales a su alrededor, con características morfológicas similares a las tumorales, y en el caso del carcinoma basoescamoso con aspecto mesenquimatoso, así como células inflamatorias entremezcladas; además, presentan células tumorales en el espacio perineural que rebasan el perineuro hacia el interior del nervio (figura 1). Se realizaron inmunotinciones para confirmar la identidad de los fascículos nerviosos y de las células neoplásicas que lo invaden.

DISCUSIÓN

Es muy posible que la inervación juegue un papel importante en el desarrollo del cáncer. Las zonas donde principalmente se han observado las fibras nerviosas son zonas de proliferación celular y en algunos vasos sanguíneos, esto sugiere una probable participación biológica que retroalimente y favorezca la supervivencia, el metabolismo, la infiltración leucocitaria y quizá la invasión y la metástasis (1, 10). Está documentado que la noradrenalina tiene la capacidad de inhibir la función de P53, lo cual podría estar involucrado en las etapas iniciales del desarrollo tumoral (15). Al igual que la angiogénesis y la linfangiogenesis, existe evidencia que apunta a la posible facultad de los tumores de estimular su propia inervación, debido a que las células tumorales secretan factores neurotróficos como el NFG, a esta capacidad se le conoce como neoneurogenesis (17) y aunque la presencia de fibras nerviosas se ha descrito en diversos tipos de tumores en humanos, tales como vejiga, ojo, próstata, mama, páncreas y colon, la neoformación de axones sólo se ha descrito en el cáncer prostático (18).

CONCLUSIONES E IMPORTANCIA DEL CASO

Del conocimiento de los autores, en perros no existen reportes que describan este tipo de invasión neural. La presencia de células de aspecto mesenquimatoso en la periferia de algunos fascículos nerviosos, puede responder a la transición epitelio mesénquima como parte del proceso de progresión tumoral. Este hallazgo despliega una ventana a la investigación y conocimiento de la biología del cáncer y consolida la relación de la fisiopatogenia de los tumores espontáneos en humanos y caninos, además, abre cuestionamientos sobre la participación del Sistema Nervioso en la progresión de los tumores y permite abundar en aspectos hasta ahora desconocidos de la biología del cáncer, que permitan en un futuro establecer blancos terapéuticos novedosos.

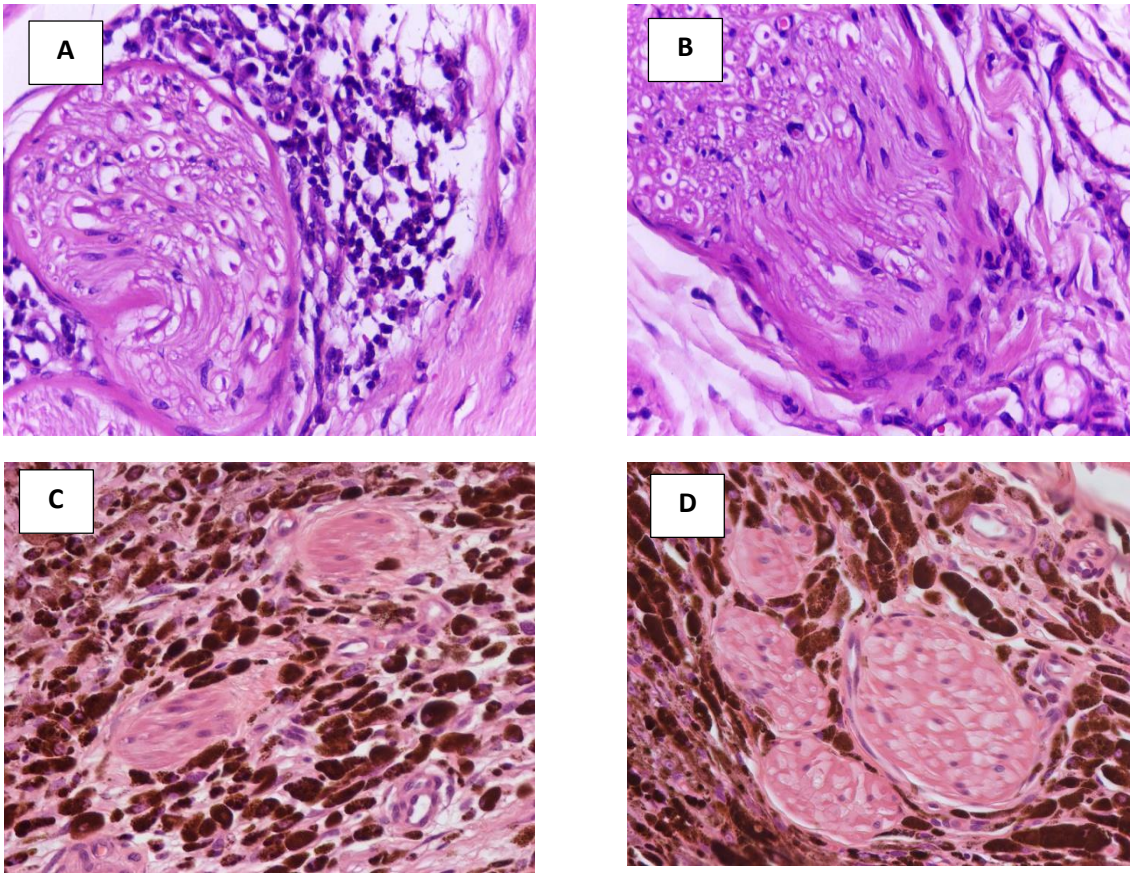

Figura 1. Fotomicrografías representativas que muestran invasión perineural en un carcinoma basoescamoso (Ay B) y en un melanoma (C y D). A) Estructura neural intratumoral. B) Fascículo nervioso rodeado de células de aspecto epiteloide en el perineuro. C) Células tumorales invadiendo el espacio perineural y comprimiendo el fascículo nervioso. D) Invasión perineural por células cancerosas en el exterior del espacio neural, asociadas al perineuro. H-E, 40x.

REFERENCIAS

1. Mravec B, Gidron Y, Hulin I. 2008. Neurobiology of cancer: interactions between nervous, endocrine, and immune systems as base for monitoring and modulating the tumorigenesis by the brain. Seminars in cancer biology. (18)150-163. Doi:10.1016/j.semcancer.2007.12.002
2. Heidt T, Sager HB, Courties G, Dutta P, Iwamoto Y, Zaltlsman A, *et al*. 2014. Chronic variable stress activates hematopoietic stem cells. Nature. Doi:10.1038/nm.3589
3. Martínez-Martínez E, Galván-Hernández CI, Toscano-Márquez B, Gutiérrez-Ospina G. 2012. Modulatory Role of Sensory Innervation on Hair Follicle Stem Cell Progeny during Wound Healing of the Rat Skin. PLoS ONE 7(5). Doi:10.1371/journal.pone.0036421
4. Sharifpanah F, Saliu F, Bekhite MM, Wartenberg M, Sauer H. 2014. β-adrenergic receptor antagonists inhibit vasculogenesis of embryonic stem cells by downregulation of nitric oxide generation and interference with VEGF signalling. Cell Tissue Research. (358):443-452. Doi: 10.1007/s00441-014-1976-8
5. Spiegel A, Shivtiel S, Kalinkovich A, Ludin A, Netzer N, Goichberg P, *et al*. 2007. Catecholaminergic neurotransmitters regulate migration and repopulation of immature human CD34+ cells trough Wnt signaling. (8): 1123-1131. Doi:

10.1038/ni1509
6. Katayama Y, Battista M, Kao WM, Hidalgo A, Peired AJ, Thomas SA, *et al*. 2006. Signal from sympathetic nervous system regulate hematopoietic stem cell egress from bone marrow. Cell. (124): 407-421. Doi: 10.1016/j.cell.2005.10.041
7. Liang W, Zhuo X, Tang Z. 2015. Calcitonin gen- related peptide stimulates proliferation and osteogenic differentiation of osteoporotic rat-derived bone mesenchymal stem cells. Mol Cell Biochem. (402):101-110. Doi: 10.1007/s11010-014-2318-6
8. Powell ND, Sloan EK, Bailey MT, Arevalo J, Miller G, Chen E, *et al*. 2013. Social stress up-regulate s inflammatory gene expression in the leucocyte transcriptome via β-agrenergic induction of myelopoiesis. PNAS.(110): 16574-16579. Doi:10.1073/pnas.1310655110
9. Collins S, Sarzani R, Bordicchia M. 2014. Coordinate control of adipose 'browning' and energy expenditure by β-adrenergic and natriuretic peptide signalling. International Journal of Obesity Supplements. (4):S17-S20. Doi: 10.1038/ijosup.2014.6
10. Basu S, Sarkar C, Chakroborty D, Nagy J, Basu R, Dasgupta SP, *et al.* 2004. Ablation of peripheral dopaminergic nerves stimulates malignant tumor growth by inducing vascular permeability factor/vascular endothelial growth factor – mediated angiogenesis. Cancer research. (64): 5551- 5555.
11. Liebig C, Ayala G, Wilkins AJ, *et al*. 2009. Perineural Invasion in Cancer. American Cancer Society. 3379 – 3391. Doi: 10.1002/cncr.24396
12. Ceyhan GO, Demir IE, Altintas B, Rauch U, Thiel G, Müller MW, *et al*. 2008. Neural invasion in pancreatic cancer: A mutual tropism between neurons and cáncer cells. Biochemical and Biophysical Research and Communications. (374): 442-447 Doi:10.1016/j.bbrc.2008.07.035
13. Chamary VL, Robson T, Louzidou M, Boulos PB, Bumstock G. 2000. Progressive loss of perivascular nerves adjacent to colorectal cáncer. European Journal of Surgical Oncology. (26): 588 - 593. Doi: 10.1053/ejso.1999.0952
14. Reiche EM, Nunes SO, Morimoto HK. 2004. Stress, depression, the immune system, and cancer. Lancet Oncology. (5): 617-625. Doi: 10.1016/S14702045(04)01597-9
15. Cole SW, Nagaraja AS, Lutgendorf SK, *et al.* 2015. Sympathetic nervous system regulation of the tumor microenviroment. Nature Reviews, Cancer. (15): 563 – 572.
16. Him TH, Rowat AC, Sloan EK. 2016 Neural regulation of cancer: from mechanobiology to inflammation. Clinical and Traslational Immunology. (5) Doi: 10.1038/cti.2016.18.
17. Frank Entschladen, Daniel Palm, Kerstin Lang, Theodore L. Drell, Kurt S. Zaenker. 2006. Neoneurogenesis: Tumors may initiate their own innervation by the release of neurotrophic factors in analogy to lymphangiogenesis and neoangiogenesis. Med Hypotheses 67(1):33-5. DOI: 10.1016/j.mehy.2006.01.015.
18. Mario Mancino, Elisabet Ametller, Pedro Gascón, Vanessa,Almendro. 2011. The neuronal influence on tumor progression. BBA – Reviews on Cancer. Vol 1816 (2): 105-118. Doi.org/10.1016/j.bbcan.2011.04.005.

LINFOMA ESPORÁDICO TÍMICO EN UNA NOVILLA HOLSTEIN

Gaitán WE[1]*, Ruíz RJA[1], Bedolla AMA[2], Salas GG[2], García MLJ[1].

[1]Facultad de Medicina Veterinaria y Zootecnia de la Universidad de Colima.
[2]Departamento de Patología. Facultad de Medicina Veterinaria y Zootecnia de la Universidad Nacional Autónoma de México.
Correspondencia: adan_vet@hotmail.com / ja_ruizr29@hotmail.com

RESUMEN

El objetivo fue informar un caso de linfoma esporádico tímico en una novilla Holstein de 1 año. En la necropsia, a nivel del mediastino se observó un nódulo de 40 x 30 cm, el cual estaba compuesto por múltiples lóbulos coalescentes, blancos, con zonas de necrosis y hemorragia. Histológicamente, el nódulo estaba compuesto por células linfoides neoplásicas, dispuestas en un patrón sólido y sostenidos en mínima cantidad de estroma. Los linfocitos neoplásicos eran medianos a grandes, con escasa cantidad de citoplasma eosinofílico claro y de bordes bien definidos. Su núcleo se apreció redondo e irregular, con 1-3 nucléolos basofílicos pequeños. Había 8-10 figuras mitóticas por campo aleatorio de 40X. Se realizó pruebas de inmunohistoquímica utilizando anticuerpos policlonales anti-CD3 y anti-CD79a, de los cuales el 20% de la población neoplásica presentaba inmunopositividad para CD79a y fueron negativas para CD3. Tomando en cuenta la edad del animal, la localización anatómica y conformación histológica de la neoplasia mediastínica se llegó a un diagnóstico de Linfoma esporádico tímico. De igual manera con base en el sistema de clasificación del linfoma: esta neoplasia fue subclasificada como Linfoma de células B grandes.

Palabras clave: Linfoma esporádico, linfoma tímico, linfoma de linfocitos B, bovino Holstein.

ABSTRACT

The aim was to report a case of sporadic thymic lymphoma in a 1-year-heifer Holstein. At necropsy, a nodule of 40-cm x 30-cm was observed at the mediastinum, which was composed of multiple coalescent, white lobes with zones of necrosis and hemorrhage. Histologically, the nodule was composed of neoplastic lymphoid cells, arranged in a solid pattern and sustained in a minimal amount of stroma. The neoplastic lymphocytes were medium to large, with a small amount of clear eosinophilic cytoplasm and well defined margins. Its nucleus was round and irregular, with 1-3 small basophilic nucleoli. There were 8-10 mitotic figures per random field of 40X. Immunohistochemical tests were performed using anti-CD3 and anti-CD79a polyclonal antibodies, of which 20% of the neoplastic population presented immunopositivity for CD79a and were negative for CD3. Taking into account the age of the animal, the anatomic localization and histological conformation of the mediastinal neoplasm a diagnosis of sporadic thymic lymphoma was reached. Similarly, based on the

lymphoma classification system: this neoplasm was subclassified as large B-cell lymphoma.
Keywords: Sporadic lymphoma, thymic lymphoma, B-lymphocyte lymphoma, Holstein cattle

INTRODUCCIÓN

El linfoma es un tumor hematopoyético descrito en diversas especies, pero particularmente es común en perros y gatos, y suele tener menor incidencia en otros animales domésticos.[1] En medicina veterinaria, el sistema de clasificación actual de los linfomas incluye la morfología (citología e histología), inmunofenotipo (inmunohistoquímica o citometría de flujo), características moleculares (si son conocidas) y el comportamiento biológico (bajo, mediano y alto grado); además de incluir localizaciones anatómicas.[1–4]

En el ganado bovino, el linfoma también se conoce como linfosarcoma, linfoma maligno, leucosis bovina, y se ha clasificado como enzoótico o esporádico.[2,3,5–7] La leucosis enzoótica bovina es causada por el virus de la leucemia bovina que afecta a bovinos adultos con edad entre 4 y 8 años.[2,3,7–10] La transmisión del virus es horizontal, por linfocitos B infectados, y sólo el 1-5% de los animales seropositivos desarrollan la forma clínica de enfermedad.[7] Por otro lado, la forma esporádica de linfoma no es transmisible, es de etiología desconocida, se desarrolla en animales jóvenes menores de 3 años y tiene 3 formas de manifestación: juvenil (también llamado multicéntrico), tímica (también llamada adolescente) y cutánea, clasificadas de acuerdo con la edad del animal y la localización de los tumores.[4–7,11–13]

Independientemente de la forma clínica o etiológica, el linfoma bovino es casi siempre fatal; el curso clínico del linfoma esporádico suele ser rápido, y la muerte del animal puede ocurrir entre las 2 a 8 semanas posteriores al desarrollo neoplásico.[7] Las tres formas esporádicas del linfoma son de ocurrencia rara, y difícilmente ocurren en más de un caso por rebaño.[5,7,9] Existen pocos casos descritos de linfoma esporádico, por lo que informes adicionales son necesarios, ya que casi la totalidad de los escritos de linfoma bovino son referidos a la forma enzoótica.[5,7,11–16] Debido a esto último, el objetivo del presente trabajo es un informar un caso de linfoma esporádico tímico en una novilla Holstein de 1 año y compararlo con la literatura.

DESCRIPCIÓN DEL CASO

A la Unidad de Patología del Centro de Enseñanza y Diagnóstico de Enfermedades de Bovinos (CEDEB) de la Facultad de Medicina Veterinaria y Zootecnia-UNAM, localizada en Tizayuca, Hidalgo; fue remitido un bovino hembra Holstein de 1 año, para su estudio *post-mortem* y cuya anamnesis o semiología no fueron referidas.

Necropsia

Externamente las mucosas se encontraron congestionadas y la vena yugular estaba distendida por congestión. Al incidir la cavidad torácica se encontró hidrotórax y en el mediastino se observó un nódulo de 40-cm x 30-cm (**Fig. 1a**), quien comprimía parcialmente lo lóbulos pulmonares craneales (atelectasia) y rodeaba la zona ventral del saco pericárdico. Dicho nódulo era de superficie irregular y al corte estaba compuesto por múltiples lóbulos coalescentes, blancos, sólidos y suaves, con zonas de hemorragia y necrosis (**Fig. 1b**). Asimismo, había dilatación del ventrículo derecho y la superficie epicárdica auricular derecha estaba pálida. Las muestras de varios órganos fueron fijadas en formalina buferada-neutra al 10% para histopatología. Los tejidos fijados fueron procesados y cortados a 4-µm de grosor y teñidos con Hematoxilina-Eosina. Las muestras del nódulo fueron procesadas para inmunohistoquímica y cortadas a 4-µm de grosor sobre laminillas cargadas positivamente. Esta técnica se realizó mediante el método de avidina-biotina-peroxidasa, empleando anticuerpos policlonales anti: CD3 y CD79a.

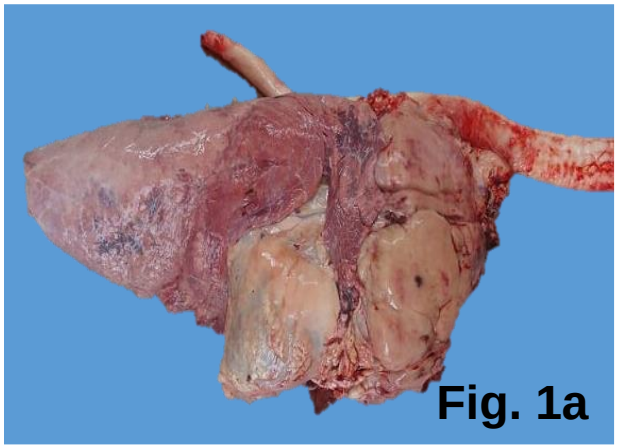
Fig. 1a

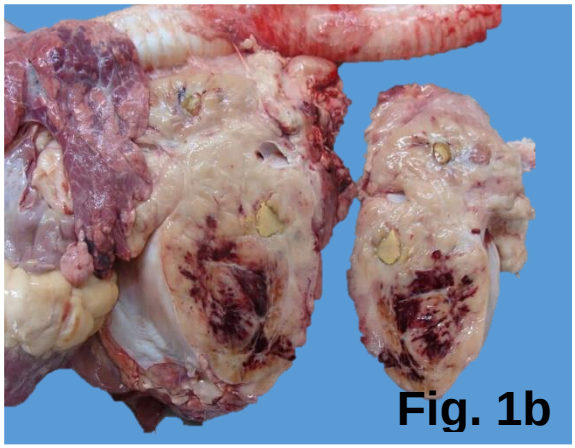
Fig. 1b

Histopatología

Microscópicamente el nódulo del mediastino estaba compuesto por áreas hipercelulares parcialmente delimitadas por una cápsula de tejido conectivo fibroso. Estas áreas se conformaban por células linfoides neoplásicas homogéneas, las cuales se disponían en un patrón sólido y se sostenian en mínima cantidad de estroma fibrovascular (**Fig. 2a**). Los linfocitos neoplásicos eran medianos a grandes (13 a 15-µm de diámetro), con escasa cantidad de citoplasma eosinofílico claro y de bordes bien definidos (Fig. 2a/**recuadro**). Su núcleo se apreció redondo, irregular y ocasionalmente mostraba escotaduras. La cromatina era gruesa granular y permitía la visualización de 1-3 nucléolos basofílicos pequeños. Asimismo, se observaron 8-10 figuras mitósicas por campo aleatorio de 40X. Inmerso en el tejido neoplásico había extensas zonas de necrosis caseosa con mineralización, hemorragias y fibrina. De igual manera entre el tejido neoplásico había macrófagos con cuerpos tingibles. Las células neoplásicas fueron negativas para CD3, pero aproximadamente el 20% de la población neoplásica presentaba inmunopositividad para CD79a (**Fig. 2b**). El miocardio de la aurícula derecha estaba infiltrado por las células neoplásicas antes descritas y los cardiomiocitos adyacentes exhibían rabdomiólisis.

CRITERIO DIAGNÓSTICO

Tomando en cuenta la edad del animal, la localización anatómica y conformación histológica de la neoplasia mediastínica, se llegó a un diagnóstico de Linfoma esporádico tímico. Asimismo, con base al sistema de clasificación del linfoma:[1] esta neoplasia fue subclasificada como Linfoma de células B grandes.

DIAGNÓSTICOS DIFERENCIALES

El timoma y las hiperplasias tímicas son proceso que pueden tener características similares al linfoma tímico, pero histológicamente es posible discernir entre cada una de ellas. El hematoma disecante es otra lesión común en el mediastino; pero, este suele ser de aspecto sanguinolento, friable y rojo-negruzcas.[17,18]

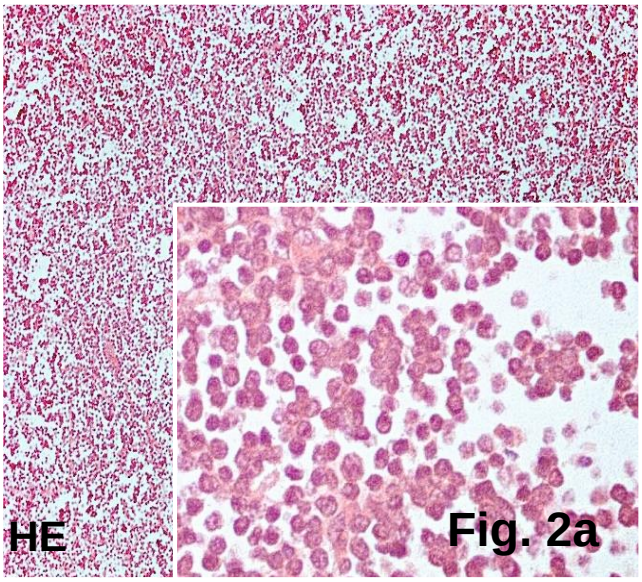

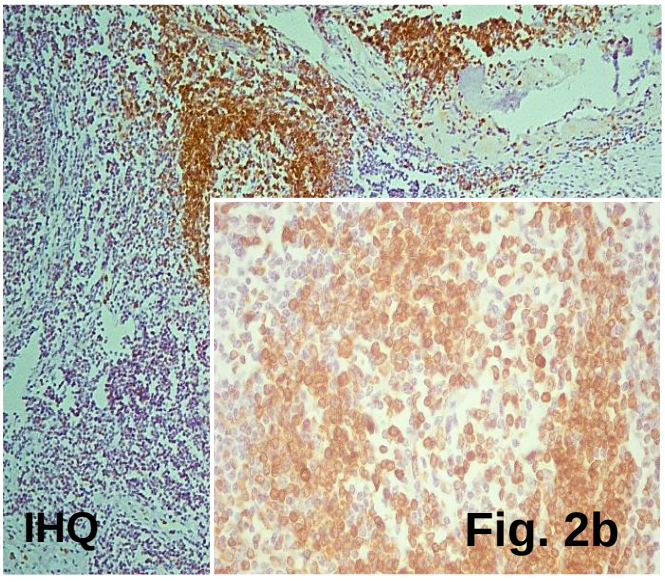

DISCUSIÓN Y CONCLUSIÓN

Los linfomas representan aproximadamente el 80% de todos los tumores hematopoyéticos.[1] Dependiendo de la región geográfica, el linfoma bovino se considera el tumor más frecuentemente en razas lecheras y en razas productoras de carne se considera la segunda neoplasia desarrollada, después del carcinoma de células escamosas.[2,8] Los aspectos etiológicos-epidemiológicos clasifican al linfoma en dos formas: linfoma enzoótico y linfoma esporádico;[2,3,5–7] este último es de incidencia rara y se estima que aproximadamente el 0.5 a 1% de cada 100, 000 bovinos, desarrollan la enfermedad.[5] De las tres formas descritas de linfoma esporádico (juvenil, tímica y cutánea); la forma juvenil se manifiesta en becerros de 6 meses y tienen signos típicos de linfoma multicéntrico caracterizados por linfadenomegalia generalizada. La forma tímica se restringe a dicho órgano; suele aparecer en bovinos entre 6 meses a 2 años y, al parecer, los animales de la raza Hereford tienen mayor predisposición. La forma cutánea es de tipo crónica y se manifiesta en bovinos de 2 a 3 años, quienes desarrollan múltiples nódulos cutáneos

(cuello, dorso, periné y miembros posteriores).[4–7,11–13]

En nuestro informe, de acuerdo con la edad del animal y localización de la lesión, [9,12–15,17,18] el linfoma se categorizó como esporádico tímico. La semiología en el linfoma esporádico tímico, está mayormente asociada con el espacio que ocupa la neoplasia dentro de la cavidad o región cervical, pudiendo ocasionar timpanismo por compresión esofágica o por irritación y disfunción del nervio vago.[5,14–19] De igual la disnea, anorexia, pérdida de peso, edema submandibular y distensión venosa yugular;[3,6,17,18] son signos manifiestos en bovinos con linfoma tímico; sin embargo, ninguna de estas manifestaciones clínicas fue aparentemente evidente en el caso aquí presentado, tal vez por una falta de observación por parte del propietario. Cabe señalar que la congestión de las mucosas, distención de la vena yugular e hidrotórax, podrían deberse a obstrucción del retorno venoso, derivado del espacio que ocupaba la neoplasia dentro de la cavidad torácica.

La confirmación del diagnóstico de los procesos proliferativos mediastínicos debe de ser mediante el estudio histopatológico. En el caso presentado, la neoplasia tímica fue típica de linfoma: sin embargo, en bovinos el fenotipo predominante es el linfoma de linfocitos T (linfomas linfoblásticos T) y en algunos casos se han descrito linfomas tímicos de células B.[6,12,13,17,20] En el presente informe, aproximadamente el 20% de la población fue de células B (CD79a positivas) y con base en el esquema de clasificación de los linfomas,[1] la neoplasia tímica se clasificó microscópicamente como Linfoma difuso de células B grandes.

CONCLUSIÓN DE LA IMPORTANCIA MÉDICA

El linfoma tímico bovino (al igual que las otras formas esporádicas del linfoma) es una neoplasia poco descrita en la literatura; su etiología no se encuentra del todo esclarecida, sin embargo, algunos autores la relacionan con factores genéticos y nuevos estudios han demostrado que el virus de la leucemia bovina puede detectarse mediante PCR, por lo que podría tener un origen viral.[10,15,19] A nuestro conocimiento y con base en la búsqueda bibliográfica, en México no hay informes previos de linfoma tímico, por lo que el caso aquí presentado podría servir de referencia para futuros casos.

BIBLIOGRAFÍA

1. Valli VE, Bienzle D, Meuten DJ. Tumors of the hemolymphatic system: lymphoid tumors. In: Meuten DJ, ed. *Tumors in Domestic Animals*. 5th ed. Ames, Iowa: John Wiley & Sons Inc; 2017:206-288.
2. Panziera W, Bianchi RM, Faccin TC, et al. Classificação de 86 casos de linfoma em bovinos de acordo com a Working formulation (WF) of non-hodgkin's lymphomas for clinical usage e a revised european-american classification of lymphoid neoplasms (REAL). *Pesqui Vet Bras*. 2016;36(4):263-271.
3. Panziera W, Bianchi RM, Galiza GJN, et al. Aspectos epidemiológicos, clínicos e anatomopatológicos do linfoma em bovinos: 128 casos (1965-2013). *Pesqui Vet Bras*. 2014;34(9):856-864.
4. Kagawa Y, Tomita K, Nakatani H, et al. Immunohistochemical characterization of five types of lymphoid neoplasms in calves. *JARQ*. 2009;43(3):239-245.
5. Nasir KS. Sporadic juvenile thymic lymphoma in a 6-month-old Holstein heifer. *Can Vet J*. 2005;46:831-833.
6. Alexander AN, Constable PD, Meier WA, et al. Clinical and immunohistochemical characterization of thymic lymphosarcoma in a heifer. *J Vet Intern Med*. 1996;10(4):275-278.
7. Peixoto T da C, Martini-Santos BJ, Miyuki EY, Galvão A, Aragão AP, Nogueira VA. Leucosis juvenil multicéntrica bovina-relato de un caso. *Rev Bras Med Veterinária*. 2010;32(1):58-62.
8. Vernau W, Valli VEO, Dukes TW, Jacobs RM, Shoukri M, Heeney JL. Classification of 1,198 cases of bovine lymphoma using the National Cancer Institute Working Formulation for human Non-Hodgkin's lymphomas. *Vet Pathol*. 2010;29(3):183-195.
9. Maezawa M, Watanabe KI, Horiuchi N, Matsumoto K, Kobayashi Y, Inokuma H. A clinical case of enzootic bovine leukosis in a 13-month-old Holstein heifer. *Jpn J Vet Res*. 2018;66(3):209-213.
10. Duncan RB, Scarratt WK, Buehring GC. Detection of bovine leukemia virus by in situ polymerase chain reaction in tissues from a heifer diagnosed with sporadic thymic lymphosarcoma. *J Vet Diagnostic Investig*. 2005;17(2):190-194.
11. Tawfeeq MM, Miur S, Sugimoto K, Kobayashi Y, Inokuma H. Thymic lymphosarcoma with brain involvement in a Holstein heifer. *J Vet Med Sci*. 2012;74(11):1501-1504.
12. Sampaio PH, Fidelis OL, de Queiroz DJ, et al. Immunophenotyping of thymic lymphoma in a Nelore cow. *Brazilian J Vet Pathol*. 2012;5(2):94-98.
13. De Vliegher S, Opsomer G, Hoflack G, De Bosschere H, Deprez P, De Kruif A. A thymic lymphoma in a heifer. *Vlaams Diergeneeskd Tijdschr*. 2000;69:44-46.
14. Hatfiel C., Rebhun W., Dill S. Thymic lymphosarcoma in three heifers. *J Am Vet Med Assoc*. 1986;15(189):1598-1599.
15. Da Costa B, Djilali S, Kessler J., Sacré B, Femenia F, Parodi A. Epidemiological and pathological studies of a familial thymic lymphosarcoma in bovine species. *Leukemia*. 1991;5(5):420-424.
16. Tharwat M, El-rahim IA. Clincopathological and biochemical studies on thymic lymphoma in cattle. *Assiut Vet Med J*. 2012;58(135):27-32.
17. Valli VEO, Kiupel M, Bienzle D. Hematopoietic system: hyperplastic and neoplastic diseases of the thymus. In: Maxie MG, ed. *Jubb, Kennedy, and Palmer's Pathology of Domestic Animals*. 6th ed. St. Louis, Missouri; 2016:150-158.
18. Braun U, Hauser B, Meyer S, Feller B. Cattle with thymic lymphoma and haematoma of the ventral neck: a comparison of findings. *Vet J*. 2007;174(2):344-350.
19. Parodi A., DaCosta B, Djilali S, et al. Preliminary report of familial thymic lymphosarcoma in Holstein calves. *Vet Rec*. 1989;125(13):350-353.
20. Da Costa B, Djilali S, Levy D, Kessler J., Cribiu E, Parodi A. Partial characterization of a familial B lymphosarcoma with a thymic localization in cattle. *Leukemia*. 1992;6(7):696-702.

LINFOMA FELINO ASOCIADO A EXPOSICIÓN DE HUMO DE TABACO: REPORTE DE UN CASO CLÍNICO

Moreno, AFB*[1]; Aranda DBD[2].

[1,]Hospital veterinario para pequeñas especies, Universidad de la Salle Bajío, León Gto. [2,]Universidad de la Salle Bajío, León Gto. Correspondencia: faty.hyuga@gmail.com

RESUMEN

El linfoma representa la neoplasia más prevalente en felinos, la cual es capaz de desarrollarse en cualquier órgano o tejido del cuerpo, su diagnóstico y tratamiento representan un reto debido a sus diversas presentaciones. Durante varias décadas se pensaba que la aparición de linfoma en pacientes jóvenes estaba completamente vinculada con el virus de Leucemia Viral Felina (FeLV) sin embargo, gracias a la vacunación y aparición de pruebas serológicas para la detección de FeLV y Virus de Inmunodeficiencia Felina (FIV) se ha determinado que solamente el 25% de los casos de linfoma son asociados a dichos virus, lo cual nos deja una ventana de causas o factores de riesgo que pueden promover la aparición de ésta neoplasia. Uno de ellos es la exposición constante a humo de tabaco el cual nos puede causar enfisema y por tanto la proliferación de células neoplásicas. Este trabajo aborda un caso de enfisema y linfoma pulmonar primario en una paciente de 1.5 años de edad, siendo FeLV negativo y en cuyo medio ambiente se encuentra expuesta de manera constante a la inhalación de humo de tabaco.

Palabras clave: Linfoma, pulmonar, humo, tabaco, riesgo.

SUMARY

Lymphoma represents the most prevalent neoplasm in cats, which is capable of developing in any organ or tissue of the body, its diagnosis and treatment represent a challenge due to its various presentations. For several decades it was thought that the appearance of lymphoma in young patients was completely linked to the Feline Viral Leukemia virus (FeLV), however, thanks to vaccination and the appearance of serological tests for the detection of FeLV and Feline Immunodeficiency Virus (FIV).) it has been determined that only 25% of cases of lymphoma are associated with these viruses, which leaves us with a window of causes or risk factors that can promote the appearance of this neoplasm. One of them is the constant exposure to tobacco smoke which can cause emphysema and therefore the proliferation of neoplastic cells. This work deals with a case of primary pulmonary lymphoma in a patient of 1.5 years of age, being FeLV negative and in whose environment is constantly exposed to the inhalation of tobacco smoke.

Key words: Lymphoma, pulmonary, smoke, tobacco, risk.

INTRODUCCIÓN

Los linfomas también llamados linfosarcomas son un diverso grupo de neoplasias que tienen en común su origen en las células linforreticulares. Normalmente se desarrollan en tejidos linfoides, como los nódulos linfáticos, bazo y médula ósea; no obstante pueden crecer en cualquier tejido del cuerpo. Se trata de una de las neoplasias más comunes en felinos. (1) Puede ser clasificado en base a su localización anatómica el cual comprende al linfoma alimentario, mediastínico, multicéntrico, renal, espinal, nasal y otros como hepático, ocular, cutáneo y pulmonar; inmunofenotípicamente, es decir, conformado por linfocitos B o linfocitos T y por su diferenciación celular (1, 2, 4). Se presenta en animales de 1 a 2 años de edad, o bien en gerontes de los 8 a 12 años (1). Sin embargo, se ha reportado que puede ser encontrado en gatos de cualquier edad, sexo y raza. Gatos de razas puras como el Manx, Burmese y Siameses tienen un riesgo más alto (2). La etiología en muchos casos no es conocida, sin embargo, causas virales de linfoma felino fueron definidas en el caso de FeLV y FIV. La exposición al humo de tabaco de cigarrillos también se informa que aumenta el riesgo de desarrollar linfoma pulmonar. De igual manera la inflamación crónica puede desempeñar un papel en el desarrollo de ésta patología. Se ha sugerido una asociación entre la enfermedad inflamatoria del intestino y el linfoma alimentario en la cual una avanza a la otra, aunque la evidencia no está bien desarrollada (3) Los signos clínicos que se presentan dependerán de la localización y el tejido afectado. El diagnóstico de la mayoría de las formas anatómicas de linfoma en el gato puede hacerse a partir del examen citológico de los aspirados con aguja fina de los nódulos linfáticos reactivos, tejidos afectados o fluidos cavitarios. Cuando los hallazgos citológicos son equívocos, se recomienda la histopatología e inmunohistoquímica. La evaluación de laboratorio debe incluir un hemograma completo, bioquímica sanguínea y test de FIV y FeLV. Se deben realizar tres radiografías torácicas para evaluar las estructuras ganglionares, pulmonares, mediastínicas y pleurales. La ecografía abdominal es útil para evaluar el grosor de la pared gastrointestinal, el tamaño de los nódulos linfáticos mesentéricos y el tamaño de los órganos además de su ecogenicidad. La quimioterapia sistémica es la modalidad de tratamiento primaria para el linfoma felino. Sin medicación, las tasas de mortalidad en gatos con linfoma son aproximadamente 40% a 75% a las 4 a 8 semanas después del diagnóstico. Se ha reportado el protocolo de combinación COP el cual consiste en la administración de ciclofosfamida, vincristina y prednisona como tratamiento para diversos tipos de linfoma (1,3). La exposición constante a humo de tabaco se ha considerado como factor de riesgo para la presentación de linfoma pulmonar primario en pacientes felinos.

CASO CLÍNICO

Reseña: Cocoshi, felino, doméstico mexicano, hembra (entera), 1 año 6 meses, 2.5 kg. **Historia clínica (HC):** Propietaria comenta que hace 22 días cocoshi ha presentado episodios de tos y respiración agitada. Fue llevada a consulta con MVZ externo el cual percibió la presencia de una masa en abdomen caudal y es referida al Hospital DeLaSalle Bajío para toma de muestra de estudio radiográfico de abdomen, sin embargo la propietaria accede a una segunda opinión. Refiere que su ánimo desde entonces se encuentra disminuido. No cuenta con vacunas ni desparasitaciones y se encuentra constantemente expuesta humo de tabaco. **Examen físico general (EFG):** Paciente alerta. A la inspección de cavidad oral se aprecian mucosas cianóticas. Presencia de patrón respiratorio restrictivo. Estertor en la porción craneal de tráquea cervical. A la auscultación de campos pulmonares se percibe soplo tubárico. Propietaria trae a su mascota a toma de muestra sanguínea para hemograma en el cual se obtuvo como resultado linfocitosis asociada a neumonía por estimulación antigénica prolongada por infección crónica, leucemia linfocítica, linfosarcoma o FIV. Se tomó estudio radiográfico de tórax, en sus proyecciones latero lateral izquierda-derecha y ventrodorsal, en ambas proyecciones se aprecia aumento generalizado y difuso de opacidad intersticial en la totalidad de los lóbulos pulmonares, dando como resultado un dx radiográfico de patrón intersticial no estructurado generalizado secundario a posible neoplasia primaria o micosis. Se notifica a la propietaria el estado de Cocoshi. Se sugiere realizar lavado bronquial para obtener un diagnóstico más certero comentando los riesgos que éste implica y que a pesar de ello el pronóstico continuaría siendo de reservado a malo, decide que se realice la eutanasia y nos permite llevar a cabo la necropsia de la cual se obtuvieron:

HALLAZGOS MACROSCÓPICOS: Hidropericardio, dilatación ventricular derecha e hipertrofia concéntrica ventricular izquierda, edema traqueal con presencia de moco en su porción craneal, enfisema pulmonar y edema difuso grave con neoplasia en lóbulos caudales izquierdo y derecho, linfadenomegalia moderada de linfonodos traqueobronquiales, esplenomegalia moderada con probable metástasis multifocal.

HALLAZGOS MICROSCÓPICOS: Linfoma pulmonar poco diferenciado con neumonía supurativa e histiocítica difusa con enfisema y edema grave. Diagnóstico definitivo: Linfoma pulmonar primario poco diferenciado con metástasis en bazo.

PRUEBAS COMPLEMENTARIAS: Se realizó prueba de FeLV y FIV la cual resultó negativa.

DIAGNÓSTICOS DIFERENCIALES:

I. Carcinoma
II. Linfoma
III. Aspergilosis

CRITERIOS DIAGNÓSTICOS: La presencia de nódulos en pulmón y bazo con las características microscópicas de linfocitos neoplásicos, son concluyentes para linfoma. La presentación macroscópica de enfisema pulmonar y la historia clínica referida son concluyentes para asociar enfisema a exposición de humo de tabaco en un paciente joven.

DISCUSIÓN CLÍNICA

El linfoma felino es una patología que representa el 33% de todas las neoplasias en felinos (4). Se ha reportado que puede ser vista en pacientes de cualquier sexo y raza (2). Cocoshi presentó linfoma pulmonar primario el cual solo se ha presentado en menos del 1% de la totalidad de los linfomas diagnosticados en perros y gatos (4). Antes de que se extendiera el uso de los test ELISA en los años 80 más del 70% de los gatos diagnosticados con linfoma se creía eran causados por infección de FeLV, sobre todo en pacientes jóvenes abarcando las edades de entre 1 y 2 años, como en el caso de Cocoshi la cual contaba con 1 año y medio de edad (2). Sin embargo, en los años recientes se ha visto un alejamiento a la asociación de FeLV con linfoma debido a la constante vacunación contra dicho virus y al uso de test ELISA como diagnóstico, ahora solo del 14% al 25% de los gatos con linfoma han sido diagnosticados con FeLV. En el caso de Cocoshi resultó negativa a FeLV y FIV cayendo en el 75% restante, por lo tanto debemos ubicarnos en los demás factores de riesgo para conocer la causa de la presencia de linfoma en nuestro paciente. Se ha determinado que la exposición ambiental a humo de tabaco aumenta 2.4 veces el riesgo de presentación de linfoma en gatos (5), esto destaca en la historia clínica del paciente debido a que contaba con una propietaria fumadora y por lo cual constantemente se encontraba en exposición a dicho agente. Al compartir su ambiente de vida con los humanos, los gatos de mascota están expuestos a muchos de los mismos contaminantes ambientales que sus dueños, incluyendo la exposición a humo de tabaco (6). Los niveles de exposición en los gatos que se mantienen en interiores de manera continua pueden ser más altos que los de otros miembros del hogar, que a menudo pasan largos períodos de tiempo fuera de la casa. Las vías de exposición al humo de tabaco en gatos pueden ser por inhalación e ingestión oral durante el acicalado de partículas depositadas en el pelo. Los patrones de exposición de los felinos pueden simular los de los niños pequeños que viven en hogares que fuman, que pueden inhalar el humo y oralmente ingerir partículas en contacto con objetos contaminados (7). En un estudio realizado en 2002 se comprobó que los gatos con antecedentes familiares de exposición

al humo del tabaco tuvieron un aumento significativo en el riesgo de linfoma maligno. La duración de la exposición también se asoció significativamente con el riesgo de éste ya que los gatos con 5 o más años de exposición tenían un riesgo relativo de 3.2 veces más en comparación con aquellos sin exposición. El riesgo de linfoma maligno apareció linealmente relacionado con el número de fumadores que vivían en la casa, con un riesgo relativo de 1.9 veces más para gatos que viven con un fumador y 4.1 para los que viven con dos o más fumadores. Los gatos que vivían en hogares en los que se fumaba un paquete o más de cigarrillos por día tenían un riesgo relativo de 3.3 veces más en comparación con los que vivían en hogares no fumadores (5) Si bien no contamos con los hábitos específicos de la propietaria en cuanto a fumar se refiere, nos refirió en historia clínica que su mascota constantemente se encontraba expuesta lo que según el estudio anteriormente mencionado aumenta al doble las probabilidades de que se haga presente el linfoma. A pesar de que existan pocos reportes en medicina veterinaria en cuanto a éste fenómeno, en medicina humana el linfoma pulmonar primario se asocia la mayoría de las veces a la exposición constante a humo de tabaco. Se ha reportado que la presencia de humo de tabaco en interiores introduce contaminantes químicos y partículas. El humo del tabaco se compone de más de 4000 sustancias tóxicas, incluyendo carcinógenos. La EPA (Agencia de Protección Ambiental de Estados Unidos) ha clasificado el humo ambiental del tabaco como un carcinógeno del grupo A, lo que significa que hay pruebas suficientes para demostrar que causa presencia de neoplasia en los seres humanos (8). En un estudio realizado en medicina humana se determinó que el signo más predominante en pacientes con linfoma pulmonar primario era la tos, así como en el caso de Cocoshi (11). Dicho estudio también constató que solo el 27% de los casos presentó signos radiográficos en tórax, no obstante en medicina veterinaria está bien definido que el patrón intersticial no estructurado, el cual presentó Cocoshi, puede asociarse a neoplasias y entre ellas el linfosarcoma (3,11). Si bien la fisiopatología no está bien definida en animales podemos suponer en base a estudios realizados en humanos que un factor determinante en ella es el enfisema, se sabe que en humanos los componentes del humo de tabaco, en especial la nicotina, tienen un efecto oxidante en las células que tienen contacto con las mismas, lo que produce una degeneración de las paredes alveolares hasta conseguir su destrucción, lo que conocemos como enfisema destructivo, dicho fenómeno produce una inflamación constante, la cual si persiste se volverá un proceso crónico, el cual será mediado por los linfocitos, mientras continúe esta exposición las demandas de linfocitos serán tan incrementadas que no podrán abastecerse y comenzará la producción de metástasis atípicas, dando lugar a proliferación de células neoplásicas provenientes de los linfocitos (9, 10).

CONCLUSIÓN

El linfoma felino es una de las neoplasias más comunes en ésta especie cuyo pronóstico puede llegar a ser reservado, es por tanto que conocer los diversos factores de riesgo que pueden desencadenarlo nos ayudará a prevenir su aparición. En este trabajo se logró analizar que la exposición a humo de tabaco conforma un factor de riesgo importante para la presentación de linfoma pulmonar primario en un paciente joven siendo FeLV negativo. Así como la importancia de los datos obtenidos en la HC para completar un diagnóstico definitivo y certero.

LITERATURA CONSULTADA

1. Vail D. M. (2007); Linfoma Felino y Leucemia en Oncología Clínica de Withrow S.J., 4° Edición, Multimédicas Ediciones Veterinarias, 717-739.
2. Bryan J.N, Choy K. (2012); Lymphoma en The Cat de Little S. E., 3° Edición, Elsevier, 782-786.
3. Crystal M.A. (2009); Linfoma en El paciente felino de Crystal M.A. and *et al*. 3° Edición, Intermédica, 196-198.
4. Geyer N. E., Reichle J.K, Valdés-Martinez A., Williams J., Goggin J.M., Leach L., Hanson J., Hill S. and Axam T. (2010) Radiographic appearance of confirmed pulmonary lymphoma in cats and dogs. Veterinary Radiology & Ultrasound, Vol. 51, No. 4, 2010, pp 386–390.
5. Bertone E.R., Snyder L.A., Moore A.S. (2002) Environmental Tobacco Smoke and Risk of Malignant Lymphoma in Pet Cats. Am J Epidemiol 156-268.
6. Bukowski J.A, Wartenberg D. (1997) An alternative approach for investigating the carcinogenicity of indoor air pollution: pets as sentinels of environmental cancer risk. Environ Health Perspect 105:1312–19.
7. Stanek E.J, Calabrese E.J, Mundt K, *et al*. (1998) Prevalence of soil mouthing/ingestion among healthy children aged 1 to 6. J Soil Contam. 7:227–42.
8. Peterson M. E (2013) Small animal Toxicology. 3° Edición. Elsevier.
9. Calle E. V., Melgarejo P. I. (2005) Oxidantes en el humo del cigarrillo y enfermedad cardiopulmonar. Cuad. - Hosp. Clín. v.50 n.1
10. Morrison D, Rahman I, Lannan S. Epithelial permeability inflammation and oxidant stress in the airspaces of smokers. Am J Respir Int Care Med 2001 ;159:473-9
11. De la Campa J.D, Carnot J.U, Muñío P., Castro R.A., Román P.G., González L.S. (2002) Manifestasiones pulmonares en pacientes con linfoma. Rev Cubana 41(2): 74-86.

LINFOMA INTESTINAL EN UN CIERVO ROJO (*Cervus elaphus*)

Torres LM[1]*, Corona SJA[1]*, Ruíz RJA[1], García MLJ[1], Salas GG[2], Montoya MCB[3]

[1]Facultad de Medicina Veterinaria y Zootecnia de la Universidad de Colima. [2]Departamento de Patología. Facultad de Medicina Veterinaria y Zootecnia la Universidad Nacional Autónoma de México. [3]Laboratorio de diagnóstico Veterinario GOVALAB.

Correspondencia: ja_ruizr29@hotmail.com

RESUMEN

El objetivo fue informar un caso de linfoma intestinal con metástasis a hígado, bazo, linfonodo mesentérico y riñón, en un ciervo rojo (*Cervus elaphus*) en cautiverio, procedente del Estado de Colima. En la necropsia, sobre la pared duodenal había un nódulo transmural de 8 a 10-cm de longitud, el cual ocasionaba estenosis parcial. De manera generalizada la pared del resto del intestino delgado exhibía elevaciones irregulares, blancas y firmes, las cuales eran transmurales y protruían hacia la mucosa subyacente. De igual manera se encontró linfadenomegalia mesentérica y presencia de nódulos blancos en el interior del parénquima hepático y esplénico, así como discretas áreas blancas en la corteza renal derecha. Se tomaron muestras para histopatología y se realizó inmunohistoquímica utilizando anticuerpos anti CD3 y CD79a. También se realizó microscopia electrónica de transmisión de las muestras de intestino. Histológicamente, la pared intestinal estaba infiltrada y sustituida por células neoplásicas redondas, medianas a grandes y las cuales contenían escaso citoplasma eosinofílico claro. Su núcleo era redondo e irregular y tenían de 1-2 nucléolos pequeños. Estas células neoplásicas fueron visibles en el parénquima hepático, esplénico, linfonodal y renal. Las características histomorfológicas fueron consistentes con linfoma. Las células neoplásicas fueron negativas para CD3 y CD79a y ultraestructuralmente las características de las células neoplásicas intestinales fueron consistentes con linfocitos neoplásicos. Con base en las características macroscópicas, microscópicas y ultraestructurales se llegó a un diagnóstico final de Linfoma intestinal (alimentario) con metástasis a hígado, bazo, linfonodo mesentérico y riñón, sin determinación del fenotipo celular.

Palabras clave: Linfoma intestinal, linfoma alimentario, ciervo rojo, *Cervus elaphus*.

ABSTRACT

The aim was to report a case of intestinal lymphoma with metastasis to liver, spleen, mesenteric lymph node and kidney, in a red deer (*Cervus elaphus*) in captivity, originating from the State of Colima. The necropsy showed, that there was a transmural nodule with a length of 8 to 10-cm on the duodenal wall, which caused a partial stenosis. Diffusely the rest of the small intestine's wall displayed irregular, white and firm elevations which were transmural and protruding toward the underlying mucosa. Moreover, mesenteric lynphadenomegaly and presence of white nodules were found in the hepatic and splenic parenchyma, as well as

discrete white areas on the right renal cortex. Samples for histopathology were taken and immunohistochemistry were performed using anti CD3 and CD79a antibodies. Transmission electron microscopy of the intestine samples was performed as well. Histologically, the intestinal wall was infiltrated and replaced by round, from medium to large neoplastic cells which contained little clear eosinophilic cytoplasm. Their nuclei were round and irregular and had from 1 to 2 small nucleolus. These neoplastic cells were visible in the hepatic, splenic, lymph node and renal parenchyma. The histomorphological characteristics were consistent with lymphoma. The neoplastic cells were negative for CD3 and CD79a and ultrastructurally the characteristics of the intestinal neoplastic cells were consistent with neoplastic lymphocytes. Based on the macroscopic, microscopic and ultrastructural characteristics, a final diagnosis of intestinal lymphoma (alimentary) with metastasis to liver, spleen, mesenteric lymph node and kidney was obtained, without determination of cellular phenotype.
Keywords: Intestinal lymphoma, alimentary lymphoma, red deer, *Cervus elaphus.*

INTRODUCCIÓN

Los cérvidos son un grupo de ungulados con astas, de tamaño variable y de distribución mundial; la mayoría son de vida libre, pero algunos están semidomesticados para su producción.[1] Las neoplasias no son específicas de una especie, ni específicas para cérvidos en cautiverio o en vida libre; sin embargo, la longevidad de los animales en cautiverio puede aumentar el número de casos detectados en este grupo, y las exposiciones ambientales a carcinógenos conocidos dentro de una región o hábitat pueden ser un factor predisponente en algunas especies.[1]

Dentro de los procesos neoplásicos, el linfoma ha sido descrito de manera individual y como casos aislados en una variedad de especies de cérvidos como son venados de cola blanca, corzos, ciervo rojo, ciervo de agua, renos y alces, y es considera la neoplasia más común en cérvidos.[1,2] En las especies domésticas, el linfoma es la neoplasia hematopoyética más frecuente y el sistema de clasificación actual incluye la morfología (citología e histología), inmunofenotipo (inmunohistoquímica o citometría de flujo), características moleculares (si son conocidas) y el comportamiento biológico (bajo, mediano y alto grado), además de incluir la localización anatómica.[3]

Debido a la rareza de los procesos neoplásicos en cérvidos; el objetivo del presente trabajo fue informar un caso de linfoma intestinal (alimentario) con metástasis a hígado bazo, linfonodo mesentérico y riñón en un ciervo rojo (*Cervus elaphus*) en cautiverio, procedente del Estado de Colima, México.

DESCRIPCIÓN DEL CASO

Al laboratorio de Patología de la Facultad de Medicina Veterinaria y Zootecnia de la Universidad de Colima se remitió el cadáver de un ciervo rojo (*Cervus elaphus*) hembra, de 7 años, para su estudio *post-mortem*. El animal se encontraba en cautiverio y la anamnesis refiere que días previos a su muerte presentó diarrea crónica intermitente y pérdida progresiva de peso.

Necropsia

En la inspección externa, se apreciaba pobre condición corporal, mucosas pálidas y la región perianal manchada de heces. A nivel del duodeno, la pared intestinal presentaba un nódulo transmural de 8 a 10-cm de longitud, el cual ocasionaba estenosis parcial y se extendía hacia el tejido adiposo mesentérico adyacente (**Fig. 1**). De manera generalizada, sobre la serosa del resto del intestino delgado se apreciaban múltiples elevaciones irregulares, blancas y firmes. Al incidir el intestino, dichas elevaciones estaban ocasionadas por engrosamiento transmural de la pared, las cuales también ocasionaban protrusión hacia la mucosa subyacente. La mucosa contenía moderada cantidad de material semilíquido y al retirar, sobre las zonas de protrusión se apreciaban úlceras con aspecto umbilicado (úlceras botonosas). Los linfonodos mesentéricos estaban aumentados de tamaño, tenía superficie lisa y al corte eran blancos y suaves. Sobre la cápsula parietal del lóbulo hepático izquierdo había múltiples placas irregulares, blancas y firmes; al corte, el parénquima exhibía nódulos bien delimitados, blancos, sólidos y firmes (**Fig. 2**). El parénquima esplénico contenía múltiples nódulos de tamaño variable, bien delimitados, blancos, sólidos y firmes. La región cortical del riñón derecho presentó discretas áreas blancas. Las muestras de varios órganos fueron fijadas en formalina buferada-neutra al 10% para histopatología. Los tejidos fijados se procesaron y cortaron a 4-µm de grosor y fueron teñidos con Hematoxilina-Eosina. Las muestras de intestino e hígado fueron procesadas para inmunohistoquímica y cortadas a 4-µm de grosor sobre laminillas cargadas positivamente. Esta técnica se realizó mediante el método de avidina-biotina-peroxidasa, empleando anticuerpos policlonales anti: CD3 y CD79a (Dako: Carpinteria, California). Las muestras intestino de los bloques de parafina fueron procesadas para microscopia electrónica de transmisión, realizándose cortes finos de 80-nm de grosor, los cuales fueron contrastados con acetato de uranilo y citrato de plomo.

Fig. 1

Fig. 2

En múltiples segmentos del intestino delgado; la submucosa, muscular y serosa se encontraban infiltradas y expandidas por áreas hipercelulares mal delimitadas, las cuales elevaban e infiltraban la mucosa suprayacente (**Fig. 3a**). Estas áreas estaban conformadas por células redondas neoplásicas, dispuestas en un patrón sólido y sostenidas en escaso estroma fibroso. Dichas células eran medianas a grandes (13 a 15-µm de diámetro) y tenían escasa cantidad de citoplasma eosinofílico claro. Su núcleo era redondo y ocasionalmente mostraba escotaduras. Tenían cromatina fina granular y 1-2 nucléolos basofílicos pequeños. Asimismo, se observaron de 15-18 figuras mitósicas por campo aleatorio de 40X (**Fig. 3b**). En las secciones de hígado y bazo, el parénquima estaba sustituido por nódulos delimitados, no encapsulados, compuestos por células neoplásicas, con características similares a las de intestino delgado. El parénquima de linfonodos mesentéricos se encontró sustituido en su totalidad por células neoplásicas. En algunos sitios, el intersticio de la corteza renal se apreció infiltrado por células neoplásicas similares a las de intestino, hígado y bazo. Las características histomorfológicas fueron consistentes con linfoma. Las células neoplásicas fueron negativas para CD3 y CD79a.

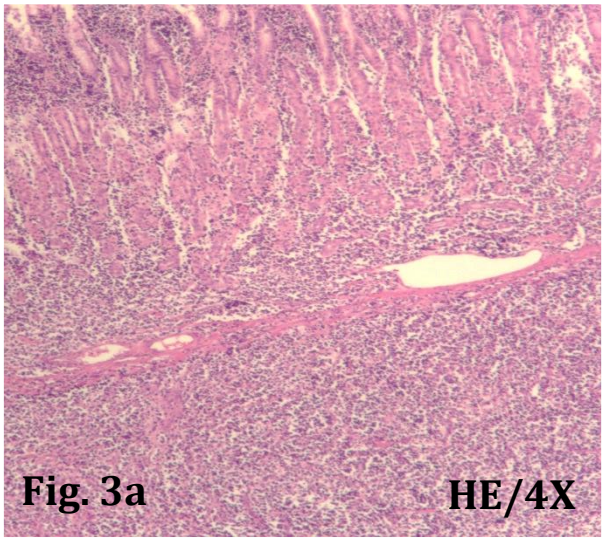

Fig. 3a HE/4X

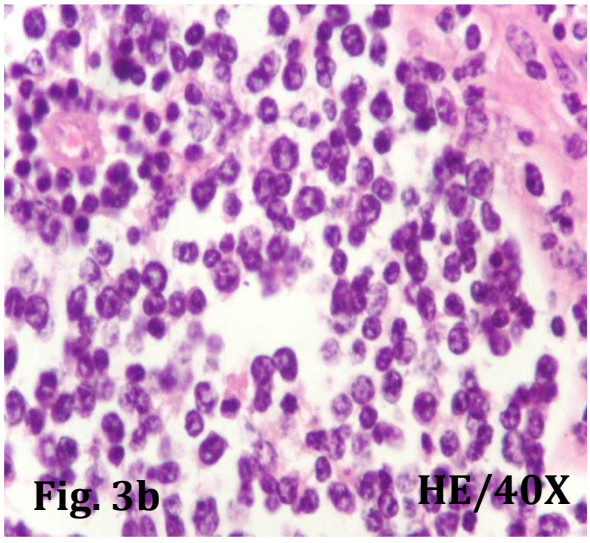

Fig. 3b HE/40X

Microscopia electrónica de transmisión

En el estudio ultraestructural, las células neoplásicas carecían de uniones intercelulares (membrana plasmática discontinua) y tenían escasa a moderada cantidad de citoplasma con pocos agregados electrodensos amorfos rodeados por una membrana (compatibles con lisosomas secundarios). El retículo endoplásmico rugoso estaba ligeramente dilatado y algunas mitocondrias exhibían tumefacción con pérdida de sus crestas mitocondriales. En su mayoría los núcleos son redondos u ovales ligeramente excéntricos, con hendiduras marcadas y binucleaciones. Los núcleos exhiben de escasa a moderada heterocromatina adosada a la envoltura nuclear interna, y muestran en ocasiones 1 a 2 nucléolos prominente. Las características ultraestructurales fueron consistentes con linfocitos neoplásicos.

CRITERIO DIAGNÓSTICO

Con base en las características macroscópicas, histomorfológicas y ultraestructurales se llegó a un diagnóstico de linfoma intestinal (alimentario) con metástasis hepática, esplénica, linfonodal y renal. No fue posible la tipificación de las células neoplásicas; sin embargo, tomando en cuenta algunos criterios referidos en el sistema de clasificación del linfoma: esta neoplasia fue subclasificada como Linfoma de células grandes (linfoblástico) de alto grado de malignidad.

DISCUSIÓN Y CONCLUSIÓN

El linfoma es un tumor hematopoyético descrito en diversas especies, pero particularmente es común en perros y gatos, y suele tener menor incidencia en otros animales domésticos.[3] En cérvidos, las neoplasias son de incidencia baja (2.3 y 7.2%) y dentro de ellas, el linfoma es considerada la neoplasia más frecuente con prevalencias del 0.01 al 0.7%.[4] Los cérvidos en los que se ha descrito el linfoma han sido el venado cola blanca (*Odocoileus virginianus*), corzos (*Capreolus capreolus*), ciervo rojo (*Cervus elaphus*), ciervo de agua (*Hydropotes inermis*), renos (*Rangifer tarandus*), y alces (*Alces alces*).[1,4–9]. De igual manera los ciervos de Eld (*Panolia eldii*) y ciervos en barbecho (*Dama dama*), son dos especies en los que el linfoma también ha sido reportada.[6]

En animales domésticos, las formas más comunes de linfoma son: multicéntrico, gastrointestinal, cutáneo, tímico y extranodal (sitios con localizaciones anatómicas diferentes).[3] En cérvidos, los tipos de linfoma hasta ahora descritos son el multicéntrico, cutáneo y extranodal (submandibular, retroperitoneal, cutáneo, maxilar, pulmonar y en el sistema nervioso central).[2,4–10] En el caso aquí presentado, tomando en cuenta los órganos involucrados y su grado de afección, el tracto intestinal se consideró el sitio primario, por lo que el linfoma fue clasificado como intestinal o alimentario con metástasis a hígado, bazo, linfonodos mesentéricos y riñón. El tracto gastrointestinal es una parte del cuerpo que tiene una de las poblaciones más grandes de células linfoides, por lo que es uno de los sitios anatómicos más comunes de desarrollo de linfomas.[11,12] En el presente informe parte de la semiología referida fue diarrea y pérdida progresiva de peso; estos signos han sido descritos en casos de linfoma intestinal, además de anorexia, vómito, y pérdida de proteínas.[12]

En general, el linfoma intestinal puede ser difuso o localizado e intraluminal o intramural. De igual mamera puede tener forma de placa, nodular, difusa o fusiforme (circunferencial).[11,12] Las características macroscópicas en este cérvido mostraban invasión transmural (intramural) y estaba dispuesto de manera difusa en el intestino delgado. Hay que considerar que la baja incidencia de linfoma en esta especie, evita que se puedan transpolar parte de los criterios para realizar su clasificación y determinar su posible comportamiento biológico; sin embargo, tomando en cuenta el esquema de clasificación en animales domésticos,[3] este caso fue subclasificado microscópicamente como linfoma de células grandes (linfoblástico) de alto grado de malignidad. En este caso no fue posible la tipificación de celular; tal vez

este resultado este asociado a incompatibilidad filogenética de los antígenos celulares.

En resumen, las características macroscópicas, histomorfológicas y ultraestructurales fueron consistentes con linfoma intestinal (alimentario) con metástasis hepática, esplénica, linfonodal y renal, sin determinar el fenotipo celular y fue subclasificada como Linfoma de células grandes (linfoblástico) de alto grado de malignidad. Con base en la búsqueda bibliográfica, este es el primer informe de linfoma alimentario en cérvidos y el primer reporte en México.

BIBLIOGRAFÍA

1. Howerth EW, Nemeth NM, Ryser-Degiorgis M-P. Cervidae. In: Terio KA, McAloose D, Leger J St., eds. *Pathology of Wildlife and Zoo Animals*. Elsevier Inc.; 2018:149-183.
2. Pewsner M, Origgi FC, Frey J, Ryser-Degiorgis MP. Assessing fifty years of general health surveillance of roe deer in Switzerland: A retrospective analysis of necropsy reports. *PLoS One*. 2017;12(1):1-28.
3. Valli VE, Bienzle D, Meuten DJ. Tumors of the hemolymphatic system: lymphoid tumors. In: Meuten DJ, ed. *Tumors in Domestic Animals*. 5th ed. Ames, Iowa: John Wiley & Sons Inc; 2017:206-288.
4. Järplid B, Rehbinder C. Lymphoma in reindeer (*Rangifer tarandus* tarandus L.). *Rangifer*. 2013;15(1):37. doi:10.7557/2.15.1.1155
5. Debbie JG, Friend M. Lymphosarcoma in a white-tailed deer. *Bull Wildl Dis Assoc*. 1967;3(1):38-39.
6. Kleinschmidt S, Peters M, Wohlsein P. Presumptive primary central nervous system T cell lymphoma in a deer (*Capreolus capreolus*). *Res Vet Sci*. 2012;93(3):1334-1336.
7. Gimeno EJ, Pesavento P, Massone AR, et al. Extranodal follicular lymphoma in the lung of a free-ranging red deer (Cervus elaphus). *J Vet Diagnostic Investig*. 2012;25(1):158-161.
8. Larsen RS, Carpenter JW, Kennedy GA, Morales N. Maxillary lymphosarcoma in a white-tailed deer (*Odocoileus virginianus*). *J Wildl Dis*. 2013;38(3):611-615.
9. Madson ADM, Opriessnig T. Multicentric T-cell Lymphosarcoma in a White-tailed Deer (Odocoilues virginianus). *J Wildl Dis*. 2009;45(3):791-794.
10. Kim EJ, Kang SJ, Lim CW, et al. Primary B-Cell Lymphoma of Submandibular Lymph Node in a Water Deer (*Hydropotes inermis*). *J Wildl Dis*. 2016;52(2):403-406.
11. Gelberg HB. Alimentary system and the peritoneum, omentum, mesentery, and peritoneal cavity. In: Zachary JF, ed. *Pathologic Basis of Veterinary Diseases*. 6th ed. St. Louis, Missouri: Elsevier; 2017:324-411.
12. Uzal FA, Plattner BL, Hostetter JM. Alimentary system: malignant lymphomas. In: Maxie MG, ed. *Jubb, Kennedy, and Palmer's Pathology of Domestic Animals*. 6th ed. St. Louis, Missouri: Elsevier; 2016:107-109.

LINFOMA MEDIASTINICO EN UN PERRO. REPORTE DE UN CASO

Hernández GRA*[1], Wong SRA*[2], Mendoza RCJ[1]

[1]Licenciatura en Medicina Veterinaria y Zootecnia, Universidad Autónoma de Ciudad Juárez, [2]Universidad Autónoma de ciudad Juárez, Instituto de ciencias biomédicas, Laboratorio de Patología Veterinaria.

Correspondencia: roman.hern.gro@gmail.com raws_mexico@hotmail.com

RESUMEN

En este reporte se presenta el caso clínico de un perro de 11 años el cual fue donado a la sala de necropsias de la Universidad Autónoma de Ciudad Juárez. Al momento de realizar la necropsia se encontraron nódulos tisulares blancos en mediastino, pulmones y riñones. Posteriormente se realizó una citología *in situ* de los tumores, en los cuales se dictamino que eran compatibles con un linfoma de células grandes hendidas alto grado. Una vez que los tejidos fueron procesados para histología, se apreció la misma población linfoide neoplásica, pero con un mayor número de células gigantes multinucleadas y conteo mitosico alto, por lo que se emitió el diagnostico de compatible con linfoma de células grandes anaplásicas. Para el diagnóstico definitivo, se realizó inmunohistoquímica con los marcadores CD30 y CD3 siendo negativo para ambos, por lo tanto, se siguen realizando pruebas de inmunohistoquímica. Por último, esta subclasificación de linfoma es infrecuente en perros, siendo reportada más en caballos, no obstante, su comportamiento es sumamente agresivo y con una facilidad de realizar metástasis, sobre todo a órganos filtradores con pronóstico malo.

Palabras clave: Mediastino, Linfoma, Neoplasia, Perro.

ABSTRACT

This report presents the clinical case of an 11-year-old dog that was donated to the necropsy room of the Autonomous University of Ciudad Juárez. At the time of the necropsy, white tissue nodules were found in the mediastinum, lungs and kidneys. Subsequently, an in situ cytology of the tumors was performed, in which it was determined that they were compatible with a large cell lymphoma with high cleavage. Once the tissues were processed for histology, the same neoplastic lymphoid population was observed, but with a greater number of multinucleated giant cells and high mitosis, so the diagnosis of compatible with anaplastic large cell lymphoma was omitted. For the definitive diagnosis, immunohistochemistry was performed with the CD30 and CD3 markers being negative for both, therefore, immunohistochemistry tests are still carried out. Finally, this subclassification of lymphoma is infrequent in dogs, being reported more in horses, however, its behavior is extremely aggressive and with an ease of metastasis, especially filter organs with poor prognosis.

Keywords: Mediastinum, Lymphoma, Neoplasia, Dog

INTRODUCCION

Los linfomas son neoplasias del sistema hematopoyético que pueden formarse en linfonodos o ubicaciones extra nodales como bazo, tejido linfoide asociado a mucosas entre otros. Comúnmente son clasificados de acuerdo a su localización anatómica, siendo los sitios principales el multicéntrico, tímico/mediastínico, gastrointestinal, cutáneo, extra nodal y de sistema nervioso central, adaptado al escrito emitido por la organización mundial de la salud; la clasificación integra a los hallazgos clínicos junto a las características morfológicas e inmunofenotípica. Clínicamente la manera más común de diagnosticar un linfoma es en base al agrandamiento de los linfonodos u órganos cercanos con tejido linfoide asociado. Los signos clínicos están basados en los órganos en los que primero se desarrolla la neoplasia, que van desde anorexia, letargia y caquexia, hasta disnea, tos, síndrome caval (en el linfoma tímico/ mediastínico); vomito, diarrea, (linfoma gastrointestinal); nódulos cutáneos y placas (linfoma cutáneo), además, de parálisis, convulsiones o paresia en linfomas de sistema nervioso central. Estas neoplasias llegan a cursar con hipercalcemia como síndrome paraneoplásico, dando como signo clínico poliuria y polidipsia[1]. Aproximadamente 60-70% de los linfomas en perros son de células B, 30-40% son de linfocitos T y un <1% es de células nulas, de estos 75% son en alto grado y 25% son de bajo grado, algunos pueden tener fenotipos bien definidos y otros aberrantes poco comunes [2.]

DESCRIPCIÓN DEL CASO CLINICO

Se recibe canino macho de 11 años, mestizo con 30kg de peso a la sala de necropsias de la Universidad Autónoma de Ciudad Juárez. El cual contaba con un estado de conservación buena y condición corporal 3/5 junto con adecuada reserva de tejido adiposo, sin historia clínica.

HALLAZGOS MACROSCÓPICOS

En la inspección en cavidad torácica se observó un proceso tumoral de 8.0 cm de diámetro aproximado, blanco, difuso, en linfonodos mediastínicos (Figura 1), apreciable desde la parte ventral y dorsal del aparato pulmonar siendo este mismo el tumor primario clasificándose con un estadiaje en base al sistema TNM (Tumor=T, linfonodos=N y metástasis=M) T4N2M1[3], también había nodulaciones multifocales a coalescentes de 3.0 a 4.0 cm de diámetro, blancas con gris, solidas en los lóbulos pulmonares, así como escaso fluido intratorácico, además en cavidad abdominal se encontró otro tumor semi esférico no uniforme, blanco, adherido al diafragma de 8.0 cm de diámetro aproximado (Figura 2) y por último se apreciaron más nódulos similares a los antes descritos en ambos riñones. (Figura 3). Posteriormente se realizó citologías de estas tumoraciones, así como muestras para histología.

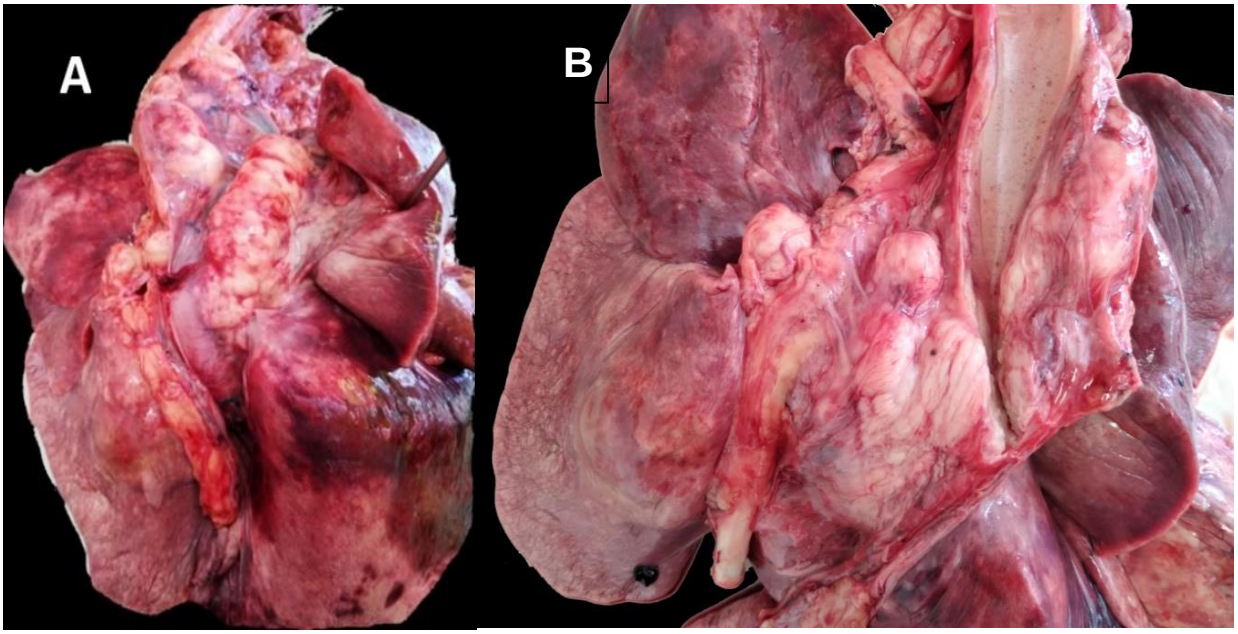

Figura 1: A) Tumor primario en linfonodos mediastínicos afectando al pericardio, pulmones y obliterando la tráquea B) aquí se aprecia el grado severo de obliteración traqueal además de edema.

Figura 1: Tumor no asociado a la pared abdominal que entra en contacto con el omento y ligeramente estómago.

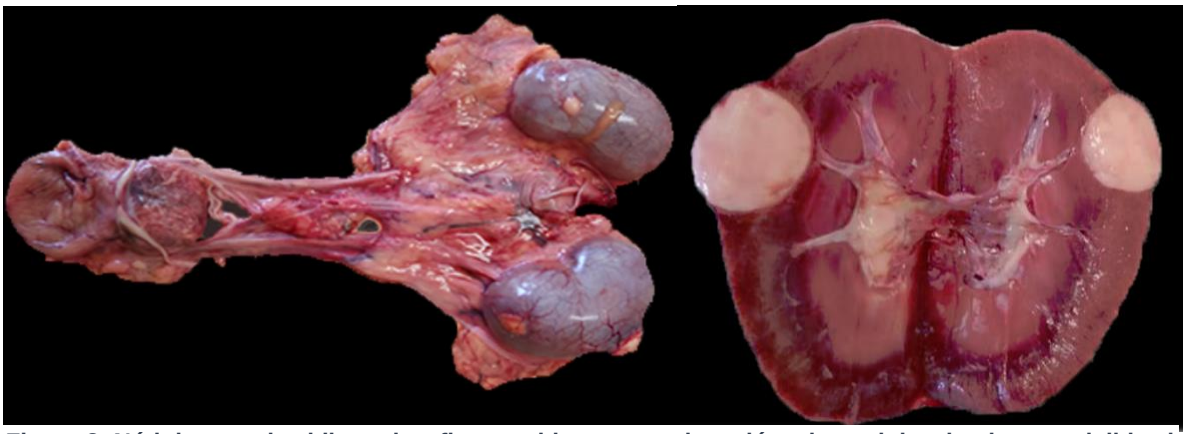

Figura 3: Nódulos renales bilaterales, firmes y blancos con invasión a la medula, siendo esto visible al corte medial

HALLAZGOS CITOPATOLOGICOS

Se revisan dos citologías adecuadas e hipercelulares compuestas de una población monomorfa de células linfoides neoplásicas, las cuales son redondas no cohesivas que presentan anisocitosis severa, relación N:C 3:1 y pleomorfismo bajo aunado a un citoplasma bien definido, escaso a moderado y granular. Los núcleos son redondos hendidos, centrales con patrón de cromatina fina granular y anisocariosis grave. Los nucléolos son múltiples (2-3), evidentes y azules acompañados de anisonucleolosis alta. Ocasionalmente se aprecia células gigantes multinucleadas, megalocitosis y moldeamientos nucleares. Todo esto sobre un fondo proteináceo azul granular con abundantes eritrocitos. Basado en esto se dictamino el diagnóstico compatible con linfoma de células grandes hendidas / alto grado.

HALLAZGOS HISTOPATOLÓGICOS

Se revisan 5 cortes de los órganos en los que se presentaba dicha lesión, en los que se observó la misma neoplasia la cual estaba mal delimitada, no encapsulada compuesta de células mesenquimatosas linfoides que forman patrones dispersos sobre una matriz fibrovascular eosinofílica. Estas células son redondas a poliédricas con anisocitosis grave y pleomorfismo marcado aunado a núcleos centrales hendidos, redondos con cromatina fina granular a vesicular y anisocariosis videntes y basófilos. Ocasionalmente se aprecia células gigantes multinucleadas (Figura 6), megalocitosis, macrocariosis junto con escotaduras y moldeamientos nucleares. El citoplasma es bien definido, escaso a moderado y eosinofílico. El índice mitótico es de 4-5 mitosis por campo seco fuerte (40x). Por tanto, en base a los hallazgos morfológicos se da un diagnostico compatible con linfoma, sugestivo al linfoma de células grandes anaplásicas.

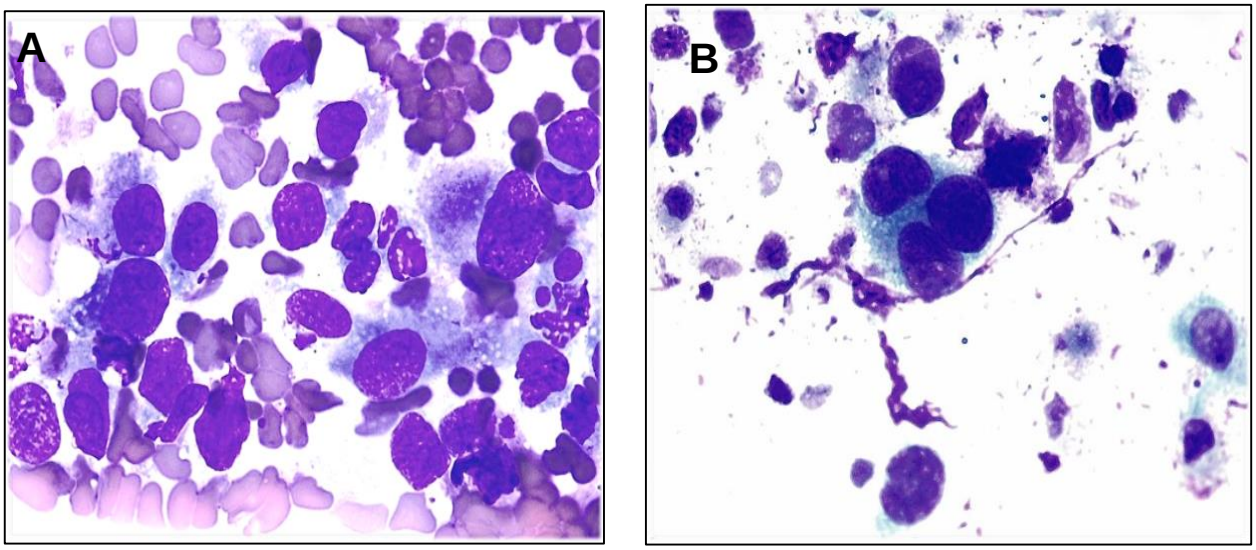

Figura 4: A) Presencia de células linfoides neoplásicas que exhiben anisocitosis y anisocariosis severa. B) Se aprecia una célula multinucleada acompañada de detritus celulares. 40x Diff Quick.

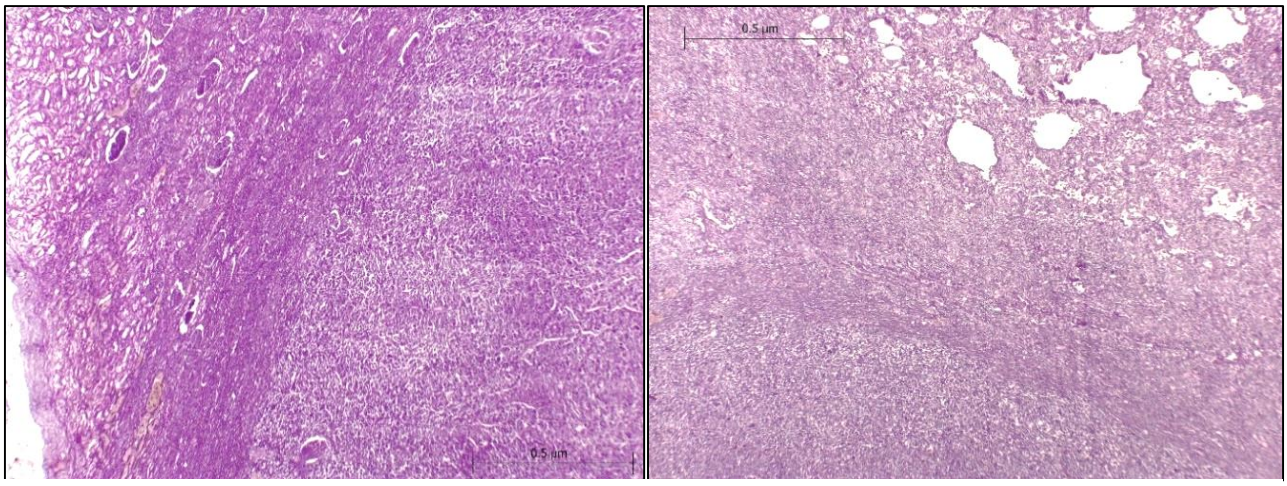

Figura 5: Vista panorámica en la que se observa la compresión e invasión de parénquima renal (izquierda) y pulmonar (derecha) por parte del linfoma. 4x H&E.

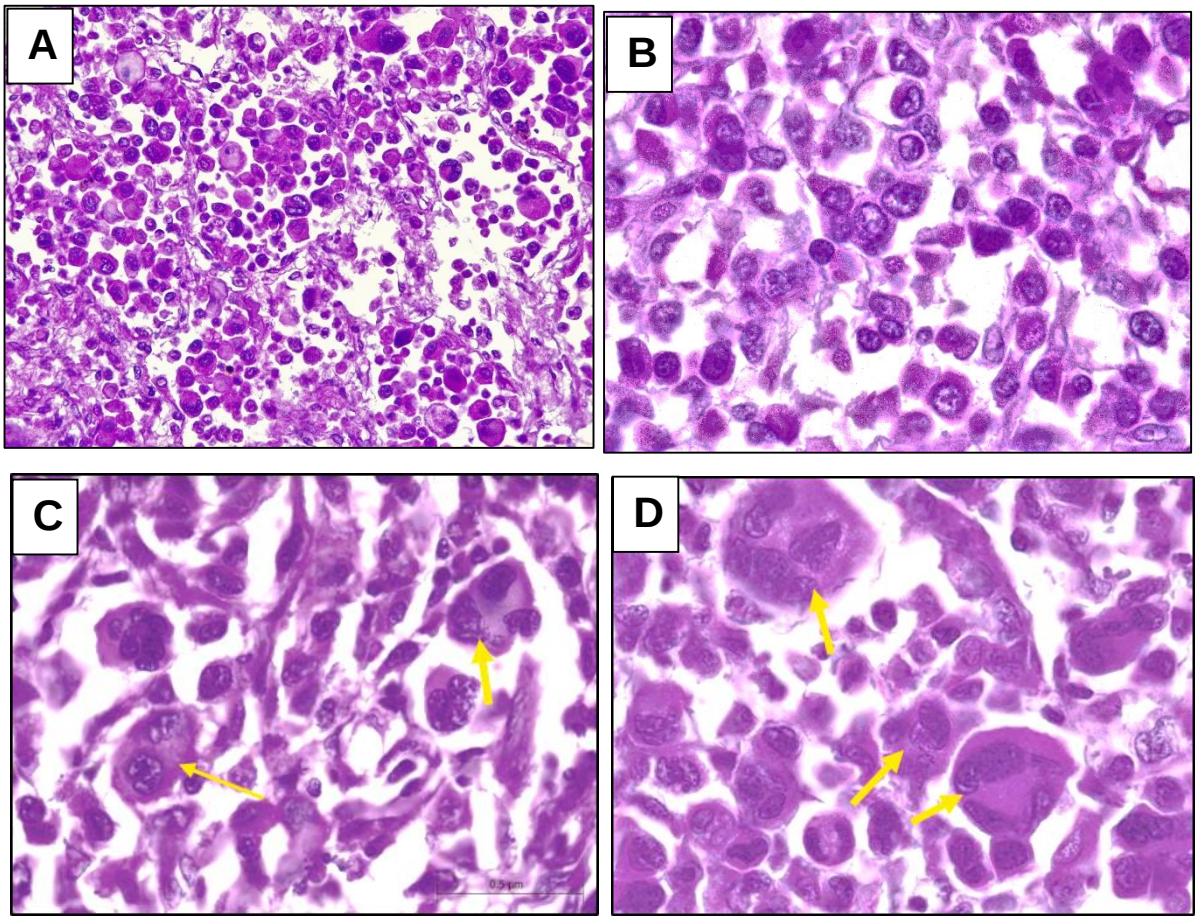

Figura 6: A) Corte de nódulo linfático mediastínico en el que se observa la población neoplásica linfoide en la que hay anisocitosis y anisocariosis grave 10x H&E. B) Aquí las células se aprecian homogéneas con patrón de cromatina vesicular y nucleolos múltiples (2-3)40x H&E. C) y D) Células gigantes multinucleadas, con características morfológicas y nucleares ampliamente diversas(flechas). 100x H&E

PRUEBAS COMPLEMENTARIAS

Se realizaron estudios de inmunohistoquímica con los marcadores CD30 (Clona CON6D/BS, ¨BIOCARE¨, Lote 010813, dilución 1:250) para células linfoides y CD3 (Clona MRQ-39, ¨CELL MARQUE¨, Lote 166114406ª, dilución 1:100) para células linfocitos tipo T, siendo negativo a ambos marcadores y se encuentra pendiente la prueba con MCH II para células histiocíticas y PAX-5 Para células B.

CRITERIOS DIAGNÓSTICOS

Presencia de células neoplásicas de estirpe linfoide con características morfológicas y nucleares diversas.

DIAGNOSTICO DIFERENCIAL: Sarcoma histiocítico.

DISCUSIÓN

El linfoma es la neoplasia maligna hematológica más común en el perro[4,5], presentándose en todas las razas y edades, sin embargo se da en mayor frecuencia en los de mediana edad a perros viejos y las razas medianas y grande según reflejan estudios de clasificacion[5] En cuanto a su presentación mediastínica es la menos común representando el ~4% de los linfomas caninos [4] y mayormente de linfocitos T [2,5] sin embargo el linfoma anaplásico de células grandes tiene una incidencia relativamente baja teniendo en cuenta que se hicieron dos estudios de clasificación de linfomas uno con 608 perros [7] y otro con 992 [8] teniendo valores de incidencia de 0.16% y 1% respectivamente. El diagnóstico de este tipo de linfoma está basado en las características morfológicas aunadas a la inmunohistoquímica donde se utilizan el marcador CD30 siendo este el expresado por los linfomas de células grandes anaplásicas [9, 10] de manera que este pueda ser diferenciado de el sarcoma histiocítico, que representa el primer desafío diagnóstico, debe ser descartado si no se presenta positividad el marcador MHC II, el cual contienen las células derivadas de monocitos. [1, 10] Para la Inmunofenotipificación se utiliza el marcador CD79a de células B y CD3 de células T, sin embargo, en perros y gatos se debe tener en cuenta que el CD79a puede dar falsos positivos por unión nuclear artificial, y debe darse preferencia por PAX-5 y CD20 como marcadores de células B para evitar fallos de diagnóstico[1]. Además, hay que tomar en cuenta que el linfoma puede ser de células nulas, las cuales no expresaría ningún marcador que definiera su estirpe, aunque, esto es relativamente raro. [2,7] en el caso presentado las razones por las cuales las pruebas inmunohistoquímicas podrían haber resultado negativas son que se tratase de un fenotipo aberrante que no expresara CD30 como si lo ha hecho en otros estudios [9] y en el caso de CD3 puede que el resultado negativo sea por un fenotipo de células nulas que se han presentado incidencias de 0.8%[7] en estudios comparativos o que estos linfocitos sean de tipo B. En cuanto al tratamiento se debe considerar el

estadiaje de la enfermedad para dar el tratamiento intentando balancear dosis o evitar fármacos que puedan perjudicar las funciones del paciente al mismo tiempo que atacan a las células cancerígenas.[11] Siendo administrado de acuerdo al fenotipo celular y grado, puesto a que la remisión completa se presenta de mejor manera en células B con el protocolo MOPP (Mecloretamina, vincristina, procarbazina y prednisona), dando un tiempo supervivencia libre de progresión (SLP) de 2.6 años, mientras que estirpes T tienen mejor respuesta con un protocolo CHOP (Ciclofosfamida, hidroxildaunorrubicina, vincristina y prednisolona, con un índice de con un SLP de 978-1007 días [11], si estos son de alto grado, mientras que en linfomas de bajo grado el pronóstico no se ve afectado por el tratamiento, por tanto podría no ser necesario, teniendo un TSM de 637 días. [12]

CONCLUSIÓN SOBRE LA IMPORTANCIA DIAGNOSTICA

El diagnóstico de esta neoplasia pudo diagnosticarse ante mortem para el pronóstico del paciente, para esto debió realizarse citología, para confirmar el diagnóstico de linfoma. Este caso de linfoma como se comento anteriormente es poco común, viéndose esto reflejado en la poca cantidad de casos registrados, lo cual es una problemática al diagnostico ya que primariamente debe ser diferenciado de sarcoma histiocítico y en cuanto a las pruebas inmunohistoquímicas, estas varían según la expresión de los marcadores en esta neoplasia la cual es altamente variable, por lo tanto, el uso de varios marcadores para identificar el fenotipo del linfocito es complicado

REFERENCIAS

1. Maxie M, Jubb K, Kennedy P, Palmer N. Jubb, Kennedy & Palmer's pathology of domestic animals.6th edition St.Louis, Missouri (USA): Elsevier Saunders: 2016.
2. Meuten D. Tumors in domestic animals. 5th ed. Iowa (USA): Wiley-Blackwell: 2017.
3. Owen, L. N, World Health Organization. Veterinary Public Health Unit & WHO Collaborating Center for Comparative Oncology. 1980.
4. Zachary F.J. Pathology basis of veterinary disease. 6 th edition. St. Louis, Missouri (USA): Elsevier, 2017.
5. Zandvliet M. Canine lymphoma: a review. Veterinary Quarterly. Utrecht 2016
6. Day M. Review of thymic pathology in 30 cats and 36 dogs. Journal of Small Animal Practice. 1997;38(9):393-403.
7. Ponce, F., Marchal, T., P., J., Turinelli, V., Ledieu, D., Bonnefont, C., … Fournel-Fleury, C. (2010). A Morphological Study of 608 Cases of Canine Malignant Lymphoma in France With a Focus on Comparative Similarities

Between Canine and Human Lymphoma Morphology. *Veterinary Pathology*, *47*(3), 414–433.
8. E., V., H., P., San Myint, M., & Scott, F. (2013). Canine Lymphomas: Association of Classification Type, Disease Stage, Tumor Subtype, Mitotic Rate, and Treatment with Survival. *Veterinary Pathology*, *50*(5), 738–748.
9. Pittaway, R., Wu, Y., Szladovits, B., Suárez-Bonnet, A., Scurrell, E. J., Garden, O. A., … Priestnall, S. L. (2018). Diagnosis of anaplastic large-cell lymphoma in a dog using CD30 immunohistochemistry. *Journal of Veterinary Diagnostic Investigation*, *30*(3), 455–458
10. Valli V. Veterinary comparative hematopathology. 1st ed. Ames, Iowa: Blackwell Pub.; 2007.
11. Ossowska, M & Teske, Erik & Beirens-Van Kuijk, L & Zandvliet, Maurice & de Vos, Johan. (2016). Treatment of multicentric or cranial mediastinal high-grade T-cell lymphoma in dogs with a first-line CCNU-L(-chlorambucil)-CHOP protocol. Vlaams Diergeneeskundig Tijdschrift. 85. 275-284.
12. Seelig D, Avery P, Webb T, Yoshimoto J, Bromberek J, Ehrhart E et al. Canine T-Zone Lymphoma: Unique Immunophenotypic Features, Outcome, and Population Characteristics. Journal of Veterinary Internal Medicine. 2014;28(3):878-886.

MASTOCITOMA ORAL EN FELINO DOMÉSTICO: IMPORTANCIA DE LA CORRELACIÓN CITOLÓGICA E HISTOPATOLÓGICA

Bobadilla Q. MJ[1*], Aranda B.D[2], Mandujano G.E. [3],
Correspondencia: mvzmariajosebq@hotmail.com
[1]Escuela de Medicina Veterinaria y Zootecnia, Universidad De La Salle Bajío;
[2] Escuela de Medicina Veterinaria y Zootecnia, Universidad De La Salle Bajío
[3]Escuela de Medicina Veterinaria y Zootecnia, Universidad De La Salle Bajío; Centro veterinario Happy Pets

RESUMEN

Los mastocitomas felinos afectan con mayor frecuencia a viseras abdominales y piel, es el tumor cutáneo más prevalente y representa alrededor del 2-15% de las neoplasias felinas. (6) Típicamente se presentan como tumefacciones papulares en dermis y subdemis, con zonas alopécicas o ulceradas.

Son tumores comunes, con una incidencia variable de entre el 1 y el 15 % con variabilidad según el autor pudiéndose reportar hasta un 21% de prevalencia. (4) Los mastocitomas se definen como proliferaciones neoplásicas de los mastocitos. (7) Según las lesiones histopatológicas, los mastocitomas cutáneos, los podemos diferenciar en: mastocitoma mastocítica y mastocitoma histiocítico. (6) Su clasificación a menudo es difícil dadas las pocas diferencias que se encuentran entre la hiperplasia y la neoplasia de células cebadas. Esta confusión es mayor en felinos, ya que en esta especie los mastocitos se hallan en gran número en otras lesiones tales como las del complejo granuloma eosinofílico felino (4)

El papel de la citología diagnostica juega un papel fundamental en los métodos diagnósticos de primera mano, ya que es un método fiable y mínimamente invasivo para la obtención de muestras tisulares. La citología y la histopatología constituyen la base de los procedimientos diagnósticos complementarios con mínima invasión y obtención de información considerable y fundamental para establecer diagnósticos y tratamientos en la clínica diaria. Ya que evalúa la morfología y la arquitectura de tejido tisular de la zona de interés. (2)

smpv
CONGRESO NACIONAL DE PATOLOGÍA VETERINARIA
XXVIII
2019

HISTORIA CLINICA

Se presenta felino domestico mexicano de nombre Mojito, color negro, macho entero de 6 años de edad, cuenta con su calendario de medicina preventiva completo como antecedente refiere enfermedad periodontal grado IV, con pérdida de órganos dentales y obesidad por sobre ingesta calórica. El paciente se presenta a consulta el 10 enero 2019, el propietario refiere un crecimiento duro en un costado de la cara de lado derecho a nivel de maxilar rostral de aprox 2 cm, se realizaron estudios radiológicos que sugieren neoplasia de comportamiento maligno debido a patrón de lisis en hueso maxilar rostral y rama mandibular derecha en porción medio-rostral.

Radiológicamente: Se aprecia una pérdida de la densidad ósea en rama mandibular rostral, con patrón lítico premiativo con pérdida de lámina dura en colmillos. Zona de transición sin bordes escleróticos con patrón 1 C.

Histopatológico: colmillo con caries, cortes con erosión de esmalte y presencia de colonias de bacterias gram + ramificadas y agregados PMN

Hemograma: (17/01/19) PVC y hemoglobina en limite bajo (Hct: 23.3%, HGB 7.6 g/dl) , Presencia de reticulocitos indica anemia regenerativa (reti: 0.2%)

Hm control 15/03/19: policitemia y eritrocitosis primaria, se correlaciona consecuencia de una hipoxia crónica o policitemia vera.(HVT: 48.7%, HGB: 15.5 g/dl)

DESCRIPCIÓN MICROSCÓPICA

Se revisan secciones de mucosa oral en donde se aprecia tejido de nueva formación mal delimitado, no encapsulado compuesto por células redondas, dispuestas en cordones, presentan anisocariosis y anisocitosis leve, los núcleos son redondos de cromatina fina y uno a dos nucléolos evidentes.

El citoplasma es moderado y en la tinción azul de toluidina se observa cantidad abundante de gránulos metacromáticos. Se aprecian de 0 a 1 mitosis por campo aleatorio de 40x. Asimismo se aprecia entremezclados neutrófilos y macrófagos. También se encuentran zonas con edema y vasos sanguíneos de nueva formación. morfología inflitrante de células redondas diferenciadas sugerente a mastocitoma de presentación atípica grado I patnaik, bajo grado Kiupel.

DIAGNÓSTICO MORFOLÓGICO: **MASTOCITOMA GRADO I PATNAIK, KIUPEL BAJO GRADO.**

CRITERIOS DIAGNOSTICOS

Actualmente se admiten los criterios de clasificación según Patnaik en 1984 para el mastocitoma cutáneo canino, aunque estos términos no son aplicables con éxito al mastocitoma cutáneo felino. (8)

La presentación de mastocitoma debe llevar consigo una evaluación y clasificación clínica para correlacionarla con la clasificación histopatológica, ésta se determina en 5 estadios que van de 0 a IV (10) En cuanto la clasificación histopatológica antiguamente se usaba la clasificación de Patnaik para el diagnóstico de mastocitoma cutáneo canino y variaba de grado I a grado III con características como invasión tumoral, reacción del estroma y presencia de 22 gránulos citoplasmáticos de las células tumorales (9) (10)

BIBLIOGRAFÍA

1. August J. Consultas en medicina interna felina. tercera ed. Buenos Aires: Intermedica ; 1993.
2. Cowell RL, Tyler RD, Meinkoth JH, DeNicola DB. Diagnóstico citológico y hematológico del perro y el gato Madrid : Elsevier; 2009.
3. Fernandez Sanchez JM. Oncologia oral en el perro y gato. Trabajo cientifico. Madrid : Clínica Veterinaria Río Duero , a. Departamento de Medicina y Cirugía. Facultad de Veterinaria. UCM.
4. Zufriategui L, Diessler M. Vet-uy. [Online].; 2004 [cited 2019 marzo 27. Available from: http://www.veterinaria.org/asociaciones/vet-uy/articulos/artic_fel/050/0011/fel0011.htm.
5. Sturgess C. Notes on feline internal medicine. primera ed. Osney mead O, editor. Inglaterra: Blackwell Science; 2003.
6. Trigo Tavera FJ. Patología sistémica veterinaria. sexta ed. UNAM , editor. CDMX: UNAM; 2017.
7. Chandler EA, Gaskell CJ, Gaskell RM. Medicina y terapéutica felina. tercera ed. veterinarias E, editor. Barcelona : Multimédica; 2007.
8. Pñol Malras MP. Mastocitoma cutáneo mastocítico en un gato. Caso clinico. Barcelona : Centro veterinario Lauera.
9. Rios A. Mastocitoma canino y felino. Madrid : AVEPA; 2008.
10. Gomez Contreras O. Estudio de Mastocitoma Cutáneo Canino y uso de la prueba de inmunohistoquímica (IHQ). Tesis. Bogota: De la Salle, Ciencias agropecuarias; 2015.
11. advance Vac. Mastocitoma canino: Comparación marcadores según clasificación actual. [Online].; 2016 [cited 2019 marzo 23. Available from: https://www.affinity-petcare.com/vetsandclinics/mastocitoma-canino-comparacion-marcadores-segun-clasificacion-actual.
12. veterinaria C. Actualización en la gradación de los mastocitomas cutáneos caninos. [Online].; 2017 [cited 2019 marzo 23. Available from: http://www.citopatveterinaria.com/es/actualizacion-en-la-gradacion-de-los-mastocitomas-cutaneos/.

MELANOMA OFTÁLMICO: INFORME DE UN CASO CLÍNICO-PATOLÓGICO EN UN FELINO

Badillo LDM*[1], García CLA[1], Rangel RIC[1,2]

[1] Departamento de Ciencias Biológicas, Facultad de Estudios Superiores Cuautitlán, UNAM. [2] Hospital de Enseñanza en Medicina y Cirugía para Pequeñas Especies, FES- Cuautitlán, UNAM.
Correspondencia: mvzdulcebadillo@gmail.com

RESUMEN

El objetivo del presente trabajo es describir un caso clínico-patológico de una neoplasia melanocítica intraocular en un felino enfatizando en los criterios pronósticos. Se trata de un gato, doméstico mexicano, macho, “Nino”, de 11 años, que se presenta a consulta al HEMyCPE de la Facultad de Estudios Superiores Cuautitlán, UNAM por presentar abultamiento y perdida de la visión del ojo izquierdo. Mismo que posteriormente le fue extraído y analizado histopatológicamente para finalmente ser diagnosticado como Melanoma Oftálmico.

Los tumores de origen melanocítico son la neoplasia intraocular primaria más común de los gatos y a pesar de no ser tumores malignos la progresión es variable. Las características microscópicas que tuvieron mayor valor pronóstico fueron la extensión del tumor, la invasión vascular, la cantidad de necrosis intratumoral, ruptura del epitelio iridial posterior e invasión al plexo venoso escleral y cuerpo ciliar, ya que representan al grado invasivo del tumor, mismo que está relacionado con un pobre pronóstico. Por otro lado, las características celulares anaplásicas son los indicadores más confiables del comportamiento biológico de lo que es el índice mitótico en los tumores melanocíticos oftálmicos.

Palabras clave: Melanoma, Oftalmico, felino, invasividad, tumor.

ABSTRACT

The objective of the present work is to describe a clinical-pathological case of an intraocular melanocytic neoplasia in a feline emphasizing the prognostic criteria, it is a cat, Mexican domestic, male, "Nino", of 11 years, which is presented to consultation to the HEMyCPE of the School of Superior Studies Cuautitlán, UNAM for presenting bulging and loss of vision of the left eye. Himself that was later extracted and analyzed histopatoligically to finally be diagnosed as Ophthalmic Melanoma.

The tumors of melanocytic origin are the most common primary intraocular neoplasia of cats and despite not being malignant tumors the progression is variable. The microscopic characteristics that had the highest prognostic value were the extent of the tumor, vascular invasion, the amount of intratumoral necrosis, rupture of the posterior iridial epithelium and invasion of the scleral venous plexus and ciliary body, since they represent the invasive degree of the tumor, which It is related to a poor prognosis. On the other hand, anaplastic cellular characteristics are the most reliable indicators of the biological behavior of the mitotic index in ophthalmic melanocytic tumors.

Key words: Melanoma, Ophthalmic, feline, invasiveness, tumor.

INTRODUCCIÓN

En todas las especies, las neoplasias melanocíticas son por mucho los tumores oftálmicos más comunes. No se conoce predisposición sexual o racial, se presenta generalmente en gatos geriátricos. Macroscópicamente, son crecimientos uniloculares; papilares o nodulares con tonalidad variable (pálidos, grises o negros). Usualmente la histología provee el diagnóstico definitivo de las neoplasias oculares melanocíticas. Las características microscópicas que tienen mayor valor pronóstico incluyen la extensión del tumor, la invasión vascular, cantidad de necrosis intratumoral, ruptura del epitelio iridial posterior e invasión al plexo venoso escleral y cuerpo ciliar, ya que representan al grado invasivo del tumor, mismo que está relacionado con un pobre pronóstico. También las características celulares anaplásicas que son los indicadores más confiables del comportamiento biológico de lo que es el índice mitótico en los tumores melanocíticos oftálmicos.

La clasificación histológica de estos tumores se basa en el tipo de morfología celular (fusiformes, fasciculares, epitelioides o mixtos) y la cantidad de pigmento contenido. Generalmente, la morfología está asociada con el grado de malignidad. La clasificación histológica de los melanomas oculares es relevante puesto que con base en esta se determina un pronóstico confiable de la enfermedad neoplásica. Las neoplasias primarias son más prevalentes que las enfermedades mestastásicas en el globo ocular[12].

El comportamiento biológico de los tumores melanocíticos oftálmicos en animales varía no solo entre especies, sino también en localización en el ojo y sus anexos. Este comportamiento no es directamente predictivo con base en los criterios descritos para los tumores melanociticos originados en otros sitios del cuerpo, tales como el melanoma maligno oral y digital, los cuales son tumores altamente agresivos en los perros[3].

El tumor melanocítico ocular más común en los gatos, es el melanoma difuso del iris felino (FDIM, por sus siglas en inglés) porque este tumor tiende a expandirse difusamente dentro del estroma iridial, con subsecuente invasión del cuerpo ciliar y la esclera. La ruptura del epitelio iridial posterior e invasión al plexo venoso escleral y cuerpo ciliar son indicadores histológicos importantes del grado invasivo del tumor que se relacionan con un pobre pronóstico. El rango de metástasis reportado es del 20 al 63% usualmente con dos años de haberse diagnosticado[9] y ocurre principalmente a órganos abdominales, linfonodos locales y pulmón[7]; es decir que la progresión es lenta y el riesgo de presentarse o no enfermedad sistémica dependerá de la etapa en la que se realiza el diagnóstico y el tratamiento que se lleve a cabo. La progresión de FDIM es altamente variable y la enfermedad puede tener periodos de latencia; por ello la enucleación es altamente recomendada[7].

Se consideran melanomas atípicos y poco frecuentes los de coroides, limbo y también los que se desarrollan multifocalmente en todo el globo ocular.

HISTORIA CLÍNICA

Paciente felino, doméstico mexicano, macho, "Nino", 11 años, que se presenta a consulta al Hospital de Enseñanza en Medicina y Cirugía para Pequeñas Especies de la Facultad de Estudios Superiores Cuautitlán, UNAM por presentar abultamiento y perdida de la visión del ojo izquierdo. El diagnóstico citológico por PAF fue: melanoma bien diferenciado. Posteriormente, se extrajo quirúrgicamente el ojo. La pieza quirúrgica fue remitida en su totalidad para su análisis anatomopatológico.

HALLAZGOS MACROSCÓPICOS

El globo ocular presenta forma cilíndrica y mide 3.6 cm. de largo por 2.9 cm de ancho (Figura 1). Posterior a la fijación, no fue posible separar totalmente los músculos extraoculares ni la grasa orbitaria, debido a que estaban fuertemente adheridos. A la disección, los componentes oculares fueron pobremente identificables debido a la presencia de neoplasia multinodular que se extiende desde la córnea; misma que se aprecia marcadamente engrosada y blanquecina, hasta el nervio óptico; ocupando las cámaras anterior, posterior y vítrea, desplazando al cristalino que se observó atrófico, amarillento y de consistencia dura al corte. La neoplasia en su porción anterior a nivel del ángulo irido-corneal y cámara anterior se aprecia marcadamente pigmentada (café-negruzco). Dicha coloración se va perdiendo gradualmente hacia la parte posterior del globo ocular, siendo más grisácea y finalmente amelánica a nivel del nervio óptico (Figura 2 y 3).

HALLAZGOS MICROSCÓPICOS

En general las estructuras del ojo se observan marcadamente distorcionadas e indistinguibles por la presencia de neoplasia mal delimitada que ocupa la totalidad del globo ocular que infiltra sobrepasando los límites del mismo (Figura 4). En la córnea, el epitelio corneal se observa adelgazado principalmente en algunos segmentos, en el estroma corneal se observa edema y abundantes melanocitos neoplásicos infiltrados entre los queratinocitos proliferados y desarreglados. La membrana de Descemet se observa sinuosa, discontinua y separada del endotelio corneal. La esclera se observa marcadamente engrosada, discontinua e infiltrada por melanocitos neoplásicos así como las cámaras anterior, posterior, la cámara vítrea, la uvea (iris, cuerpos ciliares y coroides) y la retina. En ésta última se aprecia evidencia de neovascularización. En la región posterior del ojo, se aprecia abundante tejido neoplásico infiltrando tejido muscular y disecando el nervio óptico. Los melanocitos neoplásicos son predominantemente epiteloides entremezcladas con moderada proporción de células fusiformes. La mayoría de las células neoplásicas son marcadamente pleomórficas y presentan marcada anisocitosis y anisocariosis, escaso a abundante citoplasma con cantidad variable de pigmento granular café y núcleos redondos a ovoides con cromatina vesicular a fina granular y nucleolos prominentes o múltiples (3-4). Con frecuencia, se aprecian citomegalia, cariomegalia y células multinucleadas así como invaginaciones citoplasmáticas intranucleares. Se observan de 6 a 7 figuras mitóticas atípicas por campo de seco fuerte, las cuales son más frecuentes en áreas con menor proporción de melanina localizadas en la región posterior de la neoplasia.

PRUEBAS COMPLEMENTARIAS

Inmunohistoquímica: Vimentina, S100 y Melanina A positivos.

CRITERIO DIAGNÓSTICO

Morfológicamente, la disposición de la neoplasia es compatible con un origen uveal ya que las áreas que presentan mayor diferenciación con base en la cantidad abundante de pigmento son las que se encuentran a nivel del ángulo irido-corneal y cámara anterior. Así mismo, el alto grado e invasividad de la neoplasia hacia estructuras oculares y extraoculares adyacentes, son consistentes con melanoma intraocular que progresó y se extendió hacia tejido extraocular.

DIAGNÓSTICO DIFERENCIAL

El diagnóstico diferencial en estadios tempranos debe incluir nevo iridial (adherido y ligeramente pigmentado), quiste uveal, melanoma limbal o melanocitoma con extensión intraocular, adenoma o adenocarcinoma del cuerpo ciliar, linfosarcoma, discoloración secundaria a uveitis y melanosis ocular (una condición hereditaria la cual es bilateral y con proliferación progresiva de células pigmentadas). Sin embargo, en el presente caso dado el avanzado crecimiento de la neoplasia es evidente que se trata de una neoplasia maligna misma que debe diferenciarse del poco frecuente Melanoma atípico felino.

DISCUSIÓN Y CONCLUSIÓN

De acuerdo con la bibliografía consultada las neoplásicas melanocíticas que presentan crecimiento expansivo, es decir que se originan en una localización específica dentro del ojo (en el presente caso presumiblemente la uvea anterior) e invaden estructuras adyacentes e incluso sobrepasan el tejido ocular (grado de invasividad) son potencialmente malignas. Así mismo, las características histológicas observadas que fueron comunes como la cariomegalia, citomegalia y células multinucleadas en conjunto con la evidencia de pseudoinclusiones nucleares son compatibles con el diagnóstico emitido. El tipo más común de este tumor es el de células redondas pleomorficas con variable cantidad de pigmento citoplasmático y la presencia de una alta proporción de células anaplásicas que son indicadores confiables del comportamiento biológico, incluso más de lo que representa el índice mitótico en los tumores melanocíticos oftálmicos.[3] Las características microscópicas que tienen mayor valor pronóstico incluyen la extensión del tumor, la invasión vascular, la cantidad de necrosis intratumoral y el índice mitótico alto que es indicador de un pobre pronóstico.[12] Otros indicadores importantes de valor pronóstico son la ruptura del epitelio iridial posterior e invasión al plexo venoso escleral y cuerpo ciliar ya que representan al grado invasivo del tumor mismo que está relacionado con un pobre pronóstico.[9] y las figuras mitóticas[16]. La metástasis ocurre principalmente a órganos abdominales, linfonodos locales y pulmón.[2] La progresión de FDIM es altamente variable y la enfermedad puede tener periodos de latencia; por ello la enucleación es altamente recomendada[3]. Es posible que posterior a la enucleación, el paciente del presente caso desarrolle metástasis debido a la etapa avanzada de la enfermedad y múltiples alteraciones multiorgánicas que ponen en peligro su vida. Por lo que su pronóstico es desfavorable.

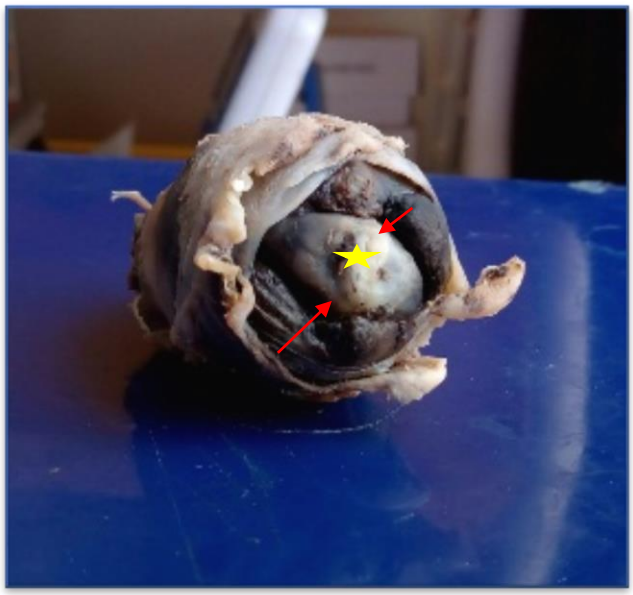

Figura 1. Aspecto macroscópico del ojo neolpásico. Nótese la córnea (*) y la esclera de color negruzco (flechas).

Figura 2. Corte longitudinal del globo ocular, en el cual no se distinguen sus componentes. El lente se indica con la flecha.

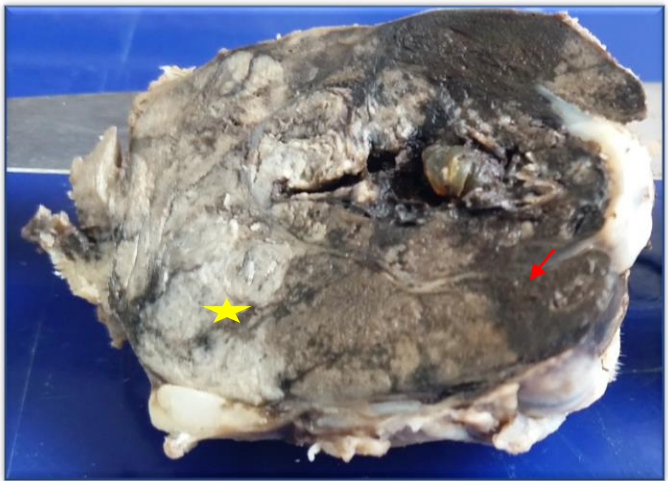

Figura 3. Nótese la invasividad de la neoplasia pigmentada principalmente de color café hacia la parte anterior del globo oular, la posición del lente (*) y el nervio óptico (flecha) entremezclado entre el tejido neoplásico.

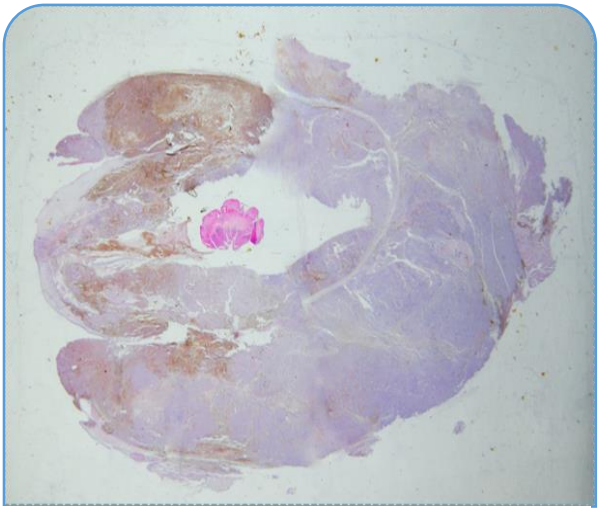

Figura 4. Aspecto microscópico del globo ocular neoplásico. Sus estructuras se observan marcadamente distorsionadas. H-E 4X.

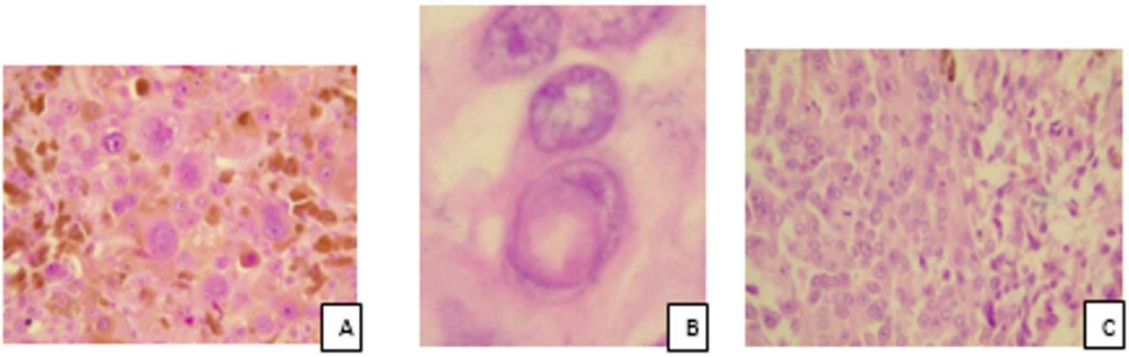

Figura 5. Características microscópicas de las células neoplásicas. **A.** Pleomorfismo celular, anisocitosis y anisocariosis marcada, pigmento melánico, citomegalia, cariomegalia, nucleolos prominentes y células multinucleadas. **B.** Invaginaciones citoplasmáticas intranucleares. **C.** Figuras mitóticas atípicas. H-E. 40X.

REFERENCIAS BIBLIOGRÁFICAS

1. Laver NV, McLaugklin ME, Duker JS. Ocular melanoma. Arch Pathol Lab Med 134:1778-1784, 2010.
2. Dubielzig RR. Ocular neoplasia in small animals. Vet Clin North Am Small Anim Prac 20: 837-848. 1990
3. Annie L. Wang, DVM, Thomas Kern, DVM, DACVO. Melanocytic Ophtalmic Noeplasms of Domestic Veterinary Species: A Review. Topics in Compan An Med 30:148-157, 2015.
4. Choi C, Kusewitt DF. Comparison of tyrosinase-related protein-2, S-100, and Melan A inmunoreactivity in canine amelanotic malanomas. Vet pathol 40:713-718, 2003.
5. Berrington Al. Jimbow K. Haines DM. Inmunohistochemical detection of melanoma.associated antigens on formalin-fixed, paraffin-embedded canine tumors. Vet pathol 31:455-461;1994
6. Juárez RM. Ojo y Oído. En: Trigo TFJ, Romero RL, coordinadores. Patología Sistémica Veterinaria. 6ª ed. Ed. México DF: UNAM FMVZ; 2015. p.535
7. Meutten; Tumors in Domestic Animals. 2107.
8. Giuliano EA, Chappell R, Fisher B, Dubielzig RR. A matched observational study of canine survival with primary intraocular melanocytic neoplasia. Vet Ophthalmol 2: 185-190, 1999.
9 .Grahn BH, Peiffer RL. Fundamentals of Veterinary Ophthalmic Pathology. In: Gelatt KN, editor. Veterinary Ophthalmology. 4th. Ed. Oxford: Blackwell Publishing; 2007. p. 355-437
10. Harris BP, Dubielzig RR. Atypical Primary Ocular Melanoma in Cats. Vet Ophthalmol, 1999.
11. Bergman PJ, Kent MS and Farese JP. In: Specific Malignancies in the Small Animal Patient: Melanoma p.321-329.
12. Labelle Philippe. The Eye. In: Zachary James F. Pathologic Basis of Veterinary Disease. 6th ed. St. Louis, Missouri: ELSEVIER; 2017. p. 1265-1318.
13. Cook CS, Wilkic DA. Treatment of presumed iris melanoma in dogs by diode laser photocoagulacion. 23 cases. Vet Ophthalmol, 1999.
14. Raskin RE,Canine and Feline Cytology: A color Atlas and Interpretation Guide, 3th ed. St. Louis, Missouri: ELSEVIER; 2016 p. 418-419
15- Jubb Kennedy and Palmers. Patology of Domestic Animals. 6th Edition; El Sevier, 2016
16. McLean IW, Saraiva Vinicius S, Burnier Miguel N Jr. Pathological and prognosis features of uveal melanomas. *Can j Ophthalmol vol 39, No. 4.* 2004: 343-350
17. Ivlitter PE, Dubietzig RR. Ocular Tumors. In: Withrow S J, MacEwen EG, editors. A Small Animal Clinical Oncotogy, 3rd ed. Philadelphia, PA: W.B.Saunders, 2001:532-545

MENINGIOMA SELAR EXTENSIVO EN UN PERRO

Elizondo CJ*[1], Ramírez HC [1], Trejo CA [1], Ramírez RR. [1]

[1]Facultad de Medicina Veterinaria y Zootecnia, Universidad Autónoma de Nuevo León

Correspondencia: jimmyvet93@hotmail.com

RESUMEN

Se realizó el examen clínico de una hembra Bóxer, de 7.5 años de edad la cual presentaba episodios convulsivos generalizados, ceguera y anosmia al momento de la consulta. El examen neurológico dio como resultado afectación de la fosa craneal media y rostral como diagnóstico neuroanatómico. Debido a que la paciente no presentó mejora clínica con el tratamiento de soporte con esteroides y anticonvulsivos se optó por la eutanasia. Al momento de realizar la necropsia se observó una masa en forma de placa en el aspecto ventral del encéfalo, subdural e involucrando la fosa hipofisaria y extendiéndose al rinencéfalo. El diagnóstico histopatológico dio como resultado meningioma. La neoplasia fue inmunorreactiva a la Vimentina.

Palabras clave: tumor cerebral, meningioma, canino, vimentina

ABSTRACT

A seven and half years old - female Boxer with convulsive episodes, blindness and anosmia was clinically evaluated. The neurological examination resulted in rostral cranial fossa and medial cranial fossa affectation as a neuroanatomic diagnosis. Due that the patient did not show clinical improvement with supportive treatment with steroids and anticonvulsants, euthanasia was chosen. At necropsy an extensive mass in the ventral aspect of the brain was observed. Histopathologic diagnosis was meningioma. Neoplasm was immunoreactive to Vimentin.

Key words: brain tumor, meningioma, canine, vimentin

INTRODUCCIÓN

Los meningiomas son neoplasias originadas de las células meningoteliales, las cuales recubren las vellosidades aracnoideas y conforman el grupo de neoplasias del sistema nervioso central más común en perros ([1]). La lesión suele desarrollarse como masas bien demarcadas o menos comúnmente como lesiones extensivas en forma de placa que pueden desarrollarse en bulbos olfatorios (36%), convexidades cerebrales (14%) y cerebelar (2%), ángulo cerebelopontino (10%), parasagital (10%), basilar (7%), falcina (6%), foramen magno (2%) y paraselar (8%) ([1, 2]). Los patrones histológicos mostrados por estas neoplasias son variables y pueden apreciarse varias estirpes en la misma neoplasia ([3]). Los Bóxer tienen predisposición a padecer estas neoplasias ([1, 4]). Los meningiomas de la región selar están descritos en humanos ([5, 6]).

HISTORIA CLÍNICA

Bóxer hembra, de 7.5 años de edad se presenta a consulta por un cuadro de convulsiones generalizadas tónico clónicas, ceguera de origen central y anosmia. 4 meses atrás, la paciente comenzó con un cuadro de ceguera, el cual fue tratado por un veterinario externo con gotas oftálmicas. Los signos empeoraron y la paciente comenzó con convulsiones generalizadas y días antes de la consulta la dueña comentó que la paciente ya no encontraba su comida con el olfato. El examen neurológico arrojó como diagnóstico neuroanatómico afectación de la fosa craneal media y rostral. Debido a que la paciente no respondió al tratamiento de soporte con prednisona (.5 mg/kg VO cada 24 horas) y levetiracetam (20 mg/kg VO cada 8 horas) la propietaria optó por la eutanasia y autorizó una necropsia.

HALLAZGOS MACROSCÓPICOS

Al momento de extraer el encéfalo se apreció una gran masa extensa, intradural e intra y extraparenquimal que abarcaba parte de la fosa craneal media y rostral, con mayor afectación en el lado izquierdo (figura 1). La masa se extendía por gran parte del aspecto ventral del encéfalo (figura 2) y a las secciones transversas se puede observar que la masa comprime el quiasma óptico y parte del parénquima cerebral (figura 3 y 4).

HALLAZGOS MICROSCÓPICOS

Las secciones corresponden a una población hipercelular con rasgos pleomórficos (figura 8). La morfología de las células es poligonal, de amplios citoplasmas eosinófilos, relativamente distinguibles, ocasionalmente espumosos, de núcleo central, de cromatina dispersa y nucléolo basófilo (figura 5 y 7). Sus núcleos exhiben rasgos de anisocariosis, algunos poseen pseudoinclusiones eosinófilas. Las células se organizan en conglomerados y nidos (figura 5). Algunas células se tornan elongadas y sus citoplasmas hipereosinófilos. En algunos centros de los conglomerados es usual encontrar necrosis y hemorragias (figura 6). Los arremolinados son escasos. Las mitosis también son escasas, de 1-2 en algunos campos. Los citoplasmas de las células no se tiñeron con tinción de PAS (figura 9) y fueron inmunorreactivas a vimentina (figura 10)

PRUEBAS COMPLEMENTARIAS

La propietaria no accedió a alguna prueba radiológica, sangre o resonancia electromagnética debido a sus condiciones económicas. El cerebro del paciente fue sometido a proceso histopatológico con las tinciones de H&E, PAS e Inmunohistoquímica contra la proteína Vimentina.

CRITERIOS DIAGNÓSTICOS

Debido al curso progresivo de los signos clínicos, la ausencia de reflejo pupilar y de amenaza, la raza y edad del paciente, una neoplasia es el diagnóstico presuntivo pertinente.

DIAGNÓSTICOS DIFERENCIALES

Clínicamente un glioma, tumor de células germinales, tumor de células granulares o inflamación pueden dar la misma signología.

DISCUSIÓN

El presente caso corresponde a un meningioma “en forma de placa”, el cual representa una pequeña proporción de los meningiomas que se desarrollan en los perros. La presentación clínica de este caso es muy similar a la que describe Zevgaridis et al en 62 pacientes humanos que padecieron meningiomas en la región supraselar y paraselar, los cuales iniciaron son signos de debilidad visual debido al compromiso secundario del quiasma óptico. Los meningiomas de la región selar en el hombre son poco frecuentes (Zevgaridis et al., 2001), así como también en el perro (Higgins et al., 2017). Siguiendo la clasificación de la OMS, el presente meningioma puede considerarse como la variante meningotelial, el cual corresponde a los meningiomas de grado I, y que ocasionalmente cuando invaden neurópilo pueden desarrollar un comportamiento clínico agresivo. Vandelve et al describe que aquellos meningiomas que se desarrollan en la base del encéfalo son en la región supraselar, y una de las estirpes más frecuentes es el meningotelial, como el presente caso.

CONCLUSIONES

La presentación clínica de este meningioma es poco usual debido a la localización anatómica selar, la forma extensiva de la neoplasia y la invasión intraparenquimal. Los signos clínicos de la paciente debieron de haberse desarrollado conforme la neoplasia se extendía hacia rostral.

REFERENCIAS

1- Higgins RJ, Bollen AW, Dickinson PJ, Sisó-Llonch S. Tumors of the nervous system. In: Meuten, editor. Tumors of domestic animals. Iowa State: John Wiley & Sons Inc; 2017. p. 834- 891.
2- Miller AD, Zachary JF. Nervous system. In: Pathologic basis of veterinary disease. St Louis: Elsevier; 2017. p. 805 - 907.
3- Vandevelde M, Higgins RJ, Oevermann A. Neoplasia. In: Veterinary Neuropathology: Essentials of theory and practice. Ames, Iowa: John Wiley & Sons Inc; 2012. p. 129 – 156.
4- Montoliu P, Vidal AE, Pumarola M. Histological and immunohistochemical study of 30 cases of canine meningioma. J Comp Path. 2006 135; 200 – 207.
5- Perry A, Louis DN, Scheithauer BW, Budka H, Deimling A. Meningiomas. In: WHO Classification of tumours of the central nervous system. Lyon, FR: IARC Press; 2007. p. 164 – 184.
6- Zevgaridis D, Medele RJ, Müller A, Hischa AC, Steiger HJ. Meningiomas of the sellar region presenting with visual impairment: impact of various prognostic factor son surgial outcome in 62 patients. Acta Neurochir. 2001 143; 471 – 476.

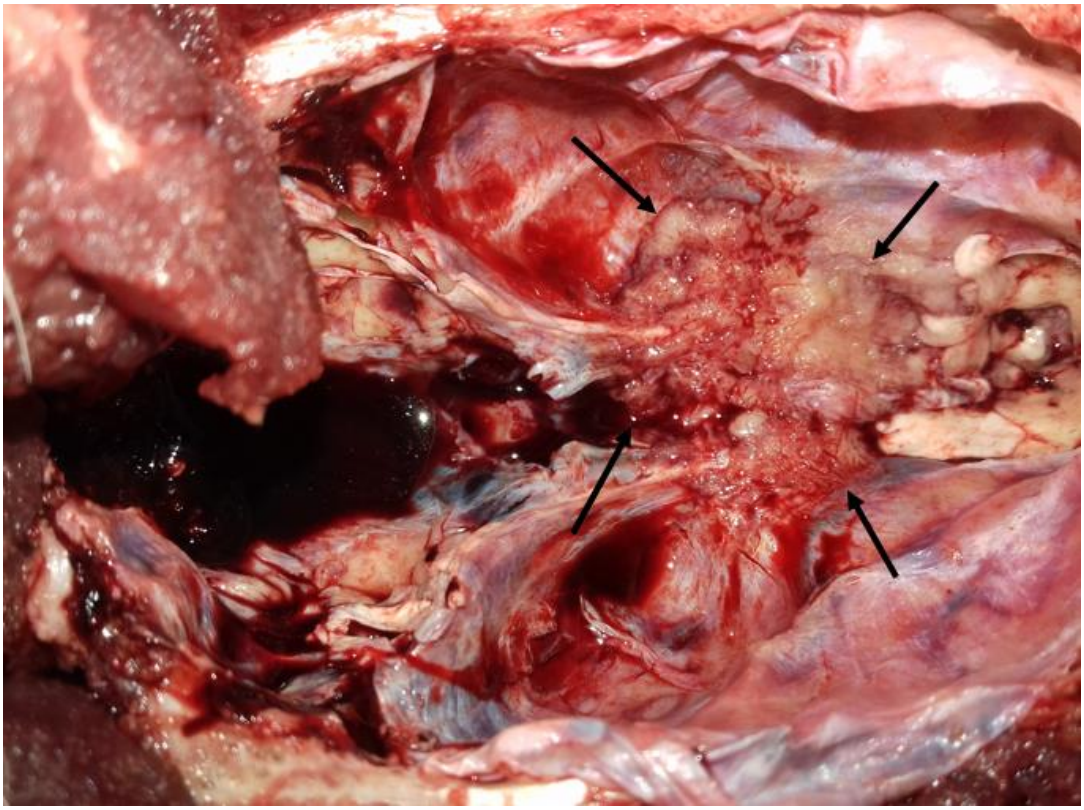

Figura 1. Imagen macroscópica de la neoplasia intradural sobre la fosa craneal media y rostral, las flechas negras muestran la demarcación de la neoplasia. La duramadre sigue en la bóveda craneana. La paciente se encuentra mirando hacia el lado derecho de la imagen.

Figura 2. Aspecto ventral del encéfalo. Observe la extensión irregular grisácea de la neoplasia hacia rostral y a los lados de la hipófisis.

Figura 3. Invasión del quiasma óptico y del parénquima por parte de la neoplasia. Sección transversa.

Figura 4. La neoplasia comprime otra sección del quiasma óptico. Sección transversa.

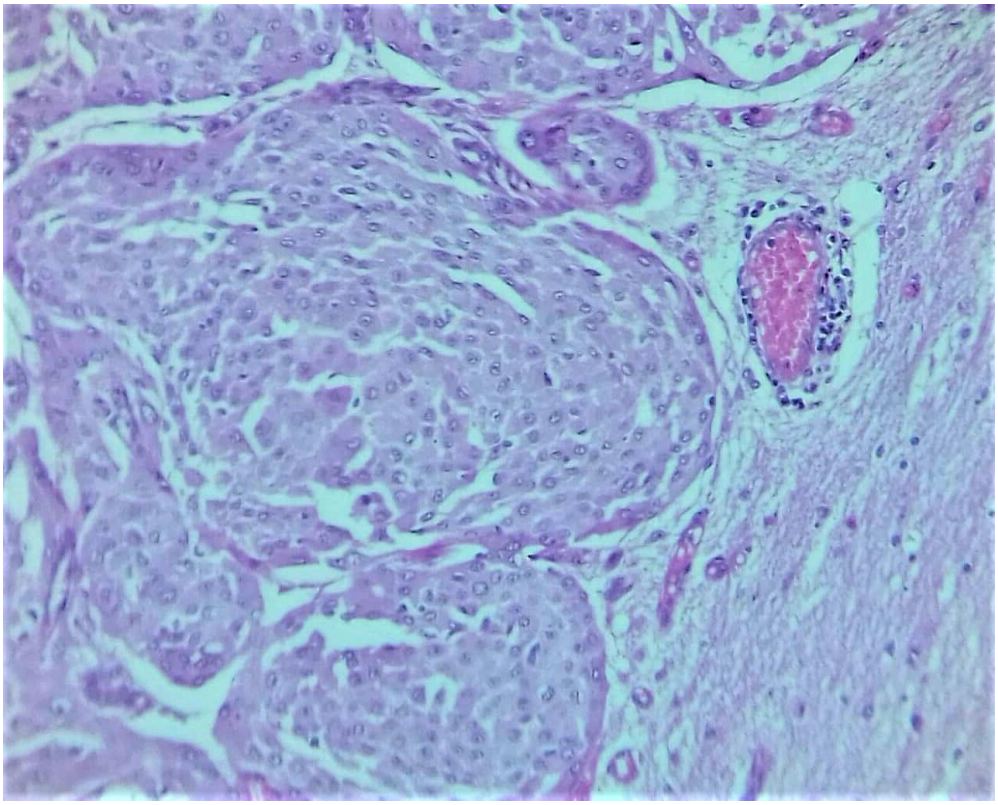

Figura 5. Invasión del neurópilo por parte de nidos y conglomerados de células neoplásicas. H&E 10X.

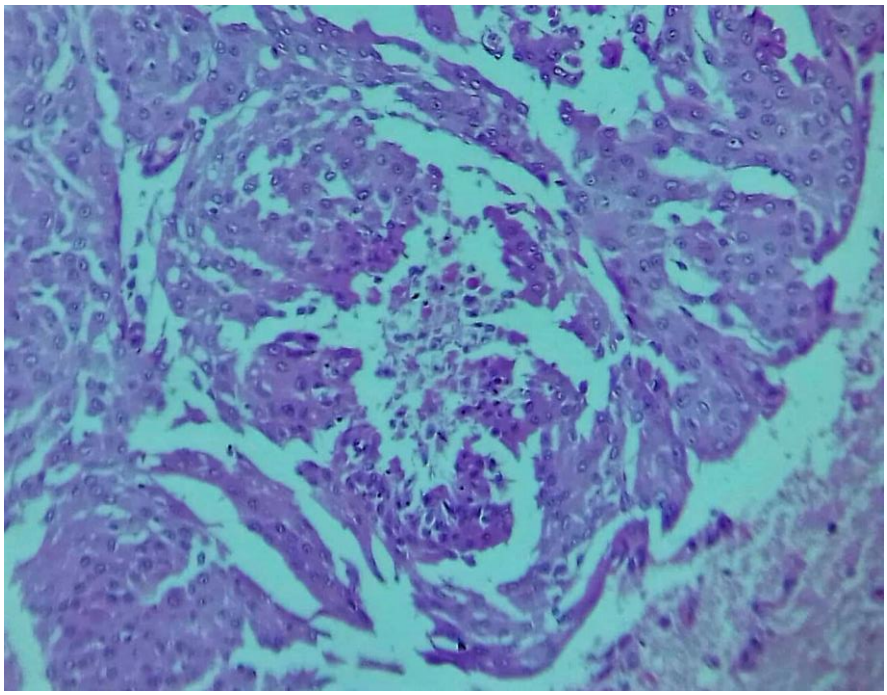

Figura 6. Centro necrótico en conglomerado de células neoplásicas. H&E 10X.

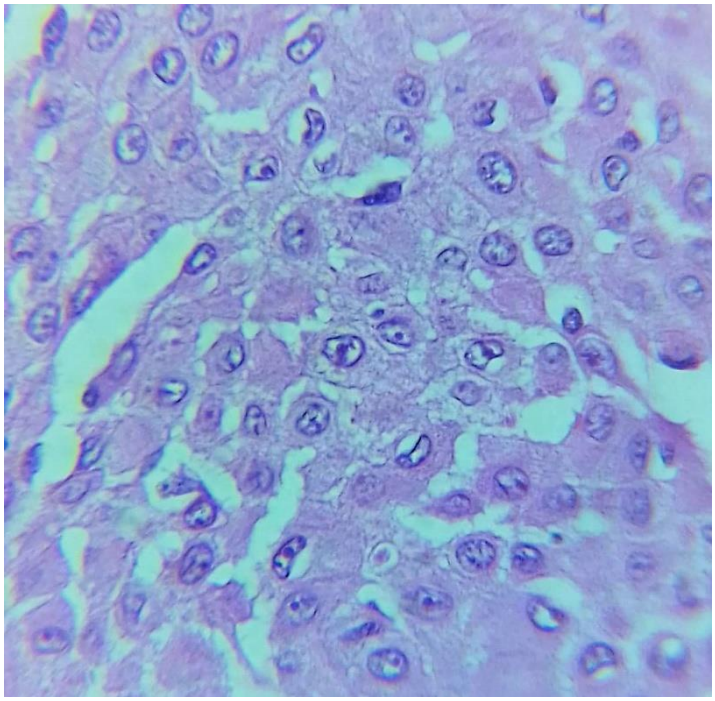

Figura 7. Acercamiento de la figura 5, las células son poligonales, sus citoplasmas relativamente distinguibles y sus núcleos muestran moderada anisocariosis. H&E 40X.

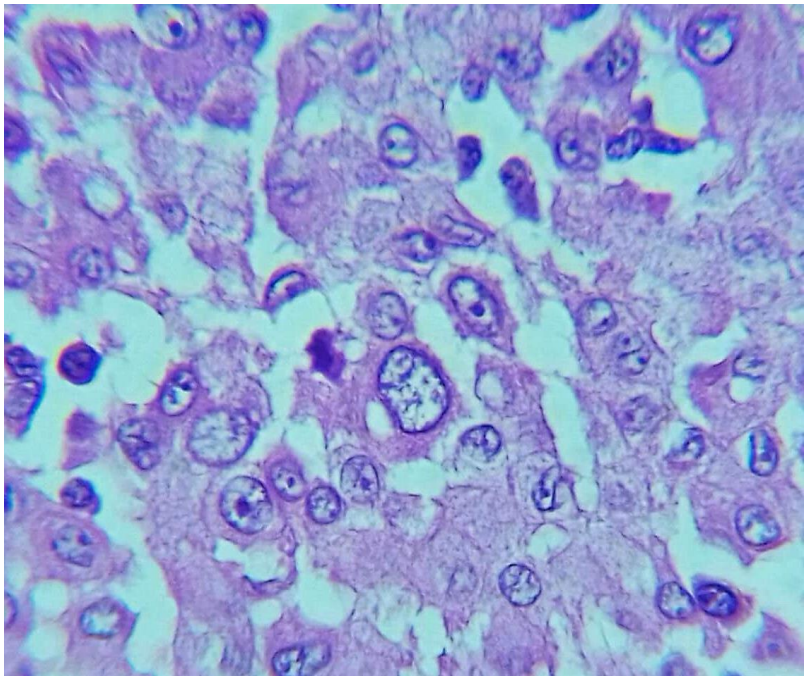

Figura 8. Algunas células muestran rasgos pleomórficos muy marcados. H&E 40X.

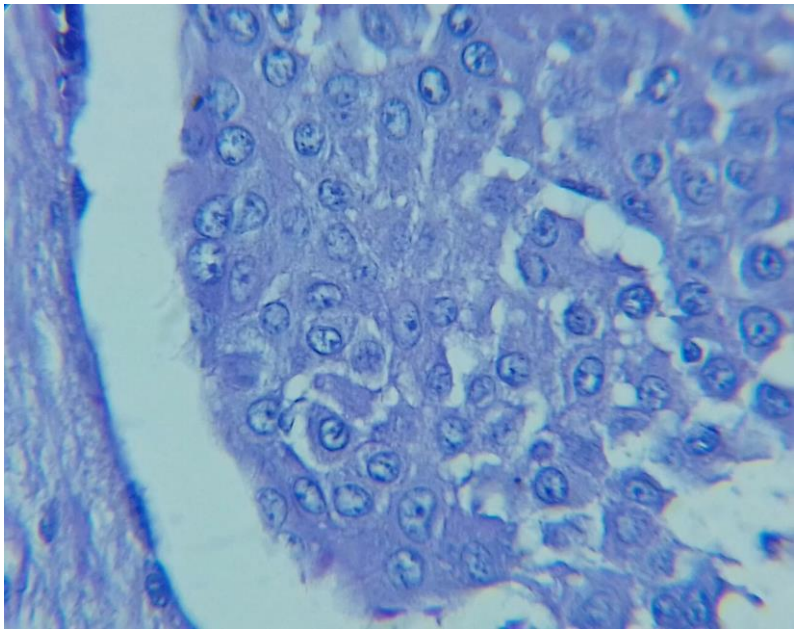

Figura 9. Nido de células neoplásicas, PAS 40X.

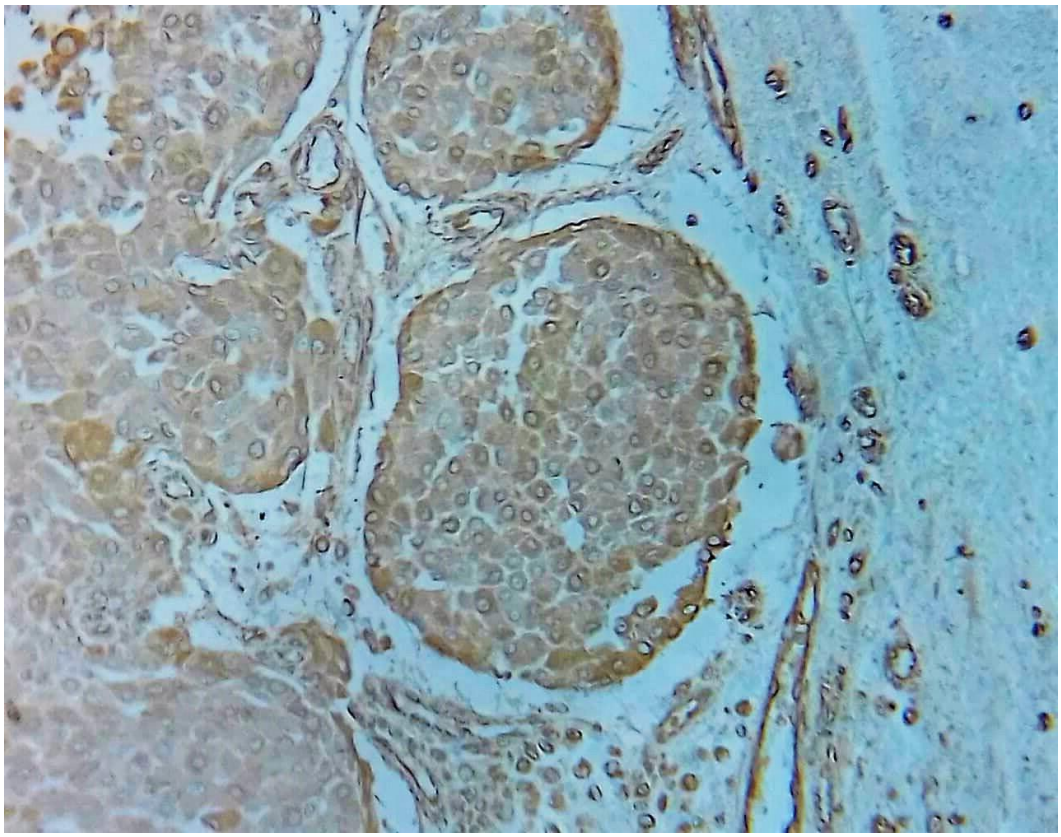

Figura 10. Inmunorreactividad a la proteína Vimentina, 10X Inmunohistoquímica.

MICOTOXICOSIS EN BOVINOS DEL VALLE DEL YAQUI, SONORA. INFORME DE UN CASO

Cedillo CJR*, Valdez AJC, Molina BRM, Munguía XJA y Hernandez CHJF.

Laboratorio de Anatomía Patológica, Departamento de Ciencias Agronómicas y Veterinarias, Instituto Tecnológico de Sonora.
Correspondencia: jesus.cedillo@itson.edu.mx

RESUMEN

Se presenta un caso de micotoxicosis en una engorda de ganado bovino del Valle del Yaqui en el Estado de Sonora. Los decesos fueron en ocho animales en un periodo de una semana algunos solo presentaron pocos signos como postración, pataleo y espuma en ollares, el resto fue muerte súbita. Se remitió para su estudio *postmortem* una hembra bovina de 9 meses de edad, cruza Pardo Suizo y Cebú. Los principales hallazgos a la necropsia son congestión y edema pulmonar moderado, hidrotórax, sufusiones peritoneales, hidroperitoneo además del prolapso rectal. Los resultados toxicológicos por medio de Cromatografía líquida de alta eficiencia (HPLC) en contenido ruminal, hígado, riñón y sangre indican la presencia de ocratoxina, zearalenona, por arriba de la concentración máxima tolerable para bovinos. Y para deoxynivalenol (DON) fumonisina y aflatoxinas B1,B2,G1,G2, los valores fueron inferiores. Mientras que la presencia de pesticidas (organoclorados y organofosforados) en agua y alimentos resultaron negativos. Esta condición se origina por el consumo de alimento como forrajes, silo, concentrado o granos contaminados con micotoxinas producidas por hongos durante el almacenamiento. La presentación de la micotoxicosis es frecuente pero por lo común se confunde con septicemias de origen bacteriano o intoxicaciones de otro tipo. Por lo anterior, es de suma importancia considerarlo en el diagnóstico diferencial en casos de muerte súbita en ganado bovino estabulado.

Palabras clave: Micotoxinas, micotoxicosis, intoxicación, bovinos

ABSTRACT

A case of mycotoxicosis is presented in a fattening of cattle in the Yaqui Valley in Sonora State.The deaths were eight animals over a period of a week some only showed few signs such as prostration, kicking and foam in the nostrils, the rest was sudden death. A bovine female 9 months of age, Brown Swiss and Zebu crosses was sent for postmortem study. The main findings at necropsy are congestion and moderate pulmonary edema, hydrothorax, peritoneal suffusions, hydroperitoneum in addition to rectal prolapse. The toxicology results by means of liquid chromatography high efficiency (HPLC) in rumen, liver, kidney and blood content indicate the presence of ochratoxin, zearalenone, above the maximum tolerable concentration for cattle. And for deoxynivalenol (DON) fumonisin and aflatoxins B1, B2, G1, G2, the values were lower. While the presence of pesticides (organochlorine and organophosphate) in water and foods were negative. This condition is caused by the consumption of food such as forages, silo, concentrated or grain contaminated with mycotoxins produced by fungi during storage. The presentation of the mycotoxicosis is frequent but often is confused with septicemia of bacterial origin or other poisoning. Therefore, it is of utmost importance considering it in the differential diagnosis in cases of sudden death in cattle stanchion.

Key words: mycotoxins, mycotoxicosis, intoxication, bovine

INTRODUCCIÓN

Las micotoxinas son metabolitos secundarios producidos por hongos que pueden ser dañinos para vertebrados después de la ingestión, inhalación o contacto con la piel. La enfermedad que causa se llama micotoxicosis, la cual no es trasmisible, el uso de antibióticos tiene poco o nulo efecto, los brotes son a menudo estacionales y se asocia a algún alimento específico con signos de actividad fúngica. Las micotoxinas se acumulan en diferentes órganos y tejidos[1]. Los signos suelen ser sutiles y varios factores pueden intervenir, por ejemplo estrés ambiental, exposición a múltiples micotoxinas, agentes infecciosos y deficiencias nutricionales. A menudo es difícil establecer una causa efecto con los alimentos contaminados. Existe evidencia considerable para el potencial de las micotoxinas de causar enfermedad en los animales por consumo de forrajes mohosos[2,3,4]. La zearalenona es una de las micotoxinas estrogénicas más prevalentes que se produce por hongos *Fusarium*. La exposición de los animales de granja a ZEA es una preocupación de salud pública debido a su toxicidad y amplia distribución en los alimentos de los animales[5,3]. El interés en las micotoxinas comenzó cuando se encontraron aflatoxinas carcinogénicas[2] y su presencia en productos alimenticios de humanos y animales[2,6]. La mayoría de los casos de micotoxicosis presenta signos no específicos y muchos de ellos no se reportan[2].

HISTORIA CLÍNICA

Durante el mes de septiembre en un periodo de una semana murieron 8 animales de un corral de engorda del Valle del Yaqui, se remitió al laboratorio de anatomía patológica del Instituto Tecnológico de Sonora, el cadáver de una becerra de 9 meses de edad, cruza de pardo suizo y cebú, La historia clínica refiere que no había antecedentes clínicos de enfermedad que de pronto se postro manifestó algún pataleo y muere en poco tiempo. La alimentación fue a base de silo de maíz, sorgo forrajero y alfalfa. Luego de esta experiencia el productor incluyó secuestradores de micotoxinas en el alimento.

HALLAZGOS MACROSCÓPICOS

La becerra presentó una pobre condición corporal, pelo hirsuto, infestación moderada de *Otobius megnini* en fondo auricular, prolapso rectal (fig. 1), en cavidad torácica se observó hidrotórax con 20 mL de líquido transparente ligeramente amarillo, congestión y edema pulmonar moderado (fig 2) con presencia de espuma en bronquios. En corazón fue visible la atrofia de la grasa del surco coronario. En cavidad abdominal se observó rumen con abundante alimento amarillo verdoso (fig. 3), con ausencia de olor característico (olía a paja remojada) la mucosa de apariencia normal, hidroperitoneo de 25 mL transparente color rojo, sufusiones de leves a moderadas en peritoneo visceral a nivel de duodeno y yeyuno (fig 4). Así mismo, contenido hemorrágico intestinal y flatulencia moderada. El hígado presentó marcada fibrosis capsular y vesícula biliar pletórica (fig 5), los riñones con tejido adiposo atrofiado, bazo pálido, encéfalo con congestión moderada y petequias.

HALLAZGOS MICROSCÓPICOS

En los pulmones se identifica congestión y edema severo con hemosiderosis. Bazo, depleción linfoide, hemosiderosis abundante.
Hígado con congestión moderada a severa, cambio graso difuso leve, disociación hepática y atrofia moderada de hepatocitos.
Intestinos congestión moderada, depleción linfoide en placas de Peyer, enteritis linfocitica y eosinofílica en vellosidades.
Linfonódulo con depleción linfoide y congestión moderada.
Corazón con atrofia grasa en epicardio, atrofia del miocardio y presencia de quistes parasitarios compatibles a *Sarcocystis sp*. (No se incluyen imágenes microscópicas por ser lesiones típicas)

PRUEBAS COMPLEMENTARIAS

Además de la descripción de los hallazgos macroscópicos y los estudios histopatológicos, se colectaron muestras de contenido ruminal, hígado, riñón y sangre los cuales se remitieron a un laboratorio certificado para la determinación cualitativa y cuantitativa de micotoxinas lo cual se realizó utilizando las pruebas de HPLC, los resultados obtenidos están en el cuadro 1, al final de este informe, donde se evidencia que la ocratoxina y la zearalenona están por arriba de la concentración máxima tolerable en bovinos, las otras tres micotoxinas están por debajo, sin embargo las concentraciones son significativas y no se descarta una acción sinérgica que afecten los tejidos del animal. También se solicitó al productor alimento del comedero y agua de bebida, a estas muestras se les hizo un estudio toxicológico cualitativo y cuantitativo de pesticidas organoclorados y organofosforados, los cuales fueron negativos.

CRITERIOS DIAGNÓSTICOS

Con base a las características macroscópicas e histopatológicas antes mencionadas aunada la historia clínica completa, sugirieron un cuadro tóxico agudo, se remitieron muestras para estudio toxicológico el cual confirma la presencia de diversas micotoxinas de origen alimentario que para la ocratoxina y la zearalenona supera la concentración máxima tolerable para bovinos, que se asocian a las lesiones observadas y como causa de muerte.

DIAGNÓSTICOS DIFERENCIALES

Los principales diagnósticos diferenciales de esta entidad corresponden a una enterotoxemia por Clostridium perfringes principalmente por la muerte súbita y los hallazgos de edema y sufusiones excepto que se presenta enteritis necrótica hemorrágica severa7. Para el caso de septicemias de diferente origen bacteriano además del edema y las sufusiones son visibles las lesiones necróticas causadas por los agentes bacterianos en los órganos o tejidos y respecto a intoxicaciones por pesticidas estas presentan también muerte en poco tiempo, pero inmediato a un cuadro de postración e hipersecreción con signos nerviosos8. Estos diagnósticos deben ser ratificados por pruebas toxicológicas y bacteriológicas específicas.

DISCUSIÓN

La presentación de casos agudos por micotoxicosis requieren diversas condiciones[1,2] que al parecer se conjuntaron para el caso que aquí se describe. La ocurrencia de aflatoxicosis aguda en animales es muy común sobre todo en animales de engorda[2]. Sin embargo para la fumonisina se considera al ganado bovino menos sensible que caballos, cerdos entre otros[1]. Pero ello no significa que no se vea afectado. La ocratoxina daña varios órganos donde causa hemorragias y coagulación intravascular como riñón, hígado, bazo, cerebro, corazón, linfonódulos e intestinos[1], La mayoría de los casos de micotoxicosis presenta signos no específicos y muchos de ellos no se reportan, lo que es probable es que las lesiones o signos se le adjudiquen a otras enfermedades típicas de los animales estabulados como problemas respiratorios o digestivos. Para el caso de las toxinas de *Fusarium* como son señalados como altamente sugestivos[2] En cerdos se ha demostrado que estas micotoxinas producen un efecto cardiotóxico, edema pulmonar, hidrotórax y los signos incluyen disnea, menor consuno de alimento, debilidad, cianosis y muerte[2] lo que se observó en el caso que nos ocupa presenta edema pulmonar, hidrotórax, hidroperitoneo, sufusiones entre otras lesiones que sugieren alteración en la permeabilidad vascular con ello la salida de trasudado y diapédesis, dependiendo del nivel de consumo de dichas toxinas la lesión son tan significativas que los animales mueren con obstrucción de alveolos y vías aéreas con el trasudado en forma de líquido y espuma. No todos los animales mueren aunque tengan acceso al mismo alimento contaminado por micotoxinas, por ejemplo en un caso descrito en Sudáfrica solo 7 de 25 terneros murieron[9]. Como se comentó depende de diversos factores ya mencionados[2,3]. En otros casos se afecta la salud de manera crónica[4], los signos y lesiones serán diferentes dependiendo de los órganos dañados. Como un detalle con presentación esporádica es el prolapso rectal el cual es sugestivo en casos como este ya que fue descrito asociado a aflatoxicosis en bovinos desde hace tiempo[9], mientras que en cerdos se ha relacionado a la ingestión de zearalenona[10].

CONCLUSIÓN DE LA CONTRIBUCIÓN E IMPORTANCIA MÉDICA O SANITARIA DEL CASO.

Debido a la poca difusión que tienen los hallazgos de micotoxicosis aguda y mortal en bovinos, por medio del presente caso se aporta la información obtenida y se insta a realizar pruebas complementarias que ratifican el diagnóstico presuntivo y/o diferencial.

REFERENCIAS

1 Marin S, Ramos AJ, Cano-Sancho G, Sanchis B. Mycotoxins: occurrence, toxicology and exposure assessment. Food Chem Toxicol. 2013 Oct; 60:218-37 doi: 10.1016/j.fct.2013.07.047.Epub 2013 jul 29

2 Morgavi DP, Riley RT. An historical overview of field disease outbreaks known or suspected to be caused by consumption of feeds contamined with *Fusarium* toxins. Animal feed Sci technol. 2007; 137:201-12 doi: 10.1016/j.anifeedsci.2007.06.002

3 Nesix K, Ivanovic S, Nesic V. Fusarial toxin: secondary metabolites of *Fusarium* fungi. Rev Environ Contam Toxicol. 2014; 228:101-20. Doi: 10:1007/978-3-319-01619-1_5

4 Danicke S, Winkler J, Meyer U, Frahm J, Kersten S. haemotological, clinical-chemical end immunological consequences of feeding *Fusarium* toxin contaminated diets to early lactating dairy cows. Mycotoxin Res. 2017; 33(1):1-13 doi:10.1007/s12550-016-0258-6

5 Zhang GL, Feng YL Song JL, Zhou XS. Zearalenona: A Mycotoxin with different toxic effect in domestic and laboratory animals´ granulosa cells. Front Genet. 2018 Dec; 18(9):667 doi:10.3389/fgene.2018.00667 .ecollection 2018.

6 Variane ACF, Santos FCD, Castro FF, Barbosa-Tessmann IP, Santos GTD, Pozza MSDS. The occurrence of aflatoxigenic *Asperguillus spp*. In dairy cattle feed in Southern Bazil. Braz J Microbiol. 2018; 49(4):919-28 doi: 10.1016/j.bjm.2018.05.005

7 9 Cano CP. Enterotoxemia hemorrágica consultado 29 03 2019. Disponible en: http://www.ammveb.net/clinica/enterotoxemia_hemorragica.pdf

8 10 Fernandez A DG, Mancipe G LC, Fernández A DC. Intoxicación por organofosforados. Revista Med. 2010; 18(1):84-92 consultado 29 03 2019. Disponible en: http://www.scielo.org.co/pdf/med/v18n1/v18n1a09.pdf

9 Van Halderen A, Green JR, Marasas WF, Thiel Pg, Stockenstrom S. A field outbreak of cronic aflatoxicosis in dairy calves in the Western Cape Province. J S Afr Assoc. 1989; 60(4):210-1 PMID 2518661

10 Blaney BJ, Bloomfield RC, Moore CJ. Zearalenona intoxication of pigs. Aust Vet J. 1984; 61(1):24-7 PMID 6231019

Fig 1. Prolapso rectal

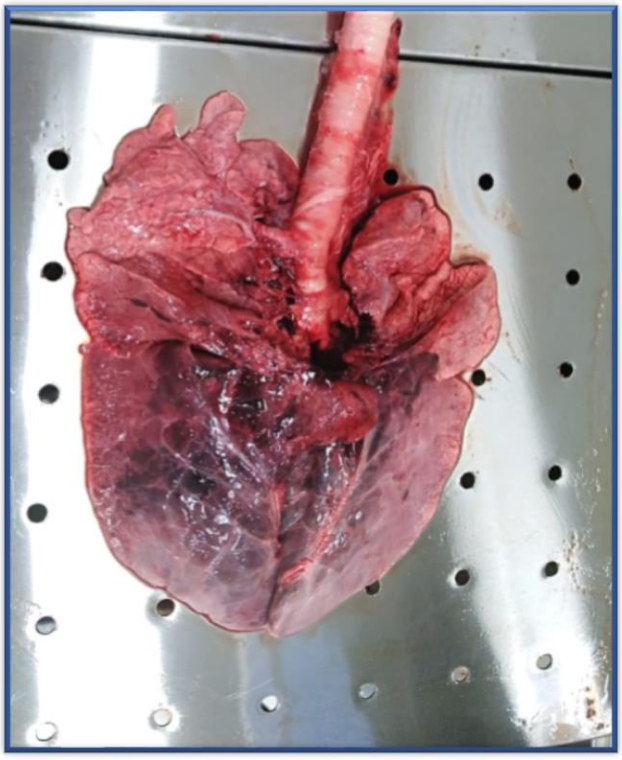

Fig 2. Congestión pulmonar

Fig 3. Contenido sin olor

Fig 4. Sufusión peritoneal

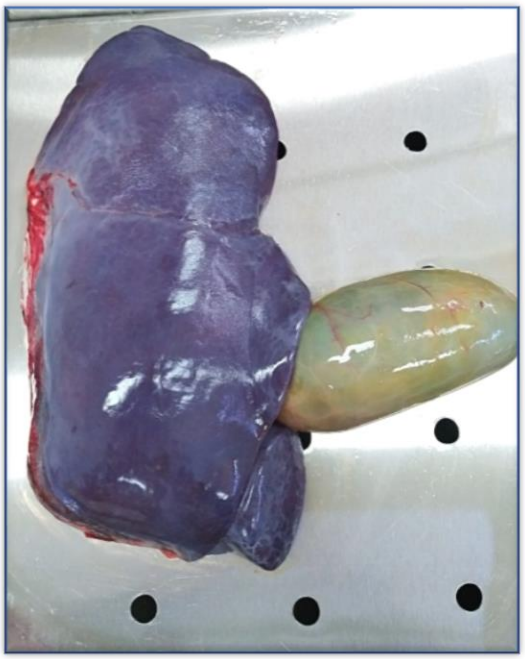

Fig 5. Vesícula pletórica

Cuadro 1. Resultados de micotoxinas

Muestra	Ocratoxina A y B ppb	Zearalenona ppb	Fumonisina ppb	Aflatoxinas B1,B2, G1,G2 ppb	Deoxynivalenol DON ppb
Alfalfa	45	560	780	34	< 20
Contenido ruminal	30	430	630	32	< 20
Hígado	23	210	210	14	< 20
Riñón	28	150	220	16	< 20
sangre	7	210	115	9	< 20
Concentración máxima tolerable bovinos.	20	200	300	20	< 300

ppb= partes por billón

MIELOFIBROSIS SECUNDARIA A ANEMIA HEMOLÍTICA INMUNOMEDIADA Y USO DE CORTICOESTEROIDES

Luna SAD[1], Pineda RMA[1], Hurtado HA[2], Torres AVD[1], Morales OMR[1], Martínez-Chavarría LC[1], Márquez-Peña YC[2], Juárez-Ramírez M[1*]

[1]Departamento de Patología, Facultad de Medicina Veterinaria y Zootecnia, Universidad Nacional Autónoma de México.
[2]Hospital Veterinario de Especialidades, Departamento de Medicina, Cirugía y Zootecnia en Pequeñas Especies, Universidad Nacional Autónoma de México.
[*]Correspondencia: juarezrm@hotmail.com

RESUMEN

Se presenta el caso de una perra maltés de 8 años de edad con diagnóstico clínico presuntivo de anemia hemolítica inmunomediada e historia de corticoterapia con duración de un año. Fue remitida al Hospital Veterinario de Especialidades de la UNAM (HVE-UNAM), donde fue atendida durante aproximadamente 6 meses. En este periodo se realizaron diversos hemogramas donde se reportaba anemia severa no regenerativa con datos de proceso hemolítico inmunomediado y se realizaron dos transfusiones sanguíneas; la paciente no presentó mejoría y los propietarios autorizaron realizar la eutanasia. A la evaluación histológica de médula ósea se encontraron lesiones de mielofibrosis y hematopoyesis extramedular en bazo e hígado. Además de evidencia de una infección sistémica aguda, razón por la cual se realizaron estudios serológicos y moleculares para descartar agentes bacterianos, resultando negativos. Se realizó el diagnóstico integral de mielofibrosis secundaria con la historia clínica, hallazgos clínico patológicos y lesiones histopatológicas halladas en médula ósea, asociándola al proceso hemolítico inmunomediado crónico y uso prolongado de corticoesteroides que agravó el padecimiento.

Palabras clave: mielofibrosis, médula ósea, anemia hemolítica inmunomediada, corticoesteroides, histopatología.

ABSTRACT

We present the case of an 8-year-old maltés dog with a presumed clinical diagnosis of immune-mediated hemolytic anemia with a history of corticosteroid therapy for one year. The patient was referred to the Veterinary Hospital of Specialties of UNAM (HVE-UNAM), where she was attended for approximately 6 months. In this period, different blood tests were performed, where severe non-regenerative anemia was reported with data of a immune-mediated hemolytic process and two blood transfusions were performed; the patient did not show clinical improvement and the owners decided to authorize euthanasia. In the histological evaluation of bone marrow we found lesions of myelofibrosis and extramedullary hematopoiesis in spleen and liver. In addition to evidence of an acute systemic infection, reason for which serological and molecular studies were

carried out to rule out bacterial agents, that resulted negative. The integral diagnosis of secondary myelofibrosis was made with the clinical history, clinical pathological findings and histopathological lesions found in bone marrow, associating it with the chronic immune-mediated hemolytic process and prolonged use of corticosteroids that aggravated the condition.
Key words: myelofibrosis, bone marrow, immune-mediated hemolytic anemia, corticosteroids, histopathology.

INTRODUCCIÓN

La mielofibrosis (MF) es un desorden mieloproliferativo caracterizado por la proliferación de fibroblastos y células reticulares, con excesiva producción de fibras de colágena tipo I y III, respectivamente, que reemplazan al tejido hematopoyético.

Es una enfermedad multifactorial, de la cual se conocen dos presentaciones: la MF primaria también llamada mielofibrosis idiopática, se engloba dentro del grupo de las neoplasias mieloproliferativas crónicas, junto con la policitemia vera y se ocasiona por la transformación neoplásica de células pluripotenciales de la médula ósea que estimulan a los fibroblastos para producir colágeno en exceso. Esta enfermedad ha sido más estudiada en medicina humana. La MF secundaria se relaciona con daño directo a la médula ósea por diversos factores como anemia hemolítica inmunomediada, uso prolongado de fármacos como esteroides, fenobarbital, fenilbutazona y colchicina, osteomielitis, procesos neoplásicos mieloproliferativos (leucemia, linfoma, tumores metastásicos) y radiación.[1]

Los signos clínicos son inespecíficos como palidez de las mucosas, letargia, anorexia, pérdida de peso, vómito, diarrea y esplenomegalia. Las alteraciones en patología clínica incluyen anemia no regenerativa, poiquilocitos y conteo bajo de reticulocitos. En un frotis de sangre periférica se observan dacriocitos que son característicos de esta enfermedad, además de eritrocitos y granulocitos inmaduros; los recuentos de leucocitos son variables, pudiendo haber leucocitosis o leucopenia, en cuanto a las plaquetas estás se pueden encontrar displásicas y aumentadas en número (trombocitosis).[2-4] Estos hallazgos son sugerentes de mielofibrosis; sin embargo, la biopsia de médula ósea es necesaria para emitir el diagnóstico definitivo.

Microscópicamente, en la médula ósea se observa disminución del tejido hematopoyético con sustitución por fibras de colágena, que se evalúan con las tinciones de Tricrómica de Masson y Reticulina, hiperplasia y displasia de megacariocitos, grados variables de hemosiderosis y hematopoyesis extramedular en bazo e hígado.[1,2,4] Las anormalidades en la morfología y número de megacariocitos exacerban este desorden mieloproliferativo, pues el factor de crecimiento derivado de plaquetas (PDGF) es un potente estimulador para la proliferación de fibroblastos con el consecuente incremento en la cantidad de fibras de colágena. En otros estudios se ha planteado la contribución del factor de crecimiento transformante beta (TGF- b), que también es una proteína presente en megacariocitos y plaquetas, que al activarse promueve la síntesis de colágena.[3,4]

Actualmente en medicina humana se sabe que el gen Janus quinasa 2 (JAK2) está involucrado en esta enfermedad, encontrándose la mutación entre el 50 a 75% de las personas son MF. Este es gen es miembro de la familia de enzimas tirosina cinasa que está involucrado en la transducción de señales para eritropoyetina, trombopoyetina y factor estimulante de colonias granulocíticas (G-CSF) y está relacionado con otros trastornos mieloproliferativos como trombocitopenia vera.[5]

HISTORIA CLÍNICA

Se presentó al Hospital Veterinario de Especialidades (HVE-UNAM), una perra maltés de 8 años de edad, con historia de haber presentado dolor toracolumbar secundario a traumatismo un año antes del padecimiento final, por lo que se medicó con prednisona durante 6 meses a dosis de 0.8 mg/kg VO SID, con reducción a 0.4 mg/kg VO SID y 2mg/kg VO SID durante 3 meses cada uno.

Tres días previos a la consulta en el HVE presentó hiporexia y depresión; en el hemograma externo se reportó anemia severa no regenerativa con hematocrito (Ht) 0.10 L/L, reticulocitos 3 x10^9/L, aglutinación y esferocitos. Se consideró como diagnóstico presuntivo un proceso hemolítico inmunomediado además de glaucoma primario en ojo izquierdo.

En el HVE, la historia clínica refiere calendario de vacunación y desparasitación vigente y no convive con otros animales. A la evaluación clínica se encontró deprimida, con las mucosas pálidas, taquipnea, taquicardia y Ht de 0.010 L/L; se inició tratamiento con prednisona y azatioprina (2 mg/kg VO SID). Al 24 horas se realizó hemograma control donde se obtuvieron hallazgos similares al hemograma anterior con anemia severa no regenerativa (Ht 0.06 L/L), reticulocitos de 3 x10^9/L, que aunado a la presencia de aglutinación, esferocitos y policromasia se asoció a proceso hemolítico inmunomediado agudizado. Por estas alteraciones se realizó una transfusión sanguínea y posterior a las 24 horas en el hemograma control se reportó Ht de 0.17 L/L y reticulocitos de 5 x10^9/L. En los cinco días próximos la paciente no presentó mejoría clínica, continuaba con valores bajos de Ht entre 0.10 - 0.12 L/L y anemia no regenerativa. Se realizó una segunda transfusión sanguínea, alcanzando un Ht de 0.36 L/L.

Al día 165 de evolución en el hemograma control el Ht fue de 0.12 L/L y reticulocitos en 0 X10^9/L con presencia de dacriocitos (Figura 1A). Veinte días después regresó a consulta con disnea e incapacidad para incorporarse, con Ht de 0.15 L/L y reticulocitos de 12 X10^9/L, indicando nuevamente una anemia severa no regenerativa por destrucción o disminución en su producción. Adicionalmente en el leucograma se encontró desviación a la izquierda por inflamación activa y linfopenia por glucocorticoides exógenos. Por estas alteraciones se propuso una tercera transfusión sanguínea que no fue aceptada por los propietarios y se realizó la eutanasia.

Se remitió el cadáver al Departamento de Patología de la FMVZ-UNAM, 60 minutos después de la muerte para su estudio *post mortem*.

HALLAZGOS MACRO Y MICROSCÓPICOS

El cadáver presentaba buena condición corporal (3/5) con un peso de 7.5 kg. Todas las mucosas estaban notablemente pálidas. En los cortes longitudinales de fémur y tibia la médula ósea era roja; aspecto normal para la edad de la paciente. En la evaluación microscópica a bajo aumento, entre la trabéculas de hueso maduro se observó predominio de fibras colágena sustituyendo entre el 50 – 60% del tejido hematopoyético (Figura 1B y 1C). En la evaluación a 40x se identificaron adipocitos y tejido hematopoyético compuesto por precursores linfoides, mieloides y eritroides, estos últimos con relación 4:1; además de 2 a 12 megacariocitos en espacios intertrabeculares con cambios displásicos como hipercromasia, núcleos fusionados o lobulados de cromatina granular.

El bazo presentó esplenomegalia con un peso total de 180 g (2.4% del peso corporal) que se asoció a hematopoyesis extramedular generalizada (Figura 1D). El hígado estaba pálido y aumentado de tamaño, pesó 480 g (6.4% del peso corporal); microscópicamente se encontraron discretos focos de hematopoyesis extramedular y extensas zonas donde los hepatocitos exhibían degeneración vacuolar y microvacuolar (Figura 1E). En el tracto urinario, la mucosa de la vejiga estaba engrosada y sobre la superficie de ambos riñones se encontraban múltiples nódulos rojos bien delimitados por un halo amarillo claro que al corte profundizaban hacia la corteza. En la evaluación microscópica de la vejiga, se observó cistitis crónica con formación de proyecciones polipoides, infiltrado linfoplasmocítico y fibrosis en la submucosa. En los riñones, el intersticio presentaba infiltrado neutrofílico que se extendía con mayor predominio de la pelvis hacia la médula (Figura 2A). También se encontraron focos de infiltrado supurativo en miocardio (Figura 2B), sustancia blanca del cerebro, tronco encefálico y capa granulosa del cerebelo (Figura 2C). El ojo izquierdo midió 3 cm de eje anteroposterior, 3 cm en el eje vertical y 2.9 cm en el eje horizontal. En un corte longitudinal paralelo al nervio óptico, se observó una discreta depresión en forma de copa en la papila óptica y el cristalino se encontraba luxado hacia posterior. El humor acuoso y vítreo tenían pequeñas estrías de sangre. Microscópicamente se encontró una marcada excavación en la papila óptica (Figura 2D), colapso del ángulo de filtración por pérdida de la malla trabecular y disminución de tamaño del iris y los cuerpos ciliares. Se observó atrofia retiniana por pérdida total o parcial de las capas ganglionar, nuclear interna, nuclear externa y los fotorreceptores (Figura 2E).

PRUEBAS COMPLEMENTARIAS

Con la evidencia microscópica de infección sistémica de curso agudo en riñón, corazón y encéfalo, se consideraron a *Ehrlichia sp, Bartonella sp* y *Leptospira sp*, como posibles agentes infecciosos involucrados, por lo que se realizaron tinciones de histoquímica como Gram, Giemsa y Wartin Starry, resultando negativas. Adicionalmente se hicieron pruebas serológicas de 4Dx para *Ehrlichia canis, Anaplasma phagocytophilum, Borrelia burgdorferi* y *Dirofilaria immitis*, así como microaglutinación en

placa para *Leptospira sp.* y PCR para *Bartonella sp.* y *Ehrlichia sp.*; todas las pruebas fueron negativas. En médula ósea las fibras de colágena tipo I se pusieron de manifiesto con la tinción Tricrómica de Masson, comprobando la importante sustitución del tejido hematopoyético por fibrosis (Figura 1C). Actualmente se está realizando la tinción de reticulina para la evaluación del porcentaje de fibras reticulares o colágena tipo III presentes en la médula ósea.

CRITERIOS DIAGNÓSTICOS Y DIAGNÓSTICOS DIFERENCIALES

Con las pruebas complementarias se descartaron los principales agentes infecciosos que generan lesiones microscópicas similares a las observadas. Principalmente se consideró a *Ehrlichia sp*., ya que este agente ocasiona anemia severa y en la presentación crónica se ha reportado mielofibrosis secundaria por daño directo a la médula ósea; sin embargo, una característica importante de esta enfermedad es la trombocitopenia, en este caso la paciente cursaba con trombocitosis que se correlacionó con la excesiva producción de megacariocitos en bazo.

Con la paciente en vida, los signos clínicos y los valores de los hemogramas que indicaban anemias severas no regenerativas sin mejoría clínica, se sospechaba de aplasia eritroide pura. Este diagnóstico fue descartado mediante histopatología por la presencia de precursores eritroides y dacriocitos en el frotis sanguíneo (Figura 1A). Considerando las lesiones histológicas en médula ósea, se estableció el diagnóstico de mielofibrosis, con lo que se explica la anemia severa no responsiva a tratamiento y que fue compensada con hematopoyesis extramedular en bazo e hígado.

DISCUSIÓN

El marcado descenso en el hematocrito que presentaba la paciente se relaciona directamente con la mielofibrosis. Considerando que la historia clínica refiere medicación con prednisona durante un año, se infiere que esto generó la mielofibrosis aunado al proceso hemolítico autoinmune crónico que presentaba. Las lesiones características en la MF reportadas en la literatura incluyen disminución del tejido hematopoyético con sustitución por fibras de colágena tipo I y III, displasia de megacariocitos, y hemosiderosis; encontrándose en esta paciente todas estas alteraciones. También se refiere esplenomegalia por hematopoyesis extramedular en bazo e hígado, lesiones que también fueron encontradas y que fueron consideradas un cambio compensatorio al decremento de la producción de células a partir de la médula ósea.[1,2,4] Las lesiones hepáticas observadas se asocian al uso prolongado de corticoesteroides.La presencia de focos supurativos en riñones, miocardio y encéfalo corresponden a un proceso infeccioso agudo y se correlacionan con los hallazgos del último hemograma donde se reportó desviación a la izquierda por inflamación activa. Entre los posibles agentes infecciosos involucrados se consideraron *Ehrlichia sp, Bartonella sp y Leptospira sp*, que fueron descartados con tinciones de histoquímica, pruebas serológicas (4Dx y microaglutinación) y PCR. Las lesiones macro y microscópicas en vejiga corresponden a una cistitis

crónica polipoide, lesión que se desarrolla secundaria a infecciones bacterianas y predispone pielonefritis; considerando el infiltrado supurativo en otros órganos, se propone una infección ascendente del tracto urinario, que aunado a la inmunosupresión inducida por esteroides, favoreció la diseminación sistémica de algún agente bacteriano. Las bacterias que se aíslan con mayor frecuencia en casos de pielonefritis son *Escherichia coli, Staphylococcus sp, Streptococcus sp, Proteus sp, Pseudomonas sp y Klebsiella sp* [6,7] Sin embargo, se requieren de estudios moleculares para la identificación del género y especie del organismo involucrado. Por otro lado, las lesiones evaluadas en el ojo izquierdo son patognomónicas de glaucoma, con lo cual se confirma el diagnóstico clínico referido en su historia clínica.

CONCLUSIÓN

Para el abordaje diagnóstico de anemias hemolíticas inmunomediadas se deben identificar las causas subyacentes de la enfermedad, como agentes infecciosos, enfermedades metabólicas, endocrinas, neoplásicas y desórdenes medulares, mediante historia clínica y pruebas diagnósticas como hemograma, bioquímica, urianálisis, punción y biopsia de médula ósea, siendo esta última la prueba determinante.En el presente caso, algunos hallazgos en el hemograma y frotis sanguíneos eran sugerentes de mielofibrosis, que para su diagnóstico definitivo fue necesario el estudio histopatológico de médula ósea. Para realizar el diagnóstico integral fue determinante conocer el diagnóstico previo de anemia hemolítica inmunomediada y el uso prolongado de corticoesteroides; ya que ambos fueron factores predisponentes y agravantes de la enfermedad, llevando a la paciente al punto de presentar anemias no regenerativas tan severas que no eran responsivas al tratamiento médico y a presentar un estado de inmunosupresión grave con el consecuente desarrollo de una infección sistémica. También fue importante descartar agentes bacterianos que pudieran afectar directamente la médula ósea y estar relacionados con la patogenia. La mielofibrosis es considerada una enfermedad mieloproliferativa grave, que generalmente tiene mal pronóstico. El tiempo de sobrevida de los pacientes se relaciona con la causa primaria de la mielofibrosis y el porcentaje de la médula que esté afectada, siendo las enfermedades neoplásicas las de peor pronóstico. En medicina veterinaria la mayoría de los casos han sido asociados a anemia hemolítica inmunomediada.[1]

BIBLIOGRAFÍA

1. Weiss DJ, Smith SA. (2002). A Retrospective Study of 19 Cases of Canine Myelofibrosis. *Journal of Veterinary Intern Medicine,* 16(1): 74–178.
2. Villiers EJ, Dunn JK. (1999). Clinicopathological Features of Seven Cases of Canine Mielofibrosis and the Posible Relationship Between the Histological Findings and Prognosis. *Veterinary Record.* 144:2 22-228.
3. Kuter DJ, et. al. (2007). Bone Marrow Fibrosis: Pathophysiology and Clinical Significance of Increased Bone Marrow Stromal Fibres. *British Journal of Haematology.* 139: 351–362
4. Raskin RE. (2006). Chronic Idiopathic Myelofibrosis-Diagnosis and Treatment. *World Small Animal Veterinary Association World Congress Proceedings.*
5. Ahmed A, Chang CC. (2006). Chronic idiopathic myelofibrosis: clinicopathologic features, pathogenesis, and prognosis. *Archives of Pathology and Laboratory Medicine*. 130(8):1133-43.
6. Bouillon J, et. al. (2018). Pyelonephritis in Dogs: Retrospective Study of 47 Histologically Diagnosed Cases (2005–2015). *Journal of Veterinary Medicine.* 32:249–259.
7. Greene. (2012). *Infectious Diseases of the Dog and Cat*. 4th edition. EUA, Missouri: Elsevier Saunders. 1026

FIGURAS

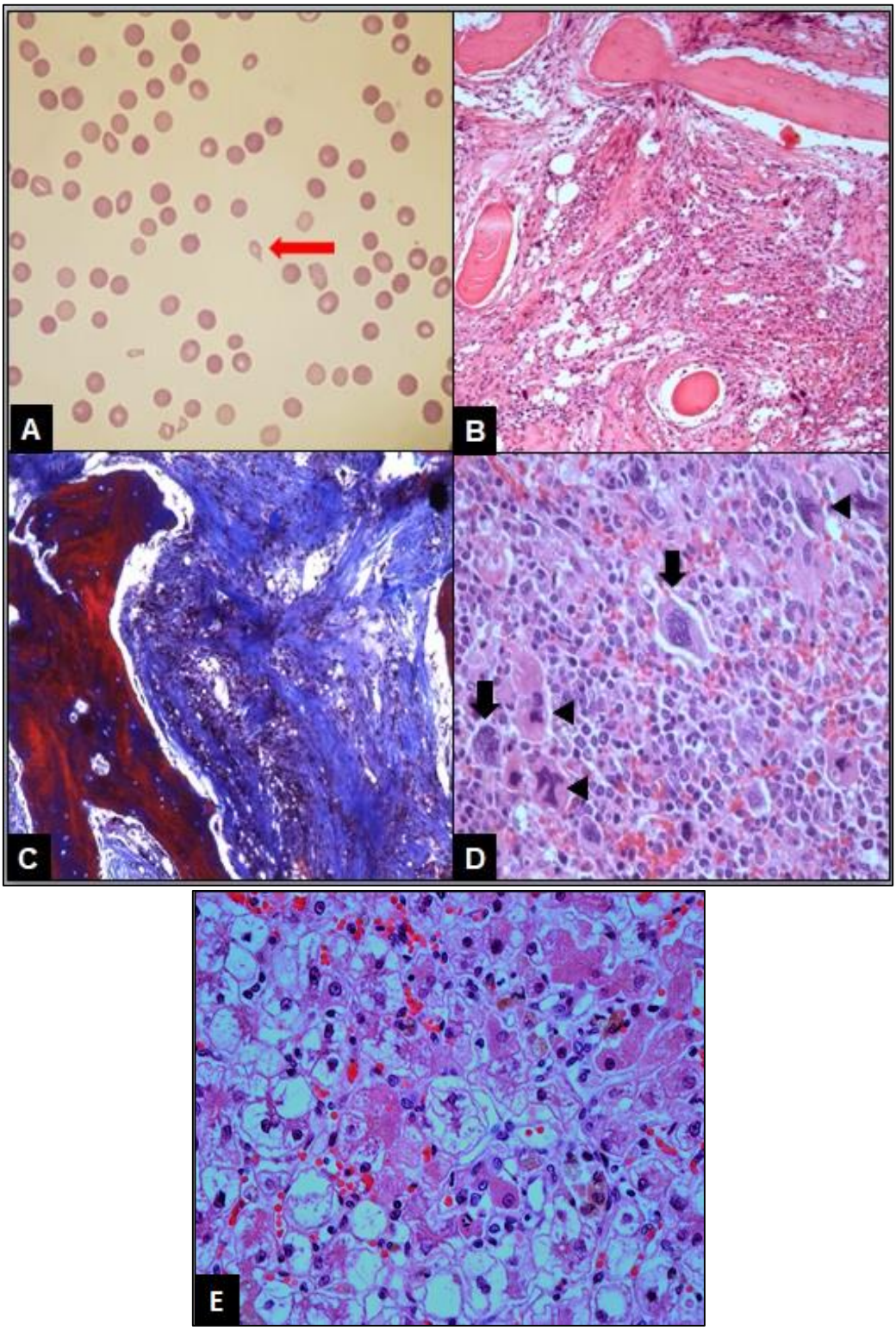

Figura 1. **A)** Frotis de sangre periférica, Wright. Con la flecha roja se señala un eritrocito con forma de gota (dacriocito). También se aprecia policromasia y esquistocitos (400x). **B)** Médula ósea, H-E. En los espacios intertrabeculares se aprecia una médula ósea hipocelular con sustitución del tejido hematopoyético por extensas áreas de fibrosis (100x). **C)** Médula ósea, Tricrómica de Masson. El tejido fibroconectivo se pone de manifiesto con el color azul, confirmando la mielofibrosis que sustituía entre el 50 y 60% del tejido hematopoyético (400x). **D)** Bazo, H-E. Zonas de hematopoyesis extramedular donde se encuentran numerosos megacarocitosis (flecha negra), algunos de ellos exhiben hipercromasia y núcleos fusionados (punta de flecha) (400x). **E)** Hígado, H-E. La mayoría de los hepatocitos tienen una vacuola clara intracitoplasmática (degeneración vacuolar); se observan grados variables de degeneración y necrosis hepatocelular (400x).

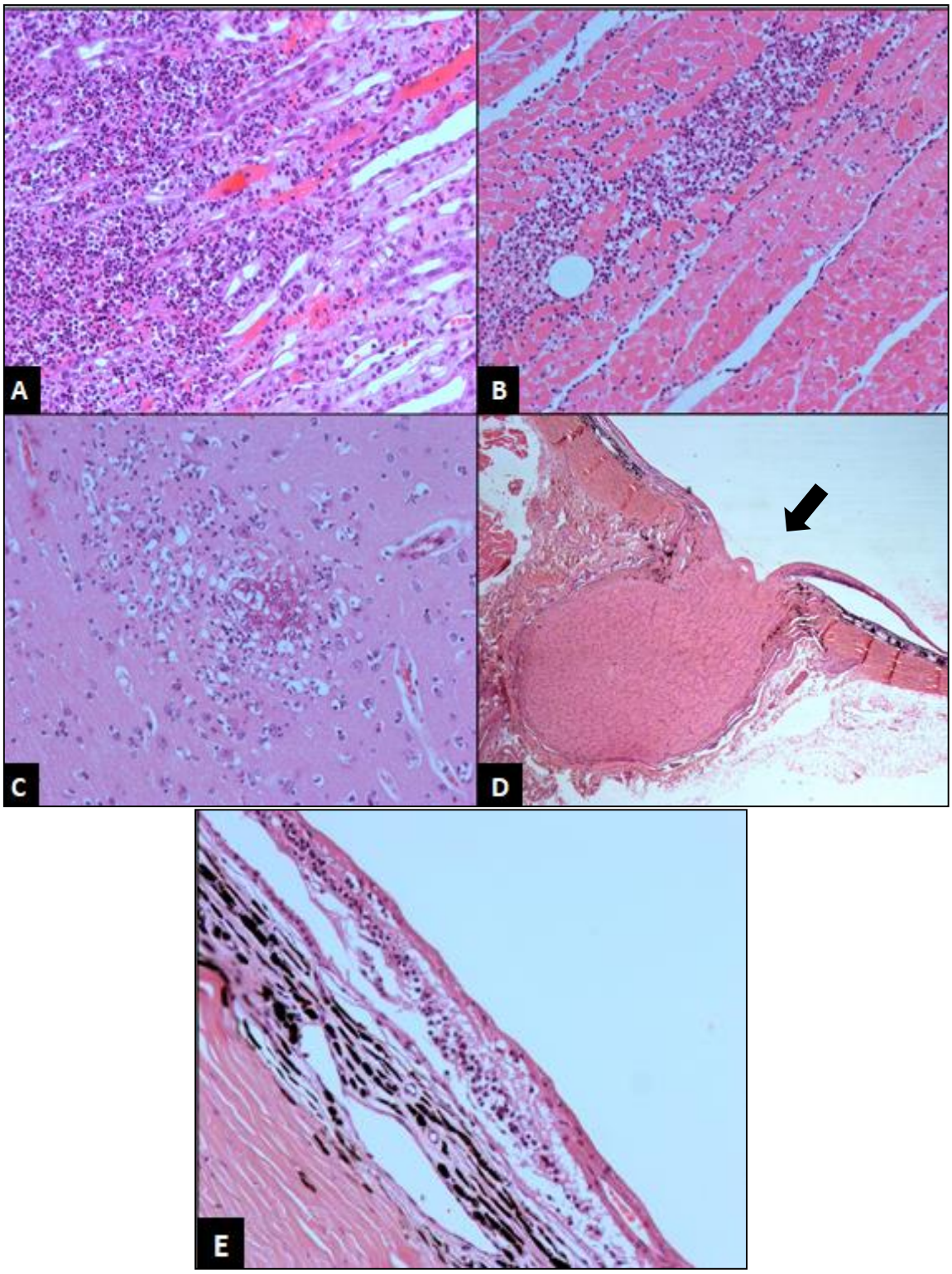

Figura 2. **A)** Riñón, H-E. En el intersticio de la región medular, se encuentran extensas áreas con infiltrado inflamatorio neutrofílico (100x). **B)** Miocardio, H-E. Las fibras miocárdicas están disecadas por infiltrado neutrofílico (100x). **C)** Cerebro, H-E. Se observa un foco de infiltrado neutrofílico (100x). **D)** Ojo, H-E. Con la flecha negra se señala la excavación de papila óptica, patognomónica del glaucoma (100x). **E)** Retina, H-E. Se aprecia pérdida total o parcial de las capas ganglionar, nuclear interna, nuclear externa y los fotorreceptores (atrofia retiniana) (100x).

MONIEZIOSIS CAPRINA: DESCRIPCIÓN CLÍNICO-PATOLÓGICA DE UN CASO

Borjas ZB[1]*, Ruíz RJA[1], García MLJ[1,2], Molina OJ[2], Bedolla AMA[3]

[1]Facultad de Medicina Veterinaria y Zootecnia de la Universidad de Colima. [2]Centro Universitario de Investigación y Desarrollo Agropecuario (CUIDA), de la Universidad de Colima. [3]Departamento de Patología. Facultad de Medicina Veterinaria y Zootecnia de la Universidad Nacional Autónoma de México.
Correspondencia: ja_ruizr29@hotmail.com

RESUMEN

El objetivo fue informar un caso de monieziosis en un caprino Boer, macho, de 6 meses de edad; describiendo los aspectos clínico-patológicos. El animal presentó pobre condición corporal, postración, anorexia, mucosas pálidas y diarrea. Se colectó sangre periférica para hematología y se le aplicó la eutanasia electiva con dosis altas de pentobarbital sódico. El estudio hematológico mostró anemia macrocítica normocrómica, así como leucocitosis por linfocitosis y eosinofília. En la necropsia se encontró edema pulmonar, atrofia serosa de la grasa pericárdica y linfangiectasia mesentérica. En el lumen intestinal había enteritis catarral severa y numerosos cestodos de 3-5 metros de longitud, compatibles con *Moniezia*. Histológicamente se encontró enteritis linfoplasmocítica y eosinofílica grave con atrofia y fusión de las vellosidades. Los cestodos adultos se segmentaban en proglótidos y presentaban tegumento con parénquima en el cual había órganos reproductores y numerosos corpúsculos calcáreos. Este informe aporta datos clínicos, hematológicos, macroscópicos y microscópicos, asociados a infección por *Moniezia* sp.

Palabras clave: *Moniezia* sp, monieziosis, cestodosis intestinal, enteritis, caprino.

ABSTRACT

The objetive was to inform a case of monieziosis in a Boer caprine male, 6 months of age, describing the clinical-pathological aspects. The animal presented poor body condition, prostration, anorexia, pale mucous membranes and diarrhea. Peripheral blood was collected for hematology and elective euthanasia was applied with high doses of sodium pentobarbital. The haematological study showed macrocytic normochromic anemia, as well as leukocytosis due to lymphocytosis and eosinophilia. Necropsy revealed pulmonary edema, serous atrophy of the pericardial fat and mesenteric lymphangiectasia. In the intestinal lumen there was severe catarrhal enteritis and numerous cestodes of 3-5 meters in length, compatible with *Moniezia*. Histologically, lymphoplasmocytic and severe eosinophilic enteritis with atrophy and fusion of the villi were found. The adult cestodes segmented into proglottids and presented tegument with parenchyma in which there were reproductive organs and numerous calcareous corpuscles. This report provides clinical, hematological, macroscopic and microscopic data associated with infection by *Moniezia* sp.

Keywords: *Moniezia* sp., monieziosis, intestinal cestodosis, catarral, caprine.

INTRODUCCIÓN

Las parasitosis digestivas se consideran los principales factores limitantes de la productividad en los animales de producción. Son ocasionadas por diversas especies de nematodos, cestodos o protozoarios y representan una amenaza constante ya que pueden ocasionar anorexia, pérdidas de sangre y proteínas plasmáticas, alteraciones en el metabolismo proteico, reducción de minerales, depresión en la actividad de enzimas intestinales, diarrea y muerte.[1–3] Los cestodos adultos que parasitan a los rumiantes son de la familia *Anoplocephalidae* y entre ellos, los del género *Moniezia* con sus dos especies *M. expansa* y *M. benedeni*, son los más comunes y ampliamente distribuidas.[4,5] Como todos los cestodos, la *Moniezia* tiene un ciclo de vida indirecto, el cual requiere de la participación de ácaros oribátidos (vida libre), como hospederos intermediarios. Estos ácaros ingieren los huevos que eclosionan en su interior, formándose fases intermedias (metacestodos). El hospedero definitivo (rumiantes) ingiere los ácaros (con metacestodos) en el pasto o forraje y en su sistema digestivo los cisticercoides eclosionan, se alojan en el intestino y posterior crecen.[4,6]

La monieziosis ocurre en animales jóvenes y adultos, sin embargo, la presentación clínica de la parasitosis dependerá de la edad y estado nutricional del hospedador.[7] En México, existen pocos informes sobre la prevalencia de *Moniezia* sp.,[8,9] y no se encontró ningún estudio en donde se detalle los cambios clínicos o patológicos asociados a dicho parásito. Por tal motivo, el objetivo del presente trabajo es informar un caso de monieziosis en un caprino Boer, macho, de 6 meses de edad; describiendo los aspectos clínico-patológicos y compararlos con la literatura.

DESCRIPCIÓN DEL CASO

Al Laboratorio de Patología de la Facultad de Medicina Veterinaria y Zootecnia de la Universidad de Colima, se remitió un caprino Boer, macho, de 6 meses. El animal fue remitido vivo y presentaba pobre condición corporal, postración, anorexia, mucosas pálidas y diarreas blanco-amarillas con evidencia de moco. Se colectaron 5-ml de sangre periférica en un tubo vacutainer con anticoagulante, para su estudio hematológico. Posteriormente se le aplicó la eutanasia electiva con dosis altas de pentobarbital sódico, para su estudio *post-mortem*.

Hematología

En el estudio hematológico se determinó anemia macrocítica normocrómica, hipoproteinemia y leucocitosis por linfocitosis y eosinofilia, mientras que los frotis sanguíneos revelaron evidencia de regeneración (anemia regenerativa).

Necropsia

De manera generalizada el tejido adiposo subcutáneo era escaso y el tejido muscular se encontraba atrofiado y pálido. El parénquima pulmonar estaba pálido y en la superficie de corte contenía moderada cantidad de edema que se extendía hasta el lumen traqueal. En el corazón se encontró atrofia serosa de la grasa epicárdica. Las asas intestinales

estaban distendidas y la serosa se vía blanca (**Fig. 1a**). Al incidir el intestino, se encontraron números cestodos adultos (**Fig. 1b**), cuyo escólex estaba ligeramente visible y medía 1-cm de longitud, mientras que el estróbilo (cuerpo) de cada parásito tenía una longitud de 3 a 5-metros por 2 a 2.5-cm de ancho. Los proglótidos que conformaban el estróbilo medían de 1 a 1.5-cm de longitud. Dichos parásitos se encontraban obliterando todo el intestino delgado y estaban entremezclados con moderada cantidad de moco amarillo-verde. En el colon había numerosos proglótidos desprendidos (grávidos), inmersos en abundante cantidad de material semilíquido verde. Los vasos linfáticos del mesenterio eran evidentes por distención. Las muestras de varios órganos fueron fijadas en formalina buferada-neutra al 10% para histopatología. Los tejidos fijados fueron procesados y cortados de 4-µm de grosor y teñidos con Hematoxilina-Eosina (HE).

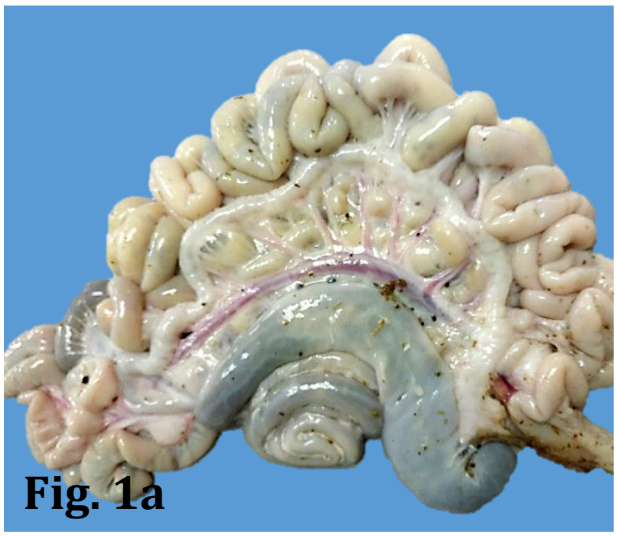
Fig. 1a

Fig. 1b

Histopatología

En las secciones de intestino delgado; de manera generalizada las vellosidades intestinales presentaban marcado acortamiento longitudinal (atrofia) y varias de ellas se apreciaban fusionadas y con atenuación del epitelio (**Fig. 2a**). La lámina propia estaba infiltrada por numerosos linfocitos, células plasmáticas y agregados variables de eosinófilos (**Fig. 2b**). En algunas secciones, los vasos linfáticos de la mucosa se encontraban dilatados y tortuosos (linfangiectasia). Microscópicamente, los cestodos adultos se segmentaban en proglótidos (**Fig. 2a**), los cuales cada uno estaba revestido por un tegumento grueso hialino de 30 a 40-µm de grosor y además presentaban parénquima con aspecto esponjoso. El parénquima de cada progótido contenía músculo liso de manera bilateral, dividiéndolo en una región cortical y medular. La región medular del proglótido, evidenciaba órganos reproductores. Por debajo del tegumento, la región cortical contenía numerosas vesículas claras de 50 x 40-µm, ovales a pleomórficas, con pequeñas concreciones ligeramente basófilas (corpúsculos calcáreos).

CRITERIO DIAGNÓSTICO

La morfología de los parásitos encontrados en el intestino delgado es consistente con Cestodos. En la literatura veterinaria los únicos cestodos descritos en rumiantes son los del género *Moniezia*.[4,7] Los signos clínicos, cambios hematológicos y lesiones macroscópicas e histopatológicas fueron asociadas a la carga parasitaria alta.

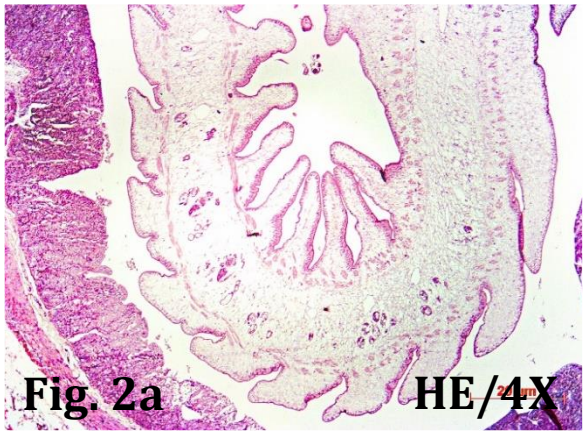

Fig. 2a HE/4X

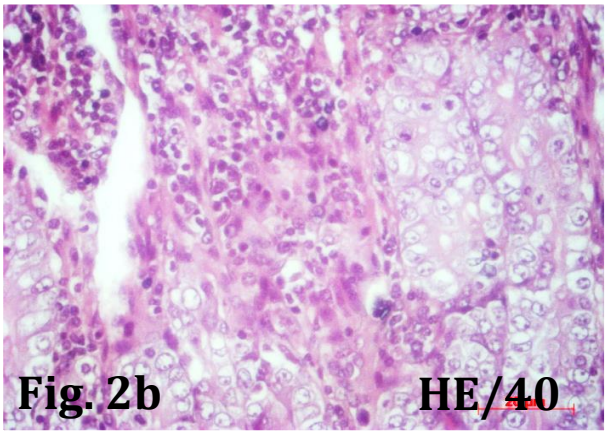

Fig. 2b HE/40

DISCUSIÓN

Moniezia es un género de cestodo intestinal distribuido en todo el mundo;[1,2,10] sin embargo, su prevalencia suele ser mayor en regiones tropicales y subtropicales.[7,10,11] Algunos autores sugieren que las zonas endémicas tienen alta prevalencia, que puede resultar en más del 50% de infección del ganado, especialmente en animales jóvenes.[1,2,7,10–12] En un estudio realizado en Tabasco, México, *Moniezia expansa* fue encontrada en el intestino delgado en sólo 6.2% de ovinos sacrificados en rastro.[8] En rumiantes *M. benedeni* y *M. expansa*, son las especies más significativas; el primero infecta a bovinos, mientras que *M. expansa* parasita ovinos y caprinos.[4,6,10,13] Existen dos formas de presentación de la enfermedad: la monieziosis subclínica y la monieziosis clínica. En la primera no existen manifestaciones clínicas, sucede en animales jóvenes o adultos con buen estado nutricional y sólida inmunidad, lo que permite el establecimiento de pocos parásitos que no son capaces de desencadenar signos clínicos.[7] La forma clínica sucede comúnmente en corderos o cabritos entre los 2 y 8 meses de edad, especialmente con pobre estado nutricional, lo cual genera un estatus inmune deficiente que favorece a una carga parasitaria alta. La pobre condición corporal, distención abdominal, episodios de diarrea alternados con constipación y signos de anemia han sido algunas manifestaciones descritas en la monieziosis clínica;[7,10,12] y las cuales, con excepción de la constipación, también fueron observadas en este caso.

Las pruebas hematológicas realizadas en este estudio determinaron anemia macrocítica normocrómica e hipoproteinemia, dos alteraciones que podrían forman parte de la patogenia de la enfermedad. Las alteraciones observadas en la necropsia (atrofia de tejido adiposo, atrofia muscular y palidez de mucosas y muscular)

podrían deberse a la mala asimilación de nutrientes y a los cambios hematológicos; todo ellos derivado del daño producido a la mucosa intestinal o por acción quimófaga por parte del parásito.[4,10,12] La presencia de numerosos parásitos en el lumen intestinal, como fue este caso, generalmente conlleva a dos procesos; un efecto irritativo que genera hipersecreción y diarrea con enteritis catarral; y un efecto obstructivo, que produce hipomotilidad y constipación.[5,7,14] Durante el presente estudio histopatológico, las características generales del cestodo fueron similares a los referidos por otros autores.[15,16] De igual manera microscópicamente se observó enteritis linfoplasmocítica y eosinofílica, atrofia de vellosidades y atenuación epitelial, cambios que también han sido previamente descritos.[17] En este informe, la reacción inflamatoria intestinal podría tener relación con el leucograma, en el cual se determinó leucocitosis por linfocitosis y eosinofília. La linfangiectasias no ha sido referida en casos de *Moniezia*, y podría deberse a la compresión de la pared intestinal ejercida por la carga parasitaria alta o bien por la reacción inflamatoria y atrofia desarrolladas en la mucosa intestinal.

CONCLUSIÓN DE LA CONTRIBUCIÓN E IMPORTANCIA MÉDICA

La monieziosis o cestodosis intestinal, es una enfermedad desarrollada en rumiantes domésticos y silvestres, la cual se presenta en todo el mundo y con presentación clínica variable, que depende en gran parte de la carga parasitaria, estatus inmunitario y nutricional del hospedero. A pesar de su gran impacto negativo que puede causar en la producción caprina y ovina, dicha enfermedad no se le ha dado la relevancia en la práctica médica-clínica y en la patología veterinaria. Este informe muestra un caso de monieziosis intestinal clínica, en donde los signos clínicos son similares a los referidos en la literatura y el cual, con base en la búsqueda bibliográfica, aporta datos hematológicos, macroscópicas e histológicas que complementan la patogenia de la enfermedad y que pueden servir para futuros casos.

BIBLIOGRAFÍA

1. Radavelli WM, Pazinato R, Klauck V, et al. Occurrence of gastrointestinal parasites in goats from the Western Santa Catarina, Brazil. *Brazilian J Vet Parasitol*. 2014;23(1):101-104.
2. Verma R, Sharma DK, Paul S, et al. Epidemiology of common gastrointestinal parasitic infections in goats reared in semi-arid region of India. *J Anim Res*. 2018;8(1):39-45.
3. Zvinorova PI, Halimani TE, Muchadeyi FC, Matika O, Riggio V, Dzama K. Prevalence and risk factors of gastrointestinal parasitic infections in goats in low-input low-output farming systems in Zimbabwe. *Small Rumin Res*. 2016;143:75–83.
4. Bowman DD. Clase cestoda: familia Anoplocephalidae. In: Bowman DD, ed. *Georgis: Parasitología Para Veterinarios*. 8va ed. España: Elsevier; 2004:153-155.
5. Uzal FA, Plattner BL, Hostetter JM. Alimentary system: intestinal helminth

infections. In: Maxie MG, ed. *Jubb, Kennedy, and Palmer's Pathology of Domestic Animals*. 6th ed. St. Louis, Missouri: Elsevier; 2016:211-227.
6. Yan H, Bo X, Liu Y, et al. Differential diagnosis of Moniezia benedeni and M. expansa (Anoplocephalidae) by PCR using markers in small ribosomal DNA (18S rDNA). *Acta Vet Hung*. 2013;61(4):463-472.
7. Laviano MHD, Bernal RHI. Prevalencia de parásitos gastrointestinales en el departamento de Tolima. 2017.
8. Garduno RG, Perez CC, Hernandez GT, de Gives PM, Garcia JA. Prevalencia de parásitos gastrointestinales en ovinos sacrificados en un rastro de Tabasco, México. *Vet Mex*. 2011;42(2):125-135.
9. Rodríguez-Vivas RI, Cob-Galera LA, Domínguez-Alpizar JL. Frecuencia de parásitos gastrointestinales en animales domésticos diagnosticados en Yucatán, México. *Rev Biomédica*. 2001;12:19-25.
10. Panitz E, Dodson RE, Godfrey RW. Infections of Moniezia expansa (Rudolphi, 1810) in sheep during the wet and dry seasons on St. Croix, U.S. Virgin Islands. *Comp Parasitol*. 2006;73(2):179-183. doi:10.1654/4166.1
11. Almalaik AHA, Bashar AE, Abakar AD. Prevalence and dynamics of some gastrointestinal parasites of sheep and goats in tulus area based on post-mortem examination. *Asian J Anim Vet Adv*. 2008;3:390-399.
12. Elliott DC. Tapeworm (Moniezia expansa) and its effect on sheep production: The evidence reviewed. *N Z Vet J*. 1986;34(5):61-65.
13. Sanjay SK. Systematic study of Cestode parasite Moniezia (Blanchariezia) Caprae n . sp . of Capra hircus from Kasgi Tq. Omerga. *Int J Life Sci*. 2017;5(3):462-464.
14. Gelberg HB. Alimentary system and the peritoneum, omentum, mesentery, and peritoneal cavity. In: Zachary JF, ed. *Pathologic Basis of Veterinary Diseases*. 6th ed. St. Louis, Missouri: Elsevier; 2017:324-411.
15. Gardiner CH, Poynton SL. An atlas of metazoan parasites in animal tissues. In: Washington, DC: Armed Forces Institute of Pathology; 1999:50-55.
16. Johnrose G, Rajan S, Raja PV. Histological criteria to classify different developmental proglottid stage of a cestode, Moniezia expansa Rudolphi, 1810, during groowth and differentiation. *Biojournal*. 2017;12(1):4-26.
17. Mir MR, Chishti MZ, Dar SA, et al. Incidence and histopathological study of monieziosis in goats ofJammu (J&K), India. *Cibtech J Zool ISSN*. 2013;2(1):19-23.

NEUMONIA NECROSUPURATIVA EN UN CABALLO ASOCIADA A TRANSPORTE: INFORME DE CASO

Moctezuma K.*[1], Loman-Zúñiga E[1], Reyes-Matute A[1].
[1]Departamento de Patología, Facultad de Medicina Veterinaria y Zootecnia, Universidad Nacional Autónoma de México.
Correspondencia: alonsorm86@hotmail.com

RESUMEN

Las infecciones bacterianas del tracto respiratorio inferior son comunes en caballos adultos y suelen desarrollarse cuando las bacterias alojadas en las fosas nasales o cavidad orofaringea, llegan a las vías respiratorias inferiores y superan los mecanismos de defensa pulmonares. En caballos, esto puede ocurrir durante el transporte, ya que la posición elevada de la cabeza durante su traslado, puede propiciar el paso de secreciones traqueales que comúnmente están mezcladas con bacterias, a los bronquios. Si bien, S*treptococcus equi subespecie zooepidemicus* es la bacteria más comunmente aislada de los caballos con neumonía, las infecciones mixtas son frecuentes. Se presenta el caso de una yegua, de 7 años de edad, con historia clínica de anorexia, pérdida de peso, depresión y fiebre constante por cuatro semanas. Cuatro semanas antes había sido transportada desde Europa. Debido a la falta de respuesta a los tratamientos se le aplicó la eutanasia. Fue remitida al Departamento de Patología de la Facultad de Medicina Veterinaria y Zootecnia (FMVZ-UNAM), para la realización del estudio *postmortem,* en donde se identificó un lesión necrosupurativa intraparenquimatosa en la porción craneal del pulmón derecho, además de una severa pleuroneumonía; de dichas lesiones se logró aislar *Trueperella pyogenes* y *Klebsiella oxytoca*. Otros hallazgos a la necropsia fueron quistes paraováricos multifocales e hiperplasia adrenocortical.

Palabras claves: Bronconeumonia, pleuroneumonía, neumonía, Trueperella pyogenes, Klebsiella oxytoca, transporte.

ABSTRACT

Bacterial infections of the lower respiratory tract are common in adult horses and usually develop when bacterias are in the nasal cavities or oropharyngeal cavity, reach the lower respiratory tract and overcome pulmonary defense mechanisms. In horses, this can occur during transport, since the elevated position of the head during it's transfer, can help the passage of tracheal secretions that are commonly mixed with bacterias, to the bronchi. Although, Streptococcus equi subspecies zooepidemicus is the bacteria most commonly isolated from horses with pneumonia, mixed infections are frequent. We present the case of a mare, 7 years old, with a clinical history of anorexia, weight loss, depression and constant fever for four

weeks. Four weeks before it had been transported from Europe. Due to the lack of response to the treatments, euthanasia was applied. It was sent to the Department of Pathology of the Faculty of Veterinary Medicine and Zootechnics (FMVZ-UNAM), for the realization of the postmortem study, where an intraparenchymal necrosuppressive lesion was identified in the cranial portion of the right lung, in addition to a severe pleuropneumonia; from these lesions it was possible to isolate Trueperella pyogenes and Klebsiella oxytoca. Other findings at the necropsy were multifocal paraovarial cysts and adrenocortical hyperplasia.
Keywords: Bronchopneumonia, pleuropneumonia, pneumonia, Trueperella pyogenes, Klebsiella oxytoca, shipping.

INTRODUCCIÓN

Las infecciones bacterianas del tracto respiratorio inferior son comunes en caballos adultos. Cuando la infección se extiende desde el parénquima pulmonar hasta el espacio pleural, se produce pleuroneumonía. Los signos clínicos presentados por los caballos afectados varían con la gravedad de la enfermedad. La principal bacteria aislada en el tracto respiratorio inferior es *Streptococcus equi ssp. zooepidemicus*; otros agentes incluyen *S. equisimilis, S. equi ssp. Equi*, bacterias similares a *Actinobacillus suis*, otros estreptococos, *Pasteurella spp., Bordetella bronchiseptica, E. coli, Bacteroides y Fusobacterium*.[1] En contraste, las infecciones por *T. pyogenes* son inusuales en animales de compañía y en humanos, ya que la bacteria no es un habitante de la microflora normal de esta especie.[2,3] Una patogénesis frecuente para el desarrollo de neumonía en caballos involucra el transporte de caballos con la cabeza en una posición elevada, predisponiendo así a la aspiración de las secreciones traqueales en los pulmones de estos animales. Las lesiones macroscópicas de casos bien desarrollados de pleuroneumonía son severas, y las lesiones suelen ser más crónicas de lo que sugiere la historia clínica. Es frecuente que cantidades masivas de fibrina y exudado serofibrinoso maloliente llenan el espacio pleural y pueden formar masas cavitadas. La mayoría de los casos de pleuritis en caballos se originan en lesiones pulmonares subyacentes, aunque las lesiones de neumonía son enmascaradas por el exudado pleural. Aunque a menudo se describen como abscesos pulmonares, las lesiones pulmonares suelen ser áreas localizadas de consolidación. Las lesiones pulmonares a menudo son unilaterales y el exudado pleural en estos casos también suele ser unilateral. Ocasionalmente, la pleuritis se extiende desde lesiones bilaterales de bronconeumonía, que pueden incluir áreas localizadas de trombosis e infarto. Otras causas de neumonía caballos adultos incluye anestesia general reciente (conduce a neumonía por aspiración), otros eventos estresantes e infección viral.[1]

HISTORIA CLÍNICA

Caballo (*Equus ferus caballus*), raza Pura sangre, hembra, de 7 años, presentó fiebre durante cuatro semanas, anorexia, pérdida de peso y depresión. Es traída de Europa con problemas respiratorios. Debido a lo anterior, los propietarios acuden al hospital de equinos de la Universidad Nacional Autónoma de México (UNAM), en donde se realiza toracocentesis. Posteriormente se colocó una sonda nasogástrica (SNG) por la cual se introdujo un kilogramo de avena con electrolitos, vitaminas, dimetilsulfoxido vía intravenosa y antibióticos (no se especifican). Debido a la falta de respuesta a los tratamientos se le aplicó la eutanasia y fue remitida al Departamento de Patología de la FMVZ-UNAM para su estudio *postmortem*.

HALLAZGOS MACROSCÓPICOS

La condición corporal del cadáver fue 2/5, las mucosas conjuntivales, orales y vaginales estaban rosas pálidas. Al abrir la cavidad torácica, esta se encontró ocupada por abundante líquido rojo turbio, del cual se recuperaron 2.27 litros. Además, se observaron algunas adhesiones de fibrina de la pleura visceral con la parietal. El corazón pesó 4 kg, presentaba moderada discordancia ventricular por dilatación del ventrículo derecho, cuya pared estaba discretamente adelgazada y colapsada. Los pulmones se observaban congestionados y en la porción craneal del pulmón derecho se observó una lesión nodular intraparenquimatosa de 20 x 15 cm, de bordes irregulares, parcialmente delimitada por tejido conectivo fibroso y que abarcaba el 25% del pulmón derecho; al corte, presentaba múltiples cavitaciones rodeadas por tejido necrótico, mismas que contenían moderado material verde oscuro de olor fétido compatible con exudado purulento. Se observó edema pulmonar. El bazo estaba 10 veces aumentado su tamaño normal (peso relativo de 1.6% vs peso relativo normal 0.16%) y congestionado. En la superficie de corte de la glándula adrenal, la corteza presentaba múltiples nódulos bien delimitados, blancos, de consistencia firme, que medían entre 0.3 y 0.5 cm (hiperplasia) y abarcaban el 10% del parénquima. En ambos ovarios, adyacentes a la fosa ovulatoria se observaron estructuras quísticas esféricas, cuyas medidas oscilaban entre los 0.4 a 2 cm de diámetro, su pared era ligeramente traslucida y contenían abundante líquido traslúcido. En la superficie de corte, en el parénquima se apreciaban diversos quistes de distintas medidas, que contenían un material mucinoso amarillo verdoso.

HALLAZGOS MICROSCÓPICOS

En los cortes histológicos de pulmón la pleura estaba marcadamente engrosada por gran cantidad tejido conectivo fibroso, mismo que en ocasiones formaba proyecciones digitiformes hacia el parénquima pulmonar; asimismo se apreció abundante material fibrilar hipereosinofílico (fibrina), zonas extensas de hemorragia y escaso infiltrado inflamatorio compuesto por neutrófilos y escasos macrófagos. En el parénquima adyacente a la pleura afectada, se observó atelectasia y los mismos estaban ocupados por abundantes neutrófilos degenerados y macrófagos; el resto de los septos alveolares estaban congestionados. En la lesión nodular descrita macroscópicamente, se apreció una extensa área de necrosis coagulativa, caracterizada por la pérdida del detalle tisular; inmersos en el tejido necrótico se observaron agregados importantes de piocitos, material granular café ocre (hemosiderina) y numerosas colonias bacterianas. Se realizó tinción de Gram donde se evidenciaron abundantes cocobacilos Gram positivos y escasos bacilos Gram negativos. En los linfonodos mediastínicos, se observó reactividad además infiltrado inflamatorio neutrofílico. En la corteza de la glándula adrenal se aprecian diversos focos de hiperplasia y hematopoyesis extramedular. La porción intermedia de la hipófisis se encontró ligeramente engrosada, diversas células estaban tumefactas con el citoplasma ligeramente claro. Se identifica la formación de folículos, algunos de los cuales se encontraban dilatados y repletos de coloide, uno de ellos mide más de 1 mm de diámetro (estos hallazgos corresponden a hiperplasia de la porción intermedia grado 2, según Miller, et al, 2008).[4] En ambos ovarios, se identificaron quistes paraováricos. En los demás órganos no se observaron alteraciones histopatológicas relevantes.

PRUEBAS COMPLEMENTARIAS

Se realizó la tinción de histoquimica Gram en la que se evidenciaron abundantes cocobacilos Gram positivos y escasos bacilos Gram negativos, el tejido nodular descrito para pulmón fue remitido a un estudio bacteriológico en donde se reportó abundante cantidad de *Trueperella pyogenes* y moderada cantidad de *Klebsiella oxytoca*. En la evaluación de fluidos del líquido obtenido en cavidad torácica se determinó un exudado no séptico.

CRITERIOS DIAGNÓSTICOS

Tanto la historia clínica, las características histopatológicas observadas en conjunto con el aislamiento bacteriano, concuerdan con una neumonía bacteriana relacionada con el transporte.

DIAGNÓSTICOS DIFERENCIALES

Dentro de los diagnósticos diferenciales que se deben tomar en cuenta, se tienen que incluir todos aquellos que provoquen neumonías necrosupurativas, como *Streptococcus equi ssp. zooepidemicus* es el aislado más común; otros incluyen *S. equisimilis, S. equi ssp. Equi,* bacterias similares a *Actinobacillus suis,* otros estreptococos*, Pasteurella spp., Bordetella bronchiseptica, E. coli, Bacteroides sp. y Fusobacterium sp*.

DISCUSIÓN

Si bien, la neumonía por trasporte es una entidad muy bien caracterizada en distintas especies incluyendo caballos, existen pocos casos registrados sobre neumonías ocasionadas por *Trueperella pyogenes* y *Klebsiella oxytoca*, en esta especie. *Klebsiella oxytoca* suele relacionarse con patología reproductiva y abortos en ésta especie. La movilización de equinos suele implicar en llevar estos animales con la cabeza en una posición elevada, predisponiendo así a la aspiración de las secreciones orofaringeas y traqueales hacia los pulmones. A partir de este mecanismo se cree que es el modo en el que las bacterias llegan a pulmones y causan la lesión, ya que estas bacterias no son parte de la flora en el tracto respiratorio inferior.

CONCLUSIÓN DE LA CONTRIBUCIÓN E IMPORTANCIA MÉDICA O SANITARIA DEL CASO

Existe una gran variedad de agentes etiológicos que tienen la capacidad de producir una neumonía, sin embargo, en la mayoría de los casos no están registrados a detalle, por lo que es importante dar a conocer otras especies de bacterias que pueden originar estos cuadros en caballos.

REFERENCIAS

1. Caswell JL, Williams KJ. Chapter 5: Respiratory System. En Jubb, Kennedy and Palmer's. Pathology of Domestic Animals. 6th ed. Missouri: Elsevier; 2016. p.p. 571 – 572.
2. Reuss SM. Giguère S. Update on bacterial pneumonia and pleuropneumonia in the adult horse. Vet Clin Equine. 2014; 31: 105 – 120.
3. Ribeiro M.G., Risseti R.M., et al. Trueperella pyogenes multispecies infections in domestic animals: a retrospective study of 144 cases (2002 to 2012). Veterinary Quarterly. 2015; 35:2: 82-87.
4. Miller MA, Pardo ID, Jackson LP, Moore GE, Sojka JE. Correlation of Pituitary Histomorphometry with Adrenocorticotrophic Hormone Response to Domperidone Administration in the Diagnosis of Equine Pituitary Pars Intermedia Dysfunction. Veterinary Pathology. 2008; 45: 26-38 pp.

FIGURAS

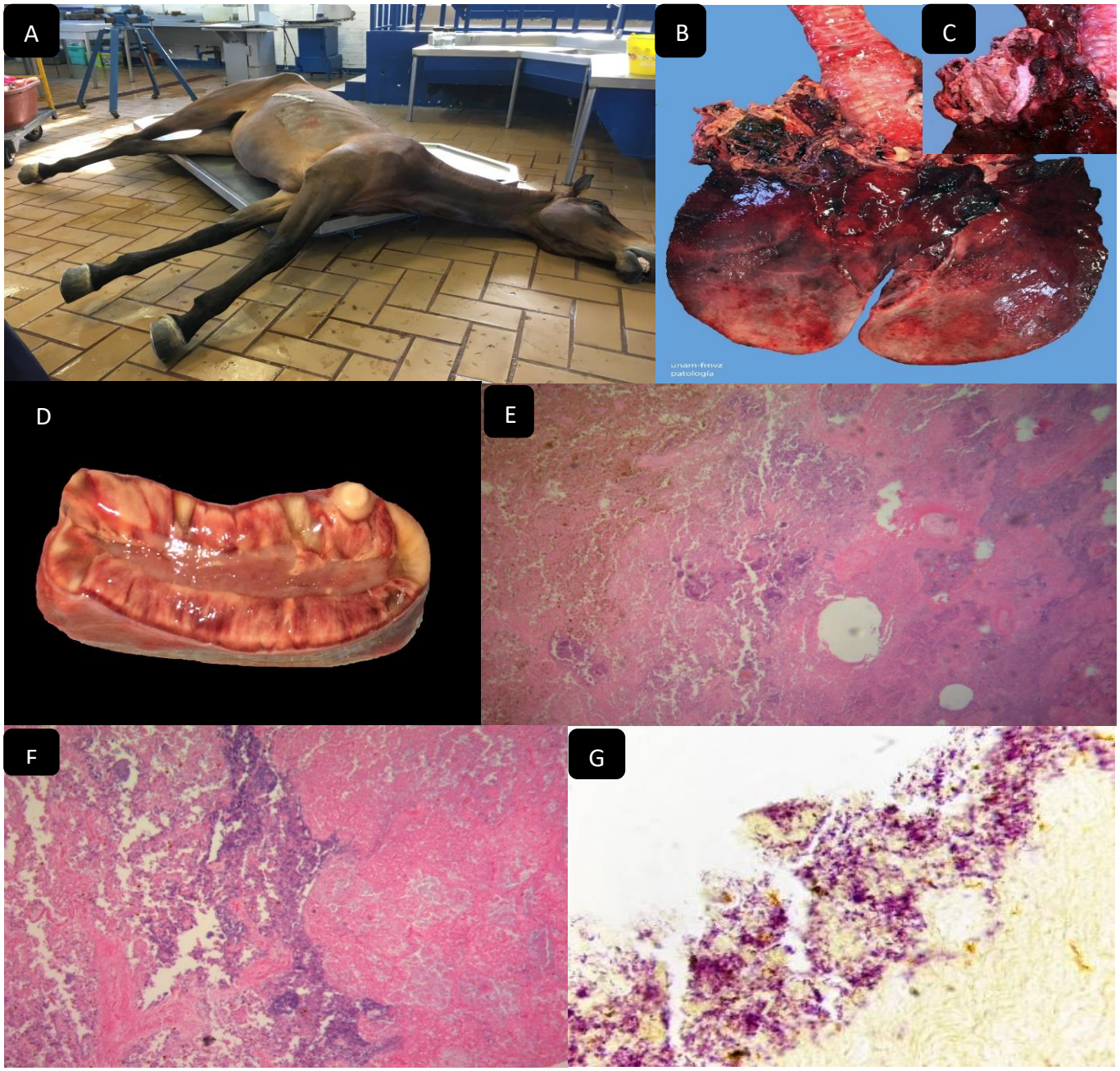

Figura 1: Lesiones involucradas en el caso. A: Yegua con regular condición corporal. B: Pulmones congestionados con una lesión necrosupurativa en la porción craneal del pulmón derecho. C: Acercamiento del nódulo intraparenquimatoso de la porción craneal del pulmón derecho. D: Corte transversal de la glándula adrenal en la cual se aprecia un nódulo blanco, bien delimitado en la zona cortical. E: Corte histológico de pulmón en el cual observamos abundantes colonias bacterianas, 4x, tinción H&E. F: Corte histológico de pulmón con abundantes colonias bacterianas, 40x, tinción H&E. G: Corte histológico de pulmón con abundantes cocobacilos Gram positivos y escasos bacilos Gram negativos.

OTITIS MEDIA E INTERNA POR *MYCOPLASMA BOVIS* EN UNA BECERRA. REPORTE DE CASO

Rodríguez GA[1]. López CR[1], Bedolla AMA[1], Salas GG[1], Carvallo CF[2]

[1]Facultad de Medicina Veterinaria y Zootecnia, Universidad Nacional Autónoma de México.

[2]California Animal Health and Food Safety Laboratory (CAHFS), University of California.

RESUMEN

Se remite al Centro de Enseñanza y Diagnóstico de Enfermedades de Bovinos (CEDEB) una becerra Holstein de 1 mes de edad para su estudio *post-mortem*. La becerra presentó clínicamente caída unilateral de la oreja derecha y giraba la cabeza hacia un lado. En el estudio *post-mortem* el oído medio contenía abundante exudado purulento que se extendía hacia oído interno y externo. Microscópicamente el exudado se componía por numerosos neutrófilos y menor número de macrófagos. Se realizó tinción de Gram e inmunohistoquímica, esta última fue positiva para *Mycoplasma bovis*. La infección se debe a contaminación de la leche proporcionada a la becerra por este microorganismo.

Palabras clave: Becerra, otitis media e interna, *Mycoplasma bovis*.

ABSTRACT

It was send to the Center of Teaching and Diagnosis for Bovine Disease a female, Holstein, 1 month old, calf for necropsy. Clinically the calf showed down right ear and head towards right side. At the *post-mortem* study medial and internal ear exhibits abundant purulent exudate. Microscopically such exudate was composed of neutrophils and macrophages. Gram stain and immunohistochemical staining was performed, the later was positive for *Mycoplasma bovis*. The infection is due to contamination of milk by Mycoplasma, served as nourishment to the calf.

Key words: Calf, medial and internal otitis, *Mycoplasma bovis*.

INTRODUCCIÓN

Mycoplasma es un género de bacteria que, junto con otros 9, pertenecen a la clase Mollicutes[1]. son los microorganismos de vida libre más simples y pequeños que existen, están caracterizados por su bajo contenido de guanina y citocina (G+C) (23-40%), por su pequeño tamaño de genoma (0.58-1.4 bp) y por la ausencia de pared celular[1]. Las especies de *Mycoplasma* pueden causar enfermedades graves en el ganado bovino de todo el mundo y están más comúnmente asociadas con mastitis, artritis, neumonía y otitis media[2]. Hoy en día, la especie más importante de *Mycoplasma* reconocida en el ganado bovino es *Mycoplasma bovis*[3]. En México, al igual que en otros países, se informa de *M. bovis* como causa de mastitis[4], problemas reproductivos[5], como causa de neumonía[6] y recientemente como causa de otitis[7].

La mastitis contagiosa se define como la infección intramamaria que se trasmite de vaca a vaca, en la que varios patógenos pueden estar involucrados[8]. De las especies de *Mycoplasma, M. bovis* en el ganado lechero se ha considerado como un patógeno de mastitis contagiosa, la propagación de ubre a ubre es la principal forma de trasmisión, en la que probablemente los fómites jueguen un papel importante[9]. Una vez en el hato *M. bovis* se trasmite de los animales enfermos a los sanos, aun que primero debe darse la eliminación del *Mycoplasma*; este retraso en la trasmisión suele dificultar la identificación de la fuente de infección, por lo que aparentan darse los brotes en rebaños cerrados. Otra forma de trasmisión por mastitis contagiosa es la alimentación de becerras con leche de vacas con mastitis por *M. bovis*[9].

La otitis media puede ser causada por especies de *Mycoplasma,* a menudo se asocia con casos de mastitis generada por microorganismos del mismo género en un hato[10,11]. Los casos de otitis media asociada a *M. bovis* se producen en ganado lechero como enfermedad enzoótica o como brotes; esporádicamente también se produce en el ganado bovino de engorde[9]. Usualmente ocurre después del consumo de leche infectada y algunos de los signos clínicos que muestran incluyen caída de la oreja unilateral o bilateral, inclinación y / o sacudidas de cabeza, depresión leve, letargo y presencia de exudado purulento[12]. Con frecuencia, la otitis media puede diagnosticarse como un proceso concurrente con neumonía en las becerras[13].

En la enfermedad temprana o leve los signos clínicos no son evidentes, sin embargo, a medida que avanza la enfermedad los animales padecen fiebre y anorexia. Los signos clínicos de oreja caída y blefaroptosis, están relacionados con dolor y déficit del par craneal VII, aún que, en consecuencia, a la parálisis del párpado puede desarrollarse epifora y queratitis[9]. Dependiendo del lado afectado los signos clínicos puede ser unilaterales o bilaterales; en casos severos la otitis interna puede ocurrir por extensión que se manifiesta con inclinación de la cabeza, nistagmos, marcha en círculos, caídas o derivaciones hacia el lado de la lesión como consecuencia del daño al nervio vestibulococlear; en lesiones más

avanzada puede ocurrir meningitis como un proceso ascendente[9].

El uso de la PCR para detectar especies de *Mycoplasma* de varias muestras ha demostrado una mayor eficacia y sensibilidad para el diagnóstico de laboratorio; su análisis mediante PCR implica la amplificación del ADN del organismo, de tal manera que debe estar presente en la muestra para que se lleve a cabo la amplificación. Una de las ventajas de esta prueba es que a diferencia de los cultivos el organismo no tiene que ser viable[14].

El antígeno de *M. bovis* también ha sido demostrado en los tejidos por medio de inmunohistoquímica, que es una herramienta diagnóstica sensible y específica para determinar la participación de dicho agente en la patología observada. Las ventajas de la inmunohistoquímica consisten, en un buen desempeño en tejidos fijados con formalina y embebidos en parafina, que se puede realizar de forma retrospectiva, especialmente cuando otros hallazgos sugieren una infección por *M. bovis* pero el cultivo es negativo. Una ventaja adicional de la IHC es que revela la ubicación de *M. bovis* dentro de las lesiones[15].

HISTORIA CLÍNICA

Es remitida a la sala de necropsias del Centro de Enseñanza y Diagnóstico de Enfermedades de Bovinos, de la FMVZ-UNAM en Tizayuca, Hgo. una becerra de un mes de edad para su estudio *postmortem*. El clínico refirió que presentaba caída unilateral de la oreja derecha y giraba la cabeza hacia un lado. Además, mencionó que otros animales de la misma edad presentaban los mismos signos clínicos; adicionalmente comentó que las vacas madres de esas crías habían presentado mastitis presuntivamente por *Mycoplasma*.

HALLAZGOS MACROSCÓPICOS

Durante la necropsia, ambos oídos presentaron abundante exudado de aspecto cremoso blando, localizado principalmente en la cavidad timpánica, receso timpánico y bulla timpánica (oído medio), dicho exudado se extendía hacia el meato acústico externo y oído interno (Fig.1).

HALLAZGOS MICROSCÓPICOS

Conducto auditivo externo. Ocupando su luz se observó abundantes neutrófilos degenerados, macrófagos y en menor cantidad linfocitos y células plasmáticas, entre mezclados fibrina y material eosinofílico homogéneo. De igual modo, se observó la misma celularidad en oído medio e interno (Fig. 2).

PRUEBAS COMPLEMENTARIAS

Se realizaron pruebas de tinción de Gram, que resultó negativa e inmunohistoquímica (anticuerpo policlonal de conejo anti-Mycoplasma bovis provisto por el laboratorio de bacteriología del CAHFS), que resultó positiva para *Mycoplasma bovis*. (Fig. 3).

DIAGNÓSTICOS DIFERENCIALES

Entre los principales agentes causantes de otitis se encuentran *P. multocida* y *T. pyogenes,* sin embargo, ambas no están asociadas a osteólisis del temporal en casos de otitis media.

DISCUSIÓN

Los signos clínicos observados en el presente caso fueron similares a los descritos previamente[13] en los que se menciona la inclinación de la cabeza y ptosis; sin embargo, en el presente caso no se observó estrabismo, ataxia, epifora y/o convulsiones. Macroscópicamente se menciona que el oído medio e interno se encuentran ocupados por material blanquecino de consistencia viscosa[13], la cual fue consistente en el presente reporte. Por otra parte, la neumonía es la lesión asociada con mayor frecuencia a la otitis media e interna[13], la que no estuvo presente en el caso descrito aquí.

La presencia de otitis ha sido reportada con anterioridad en animales infectados con *Mycoplasma spp* y se describe que a menudo se relacionan con casos de mastitis[15], circunstancia que si fue reportada en la historia clínica al remitir el cadáver para su diagnóstico *postmortem.*

Microscópicamente las lesiones por M. bovis se describen como agregados de macrófagos, linfocitos y neutrófilos entre mezclados con abundantes restos necróticos, estos resultan consistentes con el infiltrado hallado en oído medio e interno[15].

CONCLUSIÓN DE LA CONTRIBUCIÓN E IMPORTANCIA MÉDICA DEL CASO

Basándonos en la historia clínica, los signos, las lesiones macroscópicas observadas durante la necropsia, las lesiones microscópicas exhibidas en el estudio histopatológico y los resultados de inmunohistoquímica; la otitis media e interna fue producida por infección por *M. bovis*.

El propósito de este reporte es dirigir la atención hacia *M. bovis* como un agente asociado a otitis media, como una manifestación clínico patológico emergente de la enfermedad.

Esta nueva manifestación clínica, reconocida en becerras lecheras Holstein lactantes en la cuenca lechera de Tizayuca, puede ser debida al incremento de la incidencia de mastitis causada por *M. bovis*, o por la falta de higiene y manejo adecuado de la leche como alimentación de becerras lactantes.

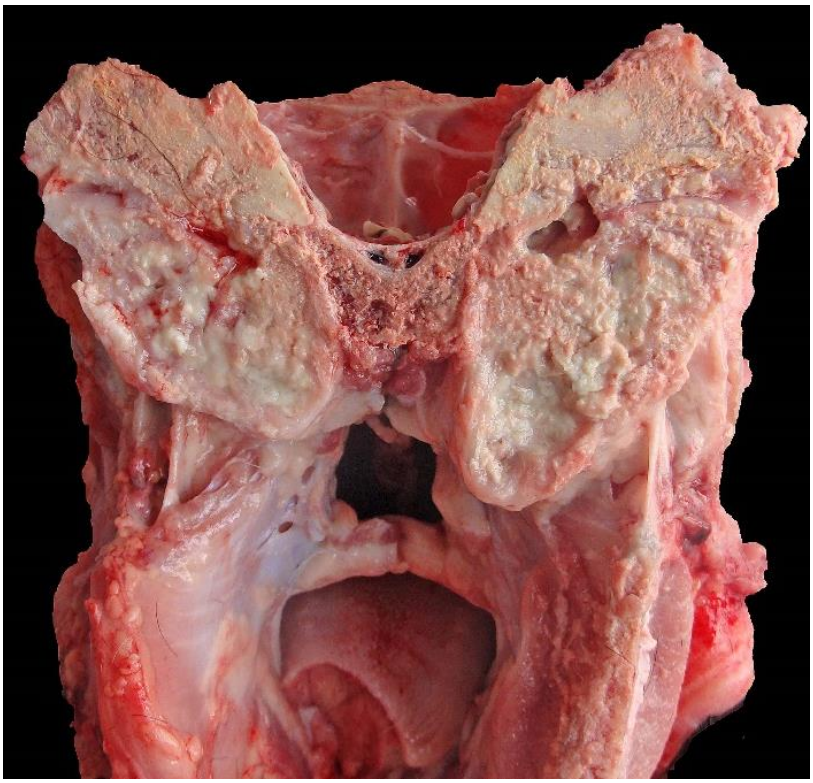

Figura 1. Presencia de exudado en conducto auditivo y oído medio.

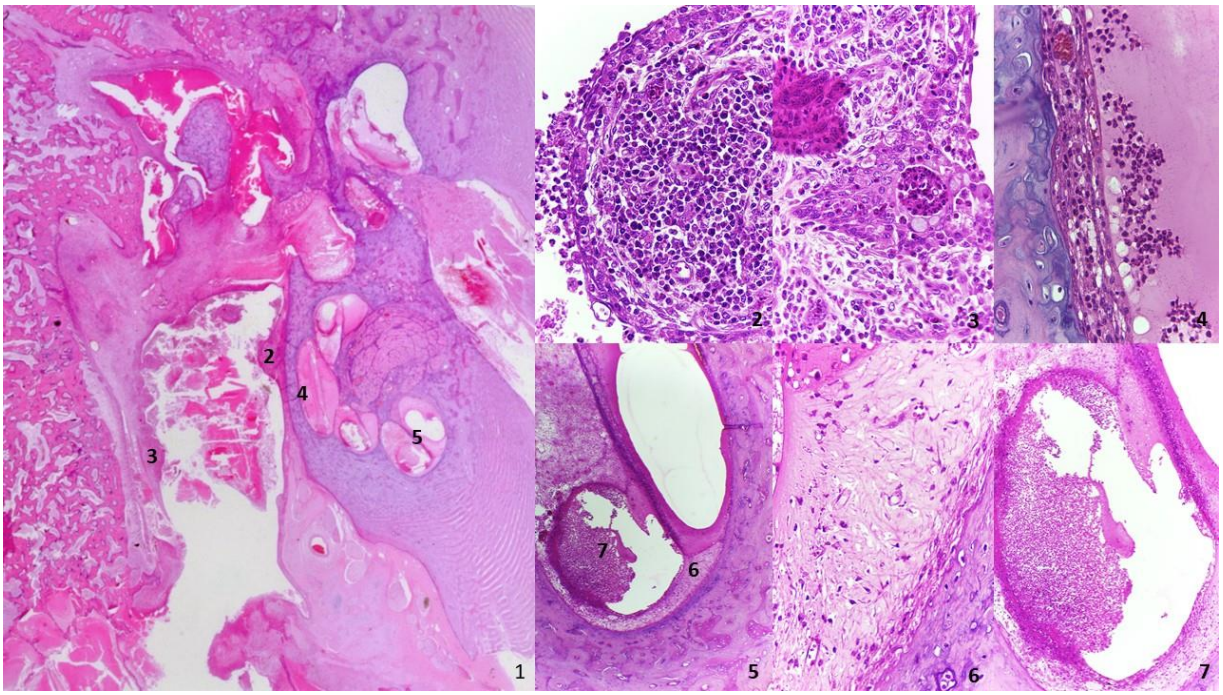

Figura 2. Foto panorámica (1) con su respectiva correlación de cada sitio de lesión. 2; Infiltrado mononuclear en la mucosa del oído medio. 3; microabsceso en la mucosa, compuesto por neutrófilos y macrófagos. 4; Infiltrada por neutrófilos, abundante edema y fibrina. 5; Limbo espiral. 6; acercamiento al ligamento espiral infiltrado por neutrófilos y fibrina. 7; acercamiento a membrana tectoria, la cual está desprendida y rodeada por restos necróticos, células inflamatorias y fibrina.

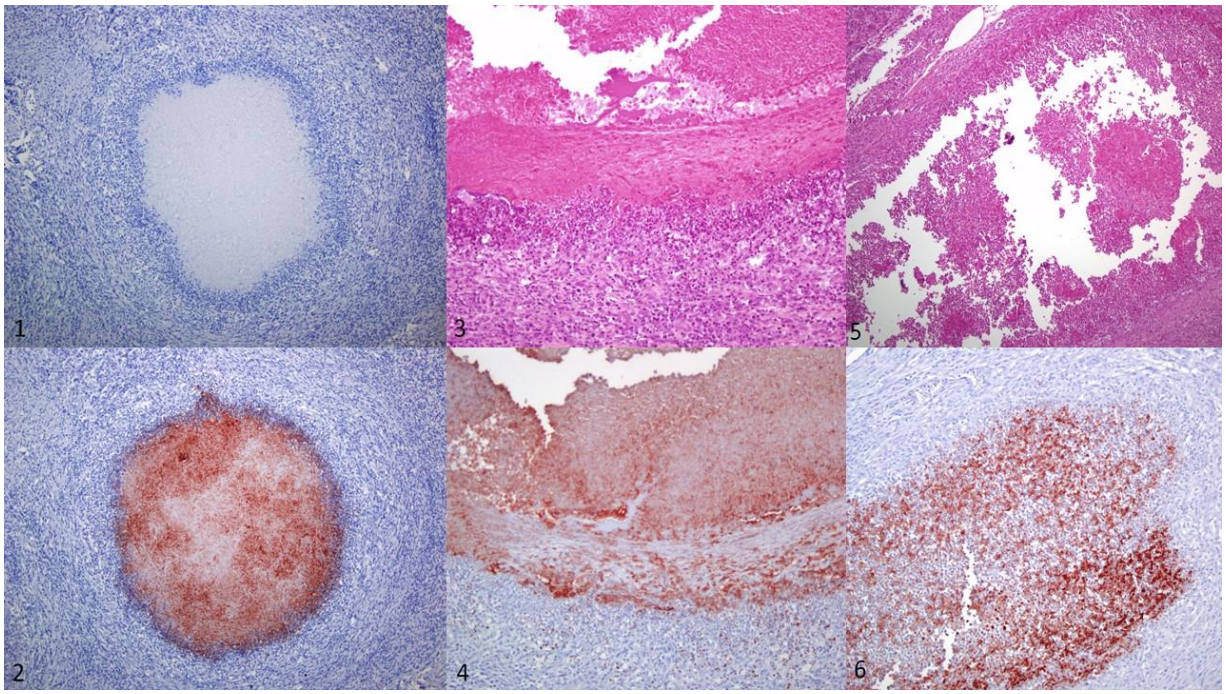

Figura 3. Panel de fotografías de inmunohistoquímica positiva a Mycoplasma bovis en el exudado granulomatoso.

REFERENCIAS

1. Parte, A., N. R. Krieg, W. Ludwig, W. B. Whitman, B. P. Hedlund, B. J. Paster, J. T. Staley, N. Ward, and D. Brown. 2011. Bergey's Manual of Systematic Bacteriology. Springer New York, New York, NY, UNITED STATES

2. Maunsell, F. P., A. R. Woolums, D. Francoz, R. F. Rosenbusch, D. L. Step, D. J. Wilson, and E. D. Janzen. 2011. Mycoplasma bovis Infections in Cattle. J. Vet. Intern. Med. 25(4):772-783.

3. Hale, H. H., C. F. Helmboldt, W. N. Plastridge, and E. F. Stula. 1962. Bovine mastitis caused by a Mycoplasma species. Cornell. Vet. 52:582-591.

4. Infante F, Infante FJR, Flores–Gutierrez GH. Improved immunobinding test using monoclonal antibodies for detection of Mycoplasma bovis in milk. Can J Vet Res 2002; 66:282–284.

5. Flores–Gutierrez GH, Infante F, Salinas–Melendez JA, Thomas CB, Estrada–Bellmann PC, Briones–Emcinia F. Development of an immunobinding assay with monoclonal antibodies to diagnose Mycoplasma bovis in semen. Vet Res Comm 2004; 28:681–686.

6. Jaramillo ML, Aguilar RF, Salas TE. Aislamiento de Mycoplasma bovis de neumonías de becerros. Memorias XIII Congreso Nacional de Buiatría, 1987; 328–331.

7. Delgado GR. Neumonía y otitis en becerros Holstein asociadas a infección por Mycoplasms bovis. Memorias XIX Congreso Nacional de Patología Veterinaria, 2010: 306–315.

8. Fox L. K, Gay J. M. Contagious mastitis. Washington State. Veterinary Clinics of North America: food animal practice. 1993. 13 p.

9. Maunsell F. P, Woolums A. R, Francoz D, Rosenbusch R. F, Step D. L, Willson E. D, and Janzen E. D. Mycoplasma bovis Infections in Cattle. Florida USA. Vet Intern Med; 2011. 12 p.

10. Walz, P. H., T. P. Mullaney, J. A. Render, R. D. Walker, T. Mosser, and J. C. Baker. 1997. Otitis media in preweaned Holstein dairy calves in Michigan due to Mycoplasma bovis. J. Vet. Diagn. Invest. 9(3):250-254.

11. Wilson, D. J., R. T. Skirpstunas, J. D. Trujillo, K. B. Cavender, C. V. Bagley, and R. L. Harding. 2007. Unusual history and initial clinical signs of Mycoplasma bovis mastitis and arthritis in first-lactation cows in a closed commercial dairy herd. Javma-J. Am. Vet. Med. A. 230(10):1519-1523.

12. Maunsell, F., M. B. Brown, J. Powe, J. Ivey, M. Woolard, W. Love, and J. W. Simecka. 2012. Oral Inoculation of Young Dairy Calves with Mycoplasma bovis Results in Colonization of Tonsils, Development of Otitis Media and Local Immunity. PLoS ONE 7(9).

13. Francoz, D., G. Fecteau, A. Desrochers, and M. Fortin. 2004. Otitis media in dairy calves: a retrospective study of 15 cases (1987 to 2002). Can. Vet. J. 45(8):661-666.

14. Sachse K. Salam H. S. S, Diller R, Schubert E, Hoffmann B, Hotzel H. Use of a novel real-time PCR techineque to monitor and quantitate Mycoplasma bovis infections in cattle herds with mastitis and respiratory disease. Alemania. The veterinary journal. 2009. 5 p.

15. Maunsell FP, Donovan GA. Mycoplasma bovis Infections in Young Calves. Veterinary Clinics of North America: Food Animal Practice. 2009;25(1):139–77.

PANCREATITIS EN UN PERIQUITO ROSADO (*Neopsephotus bourkii*) ASOCIADA A PARAMIXOVIRUS TIPO 3

REPORTE DE CASO.

Loman ZE*[1], Méndez BA[1]

[1]Departamento de Patología, Facultad de Medicina Veterinaria y Zootecnia, Universidad Nacional Autónoma de México.
Correspondencia: edgar_loman@hotmail.com
adrianucha78@hotmail.com

RESUMEN

Al Departamento de Patología de la Facultad de Medicina Veterinaria y Zootecnia de la UNAM se remitió un periquito rosado previamente fijado en formol, así como fragmentos de tejido de otra ave afectada, estas provenientes de un criadero de 500 aves, cuya historia clínica refería que los animales comenzaron a presentar tortícolis y posteriormente morían. Un médico veterinario externo realizó la necropsia y reporto que macroscópicamente los animales no presentaban cambios patológicos significativos. Al estudio histopatológico, el páncreas exhibió focos de infiltrado inflamatorio compuesto por linfocitos, áreas de fibrosis, así como cuerpos de inclusión eosinofílicos intranucleares en células epiteliales acinares y linfocitos. Dichas lesiones fueron compatibles con una infección con Paramixovirus tipo 3 (PM-3), que en esta especie suele ser altamente susceptible y cuya principal característica es la formación de lesiones linfoides folículares en diversos órganos como páncreas, pulmón y riñones.

Palabras clave: *Periquito rosado, Paramxovirus tipo 3, Pancreatitis linfocítica, histopatología.*

ABSTRACT

To Departamento de Patología de la Facultad de Medicina Veterinaria y Zootecnia de la UNAM, fragments of organs and a complete bird previosly fixed in formaldehyde were sent. The animals presented present torticollis and subsequently died. An external veterinarian performed necropsy and report that macroscopically the animals do not present significant pathological changes. At the histopathological study, the pancreas exhibited foci of inflammatory infiltrate composed of lymphocytes, areas of fibrosis, and intranuclear eosinophilic inclusion bodies in acinar epithelial cells and lymphocytes. These lesions were compatible with an

infection with Paramyxovirus type 3 (PM-3), to which this specie of birds is usually susceptible, whose characteristic is the formation of follicular lymphoid lesions in various organs such as pancreas, lung or kidneys.
Keywords: *Pink parakeet, Paramyxovirus 3, Lymphocytic pancreatitis, histopathology.*

INTRODUCCIÓN

La familia paramixoviridae está conformada por diversos géneros, los cuales son de gran importancia para la medicina veterinaria y humana[1]. Esta familia a su vez se divide en las subfamilias *paramixovirinae y penumovirinae*; en la primera se encuentran los géneros *respirovirus, morbilivirus, rubulavirus, henipavirus y* avulavirus[1]. En esta última están ubicados los paramixovirus aviares y en la actualidad se conocen 15 serotipos distintos, los cuales han sido categorizados por pruebas de inhibición a la hemaglutinina y neuraminidasa[2].

Los paramixovirus aviares son virus ARN de cadena sencilla en sentido negativo, los cuales miden entre 150 a 250 nm, su envoltura se deriva de la membrana celular y sobre ella se encuentran 2 glicoproteínas, una de ellas es la proteína fusión (F) y la otra es la proteína neuraminidasa - hemaglutinina (HN); además cuenta con otras proteínas como la proteína de matriz (M), nucleoproteína (N) fosfoproteína (P) y polimerasa (L); las cuales son utillizadas para su replicación[1, 3].

Los paramixovirus aviares afectan a una gran diversidad de aves, especialmente aves de producción con la enfermedad de New Castle ocasionada por el serotipo 1; mientras que los serotipos 2, 3, 6 y 7 provocan principalmente enfermedades respiratorias en pavos, loros, patos y gansos. El resto de los serotipos 4, 5, 8 y 9-15 han sido aislados de aves silvestres y no se conoce si causan enfermedad, por lo que son considerados avirulentos [3-5].

El virus ingresa al hospedero por vía respiratoria, uniéndose a células del epitelio respiratorio y/o enterocitos través de la proteína F , la cual se une a los receptores de ácido siálico que se encuentran en la superficie celular, ocasionando su unión con la membrana celular e introduciéndose al interior de la misma; una vez dentro de la célula hace uso de la maquinaria celular para replicarse en el citoplasma y después salir de ella usando la proteína neuraminidasa uniéndose a eritrocitos mediante la hemaglutinina y así llegar a diversos órganos[1, 6] (Figura 1).

El paramixovirus tipo 3 (PMV-3) se ha visto involucrado en cuadros respiratorios y baja productividad en pavos[3, 6], mientras que en pericos y algunas aves *passeriformes* provoca encefalitis, pancreatitis, hepatitis y enteritis con signos similares a los

observados en el enfermedad de New Castle[6]. En la actualidad se desconoce la importancia epidemiológica que puede tener este serotipo, sin embargo se ha observado que en colecciones de aves del género *Neophema* causa alta mortalidad[7], como lo describe este reporte de caso.

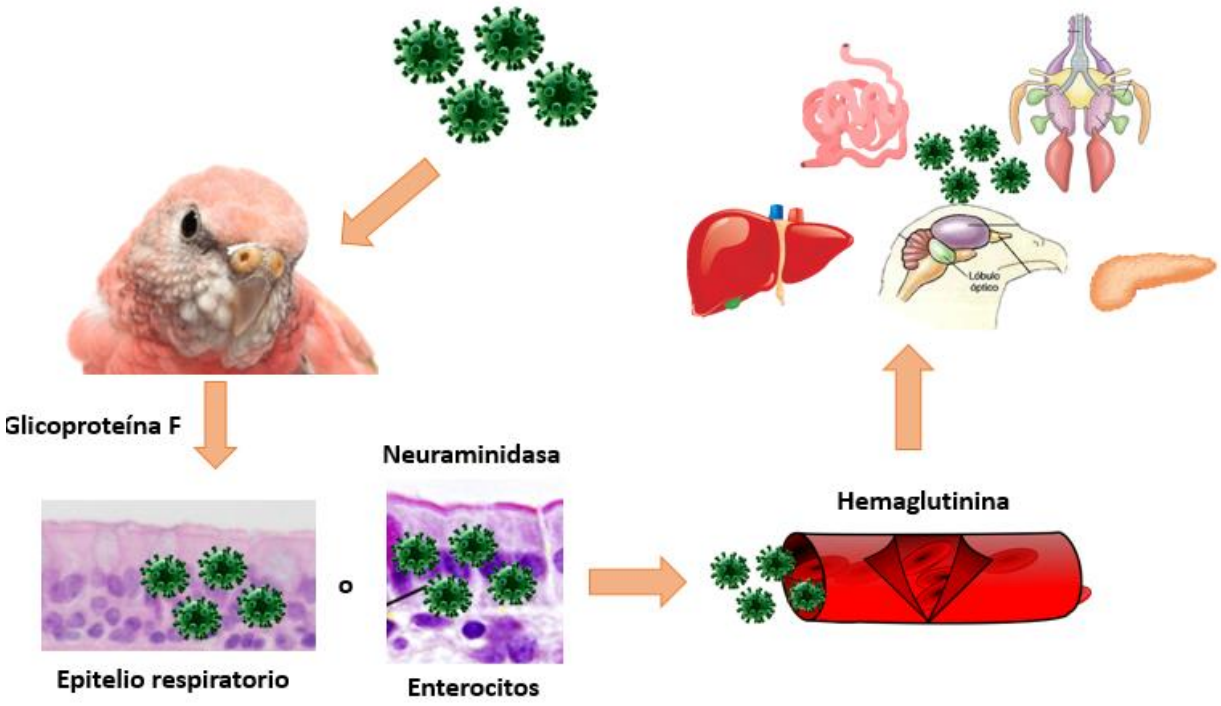

Figura 1. Esquema de la infección con paramixovirus aviar. (Adaptado de Fenner et al. Veterinary Virology, 5th Edition, 2017)

HISTORIA CLÍNICA

En un criadero de 500 aves, de distintas especies, algunos periquitos rosados presentaron tortícolis, marcha en círculos y posteriormente murieron 5 de los mismos, un Médico Veterinario Zootecnista externo les realizó la necrospia sin observar alteraciones macroscópicas evidentes, por lo que decidió remitir fragmentos de órganos y un ave completa al departamento de Patología de la FMVZ – UNAM con un diagnóstico presuntivo de infección por PMV-3.

HALLAZGOS MACRO Y MICROSCÓPICOS

Se recibió un periquito rosado completo y fragmentos de corazón, pulmón, hígado, riñón, cerebro, tracto gastrointestinal, fijados en formol, donde no se apreciaron alteraciones macroscópicas significativas. Al

examen histológico, el páncreas presentó numerosos focos aleatorios de infiltrado inflamatorio compuesto por linfocitos, algunos de estos en el núcleo exhibían cuerpos de inclusión eosinofílicos, mismos que se observaban en el núcleo de algunas células epiteliales acinares, además de pequeñas áreas de fibrosis (Fig. 2). Por otra parte en el intersticio del riñón se observaron discretos agregados de linfocitos y células plasmáticas, así como escasos túbulos con mineralización distrófica. El resto de los órganos no presentaron alteraciones histológicas relevantes, salvo cambios congestivos.

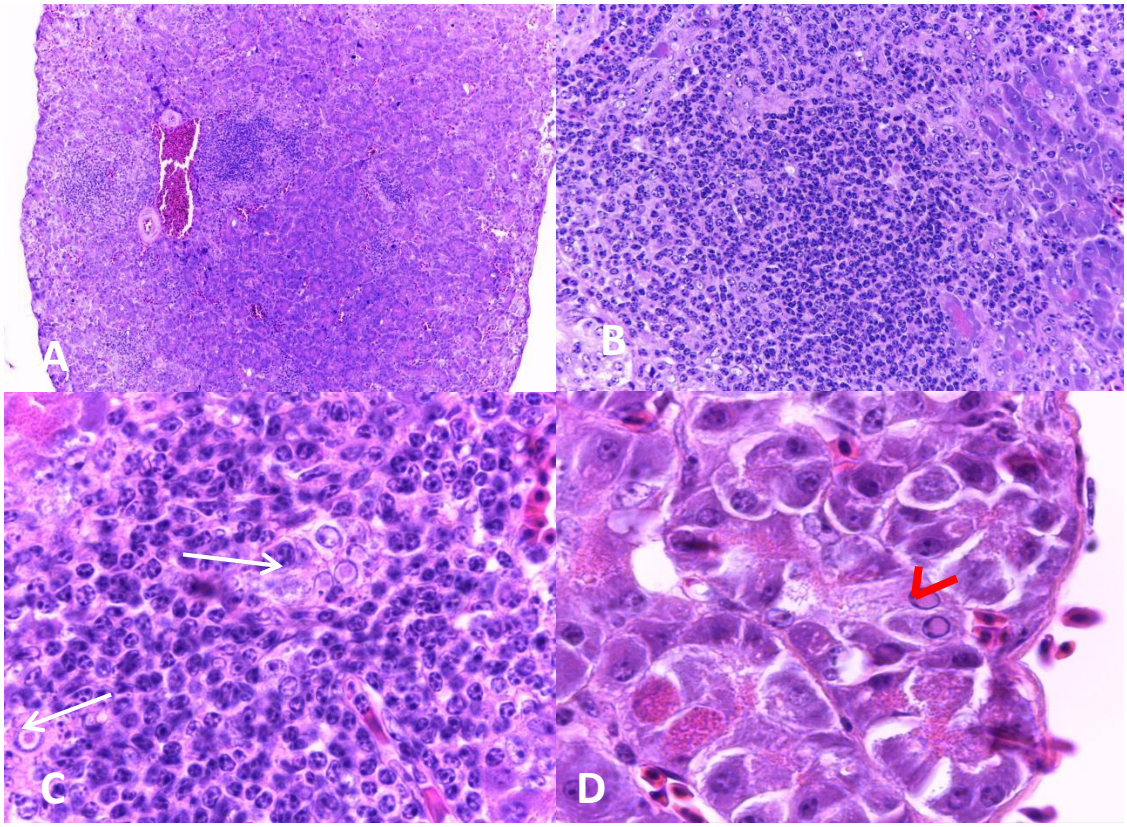

Figura 2. A. Corte histológico de páncreas (4x). En la porción exocrina de páncreas se observan múltiples áreas de infiltrado inflamatorio con arreglo folicular que coalescen entre sí. B. Acercamiento (10 x) de páncreas, se aprecia abundante infiltrado inflamatorio compuesto por linfocitos. C. Cuerpos de inclusión eosinofílicos intranucleares en linfocitos (Flechas). D. Cuerpos de inclusión eosinofílicos intranucleares en células acinares de páncreas exocrino (puntas de flecha roja).

PRUEBAS COMPLEMENTARIAS

Dadas las lesiones encontradas, se decidió realizar microscopía electrónica de transmisión a partir de un fragmento de páncreas previamente incluido en parafina, actualmente se le esta realizando dicha prueba.

CRITERIOS DIAGNÓSTICOS

Considerando la historia clínica, particularmente la especie; los signos clínicos como la tortícolis; las lesiones histopatológicas encontradas en páncreas, cuyo parénquima mostraba infiltrado inflamatorio linfocitico con arreglo folicular y cuerpos de inclusión eosinofílicos intranucleares en linfocitos y células epiteliales acinares, esto aunado a reportes de casos, donde hay signos clínicos y lesiones similares a las descritas en este caso, el diagnóstico fue compatible con una infección por PMV-3.

DIAGNÓSTICOS DIFERENCIALES

Entre los principales agentes etiológicos involucrados en pancreatitis en aves se encuentran los Herpesvirus, Poliomavirus y Adenovirus[7,8] los cuales son descartados en este caso debido a que provocan lesiones distintas a las observadas. En cuanto a Herpesvirus y Adenovirus, las lesiones tienden a ser necróticas y los principales órganos afectados son hígado y pulmón, particularmente Herpesvirus produce sincitios y cuerpos de inclusión eosinofílicos intranuleares[9], mientras que en Adenovirus los cuerpos de inclusión son basofílicos e intranucleares[10]. Por otra parte, en las infecciones por poliomavirus las lesiones son necróticas, principalmente afecta riñón e hígado, donde las células muestran cariomegalia y cuerpos de inclusión intranucleares anfofílicos [7, 11].

DISCUSIÓN

El PMV-3 fue aislado por primera vez en Ontario, Canadá y posteriormente en Wisconsin, desde entonces este serotipo se ha aislado de diversas aves domésticas y silvestres como pavos, avestruces, loros, entre otras especies[3], donde generalmente no causa enfermedad, en ocasiones puede observarse signos respiratorios; sin embargo, en las especies del género *Neophema*, también referido como *Neopsephotus,* se ha visto que la infección con este virus puede llegar a producir alta mortalidad en algunas colecciones de este tipo de aves[12].

El virus se transmite por contacto directo con aves infectadas y se replica en el epitelio del tracto respiratorio para posteriormente viajar

por vía hematógena a distintos órganos como páncreas, hígado, encéfalo, intestino y pulmones. Los signos clínicos reportados en estas aves son tortícolis, marcha en círculos y muerte[12]. Por otra parte las lesiones macroscópicas generalmente son poco específicas, se ha reportado hepatomegalia, esplenomegalia[12], el páncreas suele encontrarse irregular y firme, como lo discretamente observado en este caso[7].

La lesión microscópica que se observa en estos casos es la infiltración linfocítica o histiocítica de páncreas, pulmón, hígado, riñón y encéfalo; el páncreas puede presentar áreas de fibrosis y en el encéfalo hemorragias. Adicionalmente se aprecian cuerpos de inclusión eosinofílicos intracitoplasmáticos e intranucleares[7, 12].

El diagnóstico se hace mediante varias técnicas como histopatología, aislamiento viral, pruebas de inhibición de la hemaglutinina y neuraminidasa, microscopía electrónica de transmision o pruebas moleculares[1, 12].

CONCLUSIÓN

A la actualidad se tiene poco conocimiento acerca del PMV-3 en cuanto a materia clínica y diagnóstica, esto puede deberse a la baja casuística de esta especie, o bien a los pocos reportes de la enfermedad; sin embargo, para las colecciones de aves como las de este caso, el PMV-3 ha demostrado ser un patógeno importante, provocando alta mortalidad, por lo que es necesario considerar como diagnóstico diferencial este serotipo en casos dónde las aves presenten signos nerviosos para hacer un diagnóstico correcto y que se realicen las medidas preventivas y terapéuticas adecuadas.

AGRADECIMIENTOS

MVZ. Daniel Alejandro Gómez Pizano, especialista en medicina en fauna silvestre por la orientación en los aspectos clínicos del caso.

REFERENCIAS

1. Fenner F, MacLachlan NJ, Dubovi EJ. Veterinary Virology.5th edition. Oxford: Elsevier; 2017. 320-339 pp.
2. Kim S, Xiao S, Shive H, Collins PL, Samal SK. Replication, Neurotropism, and Pathogenicity of Avian Paramyxovirus Serotypes 1–9 in Chickens and Ducks. Plos One. 2012 april; 7(4):1-13 pp.
3. Gogoi P, Ganar K, Kumar S. Avian Paramyxovirus: A Brief Review. Transboundary and Emerging Diseases. 2014 dec 8: 1-15 pp.
4. Lee HJ, Kim J, Lee Y, Lee E, song B, Lee H, Choi k. A Novel Avian Paramyxovirus(Putative Serotype 15) Isolated from Wild Birds. Front. Microbiol. 2017 May 05;8: 1-8 pp.
5. Thomazelli LM, de AraujÂjo J, Fabrizio T, Walker D, Reischak D, Ometto T. Novel avian paramyxovirus (APMV-15) isolated from a migratory bird in South America. PLoS ONE. 2017 May 09; 12(5): 1-7 pp.
6. Alexander DJ. Newcastle disease and other avian paramyxoviruses. Rev. sci. tech.2000; (2): 443-462 pp.
7. Schmidt RE, Reavill DR, Phalen DN. Pathology of Pet and Aviary Birds.2nd edition. Iowa: Wiley Blackwell; 2015. 88 p.
8. Schmidt RE, Reavill DR. Lesions of the Avian Pancreas. Vet Clin Exot Anim. 2014; 17: 1-11pp.
9. 9.Gabor M, Gabor L, Peacock L, Srivastava M, Rosenwax A, Phalen D. Psittacid Herpesvirus 3 Infection in the Eclectus Parrot (Eclectus roratus) in Australia. Veterinary Pathology. 2013; 50 (6): 1053-1057pp.
10. Rahimi M, Siavosh Z. Adenovirus-like inclusion body hepatitis in a flock of broiler chickens in Kermanshah province, Iran. Veterinary Research Forum. 2015 march 2015; 6 (1): 95-98pp.
11. Tonghchan D, huang Y, Kathri R, Tsai S, Wu, H. Prevalence and Pathology of Avian Polyomavirus (APV) and Psittacine Beak and Feather Disease Virus (PBFDV) Infections in Taiwan: A Retrospective Study from 2010 to 2014. 2015 december: 1-12 pp.
12. Jung A, Grund C, Muller I, Rautenschlein S. Avian Paramyxovirus Serotype 3 Infection in Neopsephotus, Cyanoramphus, and NeophemaSpecies. Journal of Avian Medicine and Surgery. 2009 Sep; (23): 205-208.

PATOLOGÍA DE IGUANA VERDE (*IGUANA IGUANA*) DE VIDA SILVESTRE EN COLIMA, MÉXICO

Chávez RB[1*], García MLJ[1-2], Ruíz RJA[1], Prado ROF[1]. García CAC[1]. Hernández RJA[1].
[1]Facultad de Medicina Veterinaria y Zootecnia de la Universidad de Colima.
[2]Centro Universitario de Investigación y Desarrollo Agropecuario (CUIDA).

RESUMEN
El objetivo fue describir un caso con múltiples patologías en una iguana verde (*Iguana iguana*) de vida silvestre en Colima, México. En la Laguna de Alcuzahue, (Granja de cocodrilos La Colorada) se encontró una iguana con apatía, debilidad general, anorexia y miembro pélvico derecho con una dermatitis ulcerativa, posteriormente murió. Se realizó la necropsia y se tomaron muestras de los órganos afectados. Las patologías encontradas fueron: ectoparásitos *Amblyoma scutatum*. El miembro pélvico derecho presentó hemorragias, edema, necrosis y exudado fibrinoso con bacterias Gram negativas. En el intestino delgado había intususcepción y en el ciego se encontraron *Ozolainus* spp. Se observaron placas blanquecinas firmes e irregulares de 1-2 mm que correspondieron a mineralización focal a multifocal en pulmón, hígado, riñón, intestino y corazón. El hígado también presentaba hiperplasia de los centros melanomacrófagos. De acuerdo con los signos clínicos, las lesiones macroscópicas e histológicas, la causa de muerte fue asociada a un cuadro de choque séptico derivado de la infección bacteriana observada en miembro pélvico derecho. El conocimiento de las patologías de las iguanas permitirá implementar programas de medicina preventiva y bioseguridad.
Palabra claves: reptiles, iguana verde, ectoparásitos, endoparásitos, enfermedades.

ABSTRACT
The objective was to describe a case with multiple pathologies in a green iguana (*Iguana Iguana*) in wildlife in Colima, México. In the Laguna de Alcuzahue (cocodrile farm, La Colorada) we found the lguana with apathy, general weaknees, anorexy and the right pelvic member with ulcerative dermatitis, later the iguana died. The necropsy was done and simples were taked about the affected organs. The pathologies that were found were: ectoparasites like *Amblyoma scutatum*. The right pelvic member presented hemorrhages, edema, necrosis and fibrinous exudate with Gram-negative bacteria. In the small intestine there was intussusception and in the cecum *Ozolainus* spp. was found. Irregular, firm, 1-2-mm whitish plaques were observed that corresponded to multifocal and focal mineralization in the lung, liver, kidney, intestine and heart. The liver also had hyperplasia of the melanomacrophage centers. According to the clinical signs, gross and histological lesions, the cause of

death was associated with a septic shock caused by the bacterial infection observed in the right pelvic limb. The knowledge of the pathologies of the iguanas will allow to implement programs of preventive medicine and biosecurity.
Keywords: reptile, green iguana, ectoparasites, endoparasites, diseases.

INTRODUCCIÓN

Existen 9,547 especies de reptiles en el mundo. En México se han descrito 864 especies de reptiles y se considera como el segundo país con diversidad más alta de este grupo después de Australia[1]. Los reptiles se clasifican en cuatro órdenes: Cocodrilos (*Crocodylia*), Lagartijas y Serpientes (*Squamata*), Tortugas (*Testudines*) y Tuátaras (*Sphenodontia*). De estos cuatro, los tres primeros están representados en México. En México habitan 417 lagartijas, 393 serpientes, 48 tortugas, 3 cecilias y 3 cocodrilos[1]. La iguana verde pertenece al Orden: Squamata, Familia: Iguanidae, Género: *Iguana*, Especie: *I*. *iguana* (LINNAEUS, 1758). La iguana común o iguana verde (*Iguana iguana*) es un lagarto herbívoro y arborícola de América Central y de Sudamérica. Se encuentra desde México hasta el sudeste de Brasil y el Pantanal del Paraguay, así como también en islas del Caribe y, de manera asilvestrada, en Florida (Estados Unidos). Miden hasta 2 m de longitud de cabeza hasta la cola y pueden llegar a pesar más de 15 kg. Las iguanas viven en zonas de vegetación espesa y en altura (manglares, selvas, pastizales, riberas de ríos), donde la temperatura media anual es de 27-28 °C y la humedad ambiente es superior al 70%. En México se distribuye en Sinaloa, Zacatecas, Nayarit, Colima, Jalisco, Michoacán, Guerrero, Oaxaca, Chiapas, hacia la depresión de las balsas en Morelos y Puebla, Veracruz, Tabasco y Campeche[2,3]. Las enfermedades y padecimientos, así como anomalías morfológicas en los reptiles son producidas por agentes etiológicos o patógenos como virus, bacterias, parásitos y hongos. En reptiles las enfermedades y sus agentes etiológicos han sido menos estudiados que en anfibios, pero se conoce que muchas especies son reservorios principalmente de protozoarios[4,5,6]. La prevalencia de enfermedades en los reptiles, requiere investigación adicional para evitar la mortalidad y el impacto negativo en la salud de los animales exóticos[5,6]. El objetivo fue describir un caso con múltiples patologías en una iguana verde (*Iguana iguana*) de vida silvestre en Colima, México.

HISTORIA CLÍNICA

En noviembre del 2018 en la Laguna de Alcuzahue, S.C.L. Sociedad Pesquera (Granja de cocodrilos La Colorada) INE/CITES/DFYFS-CR-IN-0065-COL. Ubicada en el municipio de Tecomán, Colima (entre los paralelos 18°40’ y 19°08’ de latitud norte; los meridianos 103°37’ y 103°59’ de longitud oeste; altitud entre 0 y 1 200 m.). Se encontró una Iguana verde (*Iguana iguana*) con una lesión de la piel del miembro pélvico derecho provocado por ataque de un cocodrilo cautivo. La signología fue apatía,

debilidad general, anorexia, pérdida progresiva de peso. Una semana después se pudo observar en el miembro pélvico derecho con una dermatitis ulcerativa-hemorrágica con exudado fibrinoso y edema; abarcando el tejido subcutáneo, músculos y articulaciones; posteriormente murió y se remitió al Laboratorio de Patología de la Facultad de Medicina Veterinaria y Zootecnia para su estudio *post mortem*. Los órganos se fijaron con formalina al 10% pH 7.2 y se procesaron de acuerdo con la técnica histológica, se cortaron a 5-µm de espesor y se tiñeron con hematoxilina y eosina[7]. Los ectoparásitos y endoparásitos se fijaron en alcohol al 70% para su estudio taxonómico[8]. No fue posible la toma de muestras para bacteriología y otras pruebas molecualres, debido a que el cadáver tenía 10 horas de muerto cuando fue remitido para su estudio.

HALLAZGOS MACROSCÓPICOS Y MICROSCÓPICOS

A la necropsia lo más relevante fue: presencia de garrapatas juveniles y adultos pertenecientes a la especie *Amblyoma scutatum* sobre la piel y pliegues de ambos miembros, así como en la cresta dorsal. El miembro pélvico derecho presentó un área de ulceración irregular sobre la piel, afectándose los músculos que rodean al fémur (bíceps femoral, semitendinoso y semimembranoso) y a la tibia-peroné (tibial craneal, gastrocnemio y flexor digital superficial) y las articulaciones (femoro-tibial y tarsal). Las lesiones fueron, hemorragias, edema, necrosis y exudado fibrinoso. El intestino delgado con intususcepción, ciego con abundantes nematodos larvas y adultos de los dos sexos correspondieron a *Ozolainus* spp. Además, se observaban placas blanquecinas firmes e irregulares de 1-2 mm en pulmón, hígado, riñón, intestino y corazón. Los hallazgos microscópicos fueron: dermatitis linfoplasmocítica focal, asociado a *A. scutatum.* Dermatitis, miositis y poliartritis necro-hemorrágica difusa severa con presencia de fibrina, mineralización colonias bacterianas Gram negativo. Tiflitis catarral severa asociada a la presencia de cortes histológicos transversales y longitudinales de nematodos *Ozolainus* spp. Mineralización focal a multifocal en pulmón, hígado, riñón, intestino y corazón (mineralización metastásica). Presencia de abundante pigmento de color café-negruzco en el interior de los macrófagos del hígado y riñón (hiperplasia de los centros melanomacrófagos).

PRUEBAS COMPLEMENTARIAS

Se identificaron bacterias Gram negativas en varios tejidos; además se utilizó alcohol al 70% y Lactofenol de Amman; para conservar y aclarar las garrapatas y nematodos.

CRITERIOS DIAGNÓSTICOS

La historia clínica, el examen físico, las lesiones macroscópicas y microscópicas, la identificación de bacterias Gram negativas fueron consistentes con un cuadro de choque séptico secundario a la dermatitis por mordedura (traumatismo) del miembro pélvico derecho.

DIAGNÓSTICOS DIFERENCIALES

La Enfermedad Ulcerativa Cutánea Septicémica (EUCS) es causada por *Citrobacter freundii*, también se han aislado otras bacterias como *Aeromona hydrophila, Edwarsiella* spp., *Serratia* spp., *Enterobacer* spp., *Escherichia coli*, *Klebsiella* spp., *Micrococcus* spp., y *Pseudomona* spp., en dermatitis necróticas severas en reptiles causando Sepsis.

DISCUSIÓN

Actualmente la *I. iguana* está Sujeta a Protección Especial de acuerdo a la NOM-059-SEMARNAT-2010, es una especie que puede llegar a encontrarse amenazada también está en el Apéndice II de la Convención Sobre el Comercio Internacional de Especies Amenazadas de Fauna y Flora Silvestres (CITES), que aunque no está catalogada como en peligro de extinción[9]. La *Amblyoma* encontrada infestando a la Iguana, ya ha sido descrita y pueden producir anemia, e incluso la muerte; también producen daño en la piel permitiendo la entrada de otros agentes patógenos, siendo transmisores de hemoprotozoarios, filariasis, bacterias y virus. Las garrapatas que han sido descritas para reptiles son: *Ixodes* spp., *Hyaloma* spp., *Haemaphysalis* spp., *Amblyoma* spp., *Aponomma* spp., *Argasidae* spp. y *Ornithodoros* spp. En algunos reptiles se pueden localizar en las axilas, en la articulación del codo, en medio de los dedos, en el área de la cloaca, en la región de la nariz y en el área del ojo[10]. Como las encontradas en el presente trabajo. Los endoparásitos encontrados corresponden al género *Ozolainus* spp, descritos anteriormente[11]. Existen una gran variedad de nematodos en reptiles, produciendo signos como anorexia, anemia, regurgitación, obstrucción y abdomen distendido. Estas infecciones son principalmente de tipo subclínico, pero pueden estar asociadas a infecciones bacterianas secundarias y en los casos más graves pueden causar la muerte[10,12]. Los nematodos más comunes que infestan a los reptiles, son *Ophidascaris* spp., y *Polydelphis* spp., *Dujardinascaris* spp., y *Paratrichosoma* spp., *Strongyloides* spp., *Diaphanocephalus* spp., *Oswaldocruzia* spp., *Kalicephalus* spp., y *Oxyurus* spp. Los estados adultos se pueden encontrar en esófago, estómago e intestino, produciendo obstrucción gastrointestinal, intususcepción y perforación; causando diarrea, anorexia, pérdida de peso, úlceras y hemorrágicas[10,12]. Las infestaciones parasitarias son muy importantes en los reptiles en cuanto a la morbilidad y la mortalidad; debido a que estos pueden inmunosuprimir o causar lesiones, siendo la puerta de entrada a

agentes como bacterias, virus u hongos, causando enfermedades secundarias[13]. La lesión encontrada en la piel, músculos y articulaciones causó una sepsis bacteriana y las principales involucradas en reptiles son: *Citrobacter freundii*, *Aeromona hydrophila, Edwarsiella* spp., *Enterobacer* spp., *Escherichia coli*, *Klebsiella* spp., *Micrococcus spp*., y *Pseudomona* spp. Los animales se infectan cuando sufren alguna abrasión en la piel, pueden producir dermatitis necróticas, abscesos, granulomas y sepsis e hiperplasia de los centros melanomacrófgos[14,15]. La mineralización de diversos tejidos probablemente fue derivada de hiperparatiroidismo nutricional secundario; debido a un exceso de producción de paratohormona y la prolongada deficiencia de calcio, vitamina D_3 y al desbalance de calcio-fósforo; como resultado de una mala alimentación, mantenimiento del animal e inadecuada exposición a la luz solar, ya que el animal duró dos semanas enferma en su madriguera[16-18].

CONCLUSIÓN

La causa de la muerte de la iguana se debió a un cuadro de choque séptico por bacterias Gram negativas, secundario a la dermatitis por mordedura (traumatismo) del miembro pélvico derecho. El conocimiento de las enfermedades permitirá implementar programas de medicina preventiva y bioseguridad.

REFERENCIAS

1. Flores-Villela, O., y U.O. García-Vázquez. 2013. Biodiversidad de reptiles en México. Revista Mexicana de Biodiversidad 84.
2. Alvarado DJ, Suazo OI. 1996. Las iguanas de México. Historia Natural y Conservación. México: Laboratorio Tortuga Marina y Biología de la Conservación. Facultad de Biología. 47p.
3. López-Briones F. 1992 Iguana verde (*Iguana iguana*). Facultad de Medicina Veterinaria y Zootecnia. Tesis de licenciatura. México. UNAM.
4. Linner E A. A. 2007 Checklist of the amphibians and reptiles of México. Occasional papers of the Museum of Natural Sciencie; (80): 1-60.
5. Gałęcki, R. y R. Sokół. 2018. Treatment of cryptosporidiosis in captive green iguanas (*Iguana iguana*). Veterinary Parasitology, 252: 17–21.
6. Bruce, H.L., P.A. Barrow y A.N. Rycroft. 2018. Zoonotic potential of Salmonella enterica carried by pet tortoises. The Veterinary record, 182: 141.
7. Prophet, E.B., Mills, B., Arrington, J.B., Sobin, L.H. 1995. Métodos histotecnológicos. Instituto de Patología de las Fuerzas Armadas de los Estados Unidos de América. (AFIP) Washington, D.C.
8. Lamothe-Argumedo R. 1997. Manual de Técnicas para preparar y estudiar los parásitos de animales silvestres. A.G.T., México.
9. Cites. 2012. Publication on iguanas. Convention on International Trade in Endangered Species Of Wild Fauna and Flora. Switzerland. http:// www.cites.org/common/com/ac/26/E26-04i. pdf. consultado el 15/04/2019.
10. Lane, Thomas, J., and Mader, Douglas, R. Parasitology. 1996. ed. D. R. Mader En: Reptile Medicine and Surgery. Philadelphia. Ed. WB. Saunders. 185-203.

11. Vélez-Hernández L, Cobos-Peralta Marcos-García JL. 2012 Contenido de alimento y metabolismo ceco-cólico en el tracto digestivo de poblaciones silvestres de iguana negra (C*tenosaura pectinata*) en Morelos, México. Archivos de medicina veterinaria. 44 (3): 217-224.
12. Sánchez P., Nofre, Tantalean V., Manuel, Richards G., Ryan et al. 2004. Parásitos helmintos en Boa constrictor, *Epicrates cenchria* y *Corallus caninus* (Ophidia: Boidae) criadas en cautiverio. Rev. investig. Vet. Perú, jul./dic. 15 (2): 166-169.
13. Jacobson, E. R. Bacterial Diseases of Reptiles. 2007. ed. E. J. Jacobson En: Infectious Diseases and Pathology of Reptiles – Color Atlas and Text. London–New York. Ed. Taylor & Francis. 461-526.
14. Harkewicz, Kenneth A. 2004. Dermatology of Reptiles: A Clinical Approach to Diagnosis and Treatment En: The Veterinary Clinics of North America: Exotic Animal Practice. 4; 441-461.
15. Rossi, John, V., Dermatology. ed. D. R. Mader En: Reptile Medicine and Surgery. Philadelphia: Ed. WB. Saunders. 1996.104-116.
16. Boyer, Thomas, H. Hypovitaminosis A and Hypervitaminosis A. 1996. Ed. Mader En: Reptile Medicine and Surgery. Philadelphia: Ed. WB. Saunders. 382-385.
17. Mader, Douglas, R. Gout. ed. D. R. Mader. 1996. En: Reptile Medicine and Surgery. Philadelphia. Ed. WB. Saunders.374-379.
18. Mader, Douglas, R. Gout. 2001. Hiperparatiroidismo Nutricional Secundario en Iguanas Verdes. ed. John D. Bonagura En: Kirk, Terapéutica Veterinaria de Pequeños Animales. Mc Graw Hill–Interamericana, Madrid–España. 1257-1260.

PELIOSIS HEPATICA EN UN CONEJO (*Oryctogalus cuniculus*)

Rodríguez GA*. Vanda CB.
Facultad de Medicina Veterinaria y Zootecnia, Universidad Nacional Autónoma de México

RESUMEN
La peliosis hepática se caracteriza por áreas cavitadas semejantes a senos venosos dentro del parénquima hepático que están llenas de sangre y revestidas por endotelio. El caso que se informa se desarrolló en un conejo de 2 años, que en la necropsia sólo presentó cambios autolíticos. La causa de esta lesión en el hígado no pudo ser determinada por falta de historia clínica, pero se descartó asociación por infección de *Bartonella henselae*.
Palabras clave: peliosis hepática, conejo, *Bartonella henselae*.

ABSTRACT
Hepatic peliosis is characterized by cavitated areas into the hepatic parenchyma, fulls of blood and coating by endotelial cells. This case was found in a 2-year-old rabbit, which presented only autolitic changes at necropsy. The peliosis etiology could not be determined due to lack of clinical history, but association was ruled out due to *Bartonella henselae* infection.
Key words: peliosis hepatis, rabbit, *Bartonella henselae*.

INTRODUCCIÓN
La peliosis se describió por primera vez en 1861 por Wagner; sin embargo, este término fue empleado por primera vez hasta 1916 por Schoenlak y colaboradores. La palabra "peliosis" en griego significa "azul negruzco"[2], que se refiere a una condición patológica benigna poco frecuente, tanto en humanos como en los otros animales, que se caracteriza por cavidades llenas de sangre en el parénquima hepático[1]. En la peliosis se han descrito dos tipos de lesiones: la parenquimatosa, donde los espacios llenos de sangre están alineados con los hepatocitos y asociados con frecuencia a hemorragias del parénquima necrosado; y la flebectásica, caracterizada por espacios cavitados revestidos por endotelio y/o fibrosis[2]. Esta condición ha sido reportada en bovinos, perros, gatos, ratones y principalmente en humanos donde ha sido más estudiada[3].

El desarrollo de peliosis hepática está relacionado con algunos agentes infecciosos, principalmente con *Bartonella henselae*, otros implicados suelen ser *Bartonella bacilliformis* y *Rochalimaea quintana*; estas últimas también están relacionadas con septicemia y el desarrollo de angiomatosis bacilar[4], así como con enfermedades debilitantes como la tuberculosis y SIDA en humanos[2]. Pero también se ha asociado con etiologías no infecciosas como son esteroides tales

como metiltestosterona, oximetolona, fluoximesterona, noretandrolona y metandrostelona[5], así como tratamientos quimioterapéuticos antitumorales. Además, ocurre en asociación con diferentes condiciones que incluyen neoplasias malignas, trasplantes hepáticos e incluso renales[6, 7].

En un estudio realizado en ratones Wong y colaboradores demostraron que la peliosis hepática puede aparecer como un síndrome paraneoplásico resultado de tumores con producción excesiva de factor de crecimiento endotelial vascular (VEGF por sus siglas en inglés), como en el caso particular del melanoma que en ratones expresa VEGF [8].

En un estudio del 2010 en el que se usaron ratones C57 a los que se les inoculó con células de melanoma B16 (que expresa VEGF) vía subcutánea y se les aplicó dexametasona (40mg/kg), los tratados con dexametasona no mostraron cambios histopatológicos en las secciones de hígado durante su revisión, y a los que no se les administró, durante la revisión histopatológica mostraron lesiones en el hígado caracterizadas por zonas dilatadas ocupadas por sangre, distribuidas principalmente alrededor de las triadas portales junto con la dilatación de sinusoides periportales de esa zona y que estaban revestidas por células endoteliales prominentes, similares a las descritas en peliosis; por lo que concluyeron que la administración de dexametasona previene la peliosis hepática inducida por VEGF[9]

Las pruebas de imagenología son las principales herramientas de diagnóstico para peliosis hepática; la principal es la tomografía computarizada (TC), en ésta los hallazgos varían de acuerdo con el tamaño de las lesiones, la presencia o ausencia de trombos en las cavidades y la presencia de hemorragia, se aprecian como áreas hiperatenuadas del parénquima hepático de distribución aleatoria, pero si las lesiones son menores a 1 cm de diámetro, la TC pueden parecer normal[10, 11]. Los hallazgos imagenológicos son muy similares a los observados en el carcinoma hepatocelular, por lo que puede haber confusión en el diagnóstico, por tal motivo algunos autores sostienen que la peliosis puede imitar ciertos tumores hepáticos[11].

En esta condición los pacientes generalmente no presentan signos clínicos, y el diagnóstico suele ser incidental durante exploraciones laparoscópicas, estudios imagenológicos o durante el estudio *post mortem*[1] como en este caso. En ocasiones el enfermo puede presentar hepatomegalia, esplenomegalia, dolor abdominal, masa abdominal palpable y distensión abdominal por hemoperitoneo[1]. A pesar de considerarse como una patología benigna, en ocasiones puede llevar a la muerte por hemorragias debido a ruptura de las áreas dilatadas del hígado a consecuencia de un aumento de la presión sanguínea y disminución en el grosor de la pared por necrosis del parénquima[1].

Hasta 1979 era considerada una afección exclusiva del sistema retículo endotelial debido a que hasta ese momento los casos de peliosis reportados involucraban principalmente al hígado, seguido del bazo y los linfonodos; aunque otros

estudios han demostrado que otros órganos pueden estar involucrados, como el reportado por Ichijima y cols. en el que un hombre japonés de 70 años presentó un cuadro de peliosis sistémica que involucró también al pulmón, glándulas paratiroides y los riñones[12, 1, 2].

Esta condición es tan poco frecuente que se estima es del 0.13 % la incidencia en humanos. En animales no humanos no hay suficientes informes publicados para hacer una estimación sobre esta condición[1].

HISTORIA CLÍNICA

Se remitió a la sala de necropsia de la Facultad de Medicina Veterinaria y Zootecnia de la UNAM un conejo macho de 2 años, de raza desconocida para su estudio *postmortem* con 48 h de muerto y preservado mediante congelación. La historia clínica mencionó que por la mañana el animal comió y bebió como de rutina y por la noche lo encontraron muerto con las extremidades pélvicas rígidas.

HALLAZGOS MACROSCÓPICOS Y MICROSCÓPICOS

Durante la necropsia sólo se observaron avanzados cambios autolíticos. Al revisar las secciones histológicas de hígado, se apreciaron múltiples espacios claros (fig. 1 A) que correspondían a dilataciones de las venas centrales y de sinusoides hepáticos (Fig. 1 B), estos últimos estaban revestidos por endotelio y ocupados por eritrocitos (fig. 1 C).

Se realizó tinción argéntica de Warthin Starry para poner de manifiesto las bacterias, la cual resultó negativa, posteriormente se realizó PCR para detectar *Bartonella* pero también resultó negativa.

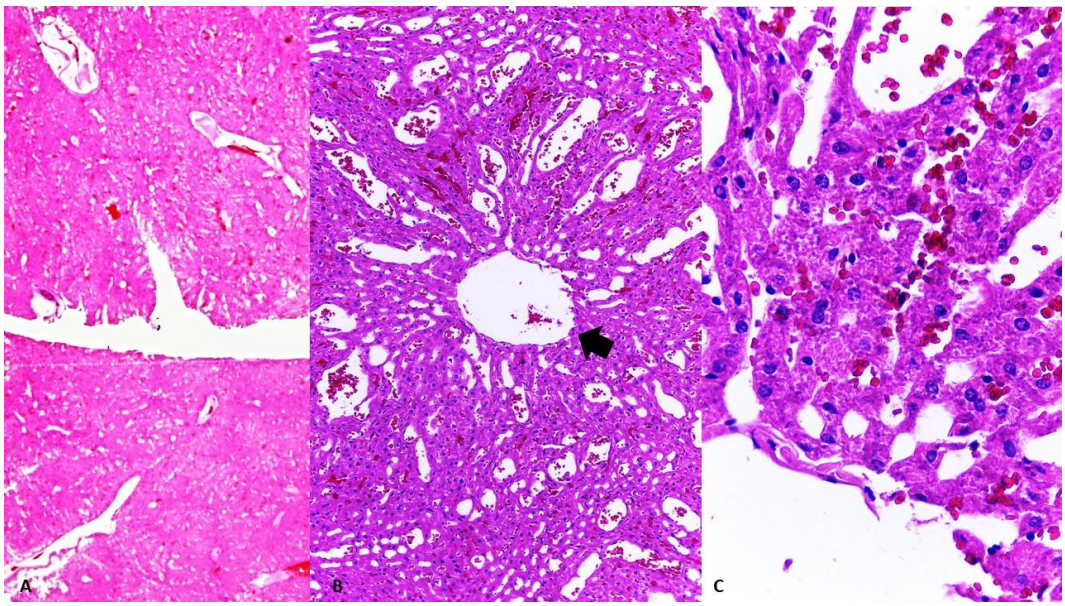

Figura 1. A) fotomicrografía de corte de hígado (HyE, panorámica). B), Corte de hígado en donde se observa un lobulillo hepático con la vena central (Flecha) y alrededor de ella hay espacios claros llenos de sangre (HyE 4X). C) acercamiento de vena central y cordones hepáticos (HyE, 40X)

DIAGNÓSTICOS DIFERENCIALES

Por imagenología los hepatoadenomas y el hemangioma pueden presentar el mismo patrón, incluso la lesión puede ser confundida con procesos malignos como el hepatocarcinoma y el hemangiosarcoma. Histopatológicamente, el hemangiosarcoma puede ser causa de confusión para el patólogo inexperto[1].

DISCUSIÓN

Aunque el origen de la peliosis es multifactorial, al menos en gatos se ha comprobado que no está relacionada con la infección por *B. henselae*, como lo demuestra un estudio realizado en 26 gatos, para los cuáles ninguno amplificó la PCR, ni si quiera en las específicas dirigidas al gen pap31[13]; de igual forma en el presente caso se puede asegurar que no está relacionada la infección por esta bacteria.

En bovinos, la enfermedad de San Jorge está relacionada con lesiones quísticas del parénquima hepático ocupadas por sangre, actualmente se sabe que es la forma de la peliosis en esta especie, sin embargo; un estudio realizado con hígados de animales de mataderos, aparentemente sanos[14], reveló que la peliosis no necesariamente está asociada a esta enfermedad.

Aún no está completamente claro si la dilatación en la peliosis hepática afecta los sinusoides o al espacio de Dissé, pero los estudios ultraestructurales sugieren que ambas condiciones pueden coexistir, además de haber amplia comunicación inusual entre ambos compartimentos. Cuando el parénquima hepático está afectado por la peliosis[2], se requieren más estudios ultraestructurales para poder caracterizarla en diferentes especies animales, sobre todo para establecer si existen diferencias anatomopatológicas.

CONCLUSIÓN DE LA CONTRIBUCIÓN E IMPORTANCIA MÉDICA O SANITARIA DEL CASO

La peliosis hepática es una condición patológica benigna, poco frecuente en animales tanto humanos como no humanos, por lo que el reporte de este caso abre las puertas a nuevos enfoques de investigación en cuanto a la etiología y patogenia de esta condición que se consideró como un hallazgo a la necropsia y no pudo relacionarse con la causa de la muerte.

BIBLIOGRAFÍA

1. Pila P. R, Rosales T. P, Holguín P. V, Torres V. E. Peliosis hepatoesplénica. Informe de caso y revisión de la literatura. Bogotá, Colombia. Revista colombiana de Gastroenterología. 2012. 11 p.

2. Tsokos M, Erbersdobler A, Pthology of peliosis. Hamburgo, Alemania. Forensic Science International. 2004. 9 p.

3. Maxie MG. Jubb, Kennedy, and Palmers pathology of domestic animals. St. Louis, MO: Elsevier; 2016.

4. Welch D. F, Pickett D. A, Slater L. N, Steigerwalt A. G, Brenner D. J. Rochalimaea sp. Nov., a Cause of Septicemia, Bacillary Angiomatosis, and Parenchymal Bacillary Peliosis. Journal of Clinicla Mycrobiology. 1992. 6 p.

5. Ishak K, G. Zimmerman H, J. Hepatotoxic of the Anabolic/Androgenic Steroids. Seminars in liver disease. 1987. 7 p.

6. Rosai J, Ackerman LV. Surgical pathology. Edinburgh: Mosby; 2011

7. Lui W. H, Chou T. C, Chang S. S, Hung C. J, Lin Y. J, Lee P. C. Peliosis Hepatis in a Kidney Transplant Recipient with Manifestation as Massive Ascites and liver Dysfunction: Case Report. Transplantation Proceedings. New York, USA. 2014. 4 p.

8. Wong AK, Alfert M, Castrillon DH, Shen Q, Holash J, Yancopoulos GD, et al. Excessive tumor-elaborated VEGF and its neutralization define a lethal paraneoplastic syndrome. Proceedings of the National Academy of Sciences. 2001;98(13):7481–6.

9. Edwards R, Colombo T, Greaves P. “Have You Seen This?” Peliosis Hepatis. Toxicologic Pathology. 2002;30(4):521–3.

10. Iannaccone R, Federle MP, Brancatelli G, Matsui O, Fishman EK, Narra VR, et al. Peliosis Hepatis: Spectrum of Imaging Findings. American Journal of Roentgenology. 2006;187(1).

11. Dai W, Zhong D. Peliosis hepatis mimicking cancer: A case report. Oncology Letters. 2013;6(4):960–2.

12. Ichijima K, Kobashi Y, Yamabe H, Fujii Y, Inoue Y. PELIOSIS HEPATIS. An Unusual Case Involving Multiple Organs. Pathology International. 1980;30(1):109–20.

13. Buchmann AU, Kempf VAJ, Kershaw O, Gruber AD. Peliosis Hepatis in Cats Is Not Associated With Bartonella henselae Infections. Veterinary Pathology. 2010;47(1):163–6.

14. Onda H, Kaneda Y, Ito Y, Wakabayashi T. Peliosis Hepatis. Pathology International. 1982;32(6):1053–8.

PLEURONEUMONÍA GRANULOMATOSA ASOCIADA A INFECCIÓN POR *Paragonimus* sp EN UN ZORRO GRIS (*Urocyon cinereoargenteus*)

Hernández MOD[1]*, Ruíz RJA[1], García MLJ[1,2], Osorio SD3, Ramírez RR[4], Martínez BJ[5], López MA[6].

[1]Facultad de Medicina Veterinaria y Zootecnia de la Universidad de Colima. [2]Centro Universitario de Investigación y Desarrollo Agropecuario (CUIDA), de la Universidad de Colima. [3]Instituto de Biología de la Universidad Nacional Autónoma de México. [4]Facultad de Medicina Veterinaria y Zootecnia de la Universidad Autónoma de Nuevo León. [5]Facultad de Medicina Veterinaria y Zootecnia "Dr. Norberto Treviño Zapata". [6]Department of Pathology and Microbiology Atlantic Veterinary College.
Correspondencia: ja_ruizr29@hotmail.com

RESUMEN

El objetivo fue informar de un caso de pleuroneumonía granulomatosa asociada a infección por *Paragonimus* sp, en un zorro gris (*Urocyon cinereoargenteus*) procedente del Estado de Colima, México. En la necropsia sobre la superficie dorsal de los lóbulos craneales y caudales había múltiples elevaciones nodulares sub-pleurales de 0.5 a 2-cm de diámetro, suaves, de superficie lisa, que al corte tenían aspecto cavitado y repletas de sangre. Además, dentro del parénquima había escasos nódulos de 0.5-cm de diámetro, delimitados, no encapsulado, café rojizos y firmes. Histológicamente los nódulos exhibían un centro quístico, el cual contenía uno a dos parásitos adultos, entremezclados con restos necróticos, leucocitos degenerados y hemorragia. Los parásitos eran ovales y medían 3 a 5-mm de longitud por 600-800-µm de ancho; asimismo, estaban revestidos por tegumento espinoso de 30 a 40-µm de grosor y presentaban parénquima con aspecto esponjoso. El parénquima parasitario tenía músculo y glándulas vitelógenas sub-tegumentarias, así como acetábulo localizada en uno de sus extremos. Alrededor de los quistes había infiltración de macrófagos epitelioides, linfocitos, células plasmáticas y escasos eosinófilos o neutrófilos degenerados, así como células gigantes multinucleadas; todas ellas entremezcladas con agregados variables de tejido fibroconectivo. Asimismo, había huevos parasitarios de 80 a 110-µm por 40 a 50-µm, algunos de ellos presentaban un opérculo y tenían una cáscara de 1 a 3-µm de grosor, ligeramente amarilla y refringente, rodeados por células inflamatorias. Con base en las lesiones macroscópicas e histológicas se llegó a un diagnóstico final de pleuronemonía granulomatosa asociada a *Paragonimus* sp.

Palabras clave: Pleuroneumonía, *Paragonimus* sp, paragonimiasis, zorro gris, *Urocyon cinereoargenteus*.

ABSTRACT

The aim was to report a case of granulomatous pleuropneumonia associated with infection by *Paragonimus* sp in a gray fox (*Urocyon cinereoargenteus*) from the State of Colima, Mexico. At the necropsy on the dorsal surface of the cranial and caudal lobes, there were multiple subpleural nodular elevations of 0.5 to 2 cm in diameter, wich were soft, smooth surface, at the cut they appeared cavitated and full of blood. Also, inside the pulmonary parenchyma there were scarce nodules of 0.5 in diameter delimited, non-encapsulated, reddish brown and firm. Histologically, the nodules displaying a cystic center, which contained one to two adult parasites, interspersed with necrotic remains, degenerated leukocytes and hemorrhage. The parasites were oval and measured 3 to 5 mm long by 600-800 µm wide. They were also covered by 30 to 40 µm thick spiny tegument and they presented parenchyma with spongy aspect. The parasitic parenchyma had muscle and subtegumental vitellogenic glands, as well as the acetabulum located at one of its ends. Around the cysts there was infiltration of epithelioid macrophages, lymphocytes, plasma cells and low eosinophils or degenerated neutrophils, as well as giant multinucleated cells all of them interspersed with variable aggregates of fibroconnective tissue. Also, there were parasitic eggs from 80 to 110 µm by 40 to 50 µm, some of them presented an operculum and a shell of 1 to 3 µm thick, slightly yellow and refringent, surrounded by inflammatory cells. Based on the gross and histological lesions, a final diagnosis of granulomatous pleuropneumonia associated with *Paragonimus* sp.

Keywords: Pleuropneumonia, *Paragonimus* sp, paragonimiasis, gray Fox, *Urocyon cinereoargenteus*.

INTRODUCCIÓN

La paragonimiasis es una enfermedad parasitaria zoonótica transmitida por alimentos contaminados con trematodos del género *Paragonimus.*[1] Esta enfermedad se considera endémica en muchas partes de América, Asia y África, siendo las regiones tropicales y subtropicales las principales zonas de desarrollo de la enfermedad.[2] La paragonimiasis también conocida como hemoptisis endémica, distomiasis pulmonar, hemoptisis parasitaria y Gregarinosis *pulmonum.*[3] requiere la participación de dos hospederos intermediarios, un molusco y un crustáceo de agua dulce antes de instalarse en su hospedero definitivo.[1,2,4] Más de 50 especies de *Paragonimus* han sido reportadas en diferentes partes del mundo.[1,2,4] por lo que su distribución refleja en parte los animales que pueden ser permisivos a la infección, es decir, la distribución natural de los hospedadores definitivos e intermedios.[2]

De acuerdo con algunos informes de medicina humana, se estima que 20.7 millones de personas pueden estar infectadas con *Paragonimus* y que otros 293 millones están en riesgo de contraer la enfermedad.[2] En medicina veterinaria, la infección por *Paragonimus* ha sido descrita en animales domésticos (gatos y perros)[5–8] y en una variedad de animales de vida libre como son coyotes, mapaches, visones, zorros, gatos monteses, tigres asiáticos, primates no humanos, zorrillos, civetas y mangostas.[1,2,9–15] Tanto en humanos como en animales, la infección suele ocurrir tras la ingesta

de crustáceos de agua dulce (segundo hospedero intermediario), crudos o mal cocidos, que se encuentran infestados con metacercarias.[1,2,4] En México, se considera a *P. mexicanus* como la única especie causante de la enfermedad; el caracol del género *Aroapyrgus* se ha identificado como el primer hospedero intermediario mientras que el cangrejo del género *Pseudothelphusa* es considerado el segundo hospedero intermediario de *P. mexicanus*.[16] Los tlacuaches (*Didelphis marsupialis, Didelphis virginiana, Philander opossum*) y el tigrillo (*Herpailurus yaguaroundi*) han sido las únicas especies animales en las que se ha reportado la enfermedad.[15,16]

A pesar de que la paragonimiasis se encuentra descrita en la literatura veterinaria, los libros de texto estándar de patología veterinaria apenas describen esta condición; por tal motivo y debido a la importancia de la enfermedad en la salud pública, el objetivo del presente trabajo es informar de un caso de pleuroneumonía granulomatosa asociada a infección por *Paragonimus* sp, en un zorro gris (*Urocyon cinereoargenteus*) procedente del Estado de Colima, México.

DESCRIPCIÓN DEL CASO

Al laboratorio de Patología de la Facultad de Medicina Veterinaria y Zootecnia de la Universidad de Colima se remitió el cadáver de un zorro gris (*Urocyon cinereoargenteus*) macho adulto, para su estudio *post-mortem*. En la anamnesis se refiere que el animal fue encontrado en las orillas del municipio de Colima, con aparentes signos nerviosos. Debido a esto último y a la sospecha clínica de rabia se mantuvo en cautiverio para su observación, muriendo un día posterior a su captura.

NECROPSIA

Externamente las mucosas estaban pálidas. El tejido adiposo subcutáneo era escaso y había pobre desarrollo del músculo esquelético. Al incidir la cavidad torácica, se encontró hemotórax de 20-ml. Los lóbulos pulmonares estaban colapsados parcialmente, y aproximadamente el 70% del parénquima estaba congestionado. Sobre la superficie dorsal de los lóbulos craneales y lóbulos caudales se apreciaban elevaciones nodulares sub-pleurales rojo intensas, distribuidas multifocalmente. Dichas elevaciones median entre 0.5-cm a 2-cm de diámetro, eran suaves, de superficie lisa y al corte se apreciaron aparentemente cavitadas y repletas de sangre (**Fig. 1**). En otras áreas, dentro del parénquima había discretos nódulos de 0.5-cm de diámetro, delimitados, no encapsulado, café rojizos y firmes. El tejido adiposo dorsal a nivel del mediastino estaba disecado por una extensa zona de hemorragia (hematoma). El resto de los órganos no presentó alteraciones macroscópicas evidentes. Las muestras de varios órganos fueron fijadas en formalina bufferada-neutra al 10% para histopatología. El hemisferio cerebral derecho se colocó en un frasco estéril y fue remitido al

Comité Estatal para el Fomento y Protección Pecuaria de Colima, para diagnóstico del virus rábico por inmunofluorescencia directa, el cual fue negativo. Los tejidos fijados fueron procesados para su inclusión en parafina, cortados a 5-µm de grosor y teñidos con Hematoxilina-Eosina (HE). Las secciones de pulmón fijadas en parafina fueron cortadas subsecuentemente para ser teñidas con tricrómica de Masson.

HISTOPATOLOGÍA

Las lesiones más representativas fueron restringidas al tejido pulmonar, en las cuales el parénquima se encontró expandido y sustituido (20 a 30% aproximadamente) por escasos nódulos distribuidos multifocalmente, los cuales comprimían los alveolos adyacentes. De manera discreta, algunos nódulos exhibían un centro quístico, el cual contenía una o dos estructuras parasitarias adultas, entremezclados con escasos restos necróticos, leucocitos degenerados y eritrocitos extravasados. Dichos parásitos eran ovales y medían 3 a 5-mm de longitud por 600 a 800-µm de ancho; asimismo, estaban revestidos por tegumento espinoso de 30 a 40-µm de grosor y presentaban parénquima con aspecto esponjoso (**Fig. 2**). En el interior del parénquima parasitario había músculo y glándulas vitelógenas sub-tegumentarias, así como una estructura circunscrita luminal (acetábulo) localizada en uno de sus extremos. Alrededor del área quística mencionada, la lesión nodular también estaba compuesta por numerosos macrófagos epitelioides, linfocitos, células plasmáticas y escasos eosinófilos o neutrófilos degenerados, así como células gigantes multinucleadas (**Fig. 2**); todas ellas entremezcladas con agregados variables de tejido fibroconectivo positivo a tricrómica de Masson. En otras zonas, había huevos parasitarios no embrionados inmersos en la inflamación. Estos huevos medían entre 80 a 110-µm por 40 a 50-µm, algunos de ellos presentaban un opérculo y tenían una cáscara de 1 a 3-µm de grosor, ligeramente amarilla y refringente (**Fig. 3**). De manera multifocal, el parénquima exhibía elevaciones nodulares subpleurales con cavitaciones repletas de eritrocitos, macrófagos con pigmento hemático, restos necróticos y ocasionales huevos parasitarios, que invadían discretamente la pleura. En otras secciones, los septos alveolares estaban congestionados y los bronquios exhibían las paredes hiperplásicas, con moderada cantidad de moco, restos celulares epiteliales y escasas células inflamatorias en su interior.

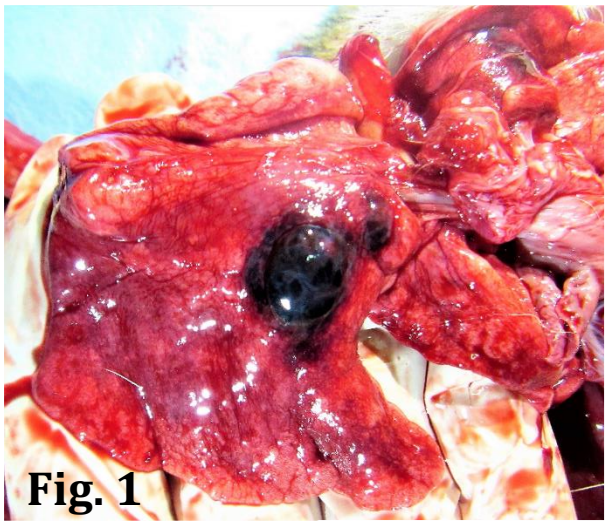

Fig. 1

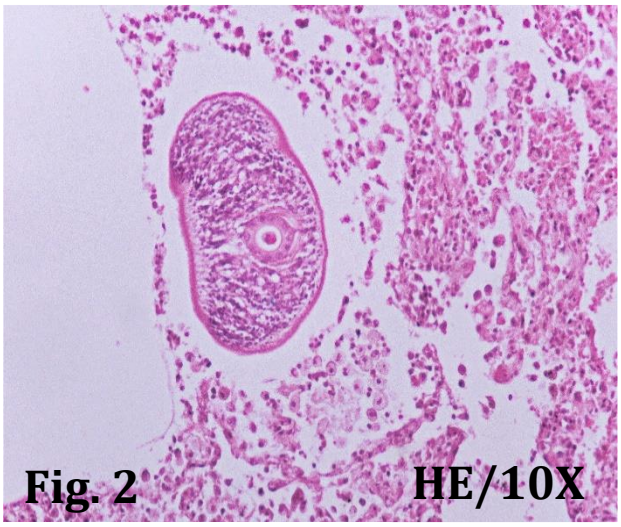

Fig. 2 HE/10X

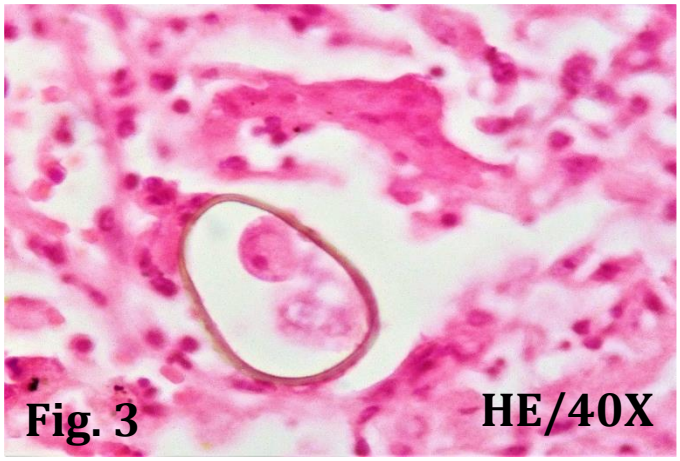

Fig. 3 HE/40X

CRITERIO DIAGNÓSTICO

Con base en las lesiones macroscópicas e histológicas el diagnóstico morfológico principal fue pleuroneumonía granulomatosa leve a moderada, multifocal, con parásitos adultos y huevos parasitarios intralesionales. Tomando en cuenta las características histomorfológicas, además de la localización y tipo lesión, los parásitos fueron consistentes con trematodos del género *Paragonimus*.

DIAGNÓSTICOS DIFERENCIALES

Entre los agentes parasitarios capaces de invadir y producir lesiones pulmonares en cánidos domésticos y salvajes (principalmente zorros) se encuentran *Eucoleus aerophilus* (*Capillaria aerophila*), *Angiostrongylus vasorum* y *Crenosoma vulpis.*

DISCUSIÓN

La paragonimiasis es una importante zoonosis trasmitida por trematodos del género *Paragonimus*, la cual ha sido ampliamente reportada en humanos y descrita con poca frecuencia en algunas especies domésticas, así como en animales de vida libre.[1,2,12–18,4–11] Los hospederos definitivos se infectan al comer los segundos hospederos intermediarios (cangrejos de agua dulce o de rio), quienes contienen las metacercarias. Luego de la ingestión, las metacercarias migran a través del peritoneo y el diafragma hasta llegar al pulmón, donde se alojan y se transforman en adultos.[2] Debido a ello, algunos signos referidos en medicina humana suelen ser fiebre, dolor abdominal, tos seca, disnea, cuadros neumónicos, y hemoptisis, entre otros;[1,2,4,16] sin embargo, ninguna de estas manifestaciones clínicas fue aparentemente evidente en el caso aquí presentado. Aunque es concebible una presentación subclínica, también es razonable suponer una falta de observación o mala interpretación clínica por parte de los captores del animal.

Las lesiones macroscópicas e histológicas observadas en el parénquima pulmonar fueron típicas de paragonimiasis.[5,6] En estos casos suelen formarse cavitaciones nodulares subpleurales suaves y rojo oscuras, que miden entre 1 a 3-cm de diámetro, las cuales son halladas comúnmente en los lóbulos caudales. El hematoma observado a nivel del mediastino y hemotórax podrían ser secundario de la ruptura de las lesiones pulmonares[6] y posiblemente la causa de muerte (choque hipovolémico) en este caso. Asimismo, las lesiones histológicas descritas en este informe son similares a las reportadas en otros hospederos infectados de forma natural o experimental;[5–8,10–15] en las que dichas cavitaciones estaban caracterizadas por hemorragia, macrófagos con pigmento hemático y 1 a 2 parásitos adultos por cavitación, rodeados por una intensa inflamación eosinofílica y granulomatosa, entremezclada con fibrosis. Los parásitos adultos generalmente exhiben rasgos distintivos de trematodos como son tegumento grueso con espinas distribuidas en la periferia, cuerpo lleno por parénquima, el cual contiene ventosa oral, acetábulo, faringe musculosa, ciegos pareados y glándulas vitelógenas localizadas por debajo del tegumento.[1,2,4,5,15,16] De igual manera microscópicamente fueron visibles huevos parasitarios operculados, que medían entre 80 a 110-µm por 40 a 50-µm, y los cuales tenían una cáscara de 1 a 3-µm de grosor, ligeramente amarilla y refringente; estas características también han sido mencionadas por otros autores.[5,16]

CONCLUSIÓN DE LA CONTRIBUCIÓN E IMPORTANCIA MÉDICA

Las lesiones descritas en este informe se consideran asociadas al parásito, posiblemente desarrolladas en diferentes procesos de infección: migración, penetración, implantación, crecimiento, maduración, secreción de sustancias y producción de huevos. En México, la especie de *Paragonimus* hasta ahora identificada es *P. mexicanus*, sin embargo, estudios adicionales deben ser requeridos para su caracterización. El Estado de Colima se considera zona endémica de la paragonimiasis y los tlacuaches han sido la especie en quien se ha descrito la enfermedad.[15,16] A nuestro conocimiento, y con base en la búsqueda bibliográfica, este es considerado el primer informe en México de paragonimiasis en zorros grises (*Urocyon cinereoargenteus)*. La paragonimiasis es una importante zoonosis descrita a nivel mundial, la cual también afecta a una variedad de animales domésticos y silvestres, por lo que su conocimiento es de vital importancia para incluirla dentro de los diagnósticos clínicos diferenciales de las patologías respiratorias, sobre todo en las regiones endémicas.

BIBLIOGRAFÍA

1. Blair D, Xu Z-B, Agatsuma T. Paragonimiasis and the genus Paragonimus. *Adv Parasitol*. 1999;42:113-222.
2. Procop GW. North American paragonimiasis (caused by Paragonimus kellicotti) in the context of global paragonimiasis. *Clin Microbiol Rev*. 2009;22(3):415-446.
3. Zarrin-Khameh N, Citron DR, Stager CE, Laucirica R. Pulmonary paragonimiasis diagnosed by fine-needle aspiration biopsy. *J Clin Microbiol*. 2008;46(6):2137-2140.
4. Chai J-Y. Paragonimiasis. In: Garcia HH, Tanowitz HB, Del Brutto OH, eds. *Neuroparasitology and Tropical Neurology*. Elsevier B.V; 2013:283-296.
5. Caswell JL, Williams KJ. Respiratory system: infectious respiratory diseases of cats. In: Maxie MG, ed. *Jubb, Kennedy & Palmer's Pathology of Domestic Animals*. 6th ed. St. Louis, Missouri: Elsevier; 2016:587-591.
6. López A, Martinson SA. Respiratory system, mediastinum, and pleurae: pneumonias of dogs. In: Zachary JF, ed. *Pathologic Basis of Veterinary Diseases*. 6th ed. St. Louis, Missouri: Elsevier; 2017:545-549.
7. Gallardo VC, Casas AE, Huiza FA, et al. Evaluación clínica de paragonimiasis en gatos infectados experimentalemente con Paragonimus mexicanus. *Rev Investig Vet del Peru*. 2014;25(2):254-267.
8. Irie T, Yamaguchi Y, Doanh PN, et al. Infection with Paragonimus westermani of boar-hunting dogs in western Japan maintained via artificial feeding with wild boar meat by hunters. *J Vet Med Sci*. 2017;79(8):1419-1425.
9. Davidson WR, Nettles VF, Hayes LE, Howerth EW, Couvillion CE. Diseases diagnosed in gray Foxes (Urocyon cinereoargenteus) from the southeastern United States. *J Wildl Dis*. 1992;28(1):28-33.
10. Snyder DE, Hamir AN, Nettles VF, Rupprecht CE. Lesions associated with pulmonary parasites in Bobcats (Felis rufus) from Arkansas. *J Wildl Dis*. 1991;27(1):170-174.
11. Friant S, Brown K, Saari MT, Segel NH, Slezak J, Goldberg TL. Lung fluke (Paragonimus africanus) infects Nigerian red-capped mangabeys and causes respiratory disease. *Int J Parasitol Parasites Wildl*. 2015;4(3):329-332.
12. Singh NP, Somvanshi R. Paragonimus westermanni in tigers (Panthera tigris) in India. *J Wildl Dis*. 1978;14(3):322-324. doi:10.7589/0090-3558-14.3.322

13. Presidente JJA, Ramsden RO. Paragonimus kellicotti infection in wild carnivores in southwestern Ontario: II. histopathologic features. *J Wildl Dis*. 1975;11(3):364-375.
14. Bemrickj WJ, Schlotthauer JC. Paragonimus kellicotti (Ward, 1908) in a Minnesota skunk (Mephitis mephitis). *J Wildl Dis*. 1971;7(1):36-36.
15. García-Márquez LJ, Vázquez-García JL, Osorio-Sarabia D, et al. Lesiones pulmonares en tlacuaches (Didelphis virginiana) infectados naturalmente por Paragonimus mexicanus en Colima, México. *Vet México*. 2010;41(1):65-70.
16. Lamothe-Argumedo R, García-Prieto L. Paragonimus mexicanus. In: Lamothe AR, García PL, eds. *Helmintiasis Del Hombre En México*. 1er ed. Ciudad de México: A.G.T Editor; 1988:15-20.
17. Peregrine AS, Nykamp SG, Carey H, Kruth S. Paragonimosis in a cat and the temporal progression of pulmonary radiographic lesions following treatment. *J Am Anim Hosp Assoc*. 2014;50(5):356-360. doi:10.5326/jaaha-ms-6053
18. Diaz JH. Paragonimiasis aquired in the United States: native and nonnative species. *Clin Microbiol Rev*. 2013;26(3):493-504.

PRESENTACIÓN POCO COMÚN DE CARCINOMA DE CÉLULAS ESCAMOSAS PERIOCULAR EN PERRO DOMÉSTICO: REPORTE DE CASO

Carlos Eduardo Gálvez Correa[1], Lucia Elizabeth Zapote Lima[1], Diana Marcela Beristaín Ruiz[2], Carlos Arturo Rodríguez Alarcón[2], Alfredo Amadeo Díaz Estrada[3]

[1] Ardos Centro de Patología Veterinaria®
[2] Departamento de Ciencias Veterinarias de la Universidad Autónoma de Ciudad Juárez.
[3] Departamento de Aves, Facultad de Medicina Veterinaria y Zootecnia de la Universidad Nacional Autónoma de México.
Correspondencia: galvezce@ardoslab.com

RESUMEN

Se reporta un caso con diagnóstico histopatológico e inmunohistoquímico de carcinoma de células escamosas en una variante macroscópica aberrante en un perro doméstico (*Canis lupus familiaris*). Hace un año aproximadamente, fue reportado por los propietarios el aumento de volumen en la región superior del ojo derecho, en un bóxer, macho, castrado, de pelaje claro, mucosas despigmentadas y que habitaba en una casa con acceso al patio continuamente. Progresivamente el aumento de volumen incrementó, y el paciente fue presentando de forma paulatina dolor a la palpación regional, anorexia, decaimiento, pérdida de peso y dolor a la masticación. Al acudir a consulta médica, las anomalías diagnósticas más relevantes en los analitos sanguíneos incluyeron: leucocitosis e hiperglucemia. En el examen imagenológico se apreció una lesión de nueva formación que rodeaba la cavidad ocular, que desplazaba las estructuras adyacentes y ligeras zonas de osteólisis regional. Al examen macroscópico de la pieza *post mortem,* se apreció tejido de nueva formación que rodeaba el globo ocular e infiltraba la conjuntiva, fondo del ojo, estructuras musculares y óseas regionales. Al estudio histopatológico *post mortem* se evidenció una neoplasia epitelial maligna heterogénea, con ligera diferenciación escamosa que infiltraba la esclerótica, coroides, retina, nervio óptico, conjuntiva y piel regional. Se realizó el panel análisis inmunohistoquímicos para confirmar el diagnóstico histopatológico con los marcadores Citoqueratina 5 y 7, Vimentina, CD18, S100 y Melan-A, los cuales confirmaron el diagnóstico histopatológico. El objetivo del trabajo es presentar un caso infrecuente de carcinoma de células escamosas periocular en un perro.

Palabras claves: carcinoma, escamoso, periocular, perro, infrecuente.

SUMMARY

The present work report a case with histopathological and immunohistochemical diagnosis of squamous cell carcinoma in an aberrant macroscopic variant in a domestic dog (Canis lupus familiaris). Long ago. The report was published in the upper part of the right eye, of a boxer, a male, a gelding, a light coat, some depigmented mucous membranes and a common home. The increase in volume increased and the patient gradually presented pain to the regional palpation, anorexia, decay, weight loss and pain when chewing. In medical consultations, diagnostic and most relevant abnormalities in blood analytes include: leukocytosis and hyperglycemia. In the examination, the image was affected by a new formation that surrounds the ocular cavity, the displacements of the adjacent structures and the zones of regional osteolysis. On the macroscopic examination of the work piece, a new system of new formation was published that surrounds the eyeball and infiltrates the conjunctiva, fundus of the eye, regional muscular and bone structures. A heterogeneous malignant epithelial neoplasm with slight squamous differentiation that infiltrated the sclera, choroid, retina, optic nerve, conjunctiva and regional skin was evidenced in the post-mortem histopathological study. A panel of immunohistochemical analyzes was performed to confirm the histopathological diagnosis with the markers Cytokeratin 5 and 7, Vimentin, CD18, S100 and Melan-A, which confirmed the histopathological diagnosis. The objective of the work is to present a case of periocular squamous cell carcinoma in a dog.

Keywords: carcinoma, squamous, periocular, dog, infrequent.

INTRODUCCIÓN

El carcinoma de células escamosas (CCE) es una neoplasia epitelial de comportamiento biológico maligno originado de células epidérmicas que muestran diferenciación de los queratinocitos[1]. Es uno de los tumores malignos de la piel más comunes de todos los animales domésticos, siendo casi el 15% de todos los tumores malignos cutáneos y el 7% entre todos los tumores malignos en perros[1,2]. Se han descrito varios factores que están asociados con el desarrollo de CCE, como la exposición prolongada a la luz ultravioleta, la falta de pigmento dentro de la epidermis o conjuntiva en los sitios de desarrollo del tumor y la falta de pelo o una capa muy escasa en los sitios afectados[2,3,4]. Por lo tanto, la ubicación geográfica, el clima y la localización anatómica influirán directamente en la incidencia[2]. Específicamente, el CCE en la región ocular es frecuente en perros y gatos, se origina principalmente de la conjuntiva, la membrana nictitante y córnea y tiene presentaciones muy variadas[2,3,5]. Estos tumores se presentan comúnmente como lesiones nodulares solitarias o multifocales, de carácter exofíticas, similares a papilomas o de tipo infiltrantes, siendo muy agresivos con destrucción del tejido orbital o penetración del globo ocular[1,2,6]. En ocasiones, el CCE en perros y gatos

se produce asociado con inflamación crónica de la conjuntiva[7]. En perros domésticos, el CCE que se origina en los párpados es la presentación más común y seguida de la que se presenta localmente en la córnea[1,8]. En los felinos domésticos, el CCE conjuntival es la presentación más común y puede ser muy invasivo en la órbita, debido a que estos tumores son irritantes y la invasión local suele ser profunda. Estos tumores suelen ser axiales a la córnea y rara vez invaden más profundamente que el estroma superficial[1,9].

DESCRIPCIÓN DEL CASO CLÍNICO

Fue remitido para su estudio histopatológico al laboratorio Ardos Centro de Patología Veterinaria®, una pieza quirúrgica completa conformada por: globo ocular, piel, párpados, conjuntiva y tejido blando regional de un paciente canino doméstico, raza bóxer, macho castrado, adulto de 8 años, de pelaje claro, mucosas despigmentadas, proveniente de Ciudad Juárez, México que habitaba en una casa con acceso al patio continuamente. Se presenta a consulta por primera vez el 08 de noviembre de 2018 al Hospital Veterinario de la Universidad Autónoma de Ciudad Juárez, el motivo de consulta fue la presencia de aumento de volumen en la región superior del ojo derecho con evolución mayor a un año, se reportó presencia de decaimiento, pérdida de peso, anorexia, dolor a la masticación y a la palpación regional (Figura A1). Dicho aumento de volumen comprimía y protruía el globo ocular, la membrana nictitante, desplazaba las estructuras anatómicas adyacentes. Se realiza estudio imagenológico donde se apreció una lesión de nueva formación que rodeaba la cavidad ocular, desplazando las estructuras adyacentes y ligeras zonas de osteólisis regional. Los estudios de hematológica y bioquímica sanguínea reportaron, neutrofilia, trombocitopenia, anemia no regenerativa, aumento de la glucosa amilasa y AST. Se realizó punción con aguja delgada (PAD) de la lesión de neoformación y en la citología se observaron células epiteliales de estirpe maligno. Debido al resultado citopatológico y los hallazgos imagenológicos se decide realizar la orbitotomía total de la lesión, siendo ésta satisfactoria. A los 105 días posteriores a la cirugía se realizó la eutanasia con posterior examen *post mortem* al paciente, debido al avance de los signos clínicos como depresión, anorexia, pérdida de peso y decaimiento general.

HALLAZGOS MACROSCÓPICOS

La pieza quirúrgica midió 24.0 x 18.0 x 9.5 cm, estaba conformada por piel, párpados, tejido blando periférico y tejido de nueva formación difuso que rodeaba el globo ocular e infiltraba la conjuntiva (Figura B1). Al corte de la pieza se apreció que el tejido rodeaba el globo ocular sin infiltrarlo, e infiltraba y ocupaba todas las estructuras blandas adyacentes. Era de superficie irregular, heterogénea, café claro, difuso, de consistencia friable (Figura C1).

HALLAZGOS CITOLÓGICOS

Se recibieron cinco laminillas, sin teñir, secadas al aire, que fueron teñidas con Giemsa (3) y con Papanicolaou (2). Observándose un fondo denso proteináceo, con moderados restos celulares, eritrocitos bien conservados y otros degenerados, escasos cúmulos de agregados plaquetarios. Se observó moderada población celular (hipercelular) mixta de células neoplásicas epiteliales poliédricas y cohesivas (epitelial), células mesenquimales proliferantes e inflamatorias, dispuestas en un manto uniforme. La población celular epitelial se apreció pleomórfica, de moderado a abundante citoplasma denso anfofílico, de bordes parcialmente delimitados, con núcleos redondos, centrales, eucromáticos, con un (1) nucléolo ocasional evidente y con marcada cariomegalia, anisocitosis y anisocariosis (Figura D1). En algunos campos se detallaba material acelular, rosa, amorfo entremezclado con las células antes descritas (queratina) (Figura E1). La población inflamatoria está conformada por numerosos neutrófilos, macrófagos espumosos, algunos con restos celulares intracitoplasmáticos, linfocitos y células plasmáticas.

HALLAZGOS MICROSCÓPICOS

Los tejidos se fijaron en formalina tamponada al 10%, se procesaron mediante la técnica de inclusión en parafina, se cortaron a un grosor de 4 µm y se realizaron técnicas de histoquímica para teñirlas con hematoxilina y eosina (H&E). Donde la dermis superficial y profunda que conforman la piel (párpado) y la mucosa de la membrana nictitante se apreciaron marcadamente ocupadas por tejido de nueva formación, difuso, no encapsulado, que desplaza los anexos cutáneos a la periferia y rodea las estructuras oculares, infiltrando principalmente la esclerótica, coroides, retina, nervio óptico (Figura F1). Dicho tejido de nueva formación se constituía por poblaciones celulares neoplásicas heterogéneas, donde se apreciaron tres grupos principalmente, células neoplásicas con ligera diferenciación escamosa, células neoplásicas mesenquimales heterogéneas y células neoplásicas pleomórficas. Se encontraron dispuestas en manto sólido, con patrón de cordones ocasionales y

concéntricos (Figura G1). Las células neoplásicas eran poligonales, de citoplasma reforzado, de bordes parcialmente definidos, con vacuolas intracitoplasmáticas y algunas presentan material acelular denso hipereosinofílico (queratina), con marcada anisocitosis (Figura H1). El núcleo se apreciaba de circular a ovalado, central, ocasionalmente fragmentado, eucromáticos, de cromatina gruesa granular, con uno o tres nucléolos prominentes hipercromáticos y fragmentados, con marcada anisocariosis y cariomegalia. Se muestran marcadas bi y multinucleaciones. Asimismo, se observaron células neoplásicas que presentan restos celulares y/o células enteras en su citoplasma (canibalismo celular). Encontraron entre dos (2) a tres (3) figuras mitóticas atípicas por campo aleatorio con el objetivo de 40X. Difusamente entremezclado con el tejido neoplásico, se observó marcada proliferación de fibroblastos, fibrocitos y células reticulares proliferantes, dispuestos en fascículos sólidos aleatoriamente (desmoplasia), numerosos agregados de neutrófilos, linfocitos y células plasmáticas, eritrocitos fuera de los lechos vasculares (hemorragia) y moderados restos necróticos (< 25%).

HALLAZGOS INMUNOHISTOQUÍMICOS

De los bloques de parafina del tejido antes descrito, se realizó el estudio inmunohistoquímico con los marcadores de: Citoqueratina 5 y 7, Vimentina, CD18, S100 y Melan-A. Los resultados se describen en la Tabla 1.

Anticuerpo	Células neoplásicas con diferenciación escamosa	Células neoplásicas mesenquimales heterogéneas	Células neoplásicas pleomórficas
Citoqueratina 5/7	+++	+ / -	++
Vimentina	-	+ / -	-
CD18	-	-	-
S100	-	+ / -	+
Melan-A	-	-	-

Tabla 1. Resultados de inmunohistoquímica del tejido analizado. Origen de los anticuerpos utilizados: citoqueratina 5 y 7, (Millipore®/monoclonales), vimentina (Biomedia®-policlonal), proteína S-100 (Dako®/policlonal), CD18 y Melan-A (Biomedia®/monoclonares).

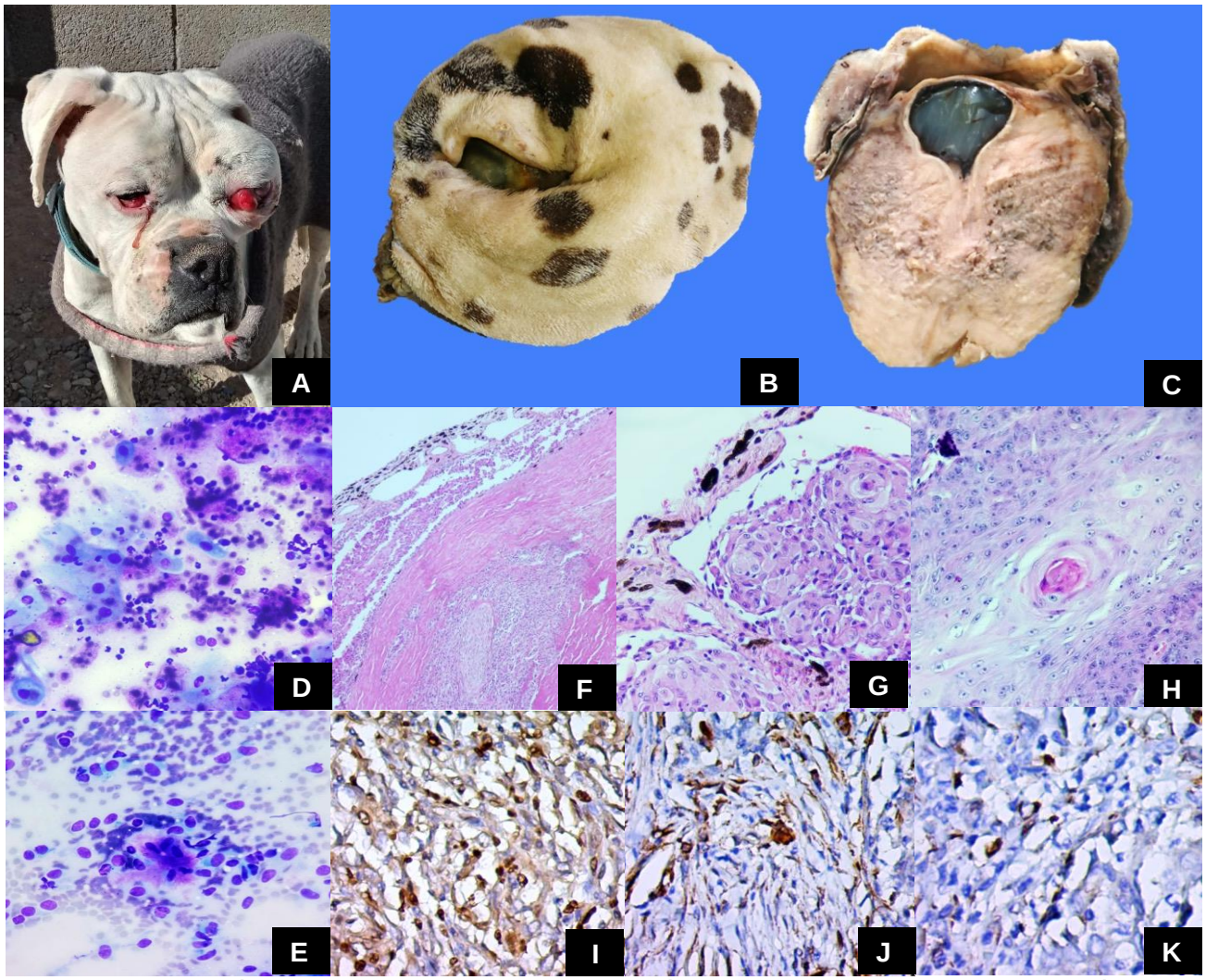

Figura 1. Fotografía del paciente (A). Pieza macroscópica recibida (B) y al corte (C). Imágenes citológicas de la lesión (D,E). Imágenes histopatológicas (F,G,H). Imágenes inmunohistoquímicas, Citoqueratina 5 y 7 en células epiteliales (I), Citoqueratina 5 y 7 en células pleomórficas (J), Vimentina en células mesenquimales heterogéneas (K).

CRITERIO DIAGNÓSTICO

Se toma en cuenta la especie, canino doméstico; de raza bóxer; con edad mayor a 8 años; de pelaje blanco y mucosas despigmentadas: y su habitat con acceso prolongados al medio ambiente con exposición a los rayos solares. Respecto al aspecto histopatológico de las células neoplásicas, presentaban ligera diferenciación escamosa con presencia de moderada desmoplasia. Además, presentó marcada inmuno-positividad a los anticuerpos citoqueratina 5 y 7 (origen epitelial escamoso) y la inmuno-negatividad a los anticuerpos Vimentina (origen mesenquimal), CD18 (origen histiocítico), S100 (origen mesenquimal y nervioso) y Melan-5 (origen melanocítico). Con base en estos criterios, queda descartado el principal diagnóstico diferencial de meningioma y sumado a los hallazgos antes mencionados, se concluye como diagnóstico definitivo: carcinoma de células escamosas.

DIAGNÓSTICOS DIFERENCIALES

Entre los principales diagnósticos diferenciales se pueden considerar: meningioma, melanoma cutáneo, melanoma conjuntival, adenocarcinoma de la membrana nictitante, sarcoma histiocítico, fibrosarcoma, linfoma.

DISCUSIÓN

La patogenia de los tumores con diferenciación escamosa como el CCE, en específico en su presentación región ocular/periocular no se conocen completamente debido a lo infrecuente y de variada presentación que tienen[2,4]. En la actualidad se han descrito algunas causas potenciales, como la exposición persistente a la radiación solar ultravioleta, agentes virales y procesos traumáticos continuos, principalmente[2,5]. En la región ocular/periocular este se origina de los párpados y membrana nictitante principalmente, y menos común de la córnea. La presentación periocular difusa es poco frecuente en animales domésticos, en perros es una enfermedad incierta y el diagnóstico incorrecto puede retrasar el tratamiento y aumentar la morbilidad[2,3].

El paciente del presente reporte vivía en Ciudad Juárez, Chihuahua, México (Latitud: 31.733, Longitud: -106.483 31° 43′ 59″ Norte, 106° 28′ 59″ Oeste). Esta ubicación es árida, soleada, con índice ultravioleta (IUV) que presenta variaciones durante el invierno, considerándose medio (3.5 UVI) y durante los meses de verano, el extremo (13.4 UVI). Por lo tanto, es posible que la radiación ultravioleta haya contribuido como carcinógeno al desarrollo del CCE en este caso. Está bien establecido que la radiación UV es un completo carcinógeno por sí mismo, capaz de inducir y promover cambios neoplásicos. La radiación UV inicia la oncogenesis mediante la inducción de mutaciones en el gen supresor de tumores p53. Como promotor tumoral, la radiación UV induce la proliferación celular estimulando la producción de diversos factores de crecimiento y citoquinas, así como la activación de sus receptores[1,2,3].

CONCLUSIÓN

En términos de relevancia fisiopatológica, en el presente reporte nuestros resultados sugieren que dos principales factores pueden haber estado presente para la formación del CCE primario en su presentación periocular: primero, la ubicación geográfica y habitat del paciente que favoreció la exposición prolongada a la radiación UV, que a su vez podría haber introducido mutaciones en el gen p53; segundo, las características fenotípicas del paciente como el pelaje claro y mucosas despigmentadas, que se vieron desprotegidas ante el primer factor mencionado. Por lo tanto, creemos que el presente reporte de caso aporta información inicial epidemiológica que debe incorporarse y corroborarse con otros casos similares. Aporta un abordaje diagnóstico clínico e inmunohistoquímico de gran utilidad, que puede contribuir a la caracterización de esta neoplasia.

BIBLIOGRAFÍA

1. Dubielzig RR, Ketring K, McLellan GJ, Albert DM. Veterinary ocular pathology: a comparative review. Edinburgh: Saunders. 2010; 1, 97-102, 126-138, 150-164, 176-192, 229-230, 234, 282-309, 337, 382, 409-410.

2. Dubielzig RR. Tumors of the eyed. In: *Tumors in Domestic Animals*, 5th edn., DJ Meuten, ed., Iowa, State Press, 2018: 982 – 998.

3. Krehbiel JD, Langham RF. Eyelid neoplasms of dogs. American Journal of Veterinary Research 1975; 36: 115–119.

4. Roberts SM, Severin GA, Lavach JD. Prevalence and treatment of palpebral neoplasms in the dog: 200 cases (1975–1983). Journal of the American Veterinary Medical Association 1986; 189: 1355–1359.

5. Stades FC, Gelatt KN. Diseases and surgery of the canine eyelid. In: Veterinary Ophthalmology, 4th edn. (ed. Gelatt KN) Blackwell, Oxford, 2007; 563–617.

6. Ehrhart EJ, Powers BE. Neoplasia. In: Withrow SJ, Vail DM (Eds.), Withrow & MacEwen's small animal clinical oncology. 4th ed. Missouri: Saunders. 2007; 54-66.

7. Wilcock B, Dubielzig RR, Render JA. World Health Organization – Histological classification of ocular and otic tumors of domestic animals. Second series, Volume IX. Washington DC: Armed Forces Institute of Pathology & American Registry of Pathology. 2002.

8. Hendrix, D. V., and K. N. Gelatt. 2000. Diagnosis, treatment and outcome of orbital neoplasia in dogs: a retrospective study of 44 cases. J. Small Anim. Pract. 41:105–108.

9. C. A. Fischer, D. M. Lindley, W. C. Carlton, and H. van Hecke, "Tumors of the cornea and sclera," in Ocular Tumors in Animals and Humans, R. L. Peiffer Jr and K. B. Simons, Eds., pp. 149–202, Blackwell Publishing, Ames, Iowa, USA, 1st edition, 2002.

QUILOTÓRAX SEVERO ASOCIADO A LINFOMA MEDIASTINICO EN UN GATO DOMÉSTICO (*Felis catus*)

Silva HG*[1], López VM[1], Juárez BF[1], Dávila PM[1], Cárcamo ANM[1], Salcido PRG[1]

[1] Laboratorio de Patología, Facultad de Medicina Veterinaria y Zootecnia. Universidad Autónoma de Sinaloa.

* Correspondencia: gabsilhid@uas.edu.mx

RESUMEN

El quilo es un fluido que contiene altas concentraciones de triglicéridos y linfa. Surge de los intestinos y, drena a los ganglios linfáticos mesentéricos para incorporarse a la circulación venosa a través de la vena braquiocefálica. El quilotórax se caracteriza por la acumulación de un derrame quiloso en el tórax. En gatos el derrame quiloso se asocia a masas neoplásicas mediastínicas mismas que comprimen el conducto torácico y promueven la formación de canales colaterales dilatados que drenan en el espacio pleural. La neoplasia más común asociada a quilotórax en gatos es el linfoma de tipo mediastínico que involucra el timo, el mediastino y los linfonodos esternales. Se remitió para estudio de necropsia a un felino doméstico europeo macho de 2 años con signos de regurgitación, vómito, inapetencia, deshidratación, disnea severa y fiebre. A la necropsia se observó en tórax la presencia de abundante efusión blanquecina lechosa, turbia que ocupaba toda la cavidad, así como una masa mediastínica craneodorsal infiltrando los linfonodos mediastínicos, pleura y pericardio, de consistencia firme que se desplazaba dorsalmente la tráquea y esófago, y caudalmente corazón y pulmón. Se realizaron extensiones de la efusión obtenida de cavidad torácica y el diagnóstico citológico fue efusión quilosa y por lo que respecta a la masa mediastínica el diagnóstico histológico fue linfoma linfoblástico. La descripción de este informe de caso sugiere que existió subdiagnóstico tanto del quilotórax así como del linfoma mediastínico. Se requieren estrategias rutinarias que permitan establecer un diagnóstico temprano y una modalidad terapéutica eficiente.

Palabras clave: quilotórax, linfoma mediastínico, gato doméstico

SEVERE CHYLOTHORAX ASSOCIATED WITH MEDIASTINAL LYMPHOMA IN A DOMESTIC CAT (*Felis catus*)

ABSTRACT

The chyle is a fluid that contains high concentrations of triglycerides and lymph. Arises from the intestines, and drains to the mesenteric lymph nodes to join the venous circulation through the brachiocephalic veins. The chylothorax is characterized by the accumulation of a chyle effusion in the chest. In cats the chyle effusion is associated to mediastinal neoplastic masses same that compress the

thoracic duct and promote the formation of dilated collateral channels that drain in the pleural space. The most common neoplasm associated with chylothorax in cats is mediastinal lymphoma type involving the thymus, mediastinum and sternal lymph nodes. A 2-year-old male European domestic feline with signs of regurgitation, vomiting, appetite, dehydration, severe dyspnea and fever was referred for necropsy study. At necropsy, the presence of abundant milky whitish, turbid effusion that occupied the entire cavity, as well as a craneodorsal mediastinal mass infiltrating the mediastinal lymph nodes, pleura and pericardium, of firm consistency that was displaced dorsally the trachea and esophagus, and caudally heart and lung. Extensions of the effusion obtained from the thoracic cavity were performed and the cytological diagnosis was chylous effusion and the mediastinal mass the histological diagnosis was lymphoblastic lymphoma. The description of this case report suggests that there was subdiagnostic both of the chylothorax as well as of the mediastinal lymphoma. Routine strategies are required to establish an early diagnosis and an efficient therapeutic modality.
Key words: chylothorax, mediastinal lymphoma, domestic cat

INTRODUCCIÓN

El quilo es un fluido que contiene altas concentraciones de triglicéridos (quilomicrones) y linfa. Inicialmente surge de los intestinos, lo que explica los altos niveles de grasa presente. Al igual que en otras especies, el conducto torácico (CT) en el perro y en el gato drena la linfa de la mayor parte del cuerpo excepto la extremidad derecha y el lado derecho de la cabeza y cuello. El quilo drena vía linfática intestinal a los ganglios linfáticos mesentéricos y luego a los grandes conductos que se unen para formar la cisterna del quilo. El CT viaja desde la cisterna del quilo craneal como uno o más vasos que finalmente se vacían en la vena braquiocefálica.[1]
El quilotórax se caracteriza por la acumulación de un derrame quiloso (que consiste en triglicéridos y células mononucleares) en el tórax. En gatos el derrame quiloso se asocia con daño al CT causado por insuficiencia cardíaca derecha, neoplasia y/o masas mediastínicas como el linfangiosarcoma, granulomas, trauma, anomalías congénitas del CT, la linfangiectasia torácica/intestinal, trombosis en vena cava craneal, cirrosis biliar y deficiencia de vitamina E. [2] A menudo no se encuentra una causa subyacente y se diagnostica quilotórax idiopático. En el caso de las masas neoplásicas mediastínicas éstas comprimen el conducto torácico, lo que provoca un aumento de la presión intraductal. Este aumento de la presión promueve la formación de canales colaterales dilatados que eventualmente drenan en el espacio pleural. El diagnóstico se realiza a partir de un examen físico, signos clínicos, radiografías torácicas y análisis de fluidos pleurales.[3]
La neoplasia más común asociada a quilotórax en gatos es el linfoma, tumor más comúnmente diagnosticado en esta especie doméstica y que representa el 30% de todas las neoplasias felinas.[4] Las infecciones retrovirales se han asociado durante mucho tiempo con el desarrollo de linfoma felino, y estudios realizados en la década de los 80, antes de la vacunación generalizada

para virus de la leucemia felina (FeLV), mostraron que aproximadamente 70% de los gatos con linfoma eran FeLV positivos y tendían a ser más jóvenes en edad. El virus de la FeLV provoca una disfunción inmunitaria que predispone a la formación de linfomas.[5] El tipo mediastínico es una de las neoplasias de estirpe linfoide más frecuente en el gato e involucra el timo, el mediastino y los linfonodos esternales. La mayoría de los inmunofenotipos de linfoma mediastínicos en el gato son de linaje de células T. [6]
Historia clínica

Se remitió al Laboratorio de Patología de la Facultad de Medicina Veterinaria y Zootecnia de la Universidad Autónoma de Sinaloa para estudio de necropsia a un felino doméstico Europeo macho de 2 años. La historia clínica del paciente refiere los siguientes signos clínicos: regurgitación, vómito, inapetencia, deshidratación, disnea severa y fiebre. Se realizó la toma de placa radiográfica de tórax que evidenció incremento de radio opacidad de ambos campos pulmonares, no distinguiéndose la silueta cardiaca y megaesófago.

HALLAZGOS MACROSCÓPICOS

Los hallazgos más relevantes a la necropsia fueron en tórax la presencia de abundante efusión blanquecina lechosa, turbia que ocupaba toda la cavidad, así como una masa mediastínica craneodorsal infiltrando los linfonodos mediastínicos, pleura y pericardio, de consistencia firme a la palpación y al corte se observó un tejido gris-blanquecino de consistencia firme, y de aproximadamente 7 cm de diámetro. Dicha masa neoplásica desplazaba dorsalmente la tráquea y esófago, y caudalmente corazón y pulmón.

HALLAZGOS MICROSCÓPICOS

Citología de efusión pleural: Se realizaron extensiones en portaobjetos de la efusión obtenida de cavidad torácica, se fijaron en alcohol 96° y se tiñeron con tinción de Papanicolaou. Se observaron abundantes linfocitos sin características de malignidad, escasas células mesoteliales reactivas, eritrocitos, neutrófilos no degenerados y macrófagos. El diagnóstico citológico fue efusión quilosa.
Histología de masa mediastínica: Se procesaron secciones histológicas en parafina de 4 mm y se tiñeron con hematoxilina y eosina. Se observó un patrón de infiltración celular difusa de linfocitos neoplásicos en médula, sinusoides y en la cápsula del órgano. Los linfocitos observados eran de gran tamaño celular, con citoplasma intensamente basófilo y núcleo con nucléolos evidentes y moderadas mitosis. El diagnóstico histológico fue linfoma linfoblástico.

CRITERIO DIAGNÓSTICO

Los resultados anatomopatológicos y cito-histológicos del caso orientaron para realizar el diagnóstico de quilotórax severo asociado a linfoma mediastínico. La edad del paciente, el lugar anatómico de la lesión neoplásica y la efusión torácica son hallazgos consistentes de este proceso patológico.

Diagnóstico diferencial. En cuanto al tipo de efusión los principales diagnósticos diferenciales serían empiema y pseudoquilotórax. En lo referente al proceso neoplásico mediastínico además de linfoma debe considerarse también el timoma, en el cual a diferencia del linfoma se observan células epiteliales neoplásicas intercaladas en una población de linfocitos no neoplásicos.

DISCUSIÓN

El linfoma mediastínico tiene su origen en los ganglios linfáticos o el tejido tímico en el mediastino craneal. El linfoma mediastínico se asocia frecuentemente a derrame pleural, que puede impedir la visualización radiológica del tumor. [7] En este caso el clínico no observó la masa mediastínica del paciente debido a la abundante efusión pleural. El linfoma mediastínico se ha observado con mayor frecuencia en Siameses y Orientales, gatos jóvenes (generalmente menores de 5 años) y hasta en un 75% de los casos, infectados por el virus de leucemia felina (FeLV), ya que este virus es capaz de inducir el linfoma por oncogénesis directa.[8] El paciente de este caso era un gato joven (2 años) sin esquema de vacunación vigente por lo que la probabilidad de que haya estado infectado por el FeLV es alta. El virus de inmunodeficiencia felina (FIV) también aumenta el riesgo de linfoma en el gato mediante oncogénesis indirecta, es decir, el virus provoca una disfunción inmunitaria que predispone a la formación de linfomas. Los gatos con FIV tienen casi 6 veces más probabilidad de experimentar linfoma que los negativos, y los gatos coinfectados por FeLV y FIV multiplican 75 veces la probabilidad de desarrollar un linfoma. Hay datos epidemiológicos que mencionan que el linfoma mediastínico se ubica anatómicamente en mediastino craneodorsal a diferencia del timoma ubicado en mediastino craneoventral. [9] La masa neoplásica en este caso estaba en mediastino craneodorsal.

El signo clínico más común linfoma mediastínico es la presencia de disnea aguda, secundaria a la efusión pleural por el proceso mecánico obstructivo; puede estar acompañada de vómito, regurgitación, disfagia, tos, anorexia y pérdida de peso, signos descritos en la anamnesis del paciente del presente reporte. Este tipo de linfoma puede crecer mucho, ocupando la parte delantera de la cavidad torácica y produciendo dificultad para respirar. Este tumor también puede llegar a comprimir el esófago, por lo que a veces produce dificultad para tragar y/o regurgitación de alimentos.[10] En este caso se evidenció en la placa radiográfica megaesófago y en la necropsia desplazamiento dorsal y compresión esofágica por masa neoplásica.

CONCLUSIÓN

La descripción de este informe de caso sugiere que existió subdiagnóstico tanto del quilotórax así como del linfoma mediastínico que presentaba este paciente felino. Si bien se tomó una placa radiográfica del tórax por la disnea severa del animal, no se sospechó de una efusión torácica severa y desafortunadamente se eutanasió el gato. Se requieren estrategias rutinarias que permitan establecer un diagnóstico temprano y una modalidad terapéutica eficiente, ya que actualmente a través de quimioterapia se han logrado remisiones parciales del tumor, disminución significativa de la efusión y mejora de la calidad de vida de los pacientes que presentan este trastorno del crecimiento celular.

REFERENCIAS

1. Garcia Sacristan, A. Fisiología Veterinaria. Madrid: 1995.Interamericana de España.
2. Epstein, S. Exudative Pleural Diseases in small Animals. Department of Veterinary Surgical and Radiological Sciences. 2014. 44, 161–180.
3. Alleman, A. Abdominal, thoracic, and pericardial effusions. College of Veterinary Medicine. 2003. 33, 89–118.
4. Burkhard, M., & Bienzle, D. Making Sense of Lymphoma Diagnostics in Small Animal Patients. Vet Clin Small Anim.2013. 43, 1331–1347.
5. Palmero Colado, M., & Carballes Pérez, V. Enfermedades infecciosas felinas. España: 2010. Servet.
6. Rout, E., & Avery, P. Lymphoid Neoplasia. Vet Clin Small Anim. 2016. 1-18.
7. Talwar A, Lee HJ. A contemporary review of chylothorax. Indian J Chest Dis Allied Sci. 2008. 50(4):343-51.
8. Fabrizio F, Calam AE, Dobson JM, Middleton SA, Murphy S, Taylor SS, Schwartz A, Stell AJ. Feline mediastinal lymphoma: a retrospective study of signalment, retroviral status, response to chemotherapy and prognostic indicators. J Feline Med Surg. 2014. 16(8):637-44.
9. Kyoung-Won Seo, Ul-Soo Choi, Bo-Kyoung Bae, Mi-Sun Park, Cheol-Yong Hwang, Dae-Yong Kim, Hwa-Young Youn. Mediastinal lymphoma in a young Turkish Angora cat. J. Vet. Sci. 2006. 7(2), 199–201.
10. Julia L. Shih, Stephen Brenn, Donald P. Schrope. Cardiac involvement secondary to mediastinal lymphoma in a cat: regression with chemotherapy. Journal of Veterinary Cardiology. 2014. 1760-2734.

IMÁGENES

Masa tumoral mediastínica craneodorsal

Presencia de abundante efusión blanquecina lechosa, turbia en cavidad torácica. Quilotórax.

Placa radiográfica de tórax. Se evidencia incremento de radio-opacidad de ambos campos pulmonares y megaesófago.

REPORTE DE CASO: APROSENCEFALIA y OTOCEFALIA EN UN CORDERO DE LA RAZA DORPER

[1]Campos R. B.
Facultad Maya de Estudios Agropecuarios.
Correspondencia: patologiasistemica2016@gmail.com

RESUMEN

La aprosencefalia es una condición poco frecuente en Medicina Veterinaria y en Medicina Humana se caracteriza por la ausencia total del telencéfalo y diencéfalo. En algunos casos la aprosencefalia se acompañan de un dimorfismo facial designado como otocefalia (Brachthauser,2012). La otocefalia es una anomalía congénita y se observa con malformaciones de los huesos maxilares, mandibulares, falta de lengua, hueso nasal y las aurículas en la parte media basal de la cabeza. Este trabajo tiene como objetivo identificar la posible etiología, pruebas complementarias de laboratorio y la descripción macroscópica y microscópica de la aprosencefalia y otocefalia a través del estudio *Post-mortem* en un cordero de la raza Dorper.

Palabras clave: Otocephalia, Aprosencefalia, Raza Dorper y Estudio Post-mortem.

ABSTRACT

Aprosencephaly is a rare condition in veterinary and human medicine characterized by the complete absence of telencephalon and diencephalon. Otocephaly is one of these congenital anomalies and it is observed with the malformations of maxillary and mandibular bones, the lack of tongue and nasal bone. Additionally, the auricle is placed at the medium, basal part of the head. The objective of this work is to identific the different etiologies, the laboratory complementary tests and description macroscopic and microscopic of the prosencephaly and otocephaly for *Post-mortem* study in a Dorper Lamb.

KeyWords: Otocephalia, aprosencefhaly, post-mortem study, Dorper race.

INTRODUCCIÓN

La aprosencefalia es una condición poco frecuente en Medicina Veterinaria y en Medicina Humana se caracteriza por la ausencia total del telencéfalo y diencéfalo. En algunos casos la aprosencefalia se acompañan de un dimorfismo facial designado como otocefalia (Brachthauser,2012). La otocefalia es una anomalía congénita y se observa con malformaciones de los huesos maxilares, mandibulares, falta de lengua, hueso nasal y las aurículas en la parte media basal de la cabeza. En casos de otocefalia en seres humanos, se pueden observar una o varias malformaciones juntas en la boca, lengua, ojos, nariz y cerebro

(Faye-Petersen et al. 2006, Gekas et al. 2010); sin embargo, es poco frecuente en animales (Pourlis 2006, Brachthäuser et al. 2012). Esta anomalía se asocia a la degradación cromosómica, mutaciones genéticas del gen OTX y PRRX (Faye Petersen et al. 2006, Gekas et al. 2010), enfermedades virales que afectan a la hembra durante la gestación como: Lengua azul, DVB, Enfermedad de la frontera y Virus de Schmallenberg y factores nutricionales como: hipovitaminosis, intoxicación por minerales y plantas toxicas ocasionando otocefalia teratogénica (Gekas et al. 2010).

DESCRIPCIÓN DEL CASO CLÍNICO

Se realizó el estudio P*ost-mortem* de un cordero de la raza Dorper en la Facultad Maya de Estudios Agropecuarios del municipio de palenque, Chiapas. La historia clínica refiere que una borrega presentó parto distócico realizándose la cesárea para la extracción del cordero, el cordero al momento de su extracción falleció y presentó ausencia del rostro y cráneo, dificultando su extracción al momento de la cesárea. El carnero que se emplea en el hato es de la raza Dorper y no ha sido removido desde hace años, actualmente es utilizado para el empadre de las borregas en el rebaño y de la borrega antes descrita siendo de su descendencia la 3ra generación. En el rebaño existen antecedentes de abortos y otras anomalías congénitas identificadas por él propietario, pero no por un Médico Veterinario. No reporta el propietario antecedente de enfermedades en el hato. Se implementan bloques minerales en el hato y la administración de suplementos alimenticios.

INSPECCION EXTERNA ESTUDIO *POST- MORTEM*

A la inspección externa se observó la ausencia de estructuras faciales (ojos, fosas nasales, mandíbula, cavidad oral, belfos y piezas dentarias), en la base del cuello se apreció un par de orejas adheridas a la piel. En el centro se aprecia un orificio que mide 1 x 1 cm de diámetro y permite la visualización de un tejido óseo de consistencia firme ***(Ver imagen 2,3,4.).*** Las articulaciones metacarpianas y metatarsianas de ambos miembros pélvicos y torácicos presentaron marcada artrogriposis. (***Ver imagen 1).***

Fig. 1. Vista lateral derecha. La flecha indica la ausencia del cráneo y la marcada artrogriposis en las articulaciones metacarpianas y metatarsianas. ***Fig. 2.*** La flecha indica la ausencia del cráneo y un par de orejas unidas a la base del cuello. ***Fig. 3 y 4.*** Las orejas están dispuestas de forma lateral a la base del cuello con un orificio que comunica al interior y evidencia un tejido óseo amorfo que indica la flecha.

PRUEBAS DIAGNÓSTICAS COMPLEMENTARIAS

Se realizo la toma de dos placas radiográficas del cordero una toma VD y la otra LD. En ambas placas radiográficas se observa un cráneo rudimentario que mide 3 x 3.5 cm, es de forma circular con dos protuberancias circulares radiolúcidas. En la región cervical, torácica, lumbar, sacra y coccígeas ***(Ver imagen 5 y 6).***

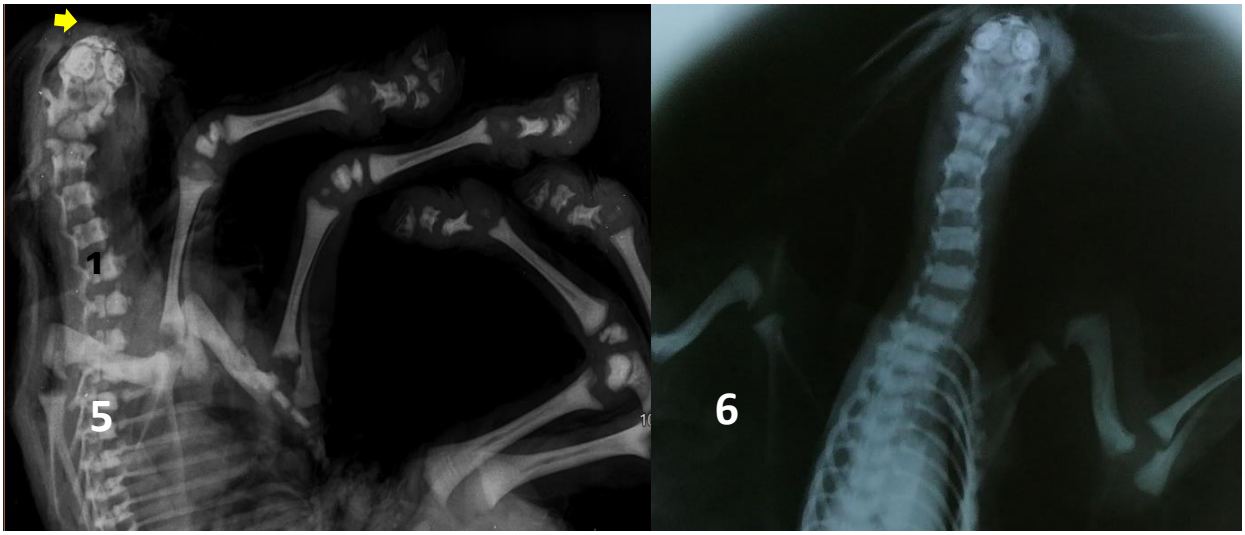

Fig. 5. Radiografía de la cabeza. Aspecto lateral. En la región dorsal (flecha) de la cavidad craneal, es evidente la malformación del cerebro. ***Fig. 6.*** Radiografía de la cabeza. Aspecto dorsal. La flecha indica el hueso rudimentario de la apertura del orificio externo que se apreciaba a la inspección física.

En este caso se sugiere realizar pruebas complementarias de PCR para descartar enfermedades virales como DVB, Lengua azul, Enfermedad de la frontera y schamllenberg. Se recomienda realizar PCR para la identificación del gen OTX2, tomografía computarizada y resonancia magnética.

HALLAZGOS MACROSCÓPICOS

Se observó la formación de un cráneo rudimentario que midió 3 x 3.5 cm, era de forma ovalada, movible, de superficie irregular y firme al tacto. El cráneo no presenta hueso nasal, fosas oculares, fosas nasales, senos paranasales, hueso cigomático, maxilar superior e inferior, piezas dentarias, músculos temporales, parietales, occipitales y maseteros. Por debajo del mismo se observó ambos cóndilos occipitales y la articulación atlanto-occipital con su respectiva medula espinal la cual se continua por el canal medular hasta las vértebras de la región sacra. Las vértebras de la región cervical, torácica, lumbar, sacras y coccígeas no presentan cambios en su morfología, numero, movilidad o tamaño. ***(Ver imagen 7).***

A la inspección interna del cráneo rudimentario se observó un encefalo que mide de 1.5 x 2 cm, era de forma ovalada, gris, de superficie lisa, de consistencia bland y en su porcion

caudal se observa la medula espinal distribuida con sus terminaciones nerviosas correspondientes por toda la columna vertebral. El encefalo y la medula espinal estaba cubiertas por las meninges. En el enfecalo no se identifican los hemisferios encefalicos, cerebelo, talamo, ventriculos laterales, bulbo olfatorio y los 12 pares de nervios craneales. ***(Ver imagen 8,9,10).*** El cuerpo, al corte presentó ausencia de los huesos hioides, la cavidad oral estaba ausente y la cavidad bucofaríngea estaba ocluida por la membrana mucosa. El resto de los órganos no presentaron cambios patológicos aparentes.

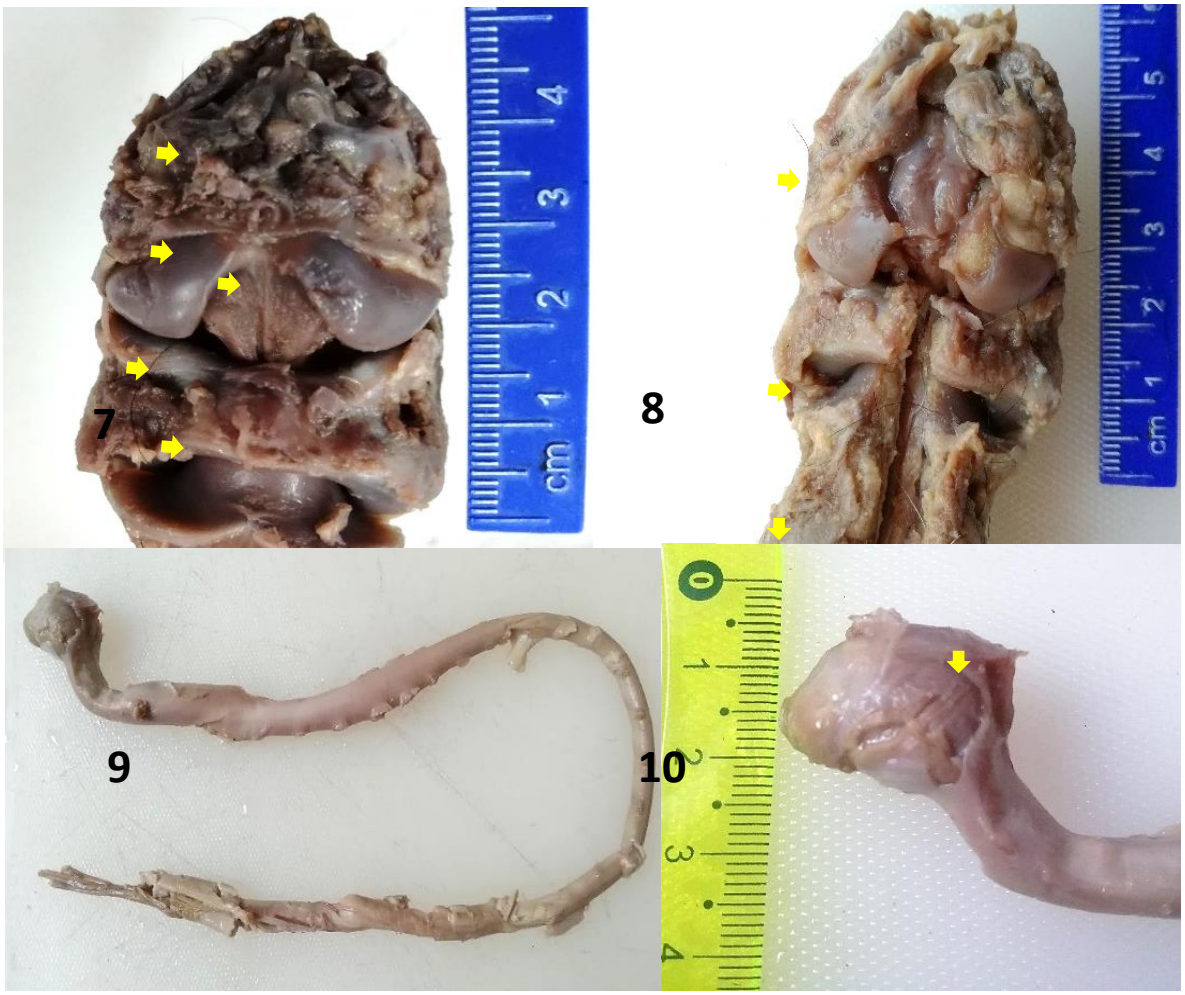

Fig. 7. La flecha indica la forma del cráneo rudimentario vista dorsal, los cóndilos occipitales, articulación atlanto-occipital, el atlas y el axis. ***Fig. 8.*** Corte longitudinal del cráneo, en el interior se observa tejido encefálico y el canal medular (ver flecha). ***Fig. 8 y 9.*** La flecha indica la ausencia de los hemisferios cerebrales y las circunvoluciones. Las meninges recubren en su totalidad al encéfalo y la medula espinal.

HALLAZGOS MICROSCÓPICOS

Cerebro, médula espinal y tejidos de órganos viscerales (pulmón, corazón, hígado, bazo, riñón, ganglios linfáticos mesentéricos, intestino) fueron fijado en formalina tamponada neutra al 10%, procesada de forma rutinaria, e incrustado en parafina. Las secciones se tiñeron con hematoxilina y eosina (HE).

Encéfalo: los cuerpos neuronales son escasos, multifocales y marcadamente degenerados; con escasos restos axonales degenerados y abundantes células de la glía entremezcladas. No se identifica en el corte histológico estructuras del mesencéfalo.

Medula espinal: se aprecia moderados cambios autolíticos con degeneración marcada de los cuerpos neuronales.

En este caso se sugiere realizar la tinción de Luxol-azul resistente (“rápido”) para la identificación de la mielina y la sustancia de Nissl. El resto de los órganos no presentaron cambios histopatológicos aparentes.

DIAGNÓSTICOS DIFERENCIALES

Como diagnósticos diferenciales *Post-mortem,* previo a la apertura del cráneo y las vértebras se consideró; anencefalia y acrania.

DISCUSIÓN

Las anomalías congénitas en ovinos son poco frecuentes, en un estudio de 3 años de necropsia, 67 de 4417 corderos fueron afectados, una prevalencia de 1.5%. De estos 67 casos, 19.4% fueron anomalías congénitas solitarios o asociados con defectos en otros órganos (Tonk et al. 2010, Eftekhari et al. 2013). En este caso se coincide con lo referido por los autores, debido a que el cordero presentaba anomalías congénitas asociadas como: otocefalia, aprosencefalia y artrogriposis en ambos miembros torácicos y pélvicos. La otocefalia es un raro síndrome letal de microstomia, agnatia y anomalías de las orejas. Otras anomalías asociadas son la holoprosencefalia, el esqueleto, el genitourinario, el sistema cardiovascular, la glándula endocrina. hipoplasia, etc. (Sharma,2016). En este caso se identificaron otras anomalías en cavidad oral, huesos hioides y la oclusión de la cavidad bucofaríngea. En mamíferos la otocefalia se asocia a trastornos genéticos hereditarios, plantas tóxicas, enfermedades infecciosas, isquemia durante el embarazo y exposición a la radiación (Tonk et al. 2010, Eftekhari et al. 2013). Las deficiencias de minerales y vitaminas contribuyen a la formación de la estructura cerebral pueden dar lugar a defectos cerebrales (Sankar et al. 2014). Schiffer et al. (2002). En este caso se administran bloques minerales en el hato y la administración de suplementos

alimenticios en la dieta por lo que no se considera como principal etiología. En otros casos de otocefalia en un cordero fue observada en este hato, sugiere que el uso de carneros para aparearse durante muchos años puede ser la causa de la anomalía y esto puede causar un trastorno genético hereditario (Birdane,2016). En este caso el carnero no se ha removido por hace dos años y continua en el empadre con hembras de su descendencia. En los últimos años, se reveló que las mutaciones de los genes OTX2 y PRRX causan otocefalia (Faye-Petersen et al. 2006, Gekas et al. 2010). Las mutaciones en los genes de la familia Otx2, que codifican factores de transcripción altamente conservados requeridos para la morfogénesis del cerebro anterior, son causas potenciales de alteraciones en la especificación, regionalización y diferenciación terminal de patrones neuronales anteriores. (Brachthuser,2012). Sin embargo, no se encontró ninguna relación entre el gen OTX2 y la otocefalia en las ovejas, debido a la falta de disponibilidad de la prueba. En los rumiantes, hay algunos factores virales que afectan el cerebro y el sistema nervioso del feto, como Lengua azul, DVB, Enfermedad de la frontera y virus de Schmallenberg durante la gestación. En este caso la hembra no presenta signos clínicos aparentes de una enfermedad y el propietario no reporta antecedentes de enfermedades o mortalidad en el hato; sin embargo, no fue posible realizar pruebas de serología debido a la poca disponibilidad de cooperación del propietario.

CONCLUSIÓN

La otocefalia y aprosencefalia son defectos congénitos raros del sistema nervioso en ovinos, generalmente en corderos. Cuando no es posible determinar mutaciones genéticas involucradas en este tipo de patologías, se debe identificar las otras posibles causas. En los rumiantes, hay algunos factores virales que afectan el cerebro y el sistema nervioso del feto, como Lengua azul, DVB, Enfermedad de la frontera y virus de Schmallenberg durante la gestación. En este caso la hembra no presentó signos clínicos aparentes de una enfermedad y el propietario no reporta antecedentes de enfermedades o mortalidad en el hato; sin embargo, no fue posible realizar pruebas de serología debido a la poca disponibilidad y cooperación del propietario. La otocefalia y aprosencefalia del cordero antes descrito se asocia a un mal manejo, esto debido al uso constante del carnero desde hace dos años en el hato, el cual continua en el empadre con hembras de su descendencia. Esto puede ocasionar alteraciones genéticas y anomalías congénitas en los fetos y partos distócicos en las hembras gestantes.

REFERENCIAS BIBLIOGRAFICAS

- Brachthauser L. 2012. Aprosencephaly with 0tocephaly in a Lamb (Ovis aries). Vet Path. 49(6) 1043-1048

- Bidarni K.M. 2016. Cyclopia Case with otocephaly in a Pirlak Lamb. Kocatepe.Vet.J.(9) (4):379-382

- Pourlis F.A. 2008. Spontaneous agnathia-otocephaly in a lamb of the Chiotiko breed a case report. *Veterinarski Arhiv 78* (5), 449-456

- Beer M, Conraths FJ and Van der Poel WHM, 2013. 'Schmallenberg virus' - a novel orthobunyavirus emerging in Europe. Epidemiology and Infection, 141, 1-8. Available from <Go to ISI>://WOS:000312037600001.
- Bilk S, Schulze C, Fischer M, Beer M, Hlinak A, Hoffmann B. 2012. Organ distribution of Schmallenberg virus RNA in malformed newborns. *Vet Microbiol.*, 2012 Mar 30. [Epub ahead of print]

- Vazquez et al. 2008; Malformaciones congénitas mayores. Factores de riesgo relevantes. Cienfuegos. Medisur 6(1)

- REDVET. 2009. Notificación de anormalidades en un cordero - Revista electrónica de Veterinaria. ISSN: 1695-7504 2009 Vol. 10, Nº 10

- Guillermina R.S. 2013. Malformaciones congénitas asociadas al uso de misoprostol. Universidad Autónoma de Nuevo León. Enero-Febrero; (14) (1):50-53

- Pisanó A. 2009. *Tópicos de Embriología*. Buenos Aires: FECC editores; 1977.
- (9) Sadler TW. *Tercera semana del desarrollo. Lagman Embriología Médica*. 11ª ed. Baltimore: Lippincott Wiliams & Wilkins; p. 61-63.

- Bruce M. A. 2000. *Embriología humana y biología del desarrollo.* Elsevier, España.

- Sharma A. 2016. Otocephaly: a case report. Department of Anatomy, Government Medical College and Hospital, Chandigarh 32, India

- Wright. S. 1933. On the genetics of subnormal development of the head (otocephaly) in the guinea pig. University of Chicago, Chicago, Illinois.
- Kürsad. M. 2016. A Cyclopia case with otocephaly in pirlak Lamb. Kocatepe Vet J (2016) 9 (4): 379-382.

.

REPORTE DE UN CASO DE ENFERMEDAD DE CHAGAS EN UN CARNIVORO SILVESTRE, ZORRA GRIS (*Urocyon cinereoargenteus*) DEL ESTADO DE YUCATAN, MEXICO

Interián, A.J.G.[1]; Guillermo, C.J.L. [1]*; Ruiz, P.H. [2]; Escobedo, O.F.J. [2], Castro, C.M.J [2].

1. Facultad de Medicina Veterinaria y Zootecnia, Universidad Autónoma de Yucatán. (FMVZ-UADY)
2. Centro de Investigaciones Regionales "Dr. Hideyo Noguchi". Universidad Autónoma de Yucatán. (CIR-UADY).

Correspondencia a José Leonardo Guillermo Cordero al correo: jlgc318@gmail.com

RESUMEN

Un ejemplar macho de zorra gris *(Urocyon cinereoargenteus)*, fue trasladado al CIR-UADY, al examen físico general, se encontraron las mucosas ictéricas; tiempo de llenado capilar mayor a 3 segundos; taquicardia y disnea. El paciente murió se le realizó la necropsia; las lesiones más graves fueron observadas en el corazón, con dilatación y atrofia severa del atrio y ventrículos derechos; donde el epicardio mostró focos blanco grisáceos multifocales. Se tomaron muestras para histopatología de corazón, bazo, riñón, colon e hígado, las lesiones, se caracterizaron por un infiltrado linfohistiocítico multifocal, con nidos de amastigotes sugestivos de *Trypanosoma sp* en corazón, hígado, colon. Se decidió hacer PCR de los tejidos parafinados, donde todos los órganos analizados resultaron positivos a la presencia de ADN de *Trypanosoma cruzi*. Por lo que se concluyó la presencia de *T. cruzi* en una zorra gris (*Urocyon cinereoargenteus*) siendo este el primer reporte en el Estado de Yucatán.

Palabras claves: zorra gris, PCR, lesiones, *Trypanosoma cruzi.*

ABSTRACT

A male specimen of gray fox *(Urocyon cinereoargenteus)*, was transferred to CIR-UADY; at the general physical examination was found icteric mucosas; capillary refill time greater than 3 seconds; tachycardia and dyspnea. The patient died, and necropsy was performed. The most serious lesions were observed in the heart, which were characterized by dilatation and severe atrophy of the atrium and right ventricles; with multifocal gray-white foci in the epicardium. Samples of heart, spleen, kidney, colon and liver were taken for histopathological studies. The lesions were characterized by a multifocal lymphohistiocytic infiltrate, with amastigote nests suggestive of *Trypanosoma sp* in heart, liver, colon. PCR is performed on the tissues sampled organs were positive for the presence of *Trypanosoma cruzi* DNA. It concluded the presence of *T. cruzi* in a gray fox *(Urocyon cinereoargenteus)*, this is the first report in the state of Yucatan.

Key word: gray fox, PCR, lesions, *Trypanosoma cruzi.*

INTRODUCCIÓN

La Tripanosomiasis Americana o Enfermedad de Chagas (EC) es una enfermedad zoonótica muy compleja, que está presente en gran parte de Sudamérica, Centroamérica y México, y continúa representando una grave amenaza para la salud pública en 21 países de esta región[1]. Esta enfermedad es causada por *Trypanosoma cruzi*, un protozoario flagelado que se transmite al hombre en forma natural por insectos hematófagos de la subfamilia *Triatominae*[2].

México es reconocido como el país con el mayor número de especies de *triatominos* vectores (39), siendo *Triatoma dimidiata* la especie más importante en Yucatán y *T. pallidipennis*, la que presenta una mayor actividad vectorial en el centro y sur del País. Aunado a esto, la participación de una gran cantidad de reservorios vertebrados en el ciclo de transmisión de *T. cruzi* y la situación actual de la enfermedad en el territorio mexicano como un padecimiento subregistrado distribuido prácticamente en todo el territorio nacional, y que por las mejoras en el diagnóstico, la disponibilidad de medicamento y el registro de nuevos casos, hace que se dificulte aún más las estrategias de control[3].

La Península de Yucatán es considerada un área endémica para la Enfermedad de Chagas, en donde se han reportado casos clínicos, presencia de vectores y reservorios con infección natural, y altas prevalencias en humanos y en animales[4]. En ambientes domésticos y peridomésticos, los principales reservorios del parásito son los perros y una gran variedad de animales, especialmente los marsupiales y roedores, que desempeñan un papel epidemiológico muy importante en la transmisión del parásito[5,6]. En Yucatán, de las especies de mamíferos silvestres que se han encontrado infectadas con *T. cruzi* se encuentra la zarigüeya del género *Didelphis* como el reservorio más importante del parásito[7,8]. De igual manera, se encuentran diversos roedores como los comensales *R. ratus* y *M. musculus* que son importantes en la transmisión de la enfermedad[9]. Sin embargo, existen otros mamíferos silvestres que son capturados u observados en los patios de viviendas rurales de Yucatán, como son la zorra gris (*U. cinereoargenteus*), el tejón o coatí (*Nasua narica*) y el mapache (*Procyon lotor*) que parecen estar relacionadas con el flujo de *T. cruzi* y otros patógenos zoonóticos entre ambos ambientes[6].

Se ha reportado en carnívoros una alta prevalencia de infección con *T. cruzi*[10]. Sin embargo, poco se sabe de su papel en los ciclos de transmisión de *T. cruzi* u otro patógeno zoonótico. La investigación de la infección con *T. cruzi* en carnívoros silvestres es esencial, porque también se encuentran expuestos a la infección en el ámbito selvático, además, pueden tener un efecto importante en las redes de transmisión parasitaria multi-hospedero debido a su combinación de rasgos biológicos: comportamiento de alimentación ecléctica, vida prolongada, áreas de amplio rango, dispersión de larga distancia y la capacidad de explorar estratos arbóreos y terrestres en diferentes hábitats[11].

En el estado de Yucatán, existe escasa investigación sobre la infección de *T. cruzi* en los carnívoros silvestres, los cuales, son comúnmente observados en la cercanías de las poblaciones, por lo que es visible la necesidad de desarrollar estudios sobre la importancia de estos mamíferos en la transmisión de *T. cruzi* en el estado de Yucatán. Por lo anteriormente señalado, el presente trabajo tuvo como objetivo describir un caso de la enfermedad de chagas en un carnívoro silvestre zorra (*U. cinereoargenteus*) del estado de Yucatán, México.

DESCRIPCIÓN DEL CASO CLÍNICO

Desde el 2013 se inició en el CIR-UADY un proyecto de investigación multidisciplinario diseñado para ahondar en el conocimiento de la relación hospedero-parásito que se presenta en el ámbito peridomiciliar rural yucateco, de diversos patógenos zoonóticos asociados, en la localidad de Molas, Yucatán. Como parte de dicho proyecto se colocaron trampas para capturar roedores y zarigüeyas en los patios y dentro de los domicilios. El 18 de septiembre de 2018, quedo atrapada una zorra gris (*Urocyon cinereoargenteus)* en una de las trampas, se intentó liberar, pero debido a las malas condiciones que presentaba, se decidió trasladarla al CIR-UADY, donde se le solicito a un médico veterinario zootecnista que la revisará.

Se encontró un ejemplar de zorra gris, macho, de entre 3 y 4 años de edad; el cual al examen físico general presentaba depresión, caquexia severa, heces verdosas, adheridas a la región perianal y miembros pelvianos, con los ojos hundidos, deshidratación de 5%, la esclerótica, y las mucosas oral y palpebral se encontraron ligeramente ictéricas; tiempo de llenado capilar mayor a 3 segundos; con taquicardia, y los sonidos cardiacos disminuidos; así como disnea. A la palpación abdominal con contenido líquido y gas. Se le tomaron muestras de heces y sangre donde se le mandaron estudios coproparasitoscópicos y hemograma. No se le pudieron tomar muestras de orina, debido a la deshidratación del paciente. A las 12 horas el paciente muere. Los resultados del hemograma fueron: anemia normocítica hipocrómica con reticulocitosis, trombocitosis con leucocitosis por neutrofilia, eosinofilia y monocitosis. Y del coproparasitoscópico se hallaron huevos en cantidad moderada de nemátodos (*Toxocara canis y Trichuris sp*).

LESIONES MACROSCÓPICAS

La zarigüeya es trasladada al laboratorio de patología de la FMVZ-UADY donde se le realiza la necropsia. A la incisión primaria se observó ictericia de tejido subcutáneo, los linfonódulos superficiales se apreciaron disminuidos de tamaño. A la incisión secundaria se pudo observar en cavidad torácica y abdominal, trasudados moderado amarillo pajizo con 20 y 80 ml respectivamente. En el sistema cardiovascular. El pericardio mostró trasudado moderado, con la silueta cardiaca en forma de "D" invertida por la dilatación y atrofia severa del atrio y ventrículos derechos, así mismo el epicardio y miocardio de la región ventricular derecha e izquierdo mostraron focos blanco grisáceos en grado moderado de distribución multifocal. En el sistema respiratorio se presentó edema y congestión moderada de los pulmones. En el Sistema digestivo; el hígado se encontraba agrandado, de consistencia firme, coloración roja negruzca, con los bordes redondeados y múltiples focos blanquecinos. El páncreas con congestión moderada difusa. Los intestinos presentaban sus paredes adelgazadas, trasparentes; al corte se encontró en yeyuno e íleon exudado catarral con una gran cantidad de parásitos redondos que median entre 3 y 6 cm de largo. En el ciego y colon se detectó escasa cantidad de parásitos redondos que median entre 0.2 y 0.3 cm de largo. En el sistema urinario los riñones se presentaron agradados, firmes y de una coloración blanquecina difusa, el Sistema hematopoyético, el Bazo presentó congestión ligera difusa. Donde la causa de muerte fue asociada a una insuficiencia cardiaca congestiva de tipo retrograda.

Al finalizar la necropsia se tomaron muestras de corazón, bazo, riñón, colon e hígado, las cuales fueron colocadas en frascos con formalina amortiguada al 10% dejándolas fijar por lo menos por 24 hrs; así mismo los parásitos encontrados se colocaron en frascos de plástico con alcohol etílico al 96º.

LESIONES MICROSCÓPICAS

Las muestras en los frascos con formalina, fueron trasladadas a un laboratorio de patología particular y procesadas con las técnicas de histopatología de rutina. Se realizó la inclusión y la formación de bloques en parafina con los tejidos muestreados realizando posteriormente, cortes a 5µ de grosor de los cubos de parafina con ayuda de un micrótomo; para luego teñirlos con la técnica habitual de hematoxilina y eosina[12]. Las lesiones microscópicas son las siguientes:

En el corazón se encontraron lesionadas las paredes de las cuatro cámaras y el septo interventricular, siendo más severamente afectados la aurícula y ventrículo derecho; las lesiones observadas fueron necrosis de los miocardiocitos con un infiltrado inflamatorio multifocal coalescente moderado, formado por linfocitos, células plasmáticas e histiocitos con 4 nidos de amastigotes, distribuidos de la siguiente manera 3 distribuidos en el ventrículo derecho, 1 en la aurícula derecha. También se encontraron

escasos focos de este infiltrado inflamatorio en las paredes de la salida de la aorta. Ver figura 1.

En el hígado se apreció desorganización de los cordones de hepatocitos, con escasas vacuolas lipídicas a gota fina; así mismo se observó un infiltrado inflamatorio periportal y centrolobulillar moderado, formado por linfocitos, células plasmáticas e histiocitos, con escasos megacariocitos.

En el bazo se encontró hiperplasia linforeticular severa difusa con gran cantidad de megacariocitos distribuidos de manera multifocal

En el colon se observó atrofia de las vellosidades, en la capa muscular se apreció un infiltrado inflamatorio multifocal moderado, formado por linfocitos, células plasmáticas e histiocitos, con necrosis multifocal moderada de las neuronas del plexo mioentérico, con un nido de amastigote. Ver figura 2.

En el riñón a nivel del intersticio se apreció un infiltrado inflamatorio multifocal moderado, formado por linfocitos, células plasmáticas e histiocitos.

DIAGNÓSTICO DIFERENCIAL

En base a la signología clínica, lesiones macroscópicas y microscópicas y a la presencia de nidos de amastigotes parasitarios. Con base en estos hallazgos se consideraron como posibles agentes causales el *Toxoplasma gondii* y especies de *Trypanosoma* como *T cruzi, T. Lewisi, T. evansi, T. congolense*.

CRITERIOS DIAGNÓSTICOS

El diagnóstico de la enfermedad de Chagas, es basado en la historia clínica, signos clínicos, lesiones macroscópicas y microscópicas características de la enfermedad, la demostración de la presencia del parásito o su ADN en la sangre o los tejidos lesionados, a través de pruebas de cultivos de parásitos, de biología molecular, de inmunohistoquímica, entre otras.

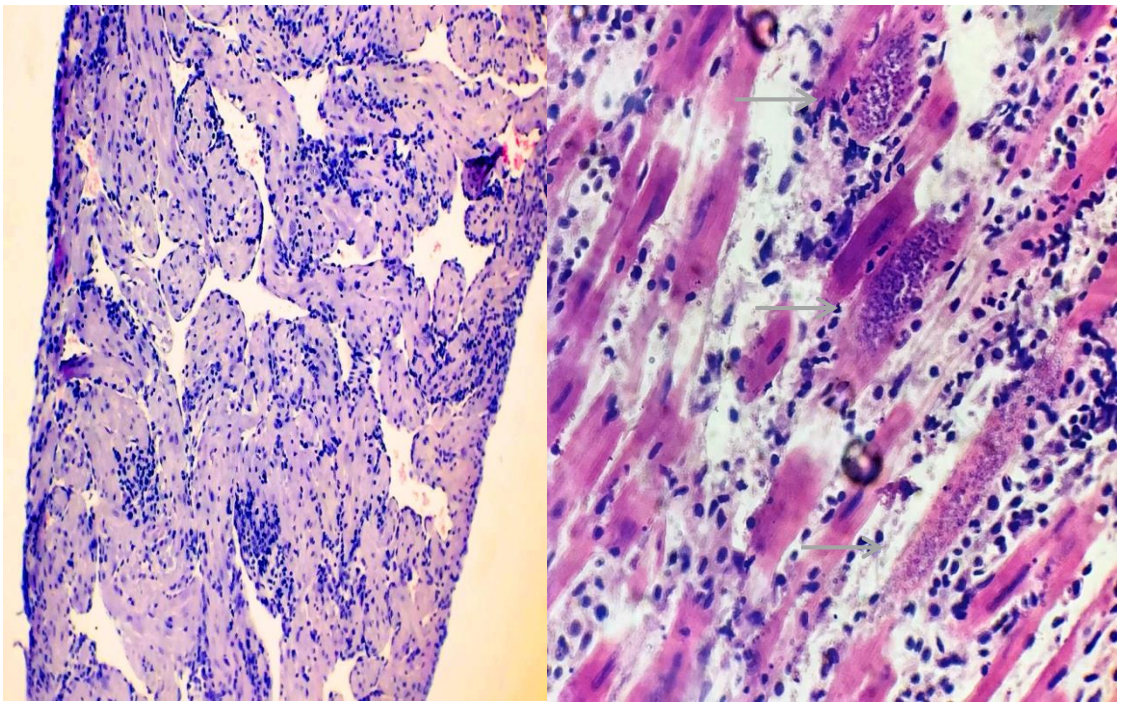

Figura 1. Corazón. Aurícula (figura izquierda) y ventrículo (figura derecha) en donde se observa un infiltrado inflamatorio difuso moderada formado por linfocitos, células plasmáticas e histiocitos, así mismo se puede apreciar en ventrículo tres nidos de amastigotes por *T. cruzi* (flechas) (Tinción con hematoxilina y eosina aurícula 10X y ventrículo a 40X)

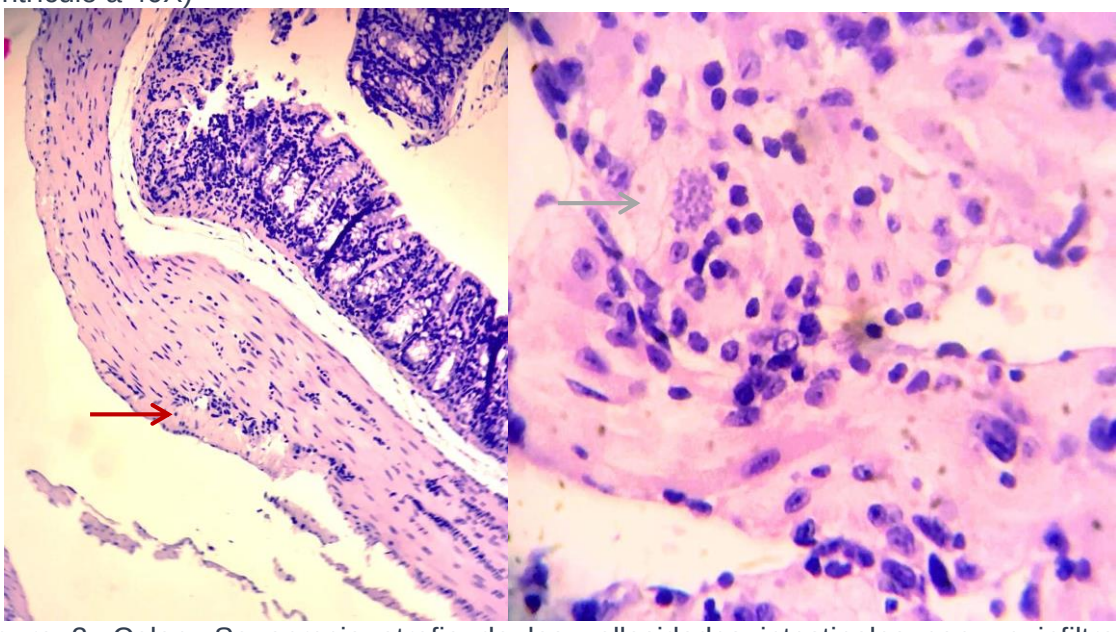

Figura 2. Colon. Se aprecia atrofia de las vellosidades intestinales con un infiltrado inflamatorio multifocal leve formado por linfocitos, células plasmáticas e histiocitos, así mismo se puede apreciar que este infiltrado se extiende al ganglio del plexo mioentérico (flechas rojas). En la capa muscular se puede apreciar un nido de amastigotes por *T. cruzi* (flecha verde) (Tinción con hematoxilina y eosina 10X y 40X)

PRUEBAS COMPLEMENTARIAS

Para identificar los parásitos recolectados se enviaron al laboratorio de parasitología del CCBA-UADY donde se realizó la prueba de identificación de parásitos a través de la morfología. Donde se confirmó la presencia de *Trichuris vulpis y Toxocara canis*

Pruebas de biología molecular. De los cubos parafinados se hicieron nuevos cortes a 5 µ, las cuales se colocaron en viales identificados según el órgano que contenían, estos fueron trasladados al laboratorio de biología molecular de CIR-UADY. A corte, se le añadió xileno hasta cubrirlo completamente. Después se agitó manualmente cada tejido y se desechó el sobrenadante, repitiendo una vez más el proceso. Posteriormente, se lavó con etanol al 100%, etanol al 70% y agua destilada, repitiendo el proceso de enjuague y desecho del sobrenadante. A la sección del tejido, se agregó 200 µl de Buffer de extracción (Tris-HCl 200mM pH 7.5, NaCl 250mM, EDTA 25mM y SDS 0.5%) y Proteinasa K (10µg/ml), y se incubó en baño maría a 70° C durante 2:30 horas. Finalmente, se pasó a la extracción automática de ADN con el kit Maxwell® 16 FFPE Tissue LEV DNA Purification Kit (Promega).Se utilizaron 3 µL de ADN de la muestra extraída del bloque de parafina, al que se le agregó la mezcla Go Taq Green Master Mix (Promega) 1x y 10pM de cada oligonucleótido sintético: 121 (en sentido) 5'-AAATAATGTACGG(T/G)GAGATGCATGA-3' y 122 (antisentido) 5'-GGTTCGATTGGGGTTGGTGTAATATA-3', los cuales amplifican 334 pares de bases del ADN satelital correspondiente a minicirculos del parásito (Degrave *et al.,* 1988), teniendo como volumen de reacción final de 20 µL. Cada mezcla se introdujo en el termociclador Select Cycler (Select Bioproducts, USA) usando los siguientes parámetros de amplificación: 5 min a 94°C, seguidos de 35 ciclos de 60seg/94º C; 30seg/57º C; 60seg/72º C y luego un paso final de extensión de 10min/72º C, para finalmente inactivar a la *Taq* polimerasa a 4º C. Se tomaron 10µL de la mezcla de amplificación para analizar por electroforesis submarina en agarosa al 1.5% teñida con bromuro de etidio (5µg/mL) durante 30min a 100V en TBE 1x (Tris-borato-EDTA). Luego se realizó el registro fotográfico usando una cámara Canon, y se determinó a los positivos por comparación con la muestra control (ADN de *T. cruzi*), buscando un fragmento de 334pb del ADN de minicírculos. El control negativo consistió en un tubo con la mezcla pero sin ADN. Todos Los órganos analizados resultaron positivos a la presencia de ADN del *Trypanosoma cruzi*.

DISCUSIÓN

Desde el descubrimiento del carácter zoonótico de la Tripanosomiasis Americana, muchos investigadores han procurado identificar a los reservorios y hospederos de *T. cruzi* y dilucidar el papel que estos desempeñan en la epidemiología de la enfermedad en diversas regiones del continente Americano. *Trypanosoma cruzi* infecta naturalmente a más de

180 especies de mamíferos domésticos, sinantrópicos y silvestres en el continente americano, donde los mamíferos del género *Didelphis* constituyen sus principales reservorios, alcanzado hasta un 50%-70% de infección[13].

Los carnívoros por su biología y ecología pueden tener un efecto importante en las redes de transmisión parasitaria multihospedero, como lo refleja la alta prevalencia de infección con *T. cruzi* reportada en carnívoros[14]. Lo encontrado en este estudio, muestran que la zorra gris son hospederos naturales de *T. cruzi* en el estado de Yucatán, esto debido a que se encontró que el 100% de los órganos, analizados con PCR, amplificaron una secuencia específica de *T. cruzi*; es importante mencionar que no existen estudios específicos hacia esta especie en el continente Americano, pero en Estados Unidos, Brown *et al.,*[15] encontraron que el 3% (3/34) de los zorrillos rayados (*M. mephitis*) fueron seropositivos por inmunofluorescencia indirecta para *T. cruzi,* y para México, Galaviz-Silva *et al.,*[16] utilizando el método de PCR, encontraron que *M. mephitis* fue el que tuvo un mayor porcentaje de infección tanto en zonas rurales, suburbanas y urbanas con respecto a otros carnívoros.

En el análisis histopatológico de las muestras analizadas reflejó daños compatibles a la infección con *T. cruzi*, aunque solo se observaron nidos de parásitos intracelulares, en corazón, colon e hígado, sin embargo, no se debe de descartar que los daños encontrados pueden ser provocados por muchas otras infecciones considerando que las especies son de vida silvestre. De igual manera, la fase de la infección puede influir en la observación de los parásitos intracelulares. Andrade *et al.,*[17], menciona que durante la etapa aguda aparece la multiplicación activa de *T. cruzi* en los diferentes tejidos. No obstante, Curtis-Robles *et al.,*[14], señalan que la observación de los focos parasitarios es más frecuente durante la fase crónica, aunados a una severa degeneración de fibras cardiacas y atrofia de miocitos. Por su parte, Pizzi *et al.,*[18] establecen que la presencia y abundancia de focos parasitarios se asocia con el nivel de parasitemia presente al momento del sacrificio y no con la evolución de la infección. Además, el mal estado de algunas muestras analizadas, como la perdida de partes del tejido en los cassettes de parafina y las condiciones del resguardo, pudo haber influido en la observación tanto de lesiones como en la presencia del parásito.

Finalmente las zorras grises pueden estar frecuentemente expuestos a infecciones por *T. cruzi* a través de varias vías, ya que su alimentación es omnívora de tipo oportunista, siendo los insectos la principal dieta en temporadas de secas y los mamíferos principalmente roedores en temporada húmeda[19], aunado a esto, la alta prevalencia de *T. cruzi* en roedores en el estado de Yucatán, y el alto índice de captura en peridomicilios del estado de Yucatán[20], podrían hacer que las zorras grises sean importantes en el ciclo de transmisión del parasito entre los nichos silvestres, peridomicilares y domicilares.

Por lo que se concluye la presencia de *T. cruzi* en una zorra gris (*Urocyon cinereoargenteus*); siendo este el primer reporte en el estado de Yucatán.

BIBLIOGRAFIA

1. Organización Mundial de la Salud (OMS). (2018). La enfermedad de Chagas (tripanosomiasis americana). Organización Mundial de la Salud. Nota descriptiva, N°340, Centro de Prensa. Recuperado de: http://www.who.int/mediacentre/factsheets/fs340/es/.
2. Chagas, C. (1909). Nova tripanozomiaze humana: estudos sobre a morfolojia e o ciclo evolutivo do *Schizotrypanum cruzi n. gen., n. sp*., ajente etiolojico de nova entidade morbida do homem. *Memórias do Instituto Oswaldo Cruz*, 1(2): 159-218.
3. Ramsey, J. & Schofield, C. (2003). Control of Chagas disease vectors. *Salud Pública de México* 45(2): 123-128.
4. Zavala, V. (2003). La enfermedad de Chagas en el Estado de Yucatán, México. *Revista Biomédica* 14(1): 35-43
5. Guhl, F. (2009). Enfermedad de Chagas: Realidad y perspectivas. *Revista Biomédica* 20(3):228-234.
6. Reyes-Novelo, E., Ruíz-Piña, H., Escobedo-Ortegón, J., Rodríguez-Vivas, I., Bolio-González, M., Polanco-Rodríguez, A. & Manrique-Saide, P. (2011). Situación actual y perspectivas para el estudio de las enfermedades zoonóticas emergentes, reemergentes y olvidadas en la península de Yucatán, México. *Tropical and Subtropical Agroecosystems*, 14: 35-54.
7. Ruiz-Piña, H. & Cruz-Reyes, A. 2002. The Opossum *Didelphis virginiana* as a synanthropic reservoir of *Trypanosoma cruzi* in Dzidzilché, Yucatan, Mexico. *Memórias do Instituto Oswaldo Cruz*, 97: 613-620.
8. Parada-López, J., Hernández-Betancourt, S.F., Ruíz-Piña, H.A., Escobedo-Ortegón, F.J., Medina-Peralta, S. & Panti-May, J.A. (2013). *Trypanosoma cruzi* infection in *Didelphis virginiana* in relation to population parameters and variables associated with presence in rural community dwellings in Yucatan, Mexico. *Ecohealth,* 10(1): 31-35.
9. Panti-May, J.A. (2011). Pequeños roedores como huéspedes de *Trypanosoma cruzi* en viviendas de la localidad de Molas, Yucatán, México. Tesis de Licenciatura en Biología. Universidad Autónoma de Yucatán. Pp. 43.
10. Martínez-Hernández, F., Rendon-Franco, E., Gama-Campillo, L., Villanueva-García, C., Romero-Valdovinos, M., Maravilla, P., Alejandre-Aguilar, R., Rivas, N., Córdoba-Aguilar, A., Muñoz-García, C.I. & Villalobos, G. (2014). Follow up of natural infection with *Trypanosoma cruzi* in two mammals species, *Nasua narica* and *Procyon lotor* (Carnivora: Procyonidae): evidence of infection control?. *Parasites & Vectors*, 7:405.
11. Lopes, F., Roque, AL., de Lima, J.S., Cheida, C., Lemos, FG., de Azevedo, F.C., Arrais, F.C., Bilac, D., Herrera, H.M., Mourano, G. & Jansen, A. (2013). *Trypanosoma cruzi* Infection in Neotropical Wild Carnivores (Mammalia: Carnivora): At the Top of the *T. cruzi* Transmission Chain. *PLoS ONE* 8(7): e67463.
12. AFIP (Armed Force of Institute of Pathology). *Methods in Histotechnology*. Washington, D.C. Ed. ARP. 1992. Pag: 92-98.
13. Noireau, F., Diosque, P. & Jansen, A. M. (2009). *Trypanosoma cruzi*: adaptation to its vectors and its hosts. *Veterinary Research,* 40:26.
14. Curtis-Robles, R., Lewis, B. & Harner S. (2016). High *Trypanosoma cruzi* infection prevalence associated with minimal cardiac pathology among wild carnivores in central Texas. *International Journal for Parasitology: Parasites and Wildlife*, 5: 117-123.
15. Brown, E.L., Roellig D.M., Gompper, M.E., Monello, R.J., Wenning, K.M., Gabriel, M.W. & Yabsley, M.J. (2010). Seroprevalence of *Trypanosoma cruzi* among eleven

potential reservoir species from six states across the Southern United States. *Vector Borne and Zoonotic Disease,* 10(5): 757- 763.
16. Galaviz-Silva, L., Mercado-Hernández, R., Zárate-Ramos, J. & Molina-Garza, Z. (2017). Prevalence of *Trypanosoma cruzi* infection in dogs and small mammals in Nuevo León, Mexico. *Revista Argentina de Microbiología*, 49(3): 216-223.
17. Andrade, L.O., Conceicao R.S., Chiari, E., Pena, S. & Macedo, A. (2002). *Trypanosoma cruzi*: role of host genetic background in the differential tissue distribution of parasite clonal populations. *Experimental Parasitology*, 100: 269–275.
18. Pizzi, T., Wallace, R., Villagra, O., Muñoz, S., Ortiz, Z. & Solaria, A. (2005). Concordancias de lesiones histológicas en ratones infectados por dos poblaciones de *Trypanosoma cruzi* de Chile. *Revista Médica de Chile* 133: 432-438.
19. Guerrero, S., Badii, M., Zalapa, S. & Flores, A. (2002). Dieta y Nicho de Alimentación de Coyote, Zorra gris, Mapache, Jaguarundi en un Bosque Tropical Caducifolio de la costa sur del Estado de Jalisco, México. *Acta Zoologyca Mexicana* (n.s.), 86:119-137.
20. Panti-May, J.A. (2011). Pequeños roedores como huéspedes de *Trypanosoma cruzi* en viviendas de la localidad de Molas, Yucatán, México. Tesis de Licenciatura en Biología. Universidad Autónoma de Yucatán. Pp. 43.

SCHISTOSOMUS REFLEXUS. REPORTE DE CASO EN UN OVINO

Olivares Salazar Mariana Isabel[1*], Luna Sánchez Aline Daniela[2], Cruz Lazo Cristino[1]

[1]Centro de Enseñanza, Investigación y Extensionismo en Ganadería Tropical, Facultad de Medicina Veterinaria y Zootecnia, UNAM
[2]Departamento de Anatomopatología, Facultad de Medicina Veterinaria y Zootecnia, UNAM
Correspondencia: enigmax713@hotmail.com

RESUMEN

El término griego S*chistosomus reflexus,* se refiere etimológicamente a un monstruo fetal con el abdomen hendido, ha sido descrita en la obstetricia veterinaria y se ha reportado con mayor frecuencia en rumiantes y suinos, siendo menos frecuentes en perros, gatos y pequeños rumiantes. Es caracterizado por la retroflexión máxima de la columna vertebral acompañado de una hendidura torácica y/o abdominal con eventración de las vísceras de origen desconocido. Se expone un caso de *Schistosomus reflexus* en ovino.
Palabras clave: S*chistosomus reflexus,* monstruo fetal, retroflexión, eventración.

ABSTRACT

The Greek term Schistosomus reflexus, refers etymologically to a fetal monster with abdomen, has been described in veterinary obstetrics and has been reported with greater frequency in ruminants and swine, although less frequent in dogs, cats and small ruminants. It is characterized by the maximum retroflexion of the spine accompanied by a thoracic and / or abdominal cleft with eventration of the viscera of unknown origin. A case of Schistosomus reflexus in sheep is presented.
Key words: Schistosomus reflexus, fetal monster, retroflection, eventration.

INTRODUCCIÓN

Schistosomus reflexus se considera una anomalía neonatal de mayor fatalidad que surge durante el desarrollo embrionario[1,2]. Se caracteriza por la malformación física congénita[3] en la fusión de la línea alba del vientre del animal, lo cual impide el cierre completo de las cavidades abdominal o torácica, de tal forma que las vísceras quedan expuestas. En esta alteración, el principal defecto está en el esqueleto, específicamente en la columna vertebral, donde se puede observar una angulación aguda

de la misma y por ende, una curvatura ventral severa del feto con inversión de la parte posterior del cuello en dirección hacia el sacro, definida como curvatura anormal antero-posterior, lo cual se observa anatómicamente como una aproximación dorsal de la cabeza con la cola. Además, se han relacionado otras malformaciones viscerales que en conjunto forma parte de una heredopatología incompatible con la vida[1,2]. La etiología no ha sido definida y se ha considero una enfermedad de carácter hereditario o asociado a factores teratogénicos como exposición a radiación, consumo de plantas tóxicas y aplicación de medicamentos durante la gestación[1,2].

DESCRIPCIÓN DEL CASO

Se remitió al servicio de Patología del Centro Enseñanza, Investigación y Extensionismo en Ganadería Tropical de la FMVZ-UNAM un mortinato de un parto gemelar de un ovino pelibuey hembra de 5 años, el hermano no presentó ninguna alteración patológica evidente.

HALLAZGOS MACROSCÓPICOS

El mortinato presenta una apertura a nivel del abdomen ventral caudal, la cual involucra piel, subcutáneo y pared muscular por donde se protruyen las asas intestinales sin peritoneo. Adicionalmente exhibe evidente acortamiento a nivel cervical y toracolumbar, dando un aspecto de alargamiento macroscópico de los cuatro miembros apendiculares.

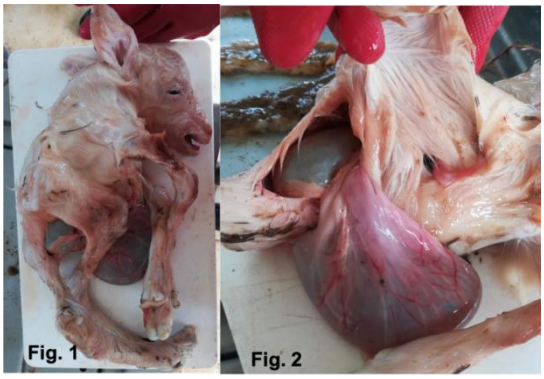

Fig. 1: El mortinato de ovino exhibe evidente acortamiento a nivel cervical y toracolumbar, dando un aspecto de alargamiento macroscópico de los cuatro miembros apendiculares.
Fig. 2: A nivel abdominal presenta una apertura en la zona ventro caudal, que involucra piel, subcutáneo y músculo con la subsecuente eventración de vísceras.

PRUEBAS COMPLEMENTARIAS

Se le realiza una radiografía latero lateral de derecha a izquierda y ventro dorsal, donde se encontraron evidentes malformaciones óseas en el esqueleto axial; en la columna vertebral únicamente se identifica C1 a C3, el resto de los cuerpos vertebrales no están bien desarrollados y se observan como estructuras con densidad ósea fusionada. Las costillas y escápulas no se desarrollaron. Se encuentran ambas ramas del ilion sin formación de pubis e isquion. El esqueleto apendicular está completamente formado, sin embargo, todos los huesos muestran evidente adelgazamiento de la zona cortical y disminución de la densidad ósea.

CRITERIOS DIAGNÓSTICOS

El individuo presenta la falta en la fusión de la línea alba del vientre con la subsecuente eventración de las vísceras abdominales, así como la alteración en el esqueleto "curvatura anormal antero-posterior" lo que le da el aspecto de la aproximación dorsal de la cabeza con la cola. Y de acuerdo con los conceptos propuestos por la Fundación Europea de Genética se clasifica como una anormalidad mayor (que no se pueden ser corregidos y comprometen significativamente el funcionamiento corporal o que reducen la expectativa normal de vida)3.

DIAGNÓSTICOS DIFERENCIALES

En esta malformación física congénita se diferencia entre un *Schistosomus reflexus* completo de uno incompleto, la diferencia entre el completo e incompleto es si presenta o no la presencia de la malformación en el esqueleto.

DISCUSIÓN Y CONCLUSIÓN

Schistosomus reflexus es una malformación física congénita incompatible con la vida, aunque la literatura menciona que en el caso de los *Schistosomus reflexus* incompletos pueden sobrevivir al ser sometidos a cirugía para corregir la eventración de los órganos, siempre y cuando los órganos internos no presenten alteraciones. Esta malformación es poco frecuente o bien es poco referida en la literatura, ya que en la búsqueda de información sólo se encontraron dos reportes de caso publicados. Se cree que es una enfermedad de carácter hereditario o asociado a factores teratogénicos como exposición a radiación, consumo de plantas tóxicas y aplicación de medicamentos durante la gestación, sin embargo en este caso se podría descartar todos los factores menos el hereditario, debido a que solo uno de los productos, de una gestación gemelar presentó esta anormalidad y el otro no exhibió ninguna alteración patológica evidente.

REFERENCIAS

1. Molina VM, Oviedo CA, Casado A, Arias MP, *Schistosomus reflexus* en un caso canino: Reporte de Caso. Rev. Med. Vet. Zoot 2012;59(1):49-55.

2. Reyes Ávila IR. *et al. Schistosoma reflexus* incompleto en una cerdita mestiza Criollo de Cuba X Yorkshire. Caso Clínico. Revista Electrónica de Veterinaria REDVET 2006;7(5):1-3.

3. Aviña FJA, Tastekin A, Malformaciones congénitas: clasificación y bases morfogénicas, Mediagraphic Artemisa, Rev.Mex. Pediatría, 2008;75(2):71-74.

SINDROME DE ÚLCERA GÁSTRICA EQUINA SECUNDARIO A IMPACTACIÓN GÁSTRICA: HALLAZGOS DE PATOLOGÍA CLÍNICA E HISTOPATOLÓGICOS

Jiménez OL*[1], Godoy E[1], Mollinedo BK[1], Romero RLP[1]
1.-Departamento de Patología, Facultad de Medicina Veterinaria y Zootecnia, Universidad Nacional Autónoma de México.
Correspondencia: laukite@comunidad.unam.mx

RESUMEN
Se remitió al departamento de Patología de la Facultad de Medicina Veterinaria y Zootecnia de la UNAM, una poni hembra con historia clínica de anorexia y parto prematuro, se le realizaron pruebas de patología clínica durante el proceso diagnóstico. Al no observar mejoría se decidió aplicar eutanasia y realizar la necropsia. Se describen los hallazgos patológicos macro, microscópicos y de patología clínica que concluyeron que en animal había cursado con impactación gástrica y síndrome de úlcera gástrica equina.
Palabras clave: caballo, enfermedades, impactación, gástrica, anorexia, patología, clínica, úlcera, gástrica.

ABSTRACT
A female pony with a clinical history of anorexia and premature birth was referred to the Department of Pathology of the Faculty of Veterinary Medicine and Zootechnics of the UNAM. Clinical pathology tests were performed during the diagnostic process. When no improvement was observed, it was decided to apply euthanasia and perform the necropsy. We describe the macro, microscopic and clinical pathological findings that concluded that the animal had undergone gastric impaction and equine gastric ulcer syndrome.
Key words: Horse, syndrome, impaction, gastric, anorexia, pathology, clinic, ulcer.

INTRODUCCIÓN
En libertad, los caballos pasan pastando de 12 a 16 horas diarias en periodos de 2 a 3 horas alternados con momentos de descanso e interacción social (Ralston, 1984). Así pues, el aparato digestivo de los caballos se ha adaptado para poder ingerir grandes cantidades de hierba de forma muy repartida a lo largo del día (Hussein y Vogedes, 2007).

La sobrecarga de cantidades anormalmente elevadas de forraje fibroso de muy baja digestibilidad o concentrado altamente fermentable (White, 2005), ocasionan la distensión del estómago ocasionando «impacción gástrica» debida a la sobrecarga del órgano, ya sea con con alimento concentrado que se comporta como elemento osmótico

más la capacidad de secreción de ácido clorhídrico, haciendo que se retenga líquido e hidrogeniones, lo que lleva a deshidratación e hipocloremia (Radostits et al., 2007).
El síndrome de úlcera gástrica equina ha sido usado para describir la enfermedad de úlceras gástricas debido a que tienen muchas causas y son de "naturaleza complicada".Este síndrome incluye a úlceras en: parte terminal del esófago, estómago glandular y no glandular (mucosa estratificada escamosa no glandular, margo plicatus y parte proximal del duodeno
La prevalencia va del 25 al 51% en potros y del 60 al 90% en caballos adultos

ÚLCERAS GÁSTRICAS Y SU LOCALIZACIÓN

El estómago del caballo continuamente secreta cantidades variables de ácido clorhídrico, tanto en el día como en la noche y también se secreta ácido aún cuando no haya alimento en el mismo. Los potros secretan ácido clorhídrico desde los dos días de edad y la acidez del mismo es alta. Altas concentraciones del mismo predisponen a los potros a SUGE (Síndrome de úlcera gástrica en equinos)
Cualquier desequilibrio entre los factores agresivos de la mucosa (ácido clorhídrico, pepsina, ácido biliares, ácidos orgánicos) y los factores protectores (moco y bicarbonato) resultan en síndrome de úlcera gástrica equina.
Como la mucosa glandular tiene mayor cantidad de factores protectores comparada con la mucosa escamosa, en cada una de estas regiones habrá diferentes mecanismos causantes de úlcera.
Región no glandular adyacente al margo plicatus: En esta región se desarrollarán úlceras debido a exposición prolongada a ácido clorhídrico, pepsina, ácidos biliares y ácidos orgánicos debido a que esta región, al ser aglandular, no cuenta con factores protectores bien desarrollados al igual que el esófago. La severidad de las úlceras es proporcional al tiempo de exposición.
En la región glandular del estómago cerca del píloro las úlceras se deben a: disrupción del flujo sanguíneo y disminución de la secreción de moco y bicarbonato, lo que resulta en *back diffusion* de iones hidrógenos y daño a la submucosa.
Uno de los factores implicados en el desarrollo de úlceras es el retraso en el vaciamiento gástrico o la disminución de la motilidad ya que incrementa la exposición de la mucosa escamosa al jugo gástrico.
En el presente caso se reportan los hallazgos en patología clínica y anatomopatología en un caso como estos.

HISTORIA CLÍNICA

Se presenta a consulta una hembra, poni, de 7 años de edad cuya función zootécnica es compañía.

Como historia clínica la paciente viajó desde Texas a la Ciudad de México 20 días antes y cinco días previas a la consulta la paciente presentó parto prematuro (15 días antes de término), el potro murió al segundo día. Desde el parto presentó anorexia, diarrea semipastosa con evolución a líquida y secreción nasal.

Al examen físico general presentó taquicardia, roce pleural y condición corporal 8/9.

Se toman muestras para perfil integral y se inicia con tratamiento con ranitidina, terapia de líquidos con solución Hartmann, sulfas, omeprazol, flunixin y protector intestinal.

Analito	Día 1	Día 3	Día 4	Referencia	Unidades
Hematocrito	0.33	0.38	0.40	0.32 – 0.52	L/L
Hemoglobina	125	142	150	111 - 190	g/L
Eritrocitos	6.7	7.7	8.1	6.5 – 12.5	$X10^{12}$/L
VGM	49	49	49	34 - 58	fL
CGMH	379	373	375	310 - 370	g/L
Fibrinógeno	4	4	4	2 - 4	g/L
Plaquetas	196	124	115	100 - 600	$X10^{9}$/L
Sólidos totales	104	96	94	60-80	g/L
Leucocitos	13.0	9.4	11.5	5.5 – 12.5	$X10^{9}$/L
Neutrófilos	10.9	8.0	9.1	2.7 – 6.7	$X10^{9}$/L
Bandas	0	0	0	0	$X10^{9}$/L
Metamielocitos	0	0	0	0	$X10^{9}$/L
Linfocitos	1.9	0.9	1.8	1.5 – 7.5	$X10^{9}$/L
Monocitos	0	0.2	0.6	0 – 0.8	$X10^{9}$/L
Eosinófilos	0.2	0.3	0	0 – 0.9	$X10^{9}$/L
Basófilos	0	0	0	0 – 0.3	$X10^{9}$/L
Morfología	Anisocitosis escasa			Relación proteína/fibrinógeno	26 (> 20)
Artefacto	Lipemia 3+				

Cuadro 1. Hemogramas

En la serie de hemogramas realizados, los sólidos totales se encontraron sobreestimados por lipemia, pero también influenciados por inflamación crónica; leucocitosis por neutrofilia por inflamación crónica y estrés, evidente en el hemograma del día tres, en el que se aprecia linfopenia. (Cuadro 1).

Los hallazgos bioquímicos fueron hiperglucemia transitoria, azotemia prerrenal por hemoconcentración y de probablemente renal, hiperlipidemia asociada a la condición corporal del paciente y la hipertrigliceridemia, particularmente, por lipomovilización; incremento de aspartato aminotransferasa (AST), gamma glutamil transpeptidasa (GGT) y glutamato deshidrogenasa (GLDH) por daño hepatocelular severo, persistente, que en conjunto con los demás hallazgos, puede indicar lipidosis hepática, en el día 3, se observó , hiperbilirrubinemia con predominio de la fracción no conjugada por anorexia, esto cocurre debido a la competencia de los ácidos grasos para su captación por la ligandina en los hepatocitos, incremento de creatina cinasa (CK) por esfuerzo o catabolismo muscular, hiperproteinemia por hiperglobulinemia con hipoalbuminemia secundaria y disminución de la relación A/G por inflamación crónica, hipocaliemia por anorexia y pérdidas entéricas, así como en los últimos seguimientos exacerbada por alcalosis metabólica deshidratación hipotónica y acidosis metabólica por acumulación de acido láctico, en el seguimiento y debido al tratamiento con bicarbonato (descrito mas adelante), se observó alcalosis metabólica hipoclorémica.

Analito	Día 1	Día 3	Día 4	Unidades	Valores de referencia
Glucosa	7.3	5.9	10.0	mmol/L	3.4 – 6.2
Urea	36.4	6.5	5.0	mmol/L	4.1 – 7.6
Creatinina	413	193	185	µmol/L	88 - 156
Colesterol	9.2	8.64	9.38	mmol/L	1.81 – 4.65
Bilirrubina T.	26.3	64.9	44.2	µmol/L	14.0 – 54.0
Bilirrubina C.	5.6	10.1	6.0	µmol/L	6.0 – 12.0
Bilirrubina NC.	20.7	54.8	38.2	µmol/L	4.0 – 44.0
AST	970	836	586	U/L	< 450
GLDH	31	15	7	U/L	< 11
GGT	109	128	103	U/L	< 22
CK	659	542	1460	U/L	< 425
Proteínas totales	73	69	61	g/L	53 - 71

Albúmina	28	28	25	g/L	31-39
Globulinas	45	41	36	g/L	20 - 35
Rel A/G	0.62	0.68	0.69	-	0.89 – 1.65
Calcio	2.95	2.84	2.47	mmol/L	2.79 – 3.22
Fósforo	1.65	0.4	0.32	mmol/L	0.77 – 1.67
Rel Cal/P	1.79	7.1	7.72	-	-
Potasio	2.1	1.3	1.2	mmol/L	3.36 – 4.99
Sodio	128	139	138	mmol/L	132 - 141
Cloro	96	98	91	mmol/L	98 - 105
Bicarbonato	9	35	32	mmol/L	27 - 34
Anion gap	25	7	16	mmol/L	4 - 13
Dif. Iones fuertes	32	41	47	mmol/L	30 - 40
Osmolalidad	290	280	281	mOsm/kg	-
Triglicéridos	4.3	15.4	5.4	mmol/L	0.1 – 0.5

Tabla 2. Bioquímicas séricas

Se decide adicionar al tratamiento bicarbonato y a la terapia de líquidos potasio y calcio para corregir el desequilibrio ácido base.

Se realiza perfil integral de seguimiento en el cual al hemograma se observa incremento de sólidos totales y neutrofilia por inflamación crónica y parte por interferencia analítica con lipemia, linfopenia por efecto de glucocorticoides endógenos, relación PT/Fb de 26 (>20) y lipemia 3+.

El día 3 se le realizó urianálisis obtenido por micción en el que se observó una densidad urinaria de 1.025, aciduria paradógica secundaria a la deshidratación hipotónica.

Se le realizó un sondeo nasogástrico en el cual se obtuvo contenido alimenticio y larvas que fueron identificadas como *Gasterophilus intestinalis*.

De igual forma, ese mismo día se midió amoniaco ya que la paciente comenzó a presentar ataxia y tremores. El resultado de la medición fue de 52 μmol/L (< 20 μmol/L).

Debido al mal pronóstico de la paciente se decide realizar la eutanasia y la necropsia.

HALLAZGOS MACRO Y MICROSCÓPICOS

INSPECCIÓN EXTERNA

El animal presentó buen estado de conservación y buena condición corporal (3/5). La mucosa oral era blanca y presentó úlceras multifocales de 1 a 3 cm de eje mayor aproximadamente. La región cervical izquierda mostró un área de rasurado y evidencia de venopunción. El vestíbulo vaginal se observó edematoso y formando proyecciones lobulares amarillas a verdes hacia la vulva.

INSPECCIÓN INTERNA

Cavidad Abdominal

La cavidad contenía líquido blanco, se colectó una muestra del mismo y al procesarse se encontraron neutrófilos degenerados, macrófagos, células mesoteliales mal conservadas, sueltas o en pequeñas sábanas. Entremezclados se observaron bacilos, algunos de ellos fagocitados.

La mucosa del tercio caudal del esófago presentó úlceras lineales de 1 a 4 cm de longitud.

El estómago se observó severamente distendido. La serosa del estómago presentó congestión de los vasos sanguíneos. A nivel fúndico, la serosa presentó un área rojo oscura en cuyo centro se encontró una úlcera de aproximadamente 2 cm de diámetro. Al exponer la mucosa gástrica, el estómago se encontró repleto de contenido fibroso y seco parcialmente digerido. En la región fúndica y en la mucosa aglandular se encontraron aproximadamente 25 larvas del género *Gasterophilus,* las áreas de adhesión de las larvas presentaron úlceras multifocales de menos de 1 cm de eje mayor. Por otra parte, la región cardial de la porción aglandular presentó un área extensa con pérdida del epitelio de aproximadamente 8 cm de eje mayor. El cuerpo del estómago presentó un área de erosión extensa entremezclada con sangre y rodeada por focos de congestión.

La porción del duodeno inmediatamente posterior a la región pilórica presentó su luz totalmente obstruida debido a la presencia de abundantes fibras de forraje (impactación), la pared intestinal a este nivel se mostró adelgazada. Todos los vasos sanguíneos de la serosa duodenal y del colon se encontraron congestionados de manera grave.

El hígado presentó todos los bordes ligeramente redondeados. La superficie de todos los lóbulos presentó áreas multifocales mal delimitadas, amarillas, de bordes irregulares que profundizaban al parénquima al realizar el corte.

HALLAZGOS MICROSCÓPICOS.

Intestino: en la lámina propia de la mucosa intestinal se observó infiltrando celular compuesto principalmente por linfocitos y células plasmáticas; las vellosidades intestinales se muestran acortadas (atrofia) y algunas se fusionan con otras vecinas; los vasos sanguíneos de la mucosa, submucosa y muscular contienen numerosos eritrocitos (congestión). La serosa del intestino esta engrosada por un material fibrilar eosinofílico (fibrina). En la mucosa estomacal se observó pérdida de continuidad el epitelio queratinizado (ulcera) de forma multifocal y en las áreas descritas macroscópicamente. En el hígado los hepatocitos del parénquima hepático presentaron en su citoplasma vacuolas grandes (degeneración) que desplazan el núcleo a la periferia y son claras, además los sinusoides hepáticos contienen abundantes eritrocitos (congestión).

DIAGNÓSTICOS DIFERENCIALES

Con base en las alteraciones se propone como diagnósticos diferenciales síndrome abdominal agudo, por la anorexia y la diarrea, salmonelosis por la anorexia y la diarrea y neumonía por la secreción nasal amarillenta. En el caso de síndrome abdominal agudo la literatura reporta que en el hemograma se encontraría eritrocitosis transitoria por efecto de catecolaminas, incremento de sólidos totales e hiperfibrinogenemia por inflamación crónica y leucograma de inflamación y estés.

En la bioquímica se presentaría hiperglucemia transitoria, hiperazotemia prerrenal por hemoconcentración, incremento de CK por actividad muscular, hipocaliemia por anorexia y/ o por pérdias, hipofosforemia e hiponatremia por pérdidas y desequilibrio acido base mixto: acidosis metabólica por acumulación de ácidos (ácido láctico) y alcalosis metabólica hipoclorémica (por secuestro de cloro).[1]

En caso de salmonelosis encontrariamos en el hemograma eritrocitosis relativa por hemoconcentración, leucopenia por neutropenia, desviación a la izquierda, monocitosis, hiperfibrinogenemia por inflamación crónica severa no controlada. Tambien podemos encontrar trombocitopenia por endotoxemia (en caso de potros). En la bioquímica encontrariamos hipoglucemia por consumo in vivo, hiperazotemia prerernal por hemoconcentración o de origen renal por daño, hiperbilirrubinemia con predominio de la fracción no conjugada por anorexia, aumento de CK por esfuerzo o actividad muscular, hipoproteinemia por hipoalbuminemia por pérdidas entéricas, hiperglobulinemia por inflamación crónica, hipocaliemia por anorexia, deshidratación hipotónica y acidosis metabólica hiperclorémica (por pérdida de bicarbonato).[1]

En el caso de neumonía, en el hemograma encontrariamos anemia no regenerativa, hiperfibrinogenemia y leucocitosis por neutrofilia por inflamación crónica. Linfopenia por

efecto de glucocorticoides endógenos. En la bioquímica encontraríamos hiperglobulinemia por inflamación crónica e incremento de CK por esfuerzo muscular por tos o estornudos. Esta infección es secundaria a inmunosupresión por transporte de largo periodo y es dada por *Streptococcus equi* (parte de la microbiota del tracto respiratorio alto) o Salmonella.[1]

DISCUSIÓN

Los caballos que cursan con impactación gástrica presentan una variedad de signos clínicos y anormalidades gastrointestinales concurrentes. Mientras que algunos caballos muestran signos relativamente leves de cólico y son tratados con éxito, otros presentan cólicos severos y compromiso sistémico. En estos últimos casos, a menudo están presentes otras anomalías intestinales. La etiología de las interacciones gástricas es poco conocida. A pesar de que algunos estudios clasifican las impacciones gástricas como primarias o secundarias en etiología otros distinguen entre enfermedad aguda y crónica. Por definición la enfermedad primaria es una enfermedad que surge espontáneamente y no es causada por una enfermedad o lesión previa [18]. Se ha afirmado que el diagnóstico de una impactación gástrica primaria requiere que todas las demás enfermedades que retrasan el tránsito gastrointestinal sean excluidos por celiotomía exploratoria o necropsia [1]. En el caso del presente reporte al exponer la mucosa gástrica, el estómago se encontró repleto de contenido fibroso y seco parcialmente digerido; aunado a la historia clínica que comentaba que el paciente no comía confirmó el diagnóstico de impactación gástrica.

En un estudio previo 7 caballos con impactación gástrica fueron sometidos a examen post mortem, de los cuales 6 tuvieron engrosamiento de las capas musculares de la pared del estómago. Esos 6 caballos fueron sometidos a examen histopatológico, de los cuales 4 tuvieron fibrosis focal de las capas musculares y una miositis focal. El engrosamiento de las capas musculares gástricas ha sido descrito previamente en caballos con impactación gástrica en los cuales la causa no fue identificada. En el presente caso las capas musculares gástricas no se encontraron engrosadas y la serosa del estómago sólo presentó congestión de los vasos sanguíneos probablemente debido al realtivamente poco tiempo en el que se desarrolló esta condición. En otro estudio, se observó engrosamiento muscular en combinación con dilatación y ulceración de la mucosa. En nuestro caso, a nivel fúndico y en la mucosa aglandular se observaron extensas áreas de úlcera pero además se observó erosión extensa de la mucosa en la región del cuerpo y úlceras en esófago.

Ninguno de los reportes revisados informó presencia de larvas del género Gasterophilus, las áreas de adhesión de las larvas presentaron úlceras multifocales de menos de 1 cm de eje mayor.

Únicamente se ha descrito un caso de obstrucción duodenal por tricobezoar en caballo, en este caso la porción del

duodeno inmediatamente posterior a la región pilórica presentó su luz totalmente obstruida debido a la presencia de abundantes fibras de forraje (impactación), la pared intestinal a este nivel se mostró adelgazada.

Los animales afectados son metabólicamente eficientes, también llamados de "cuidado fácil" ya que requieren menor cantidad de calorías para el mantenimiento de su peso corporal como los son los burros los ponies y los caballos miniatura.[2]

Es un síndrome que se caracteriza por presentar lipidosis hepática, hiperinsulinemia (insulinoresistencia), hiperlipidemia, deposiciones de tejido adiposo y predisposición a presentar laminitis. Otras alteraciones menos frecuentes son: alteraciones reproductivas, hiperleptinemia e hipertensión. Los factores internos predisponentes para que se desarrolle esta patología son hembras, gestación, lactancia, burros, ponies o caballos miniatura y obesidad.[3] Y los factores externos son enterocolitis, endotoxemia, parásitos, septicemia neonatal y estrés.[3]

Los signos clínicos que presentan estos pacientes son ictericia, anorexia, debilidad, depresión, ataxia, debilidad muscular, postración, diarrea, cólico, fiebre y edema.[4]

Los glucocorticoides promueven la movilización de ácidos grasos de la periferia

La lipidosis hepática es una patología que se da por acumulación excesiva de lípidos en el hígado. La insulina disminuye el tejido adiposo por la activación de la lipoprotein lipasa e inhibe la lipasa sensible a hormona. Aumenta la síntesis de ácidos grasos a partir de la glucosa.

CONCLUSIÓN DE LA CONTRIBUCIÓN E IMPORTANCIA MÉDICA DEL CASO

El presente informe de caso contribuye a un mejor entendimiento de la impactación gástrica en equinos al dar a conocer los hallazgos patológicos tanto clínicos como anatómicos que se presentan en esta enfermedad.

BIBLIOGRAFIA

1. M. Reed Stephen, M. Bayly Warwick, Equine Internal Medicine, 4th edition, elsevier, 2018
2. Frank N., Equine Metabolic Syndrome, 2009, Journal oj Equine Veterinary Science
3. McCue Molly E., Schlutz N., Equine Metabolic Syndrome: A complex disease influenced by genetics and the environment, 2015, ELSEVIER
4. Bergero, D., Nery J., Hepatica diseases in horses, 2007

SÍNDROME DE WATERHOUSE-FRIDERICHSEN EN UN VENADO COLA BLANCA (*Odocoileus virginianus*), SECUNDARIO A PODODERMATITIS Y BRONCONEUMONÍA POR *Fusobacterium necrophorum* Y *Trueperella pyogenes* REPORTE DE CASO

Loman-Zúñiga E*[1], Saravia-Castro M[1], Martínez-Chavarría LC[1], Reyes-Matute A[1]

1. Departamento de Patología, Facultad de Medicina Veterinaria y Zootecnia, Universidad Nacional Autónoma de México.
Correspondencia: alonsorm86@hotmail.com

RESUMEN

El cadáver de un venado cola blanca (*Odocoileus virginianus*), de 6 años de edad, proveniente del bosque de Tláhuac en la ciudad de México, fue remitido a la sala de necropsias del departamento de Patología de la Facultad de Medicina Veterinaria y Zootecnia con historia clínica de edema en miembro pélvico y torácico izquierdos (MPI y MTI), además de desprendimiento de pezuña de la mano izquierda. A la necropsia, los dedos de dichas extremidades presentaron pododermatitis; microscópicamente se apreciaron extensas áreas de necrosis coagulativa con infiltrado inflamatorio neutrofílico, cocos Gram positivos y moderados bacilos Gram negativos. El pulmón presentaba neumonía necrosupurativa con abundantes colonias bacterianas de morfología similar a las antes señaladas. Las glándulas adrenales, en la corteza exhibían áreas multifocales de hemorragia y necrosis; dichas lesiones fueron asociadas al síndrome de Waterhouse-Friderichsen el cual usualmente se presenta secundario a un cuadro septicémico que induce vasoconstricción adrenal y como consecuencia hemorragias y necrosis cortical. Se realizó la extracción de ADN a partir de bloques de parafina de la piel de los miembros y el pulmón y se llevó a cabo una PCR donde en piel se identificaron *Fusobacterium necrophorum* y *Trueperella pyogenes.*

Palabras clave: *Síndrome de Waterhouse-Friderichsen, Pododermatitis, Neumonía, Venado Cola Blanca, Fusobacterium necrophorum.*

ABSTRACT

The corpse of a 6-year-old white-tailed deer (*Odocoileus virginianus*), from Tláhuac, Mexico City, was submitted to the Pathology Department of the Facultad de Medicina Veterinaria y Zootecnia with history of edema in the pelvic and thoracic left limbs and hoof detachment of the left limb. Findings in the post mortem study were seen in the distal fourth phalanx of the pelvic and thoracic left limbs which had pododermatitis; microscopically there were extensive areas of coagulative necrosis with neutrophilic inflammatory infiltrate, gram-positive cocci, and moderate number of gram-negative bacilli. The lungs had necrosuppurative pneumonia with abundant colonies of bacteria with similar morphology as the one observed in the left limb. The cortex of the adrenal glands had multiple areas of hemorrhage and necrosis. The latter was associated to the Waterhouse-Friderichsen Syndrome which has been related following a septicemic event that includes adrenal vasoconstriction, consequently, hemorrhage and cortical necrosis. DNA was extracted from the paraffin embedded tissues of the skin lesions and lungs, and PCR was carried out in which *Fusobacterium necrophorum* and *Trueperella pyogenes* were identified in skin.

Keywords: *Waterhouse-Friderichsen Syndrome, pododermatitis, pneumonia, white-tailed deer, Fusobacterium necrophorum.*

INTRODUCCIÓN

La pododermatitis se define como la inflamación de la piel y tejidos blandos de las extremidades; se presenta en diversas especies y es considerada una enfermedad frecuente; los principales agentes etiológicos que intervienen son *Fusobacterium necrophorum, Dichelobacter nodosus y Trueperella pyogenes*, bacterias que son consideradas saprófitas o comensales normales de la piel; adicionalmente se han aislado bacterias de los géneros *Staphylococcus, Streptococcus y Treponema*[1, 2]. Para que la infección se desarrolle es necesario la interacción de varios factores predisponentes como la estabulación, la limpieza e higiene de las instalaciones, deficiencia de zinc, cobre y selenio; además de la humedad del suelo y una lesión previa en la piel por donde las bacterias pueden ingresar a la dermis, donde actúan de manera sinérgica para generar un ambiente anaerobio, provocando así la necrosis de los tejidos; en ocasiones, este tipo de lesiones, cuando no son resueltas y tienden a la cronicidad puede ocasionar una septicemia y diseminarse a distintos órganos como pulmón, hígado, músculo estriado esquelético y articulaciones[3, 4, 5] ocasionando la muerte del animal por choque séptico. El síndrome de Waterhouse-Friderichsen es una entidad clínico-patológica que ha sido relacionada principalmente a insuficiencia adrenocortical secundaria a infección septicémica[6, 7].

HISTORIA CLÍNICA

En el bosque de Tláhuac, ubicado en la Ciudad de México; un ejemplar de venado cola blanca de 6 años de edad, perteneciente a un grupo de animales de la misma especie, comenzó con postración, anorexia y debilidad; los cuidadores notaron que tanto el miembro torácico izquierdo (MTI) y miembro posterior izquierdo (MPI) se encontraban aumentados de tamaño y edematosos; la pezuña del MTI izquierdo se desprendió por lo que se le realizaron curaciones con antisépticos y ungüento desinflamatorio. El animal fue encontrado muerto y fue remitido al área de necropsias del Departamento de Patología de La Facultad de Medicina Veterinaria y Zootecnia de la UNAM para conocer la causa de la muerte.

HALLAZGOS MACRO Y MICROSCÓPICO

Tanto el MTI como el MPI, presentaban un marcado aumento de volumen desde el metacarpo y metatarso distal hasta ambas pezuñas; en el cuarto dedo del MTI, la pezuña se encontraba desprendida y sobresalía la falange distal del mismo. Se realizó un corte sagital de los miembros en donde en la superficie de corte se observaron áreas necróticas blancas entremezcladas con hemorragias y zonas firmes de tejido conectivo fibroso (Figura 1 A y B).

En los pulmones, a nivel del lóbulo craneal derecho se observaron adherencias de fibrina entre la pleura visceral y parietal. De manera aleatoria, en el parénquima se apreciaban múltiples nódulos coalescentes, parcialmente delimitados, de consistencia firme, que abarcaban aproximadamente el 30% del parénquima pulmonar (Figura 1 C); la superficie de corte era heterogénea con áreas rojo oscuras entremezcladas con otras blancas.

Las glándulas adrenales se encontraban ligeramente aumentadas de tamaño, eran rojas oscuras; en el corte se observaban áreas de hemorragia multifocales (Figura 1 D).

Al examen histológico en MTI y MPI, la epidermis presentaba úlceras; en la dermis se identificaron hemorragias y extensas zonas de necrosis coagulativa con numerosos restos necróticos, neutrófilos degenerados y abundantes colonias bacterianas. En otras áreas se observó abundante tejido de granulación; la pared de numerosos vasos sanguíneos estaba necrótica, con restos celulares y neutrófilos dispersos, en el lumen se apreciaron trombos de fibrina y algunas bacterias.

En el pulmón algunas áreas de la pleura se encontraban engrosadas por la presencia de fibrina entremezclada con escasos neutrófilos y macrófagos. En las lesiones nodulares se apreciaron múltiples zonas de necrosis coagulativa e inmersas en estas, había moderados neutrófilos degenerados y numerosas colonias bacterianas. La pared de diversos vasos sanguíneos presentó necrosis fibrinoide con moderadas bacterias y escasos neutrófilos; en el lumen de los mismos se distinguieron trombos de fibrina, en ocasiones con bacterias.

En la glándula adrenal**,** la capa glomerular y fascicular presentaban extensas áreas de hemorragia y de manera multifocal se observaron células en distintos estadios de necrosis.

PRUEBAS COMPLEMENTARIAS

Para las secciones histológicas de MTI y pulmón se realizó tinción de Gram, en donde se observaron abundantes colonias bacterianas mixtas conformadas por abundantes cocobacilos Gram positivos y escasos bacilos Gram negativos.

A partir de los bloques de parafina que contenían los órganos con las lesiones observadas (piel y tejidos blandos de MTI, así como pulmón), se realizó la extracción de ADN y la subsecuente Reacción en Cadena de la Polimerasa (PCR) para la identificación de *Fusobacterium necrophorum, Dichelobacter nodosus y Trueperella pyogenes;* microorganismos que frecuentemente están involucrados en problemas podales.

En la Figura 3 se muestran los productos amplificados mediante la PCR. Se observan los fragmentos de 402 pb y 781 pb que corresponden a los genes *Ikta y nanH* de *Fusobacterium necrophorum* y *Trueperella pyogenes,* respectivamente.

Debido a que la muestra de pulmón fue negativa para estos tres microorganismos, pero se observaron bacterias en la muestra, actualmente se está amplificando el gen 16S ARNr, con el fin de secuenciarlo e identificar los microorganismos involucrados en las lesiones de este órgano.

CRITERIOS DIAGNÓSTICOS

La pododermatitis y neumonía descritas en conjunto con la presencia de abundantes cocos Gram positivos y bacilos Gram negativos—identificados como *Fusobacterium necrophorum y Trueperella pyogenes* para piel a través de la PCR—además de la vasculitis y trombosis, son indicativos de septicemia. Lo anterior puede propiciar hemorragias corticales bilaterales (Síndrome de Warterhouse Friderichsen).[6] Se han reportado casos en diversas especies donde a partir de pododermatitis y estomatitis por *Fusobacterium* sp, las bacterias se diseminan a diversos órganos como pulmón, articulaciones, hígado y tejido muscular. [3, 4, 5] En este caso, a partir de las lesiones pulmonares por la PCR no se identificaron *Fusobacterium necrophorum* ni *Trueperella pyogenes*, lo que puede deberse a la posible pérdida de material genético bacteriano por el proceso de desparafinación; sin embargo, no es posible descartar que estén involucradas en las lesiones debido al patrón multifocal que presentaban, el cual indica una vía de entrada hematógena y a que la morfología bacteriana observada en la tinción de Gram es similar a la observada en las secciones de tejido correspondiente a MTI.

DIAGNÓSTICOS DIFERENCIALES

Además de septicemia, las hemorragias corticales adrenales pueden presentarse durante eventos de estrés.[1] La patogenia de dichas lesiones no está del todo esclarecida, se cree que estas son ocasionadas por el aumento en el flujo sanguíneo acompañado de vasoconstricción por parte de las catecolaminas secretadas; lo cual predispone a congestión vascular,

agregación plaquetaria y trombosis que da origen a hemorragias. [8, 9] En este caso, la vasculitis, trombosis y émbolos bacterianos observados apoyan un origen septicémico.

Otros agentes involucrados en pododermatitis son *Streptococcus sp, Staphylococcus sp, Treponema sp, Bacterioides sp* y *Prevotella melaninogenica.*[1,2] Mientras que para la neumonía necrosupurativa otras bacterias frecuentemente aisladas son *Trueperella pyogenes, Pasteurella multocida, Histophilus somni y Mycoplasma bovis*. [1,2]

DISCUSIÓN

En la segunda década del siglo XX, Rupert Waterhouse y Carl Friderichsen describieron la hemorragia suprarrenal en niños. La mayoría de los casos estaban asociados a bacteriemia por *Neisseria meningitidis* (*intracelularis*).10 Además, demostraron que la corteza adrenal es particularmente sensible al daño cuando está fabricando activamente hormonas esteroides.11 Por otra parte, se ha evaluado el Síndrome de Waterhouse- Friderichsen como una expresión de la coagulación intravascular diseminada en becerros y caballos.1, 2 La hemorragia bilateral en conjunto con la disfunción adrenal es característica de dicho síndrome, teniendo una resolución fatal sin tratamiento.12 Algunas causas de hemorragia adrenal, además de la sepsis mencionada anteriormente, son traumatismos, sobreestimulación por ACTH, hepatectomía segmentaria, trasplante de hígado, desórdenes hipóxicos, trombosis de venas adrenales, entre otras.13

Trueperella pyogenes es un organismo oportunista ubicuo de la piel, orofaringe, aparato respiratorio alto, urogenital y gastrointestinal de animales. Dentro de las manifestaciones clínicas por *T. pyogenes* se incluyen neumonía, mastitis, metritis, artritis, linfadenitis y formación de abscesos en distintos órganos.15 Por otra parte, *Fusobacterium necrophorum* es un patógeno importante en los animales que ha sido aislado de la cavidad oral, tracto gastrointestinal y genitourinario de animales y humanos, siendo uno de los agentes más comunes encontrados en abscesos y en infecciones de tracto respiratorio en animales.16 Las más importantes para la invasión cutánea son las toxinas dermonecróticas y las adhesinas que permiten la penetración y colonización en el epitelio dérmico; mientras que el factor de agregación plaquetaria juega un rol importante favoreciendo el desarrollo de un ambiente anaerobio y el depósito de fibrina protegiendo a la bacteria16.

CONCLUSIÓN

Existen pocos reportes del Síndrome de Waterhouse Friderichsen en Medicina Veterinaria, el cual es secundario a septicemia en cuadros infecciosos y generalmente se presenta en terneros. En este caso, las hemorragias corticales adrenales y lesiones relacionadas a choque séptico dieron pie a su asociación con el Síndrome de Waterhouse Friderichsen secundario a pododermatitis y neumonía necrosupurativas.

REFERENCIAS

1. Maxie, M. Grant. Jubb, Kennedy, and Palmers. Pathology of Domestic Animals. 6th ed., Elsevier, 2016; 3: 339-343.
2. Zachary, James F., *et al*. Pathologic Basis of Veterinary Disease. Elsevier, 2017; 370.
3. Edwards, J. F., *et al*. Fusobacteriosis in Captive Wild-Caught Pronghorns (Antilocapra Americana). Veterinary Pathology. 2001; 38, 5: 549–552. Doi:10.1354/vp.38-5-549.
4. Ramos-Vara, José A., *et al*. Fusobacterium Necrophorum Septicemia in a Lamb: Pathologic and Microbiologic Characterization. Journal of Veterinary Diagnostic Investigation. 1997; 9, 1: 79–82. Doi:10.1177/104063879700900115.
5. Hund A. Interdigital phlegmon (foot rot) in dairy cattle – an update. Veterinary Medicine Austria. 2017; 209-220.
6. Cary, M., *et al*. Spontaneous Waterhouse-Friderichsen Syndrome in a Gang-Housed Baboon. Journal of Medical Primatology. 2001; 30, 3: 185–187. Doi:10.1111/j.1600-0684.2001.tb00008.x.
7. Verzeletti, Andrea, *et al*. Streptococcus Pneumoniae Detection Long Time After Death in a Fatal Case of Waterhouse-Friderichsen Syndrome. The American Journal of Forensic Medicine and Pathology. 2016. Doi:10.1097/paf.0000000000000284.
8. Serafino, Marco Di, *et al*. Nontraumatic Adrenal Hemorrhage: the Adrenal Stress. Radiology Case Reports. 2017; 12, 3: 483–487. Doi:10.1016/j.radcr.2017.03.020.
9. Charalampakis, Vasileios, *et al*. Spontaneous Adrenal Hemorrhage. Report of Two Cases and Review of Pathogenesis, Diagnosis and Management. Journal of Surgical Case Reports. 2018; 6. Doi:10.1093/jscr/rjy129.
10. Aegerter, EE.: Waterhouse-Friderichsen Syndrome: Review of Literature and Report of Two Cases, JAMA. 1936; 106: 1715.
11. Levin, J., and Cluff, L. E.: Endotoxemia and Adrenal Hemorrhage: Mechanism for Waterhouse-Friderichsen Syndrome, J Exp Med,1965.
12. Heitz AFN., Hofstee HMA, Gelinck LBS., Puylaert JB. A rare case of Waterhouse-Friderichsen syndrome during primary Varicella zoster infection. Case Report. 2017; 75, 8.
13. Girolami, Antonio, *et al*. Suprarenal Gland Hemorrhage: A Bleeding Manifestation That May Be Caused by Thrombosis of Efferent Veins. Cardiovascular Disorders and Medicine. 2018; 3, 4.
14. Karakousis, Petros C., *et al*. Waterhouse-Friderichsen Syndrome After Infection With Group A Streptococcus. Mayo Clinic Proceedings. 2001; 76, 11: 1167–1170.

15. Ribeiro, MG, *et al*. Trueperella Pyogenesmultispecies Infections in Domestic Animals: a Retrospective Study of 144 Cases (2002 to 2012). Veterinary Quarterly. 2015; 35, 2: 82–87.
16. Nagaraja, TG, *et al*. Fusobacterium Necrophorum Infections in Animals: Pathogenesis and Pathogenic Mechanisms. Anaerobe. 2005; 11, 4: 239–246.

FIGURAS

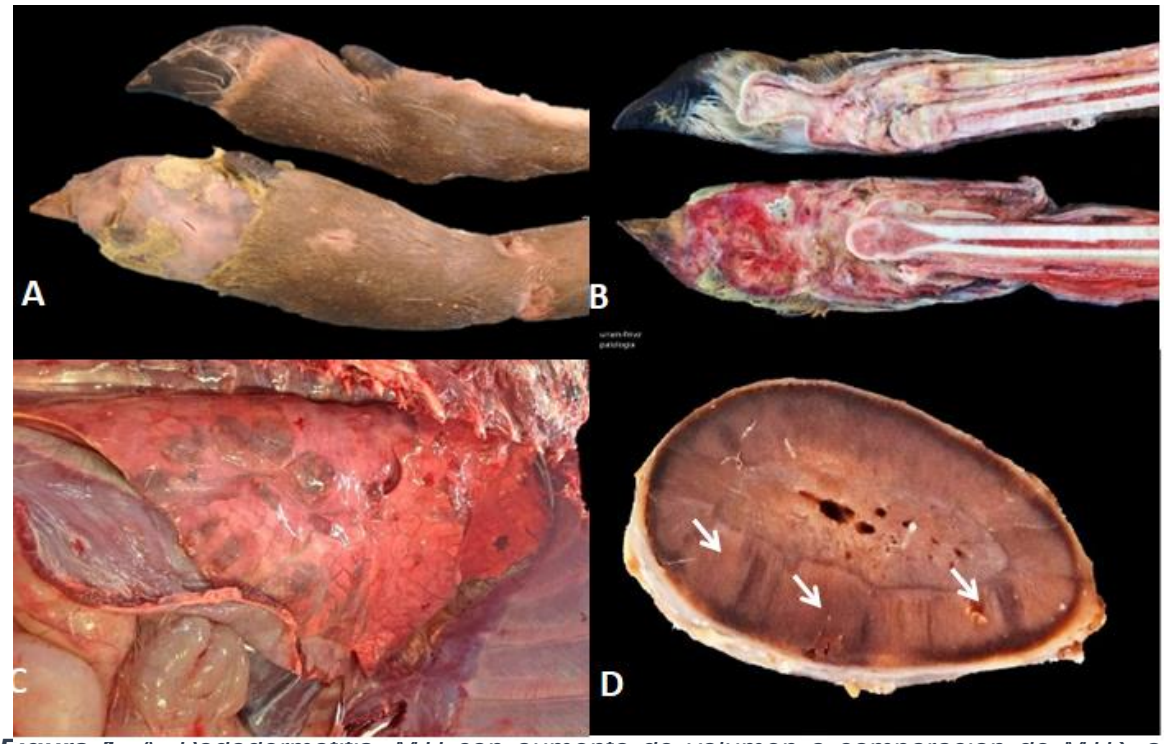

Figura 1. *A. Pododermatitis, MTI con aumento de volumen a comparación de MTD, se aprecian áreas alopécicas y la falange IV del MTI carece de pezuña. B. Pododermatitis, corte longitudinal de MTI donde en la superficie de corte presenta áreas de fibrosis, necrosis y hemorragia. C. Pulmón. Neumonía necrosupurativa. Múltiples nódulos coalescentes intraparenquimatosos, bien delimitados con puntilleo blanco en el centro. D. Glándula adrenal. Hemorragias corticales adrenales, en la corteza se observan múltiples áreas cafés oscuras de bordes difusos (flechas).*

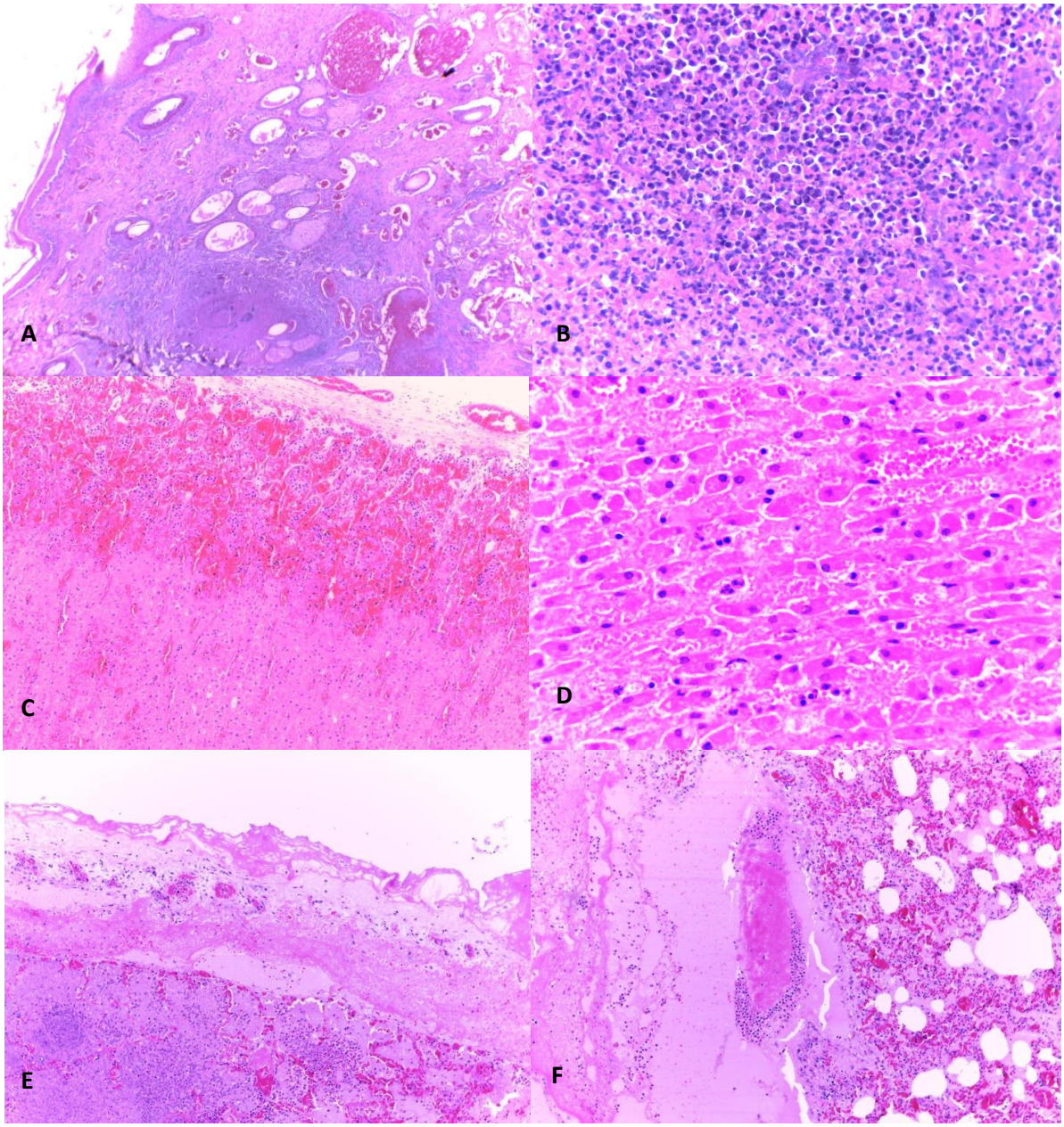

Figura 2. *A. H&E 4X. Corte histológico de piel de miembro torácico izquierdo, donde se observan áreas de necrosis, infiltrado inflamatorio neutrofílico, abundantes colonias bacterianas y trombos de fibrina. B. H&E 40X. Acercamiento de la piel de miembro torácico izquierdo, donde se observan abundantes neutrófilos entremezclados con restos necróticos. C. Glándula adrenal. H&E 4X. Hemorragias corticales adrenales en la capa glomerular y fascicular. D. Glándula adrenal. H&E 40X. Células de la capa fascicular en distintos estadios de necrosis. E. Pulmón. H&E 4X. Pleuritis fibrinosa y bronconeumonía necrosupurativa. F. Pulmón. H&E 10X. Vaso sanguíneo con vasculitis neutrofílica.*



Figura 3. *Identificación molecular de Trueperella pyogenes, Fusobacterium necrophorum y Dichelobacter nodosus. Gel de agarosa al 1% teñido con Sybr Safe (Invitrogen) en el que se muestran los fragmentos amplificados por PCR. MPM: Marcador de peso molecular 1Kb plus, Pi: piel, Pu: pulmón, Fn: Fusobacterium necrophorum, Dn: Dichelobacter nodosus, Tp: Trueperella pyogenes.*

SWAYBACK Y ATAXIA ENZOÓTICA TARDÍA EN DOS CABRITOS

Zúñiga-Cobos DE[1], Rosales-Mendoza AM[1], Rosiles-Martínez JR[2], Salas-Garrido G[1], Juárez-Ramírez M[1*],

[1]Departamento de Patología, Facultad de Medicina Veterinaria y Zootecnia, Universidad Nacional Autónoma de México.
[2]Departamento de Nutrición animal y Bioquímica, Facultad de Medicina Veterinaria y Zootecnia, Universidad Nacional Autónoma de México.
*Correspondencia: juarezrm@hotmail.com

RESUMEN

La ataxia enzoótica es una enfermedad relacionada con la deficiencia de cobre, tiene dos presentaciones en animales jóvenes: la forma congénita conocida como S*wayback* que se presenta en corderos recién nacidos y la forma tardía de ataxia enzoótica afecta a corderos de una semana a seis meses de edad. En este trabajo se describen los signos, lesiones macroscópicas y microscópicas, así como los niveles de cobre detectados en suero e hígado en un par de cabritos de 2 y 20 días de edad.

Palabras clave: *Swayback*, ataxia, porencefalia, cobre, cabritos.

ABSTRACT

Enzootic ataxia is a disease related to copper deficiency, it has two presentations in young animals: the congenital form known as Swayback that occurs in newborn lambs and the late form of enzootic ataxia affects lambs from one week to six months of age. In this work, the signs, macroscopic and microscopic lesions are described, as well as the copper levels detected in serum and liver in a pair of kids of 2 and 20 days of age

Key words: Swayback, ataxia, porencephaly, copper, goats.

INTRODUCCIÓN

La ataxia enzoótica es una enfermedad relacionada con la deficiencia de cobre en pequeños rumiantes, que se caracteriza por degeneración neuroaxonal y desmielinización. Los animales afectados presentan ataxia severa, que progresa hacia recumbencia, anemia y muerte[1, 2, 3]. Esta enfermedad tiene dos presentaciones en animales jóvenes: la forma congénita conocida como S*wayback* que se presenta en corderos recién nacidos y la forma tardía de ataxia enzoótica afecta a corderos de una semana a seis meses de edad[1, 2]. En el caso de los animales adultos la deficiencia de cobre se caracteriza por trastornos en la síntesis de hemoglobina, por lo que pueden presentar anemia, alteraciones en la características del pelaje, pobre desarrollo muscular y disminución en la integridad del tejido conectivo, lo que puede ocasionar fracturas y roturas arteriales[3, 5]. El metabolismo

del cobre difiere entre ovejas y cabras y entre las razas de la misma especie. Se ha sugerido que las cabras de la raza Angora y Boer son muy susceptibles a los bajos niveles de cobre[4, 5, 6]. La deficiencia de cobre puede ser primaria o secundaria; en la primaria, se debe a una deficiencia del mineral en la dieta y en la secundaria, el cobre está presente pero no está disponible ya que niveles elevados de molibdeno, zinc, sulfatos, hierro y cadmio interfieren con su absorción[1, 3, 5]. El cobre es un componente de las enzimas citocromo oxidasa, superóxido de dismutasa, y de la proteína ceruloplasmina. La interferencia con las funciones de estas enzimas ha sido propuesta como la base molecular de la enfermedad mediante la supresión de la respiración mitocondrial y la síntesis de fosfolípidos o mediante el daño causado por los radicales superóxido[2, 6, 7]. Las lesiones ocurren en el cerebro, el tronco encefálico y médula espinal en la forma congénita; mientras que en la forma tardía las lesiones se producen únicamente en el tronco encefálico y en la médula espinal[2]. Macroscópicamente las áreas de lesión en el sistema nervioso central se caracterizan por palidez, reblandecimiento y cavitaciones en la sustancia blanca, que pueden ser bilaterales y simétricas. A nivel de la médula espinal las áreas afectadas con mayor frecuencia son los funículos laterales y ventrales adyacentes a la fisura media ventral. Las lesiones microscópicas incluyen edema, astrogliosis, degeneración axonal, desmielinización, restos de mielina y escasas células Gitter; las neuronas carecen de sustancia de Nissl (cromatólisis)[1, 2, 3].

HISTORIA CLÍNICA

Se remitieron al Departamento de Patología de la Universidad Nacional Autónoma de México, dos cabras de raza alpino francés, una hembra y un macho, de 2 y 20 días de edad respectivamente. Los animales provenían de Centro de Enseñanza Práctica e Investigación en Producción y Salud Animal, (CEPIPSA), Topilejo, Tlalpan, CDMX. En la historia clínica se describió que en el centro tuvieron siete partos en los dos últimos meses, todos fueron prematuros, y los cabritos presentaron debilidad al nacer y algunos murieron en las primeras 48 horas. Los animales remitidos para estudio *postmortem* también fueron prematuros, presentaron incoordinación, ataxia y postración desde su nacimiento, fueron alimentados por medio de una sonda y no mostraron mejoría. Se les realizó la eutanasia con sobredosis de barbitúrico por vía intravenosa.

HALLAZGOS MACROSCÓPICOS Y MICROSCÓPICOS

Hembra, 2 días

Los hallazgos más relevantes se encontraron en sistema nervioso central. En el cerebro los lóbulos frontales y la porción rostral de los lóbulos parietales, las circunvoluciones y surco coronal y rinal eran poco aparentes y al tacto el tejido nervioso era blando. En cortes coronales hay pérdida de la sustancia blanca en los lóbulos frontal, parietal

(Fig. 1A) y occipital de manera bilateral y simétrica, mientras que en la ínsula, la amígdala y el lóbulo temporal las lesiones eran asimétricas. La pérdida de la sustancia blanca le da un aspecto cavitado a las áreas de lesión (porencefalia); la sustancia blanca y gris adyacente estaba reblandecida y tenía aspecto gelatinoso. En los márgenes cercanos a las áreas cavitadas de los lóbulos parietal y temporal las circunvoluciones eran más pequeñas y numerosas (polimicrogiria). Los ventrículos laterales estaban ligeramente dilatados. La médula espinal no presentó alteraciones macroscópicas evidentes.

Al examen microscópico en el cerebro a nivel de los lóbulos frontales, parietales y temporales la sustancia blanca en algunas secciones está ausente, degenerada o necrótica (Fig. 1B). Las áreas de degeneración y necrosis se caracterizan por la presencia de espacios claros entre los axones (edema), eritrocitos fuera de los lechos vasculares (hemorragia), proliferación vascular, presencia de células gitter y mineralización; a la periferia de las áreas antes descritas hay múltiples nódulos gliales (Fig. 2A-2D). En la sustancia gris las capas molecular, granulosa y piramidal externas son hipercelulares y están desordenadas (Fig. 3A). En la médula espinal de las regiones cervical, torácica, lumbar y sacra, la sustancia blanca del funículo ventral y lateral exhibe áreas de vacuolización (espongiosis) moderadamente simétricas, en donde las vainas de mielina están muy dilatadas y contienen axones tumefactos e hipereosinofílicos (cuerpos esferoides) (Fig. 3B y 3C). En la sustancia gris, escasas neuronas presentes a nivel de los funículos ventrales presentan dispersión de la sustancia de Nissl a la periferia (cromatólisis) (Fig. 3D).

Macho, 20 días

En el cerebro se observó dilatación moderada de los ventrículos laterales (Fig. 1C) y cavitación bilateral grave del centro semioval con presencia de escaso contenido líquido traslúcido. En la superficie cerebral se observó mayor número y disminución del tamaño de las circunvoluciones (polimicrogiria), secundaria a la ausencia de la sustancia blanca. Al examen microscópico los ventrículos laterales exhiben dilatación severa (Fig. 1D), en la sustancia blanca periventricular se aprecian abundantes células gliales agrupadas en nidos y en bandas gruesas sugerentes de migración glial (Fig. 4. A y B). En la médula espinal hay pérdida de la arquitectura normal y palidez generalizada por vacuolización severa del neuropilo de la región funicular consistente con desmielinización (espongiosis) (Fig. 4. C y D).

PRUEBAS COMPLEMENTARIAS

Perfil integral
Hembra, 2 días
AST 209 U/L (<168), CK 4491(<584) posiblemente por dolor y esfuerzo muscular.

Macho, 20 días
CK 296 U/L (<8.9), Proteínas totales 47 g/L (59-76), albúmina 24 g/L (27-39). Incremento de CK por actividad muscular e hipoproteinemia por hipoalbuminemia por aparentes pérdidas.

Detección de cobre por espectrometría de absorción atómica por el método de "flama".
Se corroboró la deficiencia de cobre en suero para el caso de la hembra cuyo valor fue de 2.074 µg/dL (valor de referencia 50-150 µg/dL).
En el macho la deficiencia de cobre se corroboró en el hígado con un valor de 1.1 ppm (valor de referencia >60 ppm).

CRITERIOS DIAGNÓSTICOS

1. La presencia de signos como incoordinación, ataxia y postración desde el nacimiento y durante los primeros días de vida.
2. Macroscópicamente ambos animales presentaron pérdida de la sustancia blanca a nivel cerebral, sin embargo las lesiones más severas se observaron en la cabra de 2 días las cuales eran consistentes con *porencefalia, polimicrogiria e hidrocefalia***.**
3. Microscópicamente *la degeneración, necrosis, hemorragias, edema, proliferación vascular, mineralización, presencia de nódulos gliales y degeneración neuroaxonal, bilateral simétrica observada en la sustancia blanca a nivel del cerebro y médula espinal***.**
4. La detección de bajos niveles de cobre en muestras de suero e hígado de los animales evaluados es consistente con ataxia enzoótica en sus presentaciones *congénita o Swayback y tardía.*

DIAGNÓSTICOS DIFERENCIALES

Entre los principales diferenciales deben considerarse enfermedades virales como: artritis y encefalitis caprina, lengua azul, enfermedad de la frontera, fiebre del valle de Cache, Akabane y fiebre del valle de Rift, en las que se pueden observar lesiones como poroencefalia, hidranencefalia y degeneración axonal.

DISCUSIÓN

Los efectos de la deficiencia de cobre en el sistema nervioso central ocurren en el útero o durante la vida neonatal. Aunque el papel biológico del cobre en el desarrollo del sistema nervioso aún no está bien definido, es un mineral requerido en la actividad catalítica de enzimas que son esenciales para la función neural como la tirosinasa, citocromo oxidasa, superóxido

dismutasa y dopamina hidroxilasa. La interferencia en la función de estas enzimas ha sido propuesta como la base molecular en el desarrollo de la enfermedad a través de la supresión de la respiración mitocondrial, síntesis de fosfolípidos y daño por radicales libres. Aunque la patogénesis de la enfermedad aún no está bien definida, esta debe ser considerada como una alteración en el desarrollo, ya que los bajos niveles de cobre en la madre ocasionan una deficiencia en el desarrollo del feto y esta puede continuar si el recién nacido es amamantado con leche baja en cobre. La presentación de la enfermedad depende de factores como la severidad de la deficiencia y su duración. El desarrollo de las lesiones a nivel de cerebro y cerebelo están relacionadas con pérdida de células inmaduras durante la gestación, mientras que a nivel de la médula espinal está relacionada con alteraciones en la mielinización. Es importante señalar que en animales adultos la deficiencia de cobre se manifiesta como “lana de acero”, osteoporosis e hipopigmentación de lana negra.[1,2,3]

En este caso los bajos niveles de cobre en sangre e hígado, los signos clínicos, lesiones macro y microscópicas con características de Swayback en la cabrita de 2 días y de ataxia enzoótica tardía en el cabrito de 20 días. Es importante señalar que no contamos con evidencia suficiente para determinar si la deficiencia de cobre en las madres de estos cabritos fue primaria o secundaria, por lo que es importante determinar los niveles de molibdeno, sulfatos, hierro y zinc en el alimento, tejidos o suero de las madres de estos animales y considerar las interacciones de estos con el cobre, siendo el molibdeno su principal antagonista debido a la formación de tiomolibdatos en el rumen.

La deficiencia materno-fetal de cobre puede prevenirse mediante la suplementación adecuada de este mineral en hembras gestantes lo que eliminará el riesgo de padecer la enfermedad en los cabritos. En animales que padecen Swayback o ataxia enzoótica puede observarse remisión de los signos con la suplementación de cobre en la dieta.[4]

En cuanto al diagnóstico es importante determinar los niveles de cobre en los tejidos o el suero, se considera que en el sistema nervioso central de los neonatos afectados los niveles de cobre tienen a ser constantes y estar por debajo de los valores normales por lo que representa el tejido más confiable para realizar las mediciones de este mineral. En este caso se realizó la determinación de los niveles de cobre en suero e hígado y estos se estaban por debajo del parámetro de referencia. Sin embargo, debe considerarse que los valores de cobre pueden volver a ser normales después de la corrección de los niveles de este en la dieta y en este caso el hígado puede recuperar sus niveles normales más rápidamente que el sistema nervioso central, razón por la que este último se considera el tejido más confiable para realizar la medición.[5,6,7]

En cuanto a los diagnósticos diferenciales enfermedades virales como: artritis y encefalitis caprina, lengua azul, enfermedad de la frontera, fiebre del valle de Cache, Akabane y fiebre del valle de Rift, deben ser consideradas; sin embargo, solo la artritis y encefalitis caprina es considerada una enfermedad endémica mientras que el resto son

exóticas. Además es importante mencionar que son enfermedades que no solo provocan lesiones en el sistema nervioso central si no que provocan lesiones inflamatorias en otros órganos. Además deben realizarse otras pruebas complementarias como ELISA, fijación del complemento, inmunohistoquímica, PCR, RT-PCR o aislamiento viral para confirmar su diagnóstico.[1,2,4]

CONCLUSIÓN DE LA CONTRIBUCIÓN E IMPORTANCIA MÉDICA O SANITARIA DEL CASO

Con base en los signos clínicos, hallazgos macro y microscópicos, aunado a los bajos niveles de cobre detectados en suero e hígado se realizó el diagnóstico de *Swayback* y ataxia enzoótica tardía en cabritos de 2 y 20 días respectivamente. En este caso debemos resaltar la importancia del cobre en la reproducción, desarrollo fetal y crecimiento en neonatos, por lo que es importante cuidar su adición en las dietas de animales gestantes, evaluar los niveles de cobre en el suelo y forrajes con el objetivo de detectar deficiencias y evaluar antagonismos con otros minerales como molibdeno, sulfatos, hierro y zinc. En cuanto al diagnóstico de la enfermedad si bien este debe considerar la historia clínica de los animales, signos, lesiones macro y microscópicas es muy importante determinar los niveles de cobre en los animales afectados y no debemos olvidar que en esta enfermedad el órgano más confiable para evaluar los niveles de cobre es el sistema nervioso central.

REFERENCIAS

1. Zacary J. Pathologic Basis of Veterinary Disease. 6th ed. St. Louis; 2017. 887p.
2. Jubb K, Kennedy J. Pathology of Domestic Animals:Vol 1. 6th ed. St Louis; 2016. 328p.
3. Muhammad R, Ahmad O, Muhammad S, Muhammad K. *Swayback Disease in Ruminants: Review* [Internet]. 2016 [Consultado 23 Marzo 2019]; 3 (2). Disponible en: https://www.researchgate.net/publication/321242900
4. Harwood D. *Diseases of dairy goats* [Internet]. 2015 [Consultado 23 Marzo 2019]. Disponible en: http://inpractice.bmj.com/
5. Andrew A, Brad G, Beth V. *A retrospective study of spinal cord lesions in goats submitted to 3 veterinary diagnostic laboratorios.* [Internet]. 2012 [Consultado 23 Marzo 2019]; 53 (6): 639-652. Disponible en: https://www.ncbi.nlm.nih.gov/pubmed/23204583
6. Banton M, Alarcón F, Nicholson S, Jowett P, Fletcher J, Olcott B. *Enzootic ataxia in Louisiana goat kids.* [Internet]. 1990 [Consultado 23 Marzo 2019]; 2 (1):70-73. Disponible en: https://www.researchgate.net/publication/21066302_Enzootic_Ataxia_in_Louisiana_Goat_Kids
7. Quiroz G, Bouda J. *Fisiopatología de las deficiencias de cobre en rumiantes y su diagnóstico. .* [Internet]. 2001 [Consultado 23 Marzo 2019]; 32 (4). Disponible en: http://www.ejournal.unam.mx/rvm/vol32-04/RVM32407.pdf

FIGURAS

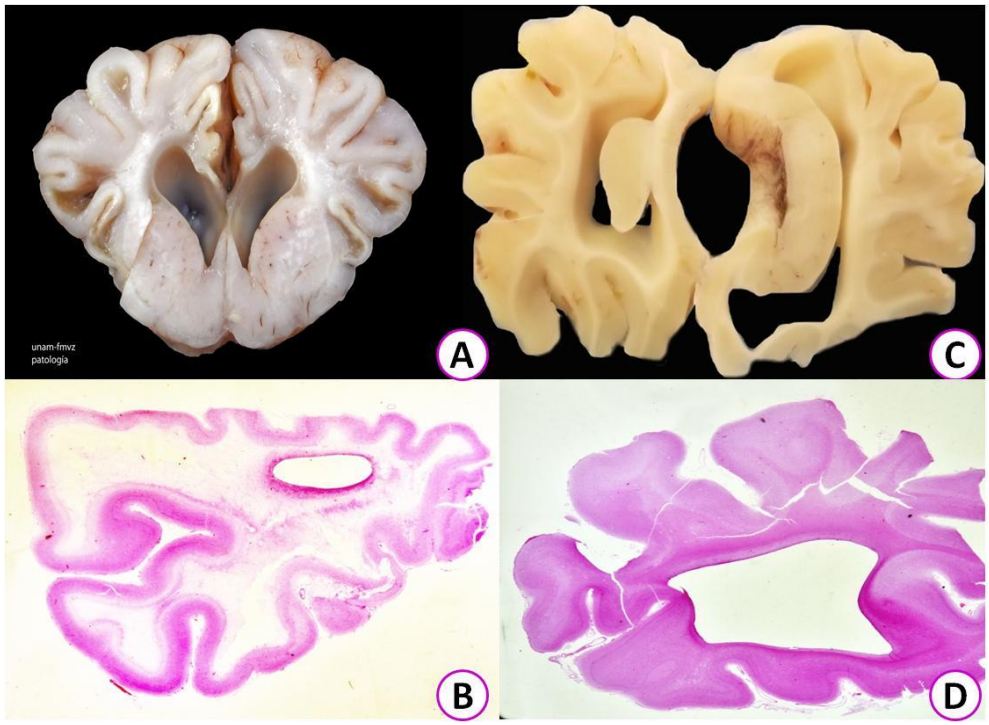

Fig.1. A. Hembra. Porción rostral de lóbulos parietales con pérdida de la sustancia blanca bilateral y simétrica. **B. Hembra.** Lóbulos parietales hay pérdida de la sustancia blanca (4x) H&E. **C. Macho.** Dilatación moderada de los ventrículos laterales. **D. Macho.** Los ventrículos laterales exhiben dilatación severa (4x). H&E.

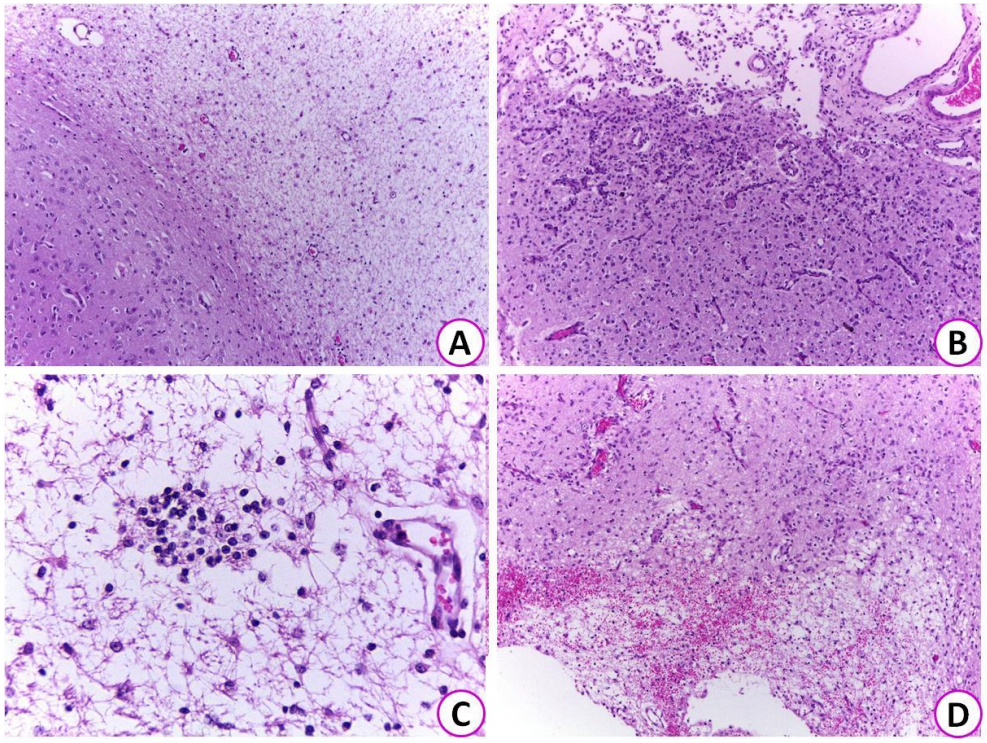

Fig. 2. A. Ausencia, degeneración y necrosis de la sustancia blanca (10x). **B.** Proliferación vascular, células Gitter (10x). **C.** Nódulos gliales y desmielinización. **D.** Extensas áreas de hemorragia. Caprino. Hembra. H&E.

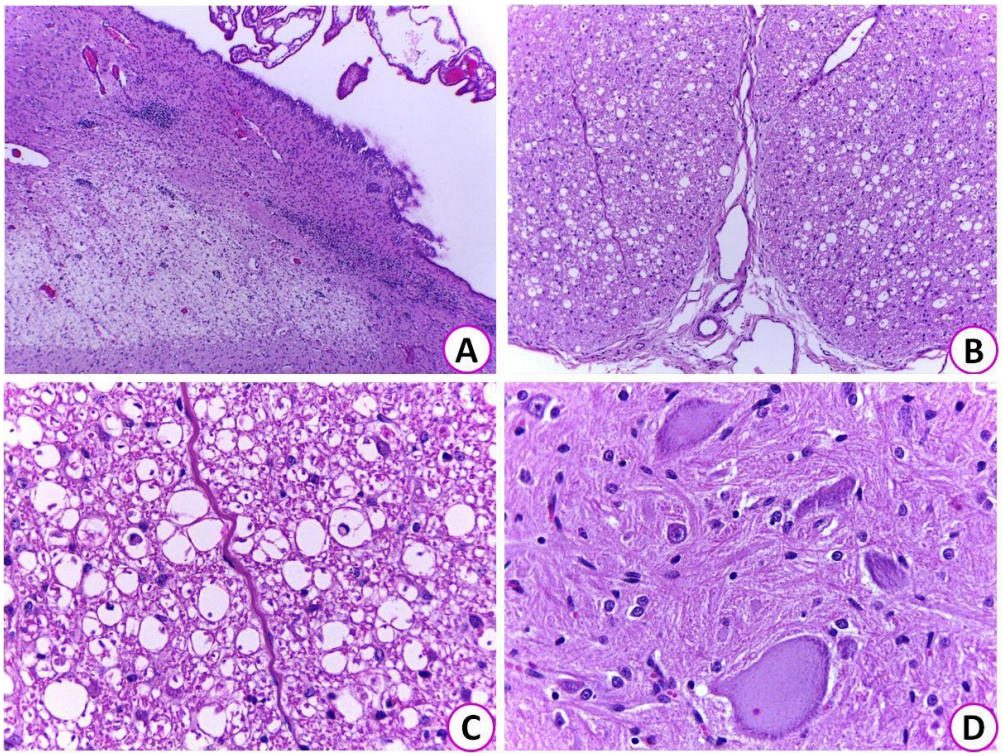

Fig.3. A. Ventrículos laterales, área de desmielinización con incremento en las células gliales (10x) **B.** Funículo ventral exhibe espongiosis bilateral simétrica (40x). **C.** Cuerpos esferoides (40x). **D.** Neuronas con cromatólisis (40x). Caprino. Hembra. H&E.

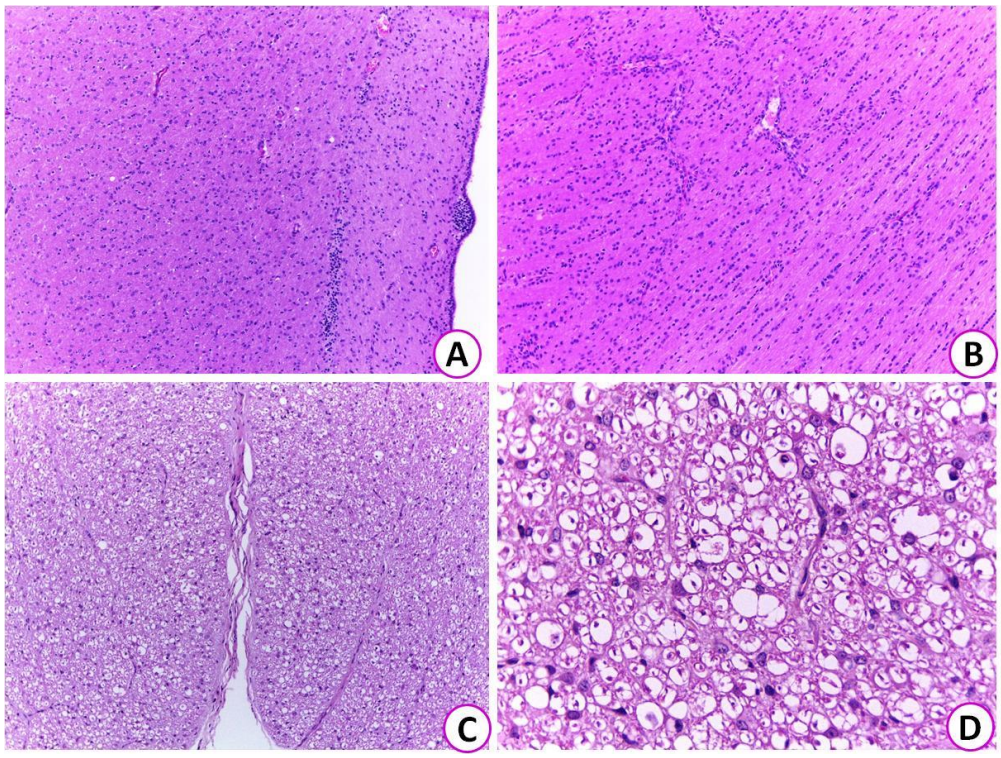

Fig. 4. A. Sustancia blanca periventricular con abundantes células gliales agrupadas en nidos y en bandas (10x). **B.** Migración glial (40x). **C.** Desmielinización en funículos ventrales (10x). **D.** Vainas de mielina dilatadas (40x). Caprino. Macho. H&E.

TOXOPLASMOSIS EN UN LÉMUR DE COLA ANILLADA (*Lemur catta*). REPORTE DE CASO

Díaz NMT[1*], Torres AJJ[1], González OEJ[1], Carreón RPG[1], Olascoaga EA[1], Cedillo PC[2], Farfán ME[3]

[1]Dirección General de Zoológicos y Conservación de la Fauna Silvestre, Secretaría del Medio Ambiente. [2] Centro de Diagnóstico Veterinario Especializado. [3] Departamento de Anatomía Patológica, INP.
Correspondencia: mdiaz.sma@gmail.com

RESUMEN

Un ejemplar de lémur de cola anillada (*Lemur catta*) en cautiverio, macho, de 7 meses de edad, presentó signología nerviosa y respiratoria. Se tomaron muestras sanguíneas para estudios de laboratorio, los cuales sugirieron un proceso inflamatorio crónico activo, y una probable colagiohepatitis. El ejemplar falleció y se le realizó el estudio post mortem, en dónde se observaron cómo hallazgos más relevantes, neumonía intersticial y hepatitis grave difusa. Los hallazgos microscópicos revelan la presencia de lesiones necróticas en hígado, bazo y linfonodos con presencia de estructuras compatibles con parásitos protozoarios intra y extralesionales en replicación sugerentes de taquizoitos de *Toxoplasma gondii*; estas estructuras se observaron también en pulmón y fueron inmunopositivas para *T. gondii*. Por último, se corrió PCR para *T. gondii* a los órganos mencionados anteriormente, resultando positivos. El diagnóstico final para este ejemplar fue un cuadro de Toxoplasmosis.

Palabras clave: Toxoplasmosis, lémur de cola anillada.

ABSTRACT

A specimen of ring-tailed lemur (*Lemur catta*) in captivity, male, 7 months old, had nervous and respiratory signatures. Blood samples were taken for laboratory studies, which suggested an active chronic inflammatory process, and a probable cholangiohepatitis. The specimen died and the post mortem study was carried out, where the most relevant findings were observed, interstitial pneumonia and diffuse severe hepatitis. The microscopic findings reveal the presence of necrotic lesions in the liver, spleen and lymph nodes with intra and extralesional presence of structures compatible with replicating protozoan parasites suggestive of *Toxoplasma gondii* tachyzoites; these structures were also observed in the lung and were immunopositive for *T. gondii*. Finally, PCR for *T. gondii* was run to the aforementioned organs, resulting positive. The final diagnosis for this specimen was a picture of Toxoplasmosis.

Key words: Toxoplasmosis, ring-tailed lemur

INTRODUCCIÓN

La Toxoplasmosis es una enfermedad causada por *Toxoplasma gondii*, un protozoario intracelular obligado, con capacidad de infectar a vertebrados de sangre caliente, incluyendo animales domésticos, silvestres y al hombre. Esta enfermedad es considerada una zoonosis de distribución mundial.

En cuanto al ciclo de vida de este parásito, el hospedero definitivo es el gato, mientras que el hospedero intermediario puede ser cualquier animal de sangre caliente.[1]

El ciclo de vida está compuesto por cuatro estadios infecciosos: taquizoíto, que es la etapa de multiplicación rápida y se encuentra dentro del hospedero afectado; el bradizoíto, etapa de multiplicación lenta, presente en quiste tisular, y también encontrada en el hospedero afectado; merozoíto, que se desarrolla durante la fase sexual en el epitelio intestinal y esporozoito, que es la etapa que se encuentra dentro de ooquistes, fuera del hospedero, y son eliminados en las heces.[1]

En fauna silvestre, la toxoplasmosis se ha descrito de forma clínica o subclínica en un amplio número de especies hospedadoras, tanto carnívoras como herbívoras, así como en mamíferos terrestres y marinos, en vida libre o cautiverio.[2]

Según la literatura, los lémures de cola anillada (*Lemur catta*) son altamente susceptibles a cuadros sistémicos asociados a *Toxoplasma gondii*. Suelen tratarse de cuadros hiperagudos, conllevando en algunos casos a la muerte del ejemplar en 1 o 2 días después de iniciados los signos. Los estudios de laboratorio pueden manifestar incremento de enzimas hepáticas e indicadores de función renal.[3]

El diagnóstico post mortem se realiza a partir del estudio histopatológico, identificando la presencia de taquizoítos de *T. gondii*, y complementando con estudios de inmunohistoquímica y PCR.

HISTORIA CLÍNICA

Un ejemplar de lémur de cola anillada (*Lemur catta*) en cautiverio, macho, de 7 meses de edad, presentó ataxia, nistagmos, reflejo pupilar disminuido, patrón bronquial, secreción nasal serosa y distención abdominal; se tomaron muestras de sangre para hemograma y química sanguínea, así como estudio radiográfico. En este último se observó probable dilatación cardiaca con desplazamiento dorsal de la tráquea.

El hemograma arrojó una leucopenia marcada con linfopenia, y neutrófilos en el límite inferior sugerentes de un proceso inflamatorio activo. Los hallazgos de la química sanguínea fueron los siguientes: azotemia prerrenal, sin descartar origen renal; hipocolesterolemia por disminución en su ingesta; hiperbilirrubinemia e incremento de ALT, AST Y GGT, por probable colangiohepatitis; incremento de CK por daño muscular; cambios proteicos por inflamación crónica; hiponatremia e hipocloremia, probablemente asociado a pérdidas.

Se inició tratamiento; días después se observó salida de líquido sanguinolento por orificios nasales y cavidad oral; el ejemplar entró en paro respiratorio sin responder a las maniobras de RCP.

Se remitió al Laboratorio de Patología para su estudio post mortem.

HALLAZGOS MACROSCÓPICOS

Se realizó el estudio post mortem, observando una condición corporal 4/9 y buen estado de conservación.
Ambos pulmones se observaron rojo brillante de manera difusa, con parches rojo oscuro multifocales a coalescentes. Al corte se encontró espuma de burbuja fina (edema) que emergía del parénquima pulmonar y se extendía hasta la carina traqueal.
La silueta cardiaca se apreció marcadamente redondeada, con hipertrofia de ambos ventrículos, observándose una marcada reducción de su luz. Al evaluar el funcionamiento valvular se apreció un cierre incompleto de la válvula tricúspide.

Las asas intestinales se encontraron dilatadas por gas, la mucosa se evidenció marcadamente enrojecida, observándose una zona hemorrágica a nivel de recto. El hígado presentó una coloración café pálido de manera difusa; multifocalmente se detectaron áreas con marcada friabilidad.
El bazo se observó aumentado de tamaño, sobre su superficie se visualizaban múltiples focos rojo oscuro y al corte presentaba una consistencia firme, y escasa salida de sangre.
Se remitieron todos los órganos para estudio histopatológico

HALLAZGOS MICROSCÓPICOS

En hígado (Fig. 1A – 1B), bazo y linfonodos (Fig. 2) se observaron zonas extensas de necrosis coagulativa entremezcladas con infiltrado inflamatorio (neutrófilos, linfocitos y macrófagos) y presencia intra y extralesionales de estructuras parasitarias de forma libre o en cúmulos intracelularmente, compatibles con parásitos protozoarios en replicación sugerentes de taquizoitos de *T. gondii;* así mismo, en los tejidos linfoide se observó perdida de la población linfoide de moderada a severa difusa.

En parénquima pulmonar, se apreciaron zonas de engrosamiento de la pared alveolar por la proliferación de neumocitos, congestión y distensión de vasos sanguíneos por acúmulo de leucocitos; en los espacios alveolares se apreció abundante material eosinofílico compatible con edema y presencia de macrófagos alveolares de diferentes tamaños, de los cuales varios de ellos presentaban abundante citoplasma espumoso; de forma aleatoria e intralesionalmente se observaron estructuras parasitarias en cúmulos, tanto en neumocitos como en macrófagos alveolares, de talla y morfología similar a lo descritas en los órganos con necrosis. (Fig 3)

En las secciones de miocardio, se apreciaron cambios vasculares de tipo congestivo con discretas hemorragias y algunas fibras pálidas, multifocalmente. El encéfalo tenía focos de gliosis aleatoriamente con necrosis neuronal, y las meninges presentaron discretos cambios congestivos. No se apreciaron cambios evidentes en riñón, páncreas y demás tejidos.

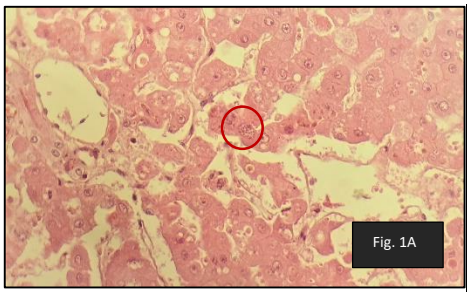

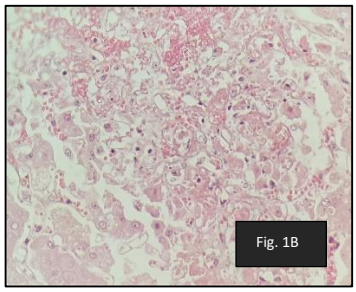

Fig. 1A Microfotografía de hígado. Presencia de estructuras compatibles con taquizoítos de *T. gonii* (circulo). 400 X, HE

Fig. 1B. Microfotografía de hígado. Hepatitis necrótica, con múltiples estructuras compatibles con taquizoítos de *T. gondii*. 400 X, HE

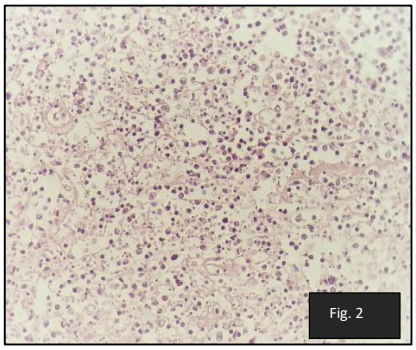

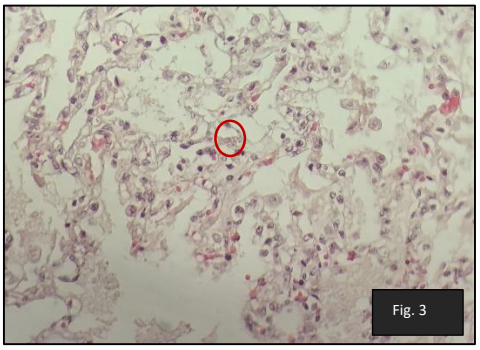

Fig. 2 Microfotografía de linfonodo. Linfadenitis necrótica. 400 X, HE

Fig. 3 Microfotografía de pulmón. Presencia de estructuras compatibles con taquizoítos de *T. gonii* (circulo). 400 X, HE

PRUEBAS COMPLEMENTARIAS
-Inmunohistoquímica para *T. gondii*

Para la identificación específica y morfológica de taquizoítos, pseudoquistes y quistes tisulares de *T. gondii* en los tejidos infectados, se llevó a cabo el ensayo de inmunohistoquímica (IHQ) con el método de detección complejo biotina-estreptavidina-peroxidasa, con base en lo referido por Ramos-Vara[4] y Cedillo-Peláez[1,5].

Las estructuras parasitarias compatibles con taquizoitos en replicación y de curso agudo observadas en hígado, bazo y linfonodos resultaron inmunopositivas intensamente para *T. gondii*. Estructuras similares, fueron inmunopositivas en las secciones de pulmón asociadas a la zona de lesión, así como en intestino y en páncreas, en dónde no se habían visto alteraciones significativas.

Por otra parte, en las secciones de miocardio y encéfalo (corteza y cerebelo), se apreciaron estructuras inmunopositivas de forma aleatoria, compatibles con bradizoitos en quistes tisulares.

-Extracción de DNA y Detección del DNA de *T. gondii* mediante PCR

A partir de secciones de pulmón, hígado, bazo, corazón y encéfalo (corteza y cerebelo), se llevó a cabo la extracción de DNA con base en los descrito por Cedillo-Peláez[5], empleando un kit comercial (QIAGEN-Gentra Tissue Kit).

Para la detección especifica de *T. gondii*, se evaluó el DNA obtenido de cada tejido por separado, llevando a cabo un ensayo de PCR punto final, empleando como blanco de amplificación la región repetitiva de 529 pb, utilizando los iniciadores Tox4 y Tox5[6].

Los tejidos evaluados resultaron positivos por PCR a *T. gondii* para el marcador empleado, obteniéndose bandas gruesas y definidas en pulmón, hígado y bazo, una banda definida pero menos gruesa en miocardio

DIAGNÓSTICOS DIFERENCIALES

- Hepatitis viral
- Intoxicación
- Neoplasia hepática (Carcinoma hepatocelular)
- Cardiomiopatía

DISCUSIÓN Y CONCLUSIONES

La toxoplasmosis se ha descrito ampliamente en fauna silvestre, abarcando numerosas familias de hospedadores, tanto en animales de vida libre como en cautiverio, con cuadros clínicos de curso y afección variable de órganos o sistemas; esto genera una amplia gama de presentaciones, como son por ejemplo la toxoplasmosis aguda en primates de nuevo mundo y wallabies, toxoplasmosis diseminada en suricatas y lémures o toxoplasmosis cerebral en mamíferos marinos. Sin embargo, estas presentaciones no son predominantes en cada familia de animales afectados, pudiéndose presentar otros cuadros clínicos en las mismas especies, co-infecciones, cuadros asintomáticos con mortalidad asociada a otra etiología, e incluso cuadros de re o multi-infección por diferentes genotipos de *T. gondii* [5, 7, 8]

Varios autores proponen que algunas familias de animales pueden considerarse como susceptibles a la infección por *T. gondii* desarrollando cuadros agudos mortales, incluyendo marsupiales australianos, primates del nuevo mundo (PNM) y prosimios; sin embargo en otras publicaciones, mediante estudios serológicos en este grupo de animales, se han identificado anticuerpos IgG anti-T. gondii, tanto en animales de vida libre como en cautiverio, sugiriendo una exposición previa sin causar mortalidad aguda y con progreso a desarrollar cuadros crónicos asintomáticos[5].

La mayoría de las descripciones en PNM y prosimios se asocian a cuadros agudos fatales. Los animales afectados mueren de curso clínico rápido o súbitamente, incluso sin presentar signología en algunos casos. En las ocasiones que se

percibe manifestación clínica, se puede llegar a observar letargia, anorexia, depresión, diarrea y dificultad respiratoria, entre otros signos. Los órganos principalmente afectados son el hígado, bazo, linfonodos con desarrollo de lesiones necróticas y respuesta inflamatoria franca; los pulmones presentan neumonía intersticial y edema pulmonar generalizado. La causa de muerte se asocia con necrosis diseminada e insuficiencia respiratoria[9, 10, 11] .

Sin embargo, hasta donde es nuestro conocimiento, no se ha documentado algún caso en estas especies consideradas susceptibles (PNM y prosimios), donde se lograra demostrar un cuadro de re-infección, causante de mortalidad.

En cuanto a la fuente de entrada de esta enfermedad a una colección de animales silvestres en cautiverio, una de las posibilidades es la contaminación por heces de gatos ferales, y la subsecuente ingesta de ooquistes a través de las mismas.[3]

En el presente caso, las lesiones necróticas en órganos parenquimatosos y la afección pulmonar, fueron similares a los descrito en la literatura científica en casos de curso agudo e infección reciente, que también se asocian con la causa de muerte; evidenciándose por HP la presencia de parásitos en replicación e intralesionalmente, confirmándose en estos tejidos por IHQ y PCR.

Por otra parte, el estudio de IHQ demostró la presencia de parásitos en tejidos sin lesión aparentes (páncreas, por ejemplo), reforzando el planteamiento de una infección reciente, con posterior diseminación a otros tejidos.

Finalmente, en los tejidos que no presentaron lesiones asociadas a infección de curso agudo, como fueron el miocardio y encéfalo, se evidenció la presencia de *T. gondii* por IHQ y PCR; las estructuras encontradas fueron compatibles morfológicamente bradizoitos (quistes tisulares).

Este caso cobra relevancia, debido a que como se mencionó anteriormente, esta especie presenta una alta susceptibilidad hacia la Toxoplasmosis, y el desarrollo de cuadros hiperagudos con signología poco específica resaltan la importancia de un diagnóstico más certero para determinar la incidencia en los ejemplares de la colección y así poder generar programas de medicina preventiva para su control.

REFERENCIAS

1. Cedillo PC. Determinación de genotipos de *Toxoplasma gondii* en fauna silvestre en México [Tesis de Maestría]. [México]: Universidad Nacional Autónoma de México; 2009. 149p.
2. Fowler ME, Miller RE. Zoo and Wild Animal Medicine. 5th ed. Philadelphia, USA:Saunders;2003.
3. Manual para cuidado de especies de Eulemur de la AZA, Silver Spring, MD. Grupo Asesor de Taxón de Prosimios de la Asociación de Zoológicos y Acuarios. 2013.
4. Ramos VJA. Technical aspects of immunohistochemistry. JA. Vet Pat. 2005; 42:405-426.

5. Cedillo PC. Diversidad genética de *Toxoplasma gondii* en animales domésticos y fauna silvestre en México y correlación de su patogenicidad en casos clínicos [Tesis de Doctorado]. [México]: Universidad Nacional Autónoma de México; 2015. 176p.
6. Homan W, Vercammen M. Identification of a 200-to 300-fold repetitive 529 bp DNA fragment in *Toxoplasma gondii*, and its use for diagnostic and quantitative PCR. Int. J. Parasitol. 2000; 30: 69–75.
7. Miller MA, Grigg ME, Kreuder C, James ER, Melli AC, Crosbie PR *et al.* An unusual genotype of *Toxoplasma gondii* is common in California sea otters (*Enhydra lutris nereis*) and is a cause of mortality. Int. J. Parasitol. 2004; 34 (2): 275-284.
8. Basso W, Venturini MC, More G, Quiroga A, Bacigalupe D, Unzaga JM et al. Toxoplasmosis in captive bennet´s wallabies (*Macropus rufogriseus*) in Argentina. Vet Parasitol. 2007; 144 (1-2): 157-161.
9. Epiphanio S, Sinhorini IL, Catao-Dias JL, Pathology of toxoplasmosis in captive new world primates. J Comp Pat. 2003; 129 (2-3): 196-204.
10. Spencer JA, Joiner KS, Hilton CD, Dubey JP, Toivio-Kinnucan M, Minc JK, Blagnurn BL. Disseminated toxoplasmosis in a captive ring-tailed lemur (*Lemur catta*). J Parasitology. 2004; 90 (4): 904- 906.
11. Espinoza AD, Morales MMS. Brote de toxoplasmosis en una colonia de monos ardilla (*Saimiri sciureus*) en cautiverio. Veterinaria México. 2007; 38 (3): 365-369.

TRITÓN MALIGNO EN PEQUEÑAS ESPECIES Y PRIMER CASO EN UN CABALLO

Medina SBA[1]*, Ramírez HC[1], Trejo CA[1], García MLJ[2], Ramírez RR[1]

[1] Universidad Autónoma de Nuevo León, Facultad de Medicina Veterinaria y Zootecnia, Unidad Universitaria de Ciencias Agropecuaria, Gral. Escobedo, N.L.
[2] Universidad Autónoma de Colima, Facultad de Medicina Veterinaria y Zootecnia, Tecomán, Colima.
Correspondencia: raramirez@prodigy.net.mx

RESUMEN

Los tumores de la vaina de nervios periféricos (TVNP) son ahora un término amplio que incluye neurofibroma/sarcoma, schwannomas y otras neoplasias relacionadas. En el contexto actual el TVNP incluye el adjetivo maligno dependiendo de las características de los tumores. El objetivo en el presente trabajo fue presentar los casos de TVNP malignos con diferenciación divergente rabdoide, registrados en un laboratorio particular que recibe biopsias de toda el área metropolitana en Monterrey, México. La compilación incluyó los años de 2016 a 2018. Cinco casos malignos con diferenciación divergente rabdoide fueron identificados como tritón maligno. De estos casos 3 fueron encontrados en perros, 1 caso en gato y 1 en caballo. Todos los casos fueron inmunorreactivos a S100 y vimentina. En tanto que las células rabdoides fueron positivas a desmina. Estos tumores son raros pero más frecuentes en el hombre que en animales domésticos. En Patología veterinaria se conocen sólo tres casos de TVNP con diferenciación rabdoide, dos en perro y otro en gato. En este trabajo se incluye las descripciones de los casos en pequeñas especies, además un caso en un caballo. El tritón maligno no había sido referido en el caballo.

Palabras Clave: tumor de la vaina de nervios, diferenciación rabdoide, tritón maligno

MALIGNANT TRITON IN SMALL ANIMALS AND FIRST CASE IN A HORSE

ABSTRACT

At this time, peripheral nerve sheath tumors (PNST) are an ample term including neurofibroma/sarcoma, schwannoma and other related tumors. In the current PNST term, malignant or benign adjective is required depending of the characteristics of these tumors. In this work the aim was to present malignant cases of PNST with divergent rhabdoid differentiation, registered in a private laboratory that receives biopsies from all of the metropolitan area in Monterrey, México. The compilation includes the years 2016 thru 2018. Five diagnosed malignant cases with rhabdoid divergent differentiation were identified as malignant triton. Among them, 3 corresponded to dogs, one in a cat and another one in a horse. All of the cases were immunoreactive to protein S100 and vimentin, whereas rhabdoid cells were positive

to desmin. These results were interpreted as divergent differentiation characteristic of malignant triton. These tumors are rare but more frequent in man than in animals. In veterinary pathology only three cases, two in dog and another in a cat have been recognized with this malignant rhabdoid pattern. Herein a case in horse is included and the rest in small animals, reviewed. Malignant triton has not been previously reported in horse.
Keywords: nerve sheath tumors, rhabdoid differentiation, malignant triton

INTRODUCCIÓN

Se conoce como tumores de la vaina de los nervios periféricos (TVNP), a un grupo heterogéneo de neoplasias mesenquimales, en donde se incluye a schwannomas, neurofibromas/sarcomas, perineuromas.[1,2] Basados en su morfología, comportamiento biológico y estudios inmunohistoquímicos los TVNP se clasifican en malignos y benignos.[4,5] Los TVNP malignos son frecuentes en el humano; sin embargo, son poco comunes en animales domésticos. No obstante, han sido referidos en perros y bovinos, con poca frecuencia en gatos y caballos y muy rara vez en cerdos y aves.[3] Los TVNP se han incluido en la clasificación WHO dentro de las neoplasias de los tejidos blandos a partir del 2013. En la nueva revisión de 2018 este grupo incluye una amplia variedad de tumores benignos y malignos incluyendo el tritón en ambos rangos, benigno y maligno.[6,7] Los TVNP malignos poseen patrones histológicos variables y diferenciación heterogénea, como rabdomioblastico (tumor maligno de Tritón), cartilaginoso, óseo, angiomatoso y formas glandulares e incluso epitelioides. Estos tumores son frecuentes en el humano; sin embargo, son muy escasos los informes en animales domésticos. La etiología es desconocida pero existe una mayor incidencia en personas con antecedentes de exposición a la radiación. Hasta 50% de TVNP malignos ocurren en pacientes con Neurofibromatosis tipo 1 (NF1); se estima que 1 de cada 3000 humanos padecen esta enfermedad .[5,6,7] En animales domésticos se ha reportado en animales de edad media y avanzada sin predisposición de sexo o raza, se presentan con mayor frecuencia en nervios periféricos, nervios craneales y raíces espinales, sin embargo pueden aparecer en otros sitios.[8] Complementario al diagnóstico histopatológico se utilizan comúnmente marcadores inmunohistoquimicos como Vimetina y S-100 entre otros.[1,3,5,9,10] Aunque el estudio de esta neoplasia en medicina veterinaria es escaso debido a la baja incidencia en animales domésticos, tiene potencial como modelo comparativo de las manifestaciones clínico-patológicas y de métodos de diagnóstico y tratamiento.[4,11] En este trabajo se presentan varios casos de TVNP maligno con diferenciación rabdoide, en perros, gato y un caballo.

HISTORIA CLÍNICA

Durante el período de enero 2016 a marzo 2019, un laboratorio particular que recibe muestras del área metropolitana en Monterrey, N.L., identificó cinco casos de TVNP malignos con diferenciación divergente rabdoide, (tritón). Tres casos correspondieron a perros, uno a un gato y el último a un caballo.

Caso 1: Perro raza Schnauzer, sexo hembra (entera) ,10 años de edad. El paciente presentó una masa que fue creciendo en un lapso de 6 meses invadiendo el pulpejo de la extremidad anterior izquierda. La masa se retiró y se envió para estudios histopatológicos.

Caso 2: Perro raza Schnauzer, sexo hembra (entera), de edad avanzada. El paciente presentó una masa en costado derecho con una evolución de varios meses. Se retiró y se envió para estudios histopatológicos.

Caso 3: Perro, sexo hembra, raza West Highland, con 14 años de edad. El paciente presentó una masa la cual tuvo un crecimiento significativo en cuestión de meses cubriendo todo el antebrazo, se retiró y se envió para estudios histopatológicos.

Caso 4: Caballo, sexo macho, con 17 años. Hace un año regresó de Europa con un crecimiento en el escroto de aproximadamente 5cm. Se observó la aparición de estructuras similares y más pequeñas, se le retiraron y se enviaron para estudios histopatológicos.

Caso 5: Gato, sexo macho, edad avanzada. Se le retira una masa en el muslo y lleva meses de evolución y se envía a estudio histopatológico

MATERIAL Y MÉTODOS

Las muestras se procesaron para realizar cortes histológicos de manera convencional y fueron teñidas con H&E y tricrómica de Masson. Posteriormente se realizó un procedimiento de inmunohistoquímica (IHC). Brevemente, las laminillas fueron pre-tratadas en un módulo específico (PT-Link) acoplado a un sistema automatizado (Autostainer Link 48) de acuerdo con las recomendaciones del fabricante (Agilent Technologies Dako, Comercial Biomédico JR, México). El sistema incluyó un proceso en dos etapas (EnVision™ FLEX). Primero se emplearon anticuerpos monoclonales de ratón hacia Vimentina (clon V9) y Desmina (clon D33), humanas. Asimismo, se empleó un anticuerpo policlonal de conejo contra la proteína S100 humana (código IR 504). Todos los anticuerpos primarios fueron en solución pre diluida, listos para usarse. Posteriormente, el sistema incluyó un complejo streptavidina-biotin con diaminobencidina como substrato (Dako, México; Comercial Biomédico Ramírez, S.A, de C.V.), seguido de un ligero contraste tintorial con hematoxilina.

DESCRIPCIÓN MACROSCÓPICA Y MICROSCÓPICA

Caso 1: Muestra de piel con hemorragias de forma redonda y abultada con medidas de 3 cm de largo y ancho y 2 cm de grosor.
Caso 2: Masa abultada sin piel, de color pálido con hemorragias y medidas de 5 cm de largo por 4 cm de ancho y 3 cm de grosor. Al corte la muestra era de consistencia muy suave con coloración pálida.
Caso 3: Muestra de piel, pálida con hemorragias, abultada, casi redonda, con 6 cm de largo por 5.5 cm de ancho y 3 cm de grosor. Al corte la muestra era de color pálido con escasas hemorragias y consistencia carnosa.
Caso 4: Muestra que incluye piel, en formas circulares confluentes, en sus partes más amplias medía 6 cm de largo por 5 cm de ancho y grosor, de color pálido con hemorragias, su consistencia es tensa, como si contuviera líquido dentro. Al realizarle dos secciones se observa que la muestra es pálida homogénea, con consistencia gelatinosa pero de aspecto firme.
Caso 5: Muestra de color pálido, no se observa piel, sus medidas son menores a 1 cm en general.

Microscópicamente en todos los casos se identificó lo siguiente: neoplasias localizadas entre la dermis profunda y subcutáneo, todas delimitadas, pero sin cápsula definida. El patrón fue hipercelular denso de células fibroblastoides, elongadas a fusiformes, en su mayor parte; pero también zonas que se alternan con un patrón laxo mixoide de células más pleomórficas. En todos los casos se apreciaron con mayor o menor definición, zonas hipercelulares de organización en palizada inmersas en una matriz fibrilar (Antoni A). También zonas menos celulares y con células dispersas en una matriz mixoide (Antoni B). En todos los casos las neoplasias mostraron mayor pleomorfismo en las zonas con menos celularidad en donde se hicieron evidentes células globoides prominentes con forma raquetoide o periforme con citoplasma en cauda. Estas células fueron identificadas como células rabdoides. Muchas de estas células se mostraban binucleadas o multinucleadas con cromatina en gránulos o grumos. Algunas con marcada cariomegalia. Las mitosis fueron variables (0-2/40x). Las figuras con cromatina aberrante muy escasas. Algunos casos se manifestaron con zonas amplias y otros con zonas pequeñas de necrosis. Salvo el caso en el caballo que mostro dispersión variable en intersticio de células rabdoides, en todos los demás casos esta población se mostró confinada a algunas zonas de la neoplasia, a veces adyacentes a vasos sanguíneos. La tinción tricrómica de Masson, identificó células y matriz intersticial con un color guinda intenso compatible con tejido muscular. Los estudios de IHC demostraron zonas amplias del tejido neoplásico, tanto en áreas densas hipercelulares como laxas mixoides inmunoreactivas a S100. La misma reacción positiva amplia se obtuvo con desmina. En cambio, la inmunoreactividad a desmina se observo de manera más selectiva sobre células con una morfología rabdoide en grupos o bien dispersa en en el caballo.

DIAGNÓSTICOS DIFERENCIALES

Los veterinarios remitentes sospecharon en principio de carcinoma de células escamosas, lipoma y sarcoma. De un caso en un perro la sospecha original fue Schwannoma y en el caballo el presuntivo fue sarcoide. Microscópicamente los diagnósticos de TVNP estuvo avalado por el patrón de organización de las células neoplásicas. Sin embargo, el pleomorfismo y la tendencia a la diferenciación rabdoide en las zonas de celularidad menos densa o bien dispersas en intersticio de la neoplasia, dieron la pauta para sospechar de una diferenciación divergente rabdoide y por ende en tritón maligno. La IHC lo confirmó.

DISCUSIÓN

Dependiendo de su diferenciación divergente los TVNP incluyen mesénquima o epitelio o ambos. Aunque el origen de la diferenciación divergente es disputable se supone que las células de soporte de la propia vaina de nervios son capaces de la diferenciación epitelial o mesenquimal. Toda la gama de diferenciación mesenquimal ha sido identificada en casos de humanos; [10, 12,14] sin embargo, aunque esto también sucede en animales, los casos reconocidos son todavía escasos.[13, 15,16] Existen dos casos de TVNP con diferenciación rabdoide en perros. Hay otro caso más reciente en el gato.[16] Sin embargo, no hay reporte de estos tumores en el caballo. La mayoría de estas neoplasias se asocia a nervios periféricos grandes en tórax, abdomen, pelvis, cuello cintura pélvica o escapular. Los TVNP malignos a menudo se diagnostican en una etapa avanzada, con tumores primarios que han alcanzado un diámetro de 5-10 cm. El sitio más común de metástasis es el pulmón; sitios menos frecuentes son hígado y cerebro. Los signos clínicos son variables, dependiendo del lugar donde aparece el tumor sin embargo por lo general los animales pueden mostrarse con anorexia y pérdida de peso significativa en muy poco tiempo.[1,3,4] No se ha reportado predisposición de raza ni sexo en los animales para la presentación de esta patología. Por lo general los TVNP malignos, aparecen en extremidades, sin embargo puede afectar hígado, corazón, glándulas adrenales, tercer párpado, nervios craneales y otras estructuras.[1,2,3,4,5,8]

CONCLUSIÓN DE LA CONTRIBUCIÓN MÉDICA

Este estudio describe las características histomorfológicas del TVNP maligno con diferenciación divergente rabdoide en pequeñas especies e informa por vez primera de su presentación en un caballo. El estudio de estas neoplasias tiene valor como patología comparada. Estos tumores han demostrado sensibilidad limitada a la quimioterapia y la radiación, TVNP maligno tiene un mal pronóstico. Las tasas de supervivencia a cinco años de solo 20 a 50% indican una necesidad urgente de mejores enfoques terapéuticos.

BIBLIOGRAFÍA

1. Pavarini S, Gomes D. Malignant peripheral nerve sheath tumor as a cause of chronic cardiac insufficiency in cattle. Acta Vet Scand. 2013;55(1):7.
2. Vom Hagen F, Romkes G. Malignant peripheral nerve sheath tumor of the third eyelid in a 3-year-old Rhodesian Ridgeback. Clin Case Rep. 2014;3(1):50-56.
3. Ribas A, Miller R, Rasotto R. Small intestinal peripheral nerve sheath tumour in a cat. JFMS Open Rep. 2017;3(1).
4. Tavasoly A, Javanbakht J. Ulnar malignant peripheral nerve sheath tumour diagnosis in a mixed-breed dog as a model to study human: histologic, immunohistochemical, and clinicopathologic study. Diagn Pathol. 2013;8(1).
5. Chijiwa K, Uchida K, Tateyama S. Immunohistochemical Evaluation of Canine Peripheral Nerve Sheath Tumors and Other Soft Tissue Sarcomas. Vet Pathol. 2004;41(4):307-318.
6. Sbaraglia M, Dei Tos AP. The pathology of soft tissue sarcomas. Radiol Med. 2018
7. Vilanova JC. WHO Classification of Soft Tissue Tumors. In: Imaging of Soft Tissue Tumors. Vanhoenacker et al. (eds.) 2017:187-196.
8. Park JW, Woo GH, Jee H, Jung DW, Youn HY, Choi MC, Kim DY. Malignant Peripheral Nerve Sheath Tumour in the Liver of a Dog. J Comp Pathol. 2011;144(2-3):223-6. doi: 10.1016/j.jcpa.2010.08.009.
9. Carranza A, Salinas Martín M. Problemas diagnósticos en tumores del nervio periférico. Rev Esp Patol. 2011;44 (2):97-116.
10. Pekmezci M, Reuss D, Hirbe A. Morphologic and immunohistochemical features of malignant peripheral nerve sheath tumors and cellular schwannomas. Mod Pathol. 2014;28(2):187-200.
11. Farid M, Demicco E, Garcia R. Malignant Peripheral Nerve Sheath Tumors. Oncologist. 2014;19(2):193-201.
12. Meshikhes AW, Duhaileb MA, Amr SS. Malignant peripheral nerve sheath tumor with extensive osteosarcomatous and chondrosarcomatous differentiation: A case report. Int J Surg Case Rep. 2016;25:188-91. doi: 10.1016/j.ijscr.2016.06.041.
13. Kim DY, Cho DY, Kim DY, Lee J, Taylor HW. Malignant peripheral nerve sheath tumor with divergent mesenchymal differentiations in a dog. J Vet Diagn Invest. 2003 Mar;15(2):174-8.
14. Stasik CJ, Tawfik O. Malignant peripheral nerve sheath tumor with rhabdomyosarcomatous differentiation (malignant triton tumor). Arch Pathol Lab Med. 2006 130(12):1878-81.
15. Patnaik AK, Zachos TA, Sams AE, Aitken ML. Malignant nerve-sheath tumor with divergent and glandular differentiation in a dog: a case report. Vet Pathol. 2002 May;39(3):406-10.
16. Stoll AL, Suárez-Bonnet A, Summers BA, Priestnall SL. Malignant Cutaneous Peripheral Nerve Sheath Tumour with rhabdomyosarcomatous.Differentiation (Triton Tumour) in a Domestic Cat. J Comp Pathol. 2018;165:1-5. doi: 10.1016/j.jcpa.2018.09.003.

TUBERCULOSIS POR *Mycobacterium tuberculosis* EN ELEFANTE AFRICANO (*Loxodonta africana)*

REPORTE DE CASO

Pérez GA*[1], Mitchell E[2], Miller MA[3], Campbell R[4].
[1]Centro de Enseñanza, Investigación y Extensión en Producción Animal en Altiplano. Facultad de Medicina Veterinaria y Zootecnia. Universidad Nacional Autónoma de México.
[2]Facultad de Ciencias Veterinarias. Universidad de Pretoria, Onderstepoort, Sudáfrica.
[3]División de Biología Molecular y Genética Humana, Facultad de Medicina y Ciencias de la Salud, Centro de Excelencia DST-NRF para la Investigación de Tuberculosis Biomédica, Centro de Investigación de TB del Consejo de Investigación Médica de Sudáfrica, Universidad de Stellenbosch, Ciudad del Cabo, Sudáfrica.
[4]Jardín Zoológico Nacional de Sudáfrica
*Correspondencia: mvzaperezguiot@gmail.com

RESUMEN
"Thandi", un elefante africano, hembra de 37 años que pertenece al jardín zoológico nacional de Sudáfrica, presentó pérdida progresiva de peso evidente, así como disnea y pérdida de apetito. Se realizó cultivo del examen endoscópico endotraqueal y pruebas serológicas (Stat-Pak y DPP), las cuales resultaron positivas para el complejo *Mycobacterium tuberculosis.* El 27 de marzo del 2018 se le aplicó eutanasia y se remitió el cadáver a la sala de necropsias de la Facultad de Ciencias Veterinarias de la Universidad de Pretoria, Sudáfrica. El elefante presentó pobre condición corporal, escasa grasa visceral y moderada atrofia muscular. El pulmón izquierdo presentó neumonía granulomatosa con bacterias ácido alcohol resistentes intralesionales. Los hallazgos presentados confirman el diagnóstico definitivo de tuberculosis por *Mycobacterium tuberculosis.* La tuberculosis en elefantes es comúnmente causada por *M. tuberculosis* (especie altamente susceptible), se presenta típicamente como subclínica y crónica; además, es una de las enfermedades más importantes que afectan la salud, el manejo y conservación de dicha especie, asimismo, puede tener implicaciones de salud pública importantes.
Palabras clave: Tuberculosis, *Mycobacterium tuberculosis,* elefante africano, *Loxodonta africana, Zoonosis.*

SUMMARY
"Thandi", an African elephant, a 37-year-old female belong to the national zoological gardens of South Africa, presented progressive weight loss, as well as dyspnea and loss of appetite. Culture by endotracheal endoscopic examination and serological

tests (Stat-Pak and DPP) were performed, which were positive for the Mycobacterium tuberculosis complex. On March 27, 2018, euthanasia was applied and the corpse was sent to the necropsy room of the Faculty of Veterinary Sciences of the University of Pretoria, South Africa. The elephant presented poor body condition, poor visceral fat and moderate muscular atrophy. The left lung presented granulomatous pneumonia with acid fast intralesional bacteria. The findings presented confirm the definitive diagnosis of tuberculosis by *Mycobacterium tuberculosis*. Tuberculosis in elephants is commonly caused by *M. tuberculosis* (highly susceptible specie), typically presenting as subclinical and chronic; In addition, it is one of the most important diseases that affect the health, management and conservation of this species, and it can have important public health implications.
Key words: Tuberculosis, *Mycobacterium tuberculosis*, African elephant, *Loxodonta africana*, Zoonosis.

INTRODUCCIÓN

La tuberculosis (TB) causada por *Mycobacterium tuberculosis y Mycobacterium bovis* en animales domésticos y silvestres que tienen contacto con humanos han sido reportadas y han ido aumentado a lo largo de los años. Es bien conocido que los elefantes en cautiverio son susceptibles a la infección por *M. tuberculosis*, además, hay un potencial de transmisión entre humanos y elefantes.[1,2] Durante los años 2001 a 2003, ocurrió un brote de TB en un zoológico de Suecia que involucró cinco elefantes y otras especies, como: jirafas, rinocerontes y búfalos, los cuales fueron positivos para cuatro cepas de *M. tuberculosis.* En los zoológicos y circos, la TB es más frecuente en elefantes asiáticos que en elefantes africanos.[2]

La TB en elefantes es típicamente subclínica y una enfermedad crónica; además, es una de las enfermedades más importantes que afectan la salud, el manejo y conservación de dicha especie, asimismo, puede tener implicaciones de salud pública importantes.[3] En el presente trabajo se describe un caso de TB, causado por *Mycobacterium tuberculosis* en un elefante africano (*Loxodonta africana*).

HISTORIA CLÍNICA

"Thandi", elefante africano, hembra de 37 años que pertenece al zoológico nacional de Sudáfrica. En el último año, Thandi tuvo episodios intermitentes sospechosos de cólico con edema ventral. Durante estos episodios, empezó a presentar signos de incomodidad general, como: presión de la cabeza, cambios de postura, estiramiento abdominal, disminución del apetito y aislamiento de la manada. Perdió peso del área craneal y la grupa. Los signos durante las últimas dos semanas aumentaron progresivamente y también comenzó a mostrar esfuerzos respiratorios abdominales y cambios de postura para aumentar su capacidad respiratoria. La última semana consumió escaso alimento. El 27 de marzo del 2018 se le aplicó eutanasia y se remite el cadáver a la sala de necropsias de la Facultad de Ciencias Veterinarias de la Universidad de Pretoria, Sudáfrica.

HALLAZGOS MACROSCÓPICOS

El elefante presentó pobre condición corporal, escasa grasa visceral y moderada atrofia muscular. El pulmón izquierdo se encontró totalmente consolidado y firme, aproximadamente el 80% del parénquima pulmonar tenía múltiples áreas amarillas claras, bien delimitadas y friables (necrosis), rodeadas por otras áreas rojas oscuras y abundante tejido conectivo (figura 1).

HALLAZGOS MICROSCÓPICOS

La mayor parte del tejido pulmonar consiste en residuos necróticos variados mineralizados, entremezclados con escasas capas de macrófagos espumosos grandes, macrófagos epitelioides y binucleados. Asimismo, se observa abundante tejido conjuntivo fibroso inmaduro infiltrado por moderada cantidad de macrófagos, linfocitos, células plasmáticas y eosinófilos. Los vasos sanguíneos en los márgenes internos de estas áreas están marcadamente congestionados y con hemorragia variable. En las algunas áreas donde la arquitectura pulmonar es reconocible, las paredes alveolares están engrosadas por capilares llenos de sangre y por un número moderado de linfocitos, células plasmáticas y eosinófilos. En algunos lugares, la submucosa del epitelio bronquiolar hiperplásico presenta agregados de macrófagos Los espacios alveolares contienen material eosinofílico homogéneo (edema), así como macrófagos alveolares espumosos (Figura 2).

DIAGNÓSTICO MORFOLÓGICO: Neumonía granulomatosa, crónica activa, grave generalizada con bacterias bacilares ácido alcohol resistentes intralesionales.

PRUEBAS COMPLEMENTARIAS

Antemortem:

Se realizó examen endoscópico endotraqueal en donde se visualizó una cantidad significativa de exudado espeso de color crema en la tráquea y los bronquios, así como espuma teñida de sangre. Se recolectó el material mediante lavado con solución salina estéril. Estas muestras se procesaron por centrifugación para concentrar el material celular y, posteriormente, se realizaron citologías para tinción con Ziehl Neelsen y preparación para el cultivo de micobacterias, los cuales resultaron positivos. (Figura 3A).

Se extrajo sangre para realizar una serie de pruebas serológicas (STAT-PAK y DPP). Estas pruebas funcionan detectando anticuerpos contra antígenos específicos del complejo *Mycobacterium tuberculosis.* Ambas pruebas dieron positivo para la presencia de anticuerpos, lo que es indicativo de infección por el complejo *M. tuberculosis (*Figura 3B).

Postmortem:

Se realizó tinción de Ziehl Neelsen de las muestras de pulmón, la cual fue evidenció bacilos ácido alcohol resistentes.

CRITERIOS DIAGNÓSTICOS

La identificación de los bacilos ácido alcohol resistentes en la endoscopia y cortes histológicos, las lesiones macro y microscópicas típicas de la enfermedad, así como la susceptibilidad y confirmación con pruebas serológicas (STAT-PAK y DPP) y cultivo de *Mycobacterium tuberculosis,* son suficientes para el diagnóstico definitivo.

DIAGNÓSTICOS DIFERENCIALES

- Neumonía micótica (*Aspergillus* spp.)
- Neumonía por cuerpo extraño
- Neumonía bacteriana (*Nocardia* spp.)

DISCUSIÓN

La TB es una de las principales causas de muerte por infecciones bacterianas en humanos por lo que es importante conocer la epidemiología de la enfermedad.[4] Cabe mencionar que existen algunas directrices a seguir por parte de los Centros de Control y Prevención de Enfermedades (CDC) para los trabajadores y médicos que están en contacto con elefantes, con el fin de evitar o disminuir las zoonosis y antropozoonosis que se puedan generar por esta enfermedad, aunque se ha demostrado que la transmisión zoonótica requiere más que contacto casual con los elefantes.[5] Existen registros de coexistencia de TB en manipuladores y elefantes, a menudo sugieren que el elefante fue infectado por el manipulador, aunque también es posible encontrar lo contario por medio de aerosoles.[6,7]

Otro dato importante es que las personas que están en contacto con los animales pueden tener seroconversión sin enfermedad clínica, por lo tanto, las personas que están en contacto cercano con grupos de elefantes infectados deben ser monitoreadas periódicamente para detectar la infección por TB.[8]

Esta reportado que la mayoría de los elefantes infectados con TB, no presentan signos clínicos evidentes; sin embargo, algunos los llegan a presentar cuando tienen una enfermedad avanzada, tales como: pérdida crónica de peso, anorexia, intolerancia al ejercicio y debilidad, mismos hallazgos que fueron encontrados en el presente caso. La ausencia de signos puede estar relacionada con el comportamiento natural de esta especie.[9]

Los hallazgos presentados confirman el diagnóstico definitivo de tuberculosis por *Mycobacterium tuberculosis.* Las lesiones macro y microscópicas observadas en este caso, son similares a las que se presentan en otras especies por micobacterias.
La inflamación que se observó fue crónica activa predominantemente granulomatosa y acompañada de

grados variables de necrosis, mineralización y fibrosis, lo que concuerda con lo observado por otros autores en el caso de tuberculosis pulmonar en elefantes, aunque en algunos otros casos se presenta como granulomas típicos (infección crónica).[3]

Comparado con humanos, las opciones para el diagnóstico de TB en elefantes son limitadas. Las pruebas intradérmicas no se llegan a relacionar con el cultivo de micobacterias, por lo que no se consideran diagnósticas. En el caso del cultivo, este puede confirmar el caso, aunque los casos negativos no lo descartan del todo. El lavado endotraqueal, se ha reportado que tiene poca sensibilidad debido a la ineficiencia de la recolección de muestras y/o la contaminación de las muestras por bacterias contaminantes. Las pruebas serológicas como DDP y STAT-PAK, son altamente sensibles para el diagnóstico de TB, ya que los elefantes presentan respuestas de anticuerpos altas comparado con otras especies, lo que le da un alto valor diagnóstico a dichas pruebas.[8]

CONCLUSIÓN

Se describió el caso de un elefante africano (*Loxodonta africana)* con tuberculosis, asociada con *Mycobacterium bovis.* Se describieron las lesiones macroscópicas, microscópicas y pruebas complementarias necesarias para llegar al diagnóstico definitivo. La TB es una enfermedad zoonótica importante por lo que deben tomarse en cuenta ciertas consideraciones para el manejo de estas especies.

BIBLIOGRAFÍA

1. Zachariah A, Pandiyan J, Madhavilatha GK, et al. *Mycobacterium tuberculosis* in wild asian elephants. *Emerging Infectious Diseases*. 2017;23(3): 504-506.
2. Lyashchenko KP, Richard M, Miller M, et al. Tuberculosis in Elephants: Antibody Responses to Defined Antigens of Mycobacterium tuberculosis, Potential for Early Diagnosis, and Monitoring of Treatment. *Clin Vaccine Immunol*. 2006;13(7):722-732.
3. Junecko BF, Reinhart T, Terio KA, Miller M, Landolfi JA. Pulmonary Tuberculosis in Asian Elephants (*Elephas maximus*). *Vet Pathol*. 2014;52(3):535-542.
4. Miller MA, Buss, P, Roos EO, et al. Fatal Tuberculosis in a Free-Ranging African Elephant and One Health Implications of Human Pathogens in Wildlife. *Front Vet Sci*. 2019;6(February):1-8.
5. Davis M. Mycobacterium Tuberculosis Risk for Elephant Handlers and Veterinarians. *Appl Occup Environ Hyg*. 2001;16(3):350-353.
6. Miller MA, Dawson J, Hanyire TG, et al. Tuberculosis serosurveillance and management practices of captive African elephants (Loxodonta africana) in

the Kavango-Zambezi Transfrontier Conservation Area. *Transbound Emerg Dis*. 2017;65(2): e344-e354. doi:10.1111/tbed.12764.

7. Vogelnest L, Tovey ER, Burke SM, Williamson P, Thompson P. Detection of Aerosolized Bacteria in Expired Air Samples From Asian Elephants (Elephas Maximus). *J Zoo Wildl Med*. 2017;48(2):431-439.

8. Maslow JN, Mikota SK. Tuberculosis in Elephants—A Reemergent Disease. *Vet Pathol*. 2015;52(3):437-440.

9. Sarad P, TSUBOTA T. Tuberculosis in Elephants: A Zoonotic Disease at the Human-Elephant Interface. *Japanese J Zoo Wildl Med*. 2018;21(3):65-69.

FIGURAS

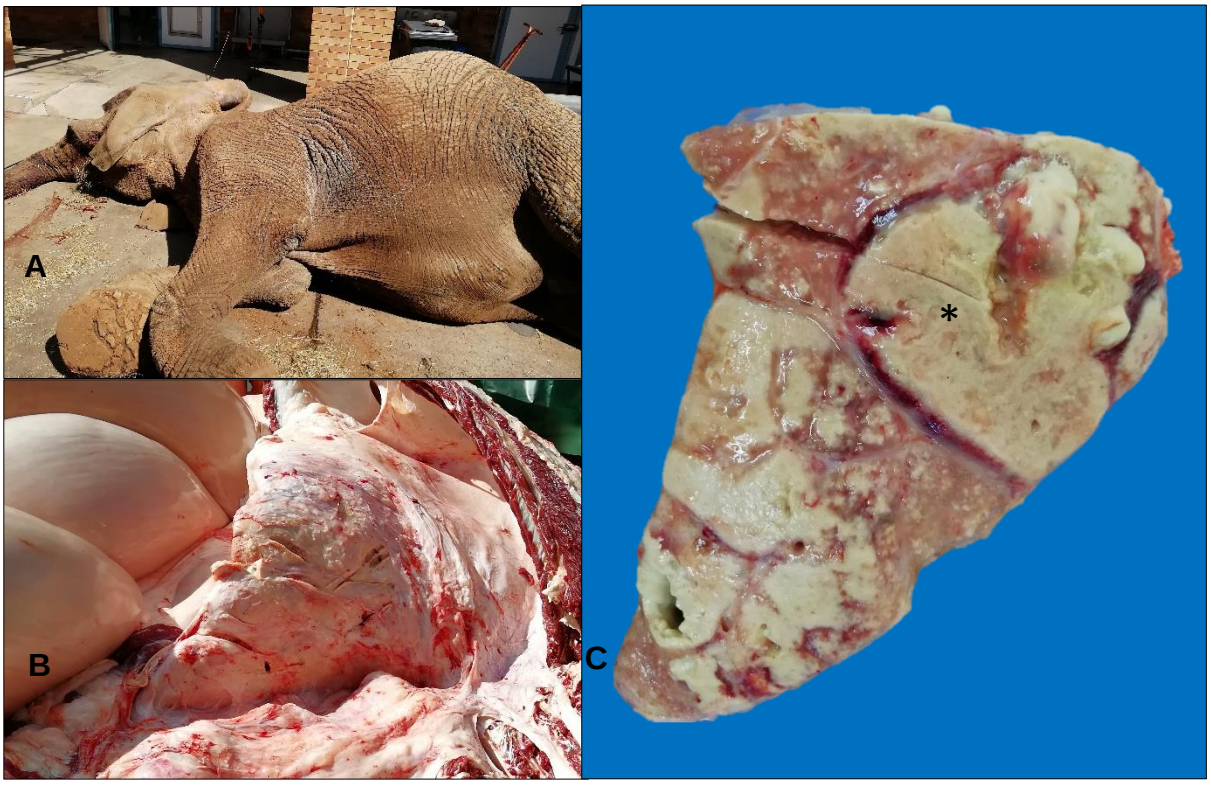

Figura 1. A) Fotografía de Thandi,que muestra pobre condición corporal, atrofia muscular y edema ventral. **B)** Fotografía que muestra la cavidad torácica expuesta, el pulmón izquierdo consolidado en un 80% y la pleura marcadamente engrosada. **C)** Fotografía de fragmento de pulmón donde se observan múltiples granulomas (asterisco) rodeados por tejido conectivo fibroso y áreas de consolidación pulmonar.

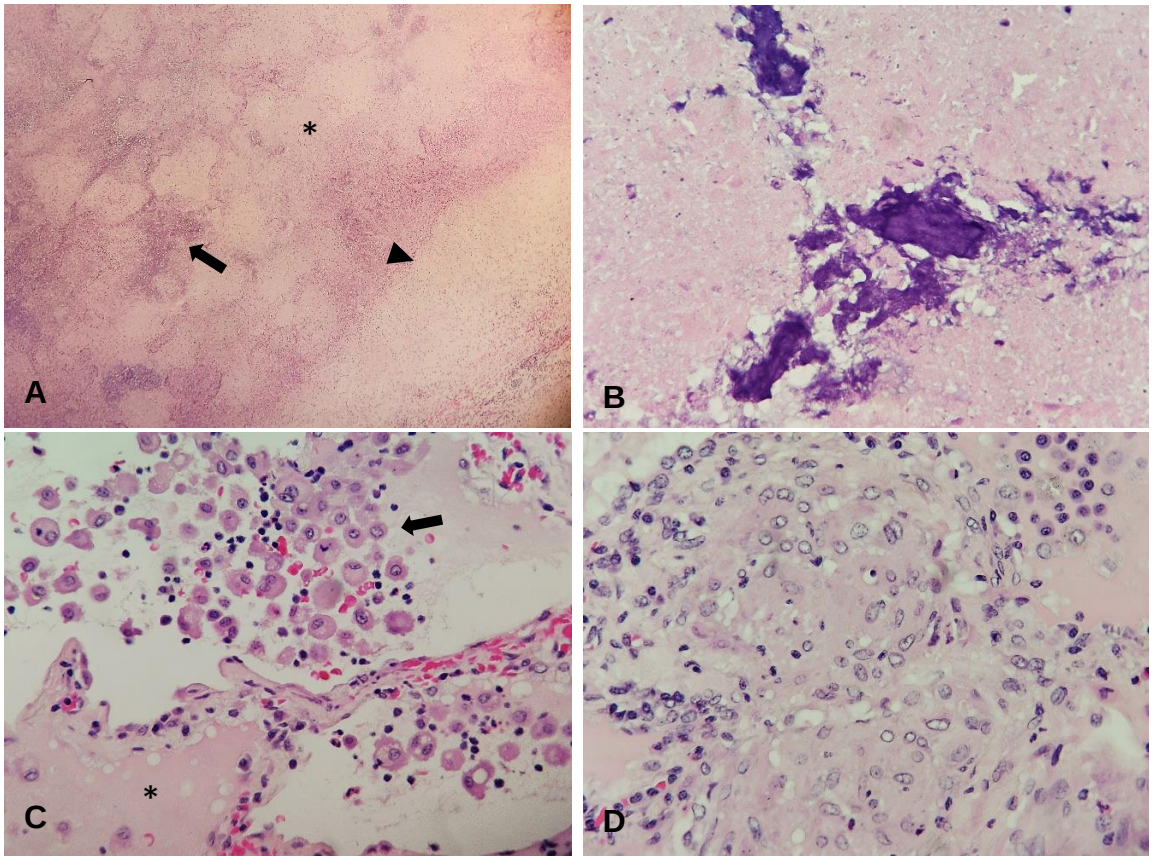

Figura 2. Fotomicrografías de pulmón. **A)** La arquitectura pulmonar está alterada por extensas áreas de necrosis caseosa (asterisco), focos de mineralización (flecha) y tejido conectivo fibroso (punta de flecha). HE (4x). **B)** Focos de mineralización rodeados por extensas áreas de necrosis. HE (40x). **C)** Los espacios alveolares intactos contienen macrófagos alveolares espumosos (flecha) y material eosinofílico homogéneo (edema) (asterisco). HE (40x). **D)** Agregado de macrófagos epitelioides; en la periferia se observan linfocitos y células plasmáticas. HE (40x).

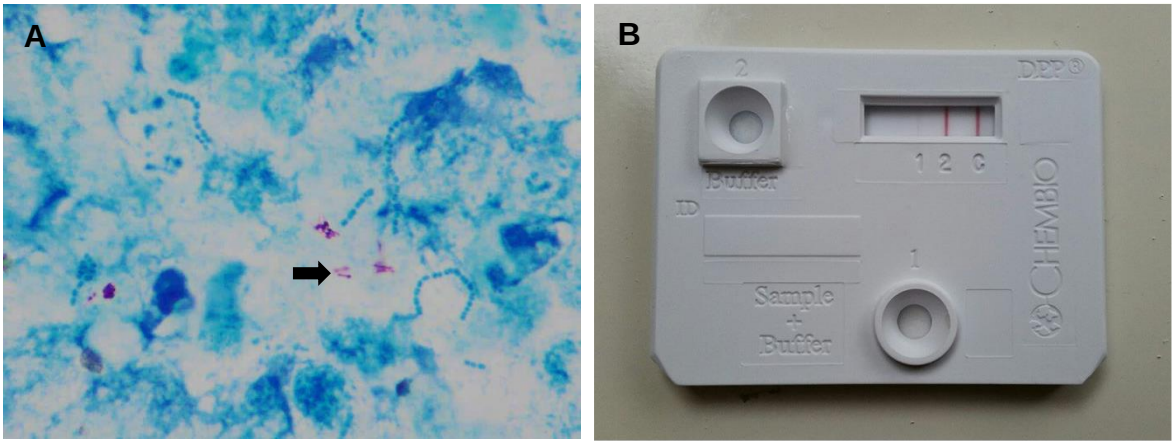

Figura 3. Pruebas diagnósticas utilizadas. **A)** Citología de lavado traqueal teñida con Ziehl Neelsen, en la cual se observan estructuras bacilares ácido alcohol resistentes, compatibles con micobacterias (flecha). **B)** Imagen de una prueba DDP utilizada con suero de elefante africano con TB. La banda visible en la línea de prueba 2 demuestra la presencia de anticuerpos contra la proteína de fusión ESAT-6 /CFP10, antígenos específicos del complejo *Mycobacterium tuberculosis. Fotografía tomada de: Miller MA, Buss, P, Roos EO, et al. Fatal Tuberculosis in a Free-Ranging African Elephant and One Health Implications of Human Pathogens in Wildlife. Front Vet Sci. 2019;6 (February):1-8.*

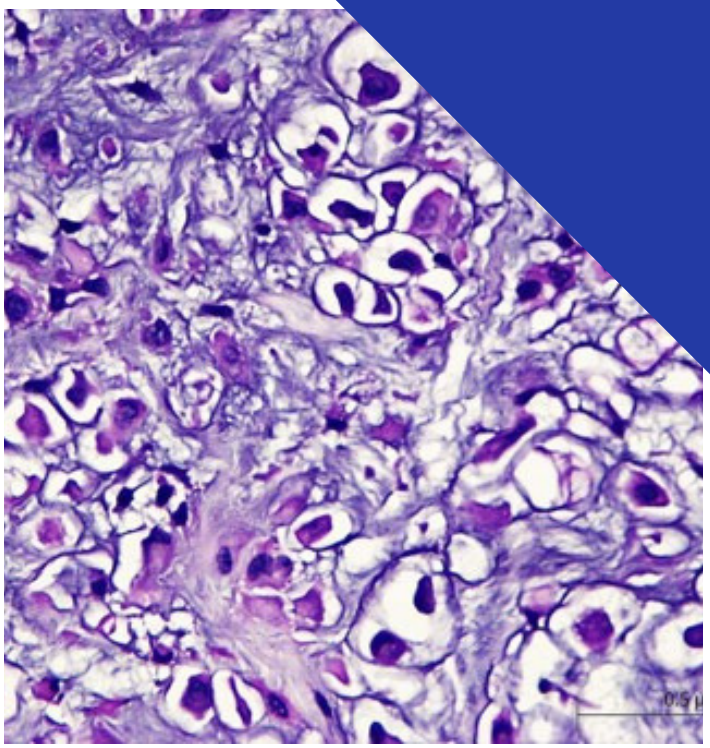

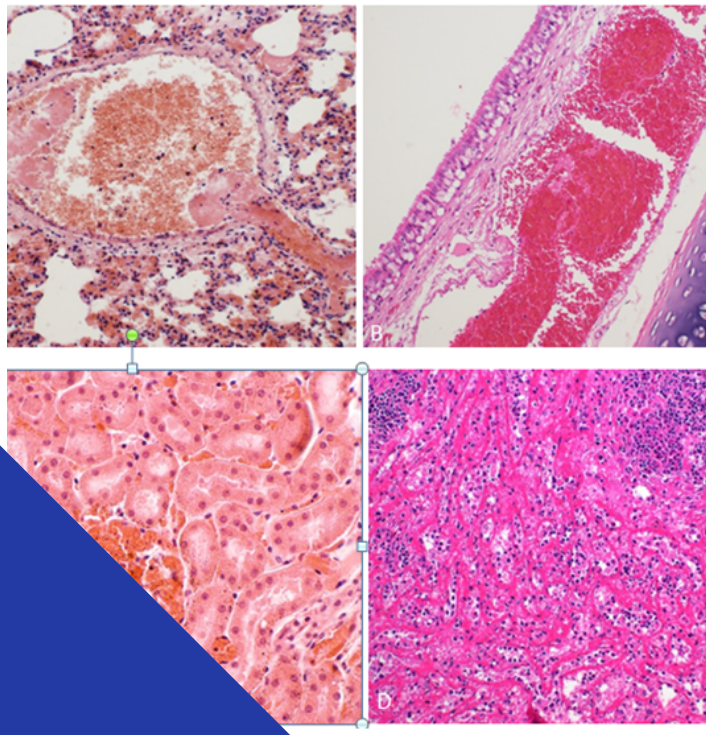

SEMINARIO DE CASOS

COORDINADOR: DR. ISAAC MARTÍNEZ RACINE

Luna Sánchez Aline

MVZ EDV MARIANA ISABEL OLIVARES SALAZAR
MVZ EDV MC MIREYA JUÁREZ RAMÍREZ

Seminario de Casos

2019

Seminario de casos

- San Bernardo
- Hembra
- 7 años de edad
- Acude a consulta por tetraparesia al área de neurología del HVE-UNAM
- Se aplicó la eutanasia debido al severo deterioro físico
- Se realizó el estudio *postmortem* en el Departamento de Patología de la FMVZ-UNAM

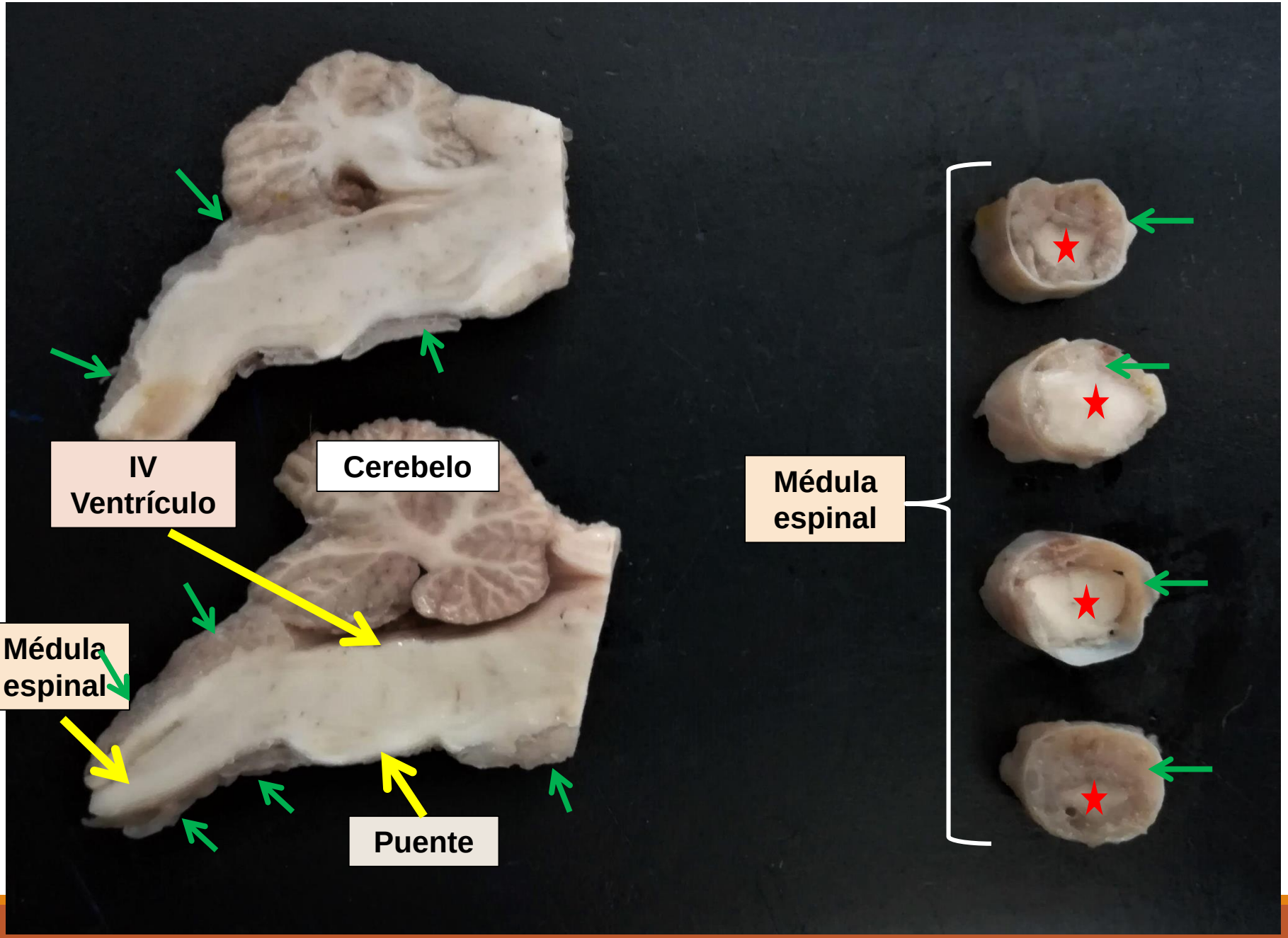
IV
Ventrículo
Cerebelo
Médula
espinal
Puente
Médula
espinal

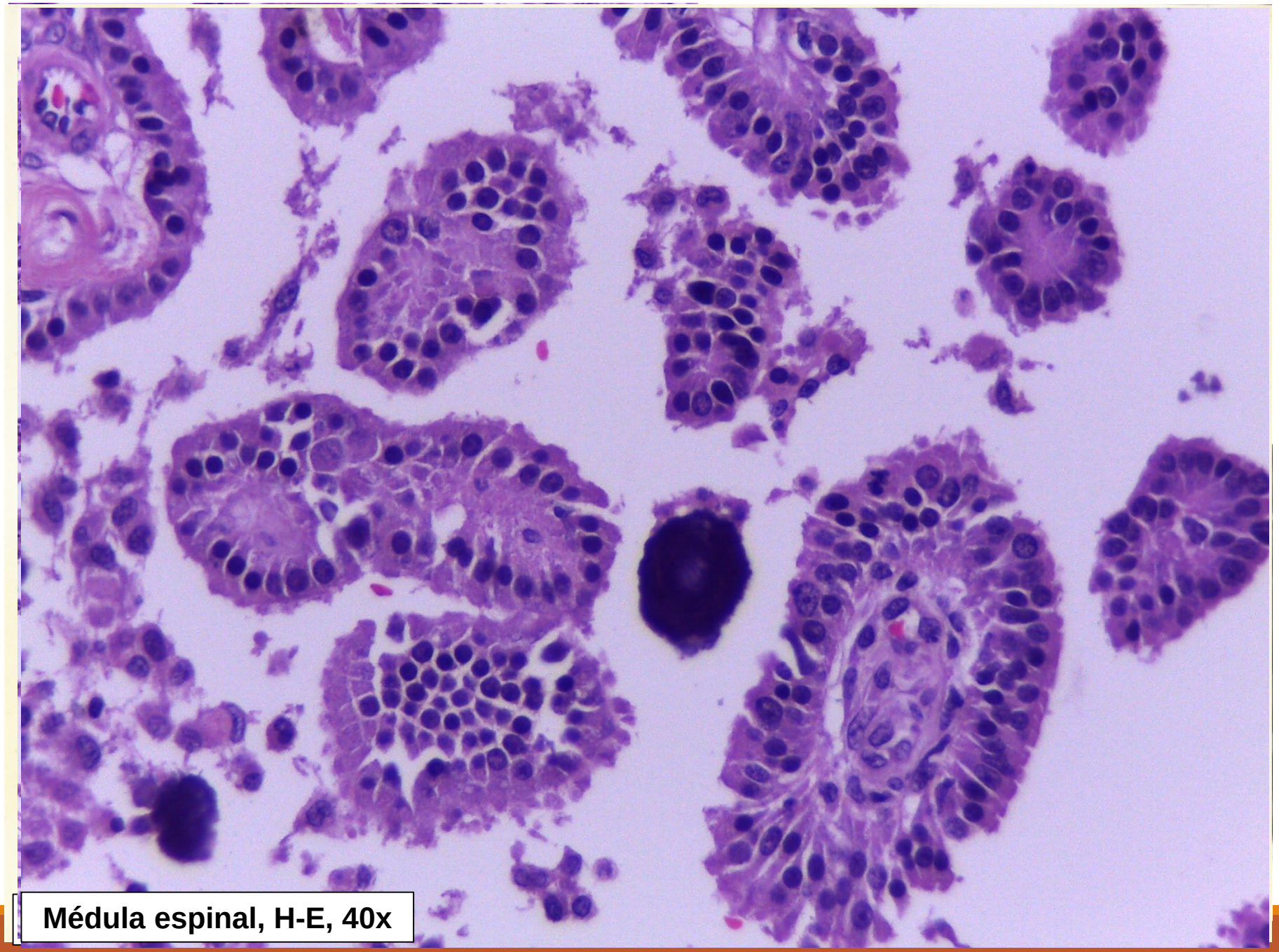

Médula espinal, H-E, 40x

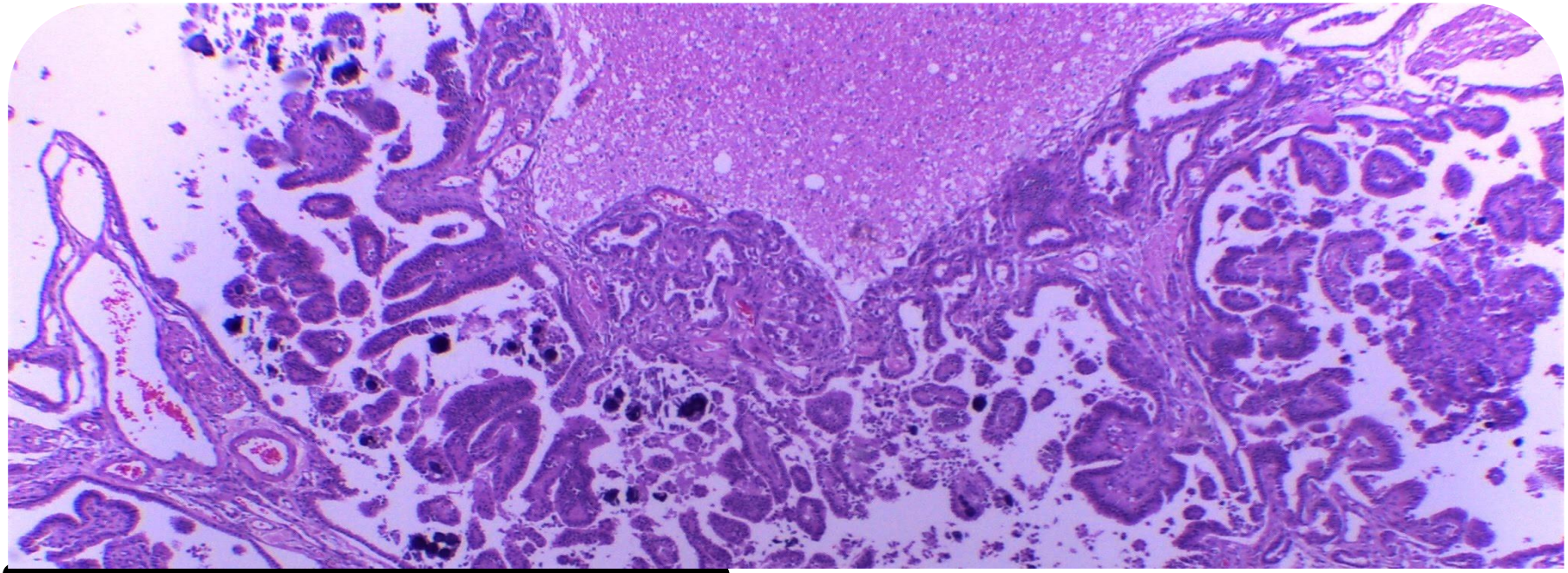

DIAGNÓSTICO

Compatible con carcinoma de plexos coroideos

Diagnósticos diferenciales

- Ependimoma papilar
- Meningioma papilar (grado III)

Carcinoma de plexos coroideos

- Células neuroepiteliales
- > IV ventrículo
- < III Ventrículo y ventrículos laterales
- **IHQ (+):** Pancitoqueratina, AE1/AE3, E-cadherina

Ependimoma papilar

- Ependimocitos
- > Ventrículos laterales
- < III y IV ventrículo, canal medular
- **IHQ (+):** GFAP
- IHQ (-): Pancitoqueratina, AE1/AE3, E-cadherina

Meningioma papilar

- Células meningoteliales
- Intracreaneal: Lóbulo frontal
- Intraespinal: Cervical y lumbrosacro
- **IHQ (+):** Vimentina

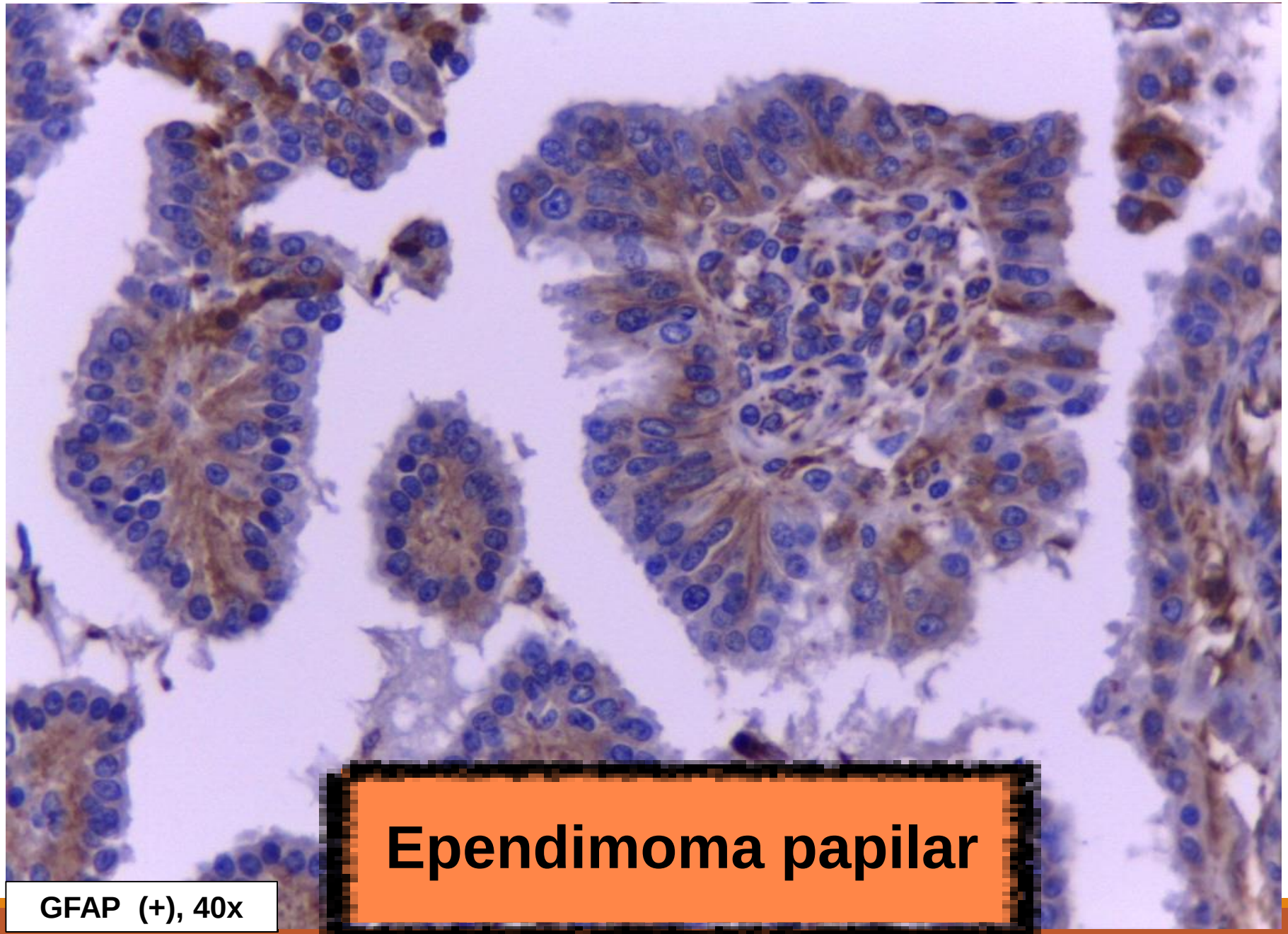

GFAP (+), 40x

Ependimoma papilar

- Originada de ependimocitos
- 3% neoplasias primarias SNC
- Lento crecimiento
- Sistema ventricular (V. laterales)
- Metástasis: LCR
- Hidrocefalia obstructiva

DJ. Meuten. *Tumors in Domestic Animals*. 5th edition.

DISCUSIÓN

- Los tres diagnósticos diferenciales son neoplasias poco frecuentes con capacidad de metastatizar vía LCR
- Para el diagnóstico definitivo es necesaria la **inmunohistoquímica**
- Se asoció la tetraparesia a las lesiones macro y microscópicas por desmielinización y compresión a las raíces nerviosas
- El pronóstico de vida en pacientes con estas neoplasias primarias del SNC es desfavorable debido a la extensa diseminación del tumor y compresión a tejido nervioso que comprometen la vida del individuo

REFERENCIAS

1. DJ. Meuten. *Tumors in Domestic Animals*. 5th edition, Wiley Blackwell, 849-876
2. Jubb, Kennedy, Palmer. *Pathology of Domestic Animals.* Volume 1. 6th edition. Elsevier. 396 – 402
3. LV. Muscatello, et al. *Glomeruloid Microvascular Proliferation, Desmoplasia, and High Proliferative Index as Potential Indicators of High Grade Canine Choroid Plexus Tumors*. Vet Pathology. 2018; 55(3).
4. A. Reginato, et al. *E-cadherin, N-cadherin Expression and Histologic Characterization of Canine Choroid Plexus Tumors*. Vet Pathology. 2016; 53(4).
5. N. Hirose, et. al. *Expression of cell adhesion molecules in canine choroid plexus tumors*. J Vet Med Sci. 2015 Feb; 77(2): 255–259.
6. A. Sfacteria, et al. *Cytologic and histologic features of spinal cord ependymoma in a young dog: a case report*. Veterinarni Medicina, 55, 2010 (1): 35–38.
7. Withrow, MacEwens. *Small Animal Clinical Oncology.* 5th edition. Elsevier. 583-592.

“Al final de la sesión al menos un alumno debe querer salir deseando ser patólogo, que quiera ser como su maestro”

Ramón AlejandroWong Saavedra

DR. IGNACIO RANGEL RODRÍGUEZ
DR. EDUARDO MOCTEZUMA TORRES

Seminario de Casos

2019

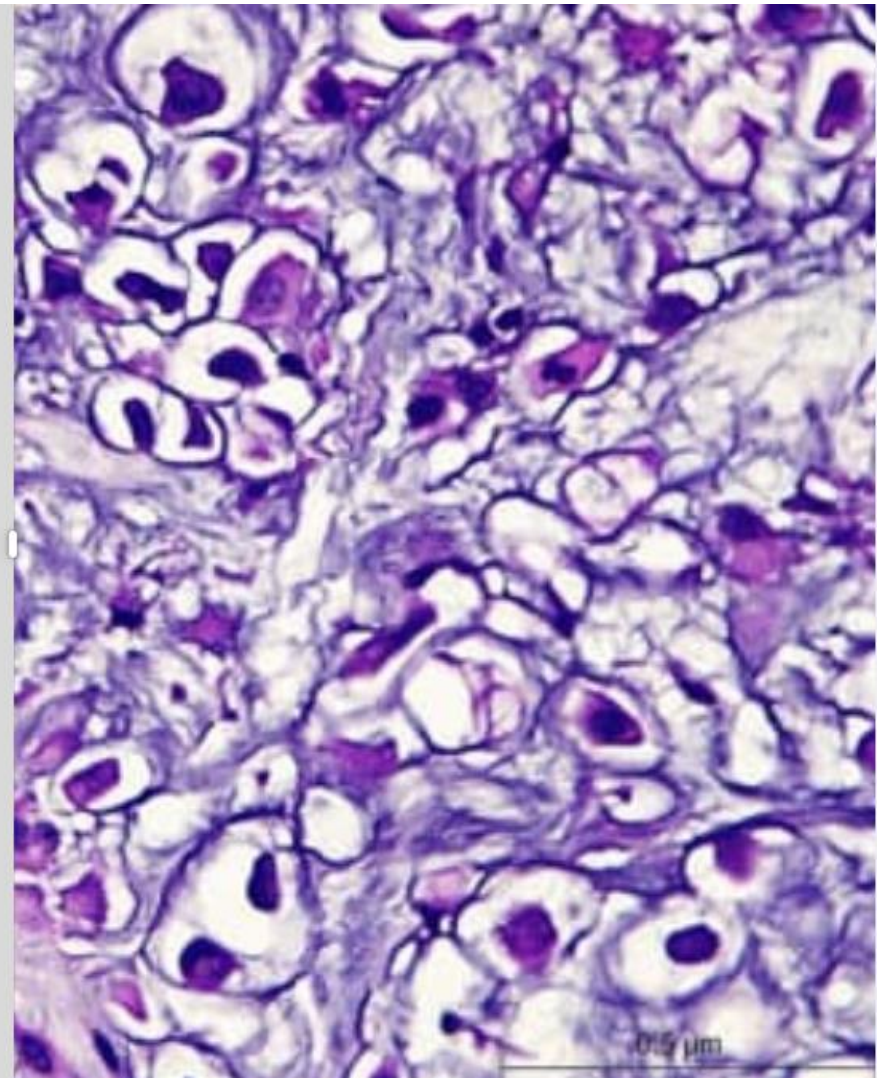

Historia clinica

Se recibieron dos muestras de una PAAD

Gato, mexicano doméstico, hembra de 6 años.

Presentaba una tumoración a nivel de la articulación metacarpofalángica del MTD.

Tiempo de evolución aproximado de un mes, multilobulada, firme y no desplazable con 8 cm de diámetro.

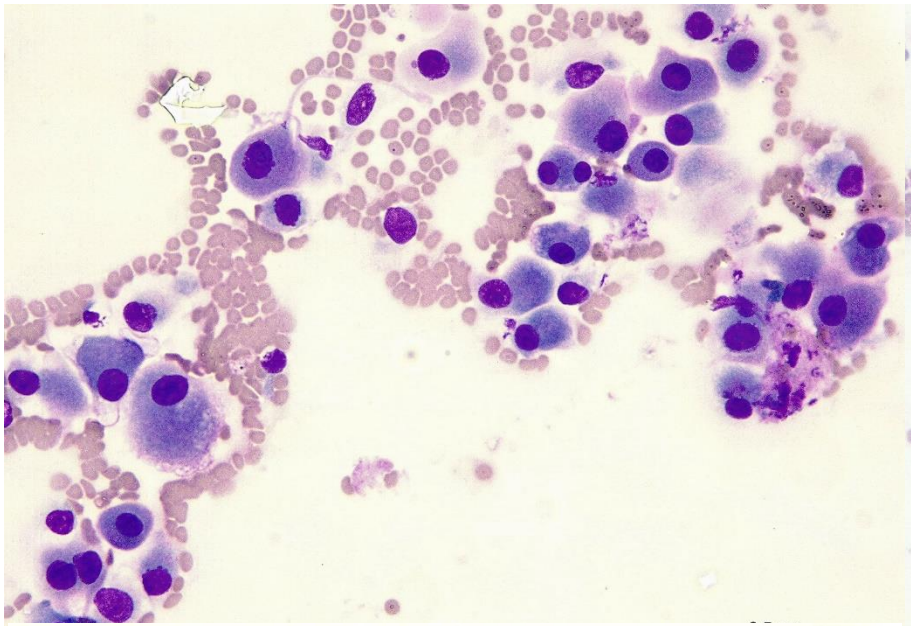

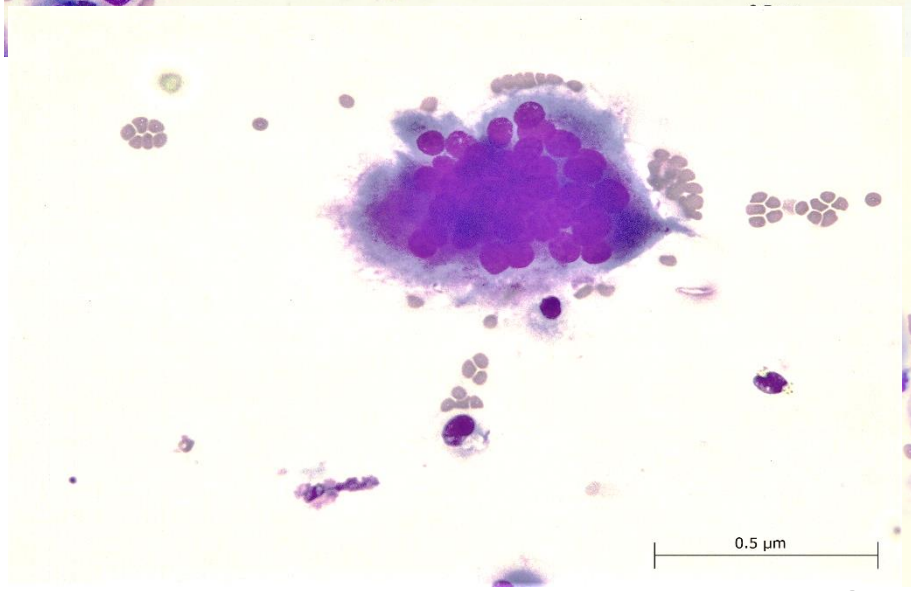

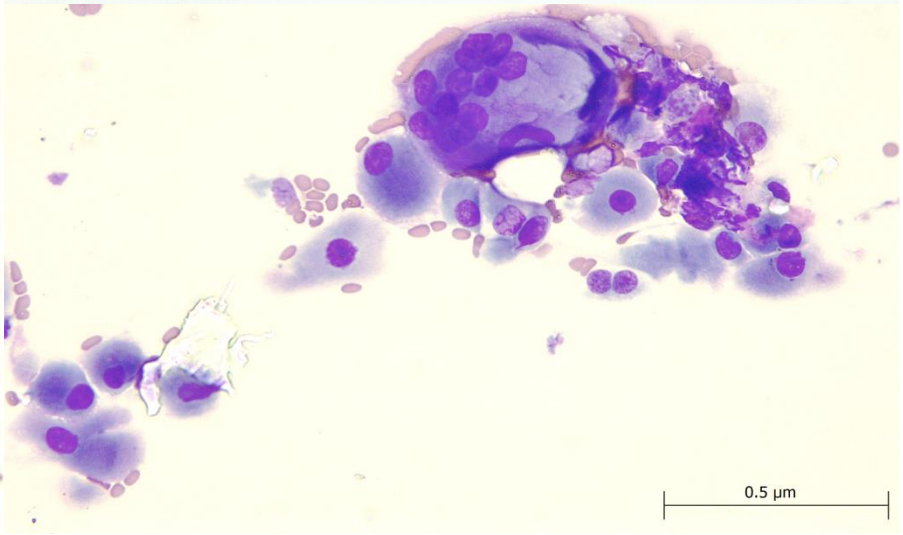

Descripción Citológica

Descripción macroscópica

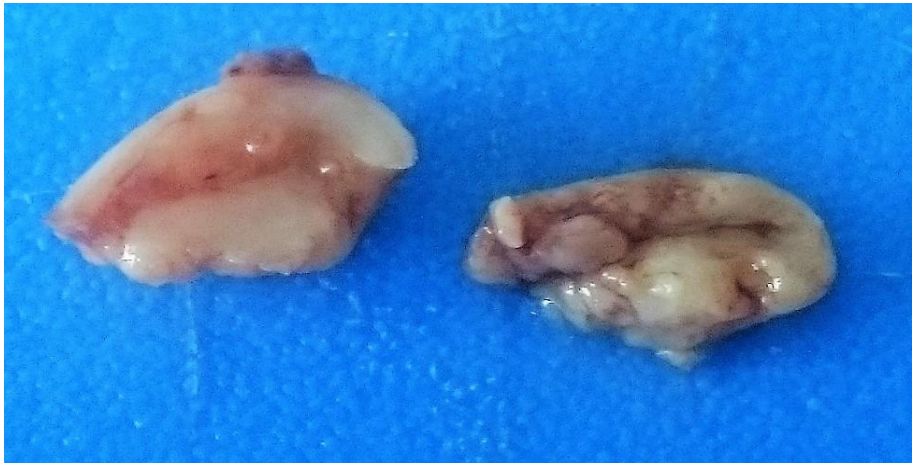

Se remitió una biopsia incisional, debido al tipo de crecimiento difuso y bordes irregulares que presentaba el tumor.

La pieza quirúrgica era redondeada, multilobulada, solida y firme con medidas de 1.00 x 0.80 x 0.50 cm blanca con gris.

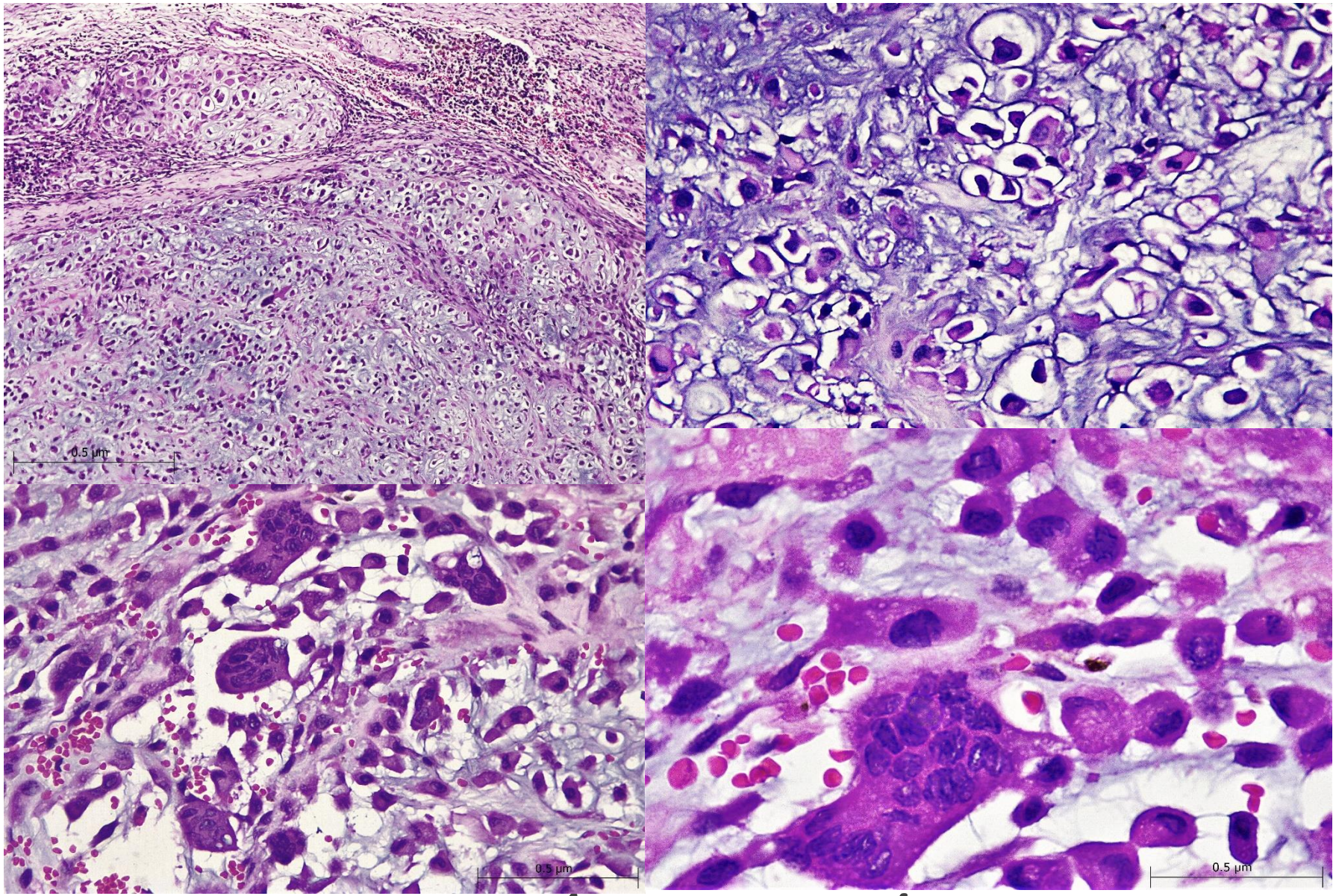

Descripción microscópica

Diagnósticos diferenciales

Sarcoma Sinovial

Condrosarcoma

Osteosarcoma

Sarcoma histiocitico

Tumor de células gigantes de la vaina del tendón.

Sarcoma post inyección.

Dx morfológico: TUMOR DE CÉLULAS GIGANTES DE LA VAINA DEL TENDÓN.

Diagnostico morfológico

Pruebas adicionales

	Coctel de citoqueratina AE1/AE3	SMA	CD68
Leve	+/-	-	-
Moderado			
Fuertemente			
Negativo			

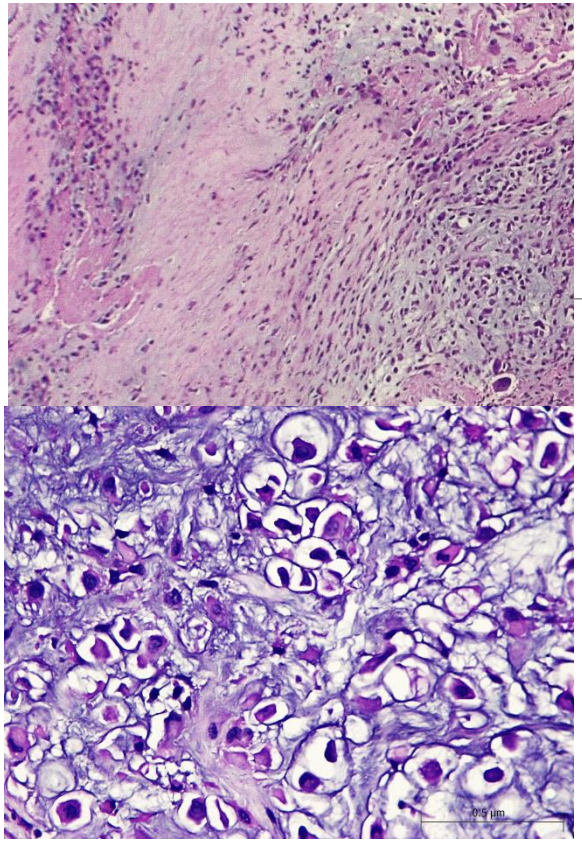

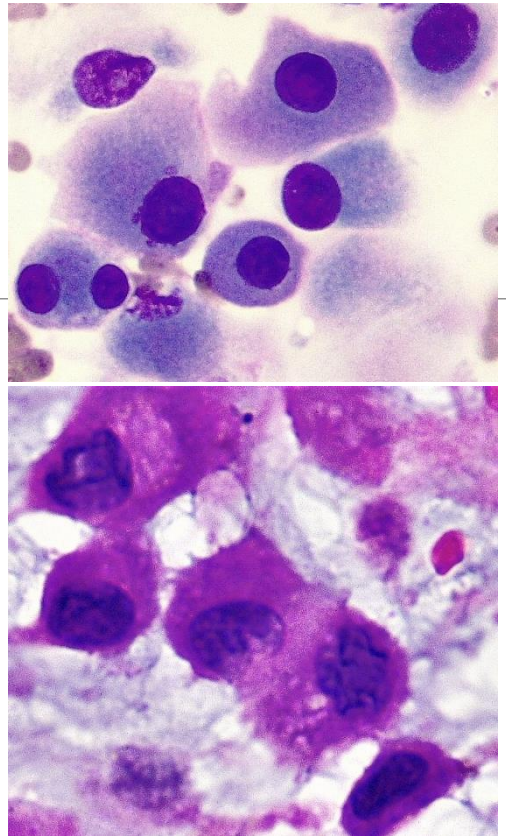

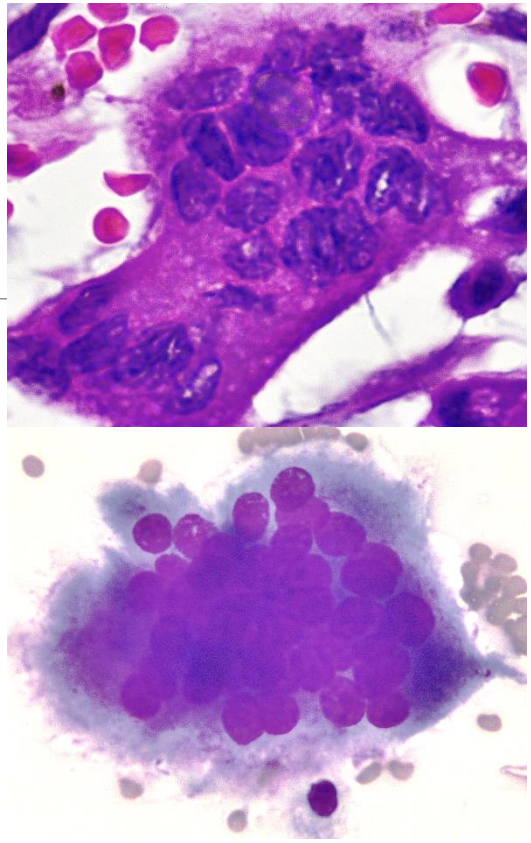

Debido a los hallazgos imagenológicos, citológicos, histológicos e inmunohistoquímicos se dictamino el diagnostico de Tumor de las células gigantes de la vaina del tendón.

Diagnostico integral

Discusión

- Neoplasia benigna con pocos reportes
- Extremidades en la parte distal
- Relacionado con el sinovioma
- Mas frecuente en gatos
- Pronostico favorable
- Reincidencia moderada a alta.
- Debe ser diferenciado de otros tumores que exhiban células gigantes multinucleadas.
- **La clusterina es la IHQ definitiva**

Maxie M, Jubb K, Kennedy P, Palmer N. Jubb, Kennedy & Palmer's pathology of domestic animals.6th edition St Louis MO: Elsevier Saunders; 2016.

Meuten D. Tumors in domestic animals. 5th edition. Iowa; 2017.

Bibbo M, Wilbur David. Comprehensive cytopathology. 4th edition. Philadelphia. Elsevier Saunders; 2015.

Rosai J. Rosai and Ackerman' s Surgical Pathology. 10th edition. New York. 2011.

Vascomez H, Nisanci M, Lee E. Giant cell tumor of the flexor tendón sheath of the foot. J Plast Recontr, aesthet surg. 2008: 61:815-818.

Hosoka M, Hatori M, Smith R, Kokubun S. A cell line with multinucleated giant cell formation established from a human giant cell tumor of tendon sheath-Preliminary report. J Orthop Sci.2001; 6:414-418.

Zhang y, huang J, Ma X, Wang X, zhang C, chel L. Giant cell tumor of the tendon sheath in the foor and ankle: case series and review of the literature. J foot Ankle Surg. 2013; 52:24-27.

Craig L, Juian M, Ferracone J. The diagnosis and prognosis of sinovial tumors in dogs: 35 cases. Vet pathol. 2002; 39:66-73.

Campbell, Koehler JW, Weiss RC and Christopherson PW.Cytological findigs from a benign giant cell tumor of the tendon sheath in a dog. Veterinary clinical Pathology.2014 43:2; 270-275.

Yamete J, Aota M, Kuwamura M, Kotani T y Shimada T. Synovial sarcoma of the tendón and tendón sheat in a dog.J Vet Med Sci. 2006. 68(9): 983-986.

D Malatesta, A Cuomo, M Mara, Di Guardo, L Gentle, A. Macolino y L Della Salda. Benign Giant cell tumor of tendon sheaths in a erupean lynx (Lynx Lynx).

Ferrer J.A, Namiq C, Carda C, Lopez gines O, Tawflik and A Llombart Bosch. Diffuse type of giant cell tumor of tendon sheath: an ultraestructural study of two cases with cytgenetic support. Ultraestructural pathol. 2002; 26: 15-21.

Referencias

Luis Mario Leyva Zapata

Seminario de Casos

2019

Seminario de casos



Especie: *Canis lupus familiaris*

Raza : Pug

Sexo: Hembra

Edad: 8 año

Historia Clínica

Ingresa a consulta ya que presenta lesión en ojo izquierdo que ha crecido desde hace 2 semana, se dio tratamiento sin mejora.

- Hace un año, recibió tratamiento para TVT nasal.

Seminario de casos

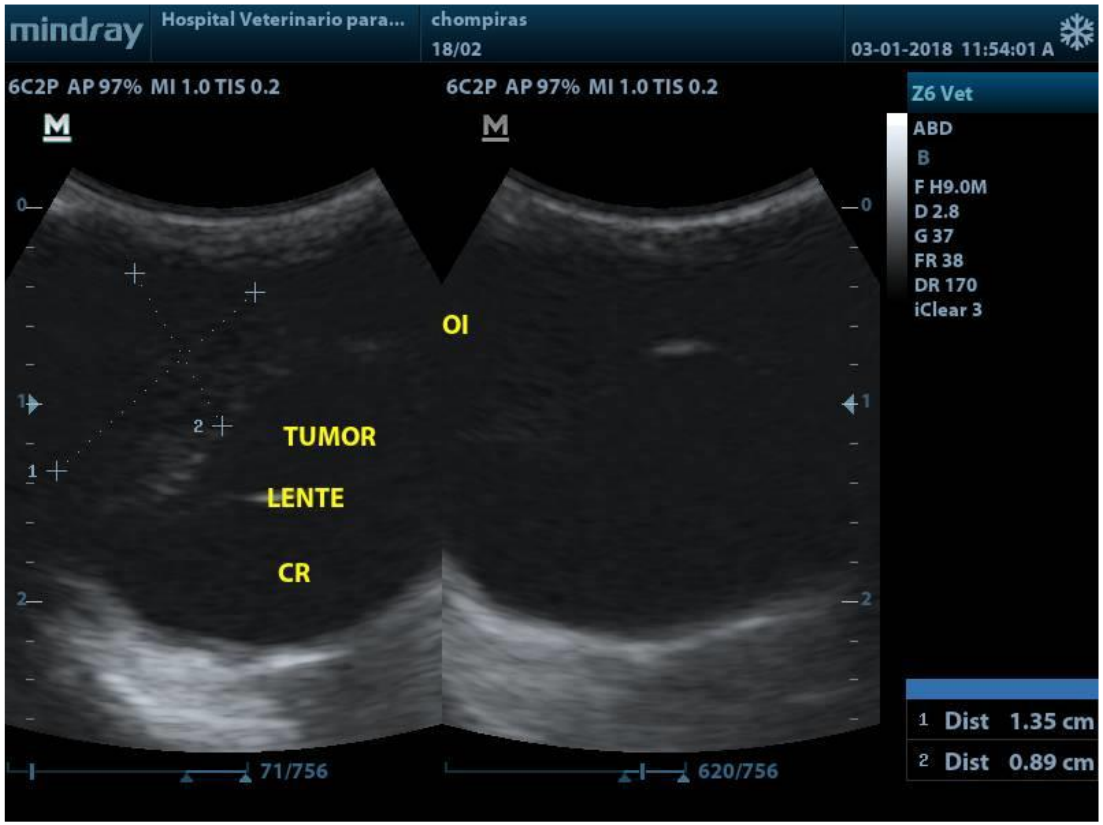

Fig. 1. Ultrasonido en las cual se observa tumor en cámara anterior



Seminario de casos

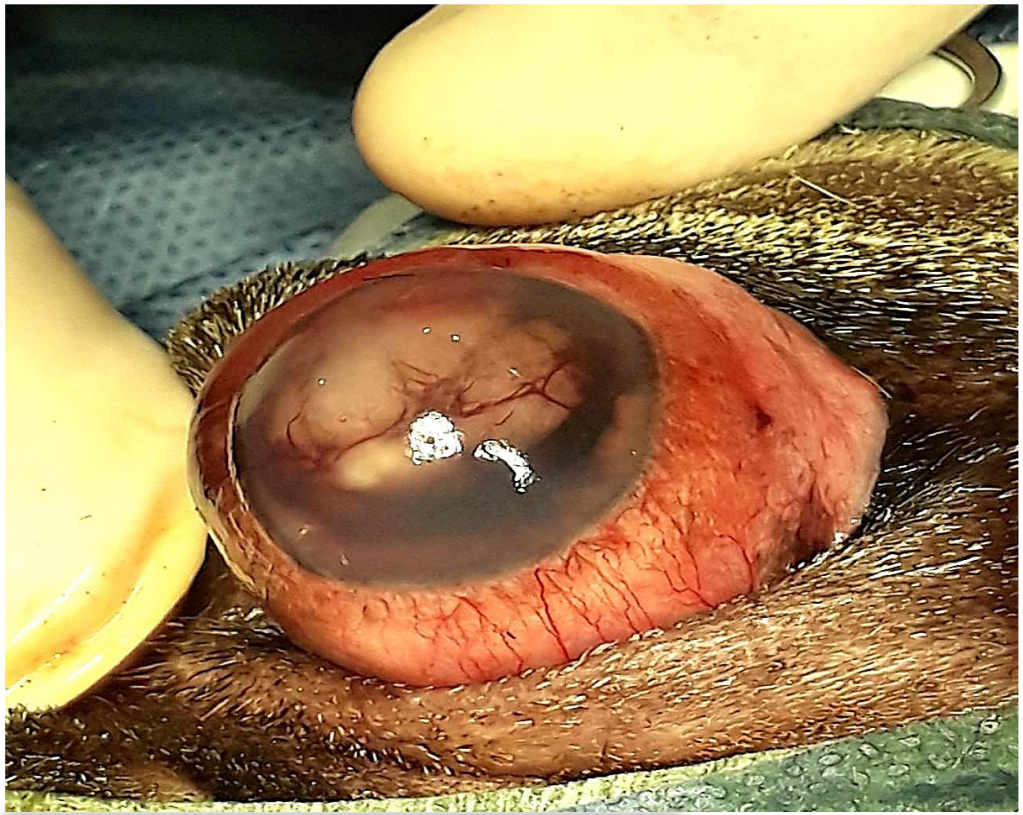



Fig. 2 . Globo ocular izquierdo con tumor , blanco, multilobulado en cama anterior.

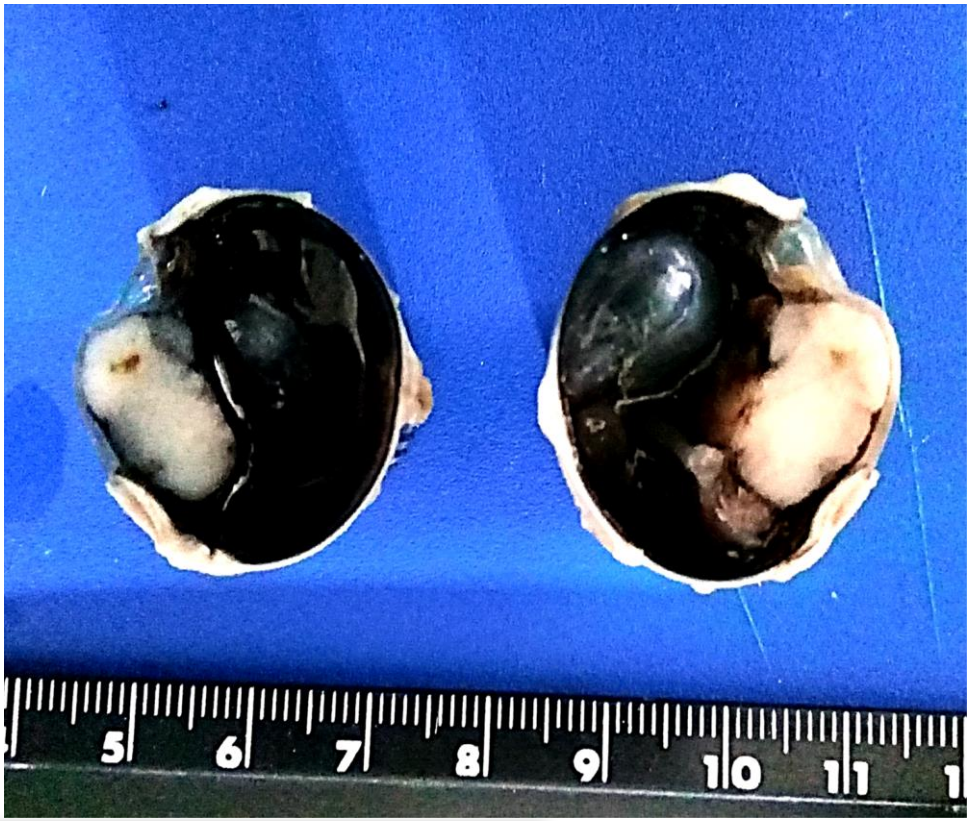

Fig. 3. Corte longitudinal de ojo, con tumor en cama anterior.

Seminario de casos

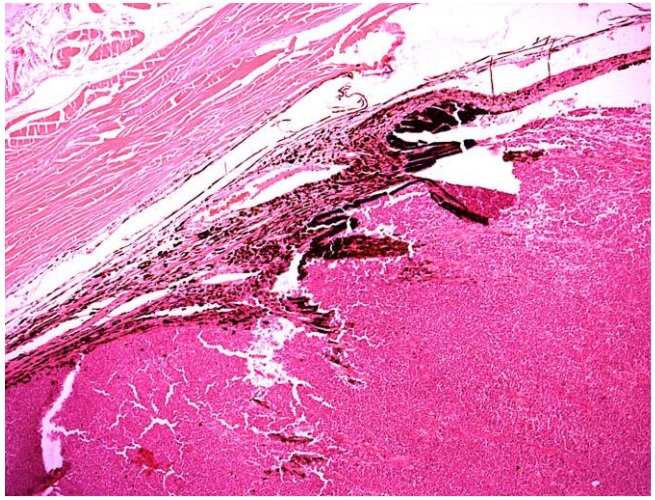

Fig. 4. Corte histológico de ojo, en las cual se observa tejido de nueva formación que se origina de la úvea anterior, compuesto por células redondas.

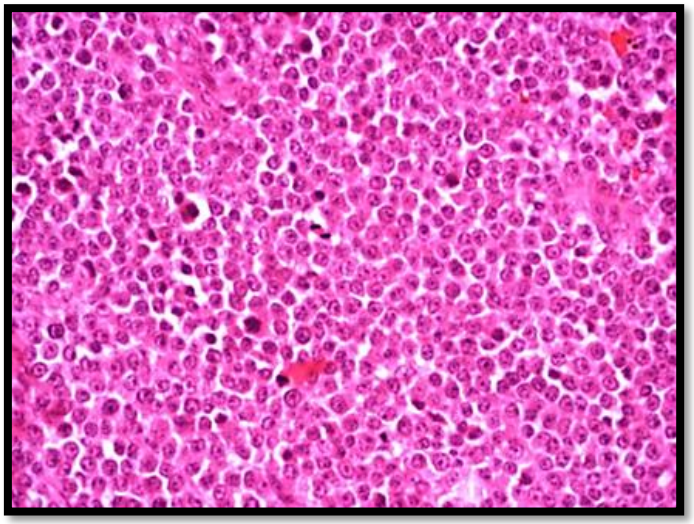



Diagnóstico Morfológico

Tumor de Células redondas Uveal

Seminario de casos

	Name of Tumor	Comments
	Epibulbar Melanocytoma	Canine, benign, occurs in the limbal sclera by definition, heavily pigmented round cells. Pigmented spindle cells. Benign 100%
	Anterior Uveal Melanocytoma	Canine, benign, occurs in the anterior uveal tissue, a mixture of heavily pigmented round cells and heavily pigmented spindle cells, local invasion, but never metastasizes.
	Choroidal Melanocytoma	Canine, benign, occurs in the choroid, a mixture of heavily pigmented round cells and heavily pigmented spindle cells, local invasion but never metastasizes. Retinal detachment common.
	Canine Malignant Ocular Melanoma	Canine, malignant histologically, but slow to cause systemic signs, may occur anywhere in uvea, but anterior uvea is most common. Often diffuse.
	Feline Diffuse Iris Melanoma	Feline, malignant, starts on anterior iris surface and fills iris, then ciliary body, round cell, spindle cell, and balloon cell variants.
	Iridociliary Epithelial Tumor	Canine and rarely feline, may be locally invasive, but never metastasize, tumors of iridociliary epithelial cells, may be pigmented or nonpigmented.
	Medulloepithelioma	Canine or equine, usually young, rarely malignant, usually occur in the anterior uvea, tumor of primitive neural tissue which can form rosettes and radiating tubes of tissue.
	Uveal Schwannoma of Blue-eyeddogs	Occurs in blue eyes or partially blue eyes. Usually, but not always in the iris. The tumor is often hard to recognize clinically.
	Feline Posttraumatic Sarcoma	Feline, malignant, occurs in damaged eyes with lens rupture. Tumors line the inner globe and invade aggressively. Many different sarcomas possible, including tumors derived from lens cells.

Pruebas complementarias Inmunohistoquímica

- **Melanoma**
- **Linfoma**

TVT



Meuten D.J. Tumors and Domestic Animals. 5th edition. College of Veterinary Medicine, North Carolina State University (2017)

smpv EXPO CHIHUAHUA Chihuahua

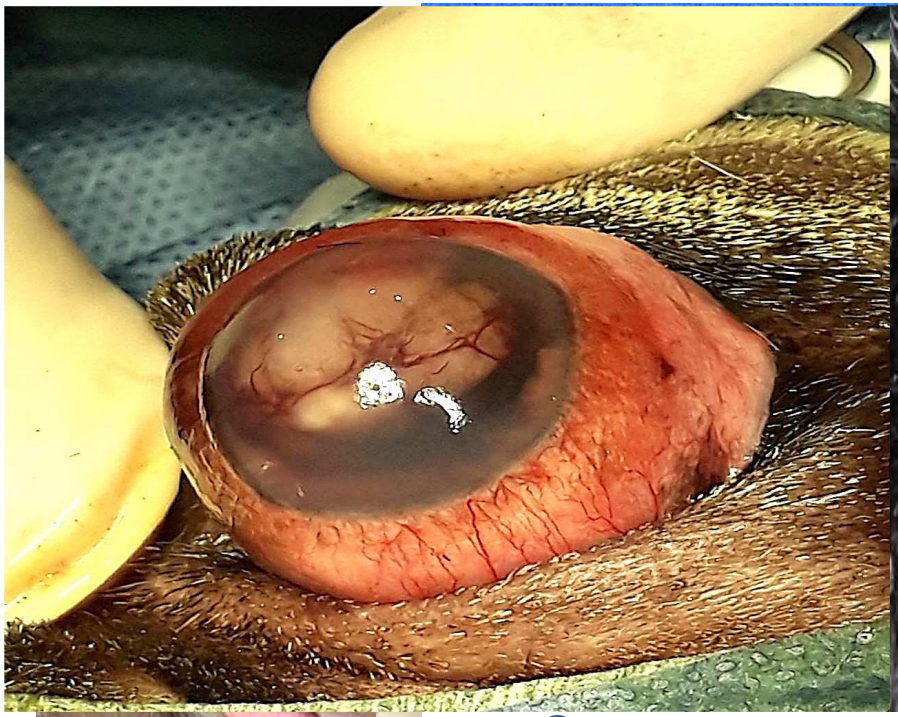

Co| Case report: ANTERIOR UVEA TUMOR ABOUT A PROBABLE TVT INTRAOCULAR

Tardón B, Rodrigo.[1] MV, Dr Vet; **Ortiz E, Juan Carlos.**[2] MV, Dipl Med Peq Anim; **Orellana L, Cecilia.**[1] MV, **Urrutia C Pedro.**[1], MV.

GRACIAS

Dra. Mireya Juárez Ramírez

CASO 4

Laura Jiménez Ortega

Seminario de casos

Reseña y anamnesis.

- Macho de iguana verde **(*Iguana iguana*)** de **10 años**.
- Reporte de **debilidad** y **aparente pérdida de la consciencia** de manera recurrente.
- Examen imagenológico mostró **flujo retrógrado** en la válvula atrioventricular izquierda e **hidropericardio**, **ascitis** y dilatación de la vena hepática.
- El paciente falleció durante el proceso diagnóstico.

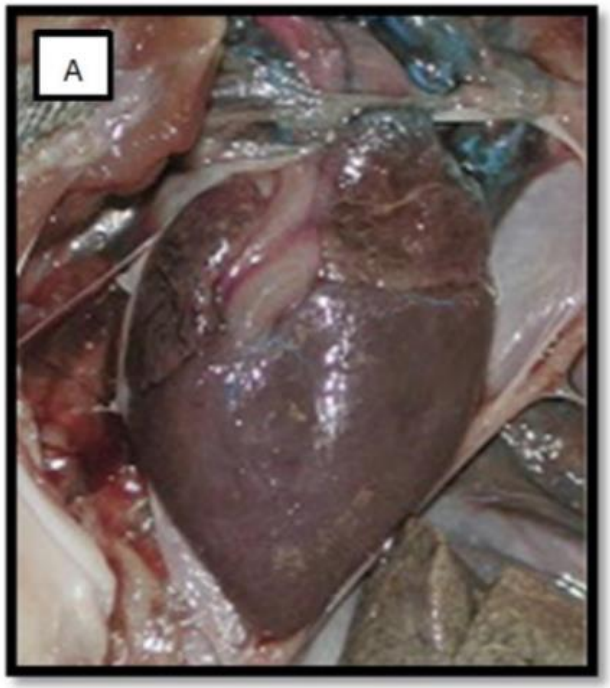
A

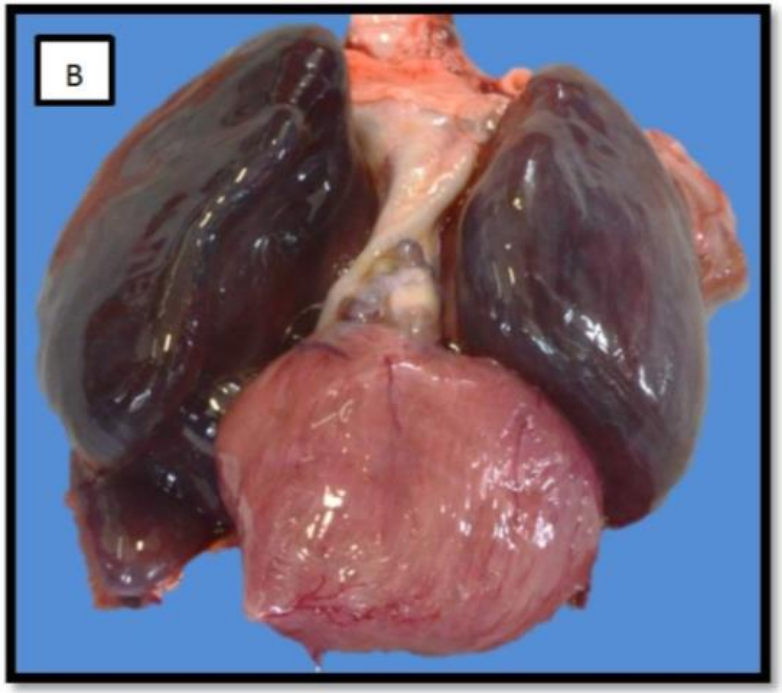
B

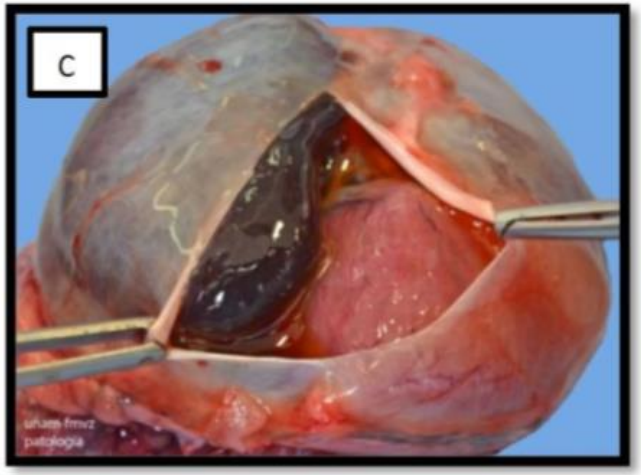
C

unam-fmvz
patologia

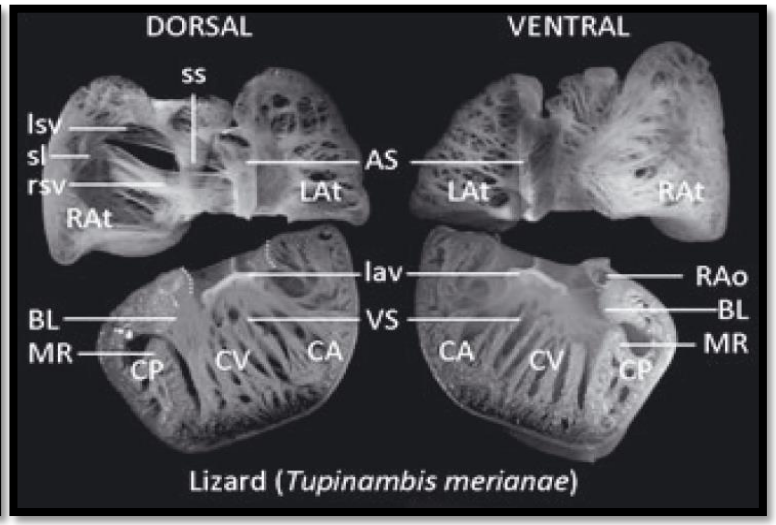
DORSAL
VENTRAL
ss
lsv
sl
rsv
RAt
AS
LAt
LAt
RAt
lav
RAo
BL
VS
BL
MR
CP
CV
CA
CA
CV
CP
MR
Lizard (Tupinambis merianae)

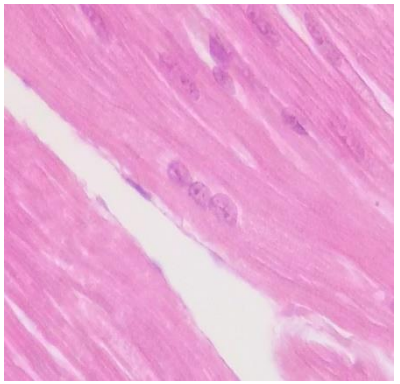

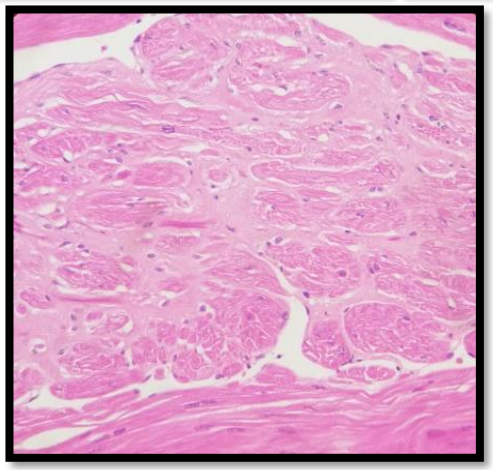

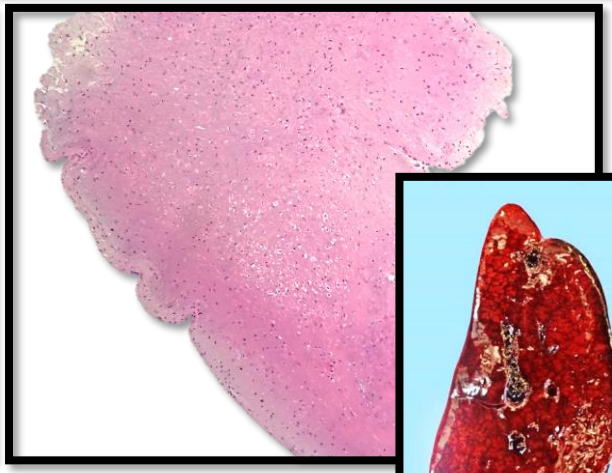

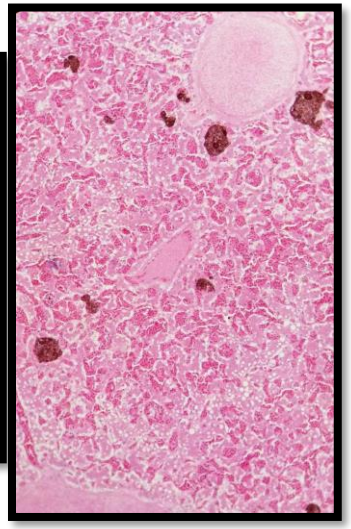

PRUEBAS ADICIONALES

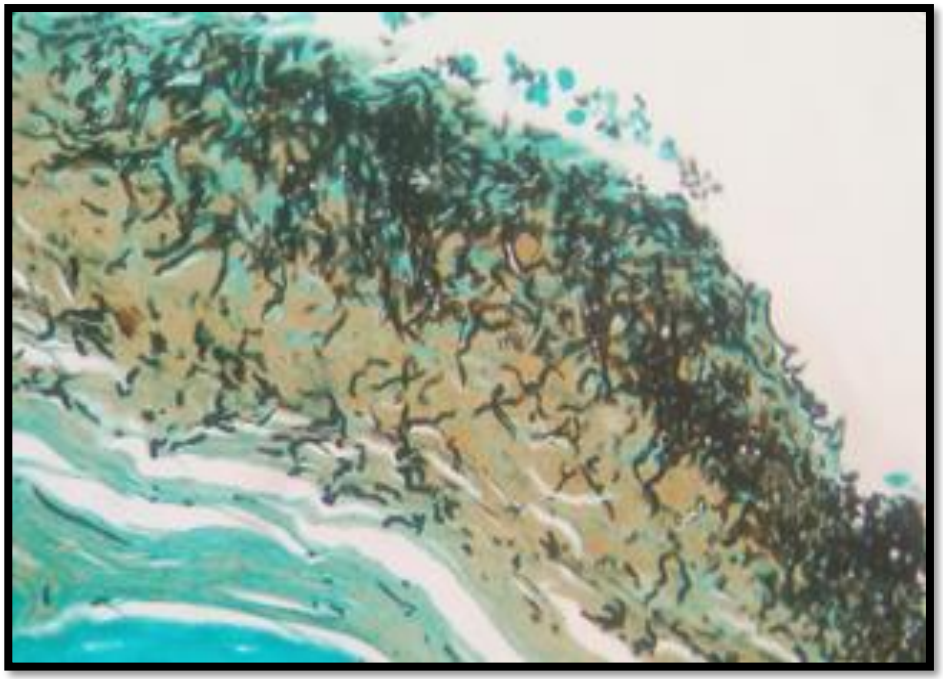

TINCIÓN METENAMINA DE PLATA GROCOTT-GOMORI

Cultivo dermatológico:
Trichophyton terrestre

DIAGNÓSTICO INTEGRAL

Epidermitis heterofílica moderada zonal con hiperqueratosis ortoqueratósica, espongiosis, exocitosis y numerosas hifas y microconidias intralesionales compatibles con *Trichophyton terrestre*

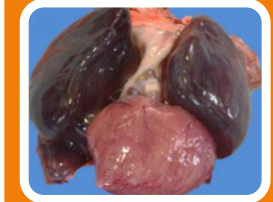

Ascitis 120 ml

Hidropericardio 6 ml

Cardiomegalia con hipertrofia ventricular concéntrica.

Degeneración mixomatosa valvular bicuspidea.

Degeneración cardiaca muscular multifocal.

Congestión y degeneración hepática moderada multifocal.

- Insuficiencia cardiaca congestiva por hipertrofia ventricular concéntrica secundaria a insuficiencia valvular mitral.
- Dermatofitosis zonal por *Trichophyton terrestre*

DISCUSIÓN

Clinical

Atrioventricular valvular insufficiency and congestive heart failure in a carpet python

M RISHNIW[a] and BP CARMEL[b]

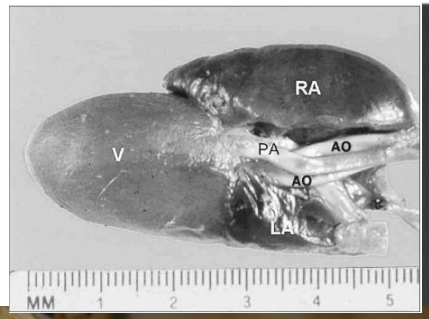

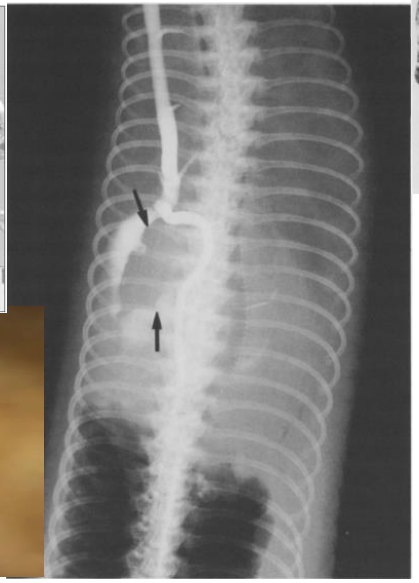

FATAL HEART FAILURE IN A GREEN IGUANA – A CASE REPORT

Anna Zemanova, MVC, Veronika Sochorcova, DVM, Eva Cermakova, DVM, Zdenek Knotek, DVM, Ph.D, Dipl. ECZM
Avian and Exotic Animal Clinic, Faculty of Veterinary Medicine, Palackeho trida 1, CZ 612 42 Brno, Czech Republic,
knotekz@vfu.cz

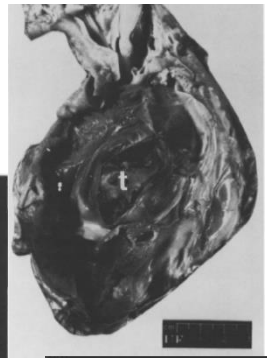

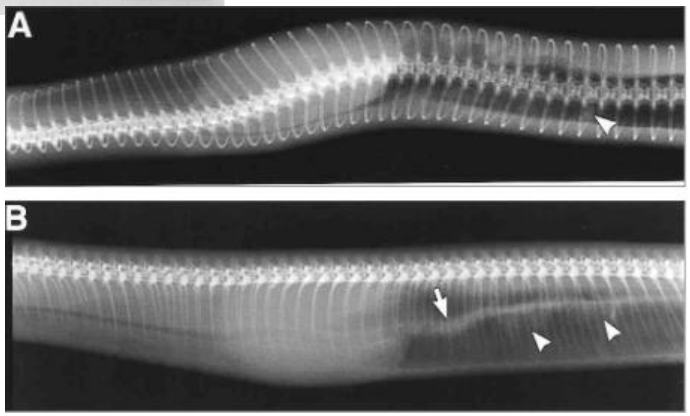

DISCUSIÓN

La dermatofitosis en reptiles es muy rara.

- ❑ Escinco de lengua azul → *Trichophyton terr*

→ *Trichophyton* spp

- ❖ Necrosis dérmica progresiva con pérdida de dedos.
- ❖ Dermatitis necrótica grave zonalmente extensiva.
- ❖ Fibrosis extensa.

DISCUSIÓN

Iguana verde → *Trichophyton mentagrophytes*

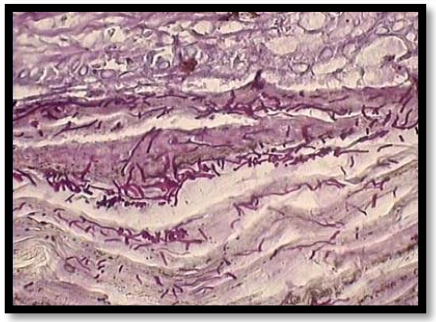

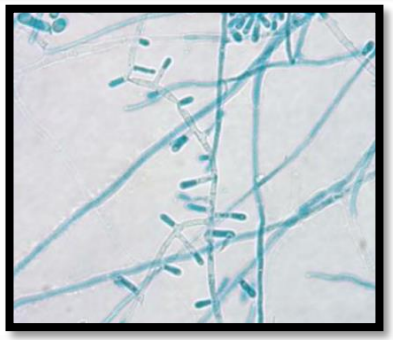

Trichophyton: género que puede ser confundido con *Chrysosporium* anamorfo de *Nannizziopsis vriesii.*

Trichophyton debe figurar entre los diferenciales en lesiones cutáneas de reptiles.

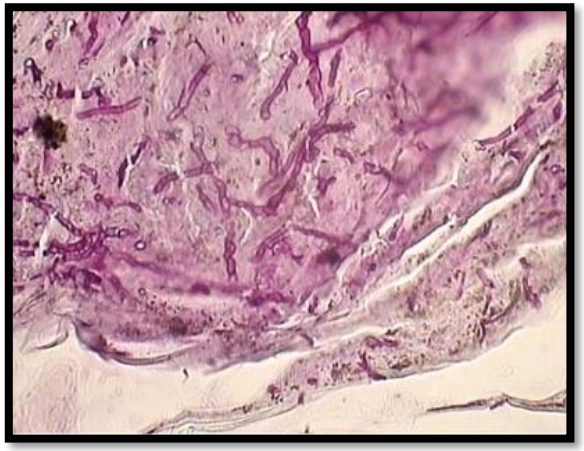

Métodos de diagnóstico: Cultivo, PCR e IHQ

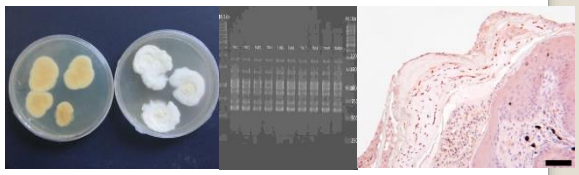

Bibliografía

1.- Grant MM. Jubb, editor. Kennedy, and Palmer's pathology of domestic animals. 6th ed. Vol. 3. Riverport Lane, St. Louis, Missouri: Elsevier, Inc; 2016. 868 p.

2.-Barten SL. Cardiomyopathy in a kingsnake (*Lampropeltis calligaster rhombomaculata.* Vet Med Small Anim Clin. 1980 Jan; 75 (1): 125-12

3.-Jacobson ER, Seely JC, Novilla MN, Davidson JP. Heart failure associated with unusual hepatic inclusions in a Deckert's rat snake. J Wildl Dis.1979 Jan; 15 (1): 75-81.

4.-Mitchell MA. Reptile cardiology. Vet Clin North Am Exotic Anim Pract. 2009 Jan; 12 (1): 65-79

5.-Jacobson E. Infectious diseases and pathology of reptiles. Boca Ratón: Taylor and Francis Group; c2007. Figure 1.127, Green iguana, *Iguana iguana*. Iguanidae. Ventral view of the anterior coelomic cavity; p.66.

6.- Wyneken J. Normal reptile heart morphology and function. Vet Clin North Am Exot Anim Pract. 2009 Jan; 12 (1): 51-63 Figure 2C. Ventral views of several adulto r subadult reptilian hearts, including green iguana (*Iguana iguana*) (C); p.54.

7.-Mitchell MA. Reptile cardiology. Vet Clin North Am Exotic Anim Pract. 2009 Jan; 12 (1): 6579

8-. Clippinger TL. Aortic stenosis and atrioventricular dilatation in a green iguana (Iguana iguana) Proc Am, Assoc. Zoo Vet 1993: 390-393

9.-Rishniw M, Carmel BP. Atrioventricular valvular insufficiency and congestive heart failure in carpet Python Aus Vet J 1999: 77 580-583

10.- Saunders A. Diagnosis and Management of Age related Veterinary cardiovascular Disease. Vet Clin Small Anim 42 (2012) 655-668

11.- Gustavsen K. Echocardiographic and radiographic findings in cohort of healthy adult green iguanas (*Iguana iguana*) J Vet Card 2014:16; 185-196

12.- Khosravi, AR, Shokri H, Rostami A. Severe dermatophytosis due to Trichophyton mentagrophytes var. Interdigitale in flocks of green iguanas (Iguana iguana). J Small Anim Pract 53.

13.-Orós J, Hernández JD, Gallardo J, Lupiola P, Jensen HE. Dermatophytosis caused by *Trichophyton* spp. in a Tenerife Lizard *(Gallotia galloti)*: an Immunohistochemical Study. J Comp Pathol, 2013: 149; 372-375.

14. Hazell SL, Eamens GJ. Progressive Digital Necrosis in the Eastern Blue-tongued Skink, *Tiliqua scincoides* (Shaw). J Wildl Dis, 1985:21(2); 186-188.

15. Khosravi AR, Shokri H, Rostami A, Tamai IA. Severe dermatophytosis due to *Trichophyton mentagrophytes* var. *interdigitale* in flocks of green iguanas *(Iguana iguana).*

Juan Pablo Velasco Montes de Oca

Reseña

- Hurón
  - Macho
  - 4 años

Historia clínica

"Distrés respiratorio crónico"

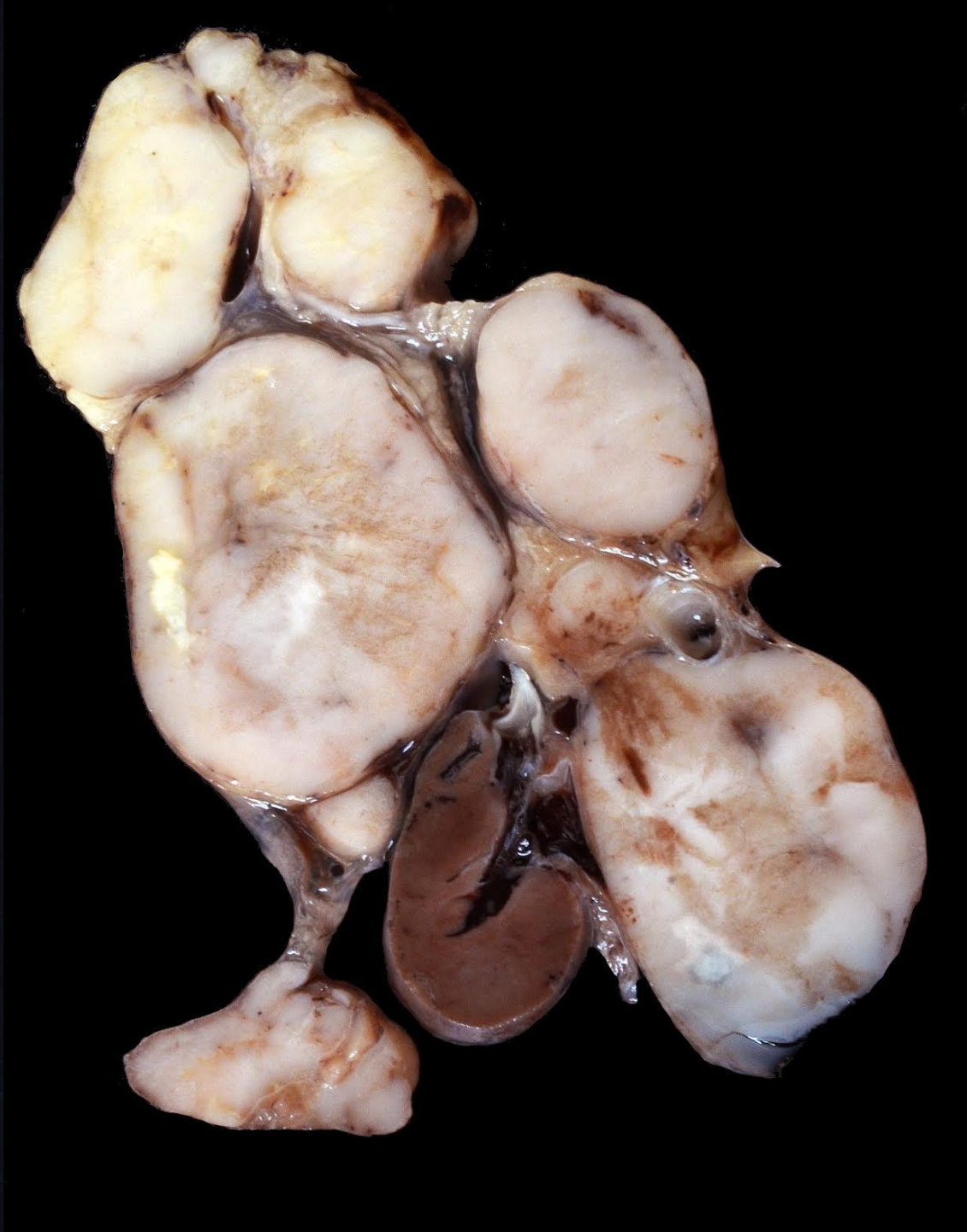

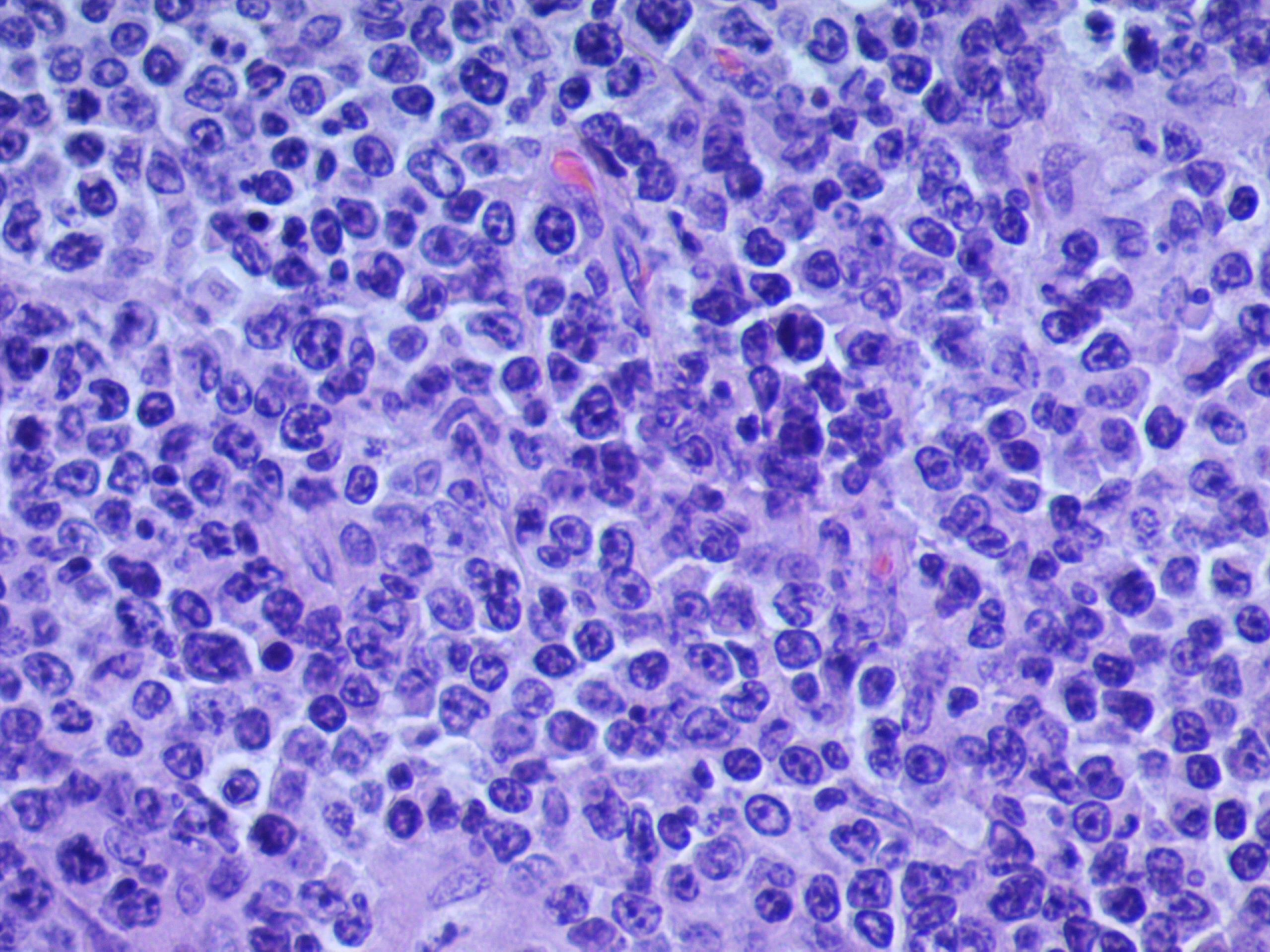

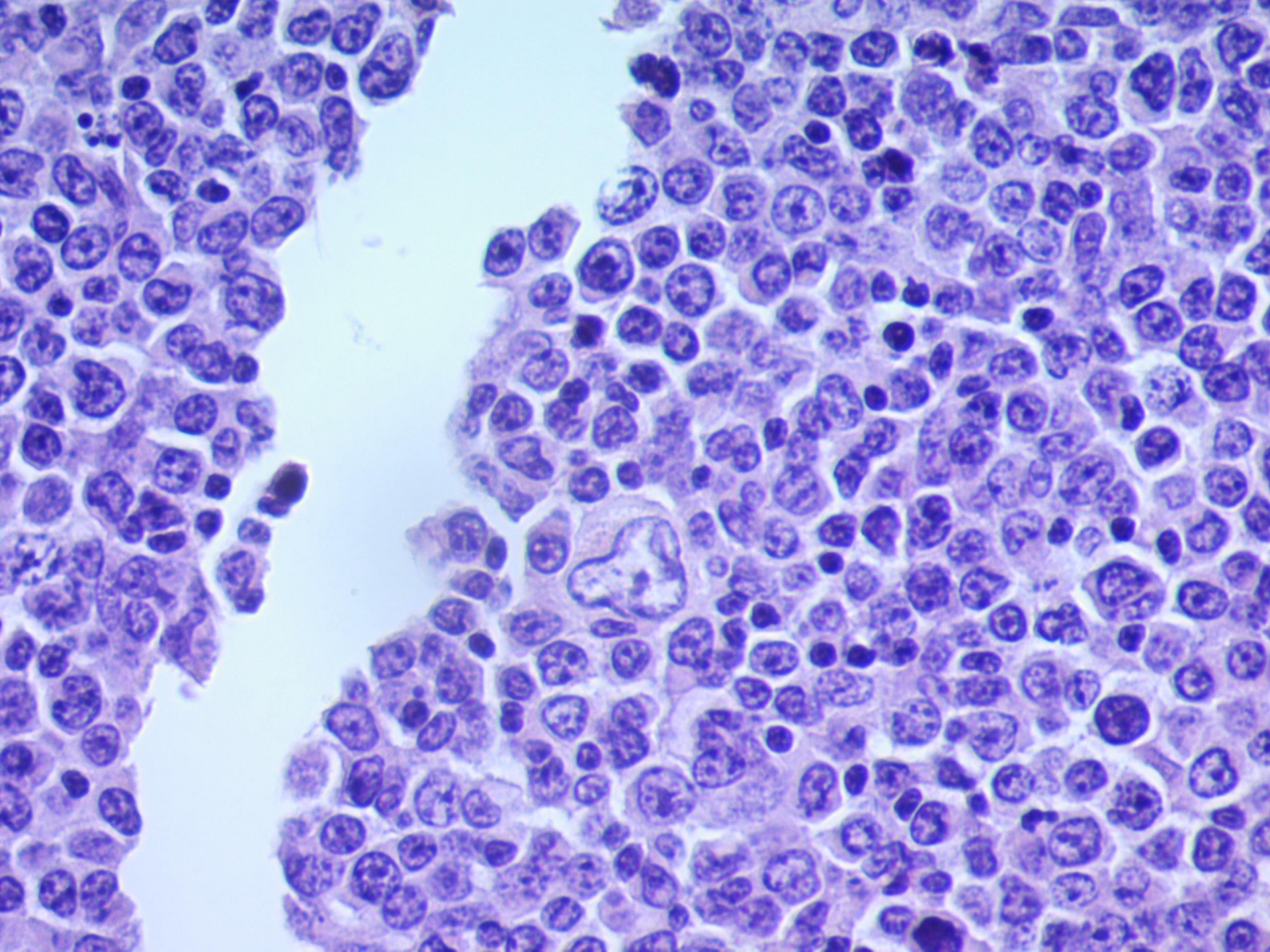

Dx Morfológico

LINFOMA MEDIASTÍNICO TIPO HODGKIN, CLÁSICO, RICO EN LINFOCITOS

Linfoma Hodgkin

- Med. humana: Linfoma de Hodgking
- Med. veterinaria: Linfoma tipo Hodgkin
  - **Frecuencia**
    - Gatos
    - Hurones
    - Perros
    - Caballos
    - Cerdos
    - Zorrillos
  - **Patrones y morfología**
    - Hurones
    - Perros
    - Gatos



Linfoma tipo Hodgkin en hurones…

The Journal of Veterinary Medical Science

NOTE

Pathology

Hodgkin's-like lymphoma in a ferret (*Mustela putorius furo*)

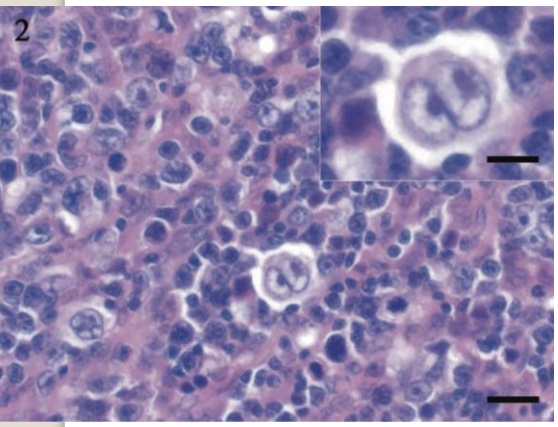

Anticuerpo	H/RS	L&H
CD3	-	-
CD 20	+	-
Pax-5	++	++
CD79	-	-
Vimentina	+	+
Iba-1	-	-

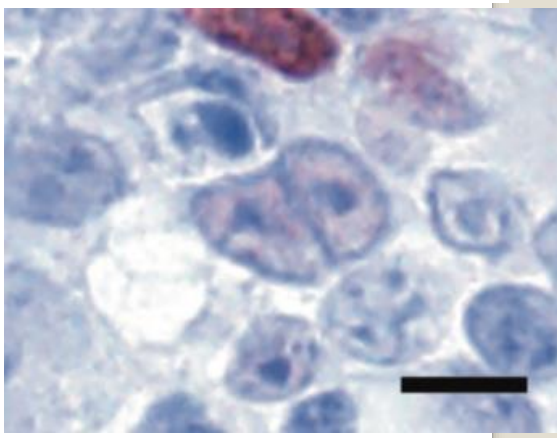

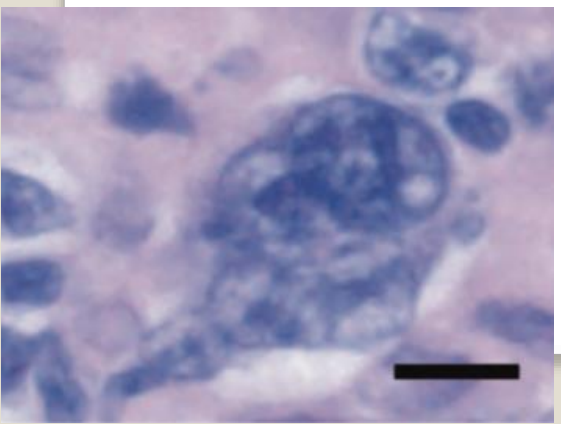

Anticuerpo	H/RS	L&H
CD3	-	-
CD 20	*	*
Pax-5	?	?
CD79	-	-
Vimentina	*	-
CD68	-	-
CD30	-	-

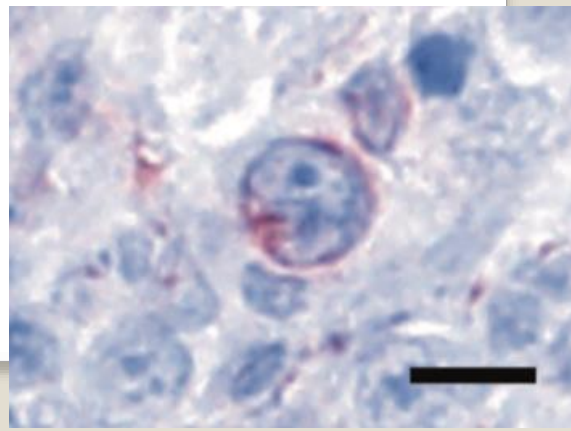

Bibliografía

1. Matsumoto I, Uchida K, et al. (2017) Hodgkin's like lymphoma in a ferret (Mustela putorius furo). The Journal of Veterinary Medical Science. 79(10): 1660-1663

2. Ammersbach M, DeLay J, et al (2008) Laboratory Findings, Histopathology, and Immunophenotype of Lymhoma in Domestic Ferrets. Veterinary Pathology 45:663-673

3. Latney LT (2017) Clinical Approach to Ferret Lymphoma. CVCVB 2017

4. Fox JG, Marini RP (2014) Biology and Diseases of the Ferret. Chapter 14: Diseases of the Hematopoietic System, 3rd ed, Wiley Blackwell

5. Meuten, Tumors in Domestic animals. (2016). Willey Blackwell. Pp. 209

G R A C I A S

"El ojo solo ve lo que la mente está preparada para comprender"
Henri Bergson

Seminario de casos

2019

Universidad Nacional Autónoma de México
Facultad de Medicina Veterinaria y Zootecnia
Departamento de Patología

MVZ Valeria Estefanía Patiño González

Asesores: Dra. Laura Romero Romero
MMVZ Alonso Reyes Matute

smpv EXPO CHIHUAHUA Chihuahua

Historia clínica

- Europeo doméstico, hembra entera de 1 año.
- Presentó aumento de volumen subcutáneo, no delimitado en las glándulas mamarias abdominales caudales e inguinales, suave, eritematoso de 14 X 8 cm.

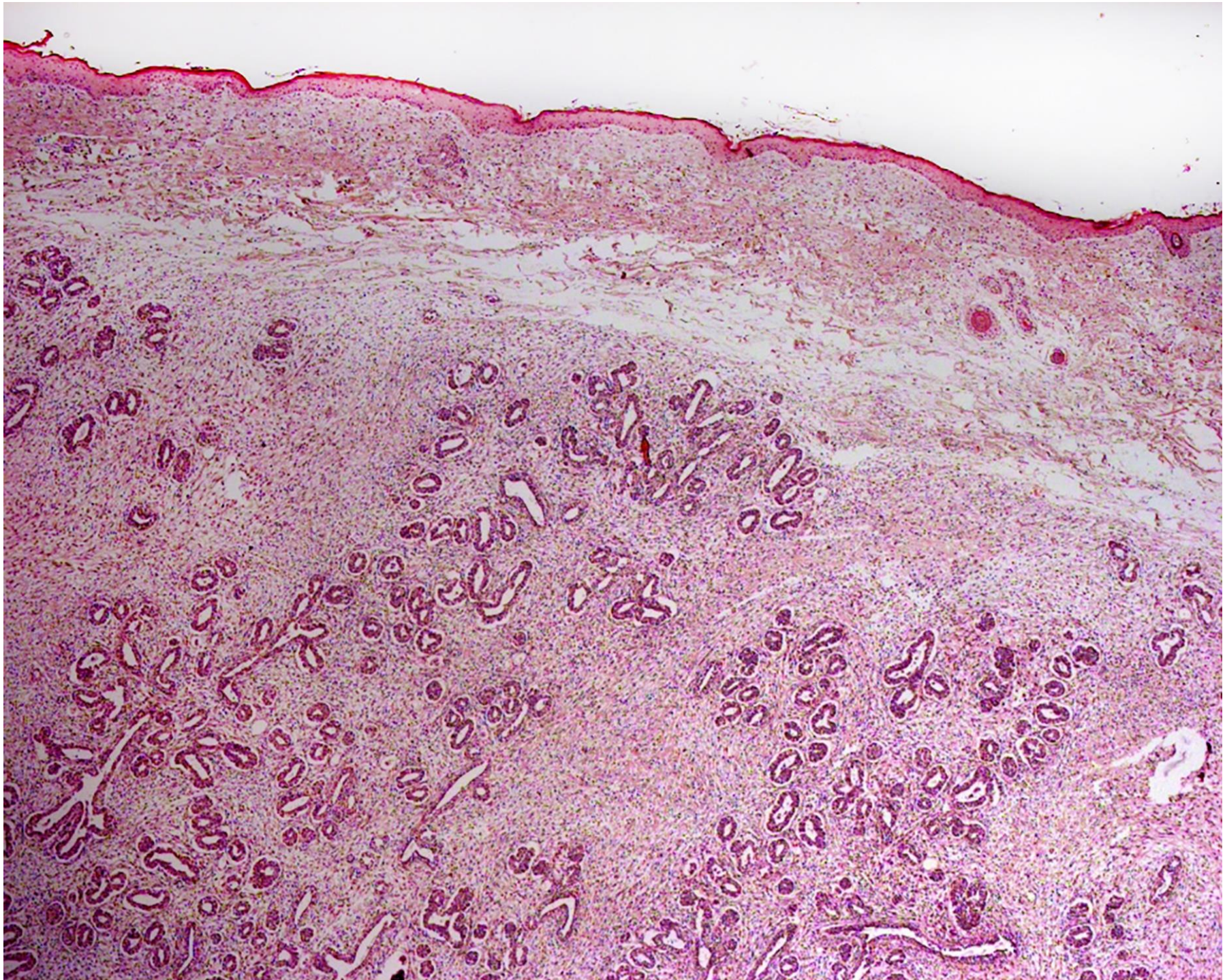

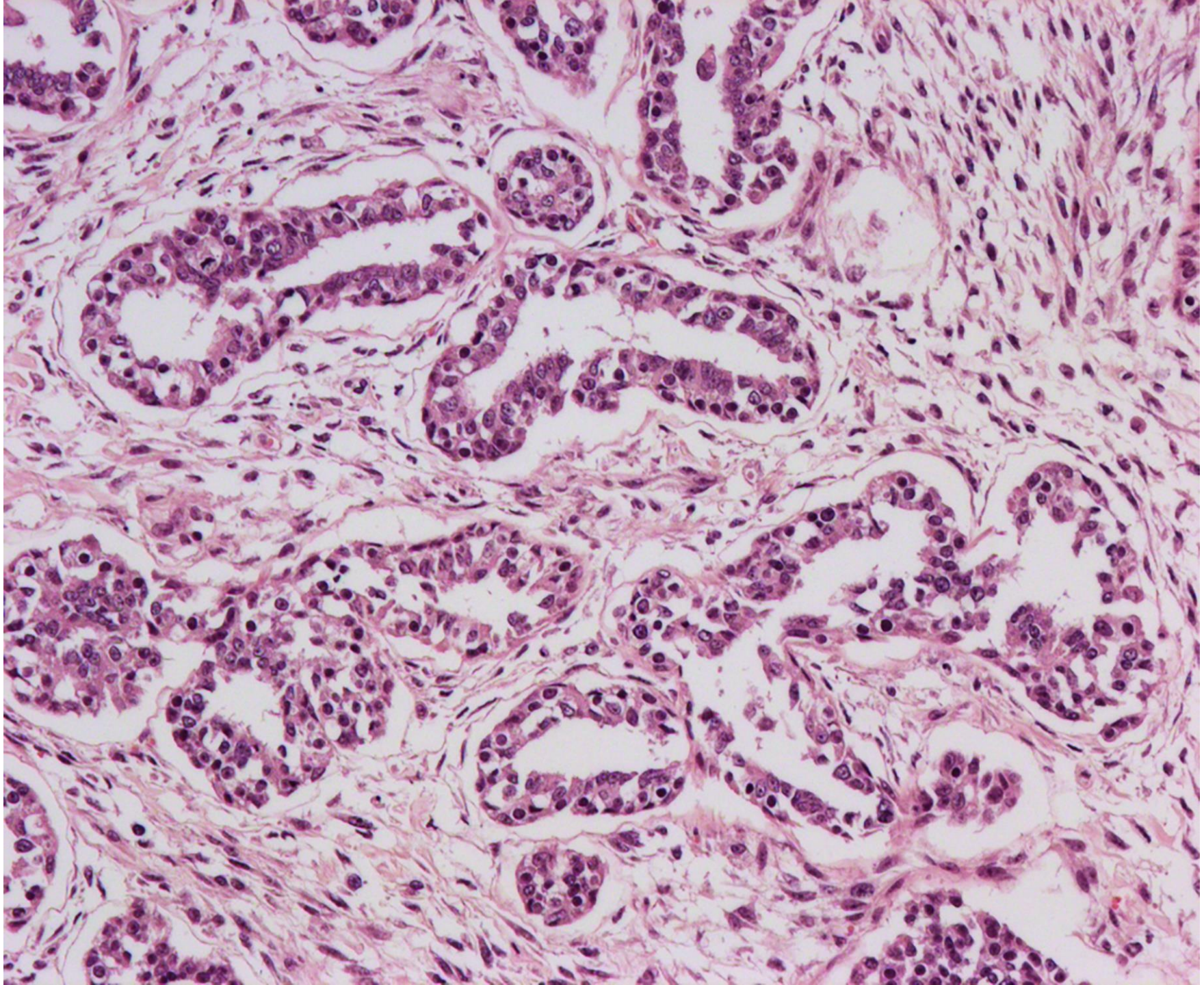

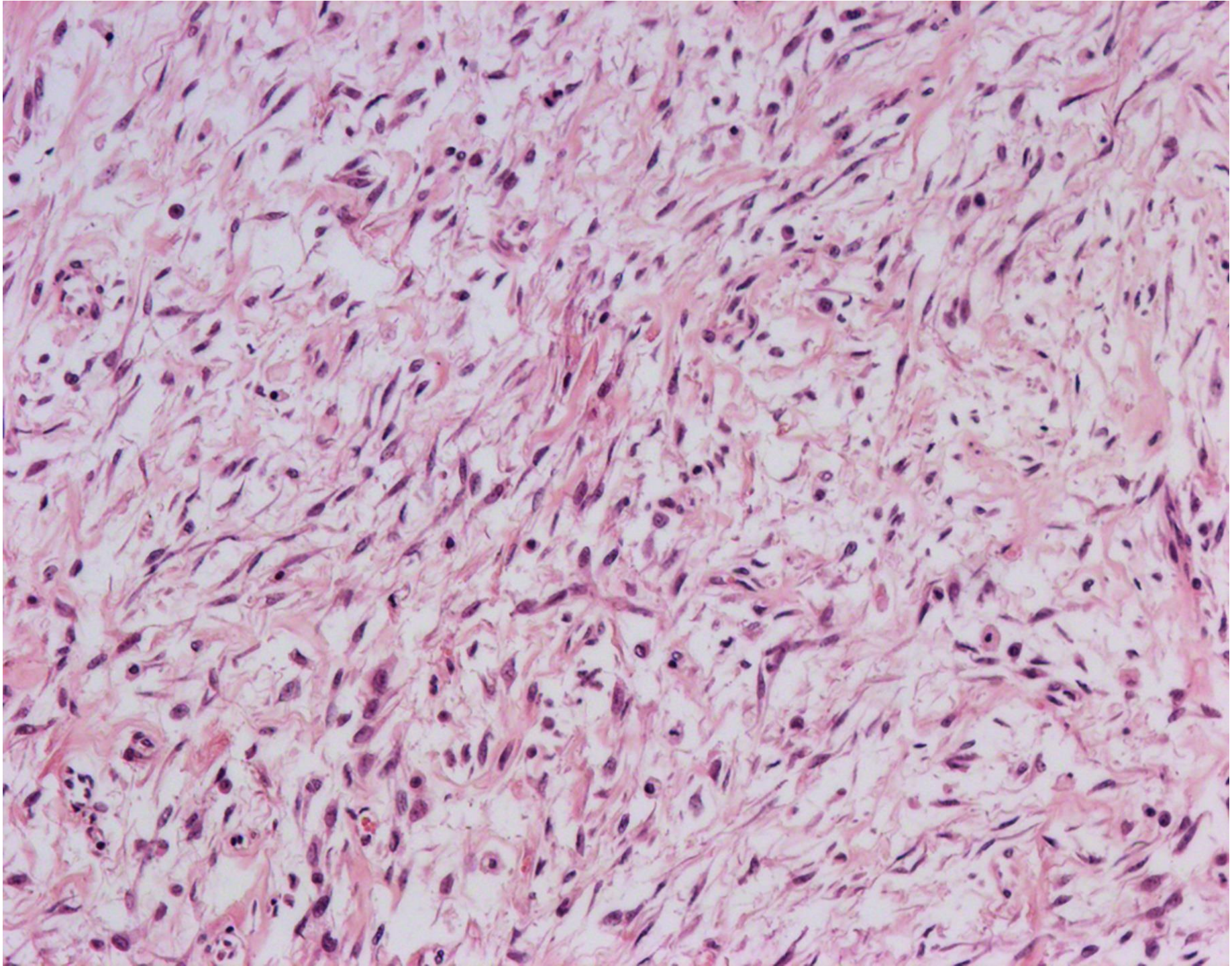

Diagnósticos diferenciales

- Hiperplasia fibroepitelial
- Fibroadenoma



Características	Fibroadenoma	Hiperplasia fibroepitelial
Macroscópicas	Únicos Circunscritos Firmes	Una o más glándulas mamarias afectadas Difusa Edematosa Eritematosa
Microscópicas	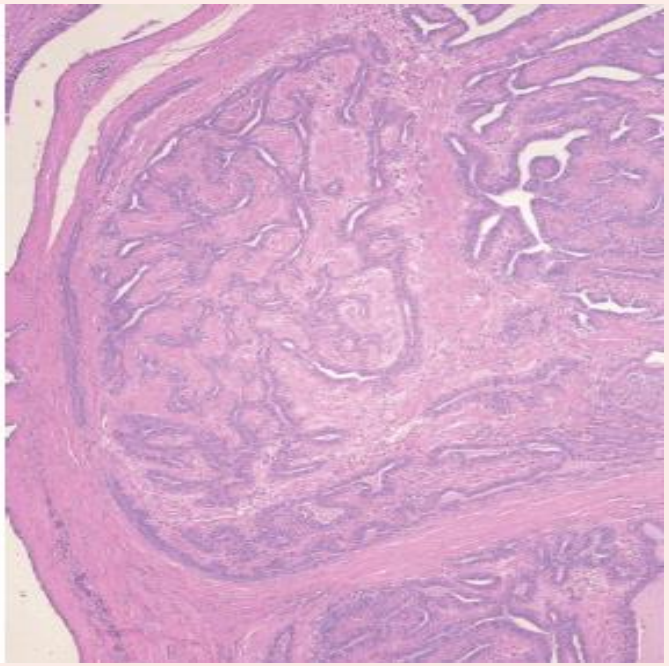	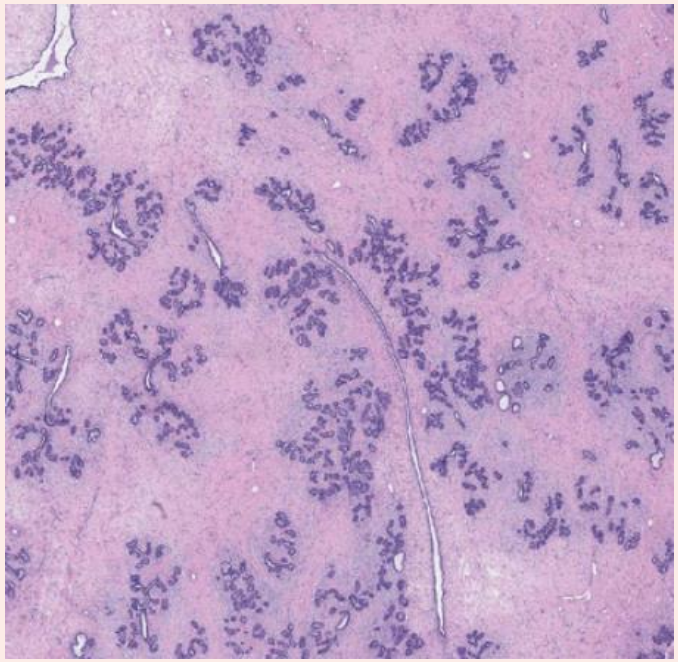

Goldsmicht M in: Meuten DJ. Tumors in domestic animals. Fifth edition. Editorial Offices. North Carolina, USA.2017.

Hiperplasia fibroepitelial

- Cambio firbroadenomatoso
- Fibroadenomatosis
- *Fibroadenoma

Clasificación de tumores de glándula mamaria en gatos				
Hiperplasia/ displasia **H. fibroepitelial**	Neoplasias benignas **Fibradenoma**	Neoplasias epiteliales malignas	Neoplasias epiteliales malignas (tipos especiales)	Neoplasias mesenquimales malignas

Gatas
Jóvenes :
Hiperestrogénicas
Gestantes
Tratamientos hormonales

Otras especies

18,375 (1968-2008)
Adenomas/ adenocarcinomas (83%)
Fibroadenomatosis (3.8%)
Neoplasias no epiteliales (3.6%)

Clasificación
Ductal
Lobular
Fibroadenomatosis

Graf, R. et al.Registro suizo de cáncer felino 1965–2008: la influencia del sexo, la raza y la edad en los tipos de tumores y la ubicación de los tumores. Journal of Comparative Pathology. 2016. 154 (2-3). 195–210.
Meuten DJ. Tumors in domestic animals. Fifth edition. ... North Carolina, USA.2017.
De Santi ... Veterinary Diagnostic Investigation. 26(3) 453-456.
Hayden DW, Johnson KH, Ghobrial HK. 1983. Ultrastructure of feline mamary hipertrophy. Vet Path. 20 (3)254-264

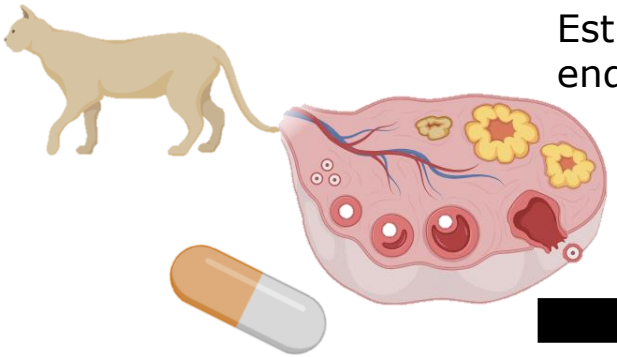

Tratamientos hormonales

Estrógenos endógenos

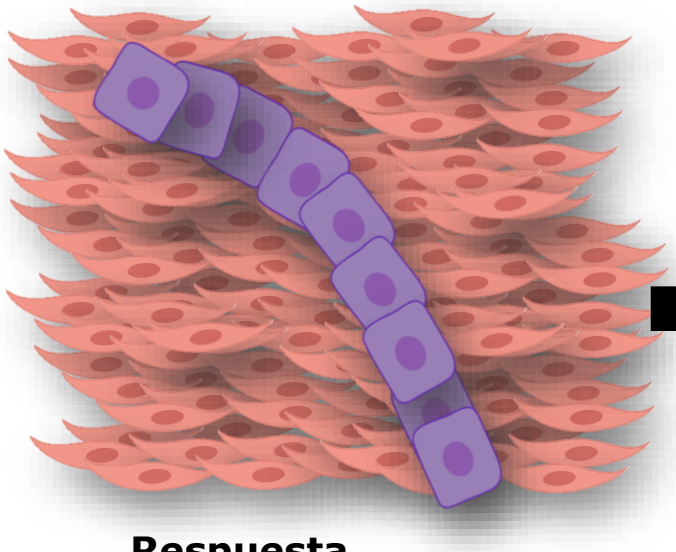

Respuesta hiperplasica

Aumento en al expresión de Rc P4

Expresión de receptores para hormona del crecimiento Factor de crecimiento insulínico

Tratamiento

Suspensión del tratamiento hormonal
Antiprogestágenos
Antiprolactínicos
OSH

Pronóstico

MOL, et al. New insights in the molecular mechanism of progestin-induced proliferation of mammary epithelium: induction of the local biosynthesis of growth hormone (GH) in the mammary glands of dogs, cats and humans. J Steroid Biochem Mol Biol. 1996 Jan;57(1- 2):67-71.

Mirna I. Rios Ovando

Caracterización histopatológica de un tejido de nueva formación en huesos faciales de un canino.

INTRODUCCION

Los tumores malignos mesenquimatosos originarios del hueso constituyen un amplio y heterogéneo grupo de neoplasias cuya clasificación depende del tipo celular proliferante y del producto de la síntesis de las células.

Las evidencias histopatológicas e inmunohistoquimicas , así como los datos experimentales, apoyan un origen común a partir de la célula mesenquimatosa primitiva multipotencial que se diferencia en una o mas líneas durante su transformación neoplasica.



HISTORIA CLINICA.

- Se presento a consulta un canino de la raza Daschund.
- 10 años de edad.
- En el que se encontró un tejido de nueva formación en la región frontal, en la región parietal y temporal izquierda.
- Este tejido contaba con 9 meses de evolución y media 9 cm de diámetro.
- Se le hicieron estudios radiográficos.
- Posteriormente fue remitido para su examen *post-mortem* a la Universidad Autónoma de Ciudad Juárez.

Canino Daschund. Crecimiento que se extiende difusamente sobre la parte frontal del cráneo el cual comprime los globos oculares centralmente.

PLACA RADIOGRAFICA.

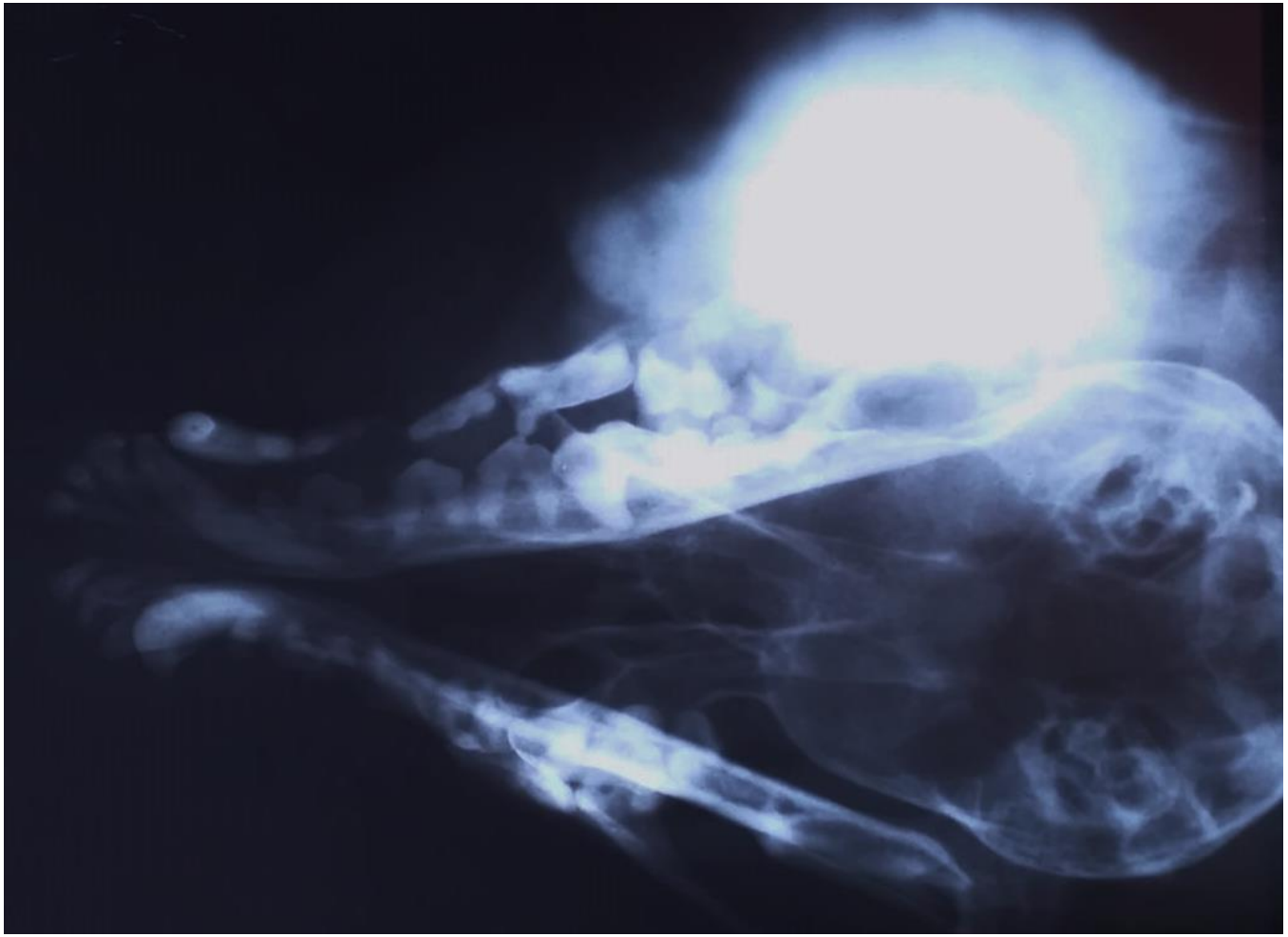

DESCRIPCION MACROSCOPICA.

• Macroscópicamente se aprecia un tejido de nueva formación no encapsulada, mal circunscrita, solida inmóvil, y de consistencia dura que involucraba principalmente hueso parietal izquierdo y se extendía a los huesos frontal y temporal del mismo lado.

• El tumor tenia un aspecto multinodular parcialmente definido y se expandía al periostio. La neoplasia no infiltraba la cavidad craneana. Y no se observo metástasis a nódulos linfáticos ni a órganos internos.

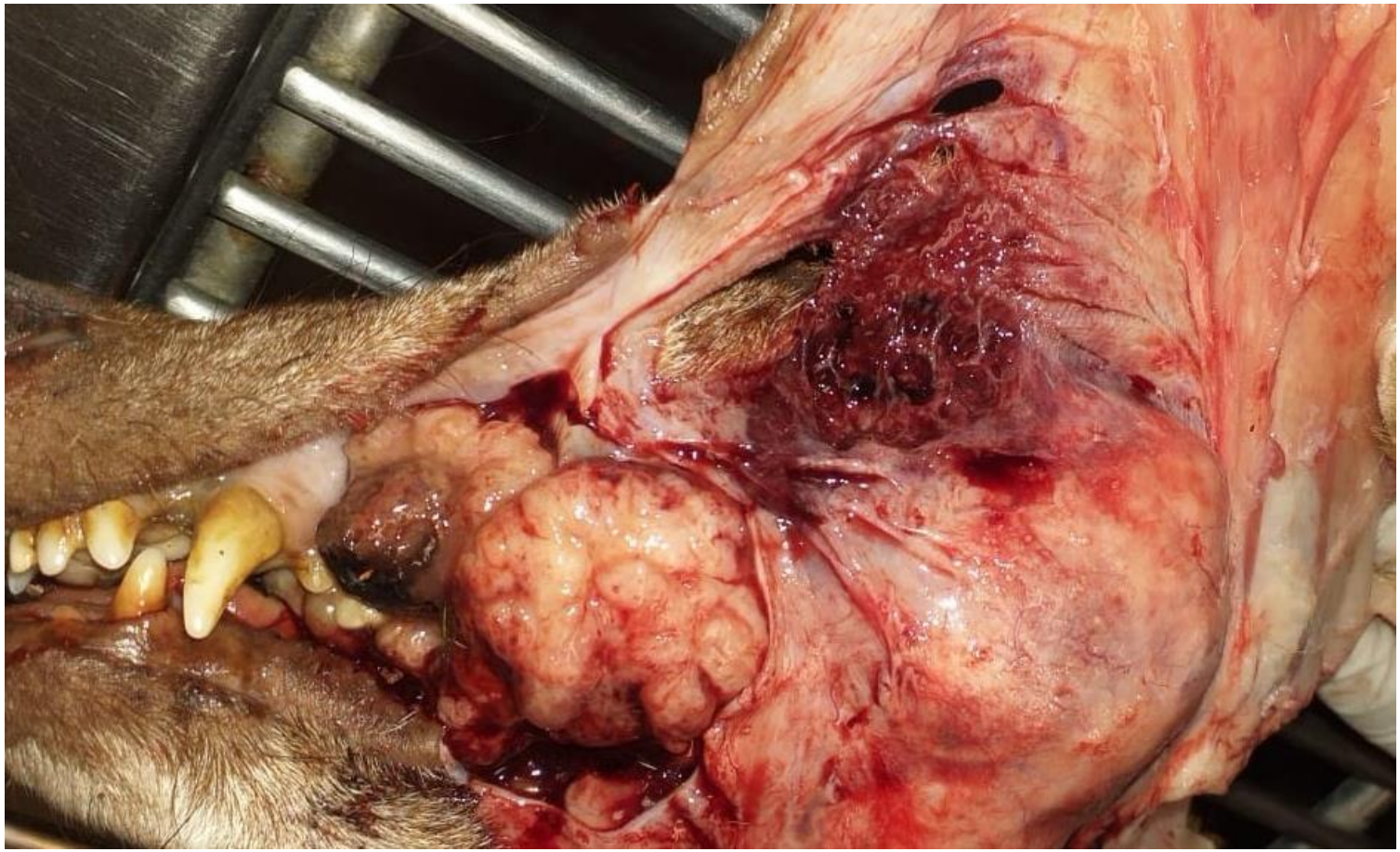

Tejido de nueva formación no encapsulada, mal circunscrita, solida inmóvil, que involucraba principalmente hueso maxilar y se extendía a los huesos frontal y temporal del mismo lado. El tumor tenia un aspecto multinodular parcialmente definido.

DESCRIPCION MICROSCOPICA.

•En características histomorfologicas el tumor presentaba un **patrón multilobular** no bien definido,

• Los lóbulos eran de tamaño variable limitados por trabeculas de tejido conectivo fibroso.

•Las células neoplasicas eran poliédricas, fusiformes o estelares inmersas en matriz osea.

•Aunado a esto se apreciaron zonas de necrosis, hemorragias así como mitosis.

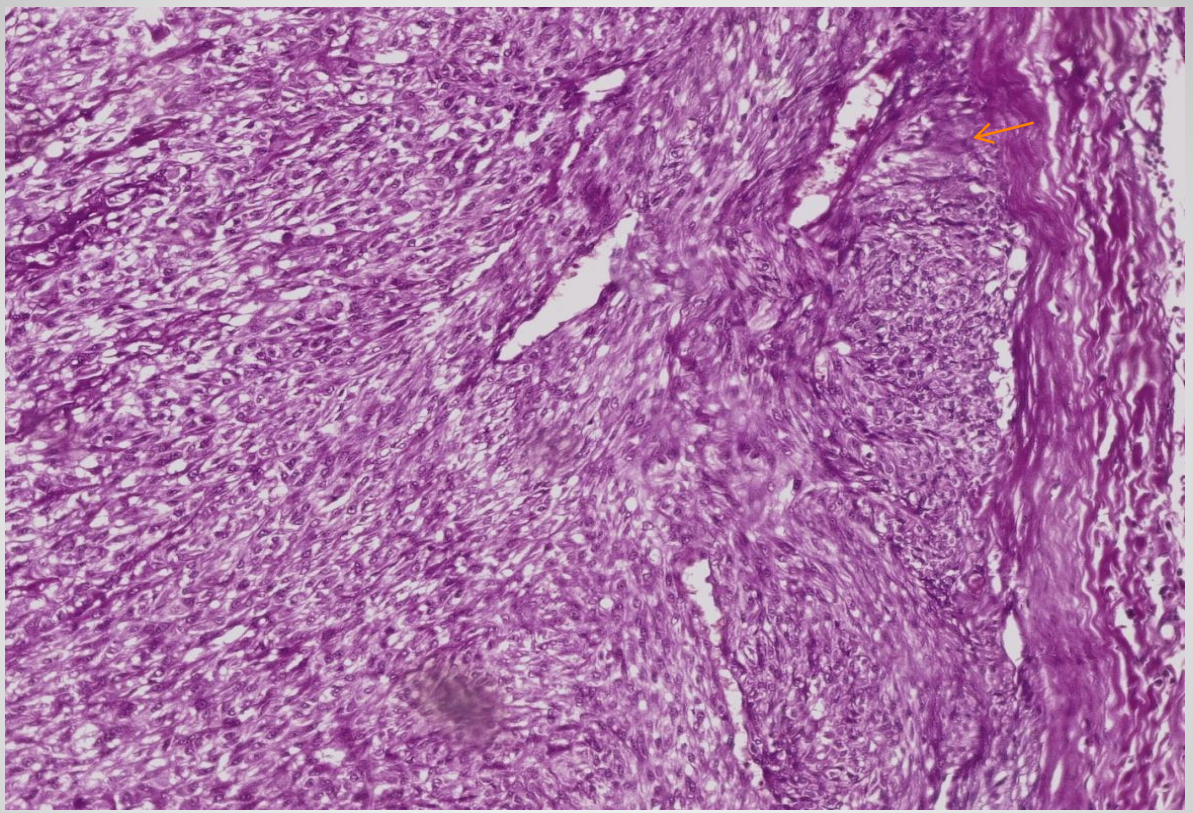

Patrón lobular compuesto por tejido fibroso (flecha)rodeando a las células neoplasicas. H&E. 10X.

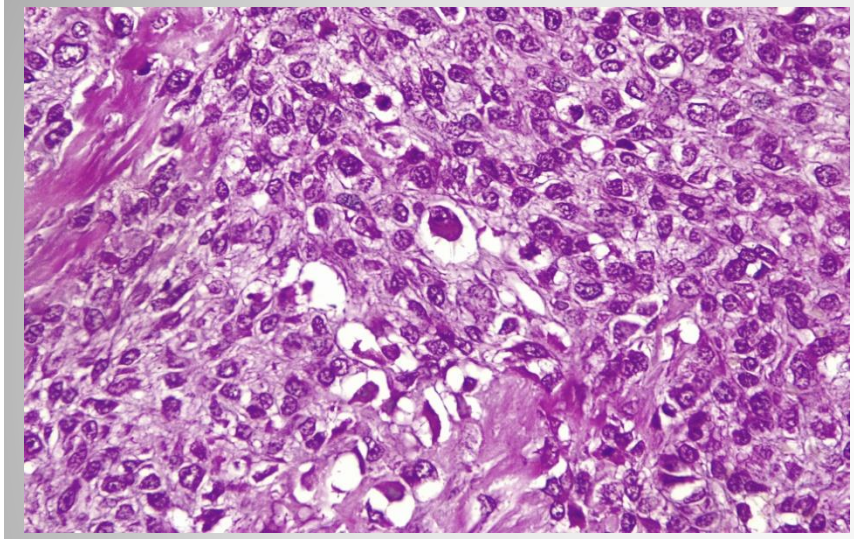

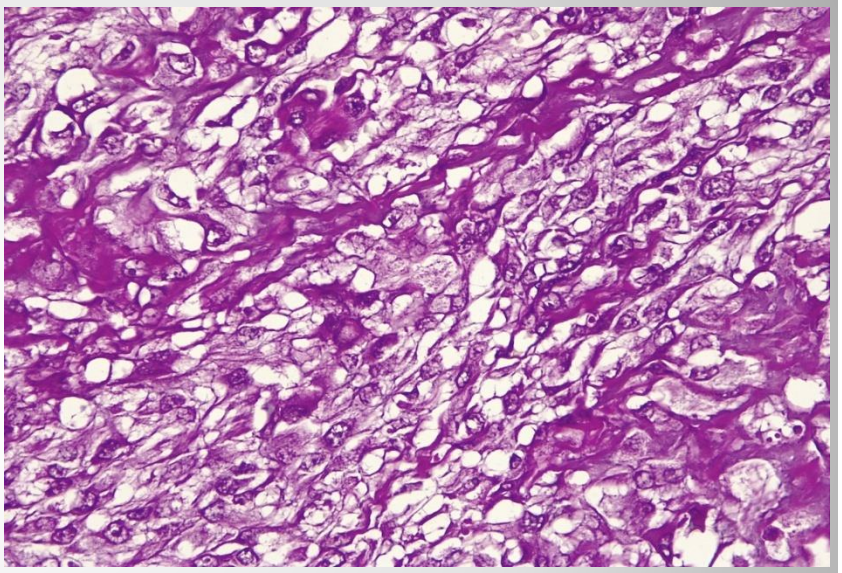

Células neoplasicas mayormente fusiformes dispuestas alrededor de una matriz osea. H&E. 40x

DIAGNOSTICO.

Con el cual se determino que se trataba de un **Tumor Multinodular óseo(TMO),**

CONCLUSION.

•Al considerar la importancia de los tumores óseos que afectan al cráneo y los huesos de la cara del muchos de los cuales tienen un comportamiento mas agresivo que el TMO.

• TMO posee características peculiares que lo hacen distintivo a su diagnostico.

•Se debe tomar en cuenta su crecimiento lento, difuso y deformante en los huesos de la cabeza.

•Tiene peculiaridades histológicas que son inequívocas sobre todo si se considera como diagnostico diferencial al condrosarcoma y osteosarcoma que presentan comportamiento mas agresivo y causan metástasis a pulmón.

Hena Rodríguez Lira

CASO 8

Reseña

Especie: Canino
Raza: Basset hound
Sexo: Hembra
Edad: 4 años

Condición corporal: Caquéxica (1/5)

Se presenta a consulta con distención abdominal y a la palpación el útero se percibe ocupado.

Se realiza laparotomía exploratoria y se confirma gestación.

Ingresa a cesárea de emergencia, de la cuál resultan cuatro cachorros, entre ellos un siamés.



14 cm
15 cm

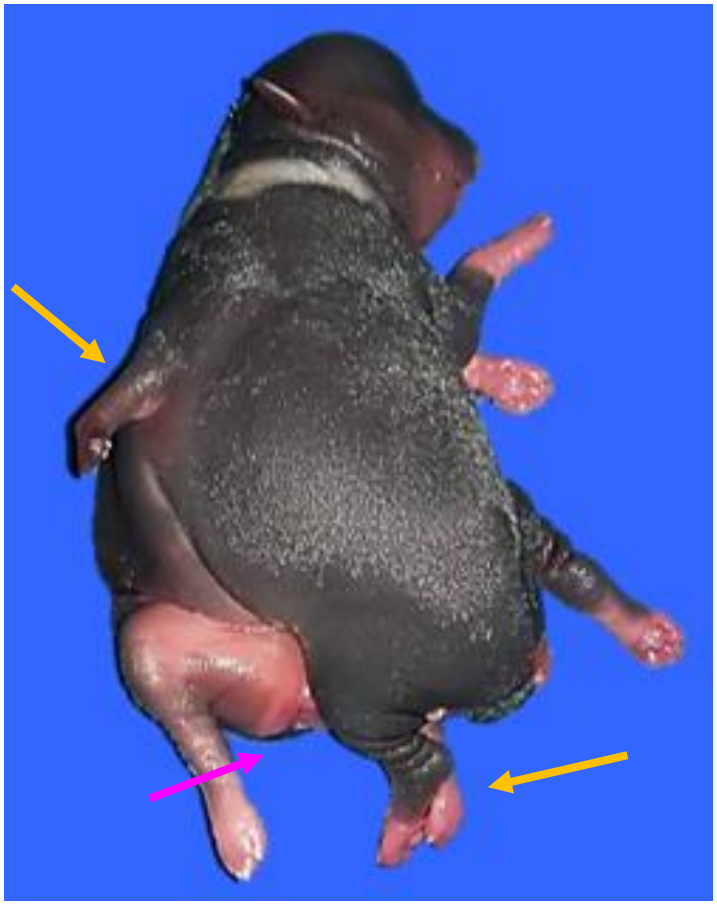

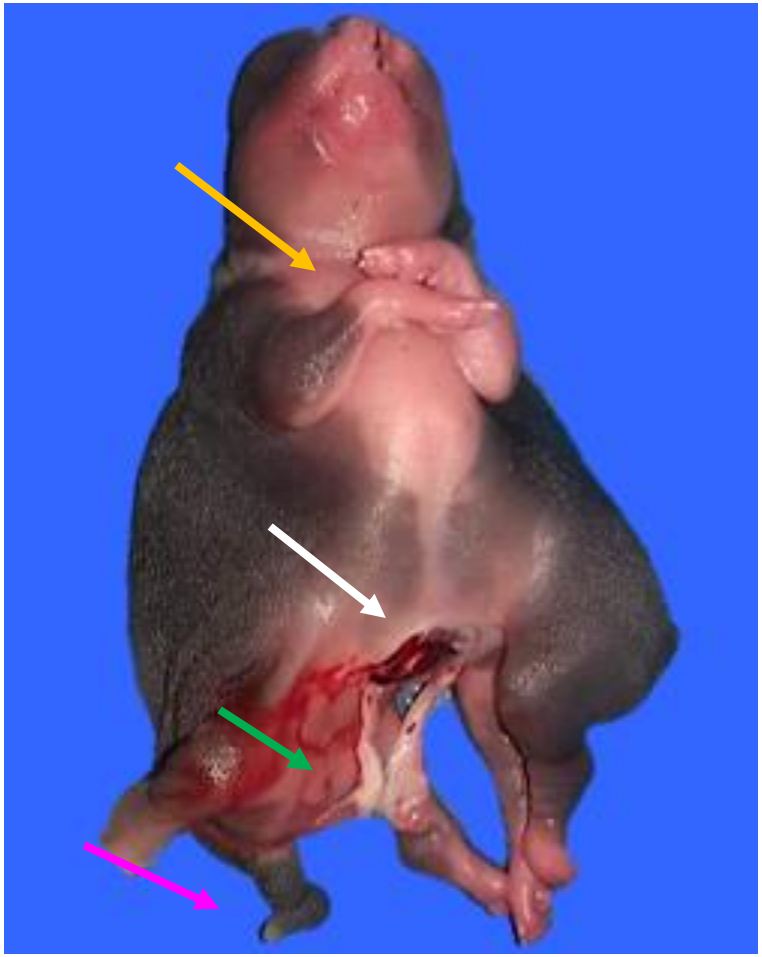

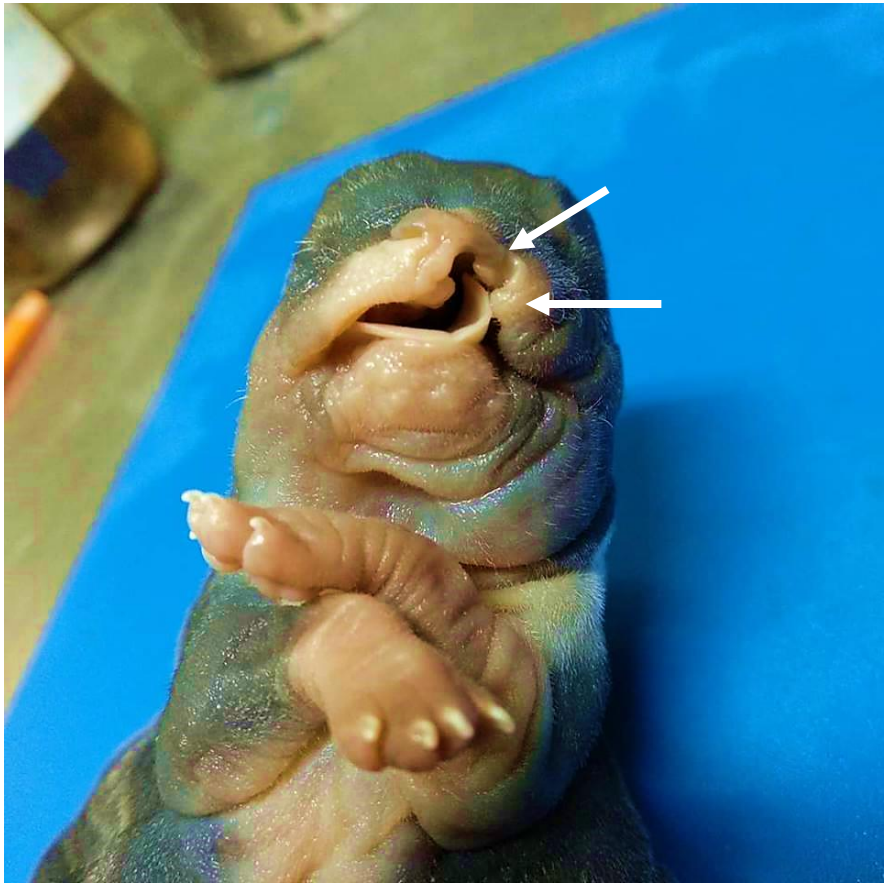

Diagnóstico morfológico

Cefalotoracópago simétrico con queilopalatosquisis y atresia anal

Discusión

Anomalía congénita

Individuos conectados vascularmente (comparten uno o más órganos)

Clasificación de acuerdo al sitio de unión

Siameses simétricos / asimétricos

Incidencia de queilopalatosquisis

Atresia anal (multifactorial)



Discusión

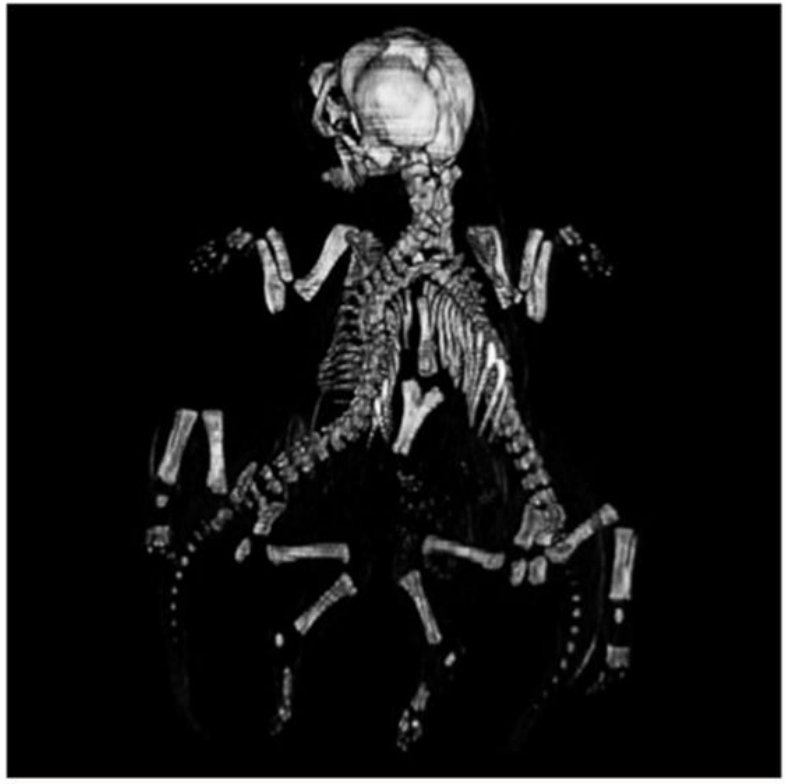

* Carvajal et al. (2012)

* Moura et al. (2017)

Discusión

Individuos monocigóticos
- Monocoriónicos y monoamnióticos

División parcial / incompleta

Siamés

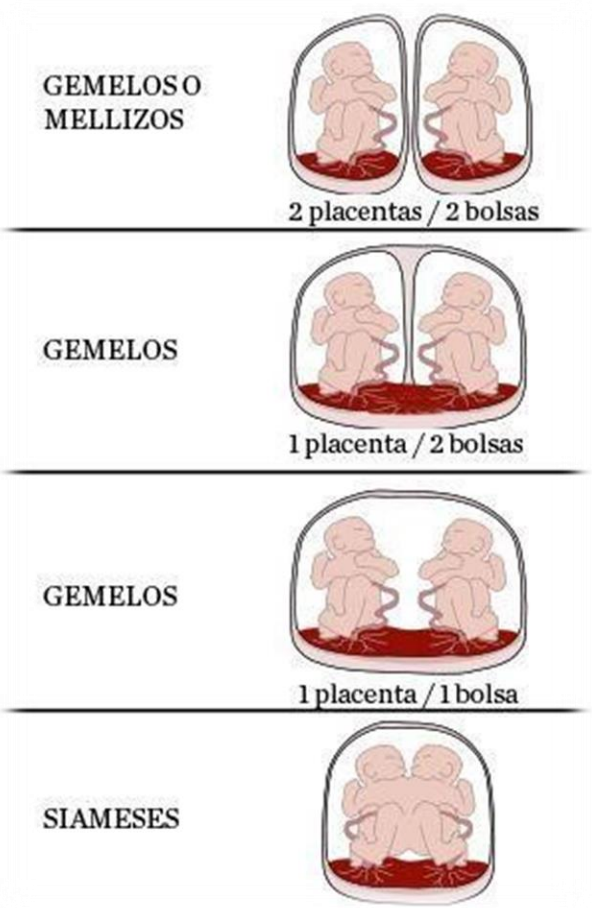

Seminario de casos

- Diagnóstico temprano de gestación y detección de siameses
- Reducir las complicaciones durante el parto (distocia)
- Favorecer la supervivencia de la camada

smpv EXPO CHIHUAHUA Chihuahua

Referencias

1. Carvajal , Y., Ibáñez, F., & Rabeiro, D. (2012). Siameses toracópagos, presentación de un caso. Panorama Cuba y Salud, 45-48.
2. Luewan, S., Sukpan, K., Yanase, Y., & Tongsong, T. (2010). Prenatal diagnosis of Cephalothoracopagus Janiceps. Journal of Ultrasound in Medicine, 1657–1661.
3. Moura, E., Thon, B., & Pimpão, C. T. (2017). Canine conjoined twinning: A pathoanatomical study of a Lhasa Apso symmetrical cephalothoracopagus. (WILEY, Ed.) Anatomia Histologia Embryologia, 606-610.
4. Tovar, J. A. (1998). Gemelos unidos (siameses). Boletín de Pediaría, 259-263.

Luz María Vargas Soto

smpv

CASO 9

Caso

Raza: Pitbull
Género: Hembra
Edad: 5 años

Con historia clínica de tumor en cornea, en el examen oftalmológico indicó: prueba de fluoresceína negativo, reflejo de amenaza negativo y deslumbramiento positivo.
Nódulo rojizo, irregular en región dorsal de córnea izquierda, ocupando cerca del 40-45% de ella. Se retira mediante queratectomía, provocando una úlcera corneal y se remite al laboratorio de Patología, para su estudio histopatológico.

Descripción macroscópica

El tejido nodular de superficie irregular, color rojo oscuro, mide 5 x 8 x 3 mm y es de consistencia firme.

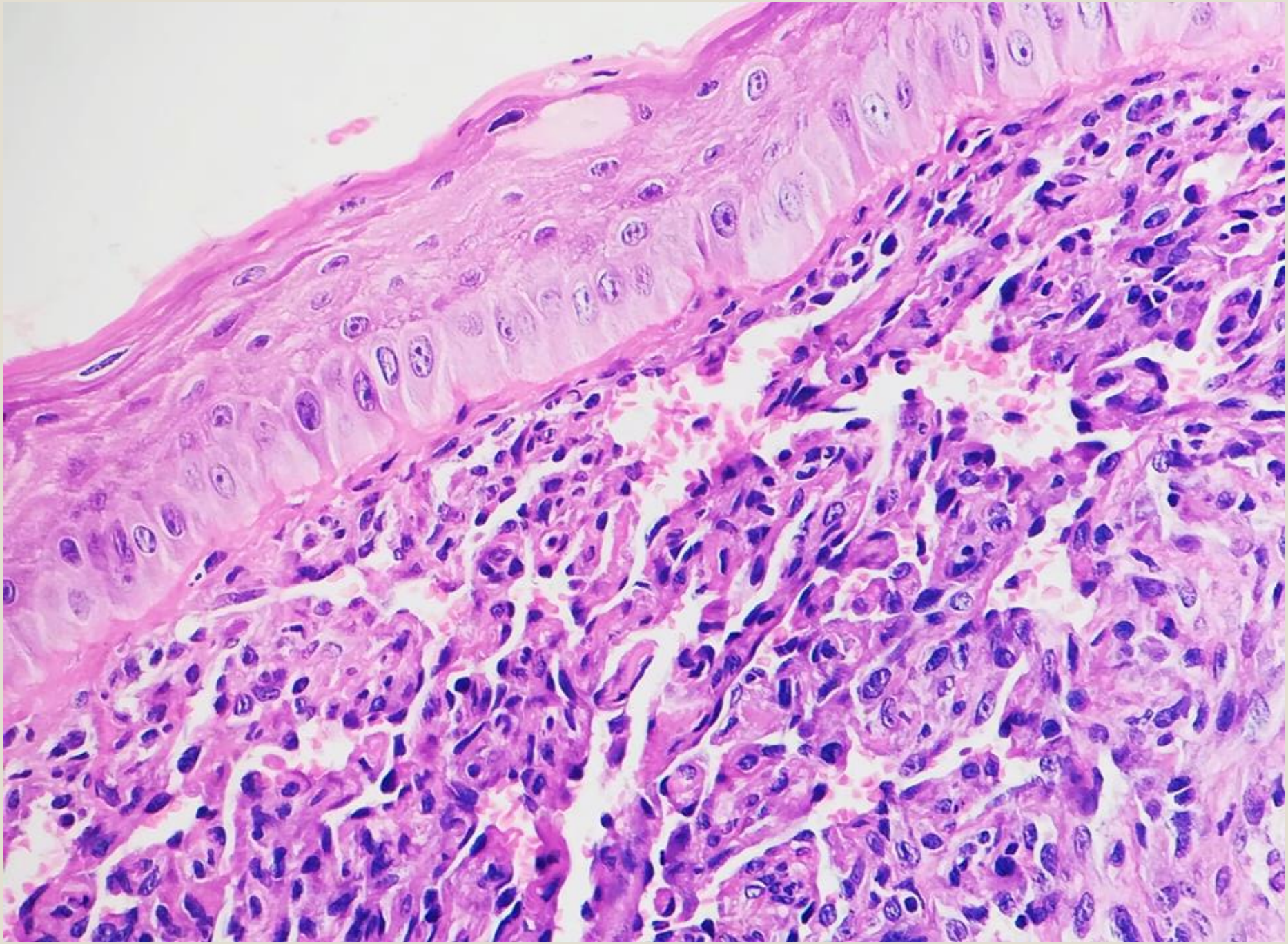

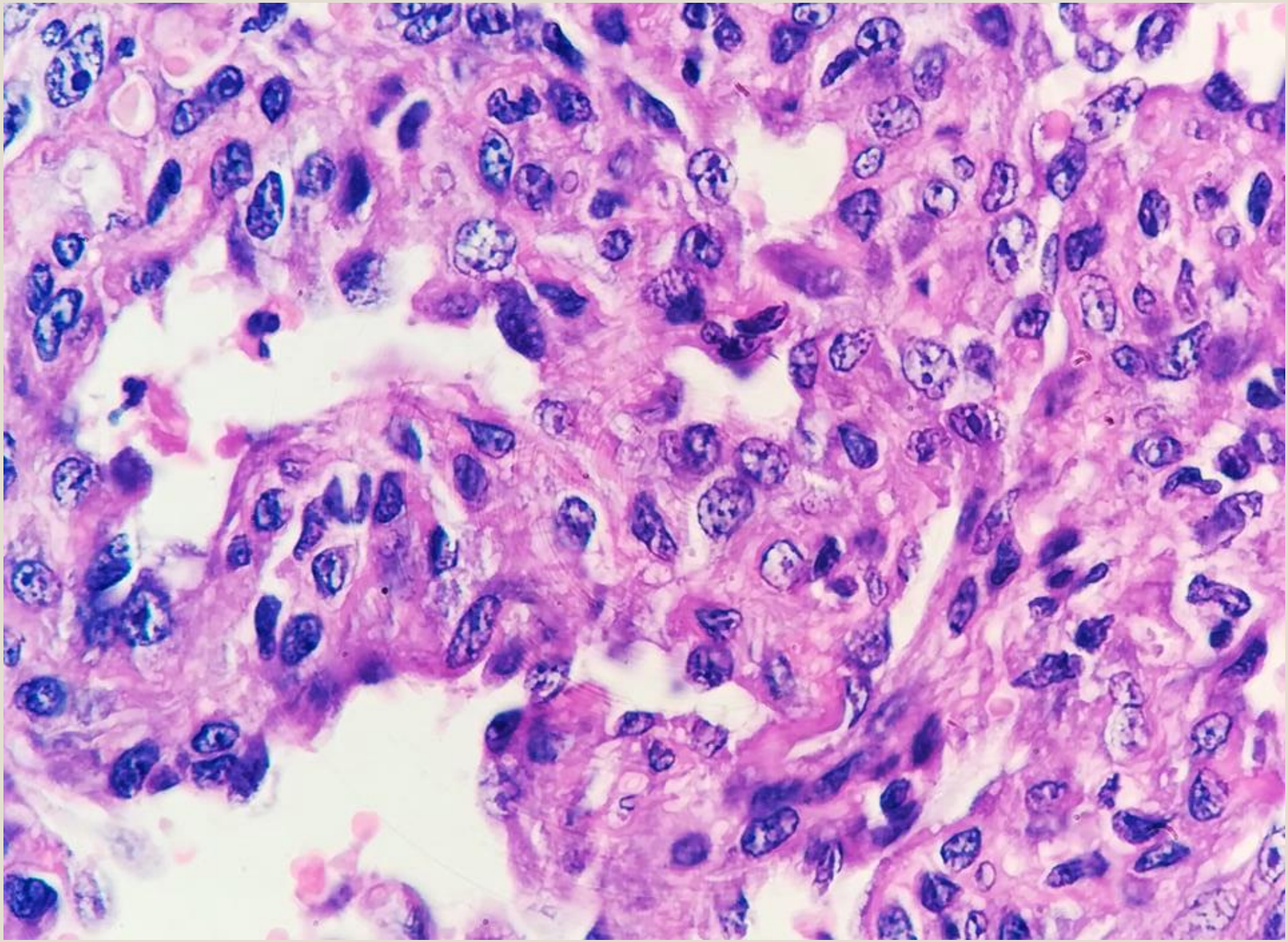

Descripción macroscópica

Se observó por debajo del epitelio anterior de la córnea e infiltrando y remplazando el estroma corneal, tejido de nueva formación nodular, mal delimitado y no encapsulado. Constituido por fusiformes y poliédricas que forman múltiples espacios vasculares que a su vez contienen eritrocitos y trombos de fibrina en su luz, estas estructuras vasculares están separadas por delgadas bandas de tejido conectivo fibroso. Las células exhiben moderada cantidad de citoplasma eosinofílico de bordes mal definidos y ocasionalmente, presentan vacuolas de tamaños variables en su citoplasma, el núcleo es ovalado o redondo con cromatina fina granular y uno o dos nucléolos hipercromáticos. Se observan de 0 a 2 mitosis atípicas por campo aleatorio 40X, además de marcada anisocariosis y anisocitosis. Adyacente al tejido neoplásico se observa discreto infiltrado inflamatorio linfoplasmocítico y algunas células con gránulos café ocre en su citoplasma (hemosiderofagos), y multifocalmente se observan áreas de necrosis.

Diagnóstico Morfológico

Hemangiosarcoma

Diagnósticos diferenciales:

- **Carcinoma de células escamosas**
- **Hemangioma**

Pruebas complementarias

Inmunohistoquímica

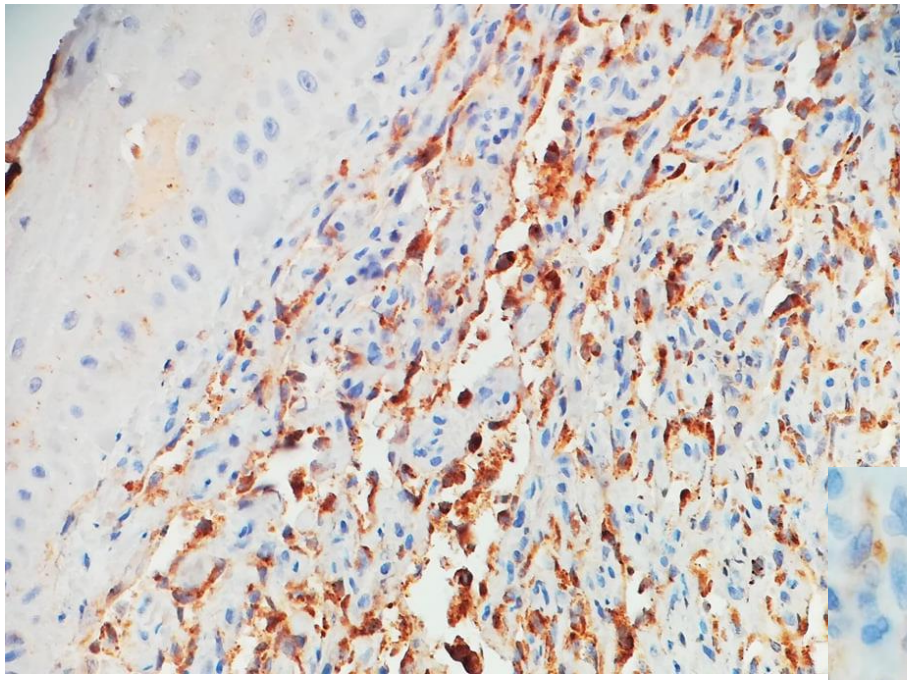

Factor VIII, **10x**

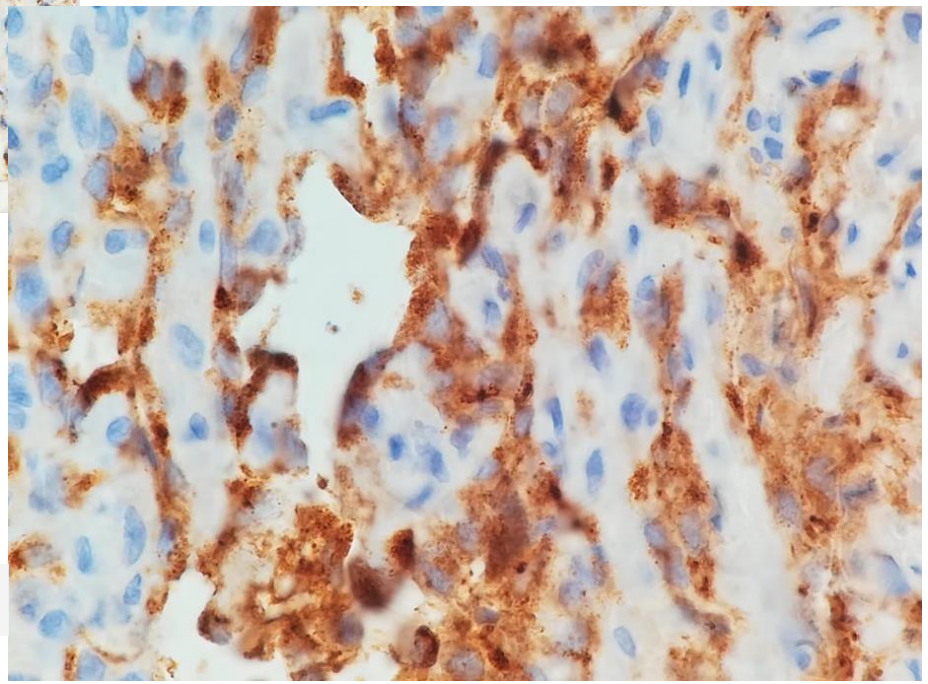

Factor VIII, 100x

Las neoplasias de la **córnea** son poco frecuentes en perros Se han descrito diversos tumores primarios y secundarios.

- Carcinoma de células escamosas
- Papiloma, melanoma
- Hemangioma
- Hemangiosarcoma del limbo.

- Hemangioma y hemangiosarcoma conjuntival

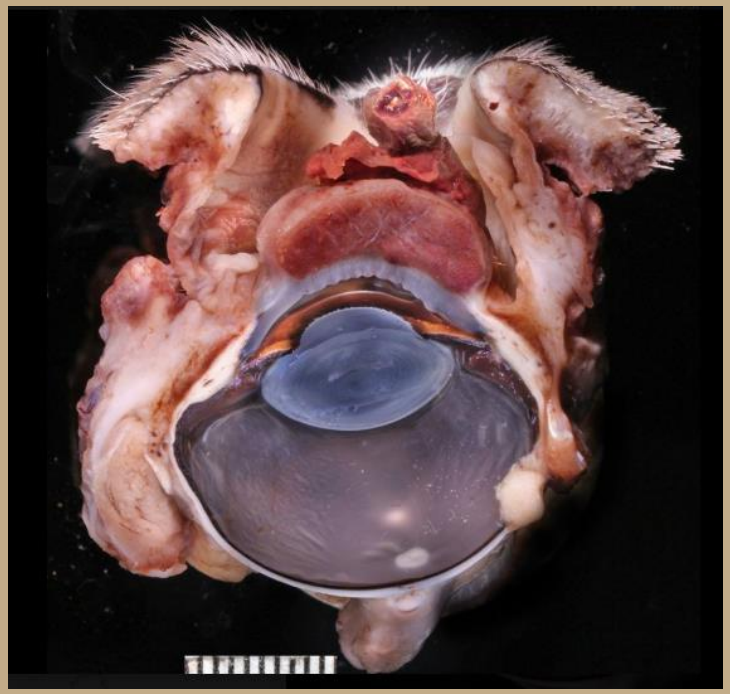

Comparative Ocular Pathology Laboratory of Wisconsin (COPLOW)

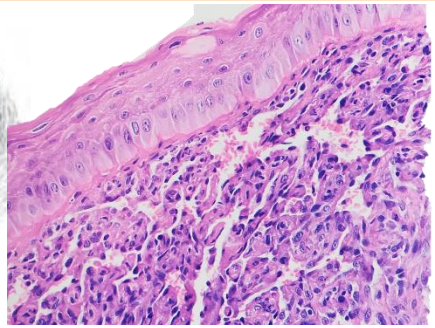

Hemangiosarcoma

- **Presentación como sitio primario en cornea es poco frecuente.**
- **Su presentación está asociada con:**
  - **Antecedentes de queratitis crónica**
  - **Radiación ultravioleta.**

Haeussler DJ, Muñoz RL. et al. Primary central corneal hemangiosarcoma in a dog. Case Report. Veterinary Ophthalmology (2011) 14, 2, 133–136.

Referencias

1. Fischer CA. “Tumors of the cornea and sclera”. En: Ocular *Tumors in Animals and Humans*, R. L. Peiffer Jr and K. B. Simons, Eds., Blackwell Publishing, Ames, Iowa, USA, 1st edition, 2002: 149–202
2. Haeussler DJ, Muñoz RL. *et al.* Primary central corneal hemangiosarcoma in a dog. Case Report. *Veterinary Ophthalmology* (2011) 14, 2, 133–136.
3. Dubielzig RR. Tumors of the Eye. En: Meuten DJ (Ed). *Tumors in domestic animals*. 5th ed. Iowa. A Blackwell Publishing Company, 2017: 892-899.
4. Dubielzig RR, Ketring KL, McLellan GJ, Albert DM. Capítulo 8: Diseases of the cornea and sclera. En: *Veterinary Ocular Pathology: A Comparative Review.* Philadelphia, PA: Elsevier; 2010:202-234
5. Ledbetter EC, Gilger BC. Diseases and Surgery of the Canine Cornea and Sclera. En: Kirk NG. Veterinary Ophthalmology. 5th ed. Iowa. A Blackwell Publishing, 2013: 976- 1049.
6. Nikula KJ, Benjamin SA, Angleton GM *et al*. Ultraviolet radiation, solar dermatosis, and cutaneous neoplasia in beagle dogs. *Radiation Research* 1992; 129: 11–18.
7. Wilcock BP, Njaa BL. Sentidos especiales. En: Maxie MG, ed. Jubb, Kennedy, y Patología de Palmer de los animales domésticos. Vol. 1. 6ª ed. St. Louis, MO: Elsevier Limited; 2016: 421-422.
8. Labelle P. The Eye. En: Zachary JF, ed. Pathologic Basis of Veterinary Disease. 6th ed. St Louis, MO: Elsevier; 2017; 1302-1304.
9. Ward H, Fox LE. Cutaneous Hemangiosarcoma in 25 Dogs: A Retrospective Study. *Joumalof Veterinary Internal Medicine,* Vol8, No 5 (September-October), 1994: pp 345-348.

Tatiana Sánchez Sánchez

Seminario de Casos

2019

Seminario de casos

Historia clínica:

Perro doméstico (*Canis lupus familiaris*) de 7 años de edad, raza Chihuahua, hembra, que presentó aumento de volumen del miembro torácico derecho que apareció posterior a evento físico- traumático.

Se realizó la amputación del mismo y se remitió al Departamento de Patología de la Facultad de Medicina Veterinaria y Zootecnia de la U.N.A.M. (FMVZ-UNAM).

unam-fmvz
patología

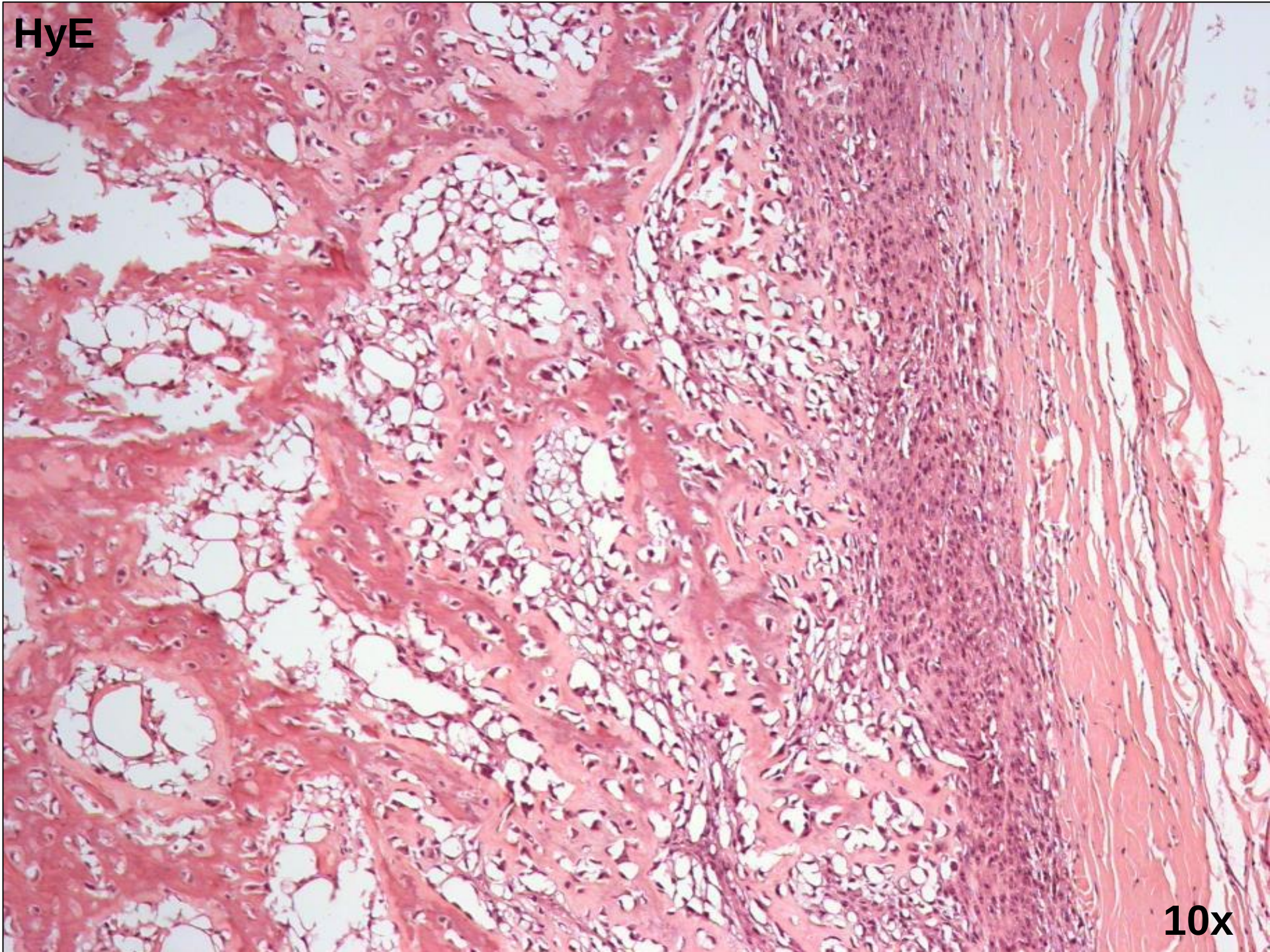
HyE
10x

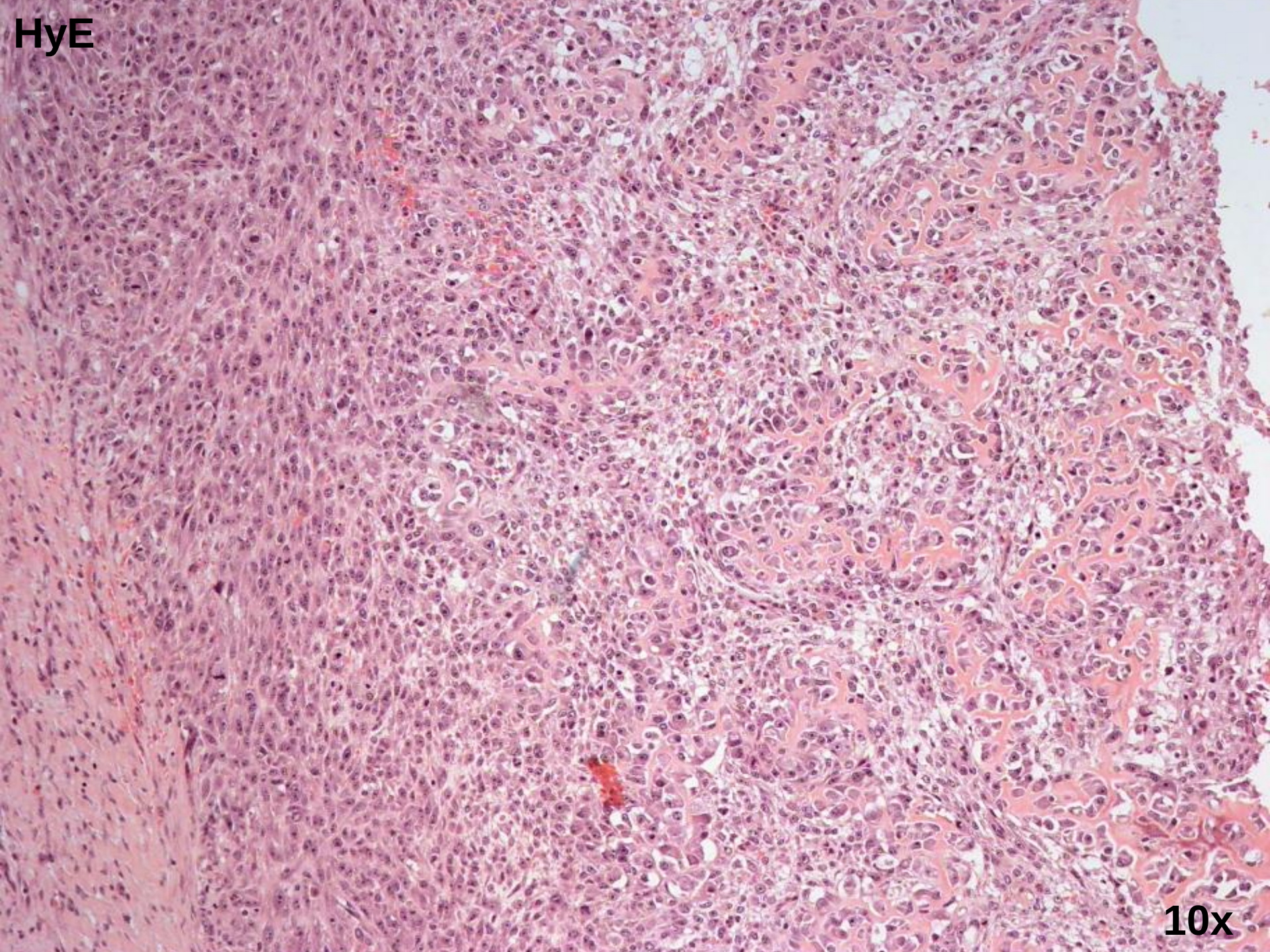
HyE
10x

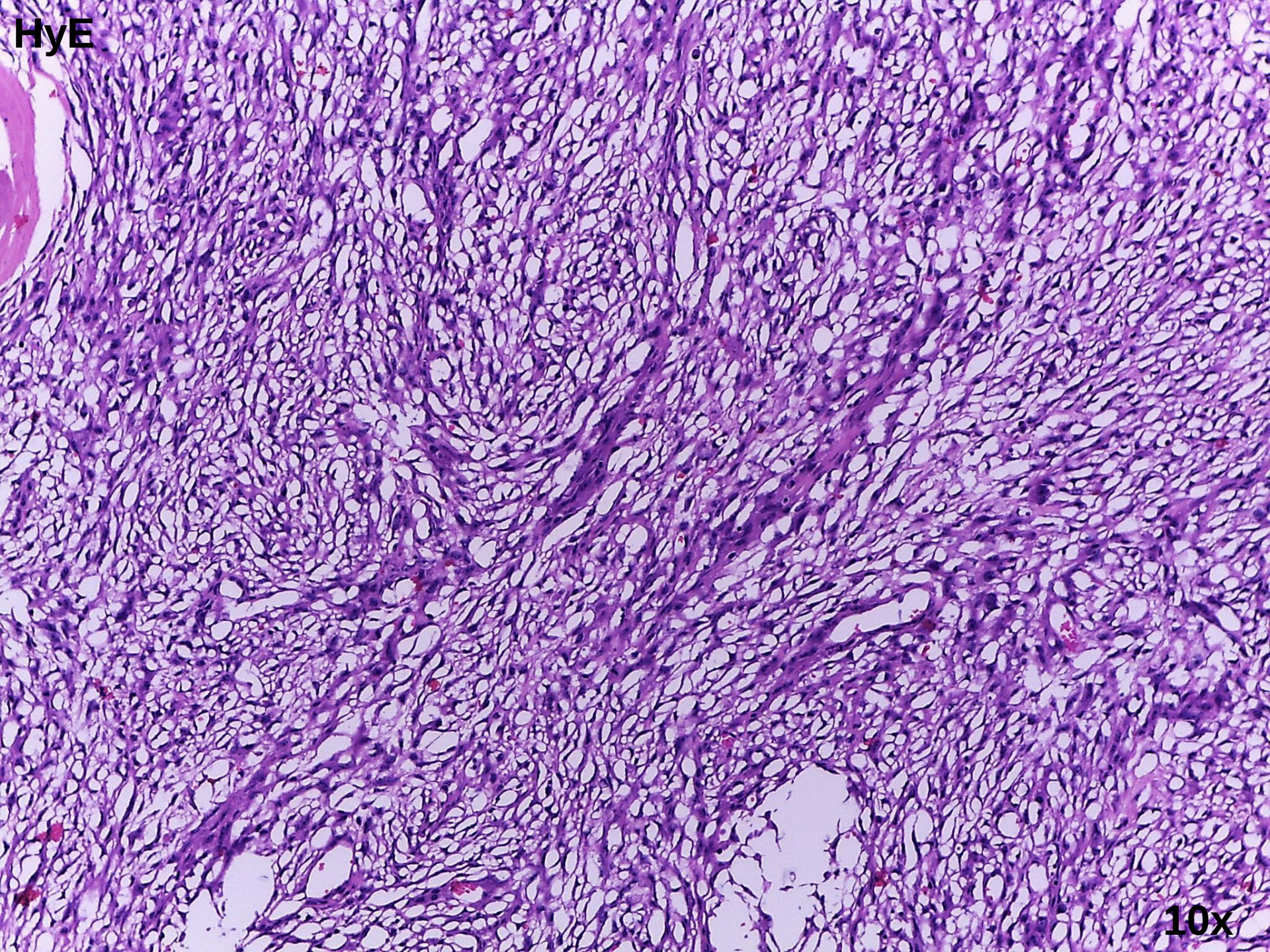
HyE
10x

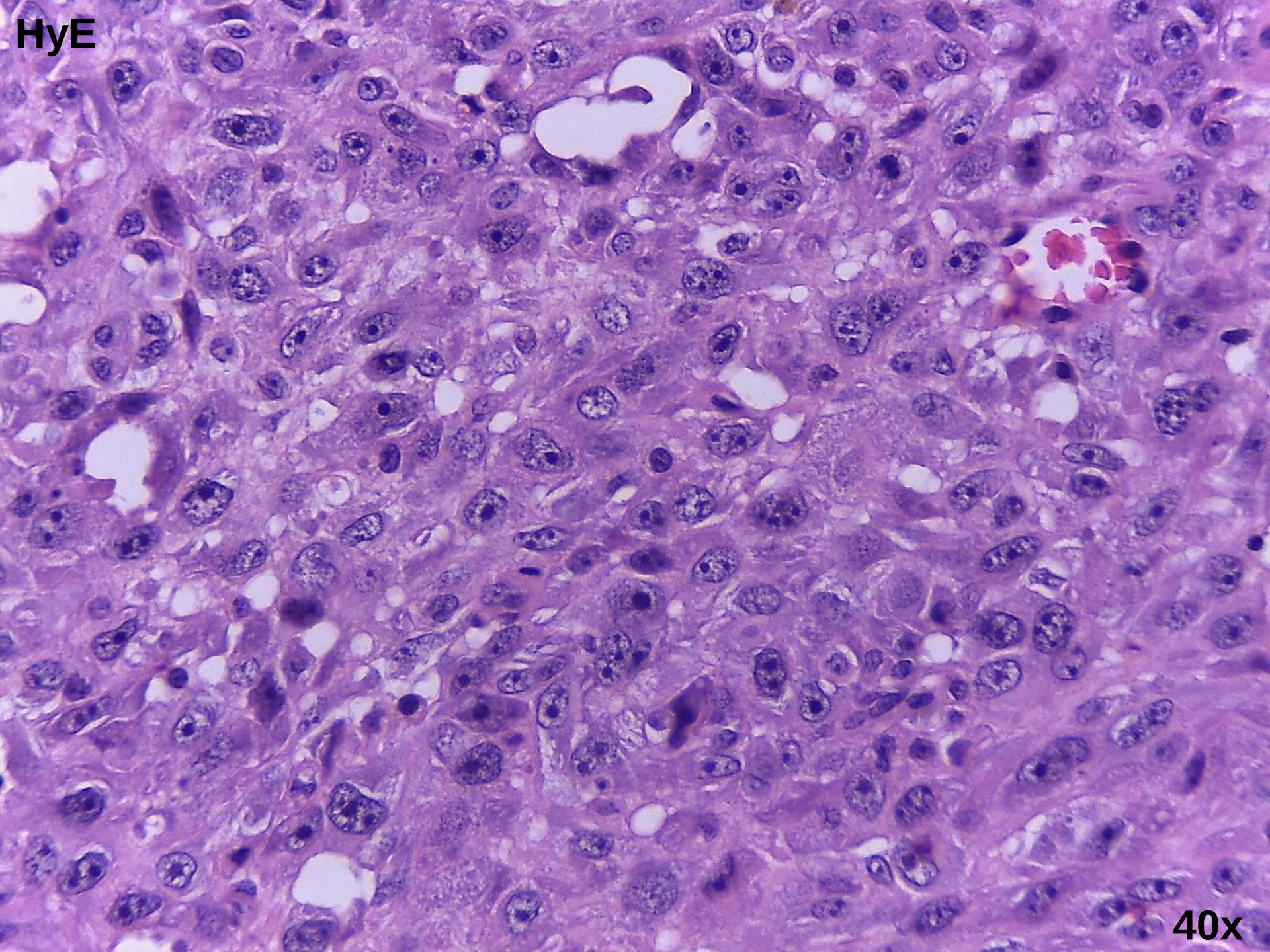
HyE
40x

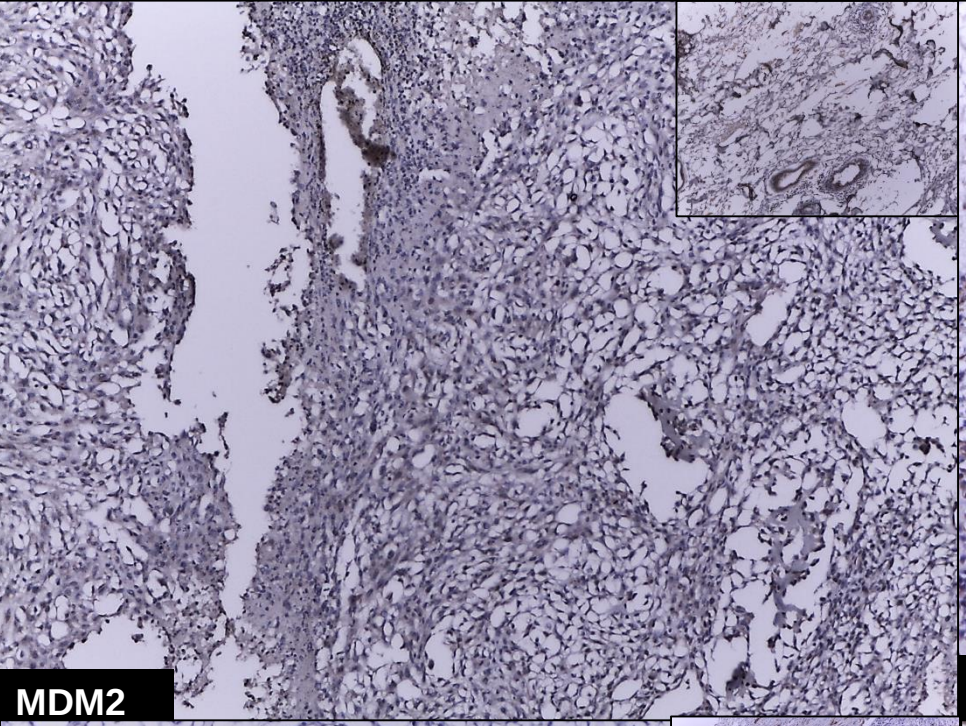
MDM2

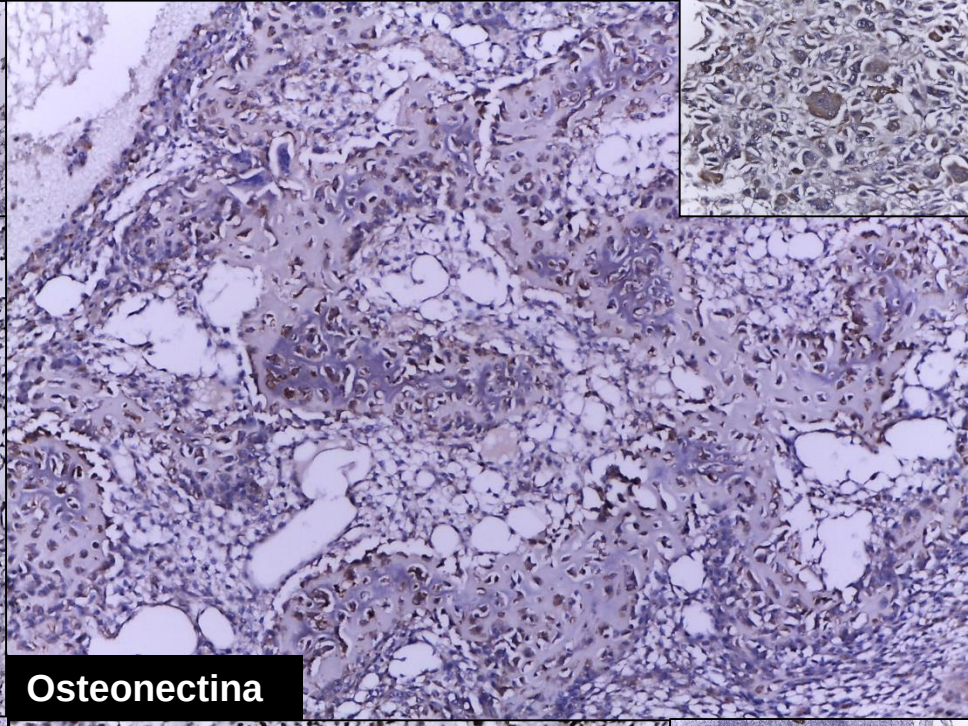
Osteonectina

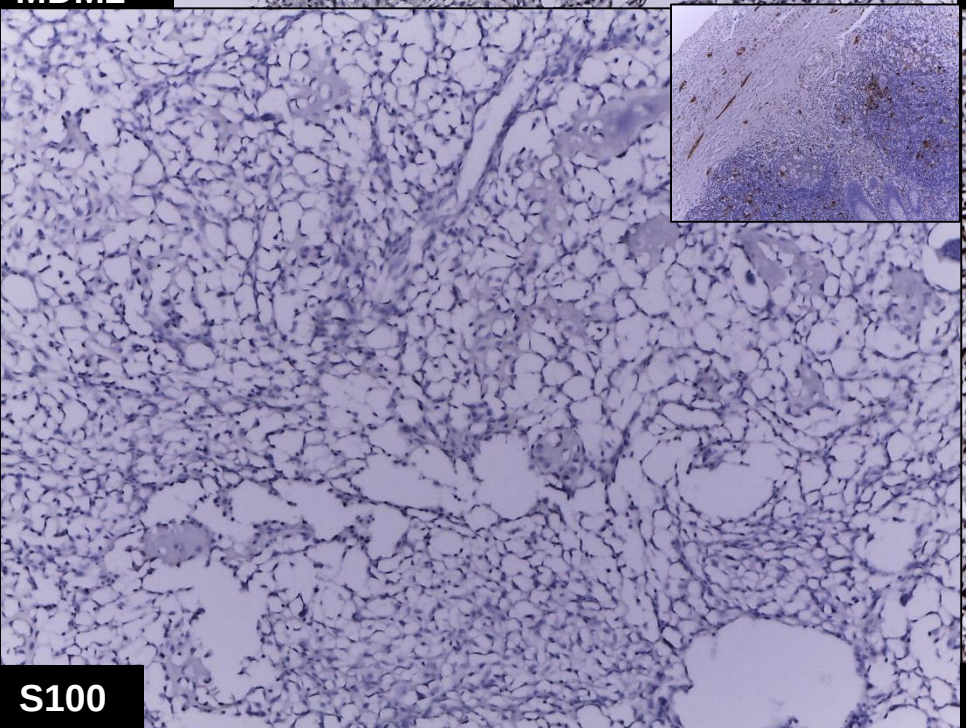
S100

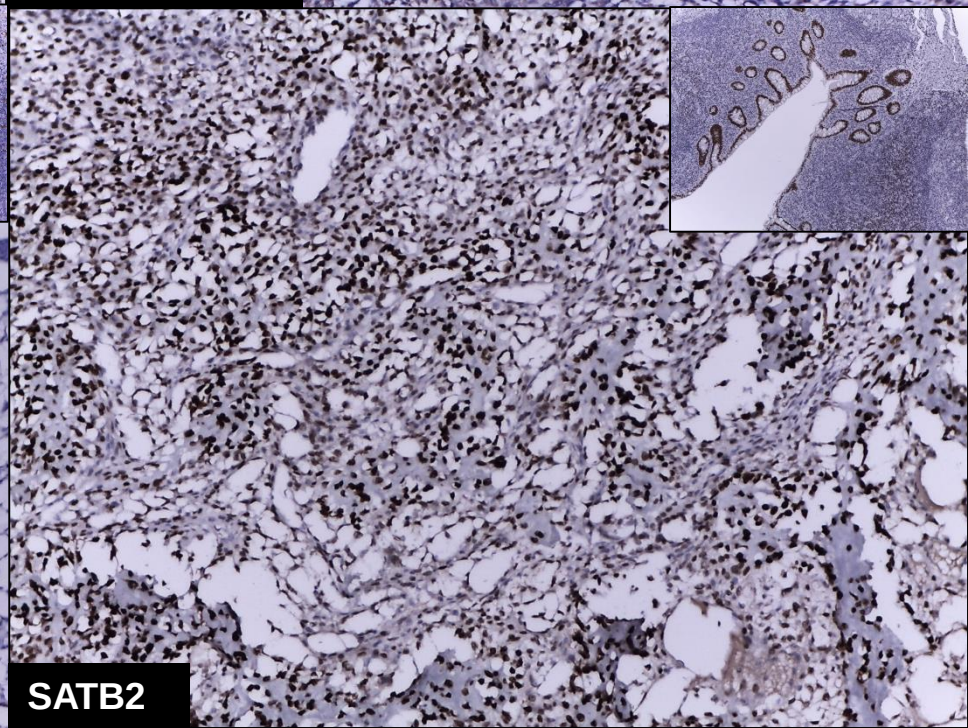
SATB2

Diagnóstico integral:

Osteosarcoma de células claras

- ✓ Osteosarcomas (OS)representan hasta el 85% de las neoplasias malignas en perros.
- ✓ Huesos del esqueleto apendicular los sitios más frecuentes.
- ✓ Neoplasias de células claras poco reportados en medicina veterinaria.
- ✓ Ningún reporte de OS de células claras en medicina veterinaria.
- ✓ 1 caso reportado en humanos (depósitos de glucógeno, fagolisosomas o degeneración vacuolar).
- ✓ Comportamiento biológico.
- ✓ Marcadores de inmunohistoquímica para osteosarcomas en perros.

Bibliografía

1.- Meuten D. J., Tumors in Domestic Animals. 2017. Fifth edition. Wiley Blackwell. 374 – 393.

2.- Povýšil, C., Matějovský, Z., & Zídková, H. (1988). Osteosarcoma with a clear-cell component. *Virchows Archiv A*, *412*(3), 273-279.

3.- 7.- Al Khan A.A., et al. (2017). Immunohistochemical Validation of Spontaneously Arising Canine Osteosarcoma as a Model for Human Osteosarcoma. *Journal of Comparative Pathology*. 157(4):256-265.

4.- Gustafson D. L., Duval D. L., Regan D. P., Thamm D.H., (2018). Canine sarcomas as a surrogate for the human disease. *Pharmacol Ther*. 188:80-96.

5.- Barbosa C. A., Da Silva J. L, Monteiro F. A. B., Reis F. A. M. (2018). Vimentin, osteocalcin and osteonectin expression in canine primary bone tumors: diagnostic and prognostic implications. *Molecular Biology Reports*.

Zazil Vázquez Gallegos

Seminario de Casos

2019

PINTA

- **Equino (*Equus caballus*) , Pinto, yegua, 8 años.**

Historia clínica

- **El día previo a su muerte comenzó con fiebre, tremores, nistagmos, parálisis de labio y oreja derecha, ataxia, secreción unilateral (ollar derecho). Al día siguiente se le aplicó la eutanasia.**

Tratamiento

- **No referido**

Cerebro

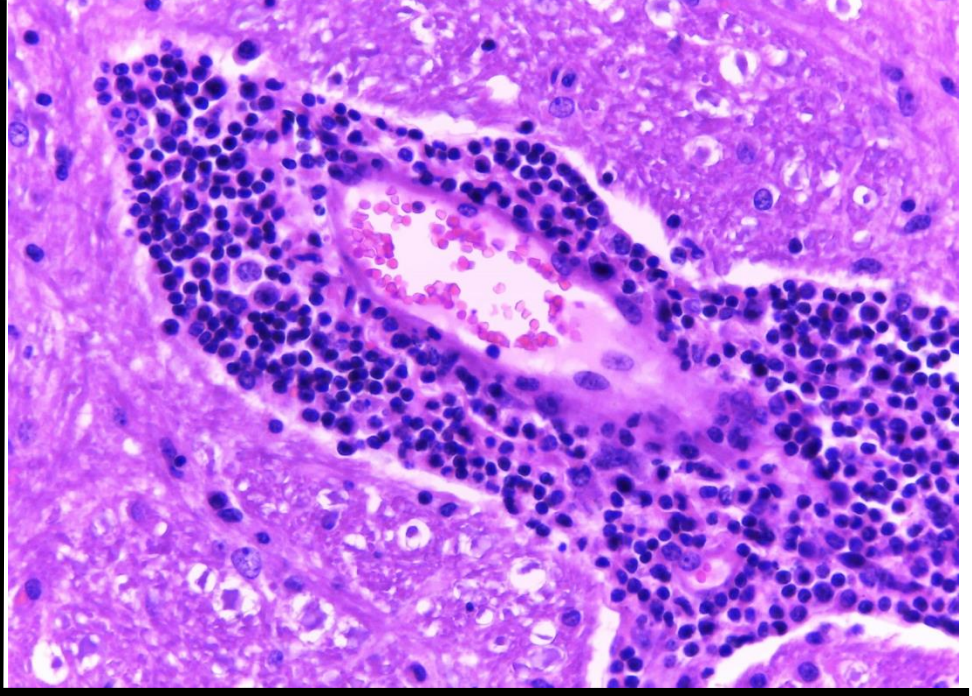

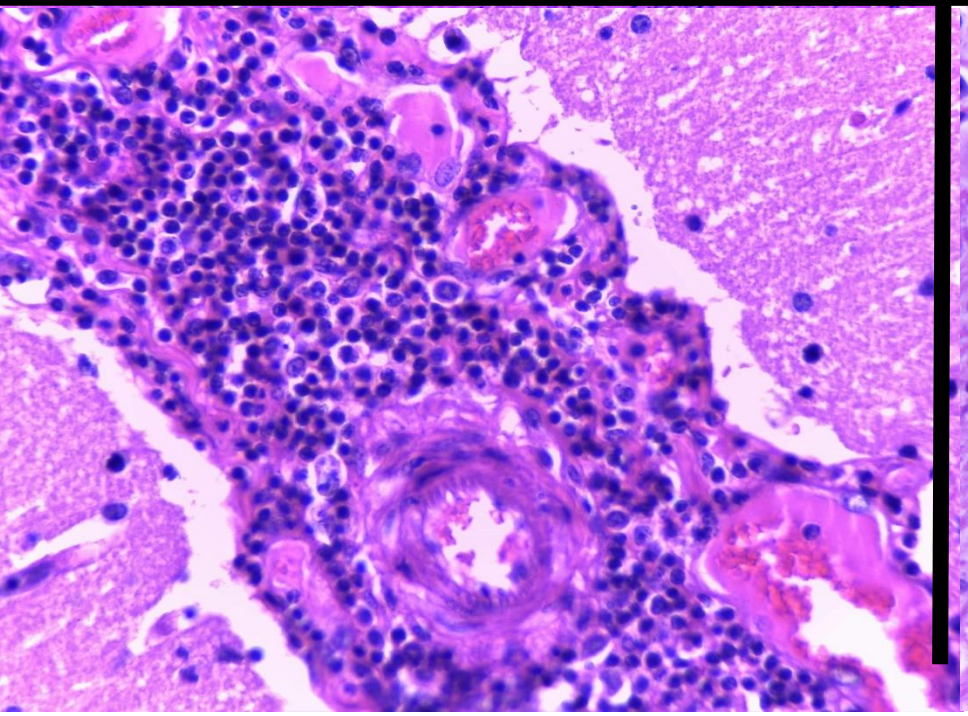

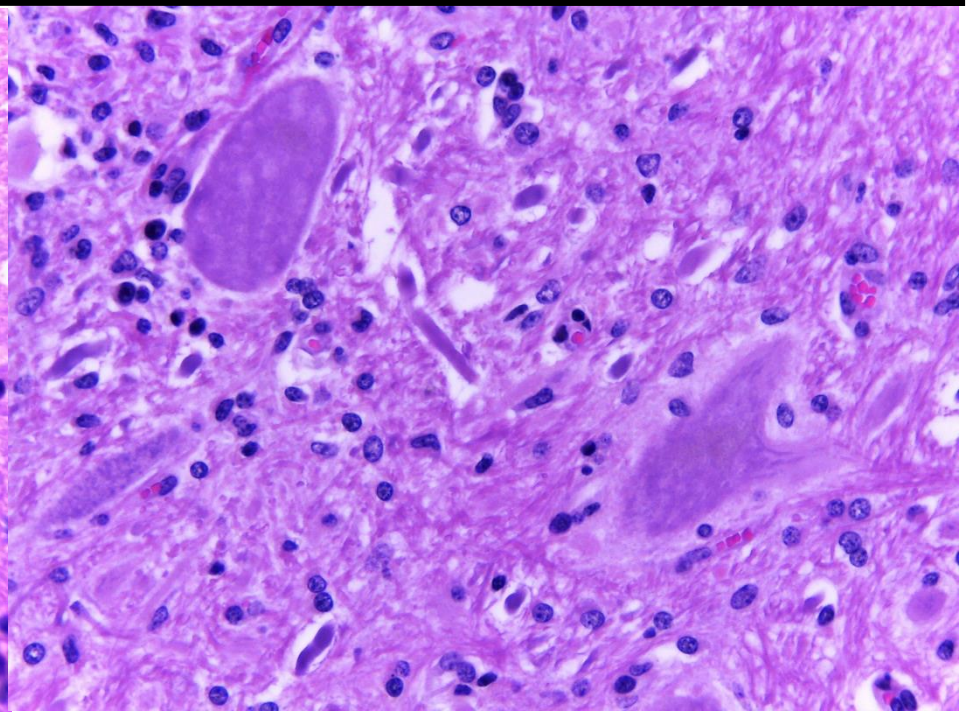

Diagnóstico morfológico

- **Meningoencefalitis linfoplasmocitíca grave, zonalmente extensiva con manguitos perivasculares, degeneración fibrinoide vascular y edema perivascular grave, generalizado.**

-Degeneración neuronal y axonal grave, zonalmente extensiva.

-Gliosis y satelitosis grave, generalizada

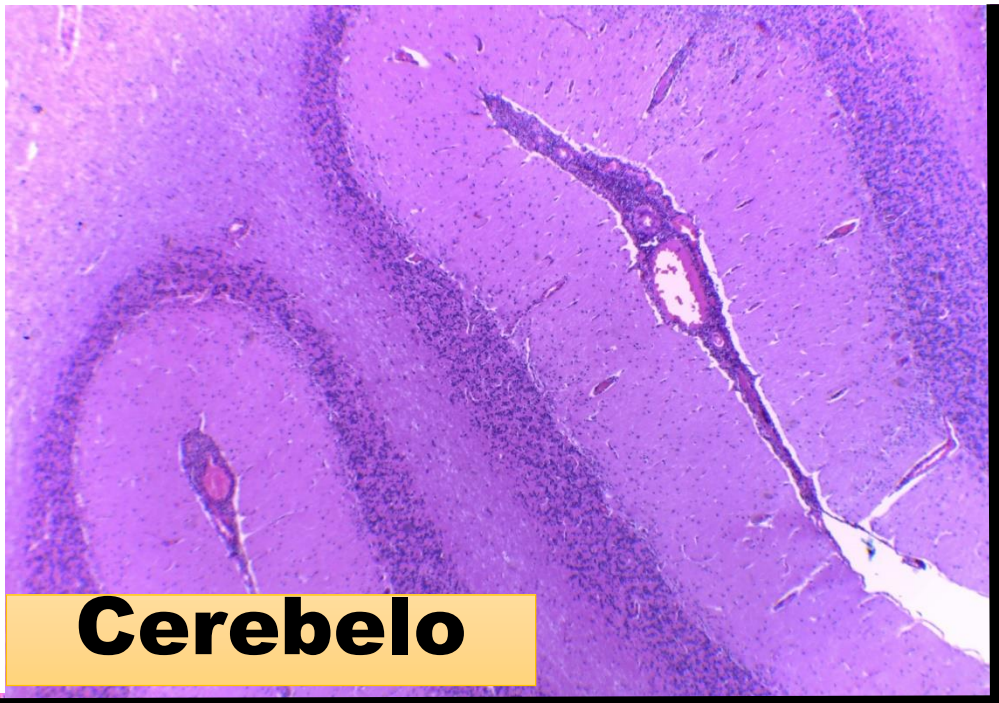
Cerebelo

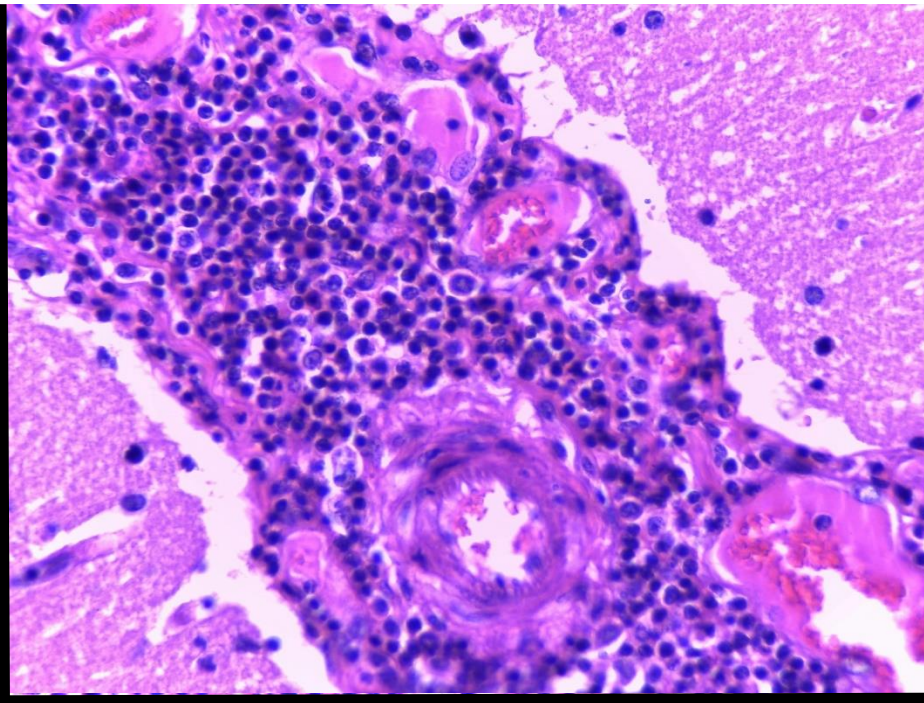

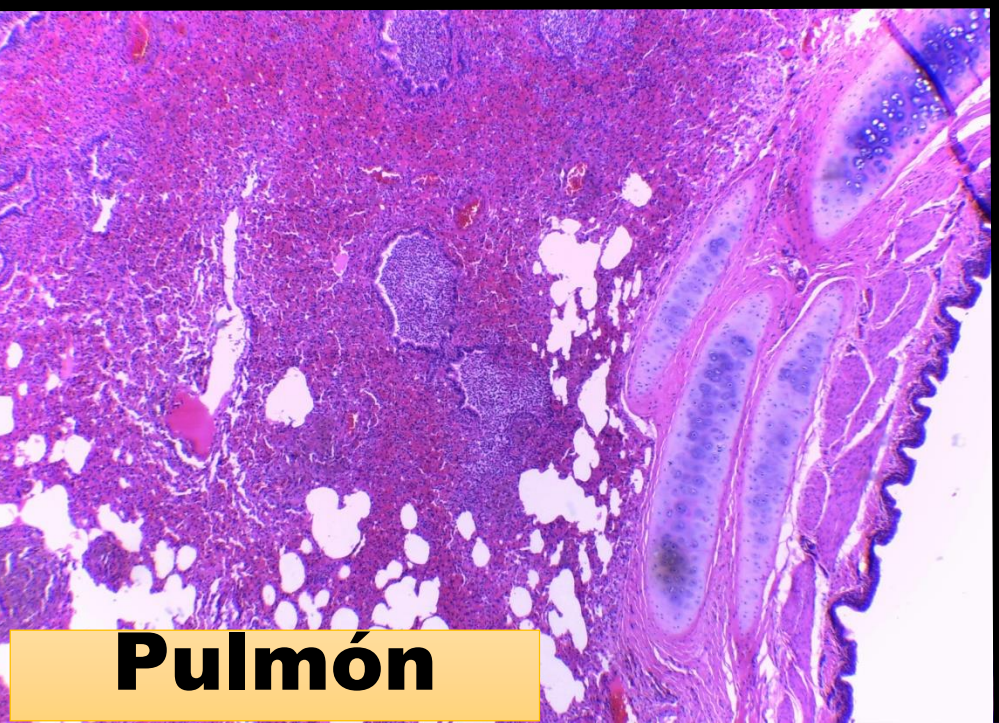
Pulmón

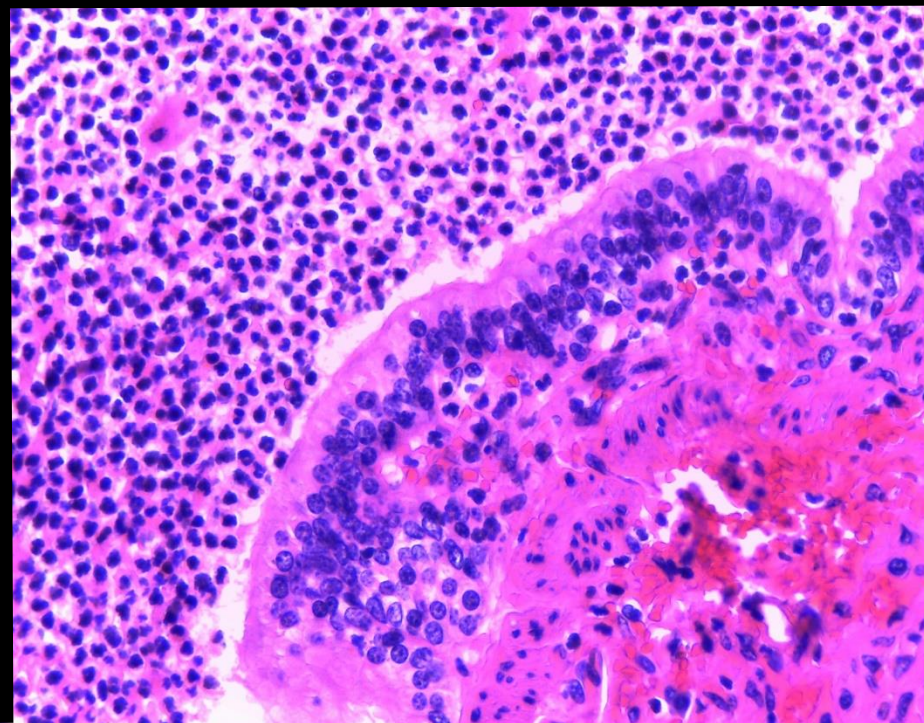

Diagnósticos diferenciales

Encefalitis viral equina

Togavirus

•-Virus ARN que se transmite por medio de mosquitos del género *Culex.*

•-Meningoencefalitis perivascular.

•-PCR, inmunohistoquímica

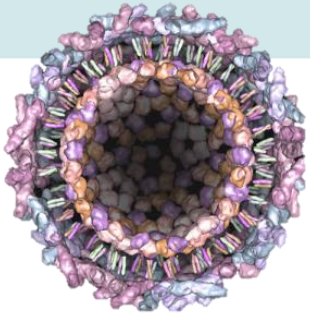

Rabia

Rabdovirus

-Virus ARN

-Murciélagos hematófagos.

-Meningoencefalitis linfoplasmocitíca con presencia de cuerpos de inclusión intracitoplasmáticos (cuerpos de Negri).

- Inmunofluorescencia



Borreliosis

Borrelia burgdorferi

-Bacteria espiroqueta que se transmite por medio de garrapatas.

-Warthin-Starry para evidenciar las espiroquetas

RVE

Herpesvirus

-Virus ADN

-Neumonía, abortos, hepatitis necrótica en fetos.

Meningoencefalitis perivascular

-PCR, inmunohistoquímica



RESULTADO:

NEGATIVO A RABIA POR LA PRUEBA DE INMUNOFLUORESCENCIA DIRECTA.

OBSERVACIONES: NINGUNA.

Inmunofluorescencia

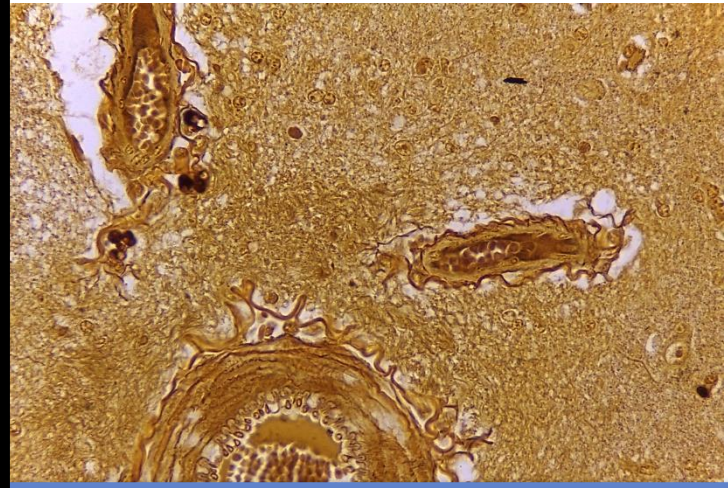

Warthin-Starry

No. Y TIPO DE MUESTRAS	ID MUESTRA	TÉCNICA DIAGNOSTICA	ENFERMEDAD DIAGNOSTICADA	FECHA INICIO	FECHA TÉRMINO	RESULTADO
3 LIQUIDO (S) CEFALORRAQUIDE	P17-6998	TRANSCRIPCION REVERSA DE LA REACCION EN CADENA DE LA POLIMERASA	ENCEFALITIS EQUINA DEL ESTE	24/11/2017	25/11/2017	NEGATIVO
1 ENCEFALO (S)	P17-6998	TRANSCRIPCION REVERSA DE LA REACCION EN CADENA DE LA POLIMERASA	ENCEFALITIS EQUINA DEL ESTE	24/11/2017	25/11/2017	NEGATIVO
3 LIQUIDO (S) CEFALORRAQUIDE	P17-6998	TRANSCRIPCION REVERSA DE LA REACCION EN CADENA DE LA POLIMERASA	ENCEFALITIS EQUINA DEL OESTE	24/11/2017	25/11/20	NEGATIVO
1 ENCEFALO (S)	P17-6998	TRANSCRIPCION REVERSA DE LA REACCION EN CADENA DE LA POLIMERASA	ENCEFALITIS EQUINA DEL OESTE	24/11/2017	25/11/20	NEGATIVO
3 LIQUIDO (S) CEFALORRAQUIDE	P17-6998	TRANSCRIPCION REVERSA DE LA REACCION EN CADENA DE LA POLIMERASA	ENCEFALITIS EQUINA VENEZOLANA	24/11/2017	25/11/20	NEGATIVO
1 ENCEFALO (S)	P17-6998	TRANSCRIPCION REVERSA DE LA REACCION EN CADENA DE LA POLIMERASA	ENCEFALITIS EQUINA VENEZOLANA	24/11/2017	25/11/20	NEGATIVO
3 LIQUIDO (S) CEFALORRAQUIDE	P17-6998	TRANSCRIPCION REVERSA DE LA REACCION EN CADENA DE LA POLIMERASA	VIRUS DEL OESTE DEL NILO	24/11/2017	25/11/2017	NEGATIVO
1 ENCEFALO (S)	P17-6998	TRANSCRIPCION REVERSA DE LA REACCION EN CADENA DE LA POLIMERASA	VIRUS DEL OESTE DEL NILO	24/11/2017	25/11/2017	NEGATIVO

PCR

PRUEBAS COMPLEMENTARIA

PCR Semianidada para RVE

Herpesvirus equino tipo 1 y tipo 4

Oligos para EHV1: glicoproteína H 227 pb

Oligos para EHV4: glicoproteína B 323 pb

1. MPM 100 pb
2. PCR con oligos para EHV1
3. PCR con oligos para EHV4
4. Control negativo para EHV1
5. Control negativo para EHV4

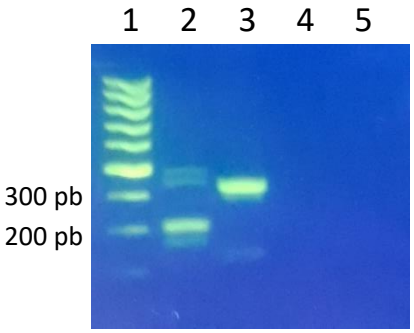

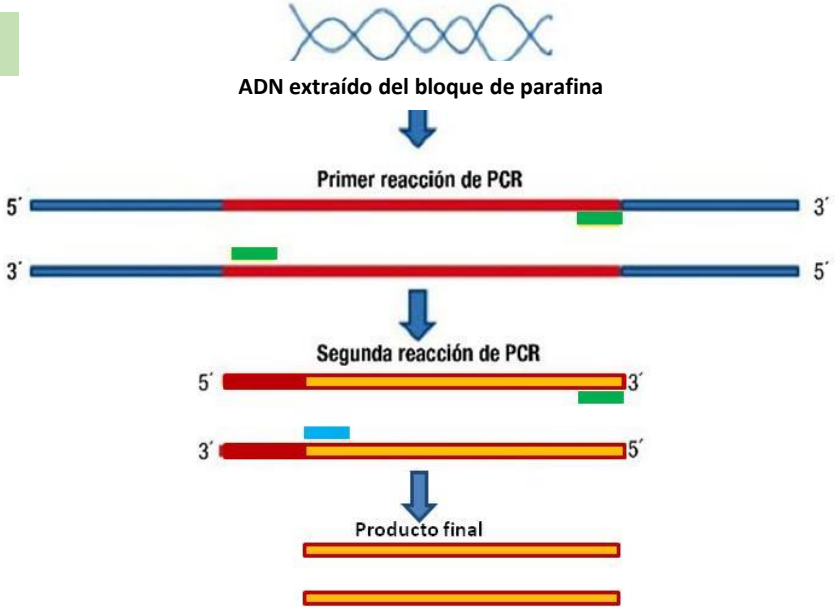

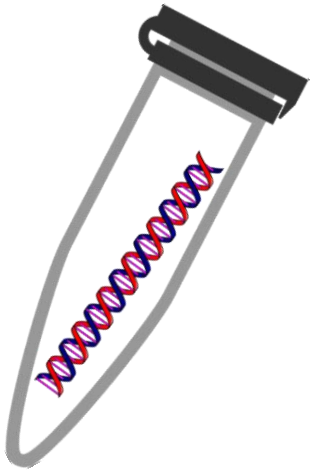

Diagnóstico definitivo

Positiva a EHV-1 y EHV-4

AGENTE

- Se han aislado 9 tipos de herpesvirus equinos, de los cuales el EHV-1 y EHV-4 son patógenos que ocasionan enfermedades respiratorias.

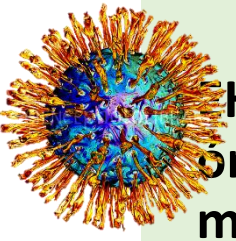

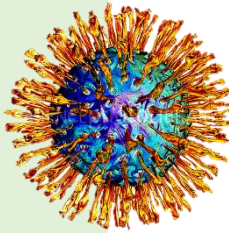

- EHV-1 tiene un comportamiento sistémico que afecta múltiples órganos , causa desde rinoneumonitis leve hasta abortos y mieloencefalopatías.

- EHV-4 esta asociado a lesiones respiratorias principalmente.

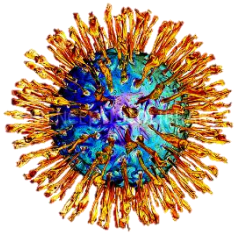

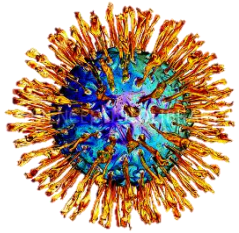

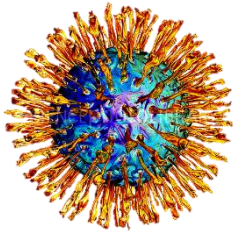

PATOGENIA

Epitelio respiratorio

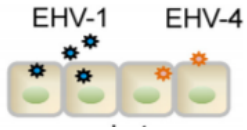

Células mononucleares

Células endoteliales

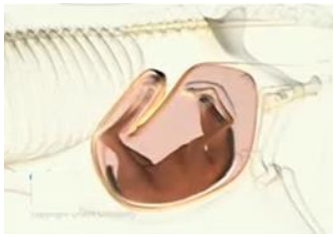

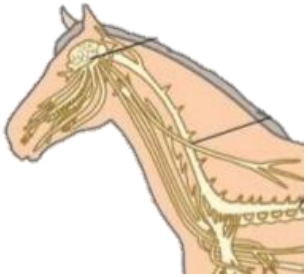

SOCIEDAD MEXICANA DE PATÓLOGOS VETERINARIOS

CHIHUAHUA 2019

EXPO CHIHUAHUA

Chihuahua
AMANECE PARA TODOS

COLEGIO DE MEDICOS VETERINARIOS ZOOTECNISTAS DE CHIHUAHUA A. C.

UNIVERSIDAD AUTÓNOMA DE CIUDAD JUÁREZ

Concer Vet
Consejo Nacional de Certificación en Medicina Veterinaria y Zootecnia, AC