smpv

25 años

Sociedad Mexicana de Patólogos Veterinarios

Estado de la Patología Veterinaria en México, 2016

smpv

UNIVERSIDAD AUTÓNOMA DE ZACATECAS FRANCISCO GARCÍA SALINAS

UNIDAD ACADÉMICA DE MEDICINA VETERINARIA Y ZOOTECNIA UNIVERSIDAD AUTÓNOMA DE ZACATECAS

UNIVERSIDAD NACIONAL AUTÓNOMA DE MÉXICO

COZCyT CONSEJO ZACATECANO DE CIENCIA, TECNOLOGÍA E INNOVACIÓN

ZACATECAS GOBIERNO DEL ESTADO

Zacatecas 2016

25 años

Sociedad Mexicana de Patólogos Veterinarios

MESA DIRECTIVA

M en C. Raúl Leonel de Cervantes Mireles
Presidente

M en C. Gerardo Salas Garrido
Vicepresidente

M en A. Adriana de la Rosa Figueroa
Secretaria

M en C. Armando Trejo Chávez
Tesorero

COMITÉ ORGANIZADOR

I.Q. Armando Silva Cháirez
Rector
Universidad Autónoma de Zacatecas

Ph.D. Carlos Fernando Aréchiga Flores
Director de la Unidad Académica de Medicina Veterinaria y Zootecnia.
Universidad Autónoma de Zacatecas

MVZ. Esp. Miriam Damián Sandoval
Responsable del Laboratorio de Patología de la Unidad Académica de Medicina Veterinaria y Zootecnia.
Universidad Autónoma de Zacatecas

M en C. Carlos Emilio Baldwin Sevilla
Jefe de la Unidad de Diagnóstico de la Unidad Académica de Medicina Veterinaria y Zootecnia.
Universidad Autónoma de Zacatecas

25 años

Sociedad Mexicana de Patólogos Veterinarios

COMITÉ CIENTÍFICO

DRA. ELIZABETH MORALES SALINAS
DRA. IRMA EUGENIA CANDANOSA ARANDA
DRA. LAURA PATRICIA ROMERO ROMERO
DRA. GABRIELA SILVA HIDALGO
DRA. LUCÍA ANGÉLICA GARCÍA CAMACHO
DR. MARCO TORRES LEÓN
DR. LUIS JORGE GARCÍA MÁRQUEZ
DR. CARLOS GONZÁLEZ MORTEO
DR. DAVID ÁVILA FIGUEROA
DR. FELIPE JUÁREZ BARRANCO
DR. RAMÓN MOLINA BARRIOS
DR. RAMÓN ALFREDO DELGADO GONZÁLEZ
DR. RAFAEL RAMÍREZ ROMERO
DR. JULIO MARTÍNEZ BURNES
DR. RAÚL C. FAJARDO MUÑOZ
DR. GERARDO SALAS GARRIDO
DRA. ARACELI LIMA MELO
DRA. ADRIANA DE LA ROSA FIGUEROA
DR. RAUL LEONEL DE CERVANTES MIRELES



INTEGRACIÓN Y DISEÑO DE CONTENIDOS

EMMA L. SERRANO SÁNCHEZ

FOTOGRAFÍA Y PORTADA

JAIME E. CÓRDOVA LÓPEZ
EDGAR E. HERRERA LÓPEZ

smpv

COZCYT CONSEJO ZACATECANO DE CIENCIA, TECNOLOGÍA E INNOVACIÓN

ZACATECAS GOBIERNO DEL ESTADO

ABSCESO MIOCÁRDICO SEPTAL Y SU POSIBLE RELACIÓN CON DEFECTO DEL SEPTO INTERVENTRICULAR EN UN TORO (*Bos taurus*)

1

Montoya MCB*[1], Resendiz PARA*[1], Bedolla AMA[2]

[1]*Departamento de Patología, Facultad de Medicina Veterinaria y Zootecnia. Universidad Nacional Autónoma de México.*

[2]*Centro de enseñanza y diagnóstico de enfermedades de bovinos, Facultad de Medicina Veterinaria y Zootecnia. Universidad Nacional Autónoma de México. Correspondencia a: cemz_12@hotmail.com*

RESUMEN

El defecto del septo interventricular es considerado como la primer o segunda anomalía congénita cardiaca más común en bovinos[1, 2, 3]; por su parte, la presencia de abscesos en el miocardio suele estar asociada a extensión de endocarditis, o bien a la diseminación de bacterias vía sanguínea a través de la circulación coronaria[1]. La presencia de ambas patologías en un mismo caso ha sido escasamente reportada en medicina veterinaria[3, 4] y es posible que estén indirectamente relacionadas. Como parte de este trabajo, se presenta el caso de un bovino (*Bos taurus*), macho, raza Holstein de 1 año 4 meses de edad, proveniente de la cuenca lechera de Tizayuca, Hidalgo, el cual se recibe en el Centro de enseñanza y diagnóstico de enfermedades de bovinos, de la zona, para su estudio *post mortem*; su historia clínica mencionó que mostraba disnea, por lo cual se le aplicó eutanasia mediante degüello y desangrado posteriores a insensibilización. Los hallazgos patológicos encontrados indicaron que el animal cursó con insuficiencia cardiaca secundaria a defecto del septo interventricular, además de presentar un absceso en el miocardio del mismo septo.

Palabras claves: Defecto del septo interventricular, absceso miocárdico, bovino, cardiovascular.

ABSTRACT

The ventricular septal defect is the second most common congenital cardiac anomaly in cattle1, 2, 3; meanwhile, the presence of abscesses in the myocardium is usually associated to an extension of endocarditis or to the spread of bacteria in blood through the coronary circulation1. The presence of both diseases in the same case has been rarely reported in veterinary medicine3, 4 and may are indirectly related. As part of this work, there is a report of case of a bull (Bos taurus), Holstein breed, 1 year 4 months old from the dairy region of Tizayuca, Hidalgo, which is received at the Center for Teaching and diagnosis of diseases in cattle of the area for his post mortem study; medical history mentioned that it showed dyspnea, so it was death by beheading and bleeding euthanasia secondary to unconsciousness. The pathological findings indicated that the

animal coursed with heart failure secondary interventricular septal defect, plus an abscess in the myocardium of the same septum.
Keywords: Ventricular septal defect, myocardial abscess, bovine, cardiovascular.

INTRODUCCIÓN

El defecto del septo interventricular es una anomalía cardiaca congénita caracterizada por un cierre incompleto del septo interventricular debido a la falta de desarrollo de alguna o algunas de las porciones que lo conforman[1,2]. El septo interventricular se forma a partir de 3 porciones que son la porción muscular del septo, la inserción de los puentes conotruncales y la porción membranosa del septo. Dependiendo de la porción afectada y la localización anatómica de dicho defecto, éste se clasifica en infracristal o subaórtico y paramembranoso o perimembranoso[1, 2]. En medicina veterinaria el defecto del septo interventricular en donde se afecta la porción membranosa (peri o paramembranoso) suele ser la presentación más común[1]. En bovinos, las malformaciones congénitas cardiacas se han reportado como causa de muerte en aproximadamente el 3% de los casos reportados en algunos estudios retrospectivos publicados[3, 4, 5], y entre las principales malformaciones cardiacas en esta especie, el defecto del septo interventricular, suele ser la más común, ya sea que se encuentre como malformación única o en conjunto con otras anomalías congénitas[3].

Por su parte la endocarditis puede clasificarse como mural o valvular y suele ser consecuencia de infecciones bacterianas sistémicas[1, 2]. En bovinos los principales agentes descritos como causales de endocarditis mural y en ocasiones de abscesos subendocárdicos son *Histophilus somni* y *Trueperella pyogenes*[1]. La presencia de endocarditis asociada a defectos cardiacos congénitos se ha descrito en humanos y se relaciona con la presencia de turbulencias sanguíneas generadas por dichas anomalías, la cual ocasiona daño en el endotelio vascular, favoreciendo así la implantación de bacterias piógenas[6, 7].

DESCRIPCIÓN DEL CASO CLÍNICO

Se recibió en el Centro de enseñanza y diagnóstico de enfermedades de bovinos, de Tizayuca, Hidalgo un toro Holstein de 1 año 4 meses proveniente de la cuenca lechera de dicha zona, para su estudio *post mortem*; su historia clínica mencionó que mostraba disnea, por lo cual se le aplicó eutanasia mediante degüello y desangrado posterior a insensibilización.

NECROPSIA

HALLAZGOS MACROSCÓPICOS:

El corazón se encontró ligeramente aumentado de tamaño y redondeado por dilatación del ventrículo derecho, el cuál al corte exhibió engrosamiento de su pared y el septo interventricular presentó un orificio por debajo de la válvula aórtica de aproximadamente 5 cm de diámetro que comunicaba a ambas cámaras ventriculares. Además, por debajo de dicho orificio, en la cara ventricular izquierda de dicho septo, se observó un absceso de aproximadamente 8 cm de diámetro, inmerso en el miocardio.

La luz de la tráquea y bronquios principales contenía abundante espuma blanca de burbuja fina. Ambos pulmones no colapsaron, eran rojo oscuros entremezclados con áreas rojas brillantes, exhibían sus septos interlobulares distendidos y al corte la salida de sangre y líquido traslúcido era abundante (congestión y edema). El riñón izquierdo se encontró rojo oscuro (congestión hipostática).

HALLAZGOS MICROSCÓPICOS:

Multifocalmente el riñón exhibió focos intersticiales de infiltrado inflamatorio mononuclear, además de áreas radiadas de fibrosis y en la región medular se observan algunos túbulos con cantidades variables de material basofílico granular refringente en su interior (mineralización).

En el corazón, los cardiomiocitos se observan fragmentados, con pérdida de su afinidad tintorial, núcleo y estriaciones de su sarcoplasma, y están separados entre sí por extensos espacios claros y fibroblastos reactivos. Por su parte la zona del absceso miocárdico está compuesta por abundantes fibras de colágena y fibroblastos organizados la cual delimita abundantes neutrófilos degenerados, colonias bacterianas y cantidades variables de restos celulares.

DIAGNÓSTICOS MORFOLÓGICOS

- Defecto del septo interventricular grave.
    - Endocarditis supurativa mural y absceso miocárdico interventricular.
    - Dilatación e hipertrofia del ventrículo derecho moderadas difusas.
    - Congestión y edema pulmonar graves difusos.
- Nefritis intersticial linfoplasmocítica moderada multifocal con fibrosis moderada, degeneración tubular moderada y glomerulonefritis proliferativa leve, intralesional.

DIAGNÓSTICOS DIFERENCIALES

En el caso del absceso miocárdico, fue importante descartar un granuloma secundario a infección por *Mycobacterium bovis* , lo cual se diferenció debido a la ausencia de exudado caseoso además de que en el corte histológico no se observó respuesta histiocítica o células gigantes multinucleadas tipo Langhans.

Para el defecto del septo interventricular no se consideró otro diagnóstico diferencial debido a la localización característica de dicha comunicación.

DIAGNÓSTICO FINAL

En este caso la semiología clínica del animal se asoció a insuficiencia cardiaca secundaria al defecto del septo interventricular.

El absceso miocárdico no se relacionó directamente con la insuficiencia cardiaca y su localización, pudo estar favorecida por la presencia de la malformación congénita, la cual generó turbulencias en el flujo sanguíneo que dañaron el endocardio mural e incrementaron la susceptibilidad del mismo para la colonización bacteriana durante algún evento septicémico con el que cursó el animal.

DISCUSIÓN

El defecto del septo interventricular es una de las anomalías congénitas cardiacas más comunes en bovinos, puede presentarse de manera solitaria o en conjunto con otros defectos como son la persistencia del ducto arterioso, transposición de grandes vasos, tronco arterial común, etc[1, 2, 3, 4, 5]. La gravedad de dicho defecto está dada por varios factores como son su tamaño, presencia de otras anomalías concomitantes, estado nutricional del animal, edad, estado de salud, etc. En este caso el animal era adulto y el tamaño del defecto era considerable, sin embargo es posible que haya logrado llegar a dicha edad gracias a la hipertrofia ventricular compensatoria que desarrolló, en conjunto con la baja actividad física que desempeñaba. La presencia del absceso en el septo interventricular pudiera ser secundaria a la llegada de bacterias vía sanguínea mediante la circulación coronaria, o bien por extensión de una endocarditis mural localizada. En humanos se ha descrito la predisposición a esta última causa en pacientes con distintas anomalías cardiacas, en los cuales, la turbulencia sanguínea generada por dicha malformación, daña el endocardio mural, favoreciendo así la implantación de bacterias causales de endocarditis[6, 7]. En bovinos la asociación entre estas dos etologías no está bien reportada, sin embargo es posible que el mismo mecanismo descrito en humanos, se encuentre asociado. Los principales agentes causales de endocarditis en bovinos son *Histophilus somni* y *Trueperella pyogenes*. En el caso descrito, no se encontraron lesiones extracardiacas que sugirieran la vía de entrada de alguno de estos agentes, sin embargo en estos casos es importante considerar y buscar evidencia de infecciones neumónicas previas, así como lesiones cutáneas, subcutáneas y pododermales que puedan sugerir la vía de entrada de los mismos, y de ser posible su aislamiento bacteriano.

CONCLUSIONES

- La presencia de abscesos miocárdicos y su posible relación con anomalías cardiacas congénitas en medicina veterinaria y especialmente en bovinos, no ha sido descrita Y es posible que exista relación indirecta entre ambas etiologías.
- El reporte de este tipo de casos proporcionará datos que ayuden al estudio de esta posible correlación, o bien a su descarte.
- La ausencia de lesiones extracardiacas, que pudieran sugerir la causa de una posible septicemia con endocarditis mural secundaria, no descartan la posibilidad de que agentes bacterianos piógenos circularan durante algún proceso infeccioso antiguo en el animal.
- En los casos de endocarditis y abscesos miocárdicos, la presencia de lesiones extracardiacas en conjunto con pruebas complementarias de aislamiento bacteriológico pudieran ayudar a evidenciar la vía de entrada del agente.
- En los casos en donde la endocarditis se encuentre en conjunto con alguna anomalía cardiaca, es importante que se especifique la localización y el tipo de lesión asociada al proceso infeccioso, así como la localización y tipo de anomalía congénita para poder determinar si dicha endocarditis pudiera estar favorecida por la anomalía congénita encontrada, o bien que se traten de procesos aislados o independientes.

REFERENCIAS

1. Jubb KVF, Kennedy PC, Palmer NC. (2015). Cardiovascular system. Robinson W, Robinson N. Pathology of Domestic Animals. Sixth edition. USA. Elsevier.
2. McGavin M, Zachary. (2012). Cardiovascular System and Lymphatic Vessels. *Lisa M. Miller, John F. Van Vleet, and Arnon Gal.* Pathology Basic of Veterinary Disease. Fifth edition. USA. Elsevier.
3. Buczinski S, Fecteau G, DiFruscia R. (2006). Ventricular septal defects in cattle: A retrospective study of 25 cases. Can Vet J; 47:246-252
4. Buczinski S, Francoz D, Fecteau G, DiFruscia R. (2010). A study of hearth diseases without clinical signs of heart failure in 47 cattle. Can Vet J; 51:1239-1246.
5. Buczinski S, Rezakhani A, Boerboom D. (2010). Heart disease in cattle: diagnosis, therapeutic approaches and prognosis. The veterinary journal: Elsevier; 184:258-263.
6. Knirsh W, Nadal D. (2011). Infective endocarditis in congenital heart disease. European Journal Pediatrics; 170:1111-1127.
7. Filippo SD, et al. (2006). Current patterns of infective endocarditis in congenital heart disease. Heart; 92:1490-1495.

ANÁLISIS DE LA MORTALIDAD COMO HERRAMIENTA DE MEDICINA PREVENTIVA EN UNA COLECCIÓN ZOOLÓGICA PRIVADA

2

Carmona MMC*, Oliver ZAM

Departamento de Patología Anatómica y Clínica. Africam Safari, Puebla, México.
Correspondencia: ccarmona@africamsafari.com.mx, airamcm@hotmail.com

RESUMEN

En el presente estudio se describe la revisión de la mortalidad de 2011 a 2015 de una institución zoológica privada. Se realizó una compilación de los casos remitidos al Departamento de Patología de Africam Safari a partir de los datos contenidos en las Evaluaciones Anuales de 2011 a 2015 utilizando una hoja de cálculo de Microsoft Excel. Los datos de los casos fueron transformados a porcentajes y clasificados en diversas categorías de interés incluyendo grupo taxonómico, edad, especies más representadas, distribución mensual y causa de muerte. Se presenta este análisis de la información de necropsias como herramienta para visualizar patrones etiológicos o causales e identificar áreas de oportunidad para la mejora del manejo médico y/o zootécnico y la reducción de la mortalidad.

Palabras clave: análisis, mortalidad, zoológico, fauna silvestre.

ABSTRACT

The present study describes the mortality review from 2011 to 2015 from a private zoological institution. The data from the cases submitted to the Pathology Department within that period was compiled from the Annual Reviews using a Microsoft Excel spreadsheet. The data was turned to percentages and classified in multiple categories of interest which included: taxonomic group, age, more represented species, monthly distribution and cause of death. The aim of this work is to show the utility of this necropsy review to visualize etiologic and causal patterns and identify areas of opportunity for the improvement of medical and zootechnical management and reduce mortality.

Keywords: analysis, mortality, zoo, wildlife.

INTRODUCCIÓN

De la mano con la investigación y conservación está la necesidad de expandir el conocimiento acerca de la fauna silvestre en su medio natural y en cautiverio. Dada la creciente preocupación mundial acerca del estudio y conservación de la biodiversidad, cada vez más zoológicos han considerado la importancia de ampliar sus instalaciones médicas incluyendo un área de patología propia. La evaluación postmortem de todos los animales de la colección de Africam Safari ha sido parte fundamental de sus procedimientos, prácticamente desde los inicios de la Institución. Sin embargo, es hasta el año 2000 que se establece formalmente el Departamento de Patología Anatómica y Clínica. A partir de entonces, anualmente se realiza el análisis de los casos remitidos y dicha revisión ha sido adaptada por los diferentes patólogos que han sido responsables del Departamento.

Existen otras instituciones zoológicas que han hecho revisiones similares. Una de las más conocidas fue realizada por Lynn A. Griner en el Zoológico de San Diego donde se analizaron las necropsias realizadas durante un periodo de 14 años (1964 - 1978). Asimismo el Zoológico Lahore en Pakistán publicó una revisión de su mortalidad correspondiente al periodo 2009 – 2013. Sin duda existen análisis similares en otras instituciones, sin embargo dada la confidencialidad de dichos datos, éstos generalmente no son publicados.

Esta herramienta de análisis permite la identificación de patrones en la mortalidad al revisar los casos remitidos de acuerdo a filtros como: clase y orden taxonómico, especie, sexo, edad, distribución mensual, causa de muerte, entre otras. Lo anterior permite identificar patrones en la mortalidad que son útiles para tomar medidas preventivas de manejo médico y/o zootécnico para la colección animal.

OBJETIVO

Demostrar la utilidad de la Evaluación Anual de la Mortalidad como herramienta de análisis de datos y medicina preventiva aplicable a instituciones que manejan fauna silvestre y/o doméstica con fines zootécnicos utilizando como ejemplo los datos obtenidos en el Departamento de Patología Anatómica y Clínica de Africam Safari de 2011 a 2015.

MATERIALES Y MÉTODOS

Se realizó una compilación de los casos remitidos al Departamento de Patología de Africam Safari a partir de los datos contenidos en las Evaluaciones Anuales de 2011 a 2015 utilizando una hoja de cálculo de Microsoft Excel.

Los datos de los casos remitidos al área de Patología fueron transformados a porcentajes y clasificados de la siguiente manera: A) Necropsias completas y evaluables: animales de la colección de Africam Safari en los que se realizó necropsia completa. B) Biopsias. C) Externos: Fauna feral o doméstica encontrada muerta o capturada dentro de Africam Safari, animales para alimentación y casos remitidos de otras instituciones o proyectos. D) No Evaluables: Animales de la colección cuyos cadáveres no fueron encontrados, no se

remitieron al Departamento de Patología o se hallaban depredados, autolíticos o congelados lo suficiente como para impedir el diagnóstico. E) Consumo Interno: Animales de la colección con evaluación macroscópica parcial utilizados para consumo.

Para la mayoría del análisis se revisaron únicamente los casos correspondientes a la colección animal de Africam Safari (categorías A, D y E), a excepción de la revisión por Causa de Muerte donde se omitió la categoría D.

Grupo taxonómico: aves, mamíferos, reptiles, anfibios y otros (peces e invertebrados).

Edad: feto o embrión, cría, juvenil, adulto y geronte.

Especies más representadas: se calculó el promedio de casos por especie, eligiendo dentro de esta categoría aquellas especies con un número de casos superior a dicho promedio. Posteriormente se determinó el porcentaje que representan dentro del total de especies de la colección.

Distribución mensual: se calculó el porcentaje de mortalidad correspondiente a cada mes.

Causa de muerte: A) Zootécnicas (traumatismos, causas nutricionales, genéticas, asociadas al manejo, asociadas al fin zootécnico). B) Infecciosas (causadas por bacterias, virus, hongos y enfermedades parasitarias). C) Inflamatorias no infecciosas (degenerativas, metabólicas, sistémicas no infecciosas). D) Neoplasias. E) Indeterminadas.

RESULTADOS

Los casos remitidos al Departamento de Patología están integrados por los siguientes grupos a partir de los cuales se obtuvieron los datos generales para la evaluación de la mortalidad.

Tabla 1. TOTAL DE CASOS REMITIDOS A PATOLOGÍA (%)

AÑO	2011	2012	2013	2014	2015
NECROPSIAS COMPLETAS Y EVALUABLES	80.55	78.53	74.84	78.67	76.41
BIOPSIAS	0.32	2.52	1.98	1.04	0.65
EXTERNOS	8.69	7.15	7.77	10.23	21.2
NO EVALUABLES	7.23	9.48	13.04	9.02	1.52
CONSUMO INTERNO	3.21	2.32	2.37	1.04	0.22

Grupo taxonómico: La clase taxonómica con mayor mortalidad en los años evaluados fue las aves, seguida de mamíferos. El aumento en el porcentaje correspondiente a las aves es notable en 2014 y 2015 con su respectiva disminución proporcional en el resto de las clases. Los reptiles, anfibios y otros son generalmente bajos en porcentaje, en ese orden de representación. Sin embargo a partir del 2013 el porcentaje de anfibios superó

notablemente al de reptiles. El rubro de otros se ha mantenido mínimo y en todos los casos corresponde al de menor porcentaje.

Tabla 2. MORTALIDAD POR GRUPO TAXONÓMICO (%)					
AÑO	2011	2012	2013	2014	2015
AVES	59.75	48.32	55.18	74.79	73.61
MAMÍFEROS	35.92	47.72	36.21	20.19	14.86
REPTILES	3.19	3.76	2.92	1.38	1.31
ANFIBIOS	0.89	0.2	4.23	2.99	9.57
OTROS	0.25	0	1.46	0.65	0.65

Especies más representadas: Dentro de este análisis se observó que del 73 al 82% de la mortalidad está representada por un porcentaje mínimo de especies que fue disminuyendo a lo largo del periodo analizado.

Tabla 3. ESPECIES MÁS REPRESENTADAS					
AÑO	2011	2012	2013	2014	2015
% DE ESPECIES	10.3	9.9	5.8	4.4	3.6
% MORTALIDAD	74.2	73.67	75.04	78.85	82.06

Distribución mensual: La distribución mensual en estos años es notablemente variable. En la mayoría de los años la mayor mortalidad se presenta en el último cuatrimestre del año. Sin embargo se aprecian picos aislados en algunos meses, principalmente en marzo y abril de 2012 a 2014 y a finales del 2013 cuya tendencia continuó hasta enero del año siguiente. Febrero y marzo frecuentemente se encuentran entre los meses con menor mortalidad. El mes con menor mortalidad fue abril de 2015 (3.15%), mientras que el mes con mayor mortalidad fue abril de 2014 (20.52%).

Tabla 4. DISTRIBUCIÓN MENSUAL DE LA MORTALIDAD (%)					
AÑO	2011	2012	2013	2014	2015
ENERO	7.95	8.52	3.65	10.04	3.71
FEBRERO	3.18	6.93	4.67	4.59	6.13
MARZO	4.77	5.74	14.01	3.31	7.06
ABRIL	4.24	14.26	6.57	20.52	3.15
MAYO	10.78	7.53	7.74	7.26	2.88
JUNIO	7.77	5.93	5.11	6.62	8.45
JULIO	10.25	9.9	4.82	9.08	7.15
AGOSTO	16.96	7.92	6.57	12.63	14.41
SEPTIEMBRE	12.37	10.7	4.38	5.34	14.68
OCTUBRE	11.13	9.11	13.28	7.15	14.21
NOVIEMBRE	6.54	7.33	12.7	6.73	9.24
DICIEMBRE	4.06	6.13	16.5	6.73	8.93

Distribución etaria: Los ejemplares adultos fueron los que presentaron mayor porcentaje de mortalidad a excepción de 2013 por incremento en la mortalidad de crías. El rubro adultos está seguido generalmente por crías. El grupo con menor mortalidad son los gerontes a excepción del 2015 donde los fetos o embriones presentaron menor mortalidad.

Tabla 5. MORTALIDAD POR EDAD %					
AÑO	2011	2012	2013	2014	2015
FETO/EMBRIÓN	3.53	3.17	1.46	1.07	0.74
CRÍA	28.98	30.3	52.78	22.22	15.15
JUVENIL	13.61	20.39	10.23	6.2	21.57
ADULTO	52.82	43.17	34.21	69.67	61.52
GERONTE	1.06	2.97	1.32	0.84	1.02

Causa de muerte: Las causas de muerte que ocupan el mayor porcentaje anual son las zootécnicas. Le siguen en porcentaje las causas infecciosas, inflamatorias no infecciosas e indeterminadas en orden descendente respectivamente. Las neoplasias son el grupo de causas de muerte con menor porcentaje en todos los años.

Tabla 6. CAUSA DE MUERTE (%)					
AÑO	2011	2012	2013	2014	2015
ZOOTÉCNICAS	67.97	64.90	62.16	77.25	49.29
INFECCIOSAS	24.44	26.77	27.61	16.63	42.88
INFLAMATORIAS NO INFECCIOSAS	4.72	5.05	6.76	4.00	4.62
NEOPLASIAS	0.21	1.26	0.55	0.75	0.38
INDETERMINADAS	2.67	2.02	2.93	1.38	2.83

DISCUSIÓN

Grupo taxonómico. El porcentaje que cada grupo taxonómico representa dentro de la mortalidad está directamente relacionado con la proporción que representan dentro del inventario. Por la misma razón, las aves se mantienen como la clase más representada en la mortalidad y en el otro extremo se encuentra la categoría otros que agrupa peces e invertebrados. Además del porcentaje que representan dentro del inventario otro factor determinante en la proporción de aves es la alta vulnerabilidad de este grupo a estrés, factores ambientales y desarrollo agudo de enfermedades dada su alta tasa metabólica. A partir de 2013 se observó incremento en el porcentaje de anfibios en la mortalidad debido al crecimiento de su población por eventos reproductivos.

Especies más representadas. Este análisis permite observar que una gran proporción de la mortalidad está representada por escasas especies cuyo número ha disminuido gradualmente a través de los años analizados. La importancia de esto radica en el hecho

de que las mejoras en el manejo médico y zootécnico de estas especies podrían disminuir significativamente la mortalidad total. En caso de que la mortalidad estuviera distribuida en un mayor porcentaje de especies se requeriría un mayor esfuerzo para disminuirla.

Distribución mensual. El incremento en la mortalidad que se observa a lo largo de ciertos meses está asociado principalmente a factores ambientales. Ejemplo de ello es el periodo de transición entre el verano y el otoño cuando se presentan periodos de lluvia y disminución de la temperatura favoreciendo la presentación de enfermedades respiratorias. Asimismo, al inicio de dicho periodo la humedad favorece la proliferación de los parásitos o la complicación de estos procesos por las razones expuestas previamente. Además, el incremento repentino de la mortalidad en algunos meses está asociado a situaciones como eventos reproductivos, ingreso de ejemplares, acoplamiento de poblaciones, enfermedades, etc.

Distribución etaria. Al igual que en el análisis por grupo taxonómico, el porcentaje de mortalidad representado por cada uno de los grupos etarios está directamente relacionado con la proporción que representan del inventario total de animales. Sin embargo, hay algunos factores que intervienen en el patrón observado. Uno de ellos es la duración de cada una de las etapas de la vida de cada animal, donde la adultez ocupa un periodo más prolongado que otras etapas. Por otro lado en el caso de las crías, éstas presentan mayor vulnerabilidad al ambiente, agentes infecciosos, inadaptación e interacciones con otros individuos.

Causa de muerte. Tanto las causas zootécnicas como las infecciosas ocupan el mayor porcentaje de la mortalidad. Este patrón refleja una estrecha relación entre las causas de muerte y la estructura etaria de la colección en la que los animales adultos representan la mayor proporción. Este grupo se caracteriza por una gran cantidad de interacciones asociadas al comportamiento territorial, reproductivo, de alimentación y social que favorecen traumatismos, rechazo, competencia por el alimento, estrés. Lo anterior puede incrementar la susceptibilidad de los animales a enfermedades oportunistas o complicar algunos procesos que ya estaban presentes. Por otro lado, debido a que las neoplasias generalmente son procesos asociados a individuos gerontes y la proporción de este grupo etario dentro de la colección animal es baja, su incidencia está pobremente representada entre las causas de muerte. Finalmente cabe mencionar que en algunos casos no es posible determinar con precisión la causa de la muerte debido a factores como descomposición del cadáver, disponibilidad de pruebas complementarias, etc.

CONCLUSIONES

Aun cuando en una institución se realicen necropsias rutinarias, no siempre es fácil identificar patrones en la mortalidad. El análisis de los datos de necropsias en un periodo dado y de acuerdo a diversas variables de interés, permite visualizar mucho mejor patrones etiológicos o causales. En cada institución el periodo y las variables a analizar estarán determinados por los intereses particulares de quienes lo manejan. Así, es posible identificar áreas de oportunidad para la mejora del manejo médico y/o zootécnico animal teniendo como objetivo minimizar la mortalidad. Es por ello que la

herramienta se considera una medida de medicina preventiva que permite que cada animal al que se realiza necropsia sea centinela de la salud del grupo.

En este caso se presentó la utilidad de un análisis de mortalidad para una colección zoológica, sin embargo el método puede aplicarse a diversas instituciones que trabajan con poblaciones animales, incluyendo aquellas con fines de producción.

REFERENCIAS

1. Griner LA. Pathology of zoo animals: a review of necropsies conducted over a fourteen-year period at the San Diego Zoo and San Diego Wild Animal Park. Zoological Society of San Diego, 1983. 608 pp.
2. Nemat A, Ali Z, Ahmad S, Sikander SK, Hussain Z. Study of disease records of zoo animals in Lahore Zoo, Pakistan. The Journal of animal & plant sciences. 2015 (25) 3 Supp 2; 483 – 492.
3. Carmona MMC. Evaluación de la Mortalidad del 2011. Departamento de Patología Anatómica y Clínica. Africam Safari, Puebla, México. 2012.
4. Carmona MMC. Evaluación de la Mortalidad del 2012. Departamento de Patología Anatómica y Clínica. Africam Safari, Puebla, México. 2013.
5. Carmona MMC. Evaluación de la Mortalidad del 2013. Departamento de Patología Anatómica y Clínica. Africam Safari, Puebla, México. 2014.
6. Carmona MMC, Oliver ZAM. Evaluación de la Mortalidad del 2014. Departamento de Patología Anatómica y Clínica. Africam Safari, Puebla, México. 2015.
7. Carmona MMC Oliver ZAM. Evaluación de la Mortalidad del 2015. Departamento de Patología Anatómica y Clínica. Africam Safari, Puebla, México. 2016.

ANÁLISIS RETROSPECTIVO DE CASOS DE INSUFICIENCIA RENAL DIAGNOSTICADOS EN GATOS EN EL SERVICIO *POSTMORTEM* DEL DEPARTAMENTO DE PATOLOGÍA DE LA FMVZ-UNAM DEL 2006 AL 2015

3

Vazquez GZ*[1], Gálvez CCE[1], Juárez RM[1]

[1]*Departamento de Patología, Facultad de Medicina Veterinaria y Zootecnia, Universidad Nacional Autónoma de México*

Correspondencia: zilza_ja31@hotmail.com

RESUMEN

La insuficiencia renal es frecuente en gatos y existen un buen número de causas que pueden llevar al desarrollo de insuficiencia renal aguda (IRA) o crónica (IRC). Entre las que se encuentran la ingestión de sustancias nefrotóxicas (lirios, etilenglicol, antibióticos, AINE´s), isquemia, pielonefritis, glomerulonefritis (asociadas a enfermedades como linfoma, leucemia viral felina, inmunodeficiencia viral felina, peritonitis infecciosa felina), amiloidosis y enfermedad renal poliquística. El objetivo de este estudio fue determinar la frecuencia de casos con diagnóstico de insuficiencia renal en gatos remitidos al servicio *postmortem* del departamento de Patología de la FMVZ-UNAM del 2006 al 2015. En este estudio se observó que la insuficiencia renal aguda se presentó con mayor frecuencia en machos; mientras que la insuficiencia renal crónica se presentó más en hembras. Los casos de IRA se presentaron en animales de 1 a 6 años; mientras que los de IRC se presentaron en gatos de 7 a 17 años. La lesión más frecuente en casos de insuficiencia renal aguda fue la necrosis tubular y en la crónica la nefritis intersticial linfoplasmocítica. Las causas más frecuentes de IRA fueron toxicosis e infecciones bacterianas; mientras que en la IRC no pudo establecerse una causa.

Palabras clave: insuficiencia renal, gatos, nefrotóxicos, necrosis tubular, nefritis intersticial

ABSTRACT

Kidney failure is common in cats and there are a number of causes that can lead to the development of acute renal failure or chronic. The aim of this study was to determine the frequency of cases diagnosed with kidney failure in cats sent to postmortem service department of Pathology FMVZ-UNAM from 2006 to 2015. This study found that acute renal failure occurred more frequently in males; while chronic renal failure occurred more frequently in females. Acute renal failure cases occurred in animals from 1 to 6 years; while chronic renal failure occurred in cats 7 to 17 years. The most common injury in acute renal failure was the tubular necrosis while interstitial nephritis was the most common injury in chronic renal failure. The most common causes of acute renal failure

were toxicosis and bacterial infections. The cause of chronic renal failure could not be determined.
Key words: Kidney failure, cats, nephrotoxic, tubular necrosis, interstitial nephritis

INTRODUCCIÓN

La insuficiencia renal es frecuente en gatos y existen un buen número de causas que pueden llevar al desarrollo de insuficiencia renal aguda (IRA) o crónica (IRC).

La IRA se caracteriza por la rápida pérdida de la función de las nefronas. Los signos atribuibles a la IRA son polidipsia, poliuria, oliguria, anuria, nefromegalia, ptialismo, vómito, anorexia, letargia, dolor abdominal o renal y úlceras orales. Las principales causas que ocasionan IRA en los gatos son la ingestión de sustancias nefrotóxicas como: ingestión por plantas del género *Lilium y Hemericallis*, consumo de etilenglicol, antibióticos como los aminoglucósidos y el uso de fármacos antiinflamatorios no esteroideos (AINE´S) dentro de los cuales se encuentran el ácido acetilsalicílico, naproxeno, ibuprofeno, ketoprofeno, paracetamol y meloxicam. Macroscópicamente los riñones pueden presentar congestión cortical y edema perirrenal. Microscópicamente se observa degeneración y necrosis tubular, infiltrado inflamatorio neutrofilico, congestión y edema. En algunos casos de intoxicación por plantas del género *Lilium* y consumo de etilenglicol pueden observarse cristales birrefringentes intratubulares.[1,2,3,4,5,6]

La IRC se caracteriza por las anomalías estructurales y funcionales de uno o ambos riñones, las cuales se han desarrollado en un período de 3 meses o más. Aunque la IRC se considera una enfermedad de animales geriátricos puede ocurrir con frecuencia en animales jóvenes. Los principales signos clínicos de la IRC incluyen poliuria, polidipsia, pérdida de peso, mucosas pálidas y los pacientes pueden presentar lesiones extrarrenales urémicas que se localizan en tracto gastrointestinal, sistema cardiovascular, aparato respiratorio y en el esqueleto. La IRC se observa principalmente en enfermedades como: amiloidosis, pielonefritis, enfermedad poliquística renal y glomerulonefritis; esta última relacionada con enfermedades como: linfoma, leucemia viral felina (VLeF), peritonitis infecciosa felina (PIF), inmunodeficiencia felina (VIF) y proliartritis progresiva felina (PPF). Los riñones con insuficiencia renal crónica macroscópicamente están disminuidos de tamaño, hay pérdida de la relación corteza:médula y exhiben fibrosis cortical y medular con presencia de quistes. Estos cambios se diagnostican con frecuencia como riñón terminal. Los riñones en etapa terminal son resultado de la fibrosis. Microscópicamente las lesiones son variadas; en la IRC crónica ocurren cambios renales como glomérulos esclerosados, áreas de hipertrofia e hiperplasia tubular y mineralización de la membrana basal glomerular y tubular. Se ha descrito que la fibrosis intersticial progresiva es la vía final de la IRC. [7,8,9,10,11,12,13,14,15]

El diagnóstico de insuficiencia renal representa un gran desafío para el clínico y para el patólogo, ya que en ocasiones los resultados de las pruebas de funcionamiento renal, urianálisis y biopsia renal no suelen identificar la causa de la enfermedad. Por otro lado, hay casos en los que no existen antecedentes de enfermedad renal, ni de signos clínicos

que pudieran asociarse al desarrollo de insuficiencia renal, por lo que la muerte de esos pacientes representa un desafío diagnóstico, en donde el estudio *postmortem* puede verse limitado debido a la ausencia de lesiones evidentes en casos agudos, o a la presencia de lesiones crónicas las cuales hacen difícil establecer el diagnóstico etiológico cuando no se cuenta con pruebas complementarias que ayuden a llegar al diagnóstico. Por otro lado, hay otros factores como la presencia de cambios postmortem como la autolisis que pueden volver infructuoso el análisis histológico, sobretodo en casos de insuficiencia renal aguda en donde los cambios degenerativos o necróticos pueden ser sobre diagnosticados cuando no se tiene experiencia.[16]

El objetivo de este estudio fue determinar la frecuencia de casos con diagnóstico de insuficiencia renal en gatos remitidos al servicio *postmortem* del departamento de Patología de la FMVZ-UNAM del 2006 al 2015.

METODOLOGÍA

Se revisaron las bitácoras de diagnóstico de necropsias de los años 2006 al 2015, en busca de necropsias realizadas en gatos. Se obtuvieron un total de 391 casos de los cuales 36 fueron diagnosticados con insuficiencia renal. De este estudio se eliminaron casos con datos incompletos y de gatos menores de 1 año. Se obtuvieron los siguientes datos: raza, género, edad, tipo de insuficiencia (aguda o crónica) y lesiones histológicas observadas, los cuales fueron capturados en una base de datos elaborada en Microsoft Office Excel 2007 para hacer el cálculo de las frecuencias absolutas acumuladas.

RESULTADOS

De la revisión de casos de necropsias realizadas en gatos del período 2006 al 2015 se obtuvieron un total de 36 casos con diagnóstico de insuficiencia renal, de los cuales 21 fueron diagnosticados como IRA y 15 como IRC.

Estos 36 casos se presentaron en 29 gatos europeo doméstico, 3 siamés, 2 persa, 1 exótico y 1 americano de pelo corto.

De los 36 casos de insuficiencia renal 18 se presentaron en hembras y 18 en machos. Cuando los datos se agruparon por tipo de insuficiencia renal en la aguda 13 casos se presentaron en machos y 8 en hembras; mientras que en la crónica 10 casos se presentaron en hembras y 5 en machos.

En cuanto a la edad de presentación el rango de edad se encontró entre 1 y 17 años. Cuando se agrupo la edad considerando el tipo de insuficiencia que presentaron los gatos se observó que la insuficiencia renal aguda se presentó con mayor frecuencia en gatos entre 1 y 6 años (frecuencia absoluta acumulada 15 casos); mientras que en la crónica la edad de presentación se encontró entre los 7 y 17 años (frecuencia absoluta acumulada 12).

En cuanto al tipo de lesiones observadas en casos de insuficiencia renal aguda los riñones presentaron de 1 a 6 lesiones siendo las más frecuentes la necrosis tubular de

moderada a severa en 16 casos y la nefritis intersticial neutrofílica y linfocítica en 13 casos, otras lesiones observadas fueron degeneración tubular en 8 casos y proteinosis en 4; mientras que en la insuficiencia renal crónica los riñones presentaron de 2 a 5 lesiones siendo las más frecuentes la nefritis intersticial linfoplasmocítica de moderada a severa en 12 casos y la fibrosis intersticial de moderada a severa en 10 casos, otras lesiones observadas fueron degeneración y necrosis tubular con 5 y 6 casos respectivamente, glomeruloesclerosis en 4 casos y glomerulonefritis 5 casos.

En cuanto a la causas de la insuficiencia renal aguda en 7 casos se debió a agentes tóxicos entre los que se encontraron lirios, AINE's, rodenticidas y etilenglicol, 4 casos se asociaron a infecciones bacterianas y 4 más estuvieron relacionados con enfermedad del tracto urinario bajo y en 6 casos no fue posible establecer la causa. Finalmente, en los 15 casos en donde se observó insuficiencia renal crónica no fue posible establecer la causa.

DISCUSIÓN Y CONCLUSIONES

La insuficiencia renal ocurre cuando el riñón es incapaz de llevar a cabo sus funciones normales, para que esto ocurra se requiere que el 70% del parénquima renal se afecte.[2] Aunque, en la literatura se describe que hay cambios macroscópicos y microscópicos que nos permiten diferenciar una insuficiencia renal aguda de una crónica, es importante contar con pruebas complementarias como hemograma, urianálisis y bioquímica para establecer el diagnóstico definitivo. En este estudio se observó que la insuficiencia renal aguda se presentó con mayor frecuencia en machos; mientras que la insuficiencia renal crónica se presentó más en hembras. Esto difiere con lo descrito por White *et al*., (2006)[17] quienes observaron que los machos cursaban con más frecuencia con insuficiencia renal crónica que las hembras. En cuanto a la edad de presentación los resultados obtenidos coinciden con lo descrito en la literatura, en donde además se considera un factor de riesgo para la presentación de insuficiencia renal crónica la edad avanzada.[18] En cuanto al tipo de lesión predominante en insuficiencia renal aguda la necrosis tubular se asocia con exposición a sustancias nefrotóxicas como las descritas en este estudio (lirios, AINE´s, rodenticidas y etelinglicol) y las descritas en la literatura como los nefrotóxicos más comunes.[1,4,5,6] En el caso de la insuficiencia renal crónica la nefritis y fibrosis intersticial fueron las lesiones más frecuentes. Debido a la cronicidad y extensión de estas no fue posible en ninguno de los casos establecer el diagnóstico etiológico.

REFERENCIAS

1. Ross L. 2011. Acute Kidney Injury in Dogs and Cats. Vet Clin Smal Anim 41 1-14. USA. Elsevier. 00000aacb35d&acdnat=1454092349_4f952bbf75a8af89ff21f1231ca70f3

2. Trigo TJF.2011. Patología Sistémica Veterinaria. 5ª edición. México. Mc Graw Hill.

3. Zachary J.F. McGavin, MD. 2012. Pathologic Basis of Veterinary Disease. 50 Edición. China. Elsevier

4. Díaz D, Picco E. 2000. Lesiones provocadas por Antiinflamatorios No Esteroideos En Caninos y Felinos. Departamento de Farmacología Facultad de Ciencias Veterinarias. Universidad Nacional del Litoral. Argentina. https://botplusweb.portalfarma.com/Documentos/2008/4/22/34213.pdf

5. Bennett AJ, Reineke EL. 2013. Outcome following gastrointestinal tract decontamination and intravenous fluid diuresis in cats with known lily ingestión: 25 cases (2001-2010). JAVMA vol. 242. No 8. Austria.

6. Fitzgerald KT. 2010. Lily toxicity in the cat. Topics in Companion Animal Medicine 212-213 . USA. Elsevier.

7. Inoue K, Kami-IE S, Othake S, Wakui S et all. 2001. Atypical Membranoproliferative Glomerulonephritis in a Cat. Vet Pathol. 38:468-470. http://vet.sagepub.com/content/38/4/468.full.pdf+html (consulta: 22 Nov 2015)

8. Nicasio ML, Paludi AE, Denzoin L. Actualización sobre peritonitis infecciosa felina (PIF) y descripción de un caso de PIF efusiva. Universidad del Centro Providencia Buenos Aires. Facultad Ciencias Veterinarias. Área de clínica Médica y Quirúrgica de Pequeños Animales. http://acfec.co/data/documents/Tesina-PIF-Nicasio.pdf

9. Rottier PJM, Nakamura K, Schellen P, et all. 2005. Acquisition of Macrophage Tropism during the Pathogenesis of Feline Infectious Peritonitis Is Determined by Mutations in the Feline Coronavirus Spike Protein. Journal of Virology. 79 (22). http://jvi.asm.org/content/79/22/14122.full.pdf+html

10. Durán AS. 2007. Enfermedad Renal Poliquística Autosómica Dominante. Rev Cubana Pediatr. 79 (03) http://scielo.sld.cu/pdf/ped/v79n3/ped10307.pdf

11. Ortiz JFA. 2011. Three clinical cases of Feline leukemia associated with aregenerative anemia, breast carcinoma, or peritonitis. Rev Colomb Cienc Pecu. 24:55-62 http://www.scielo.org.co/pdf/rccp/v24n1/v24n1a08.pdf

12. Bach MP, Lloret AR, Roura XL. Amiloidosis sistémica en un gato europeo. Revista oficial de AVEPA. http://ddd.uab.cat/pub/clivetpeqani/11307064v22n2/11307064v22n2p192.pdf

13. Polzin DJ. 2011.Chronic Kidney Disease in Small Animals. Vet Clin Small Anim 41 15-30. USA . Elsevier. http://www.sciencedirect.com/science/article/pii/S0195561610001415

14. Azócar AL, Monti G, Jara R. 2014. Leptospira spp. In Domestic Cats from Different Enviroments: Prevalence of Antibodies and Risk Factors Associated with the Seroposivity. Animals Journal. 4, 612-626; doi: 10.3390/ani4040612. http://www.mdpi.com/2076-2615/4/4/612

15. Spickler AR, Leedom LKR.2013. Leptospirosis. The Center for Food Security and Public Health.Institute for International Cooperation in Animal Biologics. http://www.cfsph.iastate.edu/Factsheets/es/leptospirosis-es.pdf

16. Gallardo C, Paredes E et all. 2003. Estudio histopatológico de hígado y riñón de caninos y su relación con la concentraciones de urea, creatinina, protrinas, enzimas (ALT Y SAP) en sangre postmortem y en humor acuoso a las 0 y 24 horas postmortem. Arch. Med. Vet. Vol. 35. No..1 Valdivia Jan. http://www.scielo.cl/scielo.php?script=sci_arttext&pid=S0301-732X2003000100006&lng=en&nrm=iso&tlng=en#a32

17. White JD, Norris JM, Baral RM, Malik R. Naturally-occurring chronic renal disease in Australian cats: a prospective study of 184 cases. Aust Vet J. 2006 Jun;84(6):188-94.

18. Bartges J and D. Polzin. 2011a. "Chronic Kidney Disease". In: Nephrology and Urology of Small Animal. Blackwell, Iowa. pp 433-471.

ARTROGRIPOSIS, PALATOSQUISIS Y BRAQUIGNATIA EN DOS CACHORROS CHIHUAHUA. INFORME DE CASO

4

Martínez, RIZ*[1], Barranco, LL[1], Luna,CV[1], Setién, MMF[1], Escobedo SJL[1], Villafuerte RNP[2]

[1]Facultad de Medicina Veterinaria y Zootecnia, Universidad Popular Autónoma del Estado de Puebla.
[2] Practica privada, Ciudad de México.
Correspondencia: ileanazorhaya.martinez@upaep.mx

RESUMEN

Se describe un caso, de dos cachorros chihuahua, hembra y macho, con múltiples malformaciones, remitidos al Servicio de Diagnóstico Anatomopatológico del Hospital Veterinario de la Universidad Popular Autónoma del Estado de Puebla UPAEP. Los cachorros nacieron vivos, por parto natural, de la segunda gesta de una hembra, de 1.7 años de edad, con luxación patelar. Ambos cachorros pesaban 90 gr cada uno. En el estudio *postmortem* se observó; artrogriposis de miembros posteriores, braquignatia y palatosquisis secundaria, de moderada a severa. En la histopatología las fibras musculares estaban pequeñas y fascículos musculares reemplazados por tejido adiposo. Debido a la nula información sobre el padre, antecedentes médicos mínimos sobre la madre y la escasa literatura sobre este tipo de casos, no fue posible establecer la causa de tales malformaciones, presentadas en conjunto. En humanos existen reportes de casos similares, como el síndrome de artrogriposis múltiple, en animales la artrigriposis ha sido descrita en bovinos, ovinos, equinos y experimentalmente en cerdos, cuya etiología es asocia a causas genéticas, hipertermia, el consumo de plantas tóxicas como los altramuces, tabaco, la cicuta, y el lupino, o inclusive infecciones virales como Akabane, Coxsackievirus A-2, Cache Valley, Diarrea Viral Bovina y lengua azul.

Palabras clave: cachorros, malformación congénita, artrogriposis, palatosquisis, braquignatia.

ABSTRACT

This case, describes two puppies chihuahua, female and male, with multiple malformations, referred to the Anatomopathology Service Diagnostic Veterinary Hospital of the Popular Autonomous University of Puebla, UPAEP. The puppies were born alive, by natural birth, the second pregnancy of a female, 1.7 years old, with patellar dislocation. Both cubs weighing 90g each. In the study *postmortem*, we observed; arthrogryposis of hindlimbs, brachygnathia, and secondary palatoschisis, from moderate

to severe. Histopathology showed, small muscle fibers and muscle bundles were replaced by adipose tissue. Due to the no information about the father, minimal medical history of the mother and little literature on this type of case, it was not possible to establish the cause of such malformations, presented jointly. In humans there are reports of similar cases, such as the syndrome of arthrogryposis multiplex. In animals the artrigriposis has been described in cattle, sheep, horses and experimentally in pigs, whose etiology is associated with genetic causes, hyperthermia, consumption of toxic plants like lupins, tobacco, hemlock, or even viral infections such as Akabane, Coxsackievirus a-2, Cache Valley, bovine viral diarrhea and bluetongue.
Key words: puppies, congenital malformation, arthrogryposis, palatoschisis, brachygnathia.

INTRODUCCIÓN

El éxito de la supervivencia de los embriones de cualquier especie animal depende de que tengan la información genética adecuada y un ambiente óptimo donde desarrollarse.[1] Las malformaciones congénitas se asocian a distintos factores, el 10% de las malformaciones se atribuyen a causas ambientales, el 25% a factores genéticos y el 65% a factores desconocidos probablemente de orden multifactorial.[2] La frecuencia de las malformaciones en animales domésticos es difícil de conocer, ya que no existen estadísticas en todas las regiones. Las malformaciones craneofaciales y del sistema musculo esquelético, suelen más comunes de identificar, que las malformaciones internas. Dentro de las alteraciones externas se encuentran la palatosquisis, braquignatia y artrogriposis, que pueden ser únicas o presentarse al mismo tiempo.

El término artrogriposis viene del griego *arthron* que significa articulación y *grypos,* que significa curva, "articulación curvada o flexionada".[3] Es una malformación que se ha observado en distintas crías de especies animales tales como terneros, corderos, lechones, cabritos, potrillos y menos frecuentemente en crías de perros y gatos, y se caracteriza por la rigidez permanente de una o varias articulaciones en flexión o extensión, [4] (generalmente las extremidades anteriores se quedan fijas en flexión mientras que las extremidades posteriores se quedan fijas en extensión, aunque puede variar).[5] La magnitud de las lesiones varía de un animal a otro, y el animal puede nacer vivo o muerto.[4] La artrogriposis congénita puede ir acompañada por escoliosis y kyphosis, ambas malformaciones de la columna vertebral, provocando que el animal no sea capaz de ponerse de pie y por lo tanto tampoco de alimentarse de la madre.[6,7,8] De igual manera podemos observar que se acompaña de otros trastornos como palatosquisis, braquignatismo, [9] (que se refiere a una maloclusión de tipo esquelética),[10] un menor tamaño corporal, tortícolis, anormalidades de costillas y/o esternón o incluso desviación de los huesos faciales.[3,4,5,6,7]

En los animales domésticos, es más frecuente en bovinos y ovinos cuya etiología es asociada a causas genéticas, hipertermia, el consumo de plantas tóxicas como los altramuces, la cicuta y el lupino, o inclusive infecciones virales como Akabane, Coxsackievirus A-2, Cache Valley, la Diarrea Viral Bovina o lengua azul.[6,7,8]

Existen también estudios que describen que cualquier situación que limite o impida el movimiento del feto y de su sistema musculoesquelético durante su desarrollo dentro del útero, puede ocasionar artrogriposis, donde no se trata de un problema en la formación de la articulación o del miembro sino que la falta de movimiento genera una producción extra de tejido conectivo alrededor de la articulación que la fijará en su lugar limitando así el movimiento.[3] Algunas causas descritas en humanos son: Déficit neurológico, hipomotilidad fetal, enfermedades maternas tales como esclerosis múltiple, diabetes *mellitus* y *myasthenia gravis*; también si la madre se expone a hipertermia temporal o sus anticuerpos atacan a los neurotransmisores del feto pueden ser causa de artrogriposis. También defectos musculares, esqueléticos y de tejido conectivo, compromisos vasculares.[3]

Por otro lado el braquignatismo, también llamado mordida superpuesta, o distoclusion mandibular, ocurre cuando la mandíbula inferior es más corta que la superior provocando que los incisivos inferiores ocluyan sobre las encías de los superiores y también formando un espacio entre estos dos cuando la boca está cerrada. Es compatible con la vida sin embargo generará problemas con la ingesta de alimento y puede propiciar infecciones en cavidad oral.[10]

La palatosquisis es una de las anomalías congénitas más frecuentes en los cachorros de perro sobre todo en los de razas puras, con mayor predisposición en braquicéfalos. Se caracteriza por la existencia de una comunicación entre las cavidades oral y nasal que afecta a paladar blando, duro, hueso premaxilar y labio. Se clasifica en primario y secundario, ambos con un origen embrionario. El origen de este defecto tiene una base hereditaria y puede estar provocado por mutación de genes. Los factores que puedan estar asociados son, carencias de minerales, de vitamina A, exposición de la madre a rayos X, tóxicos, corticoides, influencias hormonales y causas mecánicas. El riesgo grave de esta malformación reside en la dificultad que tienen las crías para su alimentación, ya que les es imposible succionar y muchos animales suelen morir. Las complicaciones de esta alteración son rinitis irritativas crónicas, faringitis, laringitis, otitis medias con síndrome vestibular periférico y neumonías por aspiración.[10,11]

OBJETIVO

Describir el caso de dos cachorros de raza chihuahua, nacidos vivos, con malformaciones craneofaciales y musculoesqueléticas, consistentes en braquignatia, palatosquisis y artrogriposis.

Historia clínica

Se recibieron en el Servicio de Diagnóstico Anatomopatológico del Hospital Veterinario de la Universidad Popular Autónoma del Estado de Puebla UPAEP, dos cachorros de raza chihuahua, para su estudio *postmortem.*

Se trataba de dos cachorros, nacidos vivos, hembra y macho, producto de la segunda gestación de una perra chihuahua de 1 año 7 meses de edad, con antecedente medico de luxación patelar, sin atención prenatal y nacidos por parto natural. El parto de produjo a los 63 días de gestación y duro 5 horas. El peso al nacer fue de 90 gramos cada uno, talla no valorable y signos aparentemente normales. El macho no consumió leche y murió a las 24 horas y la hembra consumió leche, muriendo 3 días después, con dificultad respiratoria. Se identifican anomalías craneofaciales y en miembros posteriores.

Hallazgos macroscópicos

1.- Macho, de color negro con manchas blancas. En la exploración externa, se identificó acortamiento de la mandíbula grave, labios íntegros, paladar hendido amplio en línea media sin fusión en porción posterior, tórax con expansión simétrica, abdomen normal, extremidades posteriores cortas, de aspecto cilíndrico, hipotróficas, articulaciones de las rodillas rígidas y fijas en flexión completa y posterior con limitación del movimiento.



Imagen 1. Cadáver de cachorro macho, Braquignatia y artrogriposis en extremidades posteriores.

Imagen 2. Cadáver de cachorro macho, palatosquisis.

2.- Hembra de color café oscuro con manchas blancas. Externamente se observó acortamiento discreto de la mandíbula, labios íntegros, paladar hendido estrecho en línea media y amplia hacia la porción posterior, tórax con expansión simétrica, abdomen normal, extremidades posteriores cortas, de aspecto cilíndrico, hipotróficas, articulaciones de las rodillas rígidas y fijas en flexión parcial y posterior con limitación del movimiento.

Imagen 3. Cadáver de cachorro hembra, Braquignatia y artrogriposis en extremidades posteriores

Imagen 4. Cadáver de cachorro hembra, palatosquisis.

En ambos cadáveres no se observaron alteraciones cardiacas, digestivas, urinarias o nerviosas, evidentes.

Hallazgos microscópicos

En el estudio histopatológico con la tinción de rutina hematoxilina eosina se observó en ambos casos, edema pulmonar moderado, difuso con atelectasia multifocal. En los músculos de las articulaciones de las rodillas se observaron de fibras musculares pequeñas y fascículos musculares reemplazados por tejido adiposo.
En el resto de las secciones histológicas examinadas no se observaciones lesiones.

Pruebas complementarias

Se tomaron imágenes radiográficas de los cuerpos completos, donde se evidenciaron las alteraciones morfológicas y la escasa densidad ósea a nivel de las articulaciones de la rodilla.

Criterio diagnóstico

En base a los hallazgos macroscópicos, imágenes radiográficas y el estudio histopatológico, se estableció el diagnóstico de artrogriposis de miembros posteriores, braquignatia y palatosquisis secundaria, de moderada a severa.

Diagnósticos diferenciales

Los diagnósticos diferencias considerados para la artrogriposis son fracturas, mismas que fueron descartadas con las radiografías y en la necropsia, así como contracturas musculares.

DISCUSIÓN

La artrogriposis ha sido descrita principalmente en ovino, bovinos y humanos, pero no así en perros o gatos. En humanos se han descrito casos de artrogriposis congénita múltiple (ACM) con braquignatia y palatosquisis, asociada a amioplasia, que se caracteriza por contracturas múltiples, posición asimétrica de las cuatro extremidades y reemplazo del músculo esquelético por tejido fibroso y grasa, lo que provoca que las extremidades se vean cilíndricas, tubulares o cónicas, y articulaciones fusiformes[9], en nuestro caso, los cachorros presentaban las mismas malformaciones pero la artrogriposis se limita a las extremidades posteriores. Para confirmar la ACM, se debe realizar estudio del sistema nervioso central debe incluir examen clínico y de imagen, como tomografía axial computada (TAC) o RMN, por la alta frecuencia de trastornos centrales. El aparato neuromuscular requiere análisis de enzimas séricas, electromiografía o estudios de conducción nerviosa, así como biopsia de músculo esquelético. Se debe realizar estudio cromosómico y estudios de patrón global de anomalía, como ecocardiograma y eco abdominal, ya que éstos pueden indicar que la artrogriposis es parte de un síndrome cromosómico. Sin embargo no hay casos descritos en animales donde se hayan realizados tales estudios y se haya diagnóstico la AMC.

En ovinos, bovinos y equinos, los casos describen atrofia neurogénica congénita por destrucción de neuronas en útero, por agentes neurotrópicos como el virus del Akabane,

Coxsackievirus A-[2,4,7,8], ambos virus son exóticos en México y no se ha descrito que afecten a perros.

La hipertermia se ha asociado a artrogriposis, con lesiones de cavitación de la sustancia blanca y duplicación del canal central de la media espinal [7], en nuestro caso la madre no tuvo antecedentes de infecciones o fiebre durante la gestación y no se observaron alteraciones en medula espinal.

En cerdos en estudios experimentales se observó artrogriposis asociado a toxinas con efectos teratógenos tales como el tabaco o cicuta en bovinos, los propietarios de la perra, tienen historia de tabaquismo. Tampoco se cuenta con información y antecedentes médicos del padre, que puedan estar relacionados con el desarrollo de las malformaciones.

CONCLUSIÓN

La palatosquisis y la atrogriposis más severa en el cachorro macho, que dificultaba su movimiento y capacidad para consumir leche, ocasiono la muerte dentro de las 24 horas de nacimiento. La hembra al presentar las mismas malformaciones menos severas, le permitieron sobrevivir 3 días.

Como se ha observado en casos de artrogriposis humana, la información sugiere una alteración compatible con desordenes neuronales de la medula espinal. En este caso de artrogriposis con palatosquisis y braquignatia en dos cachorros, no se pudo identificar la causa exacta del desarrollo de estás malformación, pero se observó similitud con casos humanos. Algunas respuestas a preguntas sobre los mecanismos de patogenicidad en el desarrollo del tejido nervioso y muscular, tales como su denervación, necesitan ser contestadas, para precisar los etiologías, sobre todo en pequeñas especies donde la información sobre esta malformación asociada a palatosquisis y braquignatia es escasa.

La sobrevida de los animales con múltiples anomalías, como en este caso, es mínima, el tratamiento debe ser multidisciplinario y establecerse lo más temprano posible; esto incluye manejo por ortopedia, medicina de rehabilitación, como la fisioterapia, neurología y cirugías de paladar.

BIBLIOGRAFÍA

1. Organización mundial de la salud. Anomalías congénitas. Nota descriptiva N°370. Abril de 2015. Disponibles en: http://www.who.int/mediacentre/factsheets/fs370/es/

2. Rojas M., Walker L., Malformaciones Congénitas: Aspectos Generales y Genéticos. Int. J. Morphol., 30(4):1256-1265, 2012.

3. Lynn T. Staheli, M.D. Judith G. Hall, M.D. Kenneth M. Jaffe, M.D. Diane O. Paholke, B.S. Arthrogryposis a Text Atlas. Cambridge University: UK. Global Help; 2008.

4. Magnano G., Rossi D., Gonzalez E., Grivel D. Artrogriposis congénita en terneros: descripción de 2 brotes en rodeos de cría. RecVet [serie en internet]. 2007 Dic. [citado 5 Mar 2016]; vol. II, 7 p. Disponible en: http://www.veterinaria.org/revistas/recvet/n121207.html

5. Drovers Cattle Network [homepage on the internet]. E.U.A.: the American Angus Association; c2008 [actualizado 17 Enero 2011; citado 12 feb 2016]. [aprox. 3 pantallas]. Disponible en: http://www.cattlenetwork.com/bovine-vet/case-studies-arthrogryposis-multiplex-113919304.html

6. Merck Sharp & Dohme Corp. [página principal en internet]. Kenilworth, N.J., U.S.A.: Merck Sharp & Dohme Corp. c 2009-2015 [citado 5 Mar 2016]. Disponible en: http://www.merckvetmanual.com/mvm/musculoskeletal_system/congenital_and_inherited_anomalies_of_the_musculoskeletal_system/congenital_and_inherited_anomalies_of_the_musculoskeletal_system_in_cattle.html

7. Edwards JF., Livingston CW, Chung SI., Collisson EC. Ovine Arthrogryposis and Central Nervous System. Malformations Associated with in utero Cache Valley Virus Infection: Spontaneous Disease. Vet. Pathol. 26:33-39. 1989.

8. Mayhew IG. Neuromuscular Arthrogryposis Multiplex Congenita in a Thoroughbred Foal. Vet. Pathol. 21: 187-192. 1984.

9. Moreno SG., Meza MA., Resendíz ME., Rodríguez BR., Rodríguez BI. Artrogriposis múltiple congénita: recién nacido con múltiples contracturas articulares. Archivos de investigación materno infantil Vol. VI, no. 1, enero-abril, pp. 18-21. 2014

10. Bellows J. Anormalidades en la mordida de perros y gatos, qué debe buscar y qué se puede hacer. Banfield Journal Veterinario. 1-8. 2014.

11. Fernández S. J., San Roman A. F., Israeliantz G. N., Galiñanes P. A., Pedraja M. M., Morena C. M. Tratamiento quirúrgico del paladar hendido secundario congénito en perro. Argos 129; 12-14.2015.

ASPERGILOSIS SISTÉMICA EN UN ÁGUILA HARPÍA (*Harpia Harpyja)* ADULTA EN CAUTIVERIO

5

Romero DG[1]*, Montes De Oca BV[2], Cervantes ORA[2], Sánchez GF[1]

[1]Laboratorio de Diagnóstico e Investigación en Enfermedades de las aves del Departamento de Medicina y Zootecnia de Aves, FMVZ-UNAM. Av. Ciudad Universitaria, No. 3000, Ciudad Universitaria, Delegación Coyoacán, México, Cd Mx, CP 04510. Autor correspondiente: spuma91@hotmail.com

[2]Laboratorio de Micología del Departamento de Microbiología e Inmunología, FMVZ-UNAM. Av. Ciudad Universitaria, No. 3000, Ciudad Universitaria, Delegación Coyoacán, México, Cd Mx, CP 04510.

RESUMEN

La Aspergilosis es una de las micosis más frecuentes en las aves. Se remite un águila arpía al Laboratorio de Diagnóstico e Investigación en Enfermedades de las Aves de la FMVZ-UNAM con historia clínica de anorexia y depresión. A la necropsia se observa neumonía y aerosaculitis caseosa grave zonalmente extensiva crónica e hipertrofia y dilación moderada del ventrículo derecho; mediante histopatología se aprecia aerosaculitis y neumonía granulomatosa grave difusa crónica, asociada a estructuras micóticas compatibles con *Aspergillus* sp. El aislamiento micológico y el PCR de los tejidos permite el aislamiento e identificación de *Aspergillus fumigatus.* La ocurrencia de Aspergilosis sistémica es poco frecuente y se relaciona con estados prolongados de inmunosupresión.

Palabras clave: Aspergilosis, *Aspergillus fumigatus*, aves repaces, Águila harpía.

ABSTRACT

Aspergillosis is one of the most frequent mycosis in birds. Refers an eagle harpy to the Diagnostic Laboratory and Research in Disease Poultry FMVZ - UNAM with a history of anorexia and depression. At necropsy, severe pneumonia and aerosaculitis cheesy zonally extensive chronic and hypertrophy and moderate right ventricular dilation is observed; by histopathology aerosaculitis and severe chronic diffuse granulomatous pneumonia seen associated with fungal structures compatible with Aspergillus sp. The mycological isolation and PCR of tissues allows the isolation and identification of Aspergillus fumigatus . The occurrence of systemic aspergillosis is rare and is related to prolonged states of immunosuppression.

Keywords: Aspergillosis, Aspergillus fumigatus, birds of prey, Harpy Eagle.

INTRODUCCIÓN

La Aspergilosis es una enfermedad respiratoria causada por hongos del género *Aspergillus* en el que se incluyen más de 600 especies. La infección puede ser sistémica o local, en las aves las lesiones principalmente se presentan en pulmones y sacos aéreos. El curso de la enfermedad puede ser crónico o agudo. (Thomas et al, 2007) El principal agente causal de Aspergilosis es *Aspergillus fumigatus,* y en menor grado *A. flavus*, también se han reportado aislamientos de *A. terreus*, *A. glaucus*, *A. nidulans*, *A. niger*, entre otros. Las hifas de *Aspergillus* miden de 3 a 5 µm de diámetro, poseen lados paralelos, son septadas y presentan ramificaciones dicotómicas en 45°.

En la avicultura comercial la aspergilosis se presenta de forma aguda ocasionando alta mortalidad y morbilidad en pollitos, en aves en cautiverio de larga vida, se presenta de forma crónica. Los casos más graves de Aspergilosis se presentan en situaciones de confinamiento en donde se involucran diversos factores de estrés o en donde existe materia orgánica en descomposición en donde pueden proliferar y esporular los hongos. (Charlton et al, 2008) Los brotes de esta enfermedad ocurren cuando la cantidad de conidios están presentes en suficiente cantidad para que se establezca la infección o bien cuando los mecanismos de inmunidad innata se encuentran comprometidos por diversos factores como son el estrés medioambiental, inmunodepresión, mal nutrición o la presencia de otros agentes infecciosos. (Charlton et al, 2008)

La Aspergilosis es una enfermedad infecciosa, no contagiosa, las aves se infectan a través de la inhalación de las esporas del hongo presentes en el medioambiente, los signos clínicos son poco evidentes y generalmente la Aspergilosis puede ser diagnosticada hasta la necropsia, sin embargo las aves afectadas pueden presentar disnea, boqueo, respiración acelerada, anorexia, emaciación, diarrea y disfagia. (Thomas et al, 2007)

DESCRIPCIÓN DEL CASO

HISTORIA CLÍNICA

Se recibe el cadáver de un Águila arpía (*Harpia harpyja)* de 17 años de edad proveniente de una unidad de manejo para la conservación y aprovechamiento sustentable de la vida silvestre (UMA) ubicada en el Estado de México con historia clínica de anorexia y depresión; al estudio radiográfico se observa aumento de la silueta cardiaca y zonas radio opacas en pulmones y sacos aéreos abdominales. Su alimentación es variable pues no se lleva un control de lo que consume, dentro de su dieta se incluye en pollo, roedores y carne de bovino.

HALLAZGOS MACROSCÓPICOS

Se realizó la necropsia sistemática y a la inspección externa la cavidad oral contienen moderada cantidad de moco de color amarillo claro, la condición corporal es 2/5 y peso de 5 kg. En los sacos aéreos torácicos craneales y caudales, el pulmón, y en la serosa del esófago, proventrículo e intestino se aprecian nódulos de color blanco, firmes al tacto, de tamaño variable que al corte exhiben moderada cantidad de exudado caseoso de color

blanco, así mismo algunos zonas los sacos aéreos contienen material filamentoso de color blanco a gris compatible moho. El hígado se aprecia aumentado de tamaño, con los bordes redondeados y de color ligeramente anaranjado. El corazón se observa moderadamente aumentado de tamaño y con la silueta redondeada; los riñones se encuentran ligeramente aumentados de tamaño y de color café oscuro.

HALLAZGOS MICROSCÓPICOS

En pulmón, saco aéreo y en la serosa de los diferentes órganos examinados se observan extensas zonas de necrosis caseosa rodeadas por grandes agregados de células inflamatorias compuestas por macrófagos y células gigantes multinucleadas, tejido conectivo fibroso y agregados de linfocitos, entremezcladas con las zonas de necrosis y sueltas en el parénquima se aprecian estructuras micóticas consistentes con hifas, delgadas, septadas y con ramificaciones dicotómicas en 45°. Alrededor de las triadas porta se aprecian agregados de células inflamatorias compuestas por linfocitos, células plasmáticas y heterófilos entremezcladas con moderada cantidad de pigmento de color café ocre interpretado como hierro. Así mismo los hepatocitos se aprecian hinchados y ligeramente eosinofílicos.

PRUEBAS COMPLEMENTARIAS

AISLAMIENTO MICÓTICO. Se depositan fragmentos de saco aéreo en 7 ml de caldo Sabouraud dextrosa adicionado con cloranfenicol se incuban a 37°C en una estufa bacteriológica durante 3 días. (Jordan y Pattison, 1998)

IDENTIFICACIÓN MICOLÓGICA**.** Después de detectar crecimiento micótico en la muestra, se siembra en agar Czapek-Dox por la técnica de punto aislado (Germain y Summerbell, 2011), las condiciones de incubación fueron las mismas del primocultivo. La colonia aislada se examinó macroscópicamente, y microscópicamente utilizando la tinción de lactofenol azul de algodón. La identificación micológica se obtuvo mediante microcultivos seriados 24, 48 y 72 horas. (Ridell, 1951)

AMPLIFICACIÓN DE ADN. La identificación micológica se confirmó mediante la Reacción en Cadena de la Polimerasa (PCR) punto final, amplificando el fragmento ITS 1 5.1-5.8S-ITS 2 de *A. fumigatus*, utilizando iniciadores específicos para las regiones ITS 1 e ITS 2. (Mendoza, 2002; Camarillo, 2008)

CRITERIO DIAGNÓSTICO

Las características macro y microscópicas de las lesiones, permiten establecer el diagnóstico de Aspergilosis. El aislamiento micótico y la PCR confirman el caso de Aspergilosis asociada a *Aspergillus fumigatus.* En estos casos es muy importante demostrar la presencia del hongo asociada a las lesiones, pues al ser un hongo ubicuo y saprófito puede ser aislado sin ser la causa del proceso patológico.

DIAGNÓSTICOS DIFERENCIALES

La presencia de hifas, septadas y con ramificaciones dicotómicas en 45° es altamente sugerente de un proceso micótico asociado a Aspergillus sp. La Aspergilosis generalmente está asociada a *A. fumigatus* como ocurrió en este caso, sin embargo, *A. niger*, *A. flavus*, *A. nidulans*, *A. glaucus*, y otras Aspergillus pueden estar asociados a la enfermedad. (Barton et al, 1992; Perelman y Kuttin 1992; Joseph, 2000) Esto debido a que las esporas de *A. fumigatus* son más pequeñas que las esporas de otros. (Joseph, 2000) El principal diagnóstico diferencial es con Zigomicetos (*Mucor*, *Absidia* y *Rhizopus*), sin embargo en cortes histológicos este hongo puede ser diferenciado de *Aspergillus* debido a que sus hifas son cenocíticas, con forma de cinta, miden de 10-15 µm de grosor y de 80-120 µm de largo, y sus ramificaciones generalmente son de 90º aproximadamente. Otro diagnóstico diferencial de las lesiones granulomatosas en las aves son las Micobacterias, en este caso se realizaron tinciones especiales de Ziehl-Neelsen y fueron negativas.

DISCUSIÓN y CONCLUSIONES

Aspergillus fumigatus es el hongo mayormente reportado en casos de neumonía y aerosaculitis micótica en aves de presa, es probable que esto se deba a que sus conidias son mucho más pequeñas que las de otras especias y pueda ser fácilmente inhalado por las aves (Quinn et al, 2011). Las aves en cautiverio están más predispuestas a desarrollar Aspergilosis como ocurrió en este caso, debido a una elevada concentración de esporas en el aire, por ambientes húmedos, cálidos, pobremente ventilados, sucios, y con periodos largos de almacenamiento de alimento (Oglesbee, 1997; Phalen, 2000; Tell, 2005). Así mismo, los factores que afectan la inmunidad del huésped también pueden predisponer a desarrollar la enfermedad (Beernaert et al, 2010; Cooper, 1985). Las infecciones por *Aspergillus* pueden inducir dos tipos de lesiones, granulomatosa o nodular, que se caracteriza por lesiones no exudativas ni vasculares en el tejido adyacente (Nardoni et al, 2006; Femenia et al, 2007; Cacciuttolo et al, 2009) y de tipo difuso en donde se observa edema, fibrina, heterófilos, hemorragias, vasculitis e invasión vascular, pudiendo ser otra vía de diseminación del microorganismo (Nardoni et al, 2006; Cacciuttolo et al, 2009). En esta águila arpía la distribución y las características de las lesiones sugiere que la vía de entrada del hongo fue respiratoria y de tipo nodular o granulomatosa. En el corazón de esta ave se observa hipertrofia moderada de cardiomiocitos y en el hígado congestión centrolobulillar y degeneración hidrópica hepatocelular; estas lesiones son una consecuencia de la hipertensión pulmonar crónica producto de la presencia de granulomas en los pulmones lo que indica que el ave cursó con un *Cor pulmonale* una condición descrita en animales con patologías pulmonares crónicas. (McGavin y Zachary, 2006)

El diagnóstico de Aspergilosis involucra una combinación de técnicas en donde la endoscopía juega un rol particularmente importante empleándose instrumentos rígidos para observar directamente la apariencia de los sacos aéreos o flexibles para explorar el

resto del tracto respiratorio; los rayos X también pueden ser valiosos en el diagnóstico aunque en ocasiones las lesiones son pocos extensas y no es posible observarlas. A partir de citolología traqueal o lavado de sacos aéreos es posible realizar el cultivo microbiológico del hongo. Recientemente se han desarrollada técnicas serológicas que detectan anticuerpos, al antígeno o toxinas de *Aspergillus* aportando una prueba que puede realizarse en etapas tempranas de la enfermedad. (Fischer et al, 2014)

Aplicar un tratamiento adecuado a estas aves es probablemente una de las tareas más desafiantes pues algunos de los fármacos indicados como son los azoles tienen un margen muy estrecho entre la dosis terapéutica y la dosis tóxica (Oglesbee, 1997) lo que implica una dosificación muy cuidadosa y exacta adicionalmente la administración oral de medicamentos requiere inmovilizar a las aves representando una condición estresante por lo que protocolos recientes sugieren la aplicación de nanoparticulas de azoles mediante nebulización.(Beernaert et al, 2009; Wlaź et al, 2015)

La prevención de Aspergilosis en aves de presa está basada en asegurarse de que las aves se encuentran en buenas condiciones de alojamiento, buen estado de salud y en que no estén expuestas a una cantidad excesiva de esporas lo que puede lograrse reduciendo la humedad y la presencia de materia orgánica en donde *Aspergillus* puede multiplicarse fácilmente (Fischer et al, 2014).

BIBLIOGRAFÍA

1. Barton, J.T., Daft, B.M., Read, D.H., Kinde, H. & Bickford, A.A. (1992). Tracheal aspergillosis in 6 1/2-week-old chickens caused by Aspergillus flavus. Avian Diseases, 36, 1081_1085.
2. Beernaert LA, Pasmans F, Baert K, Van Waeyenberghe L, Chiers K, Haesebrouck F, Martel A. Designing a treatment protocol with voriconazole to eliminate Aspergillus fumigatus from experimentally inoculated pigeons. Vet Microbiol. 2009;139:393–7.
3. Beernaert LA, Pasmans F, Van Waeyenberghe L, Haesebrouck F, Martel A. (2010). Aspergillus infections in birds: a review.Avian Pathology;39(5):325-31.
4. Cacciuttolo, E., Rossi, G., Nardoni, S., Legrottaglie, R. & Mani, P. (2009). Anatomopathological aspects of avian aspergillosis. Veterinary Research Communications, 33, 521-527.
5. Camarillo, T.J.A.(2008). Métodos de Identificación para Micosis Causadas por *Aspergillus fumigatus* en Animales (Tesis de Licenciatura). Ciudad de México, México: Universidad Nacional Autónoma de México.
6. Charlton BR, Chin RP, Barnes HJ: Fungal Infectious, YM Saif, AM Fadly, JR Glisson, LR McDougald, LK Nolan and DE Swayne, (ed), Diseases of Poultry, 12th edition, Ames, IA. 989-1008.
7. Cooper JE. Veterinary aspects of captive birds of prey. 2nd ed. Cherington: Standfast Press; 1985
8. Femenia, F., Fontaine, J., Lair-Fulleringer, S., Berkova, N., Huet, D., Towanou, N., et al. (2007). Clinical, mycological and pathological findings in turkeys experimentally infected by Aspergillus fumigatus. Avian Pathology, 36, 213-219.
9. Fischer D, Van Waeyenberghe L, Cray C, Gross M, Usleber E, Pasmans F, Martel A, Lierz M. Comparison of diagnostic tools for the detection of aspergillosis in blood samples of experimentally infected falcons. Avian Dis. 2014 Dec;58(4):587-98.
10. Germain G., Summerbell R. (2011). Identifying Fungi. A Clinical Laboratory Handbook. 2aed. Korea: Star Publishing Company in.

11. Jordan, W.T., Pattison M. (1998). Enfermedades de las aves. 4a ed, México D.F: El Manual Moderno, 241-243
12. Joseph, V. (2000). Aspergillosis in raptors. Seminars in Avian and Exotic Pet Medicine, 9, 66-74.
13. M. Donald McGavin, James F. Zachary. 2006. Pathologic Basis of Veterinary Disease. Cuarta Edición.Elsevier Health Sciences.
14. Mendoza, L. Manual de Procedimientos. Course of Molecular Mycology, Medical Technology Program. Michigan State University. 2002.
15. Nardoni, S., Ceccherelli, R., Rossi, G. & Mancianti, F. (2006). Aspergillosis in Larus cachinnans micaellis: survey of eight cases.Mycopathologia, 161, 317_321.
16. Oglesbee, B.L. (1997). Mycotic diseases. In R.B. Altman (Ed.). Avian Medicine and Surgery 1st edn (pp. 323_361). Philadelphia, PA: W.B. Saunders Company.
17. Perelman, B. & Kuttin, E.S. (1992). Aspergillosis in ostriches. Avian Pathology, 21, 159-163.
18. Phalen, D.N. (2000). Respiratory medicine of cage and aviary birds. Veterinary Clinics of North America: Exotic Animal Practice, 3, 423_452.
19. Quinn P. J. , Markey B. K. , F. C. Hartigan Leonard, P. , Fanning S., FitzPatrick E. S. .Veterinary Microbiology and Microbial Disease, 2nd Edition.October 2011, Wiley-Blackwell
20. Richard, J.L. & Thurston, J.R. (1983). Rapid hematogenous dissemination of Aspergillus fumigatus and A. flavus spores in turkey poults following aerosol exposure. Avian Diseases, 27, 1025_1033
21. Ridell, R.W. (1951). Survey of fungus diseases in Britain. British Medical Bulletin. 7:197-201.
22. Tell, L.A. (2005). Aspergillosis in mammals and birds: impact on veterinary medicine. Medical Mycology Supplement, 1, S7-S73.
23. Thomas Nancy J. Hunter D. Bruce , Atkinson Carter T. Infectious Diseases of Wild Birds. April 2007, Wiley-Blackwell
24. Wlaź P, Knaga S, Kasperek K, Wlaź A, Poleszak E, Jeżewska-Witkowska G, Winiarczyk S, Wyska E,Heinekamp T, Rundfeldt C. Activity and Safety of Inhaled Itraconazole Nanosuspension in a Model Pulmonary Aspergillus fumigatus Infection in Inoculated Young Quails. Mycopathologia. 2015 Aug;180(1-2):35-42. doi: 10.1007/s11046-015-9885-2. Epub 2015 Mar 20.

6

ATRESIA BILIAR CONGÉNITA EN UNA BECERRA BEEF MASTER

Ruíz RJA*[1], García MLJ[2], Bedolla AMA[1], Salas GG[1], Ramírez RR[3], López MA[4].

[1]Departamento de Patología. Facultad de Medicina Veterinaria y Zootecnia, Universidad Nacional Autónoma de México. [2]Centro Universitario de Investigación y Desarrollo Agropecuario (CUIDA), Facultad de Medicina Veterinaria y Zootecnia de la Universidad de Colima. [3]Facultad de Medicina Veterinaria y Zootecnia de la Universidad Autónoma de Nuevo León. [4] Department of Pathology and Microbiology Atlantic Veterinary College. University of Prince Edward Island, Charlottetown, PEI. Canadá
Correspondencia: ja_ruizr29@hotmail.com/ljgm_cmv@hotmail.com

RESUMEN

La atresia biliar congénita es una colangiopatía neonatal y fibroesclerosante de baja incidencia en medicina humana y rara en medicina veterinaria, siendo reportada esporádicamente en potros, corderos, gatos, perros y un mono rhesus, con un solo informe que describe un brote en animales. El objetivo fue informar un caso con alteraciones hepatobiliares macroscópicas e histomorfológicas características de atresia biliar congénita, en una Becerra Beef Master de 1 mes de edad con ictericia severa, procedente del Estado de Colima, México, sin signos clínicos previos. En la necropsia; todas las mucosas, tejido subcutáneo, así como tejido adiposo y serosas de todos los órganos exhibieron ictericia severa. El hígado se encontró aumentado de tamaño, pálido y firme. La vesícula biliar, conducto cístico y colédoco se observaban disminuidos de tamaño. La vesícula contenía abundante cantidad de bilis verde oscura y viscosa, con disminución del flujo. La luz del conducto cístico y colédoco estaba estrecha. Las muestras de hígado fueron teñidas con hematoxilina y eosina (HE), Hall, retículo de Gomori, Tricrómica de Masson, y procesadas para inmunohistoquímica (IHQ) en contra de citoqueratina: clon AE-1/AE-3. Histológicamente mediante HE e IHQ, las áreas portales evidenciaron numerosos conductos biliares proliferados, rodeados por ligera a moderada cantidad de tejido fibroconectivo, entremezclado con agregados variables de células inflamatorias mononucleares. Los canalículos biliares contenían abundante cantidad de pigmento biliar positivo con la tinción de Hall. La pared de la vesícula biliar estaba reemplazada por fibras de colágeno. Con base en las características macroscópicas e histopatológicas, así como la prueba complementaria de IHQ, se llego a un diagnóstico de atresia biliar extrahepática de origen congénito.

Palabras clave: Atresia biliar; ductos biliares extrahepáticos; proliferación ductal; fibrosis portal; colestasis; ictericia severa; citoqueratina; becerra; diagnóstico; etiología.

ABSTRACT

Congenital biliary atresia is a neonatal cholangiopathy and fibrosclerosing, of low incidence in human and rare in veterinary, it had been reported sporadically in horses, sheep, cats, dogs and a rhesus monkey, exist one report describing an outbreak in animals. The main objective was to report a case with gross and histopathologic hepatobiliary disorders, features of congenital biliary atresia in a 4-week-old Beef Master calf with severe jaundice from the State of Colima, Mexico. At necropsy; all mucous membranes, subcutaneous tissue, fat tissue and serous membranes of all organs showed severe jaundice. The liver was found enlarged, pale and firm. The gallbladder, cystic duct and common bile duct were observed decreased in size. The gallbladder contained copious amounts of dark and viscous green bile, with decreased flow. The lumen of the cystic duct and common bile duct was narrow. Liver samples were stained with Hematoxylin and Eosin (HE), Hall's bilirubin, Masson's trichrome, and reticulin stain and the samples were also processed for immunohistochemistry (IHC) against cytokeratin: clone AE-1/AE-3. Histologically by HE and IHC, the periportal areas showed numerous proliferated bile ducts, surrounded by mild to moderate amount of fibrous connective tissue mixed with varying aggregates of mononuclear inflammatory cells. Bile canaliculi contained copious amounts of bile pigment positive which staining positive with Hall stain. The wall of the gallbladder was replaced by collagen fibers. Based on the gross and histopathologic features, and the additional IHC test, a diagnosis of extrahepatic biliary atresia congenital was concluded.

Keywords: Biliary atresia; intrahepatic bile ducts; ductal proliferation; portal fibrosis; cholestasis; severe jaundice; cytokeratin; calf; diagnosis; etiology.

INTRODUCCIÓN

La atresia biliar congénita es una colangiopatía neonatal inflamatoria, progresiva y fibroesclerosante, que resulta en una obliteración o discontinuidad de los conductos biliares intrahepáticos y/o extrahepáticos, conllevando a la disminución o estasis del flujo biliar. En humanos, la atresia biliar tiene una incidencia de 1 en 8,000 hasta de 1 en 18,000 nacidos vivos y se considera la principal causa de colestasis durante el periodo neonatal, siendo así la causa más común de trasplante hepático pediátrico.[1,2] De manera general en modelos experimentales y humanos, la atresia biliar se puede presentar de forma única o aislada (perinatal/posnatal "tardía") o en combinación con otros defectos congénitos (fetal/embrional "temprana") que incluyen defectos cardiovasculares, situs inversus, asplenia, poliesplenia, rotación intestinal, atresia del intestino delgado y varias posiciones anormales de la arteria hepática o vena porta (Síndrome de malformación esplénica con atresia biliar).[3,4,5] Clínicamente en humanos, los casos de atresia biliar congénita están caracterizados por falla hepática (cirrosis) e ictericia severa, heces acólicas, orina oscura y muerte entre los primeros meses o años de vida en infantes aparentemente sanos.[6,7]

En contraste, en medicina veterinaria las descripciones publicadas de atresia biliar congénita son escasas y han sido limitadas únicamente a reporte de casos, siendo esta descrita en un potro,[8] un cordero,[9] un gato,[10] dos perros,[11,12] un mono rhesus[13] y un solo

informe describe un brote de atresia biliar congénita con ictericia en 200 corderos y 9 becerros en Australia.[14] Tanto en humanos como en animales, la etiopatogénia que favorece el desarrollo de atresia biliar es aún incierto; sin embargo, algunos estudios sugieren que la atresia de vías biliares con las alteraciones hepáticas subsecuentes, podrían ser originadas por distintos mecanismos desencadenados por infecciones virales (virus hepatotrópicos), factores genéticos, exposición a toxinas ambientales, disregulación inflamatoria/inmunológica, defecto de la circulación fetal/prenatal o defecto de la morfogénesis del tracto biliar (malformaciones de la placa ductal).[4–6,15–19]

Debido a que en la literatura veterinaria los reportes de atresia biliar congénita inducida de forma natural son escasos, el presente trabajo tiene por objetivo informar de un caso con alteraciones hepatobiliares macroscópicas e histomorfológicas características de atresia biliar congénita, en una Becerra Beef Master de 1 mes de edad con ictericia severa, procedente del Estado de Colima, México.

Descripción del caso

Historia

En el 2015 se presentó un caso de una Becerra Beef Master de un mes de edad, procedente del Rancho el "Pochote", localizado en el municipio de Tecomán, Estado de Colima. Durante esta fecha la propiedad contaba con 45 vacas, 1 semental y 30 crías. Los animales consumían pasto estrella africana mediante libre pastoreo. El animal fue encontrado muerto el 16 de diciembre de la fecha antes citada, sin signos clínicos previos.

Necropsia

El animal fue remitido al Laboratorio de Patología de la Facultad de Medicina Veterinaria y Zootecnia de la Universidad de Colima para su estudio *post mortem*. En la inspección externa el cadáver presentó buena condición corporal y estado de conservación. La mucosa de las conjuntivas, oral, anal y vulvar exhibían ictericia severa. De manera difusa, el tejido subcutáneo, tejido adiposo, así como la superficie externa y fascias del músculo estriado esquelético se encontraban ictéricos. Al incidir ambas cavidades y apreciar los órganos *in situ*, la superficie interna de ambas cavidades (pleura parietal y peritoneo), tejido adiposo perirenal y pericárdico, pleura visceral, omento, mesenterio, capsula esplénica y serosa gastrointestinal se apreciaban intensamente amarillas. El hígado se encontraba marcadamente aumentado de tamaño, con sus bordes notablemente redondeados y ocupaba aproximadamente el 40% de la cavidad abdominal. La superficie externa y parénquima estaban pálidos difusamente y al tacto exhibía aumento de su consistencia. La vesícula biliar, así como el conducto cístico y conducto colédoco se observaron disminuidos de tamaño y al incidir dichas estructuras la vesícula biliar contenía abundante cantidad de bilis verde oscura y viscosa, la cual mostraba disminución del flujo hacia el duodeno. Asimismo, la luz del conducto cístico y conducto colédoco se apreciaba estrecha. A excepción del hígado, el resto de los órganos, así como los antes descritos no presentaron alteraciones morfológicas macroscópicas. De forma rutinaria se realizaron frotis de sangre (obtenidos mediante escisión auricular) y los

cuales fueron teñidos mediante Giemsa. Estos últimos se evaluaron al término de la necropsia, descartándose la presencia de hemoparásitos.

Las muestras de tejido fueron fijadas en formalina buferada-neutra al 10%, y se procesaron con la técnica histológica de rutina, cortándose a 4 µm de grosor y teñidas con hematoxilina y eosina (HE). Las secciones de hígado y vesícula biliar embebidas en parafina fueron cortadas y teñidas subsecuentemente con la tinción de Hall, Tricrómica de masson y retículo de Gomori. Para Inmunohistoquímica (IHQ), las secciones de hígado se cortaron a 4 µm de grosor sobre laminillas cargadas positivamente. Esta técnica se realizó mediante el método de avidina-biotina-peroxidasa, empleando el anticuerpo monoclonal anti-citoqueratina: clon AE-1/AE-3 (Casa comercial: Dako, Carpinteria, California).

Histopatología

De todos los tejidos evaluados, las lesiones fueron restringidas al parénquima hepático. En las diferentes secciones, con la técnica de rutina de HE, se apreció alteración de la arquitectura lobulillar y los tractos portales se observaban expandidos por áreas hipercelulares compuestas por discretos conductos biliares hiperplásicos, que en ocasiones exhibían en su luz ligera cantidad de pigmento café amarillo (colestasis ductal biliar). Mediante la técnica de IHQ, en los espacios porta se evidenciaron numerosos conductos biliares, los cuales se extendían entre los lobulillos, ramificándose con las triadas porta adyacentes y parte central de los lobulillos, denotando la alteración de la arquitectura lobulillar apreciada mediante HE y los cuales a mayor aumento presentaban fuerte positivad citoplasmática. Las células positivas además de revestir las estructuras ductales se disponían en forma de grupos (tipo ductos), sin una luz evidente. Entre los tractos portales y ocasionalmente las venas centrales, rodeando a las estructuras ductales, había ligera a moderada cantidad de fibras de colágeno y reticulares (positivas con la tinción de tricrómica de masson y retículo de Gomori respectiva), las cuales en algunas áreas emitían bandas de tejido hacia las triadas porta adyacente (fibrosis en puente porto-portal) ocasionando desarreglo del patrón trabecular. Asimismo, inmerso entre el tejido conectivo, los tractos portales estaban infiltrados por agregados variables de linfocitos, células plasmáticas e histiocitos. De manera difusa, entre los hepatocitos, los canalículos biliares contenían abundante cantidad de pigmento café-amarillo (pigmento biliar), el cual fue positivo con la tinción de Hall, apreciándose de color verde olivo (colestasis canalicular). El citoplasma de los hepatocitos se apreciaba pálido con vacuolas claras de tamaño variable y algunos de ellos con pigmento biliar. En algunas áreas se apreciaban discretos grupos de hepatocitos intensamente eosinofílicos con núcleo picnótico o cariorréctico. Las secciones correspondientes a vesícula biliar mostraban de manera segmental, aumento en el grosor de su pared, que mediante la tinción de tricrómica de masson exhibía sustitución de la pared vesical por numerosas fibras de colágeno.

DISCUSIÓN

La atresia biliar congénita aunque se considera una patología poco frecuente en humanos y aún más rara en veterinaria, ha sido reportada de forma esporádica e individual en animales, habiendo solo un informe que describe un brote de esta enfermedad en corderos y becerros.[5,20] En estos informes, similar a lo mencionado en medicina humana, [6,7] clínicamente los animales presentaron ictericia severa, heces acólicas, pérdida de peso, y mediante las pruebas de patología clínica se determinó marcado aumento sérico de la bilirrubina conjugada y de las enzimas hepáticas, sugerentes de enfermedad hepatobiliar.[8–14] En el presente informe, no fue posible determinar signos clínicos, ni alteraciones hepáticas funcionales (determinadas mediante pruebas de patología clínica); sin embargo la ictericia severa observada durante el estudio *post-mortem*, podría haber estado presente desde el nacimiento o en los primeros días de vida del animal, pudiendo sugerir alguna alteración de origen congénito.

Morfológicamente la atresia biliar congénita es clasificada como intrahepática o extrahepática (o ambos), según las vías biliares afectadas, siendo la atresia biliar extrahepática (ABEH) la forma más común de presentación. Para el presente caso a pesar de no haberse encontrado propiamente "atresia" de los conductos extrahepáticos, si fue posible determinar alteración macroscópica significativa tanto de la vesícula biliar como de los conductos biliares (conducto cístico y colédoco), que de acorde a la morfología, la presencia de un lumen continuo, edad del animal y definición médica, podrían corresponder a tejidos hipoplásicos o atróficos, esto último asociado a la presencia de colágeno en la pared vesical, pudiendo ocasionar estenosis parcial segmental. No obstante, no se puede descartar que los conductos hepáticos laterales, que también forman parte de las vías biliares extrahepáticas (no valorados en el este informe), presentaran una alteración morfológica característica de atresia. Debido a esto, aunado a la morfología anteriormente mencionada, el presente caso fue clasificado como atresia biliar extrahepática, corroborando lo mencionado en los otros informes.[21] En los casos reportados en veterinaria, al igual que en este informe, la alteración de diferentes partes del tracto biliar extrahepático fue observada durante el estudio *post-mortem*, apreciándose en tres de ellos dilataciones quísticas de los conductos biliares, previas a la zona de obliteración.[10–12] A nuestro parecer, estas formas de presentación de la atresia biliar, con las diferentes zonas de localización de la oclusión, así como el grado de severidad de la lesión en el parénquima hepático, podrían estar relacionada a las variaciones anatómicas inter-especie, al grado de obliteración ductular, al mecanismo etiopatogénico involucrado, o una combinación de estos factores.

Independientemente de que vías biliares se encuentren afectadas, las lesiones hepáticas macroscópicas suelen ser muy sutiles o inespecíficas; observándose hepatomegalia, palidez y aumento de la consistencia con o sin alteraciones morfológicas de cirrosis hepática. A pesar de estos cambios, la evaluación histopatológica del parénquima hepático resulta ser un elemento crucial para el diagnóstico de esta patología, ya que los cambios suele ser similar en las diferentes especies, y estar caracterizada predominantemente por fibrosis portal y/o en puentes con ausencia de ductos biliares

(atresia intrahepática) o proliferación de los mismos (atresia extrahepática), inflamación periportal y marcada colestasis ductal, intracelular o canalicular.[4,22,23] En nuestro informe, las alteraciones macroscópicas e histológicas descritas en el parénquima hepático fueron similares a los casos de atresia biliar congénita descritos en medicina humana y los previamente documentados en la literatura veterinaria,[8–14] pero a diferencie de estas descripciones, el grado de fibrosis fue menor. Asimismo, en este informe, la IHQ fue importante para determinar el grado de proliferación ductal, la cual no había sido reflejada con la técnica de rutina de HE; por lo que el uso complementario de esta técnica puede ser imprescindible para visualizar de mejor manera la hiperplasia ductal biliar y establecer un mejor diagnóstico de ABEH. No obstante, en bovinos como en las demás especies, estos cambios histológicos hepáticos presentes en casos de ABEH, suelen ser similares al síndrome de fibrosis hepática congénita; por lo que la evaluación de los conductos biliares extrahepáticos, así como la ictericia colestática (presente en los casos de atresia biliar), son importantes para discernir entre estas dos patologías.[24,25]

La etiología de atresia biliar en humanos y animales no está bien esclarecida. La mayoría de los informes describe dos posibles vías; ya sea por defectos congénitos en la morfogénesis o por destrucción post-formación (pre-natal o post-natal) asociada a infección/inflamación (cita). Los defectos en la morfogénesis se sospecha podrías ser genéticos (malformaciones de la placa ductal) o secundaria a la exposición de toxinas gestacionales.[14,16–18] Diversos estudios presentan fuerte evidencia que estos defectos genéticos en la morfogénesis pueden resultar en anormalidades denominadas malformaciones de la placa ductal, desarrollando desordenes biliares entre las que se encuentran la atresia biliar, fibrosis hepática congénita y enfermedad de Caroli.,[26,24,27,28] Asimismo, la destrucción inflamatoria del árbol biliar post-formación se ha relacionado con infecciones virales y destrucción inmunomediada, así como severa invasión por ascáridos con la subsecuente inflamación y bloqueo biliar en un border collie. [4,5,11] Para el presente informe, similar a la mayoría de los casos descritos en veterinaria, no es posible determinar alguna etiología.

Independientemente de cuál pueda ser la causa, es importante que los clínicos especialistas en las distintas especies animales y patólogos, conozcan sobre esta enfermedad y puedan tomar en cuenta a la atresia biliar como un diagnóstico diferencial de enfermedad hepatobiliar e ictericia en animales jóvenes; ya que particularmente en bovinos jóvenes este signo clínico suele estar asociado a otras enfermedades hepatobiliares causadas por hepatotoxinas (alcaloides de pirrolizidina, micotoxinas), consumo de plantas toxicas (*Lantana camara*), ciertas enfermedades clostridiales, fasciolasis o derivar de crisis hemolíticas por babesiosis, anaplasmosis, leptospirosis, isoeritrolisis neonatal, intoxicación por cobre u otras causas de anemia hemolítica;[29] y así mediante pruebas complementarias de imagenología y anatomopatología (estudio macroscópico e histopatológico), poder establecer un diagnóstico certero *ante-mortem* o *post-mortem*.

REFERENCIAS BIBLIOGRÁFICAS

1. Benavides J, Espinoza C, Pereira N, Rostion C. Atresia de vías biliares en pediatría: una revisión de la literatura. *Rev Pediatira Electron*. 2008;5(3):32-37.
2. Chung-Davidson YW, Yeh CY, Li WM. The sea lamprey as an etiological model for biliary atresia. *Biomed Res Int*. 2015;2015.
3. Tanano H, Hasegawa T, Kawahara H, Sasaki T, Okada A. Biliary atresia associated with congenital structural anomalies. *J Pediatr Surg*. 1999;34(11):1687-1690.
4. Moreira RK, Cabral R, Cowles RA, Lobritto SJ. Biliary atresia: a multidisciplinary approach to diagnosis and management. *Arch Pathol Lab Med*. 2012;136(7):746-760.
5. Petersen C, Davenport M. Aetiology of biliary atresia: what is actually known? *Orphanet J Rare Dis*. 2013;8:128.
6. Bassett MD, Murray KF. Biliary atresia: recent progress. *J Clin Gastroenterol*. 2008;42(6):720-729.
7. Davenport M. Biliary atresia: clinical aspects. *YSPSU*. 2012;21:175-184.
8. Van der Luer RJT, Kroneman J. Biliary atresia in a foal. *Equine Vet J*. 1982;14(1):91-93.
9. Franken. P, Van den Ingh TSGAM, König CDW, Wouda W. Biliary atresia in a Texelaar lamb: a case report. *Zentralblatt für Veterinär Medizin*. 1981;28(4):276-281.
10. Hampson ECGM, Filippich LJ, Kelly WR, Evans K. Congenital biliary atresia in a cat: a case report. *J Small Anim Pract*. 1987;28(1):39-48.
11. Schulze C, Rothuizen J, van Sluijs FJ, Hazewinkel HA, van den Ingh TS. Extrahepatic biliary atresia in a border collie. *J Small Anim Pract*. 2000;41(1):27-30.
12. Thiel C, Steinbach S, Schmidt M, et al. Extrahepatic biliary atresia in a 4-week-old Pug. *Vet Surg*. 2015;44(1):35-40.
13. Rosenberg DP, Morecki R, Lollini LO, Al E. Extrahepatic biliary atresia in a Rhesus monkey (Macaca mulatta). *Hepatology*. 1983;3(4):577-580.
14. Harper P, Plant JW, Unger DB. Congenital biliary atresia and jaundice in lambs and calves. *Aust Vet J*. 1990;67(1):18-22.
15. Riepenhoff-Talty M, Gouvea V, Evans MJ, et al. Detection of group C rotavirus in infants with extrahepatic biliary atresia. *J Infect Dis*. 1996;174(1):8-15.
16. Desmet VJ. Pathogenesis of ductal plate abnormalities. *Mayo Clin Proc*. 1998;73(1):80-89.
17. Miethke AG, Huppert SS. Fishing for biliary atresia susceptibility genes. *Gastroenterology*. 2013;144(5):878-881.
18. Lorent K, Gong W, Koo KA, et al. Identification of a plant isoflavonoid that causes biliary atresia. *Sci Transl Med*. 2015;7(286):286ra67.
19. Wallace S, Blanchard T, Rabin L, Dick E, Allan J, Hubbard G. Ductal plate malformation in a nonhuman primate. *Vet Pathol*. 2009;46(1):84-87.
20. Stalker MJ, Hayes MA. Liver and biliary system: developmental anomalies. In: Maxie MG, ed. *Jubb, Kennedy, and Palmer's Pathology of domestic animals*. 5th ed. Philadelphia, PA: Saunder Elsevier; 2007:301-302.
21. Petersen C, Grasshoff S, Luciano L. Diverse morphology of biliary atresia in an animal model. *J Hepatol*. 1998;28(4):603-607.
22. Roy P, Chatterjee U, Ganguli M, Banerjee S, Chatterjee SK, Basu AK. A histopathological study of liver and biliary remnants with clinical outcome in cases of extrahepatic biliary atresia. *Indian J Pathol Microbiol*. 2010;53(1):101-105.
23. Gupta L, Gupta SD, Bhatnagar V. Extrahepatic biliary atresia: correlation of histopathology and liver function tests with surgical outcomes. *J Indian Assoc Pediatr Surg*. 2012;17(4):147-152.
24. Nakanuma Y, Harada K, Sato Y, Ikeda H. Recent progress in the etiopathogenesis of pediatric biliary disease, particularly Caroli's disease with congenital hepatic fibrosis and biliary atresia. *Histol Histopathol*. 2010;25(2):223-235.
25. Yoshikawa H, Fukuda T, Oyamada T, Yoshikawa T. Congenital hepatic fibrosis in a newborn calf. *Vet Pathol*. 2002;39(1):143-145.
26. Safwan M, Ramachandran P, Vij M, Shanmugam N, Rela M. Impact of ductal plate malformation on survival with native liver in children with biliary atresia. *Pediatr Surg Int*. 2015;31(9):837-843.
27. Shimadera S, Iwai N, Deguchi E, Kimura O, Fumino S, Yokoyama T. The inv mouse as an experimental model of biliary atresia. *J Pediatr Surg*. 2007;42(9):1555-1560.
28. Pillai S, Center SA, McDonough SP, et al. Ductal plate malformation in the Liver of Boxer dogs: clinical and histological features. *Vet Pathol*. 2016.
29. Blowey RW, Weaver AD. Toxicological disorders. In: Edwards R, Watkins V, eds. *Color atlas of diseases and disorders of cattle.* 3rd ed. Elsevier Ltd; 2011:247-257.

BABESIOSIS AGUDA EN UN CANIDEO. REPORTE DE UN CASO

7

de la Rosa, FA[1]*, Delgadillo KLE[2], Esparza GA[1], Velez GE[3]

[1] División de Ciencias Biomédicas e Ingenierías, Universidad de Guadalajara, CUALTOS; [2] Clínica Veterinaria Sr. Dog's; [3] Clínica de Anatomopatología.
Correspondencia: mvzadelarossa@gmail.com

RESUMEN

Se presentó a la clínica veterinaria y perro macho, de tres años de edad, raza Pastro de Brie, con anorexia, decaimiento, ictericia, deshidratación y fiebre. Un día antes había sido pateado en el abdomen al salir a pasear. El animal fue revisado, y mediante la ecografía se observó una hemorragia esplénica. El hemograma inicial mostró anemia normocítica con hipercromía y trombocitopenia, sin reticulocitosis, leucopenia y abundantes Babesias intraeritrocitarias. El animal se sometió a intervención quirúrgica abdominal de emergencia y se extrajo el bazo. Se observó el hígado con zonas ictéricas y necróticas. El animal murió a las 48 horas. Se realizó la necropsia y se mostraron lesiones compatibles con *Babesia*, afectando hígado, riñón y pulmones.
Palabras Claves: Babesia, perro, ictericia, anemia.

ABSTRACT

A male, three year old dog was presented at a Veterinary Clinic having anorexia, enervation, jaundice, anemia and fever. This patient was kicked by a person a day before, when he was taking a walk. Animal was checked, and a hemorrhage was detected by ultrasonography test. Normocitic and hypercchromic anemia was found, showing thrombocytopenia without reticulocytosis, leucopenia and a few Babesias inside erythrocytes.
Abdominal surgery was performed, and his spleen was extracted. Necrotic areas and jaundice in liver were observed. This patient died 48 hours later. A postmortem analysis was performed and all injuries were diagnosed as acute Babesiosis.
Key words: Babesia, dog, jaundice, anaemia

INTRODUCCIÓN

La babesiosis (o babesiasis) es una enfermedad parasitaria similar a la malaria, provocada por protozoos del género Babesia y que suele afectar a los animales domésticos, en especial a los perros. Su nombre se estableció en honor a biólogo rumano Victos Babes, que fue el primero en aislar al agente patógeno.

La babesiosis es la típica enfermedad que se transmite a través de un agente orgánico

que sirve como medio de transmisión, generalmente la garrapata (Ixodes dammini); de hecho, este ácaro es el mismo que transmite la enfermedad de Lyme y, a menudo, ambas van asociadas. Hay zonas del planeta en las que la babesiosis está tan extendida que puede transmitirse por transfusiones de sangre.

La babesiosis canina es una enfermedad parasitaria producida por un protozoo que parasita a los glóbulos rojos sanguíneos. El parásito se transmite mediante la picadura de la garrapata. Los perros con esta enfermedad pueden presentar diferentes cuadros clínicos, desde anorexia y apatía, hasta anemia hemolítica, shock y muerte.

La enfermedad se diagnostica con el hallazgo de anemia y trombocitopenia y la presencia de parásitos dentro de los glóbulos rojos en el hemograma completo. En casos dudosos se puede utilizar la serología sanguínea. El tratamiento de la enfermedad se elige con base al cuadro clínico. Si el cuadro es severo, hay que actuar con urgencia y establecer fluidoterapia intravenosa e incluso transfusión en caso de anemia severa. Si el animal está estable, se utilizan fármacos para eliminar el parásito, siendo el de elección el dipropionato de imidocarb. La forma de prevención principal de esta enfermedad es el tratamiento contra las garrapatas y la revisión constante de las mascotas.

El presente trabajo muestra el caso de un canideo con babesiosis aguda, misma que le preguntó la muerte.

PRESENTACIÓN DEL CASO CLÍNICO

Paciente canideo, raza Pastor de Brie, nombre Portos, macho de tres años de edad. Al pasearrlo la noche anterior a la consulta, una persona lo pateó en el abdomen y desde entonces lo han notado cada vez más decaído y no ha querido comer en el día, además de que vomitó lo que cenó. Si le muestran la correa se anima y quiere salir. Antes de este evento el perro se mostraba sano y normal.

Durante el examen físico se detecta fiebre, deshidratación, decaimiento, ictericia e inapetencia. Se realiza un hemograma y una ecografía abdominal, mostrando anemia normocítica con hipercromía y trombocitopenia, sin reticulocitosis, leucopenia y abundantes Babesias intraeritrocitarias. Además, hubo una revelación ecosonográfica de sangrado esplénico activo compatible con el traumatismo que había sufrido el paciente la noche anterior.

El animal fue intervenido quirúrgicamente y evaluar al paciente con una química sanguínea y otra biometría postquirúrgica.

A pesar de todos los esfuerzos, el paciente empeoraba minuto a minuto, mostrando ictericia, hematomas subcutáneos, hematemesis, disnea, fiebre constante, hemoglobinuria, vocalizaciones y demencia, incoordinación y debilidad. Finalmente el animal murió a las 48 horas de haber ingresado a quirófano. Se le practicó necropsia e histopatológico a petición y bajo el consentimiento del dueño.

Hallazgos macroscópicos:
A la necropsia, además de la ictericia en todas las mucosas, se observó el hígado con daño severo y de color amarillo, con zonas de consolidación e infartos. Además, el riñón se encontraba con una congestión aguda e ictericia. Los lóbulos pulmonares presentaron ictericia, congestión aguda y zonas necróticas. Se tomaron muestras de de los órganos, se fijaron en formol al 10% y se remitieron a histopatología.

Hallazgos microscópicos:
El estudio microscópico mostró secciones histológicas de tejido renal, el cual los glomérulos se encuentran conservados. Los túbulos contorneados distales y proximales se encuentran ocluidos por material hemático así como cilíndricos, el estroma es de tejido fibroconectivo laxo y las arteriolas se encuentran conservadas. Las secciones histológicas de tejido hepático muestran extensa necrosis en puentes que va uniendo espacios porta entre sí, así como espacios porta y venas centrolobulillares, conteniendo en el interior de los hepatocitos y células de Kupffer abundantes partículas basófilas puntiformes. En la periferia, de las zonas necróticas se advierte extensa hemorragia. Las secciones histológicas de pulmón muestran alveolos conservados con marcada congestión vascular y capilar, algunos alveólos conteniendo en su luz un material proteináceo y macrófagos proliferados.

DIAGNÓSTICO Y PRUEBAS COMPLEMENTARIAS
El hemograma mostró una anemia normocítica con hipercromía, misma que es compatible con los siguientes diagnósticos diferenciales:

- Hemorragia/hemólisis aguda
- Aplasia medular
- Secundaria a infecciones crónicas , IRC, endocrinopatía, IHC, neoplasias
- CHCM elevado: -Lipemia
  -Hemólisis intravascular

Además, la línea blanca mostró:

- Leucopenia
- Neutropenia relativa
- Monocitosis relativa
- Eosinopenia absoluta y relativa

Y abundantes BABESIAS INTRAERITROCÍTICAS , tal y como se muestra en las fotografías.

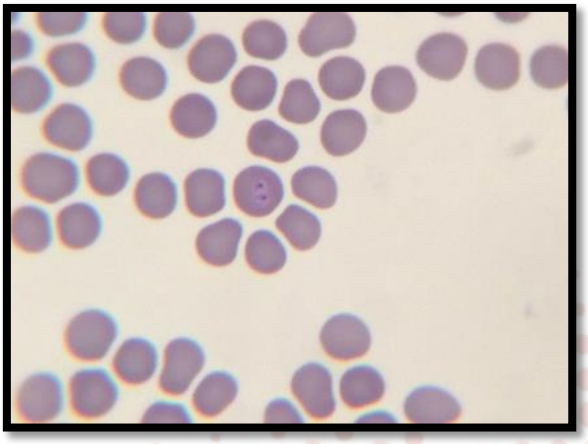

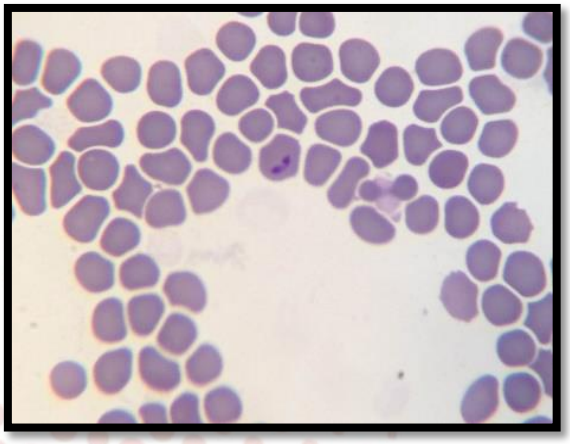

Toda la signología clínica, más los resultados de gabinete mostraron el siguiente diagnóstico: BABESIOSIS AGUDA.

La Histopatología demostró:

1. Necrosis hepática submasiva con necrosis en puentes por *Babesia canis*.
2. Riñón con nefrosis colémica.
3. Pulmón con daño alveolar difuso agudo.
4. Estudio histopatológico negativo para malignidad.

DISCUSIÓN

La Babesia spp. Es un parásito apicomplexo de los eritrocitos. La babesiosis canina tiene una distribución cosmopolita (Lobetti, 1998), y en Jalisco la incidencia es baja. Los perros se infectan con dos especies de estos parásitos: B. canis y B. gibsoni, siendo la primera la más grande con trofozoitos en forma de pera de 4-5 mcm de longitud. La B. gibsoni se transmite por R. sanguineus, Haemaphysalis bispinosa y Haemaphysalis longicornis. La especie B. canis se ha dividido en tres subespecies: Babesia canis canis de Europa, transmitida por Dermacentor reticulatus; Babesia canis vogeli del Norte de Africa y Norteamérica transmitida por Haemaphysalis leachi. Las subespecies de América del Norte y Europa no producen la forma fulminante de la enfermedad que, desafortunadamente aparece en el sur de Africa.

Los signos clínicos, cuando aparecen, consisten en depresión, anorexia, anemia y esplenomegalia. Algunas cepas afectan a cachorros cuyo único signo clínico es la anemia. En su presentación aguda causa hemólisis intravascular, daño hepático y renal severo, trombocitopenia y retraso severo en la coagulación, hemorragias pulmonares, y encefalitis. Todo debido a complejos inmunomediados (Willard et al, 2002; Bowman, 2004). Trigo Tavera (1998) y Willard et al (2002) establecen que la *Babesia canis* puede producir anemia grave en los perros. Puede observarse tanto hemólisis intravascular como extravascular. La hemoglobinuria es común. Es transmitida por garrapatas y a menudo está acompañada por Ehrlichia canis y otros organismos. Su diagnóstico se hace por medio de la identificación de los organismos intraeritrocíticos pirifomres (forma de pera o de lágrima) en el frotis sanguíneo, o bien, por serología, tal y como se realizó en

este paciente. No existen pruebas específicas comerciales para su diagnóstico, por lo tanto su observación en el frotis sanguíneo es muy importante para diagnosticarla. Existe una prueba de IFI considerando positivos títulos >1:80.

CONCLUSIONES

Al terminar este caso clínico, con análisis de soporte que ayudaron a establecer el diagnóstico, y tras el tratamiento médico quirúrgico que se aplicó al paciente, finalmente murió de Babesiosis aguda.

Esta enfermedad es transmitida por garrapatas, y generalmente puede ser curable si se trata a tiempo. El tratamiento etiológico más apropiado es el Dipropionato de imidocarb a dosis 2-6 mg/kg en una sola administración.

La fase aguda transcurre tan rápido que a veces no le da tiempo al compuesto de actuar. El resto de la terapéutica es sintomática y debe encaminarse a corregir:

- ✓ los desequilibrios electrolíticos,
- ✓ la acidosis metabólica y respiratoria,
- ✓ mantener la oxigenación adecuada,
- ✓ evitar el deterioro de los órganos dañados
- ✓ reposición de compuestos sanguíneos
- ✓ combatir la hemólisis inmunomediada.

Se recomienda revisión periódica de las mascotas, más aún, si se les observa que están en contacto con ganado o que traigan garrapatas.

REFERENCIAS BIBLIOGRÁFICAS.

1. TRIGO TAVERA, F. Patología Sistémica Veterinaria. 3ª Ed. México. McGraw-Hill Interamericana. 1998.
2. BOWMAN, D.D., et al. Parasitología para veterinaries. 8ª Ed. Elsevier. España. 2004.
3. MORRISOW, W.B. Cancer in dogs and cats: Medical Surgical Management. 2a. RNM. USA. 2002.
4. WILLARD, M.. et al. Diagnóstico clínico-patológico práctico en pequeños animales. 3ª. Intermédica. 2002.
5. FARWELL G.E., et al. Clinical observations on Babesia gibsoni and Babesia canis infections in dogs. Journal of the American Veterinary Medical Association. [1982, 180(5):507-511]
6. YABSLEY, M., et al. Prevalence of Ehrlichia canis, Anaplasma platys, Babesia canis vogeli, Hepatozoon canis, Bartonella vinsonii berkhoffii, and Rickettsia spp. in dogs from Grenada. Veterinary Parasitology. Volume 151, Issuess 2-4- Feb. 2008. 279-285.

BROTE DE ENFERMEDAD DE MAREK EN GRANJA DE AVES DE POSTURA DEL MUNICIPIO EMILIANO ZAPATA, CHIAPAS, MÉXICO

8

[1]Maza, S.C.*, [2]Rodriguez, M.C.R., [3]Campos, R.B.M.

[1] Laboratorio de Patología e Inmunología, Facultad de Medicina Veterinaria y Zootecnia, Universidad Autónoma de Chiapas. [2] Laboratorio de Investigación Pecuaria y Patología, S.A. de C.V. [3] Departamento de Patología, Facultad de Medicina Veterinaria y Zootecnia, Universidad Autónoma de México.

**Correspondencia: cmazasantiago@gmail.com*

RESUMEN

Se presentó brote de enfermedad de Marek, en su forma aguda, en la granja "La Ilusión", del municipio Emiliano Zapata, de la región Centro del Estado de Chiapas, México. Se observó mortalidad del 2.9 %, principalmente en gallinas de 11 a 12 semanas de edad, no vacunadas. Presentaron signos clínicos de depresión y muerte. Los hallazgos a la necropsia fueron principalmente nódulos blancos, firmes, multifocales, en la superficie de hígado, riñones, corazón, mucosa de proventrículo y piel. El hallazgo histopatológico relevante fue el infiltrado linfocitario heterogéneo, grave, multifocal coalescente en hígado, riñones, corazón, proventrículo, bolsa de Fabricio y ojos. Se realizó prueba de PCR punto final para confirmar la etiología viral de la Enfermedad de Marek.

Palabras clave: *Marek, gallinas, histopatología, PCR.*

ABSTRACT

Marek`s disease outbreak in acute form was presented in the poultry farm "La Ilusion", in Emiliano Zapata community, Chiapas, Mexico. 2.9% mortality was observed in 11-12 weeks-old, non-vaccinated chickens. Depression and death were the main symptoms observed. Gross findings were widespread, multifocal nodules in liver, kidneys, heart, proventriculus and skin. The most relevant histologic finding was a multifocal, severe, lymphomatous infiltration with heterogeneous population of lymphoid cells in liver, kidneys, heart, proventriculus, Bursa of Fabricius and eyes. A PCR test was performed to confirm Marek`s disease viral aetiology.

Key words: *Marek, chickens, histopathology, PCR.*

INTRODUCCIÓN

La enfermedad de Marek (EM) es una enfermedad linfoproliferativa de las aves (gallinas), presente en todo el mundo y que representa serias consecuencias económicas. Esta causada por el virus de la enfermedad de Marek (MDV), un herpesvirus del género *Mardivirus*, de la subfamilia *Alphaherpesviridae*. Se ha modificado el nombre de los serotipos 1 del MDV a Gallid herpesvirus 2 (GaHV-2). Las aves se infectan por inhalación de polvo contaminado de granjas que han presentado la infección, y el ciclo viral se continúa con la eliminación a través de folículos de plumas de aves infectadas (Baigen y Davidson, 2004). La EM puede presentarse entre las 3 a 4 semanas de edad, pero comúnmente se observa entre las 12 y 30 semanas de edad. La EM presenta distintos cuadros patológicos, de los cuales el síndrome linfoproliferativo es el más frecuente y el de mayor valor práctico. La forma clásica de la enfermedad, se caracteriza principalmente por lesiones en nervios y mortalidades que rara vez exceden 10-15%. Pueden ocurrir en el transcurso de semanas a meses. La forma aguda presenta linfomas en vísceras, con incidencia de 10-30% de la parvada y brotes epidémicos que pueden superar el 70%. La mortalidad puede incrementarse rápidamente después de varias semanas y luego cesar, o puede continuar con etapas de descanso durante varios meses. Actualmente la forma aguda, con presencia de infiltrado linfocitario en vísceras es la más frecuente. En la forma clásica, el signo clínico característico es la parálisis parcial o completa de piernas y alas. En la forma aguda, las aves se encuentran marcadamente deprimidas y algunas mueren sin evidencia de signos clínicos.

En la forma clásica, el hallazgo característico es el agrandamiento de uno o mas nervios periféricos, principalmente el plexo braquial, ciático, celiaco, vago abdominal y nervios intercostales. Los nervios afectados se encuentran agrandados dos a tres veces su tamaño normal, con ausencia de estriación transversal, aspecto gris o amarillo, y en ocasiones edematoso. Pueden desarrollarse linfomas en la forma clásica de EM, generalmente como tumores pequeños, blandos, grises, en ovario, pulmones, riñones, corazón, hígado y otros tejidos.

En la forma aguda, el hallazgo característico es el desarrollo de infiltrado linfocitario en hígado, gónadas, bazo, riñones, pulmones, proventrículo y corazón. En ocasiones, el infiltrado neoplásico se observa en la piel que rodea a los folículos de las plumas y en músculo estriado. En aves jóvenes, el aumento de tamaño del hígado es moderado o ausente, pero en aves adultas, el hígado aumenta de tamaño considerablemente y las lesiones macroscópicas son similares a las observadas en la leucosis linfoide, siendo necesaria la diferenciación con esta enfermedad. Las lesiones en nervios periféricos suelen estar ausentes en aves adultas infectadas con EM (Baigent y Davison,2004; Schat y Nair, 2008).

OBJETIVO

Describir el cuadro clínico, las lesiones macroscópicas y microscópicas de un brote de enfermedad de Marek (EM) en una explotación de aves de postura del Municipio Emiliano Zapata, Chiapas.

HISTORÍA CLÍNICA

El brote se presentó en la Granja "La Ilusión", Municipio Emiliano Zapata, región centro del Estado de Chiapas. El cual cuenta con un total de 1,200 aves, de la línea Rhode Island, de 1 a 16 semanas. 200 aves se encuentran en producción, teniendo de 11 a 12 semanas de edad. Se alimentan con núcleo comercial, maíz amarillo de Brasil, pasta de soya al 47% con aceite comercial, absorbentes de micotoxinas y levadura. No se aplican vacunas en las aves del rancho, sin embargo, las aves ponedoras se vacunan contra EM por parte de la empresa comercializadora. La explotación presentó anteriormente cuadro de hipovitaminosis A.

En el presente caso se observó mortalidad de 2.9% (35/1,200) en el lote de aves en producción. Los signos clínicos observados fueron; depresión y muerte a los 4-5 días de iniciados los signos.

HALLAZGOS MACROSCÓPICOS

Se remitieron dos aves vivas al Laboratorio de Morfología y Sala de Necropsias de la Facultad de Medicina Veterinaria y Zootecnia de la Universidad Autónoma de Chiapas (FMVZ-UNACH). Se identificaron como ave número 1 (macho, rojo, de 11 a 12 semanas) y ave número 2 (macho, gris, de 13 a 14 semanas). Ambas aves mostraron signos de depresión, incoordinación y se observó en el ave No. 2, exudado seroso en cavidad bucal, de forma discreta. Se realizó la eutanasia y la necropsia de ambos animales. El ave No. 1, presentó múltiples masas blancas, de 0.1 a 2.5 cm de longitud, firmes, multifocales, coalescentes, con bordes definidos, algunas circunscritas, que se elevaban sobre la superficie de órganos como hígado *(Imagen No. 1),* riñones y corazón, involucrando alrededor del 80% del parénquima de los órganos, las cuales profundizaban al corte y exhibían aspecto blanco homogéneo. Se observaron masas similares, de 0.2 a 0.8 cm, en piel de región cervical y en mucosa de proventrículo. El ave No. 2, presentó masas similares a las descritas en el ave No.1, con distribución focal, discreta, de 0.3 a 0.5 cm de longitud, en la superficie de hígado (*Imagen No. 2*) y corazón, profundizando al corte y exhibiendo aspecto blanco homogéneo. Se observó masa focal, discreta en piel de la cabeza, firme, de 2.9 x 1.6 x 0.8 cm, que profundizaba al corte y presentaba mismas características a las descritas anteriormente.

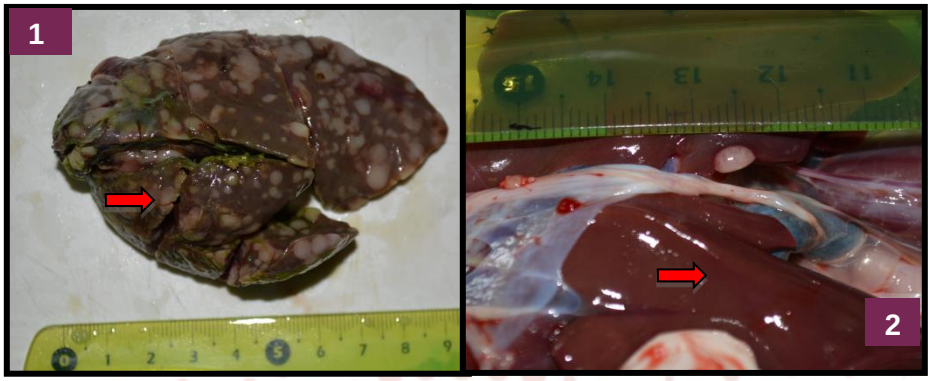

Imagen 1. Hígado de ave No.1, con nódulos blancos (flecha roja), multifocales coalescentes, que profundizan al corte, con aspecto blanco.
Imagen 2. Hígado de ave No.2, con nódulo blanco (flecha roja), focal, discreto.

Se recolectaron muestras representativas de hígado, riñones, corazón, bazo, proventrículo, piel, encéfalo, bolsa de Fabricio y nervios ciáticos de ambas aves, y se fijaron en formol al 10% durante 24 horas, en proporción 1:10.

Posteriormente fueron enviadas al Laboratorio de Patología e Inmunología de la FMVZ-UNACH, donde se realizó el proceso de inclusión en parafina y corte en microtomo. Los cortes de 5 µm de grosor fueron teñidos con Hematoxilina y Eosina.

HALLAZGOS MICROSCÓPICOS

Ave No. 1:

Se revisan varias secciones de hígado, donde se observa infiltrado por células linfocitarias, de forma grave, multifocal coalescente, las cuales presentan escaso citoplasma, anfofílico, bien definido, redondas a ovales, con anisocitosis marcada, núcleos redondos a ovales, nucléolos evidentes y anisocariosis moderada. En algunas secciones el infiltrado linfocitario sustituye al parénquima hepático *(Figura No.3).* En la mucosa del proventrículo se observa el mismo infiltrado linfocitario, de forma moderada, multifocal (*Figura No.4).* Entre las fibras musculares del corazón se observa infiltrado linfocitario con las mismas características antes descritas, y escasas células plasmáticas (*Figura No. 5*). Los riñones presentan mismo infiltrado linfocitario de forma moderada a grave, multifocal, así como en la capa muscular de la bolsa de Fabricio, distribuido de forma multifocal, discreta. Se aprecia mismo infiltrado linfocitario de forma discreta a moderada, multifocal, en procesos ciliares (*Figura No. 6*) y en la capa de conos y bastones del ojo.

Ave No.2:

Se revisan varias secciones de hígado, donde se aprecia infiltrado por células linfocitarias que presentan las mismas características descritas en el ave No.1, distribuidas de forma discreta, multifocal, en zonas periportales. Entre las fibras musculares del corazón se aprecia mismo infiltrado linfocitario de forma discreta, focal, entremezclado con escasas células plasmáticas. Se observa edema perivascular en encéfalo, de forma discreta, multifocal.

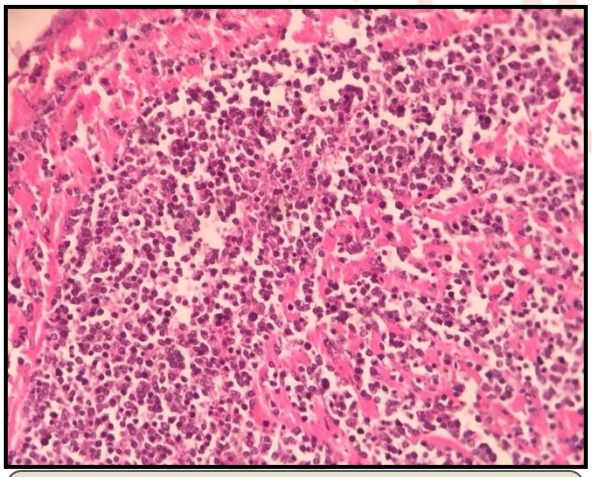

Figura 3. Hígado, con infiltrado linfocitario, HE, 40x.

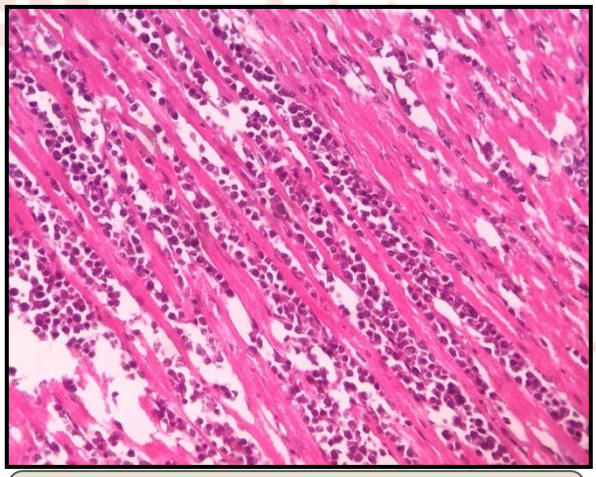

Figura 4. Corazón, con infiltrado linfocitario, HE, 40x.

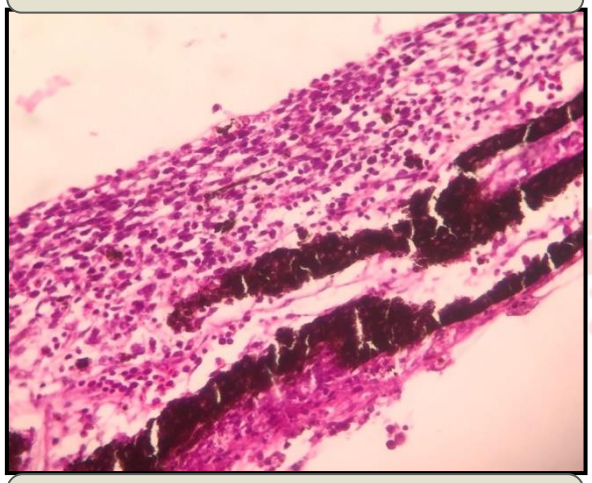

Figura 5. Ojo, procesos ciliares, con infiltrado linfocitario, HE, 40x.

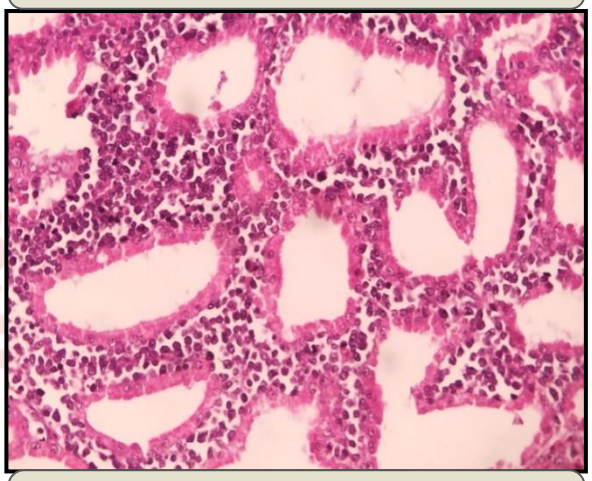

Figura 6. Proventrículo, con infiltrado linfocitario, HE, 40x.

DIAGNÓSTICO MORFOLÓGICO

Ave No. 1:

-Infiltrado linfoplasmocitario, moderado a grave, multifocal coalescente en hígado, miocardio, proventrículo, riñones y cuerpos ciliares (linfomatoso).

Ave No. 2:

-Infiltrado linfoplasmocitario, discreto, multifocal en hígado y miocardio (linfomatoso).

Con base en la historia clínica, los hallazgos macroscópicos y microscópicos, se sospecho la presencia de un agente viral y se consideró remitir muestras representativas para realizar la prueba de Reacción en Cadena de la Polimerasa (PCR) para confirmar el agente etiológico.

PRUEBAS COMPLEMENTARIAS

Prueba de Reacción en Cadena de la Polimerasa (PCR), punto final.

Se enviaron secciones de tejidos incluidos en parafina de hígado, riñones, proventrículo y corazón al Laboratorio de Investigación Pecuaria y Patología S.A. de C.V. (LIPEPSA). Para la obtención del ADN para la PCR, se utilizó el kit de Norgen Biotek (FFPE DNA Purification Kit cat.47400) para tejidos fijados con formol e incluidos en parafina, siguiendo las recomendaciones del fabricante. La PCR se realizó siguiendo la técnica descrita por Cao, W., *et al.,* (2013), la cual utiliza el par de iniciadores: MdCv-F(GTGATGGGAAGGCGATAGAA) y MdCv-R (TCCGCATATGTTCCTCCTTC) que van dirigidos al gen *pp38* que codifica para la fosfoproteína pp38, la cual juega un papel importante en la patogénesis de la Enfermedad de Marek.

Los resultados se encuentran en proceso al momento de emisión del presente documento.

CRITERIOS DE DIAGNÓSTICO

Se consideró la historia clínica de los animales, que indicaba la edad de presentación de la enfermedad (11 a 14 semanas de edad), el tipo de ave (gallinas), la falta de programa de vacunación, el curso de la enfermedad (agudo), los signos clínicos (depresión, incoordinación, muerte), así como las lesiones macroscópicas y microscópicas características de la enfermedad de Marek. Para la confirmación del agente etiológico de la EM, se realizó la prueba de PCR punto final, cuyos resultados se encuentran en proceso.

DIAGNÓSTICO DEFINITIVO.

- Enfermedad de Marek (EM).

DIAGNÓSTICO DIFERENCIAL

Leucosis linfoide

La población de linfocitos heterogéneos en el infiltrado linfocitario que se observa en la enfermedad de Marek es una característica importante que la distingue de la leucosis linfoide, donde se observan problaciones homogéneas de linfocitos. En la leucosis linfoide se presentan linfomas en la Bolsa de Fabricio con origen intrafolicular y con patrón proliferativo, a diferencia de la EM donde puede haber linfoproliferación en este órgano, pero el tumor es menos evidente, es difuso e interfolicular. Las lesiones neurales no son características de la leucosis. En aves adultas donde el tumor es linfoblástico con aumento marcado del tamaño hepático y ausencia de lesiones neurales, además de las lesiones macro y microscópicas, es necesaria la identificación de la estirpe celular, ya que en la EM se trata de linfocitos T, y en el caso de la leucosis suele ser tipo B. No suele observarse en aves menores de 16 semanas, la incidencia generalmente no pasa el 5% (Baigent y Davison,2004; Schat y Nair, 2008).

Reticuloendoteliosis

Ciertas cepas del virus de reticuloentoteliosis pueden presentar proliferación linfocitaria y lesiones neurales similares a las observadas en la EM. A pesar de que la reticuloendoteliosis no es común en gallinas de mayor edad, debe ser considerada como una posible causa de la presentación de tumores en estas aves.
No suele presentar infiltración linfocitaria en piel y la estirpe celular generalmente es de linfocito B. La incidencia es baja y usualmente no presenta tumores en vísceras. El infiltrado celular se caracteriza por presentar linfoblastos, sin afectación de vísceras ni nervios (Baigent y Davison,2004; Schat y Nair, 2008).

DISCUSIÓN

Las lesiones características de la enfermedad de Marek involucran el desarrollo de masas tumorales en tejidos como hígado, corazón, riñones, bazo, proventrículo, piel, páncreas, ojo, testículos u ovarios, y bolsa de Fabricio en menor medida. (Calnek y Witter, 1991). En gallinas susceptibles pueden desarrollarse linfomas en los tejidos a los 28 días post infección (Witter, *et al*., 2005).

Debido a la similitud de la leucosis linfoide y la EM en el aspecto macroscópico de las lesiones y en la aparición de la enfermedad en aves adultas, es necesaria la identificación histológica de las lesiones proliferativas, que en el caso de EM, suelen observarse poblaciones linfocitarias heterogéneas (Baigent y Davison, 2004), tal como se presentó en el presente estudio.

Aunque los nervios periféricos agrandados y los linfomas viscerales son comunes en la EM, ninguna de estas lesiones se produce de manera consistente ni es patognomónica. Por consiguiente, deben tenerse en cuenta otros criterios tales como la edad y la distribución de las lesiones en el diagnóstico post mortem de la EM. De manera histórica,

las aves se han diagnosticado como positivas para EM con base en la patología macroscópica y en la edad, si cuando menos existe una de las siguientes condiciones: 1) Crecimiento leucósico de nervios periféricos; 2) Tumores linfoides en varios tejidos (hígado, corazón, gónadas, piel, músculo, proventrículo) en aves menores de 16 semanas de edad; 3) Tumores linfoides viscerales en aves de 16 semanas o más, que carecen de afectación neoplásica de la bolsa de Fabricio; o 4) Alteraciones en el color del iris o irregularidad pupilar (Calnek, *et al*., 2000). Se han reportado casos agudos en aves de 1 semana de edad, con lesiones necróticas en bolsa de Fabricio, pulmones, duodeno y proventrículo, y cuerpos de inclusión intranucleares (Carballo, *et al.,* 2011).

Otro factor que pudo estar involucrado en la forma de presentación de la enfermedad en esta explotación, es el programa de vacunación implementado en gallinas ponedoras.

Con anterioridad al uso de vacunas, las pérdidas en los criaderos afectados se estimaban dentro de los límites desde unas cuantas aves a 25% o 30%, y en ocasiones hasta de 60%. En la actualidad, se vacunan contra la EM entre 95% y 100% de las aves ponedoras y esto ha reducido las pérdidas a menos de 5% en la mayor parte de los países, y México no ha sido la excepción. (Calnek, *et al*., 2000)

Karpathy *et al*., (2003) reporta el 2.1 – 5.1 % de aves vacunadas con lesiones compatibles con la EM. Lo anterior puede explicar la cantidad reducida de aves muertas en esta explotación, y que posiblemente estén asociadas a la EM. La vacunación de las aves contra la EM reduce la presentación de tumores, pero no evita en su totalidad, la presencia de la infección (Adldinger y Calnek, 1971)

La ausencia de lesiones neurales marcadas en estas aves, puede asociarse a la forma aguda de presentación de la enfermedad, ya que el hallazgo característico es el desarrollo de infiltrado linfocitario en hígado, gónadas, bazo, riñones, pulmones, proventrículo y corazón. En ocasiones, el infiltrado neoplásico se observa en la piel que rodea a los folículos de las plumas y en músculo estriado. (Schat y Nair, 2008).

Los pollos infectados en edades de 12 semanas de edad o más, suelen ser mas resistentes al desarrollo de lesiones de la EM, aunque pollos de mayor edad pueden presentar viremia (Anderson, *et al.,* 1971). Lo anterior explicaría las lesiones poco desarrolladas que se observaron en el ave No. 2 de este estudio.

Se ha publicado que algunos ingredientes presentes en el alimento pueden influir en el desarrollo de algunas lesiones de la EM. Se ha encontrado que un exceso de la vitamina A, en ocasiones es responsable de lesiones más graves. (March y Biely, 1972). En esta explotación avícola se presentó anteriormente un cuadro de hipovitaminosis A, con hiperqueratosis en diversos tejidos, lo cual pudo haber llevado a la administración excesiva de vitamina A en las aves, para compensar la deficiencia diagnosticada anteriormente.

CONCLUSIÓN

La enfermedad de Marek representa en la actualidad, un problema de salud en las explotaciones avícolas, particularmente en gallinas, con importantes consecuencias económicas. Aún prevalece la enfermedad en diferentes regiones del Estado de Chiapas, en donde la implementación de la vacunación, puede estar generando lesiones inaparentes con mortalidades bajas. Sin embargo, factores como la alimentación, manejo, cambios ambientales y enfermedades concomitantes pueden desencadenar brotes de una enfermedad que aún permanece latente, a pesar de la implementación de los programas de vacunación.

REFERENCIAS

1. Adldinger, H. K., and Calnek B. W. An improved *in vitro* assay for cells-free Marek's disease virus. *Arch. ges Virusforsch.* 34: 391-395; 1971.
2. Anderson, D. P., Eidson, C. S., and Richey, D. J. Age susceptibility of chickens to Marek's disease. *Am. J. Vet. Res.* 32:935-938. 1971.
3. Baigent, S.J., Davison, F. (2004). Marek's disease virus: biology and life cycle. *In:* Marek's disease: An Evolving Problem, Davison F. & Nair V., eds. Elsevier Academic Press, London, UK, 62–77.
4. Calnek, B.W, Barnes H.J., Beard, C.W., McDougald, L.R., Saif, Y.M. 2000. Enfermedades de las aves. 2da edición., Edit. El Manual Moderno, pp 379-410.
5. Calnek BW, Witter RL. 1991. Marek's disease. *In:* Diseases of Poultry, ed. Calnek BW, Barnes HJ, Beard CW, Reid WM, and Yoder HW, 9th ed., pp. 342–385. Iowa State University Press, Ames, IA.
6. Cao, W., Mays, J., Dunn, J., Fulton, R., Silva, R., Fadly, A. 2013. Use of Polymerasa Chain Reaction in Detection of Marek`s Disease and Reticuloendotheliosis Viruses in Formalin-Fixed, Paraffin-Embedded Tumorous Tissues. Avian Diseases. 57:785-789.
7. Carvallo, F.R., French, R.A., Gilbert-Marcheterre, K., Risatti, G., Dunn, J.R., Forster, F., Kiupel, M, Smyth, J.A. 2011. Mortality of One-Week-Old Chickens During Naturally Occurring Marek's Disease Virus Infection. Veterinary Pathology, 48(5), 993-998.
8. Davison, F., Nair, V., Eds. (2004). Marek's disease: An Evolving Problem. Elsevier Press, Amsterdam, the Netherlands and Boston, USA.
9. Karpathy, R., Firth, G., Tannock, G., 2003. Field evaluations of safety and efficacy of an Australian Mareks disease vaccine. Aust. Vet. J. 81, 222–225.
10. March, B. E., and Biely, J. The effect of vitamin A on tumor development and regression in chickens infected with Marek's disease and Rous sarcoma virus. *Poultry Sci.* 51 :557-564, 1972.
11. Schat, K.A., Nair, V (2008). Marek's disease. *In:* Diseases of Poultry, Twelfth Edition, Saif Y.M. *et al.*, eds. Blackwell Publishing, Ames Iowa, USA, 452–514.
12. Witter, R.L., Calnek, B.W., Buscaglia, C., Gimeno, I.M., Schat, K.A., 2005. Classification of Marek's disease viruses according to pathotype: philosophy and methodol- ogy. Avian Pathol. 34, 75–90.

CARACTERIZACIÓN DE DAÑOS PATOLÓGICOS POR EL RABDOVIRUS DE LA VIREMIA PRIMAVERAL DE LA CARPA (SVCV) OBTENIDO DE CARPA COMÚN *(Cyprinus carpio carpio)*

9

Cañas LL*[1]; Avendaño-Herrera R[2,3]; Fajardo MR[1]; Valladares CB[1], Ortega SC[1]

[1] Centro de Investigación y Estudios Avanzados en Salud Animal (CIESA), Facultad de Medicina Veterinaria y Zootecnia, Universidad Autónoma del Estado de México, Carretera Toluca-Atlacomulco Km. 15.5, Toluca 50200, México;
[2] Centro FONDAP, Interdisciplinary Center for Aquaculture Research (INCAR), P.O. Box 160-C, Concepción 4030000, Chile.
[3] Laboratorio de Patología de Organismos Acuáticos y Biotecnología Acuícola, Facultad de Ciencias Biológicas, Universidad Andrés Bello, 2520000 Viña del Mar, Chile.

RESUMEN

En octubre del año 2015 se remitieron al departamento de Sanidad Acuícola del Centro de Investigación y Estudios Avanzados en Salud Animal (CIESA), una muestra compuesta por 15 peces de carpa común (*Cyprinus carpio carpio*) de aproximadamente 250 grs. provenientes de una laguna natural del altiplano de México. Los peces presentaron signos clínicos y lesiones características de la enfermedad causada por el Virus de la Viremia Primaveral de la Carpa (SVCV), lo cual fue confirmado por el aislamiento del virus en células EPC y BF-2, y posteriormente mediante RT-PCR, así como de estudios complementarios para la caracterización. Se describirán las lesiones patológicas presentes en peces afectados por la infección.

Palabras claves: identificación, caracterización, Rabdovirus, SVCV, Carpa común (*Cyprinus carpio carpio)*.

SUMMARY

In October 2015, they were referred to the Aquatic Animal Health Laboratory of Centro de Investigación y Estudios Avanzados en Salud Animal (CIESA) of FMVZ-UAEMex a sample of 15 fish of common carp (*Cyprinus carpio carpio*) approximately 250 grams from a natural lagoon located in the central area of Mexico. The fish showed clinical signs and lesions characteristic of the disease caused by the Spring Viraemia of Carp Virus (SVCV), which was confirmed by virus isolation in EPC and BF-2 cells, and subsequently by RT-PCR, as well as complementary studies for characterization. In this work the pathological lesions observed in fish affected by the infection will be described.

Key words: identification, characterization, Rabdovirus, SVCV, Common carp, *Cyprinus carpio*.

INTRODUCCIÓN

La viremia primaveral de la carpa (SVC), es una enfermedad severa y contagiosa en varias especies de carpas, especialmente la carpa común *(Cyprinus carpio carpio);* sin embargo, estudios experimentales han demostrado que otras especies no ciprinidas también son susceptibles a la infección[1, 2, 3]. Esta enfermedad es ocasionada por el virus de la viremia primaveral de la carpa (SVCV), un miembro del género Vesiculovirus dentro de la familia Rhabdoviridae, [4].

Este virus puede causar brotes que ocasionan alta mortalidad en peces jóvenes, lo que desde hace más de dos siglos ha representado pérdidas económicas sustanciales para la ciprinicultura[2]. El virus fue aislado por primera vez en la década de 1970 en Yugoslavia y hasta el momento se ha informado en la mayoría de los países de Europa, en el Oriente Medio, EE.UU., China, Canadá y Brasil. [2,5, 6, 7, 8, 9, 10, 11]

Los brotes de esta enfermedad son influenciados por varios factores, incluyendo la ubicación geográfica, la edad de los peces y la temperatura del agua. La SVC por lo general ocurre en la primavera, y la tasa de incidencia y la mortalidad de los peces pueden llegar hasta el 90% cuando la temperatura del agua es de entre 10 y 17ºC.

Como ocurre en otras enfermedades infecciosas, los pueden peces trasportar el virus con o sin síntomas, siendo más susceptibles al desarrollo de signos clínicos los peces de un año de edad. Peces afectados tienden a nadar y respirar lentamente y reaccionan pausadamente a estímulos. Los signos clínicos también incluyen; distención abdominal, exoftalmia, inflamación o edema del conducto anal y hemorragias petequiales de piel, branquias y ojos[5, 12, 13]. El cuerpo presenta un color más oscuro y las branquias están pálidas y existe perdida de equilibrio.

Internamente, la cavidad abdominal contiene un fluido seroso, que puede estar mezclado con sangre o material necrótico y se observan hemorragias petequiales o focales en músculo y tejido adiposo, también en órganos internos como la vejiga natatoria. El bazo generalmente esta inflamado con una textura gruesa, hay inflamación cardiaca y pericarditis[5,12,13]. Las infecciones secundarias (bacterianas y parasitarias) influyen en la signología y en el índice de mortalidad.

El genoma de SVCV corresponde a ARN de sentido negativo de una sola cadena; su análisis filogenético está basado en la secuencia de nucleótidos del gen de la glicoproteína (G)[14,15,16], que se ha utilizado para diferenciar aislados en 4 genogrupos (de 1a a 1d). Estos genogrupos tienden a diferenciarse geográficamente; así, el genogrupo 1a considera a los virus procedentes de Asia, el genogrupos 1b y 1c a los de Moldavia, Ucrania y Rusia, y el genogrupo 1d a los de Europa, Reino Unido y algunas partes de la antigua URSS[17, 18, 19].

Esta enfermedad provoca alta mortalidad en varios continentes, razón por la cual, ha sido inscrito en la lista de enfermedades contagiosas de declaración obligatoria para la

Oficina Internacional de salud animal (OIE)[20], debido a su riesgo significativo y nocividad, y a la fecha no había sido reportada en México.

La transmisión es horizontal por contacto directo o a través del agua por fómites y vectores invertebrados como son; la sanguijuela *Piscicola pscicola*, el piojo *Argulus foliaceus* y las aves piscívoras. En este trabajo, se discuten las características generales de un Rabdovirus obtenido de carpa común en una laguna del centro de México y las lesiones patológicas ocasionadas por la infección.

OBJETIVO

Identificar, describir y caracterizar un Rabdovirus obtenido de carpa común *(Cyprinus carpio carpio)* de una laguna de la zona central de México, así como la patología ocasionada en los peces infectados.

MATERIAL Y MÉTODOS

Organismos vivos: 15 peces de aproximadamente 250 grs. de carpa común (*Cyprinus carpio carpio*), obtenidas de una laguna del centro de México ubicada a 2514.30 m.s.n.m., donde no se reportó alguna situación de enfermedad, mortalidad o anormalidad en la población de las distintas especies de peces que en ella existen[21].

Después del sacrificio, los peces se colocaron sobre una charola de disección con la cabeza apuntando hacia la mano izquierda y el vientre de frente al recolector, se hizo una incisión en la línea media en dirección caudo-craneal, iniciándose desde el orifico anal dirigida dorso-craneal pasando por la línea lateral hacia la comisura lateral del opérculo esto para exponer los órganos internos, el fragmento del costado es eliminado. Fragmentos de hígado, bazo, riñón, corazón, branquias e intestino fueron depositados en frascos conteniendo formalina buferizada al 10% para posterior procesamiento.

Aislamiento viral

Para el aislamiento viral, aproximadamente un ml de fragmentos de bazo y riñón de los peces con hemorragias y adherencias fueron depositados en tubos Falcón de 15 ml conteniendo 9 ml de medio L-15 (Medium LEIBOVITZ´S Cat 11415-064, GIBCO BRL), las muestras fueron maceradas, centrifugadas y filtradas en membrana de 0.22 micras (µm) para inoculación posterior en una monocapa de células EPC (*Epitelium papulosum ciprini*) y BF-2 con ≥ 90% de confluencia e incubados a 20°C. Las muestras con efecto citopático (CPE) positivo sugestivo de infección viral fueron confirmadas mediante RT-PCR específico para virus de la viremia primaveral de la carpa (SVCV).

Extracción de RNA y obtención de cDNA

A partir de 200 μl de sobrenadante de cultivo celular, se extrajo el RNA total de cada muestra utilizando el kits comercial Trizol ReagentT (RL, Life Technologies, USA) siguiendo las recomendaciones del fabricante. Posteriormente, se sintetizó el cDNA llevando a cabo una reacción de transcripción inversa mediante el kit comercial

PrimeScript™ RT reagent Kit with gDNA Eraser (Perfect Real Time, TAKARA, Japan) agregando por cada reacción 1ng de RNA total en un volumen final de 20 μl.

Reacción de PCR para detección de SVCV

Se desarrolló un PCR convencional de punto final utilizando el GoTaq® Green Master Mix (Promega, USA), en un volumen total de reacción de 25 μl con 200ng de cDNA como templado madre, esperando un fragmento de amplificación de 714 pb, utilizando los cebadores derivados de secuencias de la región codificante del gen de la glucoproteína del SVPV: VVPC F1: 5'-TCT-TGGAGC-CAA-ATA-GCT-CAR*-R*TC-3' y VVPCR2: 5'-AGA-TGG-TAT-GGA-CCC-CAA-TAC-ATH*-ACN*-CAY*-3'. El programa de ciclado se realizó utilizando una modificación del método de Stone et al.[22], como se señala en el manual de OIE.

Ciclos de temperatura:

1 minuto a 95°C
1 minuto a 55°C
1 minuto a 72°C
Extensión final de 10 minutos a 72°C.

El producto de amplificación se analizó mediante electroforesis en gel de agarosa al 1,5 % peso/volumen con Gel Red como intercalante. De acuerdo a recomendaciones de OIE, el producto de la primera amplificación fue sometido a una prueba semi-anidada diseñada para amplificar un producto de PCR de 606 pb utilizando los primers: SVCF1: 5'-TCT-TGG-AGC-CAA-ATA-GCT-CAR*-R*TC-3' y SVCR4: 5'-CTGGGG-TTT-CCN*-CCT-CAA-AGY*-TGY*-3'.

Los productos de PCR obtenidos fueron purificados mediante el kit comercial Wizard® SV Gel and PCR Clean-Up System (Promega, USA), y se enviaron a secuenciar a Macrogen Korea (Seoul, Rep. Of Korea).

Las secuencias obtenidas fueron ingresadas al programa Blast en NCBI (http://blast.ncbi.nlm.nih.gov/Blast.cgi#alnHdr_57232119) obteniendo una similitud de 96-97% con el gene de la glicoproteína del virus de la viremia primaveral de la carpa (SVCV).

Un fragmento de 426 pb de la secuencia de la muestra (Carp-1) se analizó por comparación con secuencias depositadas en GenBank y de ello se elaboró un árbol filogenético.

RESULTADOS

Los peces de la muestra analizada no acusaban signos drásticos de cursar con alguna situación de enfermedad y no se reportó mortalidad en ninguna de las etapas de vida de las distintas especies de peces que existen en la laguna de donde se obtuvieron.
Durante la necropsia los peces presentaron ligera exoftalmia, branquias pálidas, ligera distensión abdominal, hemorragias y áreas de necrosis en la base de aletas pectorales y pélvicas, hemorragias en interior de boca y en mandíbula inferior, en área ventral del

pedúnculo caudal y en áreas costales. Algunos peces presentaron áreas de necrosis superficial de piel con pérdida de escamas.

Internamente, algunos peces presentaron ascitis serosa moderada y/o sero-hemorrágica, formación severa de adherencias pleurales y entre los órganos abdominales; algunos peces manifestaron hemorragias difusas en cavidad celómica, esplegnomegalia, ligera congestión de vejiga natatoria, renomegalia con congestión. No se observaron agentes parasitarios en órganos internos.

El análisis parasitológico de muestras en fresco demostró la presencia de *Trichodina* sp en piel y branquias, y *Gyrodactylus* sp en piel.

Bacteriología: Las improntas realizadas a tejidos internos y líquido ascítico de peces afectados con hemorragias no evidenciaron presencia de bacterias; no se obtuvo crecimiento de bacterias a partir de hepatopáncreas, Bazo y riñón.

Histopatológicamente, a nivel hepático se observó edema perivascular y necrosis, hiperemia con áreas multiples de degeneración y necrosis. El bazo mostró congestión e hiperplasia reticuloendotelial con proliferación de centros de melanomacrófagos. En riñón, los túbulos renales presentan degeneración hialina y vacuolización con obstrucción. Se presenta inflamación perivascular en intestino, descamación epitelial y atrofia de vellocidades.

Virología: Las muestras de tejido inoculadas en células EPC y BF-2 mostraron efecto citopático a las 48 horas post-infección (hpi), indicativo de la presencia de agente viral. El RT-PCR realizado para detección del SVCV a partir de sobrenadante de cultivo celular y de muestras de tejido resultó positivo al utilizar ambos pares de cebadores, obteniéndose los fragmentos de los tamaños esperados de 716 y 606 pb respectivamente (Figura 1).

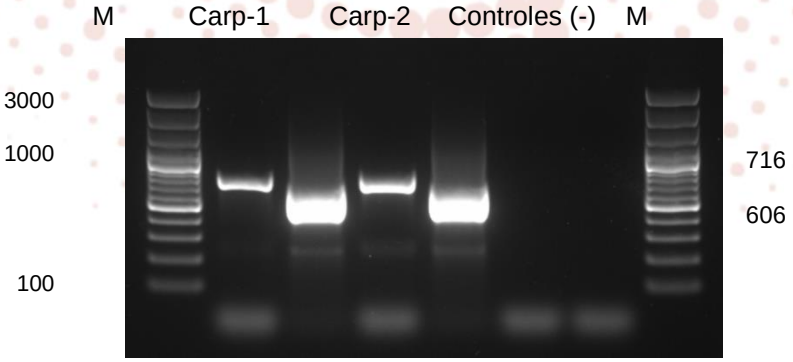

Figura 1. Electroforesis del producto de amplificación de PCR. Carril M: marcadores de peso molecular (Thermo Scientific GeneRuler 100 bp Plus DNA Ladder)

El análisis de la secuencia de los productos de PCR mediante Blast NCBI (http://blast.ncbi.nlm.nih.gov/Blast.cgi#alnHdr_57232119) mostró una similitud de 96-97% con la glicoproteína del virus de la viremia primaveral de la carpa (SVCV).

La comparación de la secuencia de un fragmento de 426pb de la muestra con otras secuencias depositadas en el GenBank generó un árbol filogenético (figura 2), que pese a no tener un porcentaje del 100% de identidad, el valor obtenido y las pruebas realizadas son consistentes con la presencia del virus debido a que la secuencias empleadas en la comparación presentan gap que pueden explicar el 96-97%. Los datos comentados permiten confirmar como positivas al SVCV las muestras analizadas a nivel molecular.



Figura 2. Árbol construido con método Neighbor-joining a partir de 426 pb pertenecientes a la secuencia del gen de la glicoproteína del virus de la viremia primaveral de la carpa.

DISCUSIÓN

Este trabajo describe las características del virus de la viremia primaveral de la carpa (SVCV) en peces de México. El virus fue detectado en carpas de una laguna natural donde no se informó de la ocurrencia de proceso de anormalidad o mortalidad de los animales, por lo tanto es difícil saber el impacto real del virus sobre las distintas poblaciones de peces que existen en este cuerpo de agua. Si bien la carpa se introdujo a México en 1889, no se conoce desde cuando está presente en esta laguna y las especies o variedades que existen en la misma. La detección de SVC y otros virus de peces en animales asintomáticos también ha sido reportada por Fijan et al.23, aunque por lo general el patógeno suele presentarse causando alta mortalidad en carpa común20 y en otras especies de peces. Es probable que por considerarse una especie de poca importancia en México, la mortalidad no haya sido registrada o atendida, aunado a la falta de técnicos o especialistas en enfermedades de peces por parte de la autoridad sanitaria oficial24; asimismo, no se conoce si otras especies o variedades de peces presentes en la laguna, hayan padecido la enfermedad clínica o estén infectadas asintomáticamente, actuando como portadoras.

Debido a la falta de registros y controles de movilización de peces en el país no es claro si este caso se debe a la detección de una primera introducción del virus o sí el virus ha estado presente de manera asintomática en la laguna10; a este tiempo no es claro cuándo y cómo fue que el virus ha llegado a esta laguna. En México existe alta importación de peces ornamentales entre los cuales se encuentran ciprinidos y Carassidos, que pueden ser especies susceptibles o portadoras de este virus. Probablemente, antes de la llegada de la carpa en esta laguna solo existieron peces nativos prehispánicos como el *Chirostoma jordani* y anfibios; debido a que se trata de una laguna cerrada, es de suponer que el SVCV ha sido introducido junto con carpas sembradas en la laguna o bien que esté asociado a la llegada de ciertas aves silvestres migratorias estacionales que podrían actuar como vectores-portadoras.

Las lesiones observadas en los peces analizados son consistentes con los observados en casos asociados a la infección por SVCV, pero es deseable realizar un estudio en distintas épocas del año considerando las especies de peces, anfibios y crustáceos que existen en la zona.

REFERENCIAS BIBLIOGRÁFICAS

1. HAENEN OLM, DAVIDSE A (1993) Comparative pathogenicity of two strains of pike fry rhabdovirus and spring viremia of carp virus for young roach, common carp, grass carp and rainbow trout. Dis Aquat Org 15:87–92
2. AHNE W, BJORKLUND HV, ESSBAUER S, FIJAN N, KURATH G, WINTON JR (2002) Spring viremia of carp (SVC). Dis Aquat Org 52:261–272
3. SANDERS GE, BATTS WN, WINTON JR (2003) Susceptibility of zebrafish (Danio rerio) to a model pathogen, spring viremia of carp virus. Comp Med 53: 514–521
4. WALKER PJ, BENMANSOUR A, CALISHER CH, DIETZGEN R (2000) Family Rhabdoviridae. In: van Regenmortel MHV, Fauquet CM, Bishop DHL, Carstens EB and 7 others (eds) The Seventh Report of the International Committee for Taxonomy of Viruses. Academic Press, San Diego, CA, p 563–583
5. FIJAN N, PETRINEC Z, SULIMANOVIC D, ZWILLENBERG LO (1971) Isolation of the viral causative agent from the acute form of infectious dropsy of carp. Vet Arh 41:125–138
6. BUCKE D, FINLAY J (1979) Identification of spring viremia in carp (Cyprinus carpio) in Great Britain. Vet Rec 169:69–71
7. GOODWIN AE (2002) First report of spring viremia of carp virus (SVCV) in North America.J Aquat Anim Health14: 161–164
8. DIKKEBOOM AL, RADI C, TOOHEY-KURTH K, MARCQUENSKI S AND OTHERS (2004) First report of spring viremia of carp virus (SVCV) in wild common carp in North America. J Aquat Anim Health 16:169–178
9. LIU H, GAO L, SHI X, GU T, JIANG Y, CHEN H (2004) Isolation of spring viraemia of carp virus (SVCV) from cultured koi (Cyprinus carpio koi) and common carp (C.carpio carpio) in PR China. Bull Eur Assoc Fish Pathol 24: 194–202
10. GARVER K. A., DWILOW A.G., RICHARD J., BOOTH T. F., BENIAC D.R., SOUTER B. W. (2007). First detection and confirmation of spring viraemia of carp virus in common carp, Cyprinus carpio L., from Hamilton Harbour, Lake Ontario, Canada. Journal of Fish Diseases 2007, 30, 665–671

11. WARG JV, DIKKEBOOM AL, GOODWIN AE, SNEKVIK K, WHITNEY J (2007) Comparison of multiple genes of spring viremia of carp viruses isolated in the United States. Virus Genes 35: 87–95
12. AHNE W (1977) Evidence for the systemic character of Rhabdovirus carpio infection. Bull Off Int Épizoot 87:435–436
13. NEGELE RD (1977) Histopathological changes in some organs of experimentally infected carp fingerlings with Rhabdovirus carpio. Bull Off Int Épizoot 87:449–450
14. HILL BJ, UNDERWOOD BO, SMALE CJ, BROWN F (1975) Physicochemical and serological characterization of 5 rhabdoviruses infecting fish. J Gen Virol 27:369–378
15. BISHOP DHL, SMITH MS (1977) Rhabdoviruses. In: Nayak DP (ed) The molecular biology of animal viruses. Marcel Dekker, New York, p 167–280
16. JØRGENSEN PEV, OLESEN NJ, AHNE W, LORENZEN N (1989) SVCV and PFR viruses: serological examination of 22 isolates indicates close relationship between the two fish rhabdoviruses. In: Ahne W, Kurstak E (eds) Viruses of lower vertebrates. Springer Verlag, Heidelberg, p 349–366
17. KOUTNA M, VESELY T, PSIKAL I, HULOVA J (2003) Identification of spring viraemia of carp virus (SVCV) by combined RT–PCR and nested PCR. Dis Aquat Org 55:229–235
18. STONE D.M., AHNE W., DENHAM K.D., DIXON P.F., LIU C.T.Y., SHEPPARD A.M., TAYLOR G.R. & WAY K. (2003). Nucleotide sequence analysis of the glycoprotein gene of putative spring viraemia of carp virus and pike fry rhabdovirus isolates reveals four genogroups. Dis. Aquat. Org., 53, 203–210
19. SHEPPARD A.M., LEDEUFF R.-M., MARTIN P.D., WOOLFORD G., WAY K. & STONE D.M. (2007). Genotyping spring viraemia of carp virus and other piscine vesiculo-like viruses using reverse hybridisation. Dis. Aquat. Org., 76, 163–168.
20. OIE (2012) Código Sanitario para los Animales acuáticos, 16a ed. OIE, París. Available from URL:http://www.oie.int/es/normas-internacionales/código-acuático/acceso-en-línea.
21. COMISIÓN DE CUENCA DE LA LAGUNA DE TECOCOMULCO, A.C., (2007). Informe Anual. Disponible en: http://www.conagua.gob.mx/DLHgo07/contenido/Documentos/Informe_Anual_CCLT_2007.
22. STONE DM, FERGUSON HW, TYSON PA, SAVAGE J, WOOD G, DODGE MJ, WOOLFORD G, DIXON PF, FEIST SW, WAY K. (2008). The first report of viral haemorrhagic septicaemia in farmed rainbow trout, Oncorhynchus mykiss (Walbaum), in the United Kingdom. J Fish Dis 31:775-784
23. FIJAN N. (1999) Spring viremia of carp and other viral diseases and agents of warm water fish. Fish diseases and disorders P.T.K. Woo. London, CAB International. 3:177-244.
24. ORTEGA C. (2012). Veterinary medical education and veterinary involvement in aquatic animal health and aquaculture in Mexico.*Journal of Veterinary Medical Education* 39: 195–199.

CARACTERIZACIÓN DE LESIONES EN INFECCIONES DE CAMPO DE CLAMIDIOSIS EN PSITÁCIDOS DE MÉXICO

10

Ramírez SG[1]*, Romero DG[1], Díaz EAA[1], Méndez BA[2], Sánchez GF[1]

[1]Departamento de Medicina y Zootecnia de Aves, [2]Departamento de Patología FMVZ-UNAM Av. Universidad No. 3000, Ciudad Universitaria, Delegación Coyoacán, México, CDMx, CP 04510. spuma91@hotmail.com

RESUMEN

La clamidiosis aviar es una enfermedad infecciosa aguda o crónica de las aves silvestres y domésticas, producida por una bacteria cocoide Gram negativa, conocida como Chlamydophila psittaci. El presente trabajo tiene por objetivo describir las lesiones más frecuentes de Clamidiosis en psitácidos mexicanos, provenientes de tres UMAS, los cuales fueron remitidos durante el 2015 al Laboratorio de Diagnóstico e Investigación en Enfermedades de las Aves FMVZ-UNAM. Las aves afectadas fueron de la familia Psittacidae de los géneros Amazona, Ara, Aratinga y Pionus. Las principales lesiones macroscópicas detectas fueron hepatitis necrótica, aerosaculitis fibrinosa y esplenitis necrótica. Las lesiones microscópicas más frecuentes fueron colangiohepatitis necrótica a granulomatosa con inclusiones clamidiales en hepatocitos, conductos biliares y macrófagos. Encontrar estas lesiones aunado a la inclusiones clamidiales por HE, Giemsa o Giménez es indicativo de Clamidiosis.

Palabras clave: Chlamydophila psittaci, psitacosis, aves, psitácidos, loros

CHARACTERIZATION OF LESIONS IN FIELD'S INFECCIONS OF CHLAMIDIOSIS IN MEXICAN PARROTS.

ABSTRACT

Avian chlamydiosis is an acute or chronic infectious disease of wild and domestic birds, produced by Gram negative bacteria cocoid known as Chlamydophila psittaci. This paper aims to describe the most common lesions of chlamydiosis in mexican parrots, from three UMAS, which were submitted during 2015 to Diagnostic Laboratory and Research Diseases Poultry FMVZ-UNAM. The birds affected were of the family Psittacidae, genus Amazona, Aratinga and Pionus. The main gross lesions detected were necrotic hepatitis, fibrinous aerosaculitis and necrotic splenitis. The most frequent microscopic lesions were necrotic colangiohepatitis to granulomatous with chlamydial inclusions in hepatocytes, bile ducts and macrophages. Find these lesions combined to the chlamydial inclusions by HE, Giemsa or Gimenez is indicative of Chlamydiosis.

Keywords: Chlamydophila psittaci, psittacosis, birds, psitacids, parrots

INTRODUCCIÓN

La clamidiosis aviar es una enfermedad infecciosa aguda o crónica de las aves silvestres y domésticas, producida por una bacteria cocoide Gram (-), conocida como Chlamydophila psittaci (antes Chlamydia psittaci), es un microorganismo intracelular obligado, posee ADN y ARN y es capaz de sintetizar sus propios sistemas enzimáticos (Martínez y Tinetti, 2007). El ciclo consiste en cinco fases: 1) adherencia y penetración por el cuerpo elemental (CE), 2) transición del CE metabólicamente inerte al cuerpo reticular (CR) metabólicamente activo, 3) multiplicación del CR mediante fisión binaria, progenie, 4) maduración de los CR no infecciosos a CE infecciosos, y 5) liberación de CE de las células huésped (Swayne, 2013.). La C. psittaci puede transmitirse en las aves por inhalación de polvo o partículas infecciosas en el aire, y por la ingestión de material infeccioso. En las heces se excretan grandes cantidades de este organismo y puede encontrarse en el aire cuando la materia fecal se seca; también se encuentra en secreciones respiratorias y orales. Algunas aves son portadoras de este organismo sin presentar signos clínicos y pueden eliminarlo de manera intermitente durante períodos prolongados; la eliminación puede ser estimulada por infecciones concurrentes o factores estresantes como deficiencias nutricionales, manejo, hacinamiento o la etapa reproductiva (Van Buuren et al., 1994). Según la Organización de Sanidad Animal (OIE), es una zoonosis del grupo 3 (G1-G4) de notificación obligatoria que causa enfermedad humana severa y puede dispersarse en la población (OIE, 2012).

El presente trabajo tiene por objetivo describir las lesiones macro y microscópicas más frecuentes en psitácidos afectados por C. psittaci a partir de muestras de cadáveres y órganos de trece psitácidos de diferentes géneros, los cuales fueron remitidos durante el 2015 al Laboratorio de Diagnóstico e Investigación en Enfermedades de las Aves del Departamento de Medicina y Zootecnia de Aves de la Facultad de Medicina Veterinaria y Zootecnia de la Universidad Nacional Autónoma de México.

DESCRIPCIÓN DE LOS CASOS

Historia clínica

Caso 1

En enero de 2015 se presentó un episodio de mortalidad en psitácidos de los géneros Ara y Amazona alojadas en un aviario localizado en el Estado de México que funciona como Unidad de Manejo para la Conservación de la Vida Silvestre (UMA). El alojamiento de las aves consiste en un encierro al aire libre cuyas dimensiones van de 60 m (largo) x 10 m (profundidad) x 3 m (altura), con vegetación natural, donde convivían 35 aves en total; 19 de las cuales eran Psitaciformes de los géneros Ara, Amazona y Aratinga. Asimismo, los psitácidos convivían con otras especies como crácidos, ranfástidos, córvidos e ictéridos. Durante el brote, sólo los psitácidos exhibieron signos clínicos. La mayoría de las aves presentaron anorexia, letargia y plumas erizadas, así como diarrea y

secreción nasal. En total, murieron 11 aves adultas (57%) de las cuales 7 aves fueron enviadas al Laboratorio de Diagnóstico e Investigación en Enfermedades de las Aves de la Facultad de Medicina Veterinaria y Zootecnia de la Universidad Nacional Autónoma de México, donde se realizó necropsia e histopatología en dos loros tamaulipecos (Amazona viridigenalis), un loro cabeza amarilla (Amazona oratrix), un loro nuca amarilla (Amazona auropalliata), un loro mejillas amarillas (Amazona autumnalis) y dos guacamayas verdes (Ara militaris).

Caso 2

Se reciben muestras de órganos en formol de aves provenientes del Centro para la Conservación e Investigación de la Vida Silvestre (CIVS) ubicado en el Estado de Jalisco, al Laboratorio de diagnóstico e Investigación en Enfermedades de las Aves de la FMVZ-UNAM. Se trata de un loro corona lila (*Amazona finschi*) y tres pericos atoleros (*Aratinga canicularis*). Los signos generales que presentaban son: diarrea amarilla, poliuria, polidipsia, depresión y plumaje erizado. Su dieta consistía en cítricos, pepino, mango, papaya y semillas de girasol.

Caso 3

Se reciben los cadáveres de dos psitácidos provenientes de un aviario del Estado de México que funciona como Unidad de Manejo para la Conservación de la Vida Silvestre (UMA), al Laboratorio de diagnóstico e Investigación en Enfermedades de las Aves de la FMVZ-UNAM. Se han documentado 12 psitácidos muertos de forma súbita de los cuales se envían dos ejemplares: un loro cabeza de viejito (*Pionus senilis)* y un loro mejillas amarillas *(Amazona autumnalis)*, no hay datos sobre los signos clínicos, dieta y alojamiento de las aves.

Hallazgos macroscópicos

Caso 1

Las lesiones macroscópicas más sobresalientes fueron aerosaculitis fibrinosa de moderada a severa (7/7), proventriculitis catarral moderada difusa (4/7), hepatitis necrótica moderada multifocal (3/7), hepatomegalia moderada (3/7), hemorragias multifocales en encéfalo (2/1), mientras que pericarditis fibrinosa grave difusa, esplenitis necrótica moderada y atrofia moderada del bazo solo se presentaron en un ave.

Caso 2

En este caso solo se enviaron los órganos fijados en formol.

Caso 3

Las principales lesiones a la necropsia fueron hepatitis necrótica grave multifocal coalescente aguda (2/2), aerosaculitis fibrinosa moderada difusa aguda (2/2) y hemorragias multifocales en corazón (1/2).

La frecuencia de lesiones macroscópicas de los tres casos se encuentra descrita en la Gráfica 1.

Hallazgos microscópicos

Caso 1

Las principales lesiones microscópicas fueron: Colangiohepatitis necrótica y heterofílica grave multifocal coalescente aguda a subaguda con proliferación de conductos biliares, colestasis y hierro (2/6), aerosaculitis fibrinosa y heterofílica grave difusa aguda (6/6), degeneración y necrosis tubular aguda moderada multifocal con bilis y hierro intralesional, degeneración y necrosis tubular aguda moderada multifocal (6/6) con bilis y hierro intralesional (2/6), atrofia linfoide moderada difusa (1/6), epicarditis heterofílica e histiocítica moderada zonalmente extensiva (3/6) y neumonía fibrinosa y heterofílica moderada multifocal coalescente (4/6).

Caso 2

Las principales lesiones fueron: Colangiohepatitis necrótica y granulomatosa grave multifocal coalescente crónica-activa con proliferación de conductos biliares, colestasis y hierro (3/4), nefritis intersticial linfocítica moderada multifocal subaguda (2/4), y atrofia pancreática exocrina (2/4), erosiones moderadas en molleja (2/4) y hemosiderosis moderada difusa en bazo (1/4).

Caso 3

Las principales lesiones microscópicas fueron: Hepatitis necrótica grave multifocal coalescente aguda con proliferación e hiperplasia de conductos biliares (2/2), aerosaculitis fibrinosa grave difusa aguda (2/2), Nefritis intersticial linfocítica y heterofílica moderada multifocal con trombos intraglomerulares y degeneración y necrosis tubular aguda moderada (2/2), encefalitis histiocítica leve multifocal crónica (2/2) y neumonía heterofílica y linfocítica moderada multifocal aguda.

La frecuencia de lesiones microscópicas de los tres casos se encuentra descrita en la gráfica 2.

Pruebas de histoquímica

Con la tinción de rutina de hematoxilina y eosina, en la mayoría de los cortes de hígado de los tres casos, se observaron colonias bacterianas cocoides ligeramente basofílicas, menores a 1 µm de diámetro intracitoplasmáticas (inclusión clamidial) en hepatocitos, células epiteliales y macrófagos (células manchadas) que se tiñen de color rojo con la tinción especial de Giménez y de color morado a azul con la tinción especial de Giemsa. Así mismo, se realizó la tinción de Gram y no se apreciaron colonias bacterianas. En los cortes examinados de los sacos aéreos de los tres casos no fueron observados las colonias bacterianas cocoides intracelulares.

Pruebas complementarias

Se enviaron fragmentos de hígado, fijados en formol e incluidos en parafina para realizar microscopia electrónica, del caso 1, en el citoplasma de algunos hepatocitos se apreciaron vacuolas electrolucidas mal definidas (inclusión clamidial citoplasmática), ocupadas por cuerpos elementales, redondos, con doble membrana, que median entre 330 nm a 375 nm de diámetro, así mismo se enviaron muestras de heces recolectadas de cloaca utilizando hisopos estériles del caso 1 y fragmentos de hígado congelado del caso 1 y 3 para realizar la prueba de reacción en cadena de la polimerasa (PCR) punto final, la cual resulto positiva para detección del DNA *C. psittaci.*

Criterios diagnósticos

Las lesiones a la necropsia y microscópicas, aunadas a las pruebas histoquímica de Giménez y Giemsa, complementadas con la microscopía electrónica y la biología molecular demuestran que la causa de enfermedad y muerte de los psitácidos de los tres casos se encuentra asociada a *C. psittaci*.

Diagnósticos diferenciales

Los diagnósticos diferenciales principalmente incluyen agentes infecciosos que ocasionan muerte súbita asociada a daño hepático como la enfermedad de Pacheco que se encuentra asociada a un Herpesvirus, que se caracteriza por ocasionar necrosis hepática multifocal y cuerpos de inclusión intranucleares eosinofílico con formación de sincitios, así mismo, otros agentes infecciosos capaces de inducir hepatitis necrótica son los Adenovirus y los Poliomavirus en donde se aprecian cuerpos de inclusión intranucleares basofílicos y eosinofílicos, y cuerpos de inclusión intranucleares anfofilicos con cariomegalia respectivamente. Otros agentes infecciones de etiología bacteriana son *Salmonella* sp y *E. coli*, que por lo general ocasiona un cuadro sistémico con enteritis ulcerativa, hepatitis necrótica y hemorragias en serosas (Katoh, 2010).

DISCUSIÓN

Las principales lesiones macroscópicas detectas en la necropsia del caso 1 y 3 fueron hepatitis necrótica, aerosaculitis fibrinosa, pericarditis fibrinosa y esplenitis necrótica estas lesiones coinciden con las reportado por Ecco *et al* en el 2009, en donde describe un brote de Clamidiosis en 15 aves, 13 loros Amazonas (*Amazona aestiva*), un *Aratinga aurea* y un *Pionus maximiliani*, decomisados del comercio ilegal en Brasil, las 15 aves presentaron hepatomegalia con focos de necrosis multifocales, 10 de las aves mostraron aerosaculitis fibrinosa y siete con esplenomegalia. Freitas Raso *et al* en el 2004 describen otro brote de Clamidiosis en 58 polluelos de loros amazonas, de 1-2 meses de edad, (*A. aestiva*), recuperados del comercio ilegal. Reportan una mortalidad del 96.5% y solo a 10 aves se les realizaron estudios post mortem. Macroscópicamente se observó hepatomegalia (10/10) y focos de necrosis (5/10). La literatura reporta que uno de los hallazgos macroscópicos comunes en aves con Clamidiosis son hepatomegalia, esplenomegalia y aerosaculitis; el hígado de las aves afectadas presenta aumento de

tamaño, coloración café claro y abundante cantidad de focos de necrosis de color gris - amarillo tal como se observó en las aves remitidas al laboratorio (Schmidt, 2008.)

La presencia de hemorragias y fibrina en diferentes órganos puede estar asociada a un posible daño vascular, mediante inmunohistoquímica se ha demostrado la presencia de C. psittaci en las células endoteliales por lo que se puede inferir un daño vascular por la multiplicación y la producción de toxinas por parte de la bacteria (van Buuren *et al.,* 1994).

Las lesiones microscópicas principalmente se localizaron en hígado, sacos aéreos, riñón y bazo. En la mayoría de los casos se detectó colangiohepatitis cuya lesión principal variaba de necrótica a granulomatosa dependiendo del curso de la enfermedad, así mismo se apreció proliferación de conductos biliares y colestasis en la mayoría de los cortes histopatológicos. Esto difiere con lo reportado en la literatura por Ecco *et al* en el 2009 y Freitas Raso *et al* en el 2004 en donde describen que la mayoría de los hígados afectados por *C. psittaci* presentaron infiltrado inflamatorio linfoplasmocítico con necrosis hepatocelular multifocal así como, hepatitis granulomatosa y proliferación de conductos biliares. En estos dos estudios no se describe la afectación de los conductos biliares a diferencia de este trabajo en donde se reporta en cinco ocasiones, esto se puede deber a que la cepa de *C. psittaci* presente en México quizá tenga un mayor tropismo por las células epiteliales que por lo macrófagos, este comentario se apoya en que la presencia de inclusiones clamidiales fue más frecuente en las células epiteliales de los conductos biliares y los hepatocitos que en los macrófagos, lo que difiere en la literatura en donde describen las bacterias principalmente en los macrófagos del hígado (Freitas *et al*., 2004).

La presencia de hierro en hígado, bazo y riñón es considerada como hemosiderosis y generalmente se asocia a un exceso de hierro en la dieta. La degeneración y la necrosis tubular aguda son consideradas secundarias al choque séptico que presentaban las aves. Así mismo, la aerosaculitis, neumonía, epicarditis, nefritis y encefalitis están asociadas al proceso bacteriano sistémico (Knittler y Sachse, 2015).

En la mayoría de los cortes de hígado se observaron colonias bacterianas cocoides (inclusiones clamidiales) ligeramente basofílicas, menores a 1 µm de diámetro intracitoplasmáticas en hepatocitos, células epiteliales y macrófagos (células manchadas) que se tiñen de color rojo con la tinción especial de Giménez y de color morado a azul con la tinción especial de Giemsa. En la literatura consultada se menciona que las inclusiones clamidiales raramente son observadas en los cortes histopatológicos y generalmente se encuentran en el citoplasma de los macrófagos del hígado y el bazo, esta diferencia se podría deber a que la mayoría de las aves se encontraron en un curso agudo de la enfermedad en donde hay una mayor cantidad de bacterias, así mismo, se puede mencionar que las inclusiones clamidiales se detectan con mayor facilidad con la tinción especial de Giemsa en las células epiteliales de los conductos biliares

CONCLUSIÓN

Las lesiones macro y microscópicas asociadas a *C. psittaci* pueden variar de acuerdo al huésped, virulencia de la cepa, edad de las aves, factores predisponentes y complicantes, sin embargo, de acuerdo a las lesiones reportadas en este estudio aunado a la revisión de la literatura se puede mencionar que el encontrar lesiones en psitácidos de América, de hepatitis necrótica, aerosaculitis fibrinosa, y esplenomegalia, e histológicamente colangiohepatitis necrótica a granulomatosa, con proliferación de conductos biliares y colestasis, asociado a bacterias cocoides intracelulares (inclusiones clamidiales), Giemsa o Giménez positivas son indicativas de Clamidiosis.

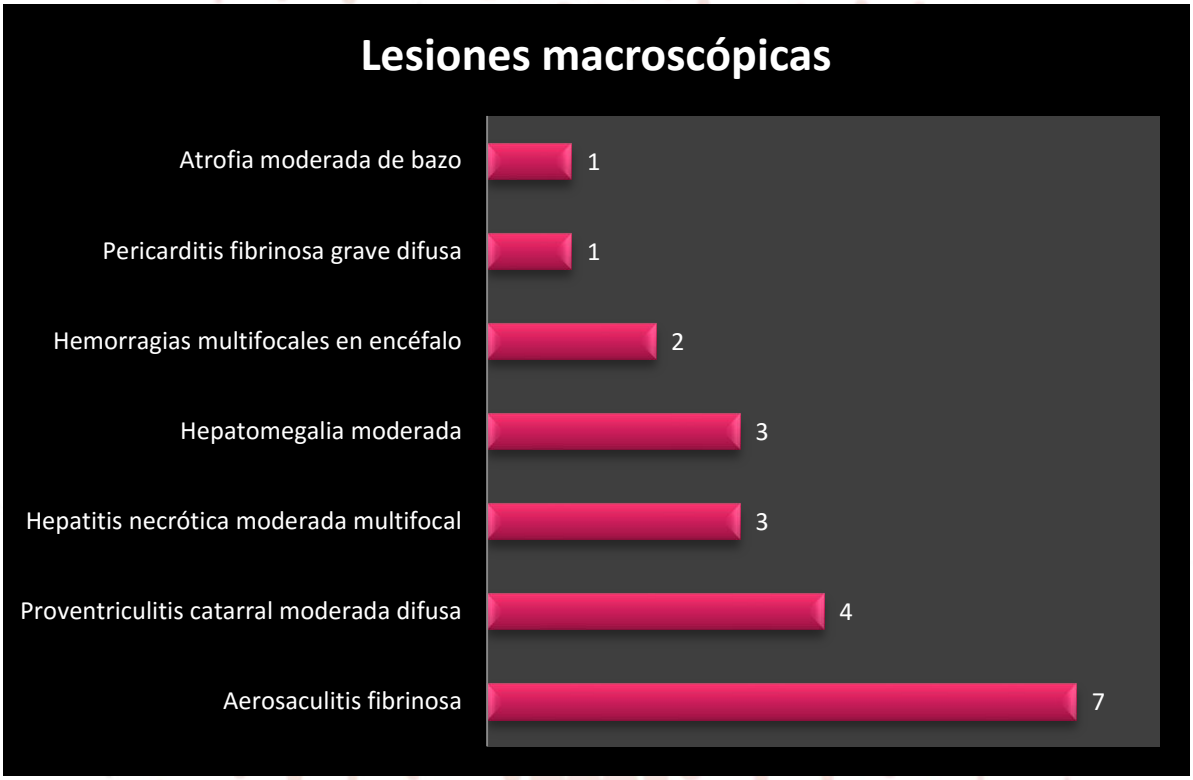

Gráfica 1.- Lesiones macroscópicas causadas por *Chlamydia psittaci* en aves de México

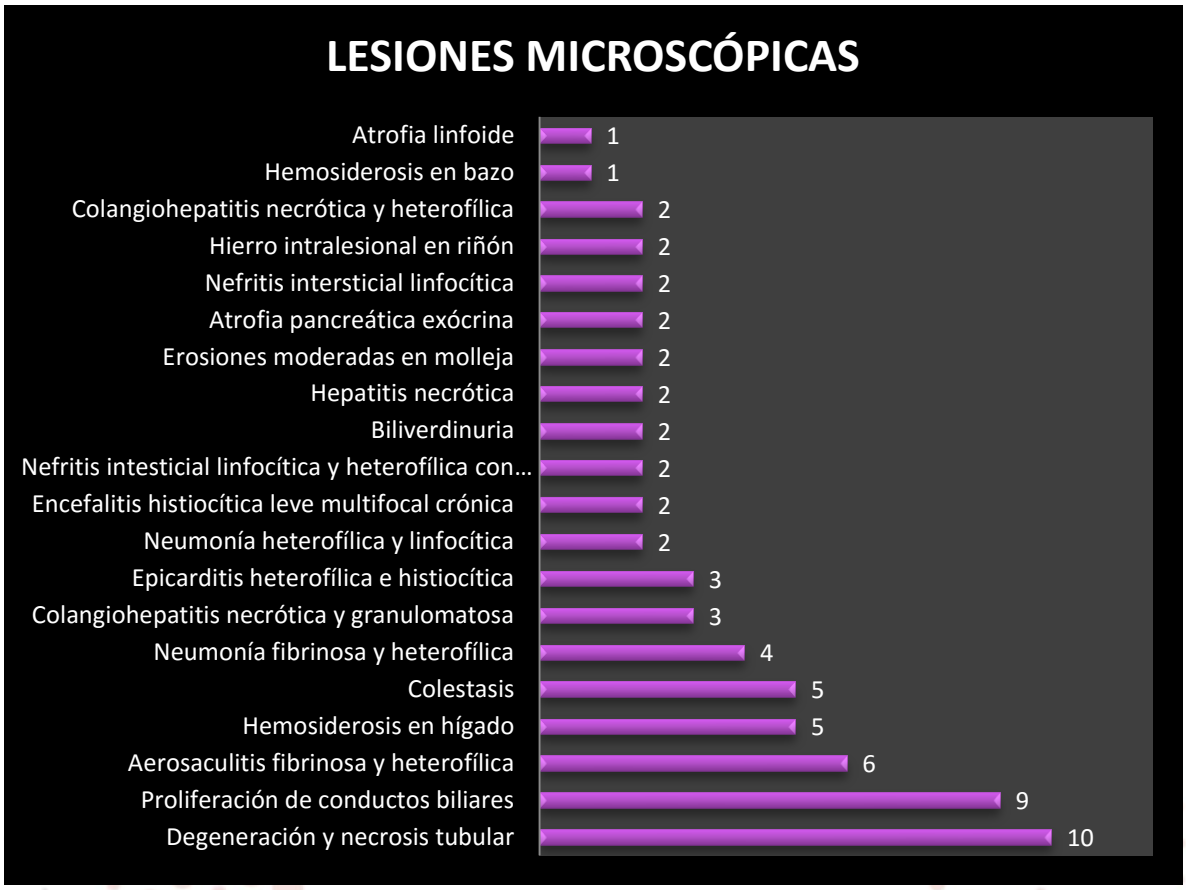

Gráfica 2.- Lesiones microscópicas causadas por *Chlamydia psittaci* en aves de México

BIBLIOGRAFÍA

1. College of Veterinary Medicine*. Psitacosis / Clamidiosis aviar*. 2009.

2. Ecco R, Preis IS, Martins NRS, Vilela DAR, Shivaprasad HL. 2009. An outbreak of chlamydiosis in captive psittacines. Brazilian Journal of Veterinary Pathology. 2 (2): 85-90.

3. Freitas RT, Nery GS, Milanelo L, Almeida IC, Reiko ME, Pessoa AJ, and Augusto PA. 2004. An Outbreak of Chlamydiosis in Captive Blue-Fronted Amazon Parrots (Amazona aestiva) in Brazil. Journal of Zoo and Wildlife Medicine. 35 (1):94-96.

4. Katoh H, Ogawa H, Ohya K, Fukushi H. 2010. A Review of DNA Viral Infections in Psittacine Birds. J Vet Med Sci. 72(9):1099-106

5. Martínez KP, Tinetti PS. 2007. *Determinación de anticuerpos contra Chlamydophila psittaci por prueba de ELISA en aves psitácidas tropicales mantenidas en cautiverio en el área metropolitana de San Salvador.* Universidad de el Salvador. Facultad de Ciencias Agronómicas. Departamento de medicina veterinaria.

6. Knittler MR and Sachse K. 2015. *Chlamydia psittaci: update on an underestimated zoonotic agent*. Pathoq Dis. 73 (1):1-15

7. OIE, *Clamidiosis aviar.* Manual terrestre, 2012. [Citado el 05 de marzo de 2016].

8. Schmidt RE, Reavill DR, Phalen DN. 2008. *Pathology of Pet and Aviary Birds*. Ames, Iowa: Iowa State Press.
9. Swayne DE. 2013. *Diseases of Poultry.* 13th Edition. Department of Agriculture. Athens, Georgia. United States. 1055 - 1068.

10. van Buuren CE, Dorrestein GM, van Dijk JE. 1994. *Chlamydia psittaci infections in birds: A review on the pathogenesis and histopathological features*. Vet Q. 16 (1):38-41

11. Zachary JF, McGavin MD. 2012. *Pathologic Basis of Veterinary Disease*. 5th Edition. Elsevier Health Sciences. St Louis, Misouri, United States.

CARACTERIZACIÓN HISTOQUÍMICA DE LAS ESPORAS DE *Encephalitozoon cuniculi* EN RIÑONES DE CONEJOS (*Oryctolagus cuniculus*) INFECTADOS NATURALMENTE

11

Nevárez, GAM*[1], Villarreal, MA[1], Castillo, VU[1], Trejo, CHA[1], Zarate, RJJ[2] y Rodríguez, TLE[1].

[1]Cuerpo Académico de Zoonosis y Enfermedades Emergentes, [2] Cuerpo Académico de Epidemiologia Veterinaria, Facultad de Medicina Veterinaria y Zootecnia, Universidad Autónoma de Nuevo León, Campus Ciencias Agropecuarias, Av. Francisco Villa s/n, Ex-Hacienda el Canadá, Escobedo, Nuevo León, México. C.P. 66050. Correspondencia: alinega@hotmail.com

RESUMEN

La encefalitozoonosis se diagnostica en secciones embebidas en parafina mediante el examen de las esporas en los tejidos del huésped. Las esporas son difíciles de observar cuando las muestras se tiñeron HE, particularmente cuando hay una reacción inflamatoria y el daño tisular. Las esporas se confunden fácilmente con otros microorganismos. En este estudio se utilizaron muestras de riñón de conejos infectados con Encephalitozoon cuniculi y se emplearon 14 tinciones histológicas: Azul Alciano, Calcoflúor, Giemsa, Gram, Grocott, HE, Luna, Luxol, Tricrómico de Masson, Azul de Tricromo, la reacción de PAS, Van Gieson, Warthin-Starry y Ziehl-Neelsen. Con base en el análisis de las muestras teñidas se concluyó que el Azul de Tricromo, Gram y Calcoflúor son las tinciones más adecuadas para confirmar el diagnóstico de microsporidiosis en el conejo, ya que conservan una definición clara de las esporas y quistes en el tejido renal.

Palabras clave: Encephalitozoon cuniculi; microsporidia; conejo.

ABSTRACT

The encephalitozoonosis diagnosed in paraffin embedded sections by examining spores in host tissues. The spores are difficult to observe with HE stain, particularly when there is an inflammatory reaction and tissue damage. Besides, the spores are easily confused with other microorganisms. In this study, kidney samples from *Encephalitozoon cuniculi* positive rabbits were used and employed 14 histological stainings: Alcian blue, Calcofluor white, Giemsa, Gram, Grocott, HE, Luna, Fast Blue Luxol, Masson´s Trichrome, Modified Trichrome Stain, PAS reaction, Van Gieson, Warthin-Starry and Ziehl-Neelsen. Based on the analysis of samples, it was concluded that Modified Trichrome Stain, Gram, and Calcofluor White are the more suitable stains to confirm the diagnosis of microsporidiosis in rabbits, since these stains retain a clear definition and differentiation of the spores and cysts in the kidney tissue.

Keywords: *Encephalitozoon cuniculi*; microsporidia; rabbit.

INTRODUCCIÓN

Encephalitozoon cuniculi (Ec) es un microorganismo emergente y zoonótico, intracelular obligado, oportunista, formador de esporas y que pertenece al género Microsporidia.[1] Infecta tanto al conejo doméstico (*Oryctolagus cuniculus*) como a los de laboratorio, a los que les ocasiona severos problemas nerviosos y renales, caracterizados por una severa meningoencefalitis granulomatosa y por severa nefritis intersticial crónica granulomatosa con fibrosis.[2] Afecta a otros mamíferos, incluyendo roedores, carnívoros y herbívoros domésticos y salvajes, primates no humanos y al hombre.[3] Para el diagnóstico definitivo de Ec, se requiere de un estudio histológico meticuloso de encéfalo, riñón, hígado, corazón, pulmones e intestino. Sin embargo, las esporas son difíciles de identificar por medio de la tinción rutinaria de Hematoxilina y Eosina (HE), debido a la reacción inflamatoria y al daño tisular. En éste estudio histoquímico se emplearon 14 tinciones diferentes como Azul de Alciano, Calcoflúor, Giemsa, Gram, Grocott, HE, Luna, Luxol Azul, Tricrómico de Masson, Ácido peryódico de Shifft, Van Gieson, Warthin-Starry y Ziehl-Neelsen para identificar las esporas de Ec utilizando el riñón de conejos infectados.

OBJETIVO

Evaluar histológicamente el valor diagnóstico de la afinidad tintorial de las esporas de *Encephalitozoon cuniculi* en cortes seriados de muestras embebidas en parafina de los riñones conejos infectados.

MATERIALES Y MÉTODOS

Animales para estudio

Se utilizaron 15 conejos, Nueva Zelanda, ambos sexos, con signos clínicos compatibles con Ec, como tortícolis, opistótonos y caminata en círculos. Los animales tenían aproximadamente 3 meses de edad, presentaban severa pérdida de peso (1.5 kg aproximadamente; normal = 3 kg). También mostraban deshidratación y escaldamiento por orina en la parte interna de los muslos. Se enviaron muestras sanguíneas al Depto. de Inmunología de la FMVZ-UANL para estudios serológicos. Los animales enfermos se enviaron al Depto. de Patología Veterinaria para su estudio post-mortem.

Colección de muestras

Suero

Un 1 ml de suero de cada conejo se usó para la detección de anticuerpos anti-Ec utilizando la prueba de inmunoensayo con carbón (CIA-Medicago®). Brevemente: 250µl de suero se diluyó a 1:40 con PBS. Esta dilución (5µl) se mezcló con una cantidad igual del antígeno y se incubó por 5 minutos a temperatura ambiente en cámara húmeda. Esta suspensión se mezcló con suspensión de carbón (5µl) en un portaobjetos. Finalmente se observó en un microscopio (Primostar. Zeiss) a 1000x. La positividad se demostró por la presencia de esporas de *E. cuniculi* aglutinadas las cuales se compararon con controles positivos y negativos.

Histopatología

Se tomaron muestras tisulares de riñón; se fijaron 48 hr en formalina 10% amortiguada. Los tejidos se embebieron en parafina y se seccionaron a 5 µm. Las muestras se tiñeron con HE y las tinciones antes mencionadas y se analizaron en un microscopio (Primostar. Zeiss) a 1000x para la detección y discriminación de esporas y/o quistes así como las lesiones asociadas con el parásito. Los resultados registraron utilizando una cámara digital (Canon® PowerShot G10).

RESULTADOS

Serología (CIA)

Todos los animales muestreados (100%) mostraron seropositividad mediante la prueba de CIA. Se observaron numerosas esporas rodeadas de partículas de carbón en un fondo café o sepia, lo cual indicó la presencia de anticuerpos reaccionando contra Ag de Ec de la clase IgG en los conejos muestreados.

Histopatología

Todos los conejos mostraron lesiones crónicas renales, como pequeñas depresiones irregulares de color grisáceo o rojizo en su superficie, de aproximadamente 0.5 a 2 cm). Las lesiones microscópicas fueron consistentes con una severa nefritis intersticial granulomatosa no purulenta crónica, con un severo infiltrado linfocítico intersticial a nivel de corteza y de médula renal. Además, se observó de xenomas y esporas de Ec en el epitelio tubular. Un resumen (Tabla 1) muestra las características de cada tinción.

Tabla 1. Resumen de las tinciones más comúnmente empleados en exámenes histológicos.

TINCIÓN	APARIENCIA DE LA ESPORA	OBSERVACIONES
Azul de Alciano	Ligeramente basófilo	**Ventaja:** La pared del quiste es visible. **Desventaja:** Las esporas son difíciles de distinguir en un fondo azul y éstas semejan a otros microorganismos. **Recomendado:** No.
Calcoflúor White	Azul brillante	**Ventaja:** Las esporas son perfectamente visibles contra un fondo oscuro. **Desventaja:** Se requiere personal entrenado para diferenciar la espora de levaduras. **Recomendado:** Si.
Giemsa	Azul pálido	**Ventaja:** Ninguna. **Desventaja:** Las esporas se observan transparentes. **Recomendado:** No.
Gram	Azul	**Ventaja:** Las esporas se observan azules contra un fondo ámbar. **Desventaja:** Se requiere entrenamiento para reconocer las esporas. **Recomendado:** Si.
Grocott	Café oscuro	**Ventaja:** Muy esporádicamente se distinguen las esporas individuales. **Desventaja:** Esporas difíciles de distinguir contra un fondo café. **Recomendado:** No.
HE	Rosa a basófilo	**Ventaja:** Ninguna. Solamente permite reconocer la respuesta inflamatoria. **Desventaja:** Las esporas se observan transparentes y mal definidas. **Recomendado:** No; sin embargo, es la tinción de rutina en histología.
Luna	Basófilo y eosinófilo	**Ventaja:** Permite observar en diferente color las distintas etapas de desarrollo de las esporas. **Desventaja:** Las esporas se observan ocasionalmente transparentes. **Recomendado:** Si.
Luxol azul	Púrpura y azul oscuro	**Ventaja:** Permite observar en diferente color las distintas etapas del desarrollo de la espora. **Desventaja:** No se observan las características morfológicas internas de la espora. **Recomendado:** Si.
Tricrómico de Masson	Basófilo intenso	**Ventajas:** Los quistes se distingues del resto del tejido. **Desventaja:** Las esporas pueden ser confundidas con otros microorganismos. **Recomendado:** Si.
Azul de tricromo	Fuertemente eosinófilos	**Ventaja:** Las diferentes características morfológicas de la espora pueden ser visualizadas. **Desventaja:** El tejido de fondo no se tiñe uniformemente. **Recomendado:** Altamente sugerido.
PAS	Ligeramente basófilos	**Ventaja:** Ninguna. **Desventaja:** Las esporas no están bien definidas y pueden ser confundidas con otros microorganismos. **Recomendado:** No.
Van Gieson	Gris y negro	**Ventaja:** Las esporas se encuentran diferenciadas contra un fondo rosa. **Desventaja:** Las estructuras internas de la espora no se observan claramente. **Recomendado:** Si.
Warthin-Starry	Dorado y pardo	**Ventaja:** Ninguna. **Desventaja:** Las esporas no se distinguen del fondo y son fácilmente confundidas con necrosis. **Recomendado:** No.
Ziehl-Neelsen	Azul pálido	**Ventaja:** Iguales que Giemsa. **Desventaja:** Mismas que en Giemsa. **Recomendado:** No.

DISCUSIÓN

El método más utilizado para confirmar la infección de encefalitozoonosis en conejos es a través de la detección y caracterización de las lesiones típicas de esta enfermedad en secciones de tejido teñidas con HE.[4] Aunque esta técnica es robusta, la identificación histológica de las esporas, utilizando tinciones histológicas de rutina, es difícil de interpretar. El diagnóstico es difícil debido al tamaño pequeño de las esporas, a su morfología, la cual es similar a hongos, bacterias, protozoos o artefactos, pero también son ignoradas por falta de experiencia.[5] No existen reportes sobre estudios histoquímicos en riñones o en otros órganos de conejos infectados con Ec. En este estudio se seleccionó al tejido renal porque los quistes repletos de esporas de Ec se encuentran mejor definidos que en cualquier otro tejido. En base a los resultados se ha clasificado al examen histoquímico de las esporas Ec en cuatro categorías:

1) Tinciones para definición de esporas. Dan una excelente definición de la morfología interna de las esporas de Ec, como el polaroplasto, el tubo polar y la vacuola posterior. Solamente la tinción azul de tricromo pertenece a esta categoría.

2) Tinciones para morfología de esporas. Son las que pueden dar una visión apropiada de la forma de las esporas. Dentro de esta categoría están las tinciones de calcoflúor, Gram, tricrómico de Masson y Van Gieson.

3) Tinciones para estados de madurez de las esporas. Las tinciones de Luna y luxol azul pertenecen a esta categoría y pueden distinguir las diferentes etapas del desarrollo de Ec. infectada.

4) Tinciones no apropiadas. La morfología interna y las características externas de las esporas no son claramente discernible con estas tinciones. Las esporas se confunden fácilmente con microorganismos, restos de tejido o artefactos. Las tinciones de Azul de Alciano, Giemsa, Grocott, HE, PAS, Warthin-Starry y Ziehl-Neelsen pertenecen a esta categoría.

El reconocimiento definitivo de las esporas requiere de un patólogo altamente entrenado que pueda reconocer no solamente las lesiones sugestivas de Ec, sino también la birrefringencia causada por la quitina de la endospora.[6] A menudo, se necesitan otras tinciones especiales para confirmar el diagnóstico de Ec.[7] En algunos casos, la combinación de tinciones se ha sugerido para incrementar la demostración de las esporas de microsporidios en secciones tisulares.[8] Además, algunos autores han reportado birrefringencia y el alargamiento de las esporas con el uso combinado de Warthin-Starry y Gram,[9] pero estas características tintoriales no se observaron con las esporas de Ec. Quizá el epitelio intestinal en humanos permitió una mejor definición de las esporas con microsporidios más grandes, lo cual no resultó evidente para las esporas de Ec en los tejidos de conejo. La tinción Ziehl-Neelsen se ha utilizado rutinariamente para demostrar bacterias ácido-alcohol resistente y componentes lipogénicos en tejidos embebidos en tejido.[10] Esta tinción está ampliamente sugerida para demostrar otras esporas de microsporidia en tejido ocular[11] y en muestras de peces para el diagnóstico

de *Pseudoloma neurophilia*.[12] En cortes histológicos oculares, las esporas de microsporidios aparecen como estructuras rojas ovoides o aglutinadas, mostrando una banda oscura en la punta. Desafortunadamente, el uso de Ziehl-Neelsen resultó impractico para la detección de esporas de Ec en el presente estudio. Se desconoce la razón por la que Ziehl-Neelsen parece ser selectiva para ciertos microsporidios oculares y es negativa para encefalitozoonosis. Se puede sugerir que como Ziehl-Neelsen detecta sustancias lipídicas, las esporas de Ec tienen escasa cantidad de estos componentes.[1]
Los resultados de este estudio sugieren que Azul de Tricromo, Gram y Calcofluor White son las tinciones más adecuadas para detectar las esporas de Ec en tejido de conejos embebido en parafina.[6] Estas tinciones fueron superiores a Warthin, Ziehl-Neelsen, Giemsa, y PAS para demostrar las esporas sin la interferencia monocromática. Además, Azul de Tricromo, Gram y Calcofluor White permitieron discernir la individualidad de las esporas en el tejido renal. Una de las ventajas observadas al emplear Azul de Tricromo fue la de permitir la observación del tubo polar en personas sin experiencia en microsporidiosis. Además, con Azul de Tricromo también fue posible observar el polaroplasto y vacuola posterior. Estas estructuras son consideradas como distintivas para confirmar el diagnóstico de microsporidiosis. Asimismo, el Azul de Tricromo y Gram son relativamente fáciles de conseguir y están disponibles para la mayoría de los laboratorios de histología veterinarios. El Calcofluor White es fácil de realizar y tarda menos de 3 horas para ser observado completamente; sin embargo, es necesario examinar las muestras bajo un microscopio de luz UV con un filtro azul. La tinción HE es la más utilizada en los laboratorios de histología y podría considerarse como el punto de partida para orientar el diagnóstico en un caso sospechoso de encefalitozoonosis. Las esporas de Ec no se reconocieron fácilmente cuando se utilizaron las tinciones pertenecientes a la categoría 4, porque se observaron como grupos de estructuras refráctiles difíciles de definir.[10] Las tinciones utilizadas en este estudio son las recomendadas en la literatura para la mayoría de los microsporidios, pero debe tomarse con cierta reserva al confirmar el diagnóstico cuando se compara con otros microsporidios. La mayoría de los reportes sobre histoquímica de microsporidiosis provienen de muestras oftalmológicas, urinarias y digestivas y pudiera existir una gran variabilidad en la afinidad de tinción entre los diferentes géneros de microsporidia.

CONCLUSIONES

Esta es la primera vez que se utilizaron 14 diferentes tinciones histológicas para identificar Ec en el huésped definitivo, el conejo. En este trabajo propusimos 4 categorías para las diferentes tinciones en base su afinidad y sensibilidad para detectar las esporas. Este trabajo proporcionaría una adecuada orientación y ayudaría a confirmar el diagnóstico de un caso sospechoso encefalitozoonosis y de otras microsporidiosis. Siempre que sea posible, se debe considerar, junto con el uso de la histoquímica, el empleo de otras técnicas, como PCR o IFA para validar un diagnóstico preciso; sin embargo, estas últimas técnicas son caras, consumen mucho tiempo, requieren experiencia y a veces proporcionan resultados contradictorios. Como los casos de Ec en conejos se han incrementado en nuestro estado (observaciones no publicadas), se recomienda emplear junto con HE, Azul de Tricromo, Gram y Calcoflúor White

simultáneamente. Esta práctica incrementaría la posibilidad de permitir la identificación y confirmación de diagnóstico para este patógeno.

REFERENCIAS

1. Maddox JV, Brooks WM, Solter LF. Bioassays of Microsporidia. Chapter 5. 2011. In: Navon A, Ascher KRS. Eds. Bioassays of Entomopathogenic Microbes and Nematodes. CABi Publishing. pp. 197-228
2. Baneux PJ, Pognan F. *In utero* transmission of *Encephalitozoon cuniculi* strain type I in rabbits. Lab Anim 2003; 37(2):132-138.
3. Accoceberry I, Greiner P, Thellier M, Achbarou A, Biligui S, Danis M et al. Rabbit model for human intestinal microsporidia. Journal of Eukaryotic Microbiology 1997; 44(6):82S.
4. Lonardi C, Grilli G, Ferrazzi V, Dal Cin M, Rigolin D, Piccirillo A. Serological survey of *Encephalitozoon cuniculi* infection in commercially reared rabbit does in Northern Italy. Res Vet Sci 2012.
5. Harcourt-Brown FM. *Encephalitozoon cuniculi* infection in rabbits. Seminars in Avian and Exotic Pet Medicine 2004; 13(2):86-93.
6. Gannon J. A survey of *Encephalitozoon cuniculi* in laboratory animal colonies in the United Kingdom. Lab Anim 1980; 14(2):91-94.
7. Eroksuz H, Eroksuz Y, Metin N. Morphologic examinations of cases of naturally acquired encephalitozoonosis in a rabbit colony. Tr J of Veterinary and Animal Sciences 1999; 23(191):195.
8. Kunzel F, Joachim A. Encephalitozoonosis in rabbits. Parasitol Res 2010; 106(2):299-309.
9. Csokai J, Gruber A, Kunzel F, Tichy A, Joachim A. Encephalitozoonosis in pet rabbits *(Oryctolagus cuniculus)*: pathohistological findings in animals with latent infection versus clinical manifestation. Parasitol Res 2008.
10. Leipig M, Matiasek K, Rinder H, Janik D, Emrich D, Baiker K et al. Value of histopathology, immunohistochemistry, and real-time polymerase chain reaction in the confirmatory diagnosis of Encephalitozoon cuniculi infection in rabbits. J Vet Diagn Invest 2012.
11. Csokai J, Kunzel F. *Encephalitozoon-cuniculi*-Infektion bei Kaninchen. Der praktische Tierarzt 2010; 91:854-868.
12. Erwingmann A. Untersuchungen zur Klinik, Diagnose und Therapie von Infektionen mit *Encephalitozoon cuniculi* beim Heimtierkaninchen. 2012.

CARACTERIZACIÓN MOLECULAR DE LAS UNIDADES DISCRETAS DE TIPIFICACIÓN DE *Trypanosoma cruzi* EN TRIATOMINOS EN MUNICIPIOS DEL SUR DEL ESTADO DE MÉXICO, MÉXICO

12

*** López VFI[1], Vázquez CJC[1], Rodríguez V RI[2], Medina TI[1, 3], Acosta DJ [1], Montes de Oca JR[1]**

[1]Centro de Investigación y Estudios Avanzados en Salud Animal (CIESA). Facultad de Medicina Veterinaria y Zootecnia. Universidad Autónoma del Estado de México. Km 15.5 autopista de cuota Toluca Atlacomulco. C.P. 50200. Tel. (722-2968980).

[2]Facultad de Medicina Veterinaria y Zootecnia. Universidad Autónoma de Yucatán. Km 15.5 carretera Mérida-Xmatkuil. CP. 97100. Mérida, Yucatán, México. Tel. (52-999- 9423200).

**E-mail corresponding: ingrid_lop_12@hotmail.com Centro de Investigación y Estudios Avanzados en Salud Animal (CIESA). Facultad de Medicina Veterinaria y Zootecnia. UAEM. Km 15.5 autopista de cuota Toluca Atlacomulco. C.P. 50200. Tel. (722-2965548).*

RESUMEN

El presente trabajo reporta la presencia de las Unidades Discretas de tipificación (DTU) circulantes de *Trypanosoma cruzi* en vectores pertenecientes al género y especie *Meccus pallidipennis* en municipios del sur del Estado de México, México. La técnica molecular empleada fue reacción en cadena de la polimerasa (PCR) punto final amplificando la región intergénica del gen mini – exón, se colectaron muestras de triatominos en el peridomicilio e intradomicilio correspondientes a municipios del sur del Estado de México con un total de 162 muestras de las cuales el 49/162 (30.24%) muestras de triatominos son positivos al DTU TcI sin evidencia hasta el momento de alguna otra unidad discreta de tipificación. Este estudio revela lo reportado por otros autores que la unidad circulante es TcI en la región de estudio, en el estado de Michoacán así como en estado de Veracruz también se ha evidenciado la presencia de TcI circulando en el vector.

INTRODUCCIÓN

La enfermedad de Chagas es causada por el parasito protozoario *Trypanosoma cruzi* (T. cruzi). La actual nomenclatura para T. cruzi incluye seis unidades discretas de tipificación (DTU´s) nombradas como TcI, TcII antes (TcIIb), TcIII antes (TcIIc), antes TcIV (TcIIa), TcV antes (TcIId), y TcVI antes (TcIIe), basada en diferentes marcadores moleculares y características biológicas (Zingales et al., 2009; Gómes et al., 2011). El objetivo de este trabajo fue la caracterización molecular de las Unidades Discretas de Tipificación de *Trypanosoma cruzi* en triatominos infectados en municipios del sur del estado de México, México.

MATERIALES Y MÉTODOS

El presente estudio se realizó por conveniencia en municipios del sur del estado de México, los municipios muestreados fueron los siguientes: Sto. Tomas de los plátanos, Zacazonapan, Valle de Bravo, Otzoloapan, Malinalco, Sultepec, Zumpahuacán, Luvianos, Tonatico y Ocuilan y se incluyo una muestra proporcionada del municipio de Taxco perteneciente al estado de Guerrero.

La identificación taxonómica de los triatominos se efectuó de acuerdo a las claves morfológicas de (Lent y Wygodzinsky ,1979). La extracción de ADN de las muestras de tejido con heces se empleó el Kit ZR Tissue & Insect DNA Micro prep (Cat. No. D6015), identificación Kit (Zymo Research, USA).

Para la identificación molecular de *Trypanosoma cruzi* se utilizan los cebadores TCI 5" GTGTCCGCCATCCTTCGGGCC3", TCII 5" CCTGCAGGCACACGTGTGTGTG 3" TC 5" CCCCCCTCCCAGGCCACACTG 3" común para los DTU´s TcI con 350 pb TcII-VI con 300 bp) (Souto et al., 1996) con ellos amplificamos la región intergenica del gen mini – exón.

RESULTADOS

Un total de 162 triatominos fueron recolectados en los municipios del sur del Estado de México (Tabla 1) la mayoría de los especímenes recolectados pertenecían al género y especie *Meccus pallidipennis* (73.45%) *Triatoma dimidiata* (1.23%) es la primera vez que se tienen indicios de esta especie en la región y *Triatoma spp* (25.30%).

Tabla 1: Municipios muestreados y número total de triatominos recolectados.

Municipio	N
Luvianos	7
Malinalco	106
Ocuilan	3
s/i	10
Santo Tomas	10
Sultepec	5
Taxco	1
Tonatico	1
Valle de Bravo	5
Zacazonapan	5
Zumpahuacan	5
Otzoloapan	1
Sin municipio	3
Total	**162**

Del total de muestras recolectadas se obtuvo un 30.24% de positividad a *Trypanosoma cruzi* por PCR, los triatominos fueron recolectados dentro del domicilio y fuera de el, mostrando el 75.51% (37) y 18.36% (9) de especímenes muestreados respectivamente y un 6.12% (3) de los cuales no se tiene datos. De las muestras positivas a *T. cruzi* se identificó el estadio al que pertenecían y se reporto un 59.18% (29) de adultos y 40.81%(20) de triatominos en estadio ninfal. El genero y especie al que pertenecían los triatominos positivos fueron: 16.32% Triatoma spp y 83.67% *Meccus pallidipennis* siendo las muestras negativas de *Triatoma dimidiata* negativas a la técnica molecular empleada.

Las muestras identificadas por PCR positivas a *T. cruzi* TcI o TcII serán enviadas a secuenciación a la empresa Genscrip para corroborar los resultados por PCR o evidenciar la presencia de algún otro DTU.

DISCUSIÓN

En el presente trabajo se observó que la mayoría de los triatominos capturados correspondieron a *Meccus pallidipenis* con evidencia dos ejemplares de Triatoma dimidiata. Los resultados concuerdan con lo reportado por otros autores, donde indican que *Meccus pallidipennis* es la especie predominante en zonas sur del Estado de México (Medina *et al*., 2010). Triatoma dimidiata ha sido reportada en la mayor parte del país y es considerada uno de los principales transmisores de *Trypanosma cruzi* en México y ahora hemos encontrado la evidencia en el estado de México, donde es la primera vez que esta especie es encontrada en la región. Los resultados reportados de TcI en este estudio, concuerdan con lo mencionado por En el estado de Michoacán también se ha

evidenciado la presencia de TcI en triatominos (Ibañez *et al*., 2013), en el Estado de Veracruz (Ramos- Ligonio *et al*., 2012) igualmente se ha reportado TcI circulando en el vector y otros DTU´s estos dos estudios se han llevado a cabo en diferente especie de triatomino. La literatura marca que el DTU referenciado para Mexico es el TcI sin embargo con los estudios antes mencionados y lo reportado por López- Cancino *et al*., 2015 indican que existe la presencia de otros DTU´s en el país e inclusive se han identificado haplotipos de TcI, lo cual nos puede dar un indicador acerca de la situación epidemiológica de la enfermedad de Chagas en el país y los signos y síntomas que esta puede llegar a presentar y que sirvan como modelos para el diagnostico en campo de la enfermedad.

Es interesante destacar que los resultados positivos a PCR la mayoría de los triatominos recolectados fueron adultos y esto significa que tendrían la capacidad de reproducirse y colonizar la vivienda o el peridomicilio y ser fuente de infección latente al humano y a los animales domésticos.

CONCLUSIONES

- *Trypanosoma cruzi* está circulando en el vector *Meccus pallidipennis*
- Los ejemplares han sido colectados tanto dentro como fuera del domicilio con lo cual se intuye que la alimentación de los triatominos puede ser de animales domésticos y/o humanos.
- La mayoría de los especímenes recolectados han sido adultos, estos pueden considerarse como medio de infestación en la vivienda o en el peridomicilio debido a su capacidad de reproducción.
- Se identifico la presencia del vector *Triatoma dimidiata* en la region, cabe destacar que no se tenían reportes de su presencia.

BIBLIOGRAFÍA

1.- Gómez-Hernández C. Resende-Oliveira K. *Nogueira G. Rocha L, et al. Molecular characterization of Trypanosoma* cruzi Mexican strains and their behavior in the mouse experimental model. Rev Soc Bras Med Trop. 2011;44:684–690.

2.- Ibáñez-Cervantes, G., Martínez-Ibarra, A., Nogueda-Torres, B., López-Orduña, E., Alonso, A. L., Perea, C., León-Avila, G. (2013). Identification by Q-PCR of *Trypanosoma cruzi* lineage and determination of blood meal sources in triatomine gut samples in Mexico. Parasitology international, 62(1), 36-43.

3.- Lent H, Wigodzinsky P. Revision of the triatominae (Hemiptera, Reduviidae) and their significance as vectors of Chagas' Disease.Bull Amer Museum Nat Hist 1979; 163: 123-520.

4.- Lopez-Cancino SA, Tun-Ku E, De la Cruz-Felix HK, Ibarra-Cerdeña CN, Izeta-Alberdi A, Pech-May A, *et al*. Landscape ecology of *Trypanosoma cruzi* in the southern Yucatan Peninsula. Acta Tropica 2015 (in press)

5.- Medina-Torres, I., Vázquez-Chagoyán, J. C., Rodríguez-Vivas, R. I., & de Oca-Jiménez, R. M. (2010). Risk factors associated with triatomines and its infection with *Trypanosoma cruzi* in rural communities from the southern region of the state of Mexico, Mexico. The American journal of tropical medicine and hygiene, 82(1), 49-54.

6.- Ramos-Ligonio, A., Torres-Montero, J., López-Monteon, A., & Dumonteil, E. (2012). Extensive diversity of *Trypanosoma cruzi* discrete typing units circulating in Triatoma dimidiata from central Veracruz, Mexico. Infection, Genetics and Evolution, 12(7), 1341-1343.

7.- Souto R, Fernandes O, Macedo A, Campbell D, Zingales B. DNA markers define two major phylogenetic lineages of *Tripanosoma cruzi*. Molecular Biochem Parasitology. 1996; 83(2):141-52.

8.- Zingales B, Andrade SG, Briones MRS, Campbell DA, Chiari E, Fernandes O, et al. A new consensusfor *Trypanosoma cruzi* intraspecific nomenclature: second revision meeting recommends TcI to TcVI. Mem. Inst. Oswaldo Cruz 2009; 104, 1051–1054.

CARACTERIZACIÓN DE LESIONES DE CIRCOVIRUS PORCINO

13

Luevano AJL[1*], Gastelum CA[1], Molina BRM[1], Cedillo CJR[1].

jose_emvz@hotmail.com
Laboratorio de Anatomía Patológica.
Departamento de Ciencias Agronómicas y Veterinarias
Instituto Tecnológico de Sonora

RESUMEN

El presente trabajo tiene como objetivo describir las lesiones histopatológicas que causa la infección de circovirus porcino tipo 2 (PCV-2). Para ello, fueron analizados los casos asociados a la infección por PCV-2. Los casos analizados fueron seleccionados de un total de 281 casos remitidos al centro de diagnósticos integrales en patología animal (DIPA) entre los años 2013-2015. Se analizaron las lesiones correspondientes a un total de 13 casos, los cuales fueron asociados a la infección por circovirus porcino tipo 2. Los cortes histológicos al microscopio mostraron lesiones en linfonódulos, bazo, tonsilas, pulmón, íleon (placas de Peyer) y/o riñón. Las principales lesiones fueron depleción linfocitaria en diferentes grados, así como la hiperplasia de células reticuloendoteliales y presencia de células multinucleadas (células gigantes) en pulmón, bazo, linfonódulos y placas de Peyer. La lesión en riñón se limita a un infiltrado de células linfohistiocitarias. El hallazgo de estas lesiones en los órganos linfoides se asocia con la infección por circovirus porcino tipo 2 (PCV-2).

Palabras clave: PCV-2, depleción linfoide, células reticuloendoteliales, células gigantes,

ABSTRACT

This study aims to describe the histopathological lesions caused by the infection of Porcine circovirus type 2 (PCV-2). For this purpose cases associated with infection by PCV-2 were studied. The analyzed cases were selected form a total of 281 cases referred to the Centro de Diagnósticos Integrales en Patología Animal (DIPA) in the 2013 to 2015 years. We analyzed a total of 13 cases, which were associated with infection by porcine circovirus type 2. Microscopically, lesions were detected the lymph nodes, spleen, cecum, lung, ileum, (Peyer plates) or kidney. The main lesions were lymphocyte depletion at different stages, as well as the hyperplasia of reticuloendothelial cells and presence of multinucleate cells (giant cell) in lung, spleen, lymph nodes or Peyer's patches. Kidney injury is limited to an infiltration of lymphoid and histiocytic cells. The presence of these

lesions in lymphoid organs is associated with infection by Porcine circovirus type 2 (PCV-2).

INTRODUCCIÓN

El circovirus porcino (PCV) fue descrito en los años 70, como un virus contaminante de la línea celular del riñón de cerdo PK-15 (ATCC-CCL33). Estudios posteriores revelaron que es un virus muy pequeño, sin envoltura con un diámetro de 17 nm y de simetría icosaedrica, el cual presentaba un genoma de DNA circular.

En el año 1997 se le asocio a una enfermedad que afectaba a cerdos de transición (síndrome multisistemico de desmedro postdestete). Los síntomas observados eran pérdida de peso, palidez corporal, alteraciones respiratorias y, en algunos casos diarrea e ictericia.[1] Las lesiones más frecuentemente observadas eran neumonía intersticial y linfadenopatia generalizada (nódulos linfáticos) Otras lesiones que se observaban con menor frecuencia eran hepatitis, nefritis, y pancreatitis no supurativa.[1] Posteriormente se realizaron estudios de secuenciación genómica, los cuales demostraron que el genotipo de PCV presente en cerdos infectados con síndrome multisistemico de desmedro postdestete (PMWS) por sus siglas en ingles, era diferente al genotipo de PCV que contaminaba persistentemente la línea celular PK-15. [1 4 8]

Por lo que se sugirió la denominación PCV tipo 1 (PCV-1) considerado apatógeno y PCV tipo2 (PCV-2) para el circovirus asociado a PMWS.[2] Recientemente el PCV-2 ha sido asociado a varios síndromes clínicos, que se encuentran divididos en infecciones pre y post natales, causando problemas reproductivos en cerdas, y enfermedad respiratoria, como parte del complejo respiratorio porcino, tremor congénito en lechones lactantes y el síndrome de dermatitis y nefropatía porcina (SDN)[2] Además se le ha asociado a otras infecciones como la enteritis granulomatosa, linfadenitis necrotizante y posiblemente epidermitis exudativa. Pero solo el PMWS y el cuadro reproductivo han sido comprobados.[3] Los circovirus se replican en células del sistema inmune, principalmente en los monocitos y los macrófagos, donde no originan efecto citopático en la célula infectada.[3]

Epidemiologia:

Los hospedadores naturales conocidos del PCV2 son el cerdo doméstico y el jabalí. En el cerdo, la trasmisión de PCV2 es muy eficiente, entre las granjas y los cerdos dentro de una misma granja. Por lo que prácticamente es imposible encontrar granjas porcinas seronegativas a la enfermedad de PCV2. Los mecanismos de contagio y difusión no son bien conocidos. Pero el hecho de que el SMAP afecte a los cerdos a partir de las 6-8 semanas, nos sugiere que es debido a la caída de la inmunidad materna.[2 3]

A lo largo de diferentes investigaciones se ha demostrado la presencia del virus en las secreciones nasales y oculares, heces y semen, y se ha señalado a la vía nasal como la posible ruta de trasmisión horizontal dentro de las granjas. La mayoría de las veces los brotes de SMAP se han relacionado con la entrada de animales nuevos. Aunque también

se han visto afectadas algunas granjas con alta bioseguridad y sin la entrada de animales nuevos, por lo que se presume que la enfermedad entre por semen. [3 4]

El cuadro clínico básico de la enfermedad de circovirus tipo 2 (pcv-2), comienza a temprana edad por lo que se le conoce como (PMWS). La signología que presentan son: desmedro, disnea, aumento de tamaño de los nódulos linfoides, diarrea, palidez e ictericia (esta última en fase crónica). Otros signos que también suelen aparecer son, tos, pirexia, ulceras gástricas, desordenes del sistema nervioso central y muerte súbita.[3] Las lesiones que aparecen durante la necropsia son, un incremento generalizado del tamaño de los linfonódulos superficiales como los inguinales o los mesentéricos, ausencia de colapso pulmonar, edema pulmonar e hidrotórax, hidropericardio.[3 4]

Microscópicamente, se observa depleción de los folículos linfoides (depleción linfoide), inflamación granulomatosa de los tejidos linfoides, hígado, páncreas y otros tejidos. En pulmón se observa una neumonía intersticial de diversidad variable, se pueden encontrar células gigantes en el intersticio pulmonar. En los riñones se presenta una nefritis intersticial linfohistiositaria Los macrófagos de zonas ricas de zonas ricas en células B de los tejidos linfoides contienen a menudo acumulo de cuerpos de inclusión intracitoplasmaticos de tamaño variable. La depleción linfoide, inflamación granulomatosa y cuerpos de inclusión se identifican preferentemente en tonsilas y placas de Peyer. [3 4 6 8]

Objetivo.
Demostrar las lesiones características asociadas a la enfermedad de circovirus porcino tipo 2 (PCV-2), mediante el uso de microscopio óptico.

MATERIALES Y MÉTODOS

Lugar de estudio: se realizo un estudio de las lesiones causadas por circovirus porcino tipo 2 (PCV-2) en el Departamento de Patología Veterinaria del Instituto Tecnológico de Sonora (ITSON) procedentes de casos de diferentes granjas de la región.

Periodo de estudio: Numero de muestras analizadas: se realizó un análisis de 281 casos remitidos al Centro de Diagnóstico Integral en Patología Animal (DIPA) que se encuentra ubicado dentro de las instalaciones del ITSON. De los cuales 13 casos fueron asociados a (PCV-2), estudios realizados: se realizó una recopilación de los casos asociados a (PCV-2) durante un periodo de enero a diciembre del 2013-215 Posteriormente se realizaron cortes histológicos de los bloques de parafina almacenados. En donde se obtuvieron cortes histológicos de íleon, linfonódulos, bazo, pulmones, tonsilas, riñones, Para luego examinarlos al microscopio. Además se realizaron cortes para inmunohistoquímica (IHQ) de los mismos órganos.

Procesamiento de las muestras: Las muestras fueron fijadas en formalina al 10%, después se realizó el procesamiento histológico de rutina y se hicieron cortes de 3-5 micras de espesor, se analizaron en un microscopio óptico.

Estudios complementarios. Para la técnica de inmunohistoquímica (IHQ) frente a (PCV-2) con anticuerpo monoclonal específico para ORF2, se utilizó el método recomendado por el kit de Histostain (sistema de detección LAB-SA).

Resultados.

Las lesiones microscópicas encontradas se aprecian en íleon (placas de peyer), tonsilas, ganglios linfáticos, bazo, pulmón y riñón, las lesiones encontradas fueron las siguientes:

Linfonódulos: presentan depleción linfoide de ligera a moderada o difusa con hiperplasia de células reticuloendoteliales nodular y presencia de células multinucleadas.

Tonsilas: presentan depleción linfoide con hiperplasia de células reticuloendoteliales.

Pulmones: presentan neumonía intersticial de ligera a moderada con hiperplasia de células reticuloendoteliales y células multinucleadas

Bazo: presentan por lo general depleción linfoide de ligera a moderada con hiperplasia de células retículoendoteliales

Íleon: se observan las placas de peyer prominentes y activas y depleción linfoide además de la presencia de células multinucleadas.

Riñón: se presentan nefritis intersticial de ligera a moderada y multifocal y presencia de células multinucleadas

Estas lesiones son encontradas cuando la sospecha es circovirus. El hallazgo de la hiperplasia de células reticuloendoteliales y la depleción linfoide y la presencia de células gigantes (células multinucleadas) confirma la infección viral activa.

En la siguiente tabla se muestran las diferentes lesiones que se encuentran en los órganos cuando se encuentra circovirus porcino.

Nota: algunas veces las lesiones pueden verse limitadas a un órgano y otra pueden aparecer en múltiples órganos.

Órgano	Lesiones	Resultado
Tonsilas	Depleción linfoide moderada con hiperplasia de células reticuloendoteliales y presencia de células multinucleadas	Infección activa por circovirus porcino tipo 2 (PCV-2) Síndrome multisistemico de desmejoramiento posdestete. (SMDP)
Pulmón	Neumonía intersticial de moderada a severa con presencia de células multinucleadas (fig. A,BC,D)	Infección por circovirus porcino tipo 2
Linfonódulos	Depleción linfoide ligera a moderada con hiperplasia de células retículoendoteliales	Infección incipiente
Linfonódulos	Depleción linfoide moderada con hiperplasia de células reticuloendoteliales (fig. E,F)	Infección incipiente
Linfonódulos	Depleción linfoide moderada con hiperplasia de células retículoendoteliales y presencia de células multinucleadas (fig. G)	Infección activa por circovirus porcino tipo 2 (PCV-2) Síndrome multisistemico de desmejoramiento posdestete. (SMDP)
Linfonódulos y Bazo	Depleción linfoide moderada con hiperplasia de células reticuloendoteliales y presencia de células multinucleadas, depleción linfoide ligera en bazo (fig. J,K)	Infección activa por circovirus porcino tipo 2 (PCV-2) Síndrome multisistemico de desmejoramiento posdestete. (SMDP)
Íleon	Placas de peyer prominentes y depleción linfoide (fig. H)	Inmunodepresión
Íleon	Depleción linfoide en placas de peyer e hiperplasia de células retículoendoteliales (fig. I)	Infección por PCV-2
Riñón	Nefritis moderada con infiltrado linfohistiocitario. (fig. L,M)	Circovirus porcino se encuentra replicándose.

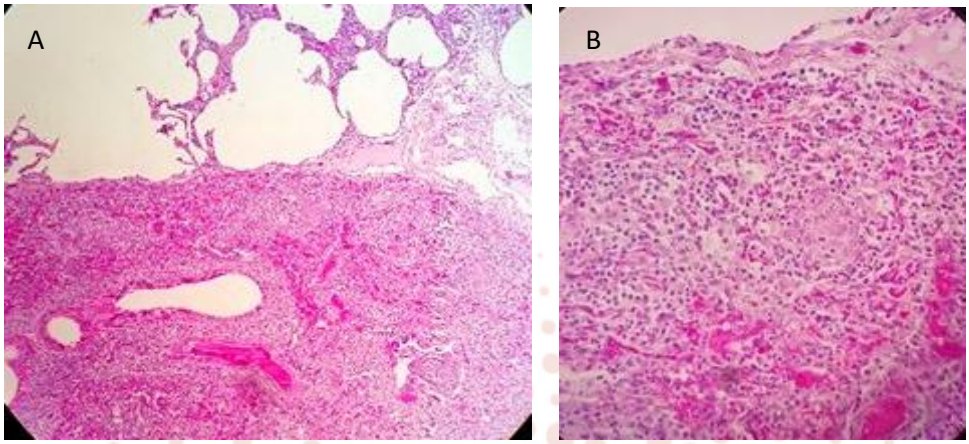

Corte histológico de pulmón, A) obsérvese la neumonía intersticial moderada. B) hiperplasia de células reticuloendoteliales.

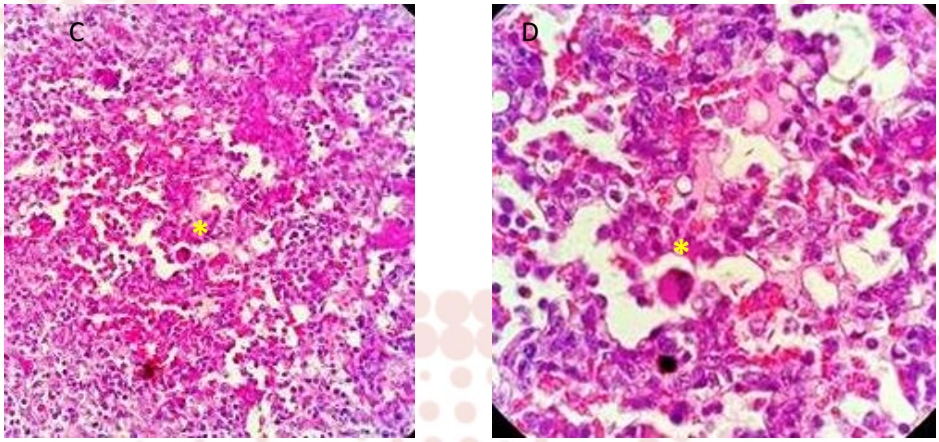

Corte histológico de pulmón, C, D) obsérvese presencia de células multinucleadas.

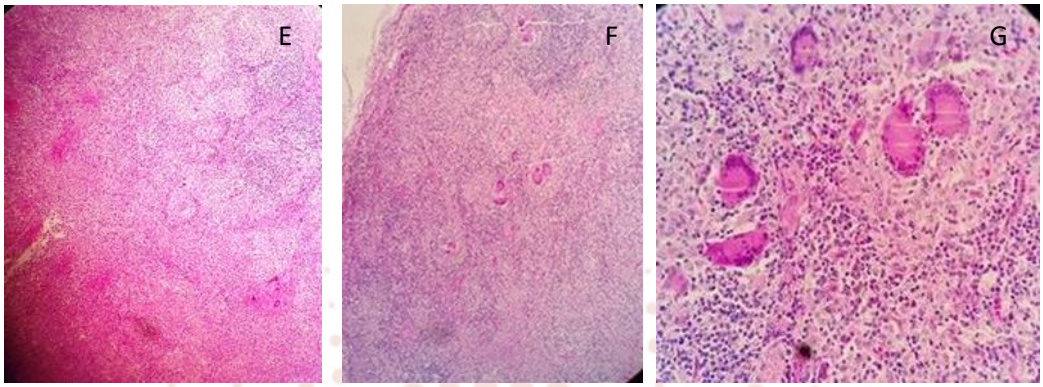

Corte histológico de linfonódulo, E) obsérvese la depleción linfocitaria severa. F,G) presencia de células multinucleadas.

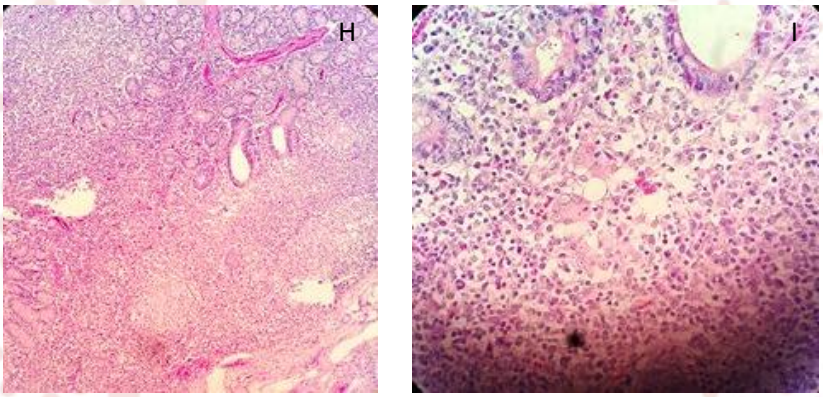

Corte histológico de Íleon, placas de peyer. H) obsérvese la depleción linfocitaria severa. I) hiperplasia de células reticuloendoteliales y presencia de células multinucleadas

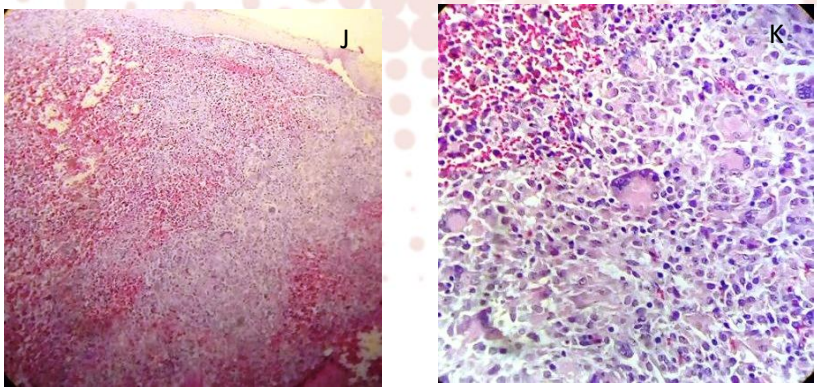

Corte histológico de bazo. J) obsérvese la depleción linfoide marcada en bazo. K) hiperplasia de células reticuloendoteliales y presencia de células multinucleadas.

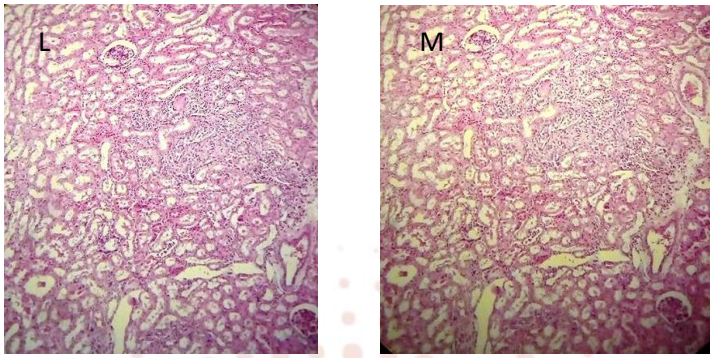

Corte histológico de riñón. J) obsérvese el infiltrado linfohistiocitario

DISCUSIÓN

Las lesiones microscópicas encontradas en los diferentes órganos coinciden con los que se encuentran descritos en la literatura, que son la depleción linfocitaria así como la inflamación granulomatosa o la presencia de células multinucleadas encontradas en bazo, ganglios linfáticos, íleon, tonsilas y pulmón. También en pulmón se observa neumonía intersticial de leve a moderada.[3 4 5 8] en el riñón se observo un infiltrado linfohistiocitario. [3 8]

Las lesiones histológicas se encuentran en linfonódulos, bazo, glándula timo y en las placas de peyer del íleon. Las lesiones son depleción linfoide e hiperplasia de células reticuloendoteliales, así como la formación de células gigantes. También se aprecia inflamación granulomatosa. [4 8]

Los cambios histológicos consisten en la presencia de inflamación granulomatosa focal o multifocal con o sin la formación de células gigantes multinucleadas, con cuerpos de inclusión intracitoplasmaticos.[4 8]

CONCLUSIÓN

La infección por circovirus porcino tipo 2, representa una pérdida económica considerable desde hace mucho tiempo. Esto se debe a que la mayoría de las veces la enfermedad no es diagnosticada, ya que se suele confundir con otras infecciones virales. Por lo que es de gran importancia conocer las lesiones que ocasiona PCV-2.

Las lesiones características son la depleción linfoide en diferentes etapas, así como la hiperplasia de células reticuloendoteliales y la presencia de células multinucleadas. En pulmón se presenta una neumonía intersticial de ligera a moderada además de poder encontrar las células multinucleadas. El hallazgo de la hiperplasia de células reticuloendoteliales y las células multinucleadas se encuentra cuando la infección presenta el cuadro clínico.

REFERENCIAS

1-RODRIGUEZ C. la patogénesis de la infección por circovirus porcino tipo 2.PV ALBEITAR, Universidad central de Venezuela. 2012

2-NORIEGA J, REYES P, BUCAREY S. porcine circovirus: a small virus that causes a great problem. Centro biotecnológico veterinario, Universidad de Chile 2007.

3-TORRES M. Enfermedades asociadas al circovirus porcino tipo 2. Arch. Latinoam. Prod. Animal 2007; 15 (1): 155-157

4-AMBROGI A, ROMANINI S, CARRANZA A, PELLIZA B, DI COLA G, SANCHEZ P. síndrome multisistemico de desmejoramiento posdestete (SMDP) en cerdos criados al aire libre en una granja situada en argentina. Rev Col Cienc Pec. 2005; 18:3.

5-GAVAUDAN S, BATOCCI S, BRISCOLINI S, MANCINI P, MORANDI F, *et al.* Characterization of porcine circovirus type 2 (PCV2) In wild boars in central Italy. Proceedings of the international pig veterinary society congress 2008.

6- WIEDERKERH DD, SYDLER T, BRGNERA E, POSPISCHIL A, BUERGI E, SIDLER X. Pathogenic differences of porcine circovirus type 2 genotypes in switzerland Proceedings of the international pig veterinary society congress 2008

7- CHAIYAKUL M, KUPFER L, CZUB M. analysis of porcine circovirus strains: search for the origin and genetic determinants of virulence. Proceedings of the international pig veterinary society congress 2008.

8- KRAKOWKA S, ELLIS JOHN, MCNELLY F, WALDNER C, ALLAN G. Features of porcine circovirus-2 disease: correlations between lesions, amount and distribution of virus, and clinical outcom. J Vet Diagn Invest 2005; 17:213-222.

9- RESENDIZ A, MONTALVO M, FLORES L, RAMIREZ H, SEGALES J, GERNANDEZ J. Cytokine expression in growing pigs co-infected with porcine circovirus type 2 and porcine reproductive and respiratory syndrome virus. vet mex 2012; 43 (1):45-58.

CARCINOMA DE CÉLULAS CLARAS EN UN GATO

14

Castillo LlKP*[1], Brito VAI[1], LoyaRSA[1], Molina BRM[1], Cedillo CJR[1]

[1]Instituto Tecnológico de Sonora

Correspondencia a: Karlapcl@hotmail.com

RESUMEN

El carcinoma renal es un tumor maligno derivados del epitelio renal. Las manifestaciones clínicas más frecuentes son signos inespecíficos como anorexia y pérdida de peso El rango de edad de los animales afectados varía de 3 a 15 años, con un promedio de 7.1 años. Los machos parecen ser afectados con mayor frecuencia que las hembras, pero no hay predilección raza. El comportamiento clínico de carcinoma renal es variable, con 4 años, el mayor tiempo de supervivencia después de la nefrectomía. Los tumores primarios característicamente son grandes y unilaterales y ocupan la mayor parte de uno de los polos de un riñón. La extensión metastásica puede implicar una amplia gama de órganos, siendo los más comunes los ganglios linfáticos y pulmón. Los patrones de crecimiento tumoral pueden ser sólidos, tubulares y papilares. El carcinoma de células claras es poco común. Se presenta un caso de un gato criollo senil, macho, con inapetencia, pérdida de peso, letargo y bulto palpable a un costado. A la necropsia se encontró hidrotórax, hepatomegalia y la presencia de un tumor en el riñón derecho, al microscopio se observó que las características celulares indicaban un carcinoma de células claras. Carcinoma de células claras en gatos es raro, no se encontró referencias de casos anteriores en la literatura revisada.

Palabras clave: carcinoma de células claras, riñón, gato.

ABSTRACT

Renal carcinomas are malignant tumors arising from the renal epithelium. Clinical features frequently include nonspecific signs of anorexia and weight loss. The age range of affected animals varies from 3 to 15 years, with a mean of 7.1 years. Male appear to be affected more frequently than females, but there is no breed predilection. The clinical behavior of renal carcinoma is variable, with 4 years the longest survival time after nephrectomy. The primary tumors characteristically are large and unilateral and occupy most of one pole of a kidney. Metastatic spread can involve a wide range of organs, the commonest being lymph nodes and lung. Solid, tubular and papillary patterns are common. Clear cell carcinoma in cats is uncommon. A case of a senile native cat, male sex, with lack of appetite, weight loss, lethargy and palpable lump on one side are presented. At necropsy we observed hydrothorax, hepatomegaly and we found a tumor in the right kidney, was observed microscopically, the tumor was clear cell carcinoma.

Key words: clear cell carcinoma, kidney, cat.

INTRODUCCIÓN

Los carcinomas renales felinos usualmente presentan patrones de crecimiento celular: sólidos, tubulares papilares o acinares. El carcinoma de células claras es poco común. No se encontró información sobre neoplasias con estas características histológicas en las escasas publicaciones sobre neoplasias renales en gatos. Las características histológicas que conforman el carcinoma renal de células claras lucen muy pálidas o claras.

El término células claras hace referencia al característico citoplasma claro o vacío, no teñido con la hematoxilina-eosina, de algunas células. Por lo general el citoplasma suele además estar delimitado por una membrana muy evidente. Un amplio espectro de neoplasias, y no sólo carcinomas, pueden contener eventualmente células claras.

HISTORIA CLÍNICA

Se presenta un caso de un gato europeo domestico de 10 años de edad, sexo macho, con inapetencia, pérdida de peso, letargo y bulto palpable a un costado. Recibió eutanasia en una clínica veterinaria y remitido al laboratorio de Anatomía Patológica del Instituto tecnológico de Sonora.

HALLAZGOS MACROSCÓPICOS

A la necropsia se observó un cadáver de pobre condición corporal y deshidratación moderada. Los principales hallazgos macroscópicos mostraron un hidroperitoneo moderada con presencia de un tumor multinodulado de color blanquecino que cubría el parénquima del riñón derecho. Así mismo, fue observada la presencia de nódulos metastasicos a pulmón, corazón y estómago; con diseminación a cavidad abdominal.

HALLAZGOS MICROSCÓPICOS:

En los hallazgos microscópicos el tumor esta formado por células contiene citoplasma claro o vacío, no teñido, suele además estar delimitado por una membrana muy evidente.

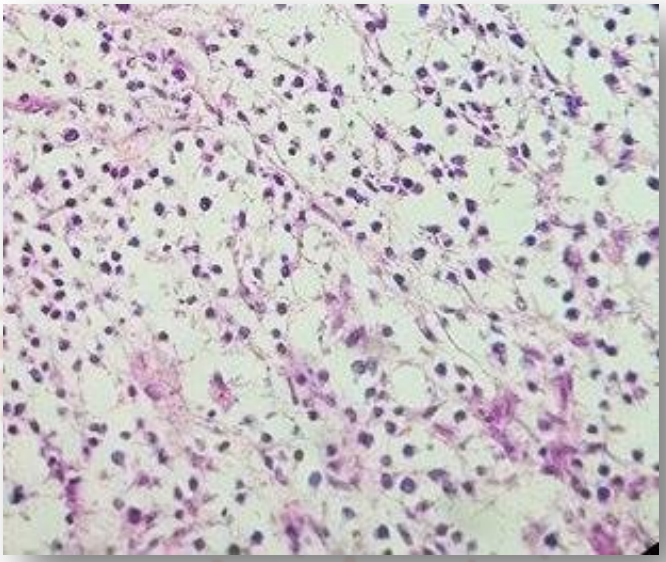

DIAGNOSTICO MORFOLÓGICO

Carcinoma de células claras en riñón con metástasis en pulmónestómago y corazón

DIAGNÓSTICO DIFERENCIAL

El linfoma renal es la neoplasia primaria más común en el gato, es un tumor maligno que se compone de linfocitos anormales en varias etapas de la madurez, en los felinos por lo general son linfociticos o histiocíticos, no hay diferencias clínicas dentro de estas formas, excepto que el linfocitico es más frecuente en animales más viejos y progresa con mayor lentitud. Las manifestaciones clínicas más frecuentes son inespecíficos signos de la anorexia y pérdida de peso.

DISCUSIÓN

El carcinoma es una neoplasia epitelial de carácter maligno y de causa desconocida. Los carcinomas son típicamente unilaterales y por lo tanto la presencia de insuficiencia renal es poco frecuente.

El carcinoma renal se considera como poco frecuente en animales domésticos, sin embargo, existen reportes que lo describen como la neoplasia renal primaria más común en caninos, felinos y equinos (Meuten, 2002; Moulton, 1990).

La incidencia reportada para caninos es de 1.5 en 100.000 (Baskin and Paoli, 1997). Un estudio retrospectivo estableció que la frecuencia era del 0.05% y que este tipo de tumor es más frecuente en felinos (Wimberely and Lewis, 1979).

Los TRPs afectan a gatos adultos y viejos, siendo las edades medias descritas de 7 y 11 años. La edad media descrita en gatos con carcinomas renales es de 10.5 años.

Los signos clínicos descritos son inespecíficos o como en nuestro caso el gato presentaba letargo, inapetencia, pérdida de peso, signos que igual se podrían presentar en cualquier otra enfermedad, con la diferencia de que este presentaba un bulto palpable. En la necropsia se presentó hidroperitoneo una de las características importantes porque esto es a causa del tumor.

Las características anatomopatológicas de carcinoma renal son razonablemente distintivas. Los tumores son grandes, con frecuencia participan en uno de los polos del riñón, y crecen expansivamente, comprimiendo el tejido renal adyacente. La diseminación es generalmente por vía venosa.

En coincidencia con los hallazgos de metástasis a órganos como el pulmón y el corazón, en este caso, se ha reportado que el 90% de los tumores epiteliales renales, son clasificados como malignos y la metástasis se detecta en el 50-60% de los casos, siendo los órganos más comunes, pulmón, glándula adrenal y órganos linfoides (Meuten, 2002).

CONCLUSIÓN

En conclusión el carcinoma es una neoplasia epitelial de carácter maligno y de causa desconocida poco frecuente en gatos. Aun asi, es de suma importancia conocer su estructura y el tipo de células que este contiene ya que los gatos suelen tener numerosas lesiones y enfermedades en sistema urinario. La información de este reporte es en su mayoría contenida de casos en humanos y perros, ya que es un tumor no muy frecuente en gatos, el 90% de los tumores renales son carcinomas malignos. En la literatura revisada, no hay informes de neoplasias con estas características histológicas, solo en la literatura de medicina humana.

REFERENCIAS

1. American cáncer society (2014) Cáncer de riñón (del adulto) Carcinoma de células renales. consultado en:http://www.cancer.org/acs/groups/cid/documents/webcontent/002299-pdf.pdf (y la fecha de consulta)

2. American Cancer Society. Cancer Facts & Figures 2014. Atlanta, Ga: American Cancer Society; 2014.

3. American Joint Committee on Cancer. AJCC Cancer Staging Manual. 7th ed. New York, NY. Springer; 2010:479-486.

4. BASKIN GB, PAOLI AD. Primary renal neoplasms of the dog. Vet Pathol. 1997 (14): 591-605.

5. BENNET F. Unilateral renal cell carcinoma in a Labrador Retriver. Can Vet J. 2004 (10): 860-862.

6. Belldegrun AS, Klatte T, Shuch B, et al. Cancer-specific survival outcomes among patients treated during the cytokine era of kidney cancer (1989-2005): A benchmark for emerging targeted cancer therapies. Cancer. 2008;113:2457-2463.

7. Brahmer JR, Tykodi SS, Chow LQ, et al. Safety and activity of anti-PD-L1 antibody in patients with advanced cancer. N Engl J Med. 2012;366:2455-2465.

8. Choyke PL. Radiologic imaging of renal cell carcinoma: Its role in diagnosis. In: Vogelzang NJ, Scardino PT, Shipley WU, Debruyne FMJ, Linehan WM, eds.

9. Comprehensive Textbook of Genitourinary Oncology. 3rd ed. Philadelphia, Pa: Lippincott Williams & Wilkins; 2006:709-723.Borjesson DL. Renal Citology. Vet Clin Small Anim 2003; 33:119–134.

10. Bryan JN, Henry CJ, Turnquist SE et al. Primary renal neoplasia of dogs. J Vet Intern Med 2006; 20:1155–1160.

11. Furrester DS. Tumors of the urinary tracts. In: JR August (5ed) Consultations in feline internal medicine. Elsevier-Saunders, Philadelphia, 2005:651-658.

12. LUCKE V and KELLY DF. Renal carcinoma in the dog. Vet Pathol. 1976 (13): 264-276.

13. MEUTEN DJ. Tumors of the urinary sistem in : Meuten Dj, ed. Tumors in domestic animals, fourth edition: Iowa state press; 2002: 509-521.

14. MOULTON JE. Tumors of the urinary sistem in : Moulton Je, ed: Tumors in domestic animals, three edition: Los Angeles, CA: University of California press; 1990: 458-465

CARDIOMIOPATIA DILATADA CON DEGENERACIÓN DE LA RETINA EN UN GATO. REPORTE DE UN CASO

15

Vargas* SLM[1], Reyes MA[1]

[1]Departamento de Patología, Facultad de Medicina Veterinaria y Zootecnia.
Universidad Nacional Autónoma de México.
Correspondencia a: lusmis_mvs@hotmail.com

RESUMEN

La cardiomiopatía se define como una enfermedad cardiaca, caracterizada por daño del miocardio. Es una enfermedad idiopática, progresiva que resulta en hipertrofia o atrofia del miocardio. Es clasificada en tres tipos morfológicos: hipertrófica, dilatada y restrictiva. La cardiomiopatía dilatada es una importante causa de insuficiencia cardiaca congestiva en perros y gatos. En este trabajo se describe una cardiomiopatía dilatada con degeneración de la retina y fibrosis renal en un gato Europeo doméstico, macho de 12 años de edad, remitido al Departamento de Patología de la Facultad de Medicina Veterinaria y Zootecnia de la UNAM para su análisis posmortem, con historia de edema en miembros, anasarca e hiporexia. En la necropsia se observó abundante cantidad de líquido en cavidad torácica y abdominal (hidrotórax e hidroabdomen), el corazón estaba marcadamente redondeado por dilatación biventricular, mostrando las paredes ventriculares flácidas; además de presentar fibrosis renal grave. Al examen histopatológico el corazón exhibió miodegeneración y fibrosis moderada, asimismo la retina presento degeneración ganglionar moderada. La cardiomiopatía dilatada en gatos generalmente es causada por deficiencia de taurina.

Palabras clave: cardiomiopatía dilatada, degeneración de la retina, gatos, taurina.

ABSTRACT

Cardiomyopathy is defined as a heart disease characterized by myocardial damage. It is usually a progressive and idiopathic disease, resulting in myocardial hypertrophy or atrophy. It is classified into three morphological types: hypertrophic, dilated and restrictive. Dilated cardiomyopathy is a major cause of congestive heart failure in dogs and cats. In this case report a cardiomyopathy with renal fibrosis is described in a 12 years old male, short haired cat. He was submitted to the Department of Pathology, Faculty of Veterinary Medicine of the UNAM for the postmortem examination, with a history of anasarca and hyporexia. At necropsy, great amounts of fluid were detected in thoracic and abdominal cavities (hydrothorax and ascites), the heart was markedly rounded by biventricular dilatation, ventricular walls were flaccid and both kidneys present severe renal fibrosis. Histopathological examination showed cardiac degeneration with moderate fibrosis and retinal degeneration. Dilated cardiomyopathy in cats is usually caused by taurine deficiency.

Keywords: Dilated cardiomyopathy, retinal degeneration cats, taurine.

INTRODUCCIÓN

La cardiomiopatía dilatada es una causa importante de insuficiencia cardiaca congestiva en perros y gatos[1]. Es caracterizada por la dilatación de las cámaras ventriculares y la hipocontractibilidad ventricular del miocardio. Muchos gatos y algunos perros afectados tienen concentraciones tisulares bajas en taurina y anteriormente era considerada como la segunda enfermedad cardiaca más común en gatos. Actualmente son poco frecuente, desde que se informó la relación entre la deficiencia de taurina y la cardiomiopatía dilatada y se dio el reconocimiento de incluir taurina en dietas para felinos, lo que se tradujo en la reducción considerable de casos de cardiomiopatía dilatada en gatos. En ésta especie, la cardiomiopatía dilatada también se ha reportado como consecuencia de factores genéticos.[1, 3, 4].

La taurina es un aminoácido esencial para los gatos, ya que participa activamente en la contracción cardiaca y es requerida por el miocardio para la modulación de la entrada de calcio al tejido cardiaco[2]. La deficiencia de taurina produce un descenso de la contractibilidad miocárdica causando insuficiencia del miocardio que altera la función sistólica del corazón, la dilatación sobreviene debido a un mecanismo compensatorio. Lo anterior conduce a estasis sanguínea y consecuentemente congestión pasiva crónica con la posterior formación de edema[1,2]. Así mismo la deficiencia de taurina también puede causar degeneración de la retina [2, 3].

OBJETIVO

El objetivo de este trabajo es informar las características macroscópicas y microscópicas de una cardiomiopatía dilatada en un gato de 12 años de edad remitido a la Facultad de Medicina Veterinaria y Zootecnia de la Universidad Nacional Autónoma de México (FMVZ-UNAM).

Descripción del caso clínico

Se realizó la necropsia de un gato macho de 12 años de edad remitido del hospital veterinario de especialidades (HVE) de la Facultad de Medicina Veterinaria y Zootecnia, cuya historia clínica menciona que el paciente presento aumento de tamaño de los miembros torácicos y tenía hiperoxia. En los análisis clínicos presento hiponatremia, hipocloremia, hiperazotemia, hiperfosforemia e hiperbilirubinemia, presentó derrame pleural y abdominal, el cual era trasudado modificado con componente inflamatorio, en ultrasonido se observaron cámaras cardiacas dilatadas, poca contractibilidad cardiaca; presentaba además anasarca. Dadas estas condiciones se decidió aplicar la eutanasia con sobredosis anestésica.

Durante el estudio post mortem los hallazgos más sobresalientes fueron los siguientes:

Hallazgos macroscópicos:

Se observó abundante cantidad de líquido amarillo claro ligeramente turbio en tejido subcutáneo (anasarca), cavidad torácica y abdominal (hidrotórax e hidroabdomen), La silueta cardiaca se observó redondeada por marcada dilatación del ventrículo derecho e izquierdo, dichas estructuras mostraban sus paredes flácidas. Además, el epicardio mostró algunas áreas pálidas irregulares y los vasos sanguíneos de su superficie eran muy evidentes (congestión). Congestión y edema pulmonar grave, generalizado y los riñones se encontraron disminuidos de tamaño, redondeados, firmes, la superficie era irregular y con áreas a bajo relieve (fibrosis renal).

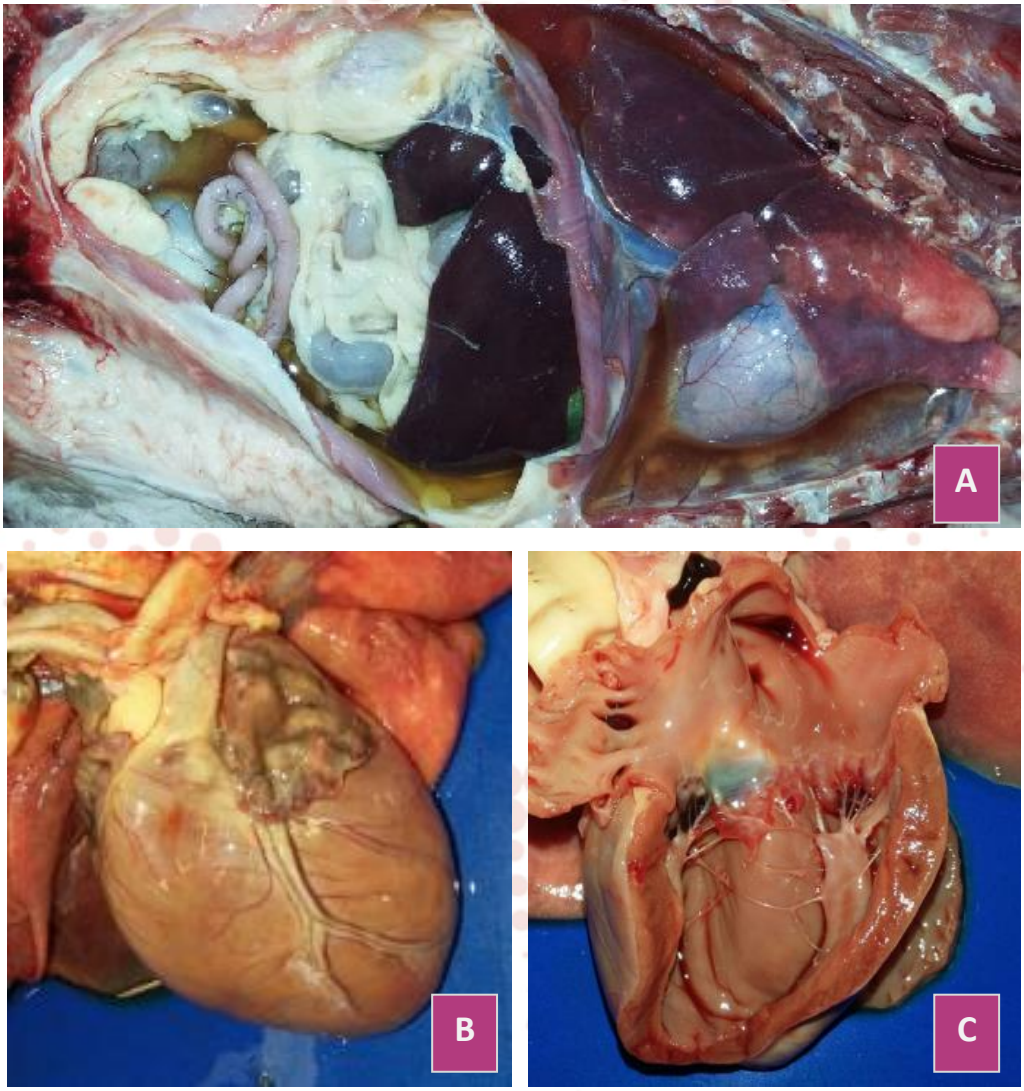

Figura 1. A) Cavidad torácica y abdominal con hidrotórax e hidroabdomen ocupando aproximadamente el 70 % de la cavidad. **B y C)** Corazón con dilatación biventricular, donde se observa la silueta cardiaca redondeada y las paredes ventriculares adelgazadas.

Hallazgos microscópicos:

Miocardio: los vasos sanguíneos están moderadamente congestionados. El miocardio ventricular exhibe las fibras musculares ligeramente separadas, desorganizadas y multifocalmente las miofibrillas se observan con ligera pérdida de afinidad tintorial y algunas marcadamente fragmentadas, con apariencia granular. Asimismo se aprecia discreta proliferación de fibrocitos y colágena sustituyendo a las fibras cardiacas.

Retina: la capa de células ganglionares presenta, en los cuerpos neuronales, retracción del soma y algunas se observan hiperbasofílicas, los núcleos exhiben pérdida de la afinidad tintorial y algunos se encuentran ausentes (degeneración), también se observa disminución de las fibras nerviosas .

Riñón: la corteza exhibe extensas áreas de proliferación de tejido conectivo fibroso, el cual se extiende hasta la región medular. Multifocalmente se observa escaso infiltrado inflamatorio compuesto por linfocitos y células plasmáticas. Algunos glomérulos se observan irregulares, de tamaños variables, escasos de ellos exhiben pérdida del ovillo glomerular, y en otros, la cápsula glomerular se observa engrosada por tejido conectivo fibroso (esclerosis glomerular). La luz tubular en medula, próximo a pelvis renal está ocupada por material abundante material basofílico refringente (mineralización).

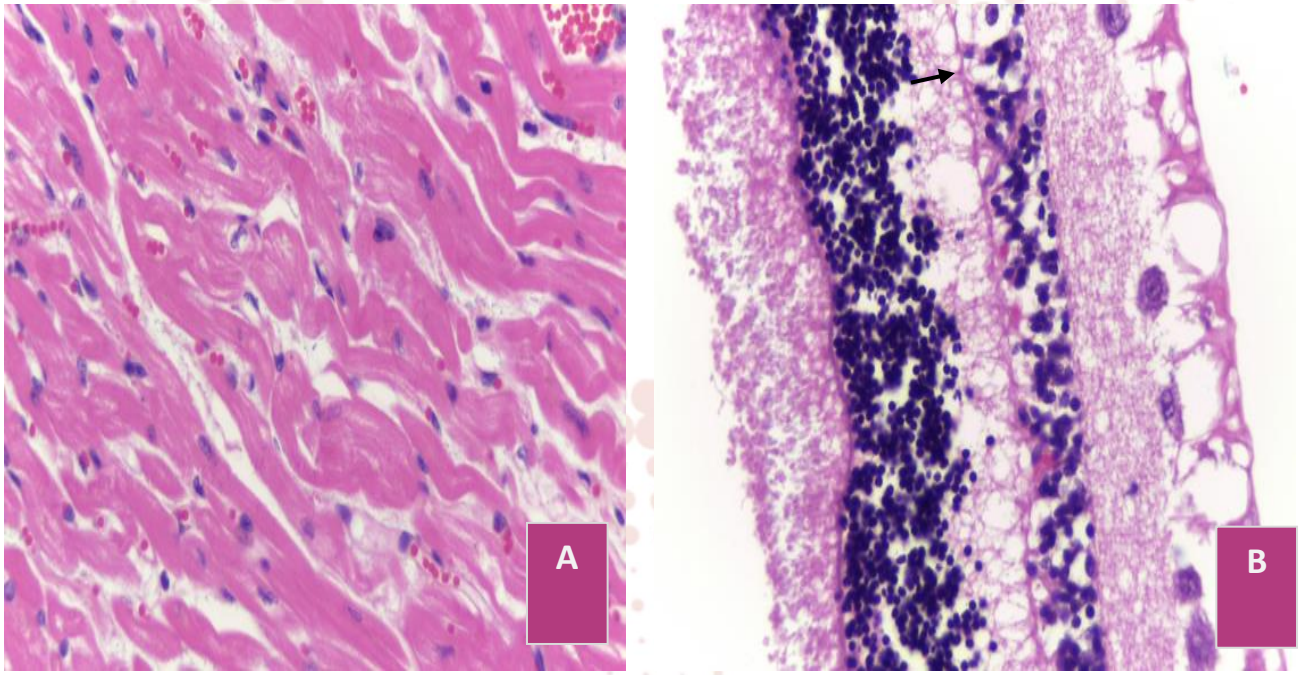

Figura 2. A) Corte histológico de corazón, donde se observan las fibras musculares degeneradas. **B)** Corte histológico de retina donde se observa la capa ganglionar ligeramente degenerada (flecha).

Diagnósticos morfológicos:

- Dilatación biventrícular grave con miodegeneración y fibrosis moderada, multifocal (corazón).
- Hidrotórax, hidroperitoneo y anasarca severos secundarios.
- Congestión y edema pulmonar grave, generalizado.
- Degeneración de la capa ganglionar moderada, generalizada (retina).
- Nefritis intersticial linfoplasmocítica leve multifocal, con fibrosis moderada y calcificación multifocal.

DISCUSIÓN

La cardiomiopatía dilatada es la dilatación del ventrículo izquierdo, o ambos, que sobreviene debido a la falta de función sistólica.[3] La fisiopatología consiste en una falta de contracción de las paredes cardiacas que con el tiempo va dando lugar a la dilatación de los ventrículos debido a una incapacidad para bombear toda la sangre de los mismos, aumentando así las presiones diastólicas en ventrículos, aurículas y por ende en venas pulmonares, provocando edema pulmonar y derrame pleural si se afecta corazón izquierdo, o bien en venas cavas provocando ascitis y distensión de yugulares si afecta a corazón derecho[1, 2]. La etiología puede ser por falta o deficiencia de taurina en la dieta o idiopática, aunque algunos autores mencionan que factores genéticos también pueden estar involucrados[4, 7]. La taurina es un aminoácido esencial en los felinos, las mayores concentraciones están en corazón y retina[8]. La taurina participa en muchos procesos fisiológicos incluidos la modulación del flujo de calcio y excitabilidad neural, osmoregulación, detoxificación, estabilización de membranas, conjugación de ácidos biliares y es requerida para la función cardiaca[5, 6]. Los mecanismos para el desarrollo de cardiomiopatía dilatada en respuesta a la deficiencia de taurina implican alteraciones en la osmoregulación y regulación del calcio[2]. Concentraciones de taurina en tejidos tales como miocardio, musculo esquelético y epitelio de la retina disminuyen durante periodos de deficiencia de taurina y esta disminución se ve reflejada en las concentraciones de taurina en sangre. Como consecuencia de ello, la deficiencia de taurina puede ser detectada mediante mediciones de concentración de taurina en sangre[5]. Otra de las consecuencias clínicas de la deficiencia de taurina es la degeneración de retina[8]. A pesar de que se sabe que la deficiencia de taurina causa degeneración de retina y cardiomiopatía dilatada en gatos, ambas condiciones pueden o no manifestarse simultáneamente[4, 5].

CONCLUSIÓN

En gatos, la cardiomiopatía dilatada es causada principalmente por deficiencia de taurina, el cual es un aminoácido esencial, que participa activamente en la contracción cardiaca. Actualmente, la deficiencia de taurina se considera poco común, debido a que la mayor parte de los gatos se alimentan con dietas balanceadas que contienen dicho aminoácido. En gatos, la cardiomiopatía dilatada también se ha reportado como consecuencia de factores genéticos. La deficiencia de taurina produce un descenso de la contractibilidad miocárdica causando insuficiencia del miocardio que altera la función sistólica del corazón, la dilatación sobreviene debido a un mecanismo compensatorio. Lo

anterior conduce a estasis sanguínea y consecuentemente congestión pasiva crónica con la posterior formación de edema, en este caso el edema posiblemente se exacerbó por la fibrosis y daño renal, favoreciendo la retención de sodio. Así mismo se observó degeneración de la retina, la cual, también se llega a relacionar con deficiencia de taurina.

BIBLIOGRAFÍA

1. M. Donald, Mc Gavin. 2006. Cardiovascular System and Lymphatic Vessels, En: Lisa M. Miller, John F. *Pathologic Basis of Veterinary Disease.* 5thed MosbyIllinois: Elsevier, pp. 539-588.
2. Jubb KVF, Kennedy PC, Palmer NC. 2016. Cardiovascular system. En: Wayne F. Robinson, Nicholas A. Robinson. *Pathology of Domestic Animals.* 6thed. Estados Unidos: Elsevier, pp. 38-46
3. Ferasin L., Sturgess CP. (2003). Feline idiopathic cardiomyopathy: a retrospective study of 106 cats (1994–2001) *Journal of Feline Medicine and Surgery* 5, 151–159.
4. Pion PD, Kittleson MD, Rogers QR, Morris JG (1987). Myocardial failure in cats associated with low plasma taurine: a reversible cardiomyopathy. *Science* (237): 764–768.
5. Backus RC, Cohen G, Pion PD, Good KL (2003) Taurine deficiency in Newfoundlands fed commercially available complete and balanced diets. *J Am Vet Med Assoc*. (8):1130-6.
6. Fuentes VL (1992) Feline heart disease: an update. *Journal of Small Animal Practice* (33): 130–137.
7. Lawler DF, Templeton AJ, Monti KL (1993) Evidence for genetic involvement in feline dilated cardiomyopathy. *Journal of Veterinary Internal Medicine*
8. Leon A, Levick WR, Sarossy MG. (2005) Lesion topography and new histological features in feline taurine deficiency retinopathy. *Exp Ojo Res.* (6): 731-41.

CARDIOMIOPATÍA DILATADA CON FIBROELASTOSIS SECUNDARIA EN UN CANINO GRAN DANÉS REPORTE DE UN CASO

16

Leyva ZLM*[1], Montoya MCB[1], Reyes MA[1], Salas GCG[1]

[1]Departamento de Patología, Facultad de Medicina Veterinaria y Zootecnia.
Universidad Nacional Autónoma de México.
Correspondencia a: leyva0072@hotmail.com

RESUMEN

La cardiomiopatía dilatada, es una alteración que frecuentemente afecta a razas de talla grande y gigante, con un origen aparentemente hereditario. En el presente caso, se reporta un Gran Danés de 7 meses de edad; remitido del Hospital Veterinario de Especialidades (HVE) de la FMVZ-UNAM, cuya historia clínica describe: que presentó dificultad respiratoria, derrame pleural, distención abdominal, edema pulmonar y soplo de 3/6. Se realizó la eutanasia y el cadáver fué remitido al Departamento de Patología para su estudio *Post mortem*, en el cual se determinó que el animal cursó con cardiomiopatía dilatada y fibroelastosis secundaria.

Palabras claves: Cardiomiopatía dilatada, fibroelastosis, Verhoeff, Gran danés.

ABSTRACT

Dilated cardiomyopathy is a condition that often affects large and giant breed size dogs with an apparently hereditary component. In this case we report a 7 month-old, male Great Dane that arrived to the Veterinary Hospital from the FMVZ-UNAM, whose medical history describes that presented respiratory distress, pleural effusion, abdominal distension, pulmonary edema and breath of 3/6. Euthanasia was performed and the body was sent to the Department of Pathology for the *post mortem* study in which a dilated cardiomyopathy with secondary fibroelastosis was diagnosed.

Keywords: Dilated Cardiomyopathy, fibroelastosis, Verhoeff, Great Dane

INTRODUCCIÓN

La cardiomiopatía dilatada, es una alteración que frecuentemente afecta a razas de talla grande y gigante, como Doberman, Dálmata, San Bernanrdo y Gran Danés entre otros. Dicha enfermedad suele tener un patron familiar, se encuentra asociada a un gen autosómico recesivo vinculado al cromosoma X [(1)] y en algunos casos se encuentra asociado con bajas concentraciones tisulares de taurina (tal y como ocurre en gatos). La cardiomiopatía dilatada, se caracteriza por una disfunción en la fase sistólica del ciclo cardiaco, lo cual disminuye la fuerza de contracción e incrementa el volumen ventricular

al final de la diástole, que conduce a la dilatación en las cuatro cámaras; asimismo, los ventrículos tienden a hipertrofiarse pero sin ser evidente a consecuencia de la dilatación. (2)

Historia clínica

Se recibió para su estudio *postmortem*, en el Departamento de Patología de la Facultad de Medicina Veterinaria y Zootecnia de la UNAM, un perro Gran Danés de 7 meses de edad, remitido del Hospital Veterinario de Especialidades (HVE) de la misma Institución, cuya historia clínica describe que 20 días antes, presentó dificultad respiratoria y recibió tratamiento de fusoremida por un médico externo quien detectó derrame pleural y en la Ecocardiografía (ECO) le diagnosticó Ducto Arterioso Persistente (PDA). El 8 de febrero, ingresó al HVE donde identificaron distención abdominal, edema pulmonar, soplo de 3/6 MIP y taquicardia; en el estudio radiográfico la aurícula y ventrículo derecho, así como los pulmones estaban aumentados; en el electrocardiograma presentaba taquicardia supra ventricular y CVP. Se estuvo administrando amiodarona, digoxina, dobutemina en distintos tiempo. Se realizó eutanasia en día 12 de febrero alrededor de la 20:00h con pentobarbital sódico, debido a la mala evolución de la paciente. Al día siguiente el cadáver es remitido al Departamento de Patología.

Hallazgos macroscópicos

Durante el estudio *post mortem* los hallazgos más sobresalientes fueron los siguientes:
Los pulmones no colapsaron y presentaron impresiones costales muy evidentes, bordes redondeados, focos rojo oscuros distribuidos en parches y consistencia turgente. La tráquea en su luz contenía abundante espuma blanca de burbuja fina, la cual se extendía por todo el árbol bronquial (Fig.1). La silueta cardiaca se apreció notablemente redondeada con disminución de la relación ventricular (VI/VD= 1-2), la pared ventricular derecha tenía un grosor de 0.7 cm y la izquierda de 1.4 cm (dilatación biventricular) (Fig. 2). El endocardio del ventrículo izquierdo, se observó blanco y marcadamente engrosado; éste aspecto se continuaba a los velos de la válvula mitral y las cuerdas tendinosas (Fig. 3). El hígado, presentó los bordes ligeramente redondeados, patrón lobulillar aumentado y era marrón oscuro (congestión pasiva crónica). Los riñones presentaban focos blancos amarillentos deprimidos (infartos), en su superficie, mismos que profundizaban escasos milímetros (Fig. 4).

Hallazgos microscópicos

Al estudio histopatológico se observó, que el ventrículo izquierdo del corazón, exhibió el endocardio notablemente expandido por abundantes fibras de colágena maduras (fibrosis), que se acompañaban por algunas fibras elásticas; dicho tejido en ocasiones infiltraba a los cardiomiocitos contiguos, los cuales se observaron ligeramente desorganizados. El hígado presentó las venas centrales y sinusoides distendidos por abundantes eritrocitos (congestión), lo cual provocó disociación de los cordones hepáticos, en algunas áreas; los hepatocitos exhibieron el citoplasma ligeramente vacuolado (degeneración). Las áreas deprimidas y blancas en riñón descritas macroscópicamente, presentaron necrosis coagulativa caracterizada por tumefacción de las células del epitelio tubular, con citoplasma granular, pérdida de su núcleo, y

desprendidas de la membrana basal (necrosis tubular). Alternando con éstas áreas se aprecian extensas áreas en donde los túbulos se encuentran ocupados por material granular basofílico (mineralización).

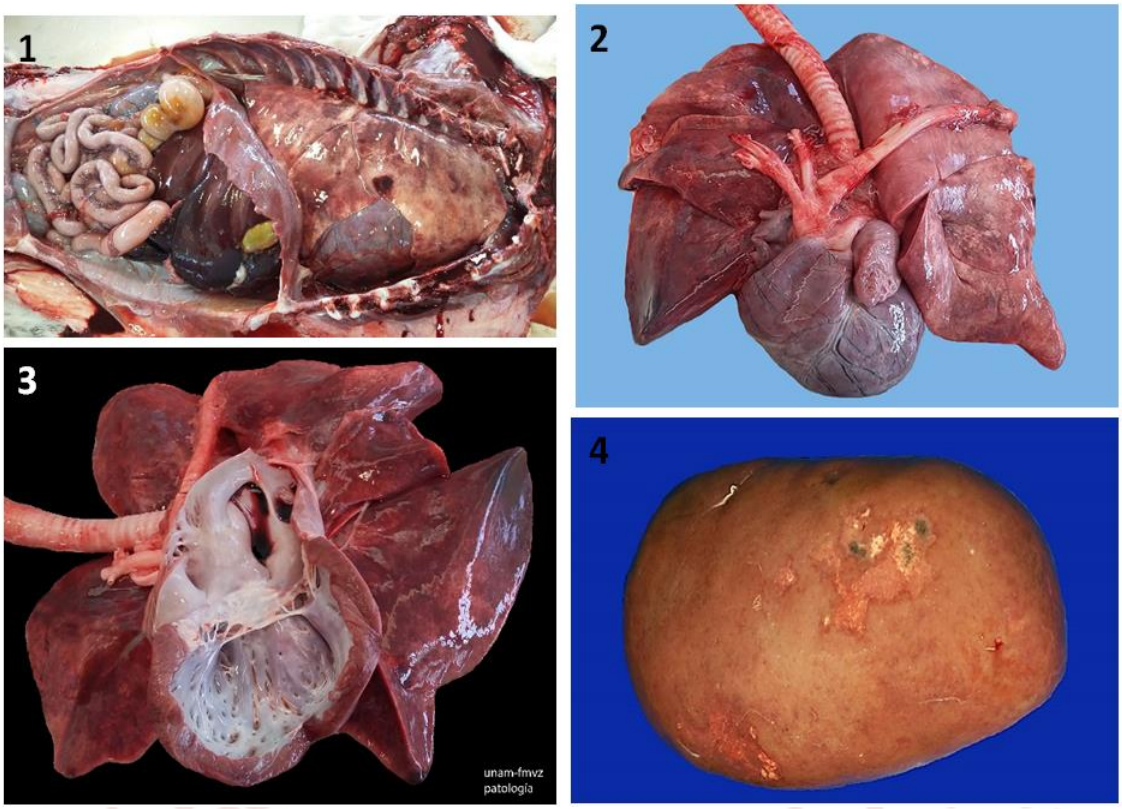

Figura 1. Vista lateral derecha en donde se aprecia el pulmón con áreas de congestión e impresiones costales evidentes.
Figura 2. Corazón con silueta cardiaca notablemente redondeada.
Figura 3. El endocardio izquierdo se observa marcadamente engrosado.
Figura 4. Superficie renal con múltiples áreas de infarto.

Pruebas complementarias

Se realizaron tinciones de histoquímica para evidenciar la proliferación de fibras de elastina y colágena a nivel subendocardico. Por un lado, la tinción de Verhoeff permitió observar con mayor contraste las fibras elásticas y la Tricrómica de Masson las de colágena.

Diagnóstico morfológico

Cardiomiopatía dilatada con fibroelastosis secundaria, con edema pulmonar, hidrotórax e hidroperitoneo severos generalizados.
Infartos renales multifocales, bilaterales.

Criterios de diagnóstico

Considerando la predisposición genética del animal, así como las características de las lesiones macro y microscópicas (tinciones especiales incluídas), observadas, se consideró una cardiomiopatía dilatada como el evento primario. Asimismo, se consideró que las efusiones en cavidad y edema pulmonar fueron procesos secundarios a la cardiomiopatía dilatada. Los infartos renales también se encuentran asociados a la misma, debido al incremento en la turbulencia.

DISCUSIÓN

La cardiomiopatía dilatada es una enfermedad hereditaria autosómica que suele afectar a perros de talla grande, que suele ligarse al cromosoma X, por otro lado, también se ha llegado a asociar en algunas casos, con bajas concentraciones tisulares de taurina, que originan alteraciones del citoesqueleto y mitocondrias que conducen a defectos en la fosforilación oxidativa [1]. Éste último origen se reporta más frecuentemente en gatos. Los hallazgos a la necropsia suelen caracterizarse por la pérdida de la silueta cardiaca, la dilatación de las cuatro cámaras, debido al incremento del volumen sistólico; además de manera secundaria puede presentarse fibrosis/fibroelastosis endocárdica, así como congestión y edema pulmonar [2], lo cual corresponde a lo observado en el presente caso, donde la silueta cardiaca es circular y hay disminución de la relación entre ambos ventrículos, además de la proliferación de tejido conectivo y fibras de elastina a nivel endocardio. Respecto a las características microscópicas las alteraciones pueden ser leves o inexistentes, y se caracterizan por desorganización y/o fragmentación de los cardiomiocitos, o bien, estos presentan tamaños variables, disminución en la afinidad tintorial, degeneración y necrosis, así como grados variables de fibrosis [1, 2]; en lo que respecta al presente caso, únicamente la región subendocárdica presentó proliferación de fibras de colágeno (fibrosis) acompañado por fibras de elastina. Por otro lado, las cardiopatías favorecen el desarrollo de infartos renales, por turbulencias que favorecen la formación de trombos [3]. En la actualidad, no existen tratamientos efectivos contra la cardiomiopatía dilatada y la terapia básicamente tiene como objetivo reducir los signos clínicos e incrementar la fuerza de contracción cardiaca; reduciendo la muerte súbita y mejorando la calidad de vida [4]. El pronóstico suele ser desfavorable, los animales afectados viven alrededor de 6 a 12 meses posteriores al diagnóstico, sin embargo; en algunos casos la muerte puede ser súbita [5].

CONCLUSIÓN

La cardiomiopatía dilatada, es una anomalía que se presenta con frecuencia en perros y humanos, por los que es importante hacer estudios que permitan ampliar la información existente, así como; desarrollar técnicas que permitan identificar animales que favorezcan la dispersión de genes asociados a esta anomalía, además de tratamientos que incrementen y mejoren de manera considerable la calidad de vida de los pacientes.

BIBLIOGRAFÍA

1.- McGavin M, Zachary. (2012). Cardiovascular System and Lymphatic Vessels. *Lisa M. Miller, John F. Van Vleet, and Arnon Gal.* Pathology Basic of Beterinary Disease. Fifth edition. St. Louis, Missouri. USA. Elsevier; p. 567.

2.- Jubb K, Kennedy P, Palmer N. (2015). Cardiovascular system. Robinson W, Robinson N. Pathology of Domestic Animals. Sixth edition. St. Louis, Missouri, USA. Elsevier. p. 45.

3.- Granados M, García C, Avilés J. (2005). Infarto Renal Agudo. JANO. Vol. LXIX N.º 1.571. Disponible en: http://www.jano.es/ficheros/sumarios/1/69/1571/31/1v69n1571a13076914pdf001.pdf.

4.- Meurs K. (2004). Boxer dog cardiomyopathy: an update. *Veterinary* Clinics of North America: *Small Animal* Practice; 34:1235-1244.

5.- Tarazona S, Gómez L, Orozco S. (2007). Cardiomiopatía dilatada en un cachorro. Reporte de un caso. Revista Colombiana de Ciencias Pecuarias. 21:413-419.

17

CENUROSIS CEREBELAR EN UNA OVEJA RAMBOUILLET: REPORTE DE CASO

Martínez, OMC[1]*, Martínez, RI[2], León, ZRS[4], Pérez, FA[1], Cano, RK[3].

[1]Departamento de Parasitología. Facultad de Medicina Veterinaria y Zootecnia, Universidad Nacional Autónoma de México. Ciudad de México, México.

[2]Departamento de Patología. Facultad de Medicina Veterinaria y Zootecnia, Universidad Nacional Autónoma de México. Ciudad de México, México.

[3]Centro de Enseñanza, Investigación y Extensión en Producción Agro Silvo Pastoril CEIEPASP. Facultad de Medicina Veterinaria y Zootecnia, Universidad Nacional Autónoma de México. Chapa de Mota, Estado de México; México.

[4] Unidad de Investigación Preclínica UNIPREC. Facultad de Química, Universidad Nacional Autónoma de México. Ciudad de México, México.

**Correspondencia: cintli@unam.mx*

RESUMEN

La cenurosis o coenurosis, es una helmintiasis de los rumiantes causada principalmente por *Coenurus cerebralis*, que es la forma inmadura o larvaria de *Taenia multiceps*, un céstodo cuya forma adulta parasita al perro y a otros canídeos salvajes. Este reporte de caso tiene la finalidad de analizar los hallazgos patológicos durante la necropsia de una oveja Rambouillet con cenurosis cerebelar y las complicaciones que tienen cuando concomitantemente surgen otras helmintiasis, sin olvidar que representa una zoonosis. Los diagnósticos diferenciales apoyan para poder descartar enfermedades que también son importantes como todas las que afectan el sistema nervioso central de rumiantes. Se resalta la relevancia taxonómica de la especie, al describir las características macroscópicas y se relaciona con la localización y por ende con la semiología presentada.

Palabras clave: *Coenurus cerebralis, Taenia multiceps*, ovejas, cenurosis, helmintiasis.

ABSTRACT

Coenurosis or cenurosis, is a ruminant helminthiasis caused by *Coenurus cerebralis.* This parasite is an immature larvae of Taenia multiceps who's an adult form of cestode parasite of the dog and wild canidae. The aim of this case report is to analyze pathological findings at necropsy of Rambouillet sheep with cerebellar cenurosis and complications that arise concomitantly with other helminths when, without forgetting that represents a zoonosis. It is very important to consider the differential diagnosis to rule out diseases that are also important as all that affect the central nervous system of ruminants. Is highlighted the taxonomic relevance of the species, describing the macroscopic characteristics and is related to the location and therefore with the clinic signs presented.

Key-words: *Coenurus cerebralis, Taenia multiceps*, sheep, cenurosis, helminths.

INTRODUCCIÓN

En el mundo entero, la convivencia estrecha con perros y gatos ha resultado que las cestodosis sobre todo las teniasis (*Taenia sp*) de estas especies, representen una de las geohelmintiasis más importantes, por que constituyen enfermedades significativas en materia de salud animal y pública, específicamente en sus fases larvarias causantes de las metacestodosis. La cenurosis o coenurosis, es una de ellas y representa una enfermedad parasitaria de los rumiantes causada principalmente por *Coenurus cerebralis*, que es la forma inmadura o larvaria de *Taenia multiceps*, un céstodo cuya forma adulta parasita al perro y a otros canídeos salvajes. La infección ocurre cuando ovejas consumen pasturas contaminadas con heces de canídeos y esto resulta en la invasión de las larvas al sistema nervioso central (SNC) y da a lugar la enfermedad clínica. El ciclo de vida se completa cuando los huéspedes definitivos carnívoros canídeos, ingieren un encéfalo de ovejas con el cenurio o coenurus. Esta enfermedad en rumiantes es comúnmente llamada como "mal de torneo" o "vértigo" [1].

The Center for Food Security and Public Health [2], de la Universidad de Iowa en los E.E.U.U.A.A., establece las cenurosis como zoonosis, ya que los seres humanos pueden ser huéspedes intermediarios de *T. multiceps*, *T. serialis* y *T. brauni* con sus respectivas fases larvarias *C. cerebralis*, *C. serialis* y *C. brauni*. Sin embargo, la cenurosis en seres humanos es mucho menos frecuente que la cisticercosis causada por metacéstodos de *Taenia solium* principalmente. Se han registrado aproximadamente 100 casos o más en todo el mundo, principalmente en África y Sudamérica. Sólo unos pocos casos han sido documentados en EE.UU. y en Europa [3]. En México, actualmente, no existen reportes publicados de cenurosis en humanos por *C. cerebralis*, lo cual no quiere decir que no existan.

Por otra parte la cenurosis ovina, ha sido continuamente reportada desde 1964 y 1966 [4, 5], cuando se encontraron en ovejas los cuadros nerviosos y a la necropsia las vesículas parasitarias, en los Estados de Zacatecas y San Luis Potosi. Una encuesta realizada a 100 productores de pequeños rumiantes en el Estado de Guanajuato en 2014 [6], evidencia que sólo el 3% de los problemas sanitarios refieren patologías nerviosas y dentro de ellas los productores, mencionan tener animales con problemas de "locura" donde dan vueltas en círculos y se quedan recargadas en las paredes, sugestivo de cenurosis, aunque son casos aislados los que se presentaban. Las lesiones al encéfalo suelen causar graves daños al SNC por lo que para los productores significa pérdidas importantes en sus producciones animales. Del 80 -90% de los casos, la vesícula es localizada en uno de los hemisferios y sólo entre el 5 al 10% de los casos se localiza en el cerebelo [7].
Debido a que esta patología causa daños mayúsculos al encéfalo de rumiantes y que además es poco frecuente en la sala de necropsias, este trabajo contribuirá con el reporte de un caso de metacestodosis en una oveja Rambouillet por *Coenurus cerebralis* y las complicaciones que tienen cuando concomitantemente surgen otras helmintiasis, sin olvidar que representa una zoonosis.

DESCRIPCIÓN DEL CASO

En el Centro de Enseñanza, Investigación y Extensión en Producción Agro Silvo Pastoril (CEIEPASP) de la Facultad de Medicina Veterinaria y Zootecnia, Universidad Nacional Autónoma de México que se ubica en Chapa de Mota, Estado de México; una oveja (*Ovis aries*) de la raza Rambouillet, hembra de un año y medio de edad, que pastoreaba en manada (ovejas, cabras, vacas, caballos y burros), en el bosque de encino y praderas introducidas de avena; presentaba signos nerviosos, de incoordinación y ataxia, incluyendo la pérdida de la propiocepción, los cuales se habían incrementado y agravando durante aproximadamente un mes. Además, el animal presentaba episodios de mal de torneo, opistótonos, y en dos ocasiones tuvo convulsiones con ptialismo acompañadas de postración, tetanización de los miembros torácicos y pélvicos seguida de movimientos de carrera. Finalmente el día 8 de marzo de 2016, se le aplicó la eutanasia para estudio *postmortem*.

HALLAZGOS MACROSCÓPICOS

El cadáver presentó regular condición corporal (2/5). Las mucosas oral y conjuntivales eran blancas. El tejido subcutáneo presentó escasa cantidad de tejido adiposo.

El principal hallazgo a la necropsia fue el daño al encéfalo (ver Fig.1), cuyo cerebelo se apreció expandido y cubierto parcialmente por una delgada membrana traslucida (leptomeninge), la cual en una zona presentó pérdida de la continuidad y dejaba ver una vesícula parasitaria, traslúcida, que contenía cientos de puntos blancos, correspondientes a escólex adheridos a la cápsula de la misma, dispuestos en paquetes que asemejan tres racimos de uvas. La vesícula parasitaria comprimía y atrofiaba severamente el parenquima cerebelar, mismo del que se apreció un escaso remanente, además el espacio ocupado por la estructura parasitaria estaba repleto de abundante líquido traslúcido, claro y brillante (líquido cefalorraquídeo).

De manera menos relevante, en cavidad abdominal, presentaba dos vesículas traslúcidas, las cuales mostraban en su interior un punto blanco compatible con un escólex localizado en un extremo, lo cual a ambas cápsulas les daba forma ovalada a piriforme; una de ellas, medía 8 cm y la otra unos 2 cm de eje mayor. El hígado, tenía el patrón lobulillar incrementado y al corte se observó en los ductos biliares, la presencia de 5 estructuras parasitarias de aproximadamente 2 cm, en forma de duela, café-rojo claro, compatibles con trematodos. Al disecar el abomaso, se encontró ligera palidez en la mucosa en cuya superficie se hallaban escasas estructuras filiformes de aproximadamente 2 a 2.5 cm de largo, con un patrón rojo-blanco que asemeja un palo de barbería y al disecar el intestino grueso se encontraron abundantes estructuras filiformes blancas de aproximadamente 1.5 a 2 cm de longitud, ambas estructuras compatibles con vermes.

DIAGNÓSTICOS MORFOLÓGICOS

Encéfalo:

- Atrofia e hidrocefalia cerebelar grave crónica asociada a *Coenurus cerebralis* larva de *Taenia multiceps*.

Cavidad peritoneal:

- Metacestodosis peritoneal zonal asociada a *Cysticercus tenuicollis* larva de *Taenia hydatigena*.

Hígado:

- Colangiohepatitis discreta con escasas estructuras parasitarias compatibles con *Fasciola hepatica.*

Abomaso:

- Abomasitis catarral discreta con escasas estructuras parasitarias compatibles con *Haemonchus contortus*.

Intestino grueso:

- Enteritis catarral discreta con escasas estructuras parasitarias compatibles con *Chabertia ovina*.

CRITERIOS DIAGNÓSTICOS

El diagnóstico se basa en los hallazgos macroscópicos. Es recomendable realizar la identificación taxonómica del parásito, apoyados en la morfología de las vesículas halladas y de los diferentes helmintos encontrados.

DIAGNÓSTICOS DIFERENCIALES

Encéfalo: Todas las larvas de céstodos en el SNC de rumiantes;

- *Cysticercus* bovis que ocasionalmente invade el sistema nervioso.
- *Echinococcus granulosus* por localización pero el quiste hidatídico es unilocular, encapsulado con una capa gruesa de tejido conectivo y en la histología es posible ver las arenillas, además que comparte el ciclo biológico con el perro y la oveja.
- Con la semiología presentada uno de los principales diferenciales es *Listeria monocytogenes* y *Sarcocystis neurona*.

Cavidad peritoneal:

- *Cysticercus ovis,* que rara vez se encuentran en peritoneo, ya que su localización común es en músculo y las vesículas son más pequeñas (6mm).

Hígado:
- Los dos parásitos que provocan colangiohepatitis y que son diferenciales de *Fasciola hepatica* son *Fascioloides magna* y *Dicrocoelium dendriticum*, ambos parásitos presentes en México.

Abomaso e Intestino grueso:
- Todas las estrongilosis del tracto gastrointestinal causadas en muchas de las ocasiones por una interacción de varios o todos los géneros de estrongílidos que afectan a los rumiantes incluyendo a *H. controtus* y *C. ovina*: *Mecistocirrus digitatus*, *Teladorsagia circumcincta, Ostertagia ostertagi, Trichostrongylus axei, Trichostrongylus colubriformis, Cooperia sp, Bunostomum sp, Nematodirus sp* y *Oesophagostomum sp*.

DISCUSIÓN Y CONCLUSIONES

Los ovinos son los rumiantes que más casos de cenurosis en el SNC presentan, debido a una sensibilidad por especie ya antes reportada [1,2,8,9]. Las cabras, el ganado vacuno, las gamuzas, caballos, liebres, conejos, ciervos, antílopes, gacelas, otros rumiantes domésticos y salvajes, los primates no humanos y los seres humanos también pueden infectarse[1,2], siendo la presentación en diferentes órganos como encéfalo, pulmón, hígado y corazón en ellos [8,9] y considerar que los casos de cenurosis en el SNC en gatos cada vez son más comunes [10]. Existen dos presentaciones de la cenurosis en ovinos, la crónica y la aguda. Varios autores [7,8], mencionan, que una cenurosis crónica se presenta con mayor frecuencia en ovinos en crecimiento de 6-18 meses, donde se presenta como una lesión focal lentamente progresiva del cerebro, que suele implicar un hemisferio cerebral y que rara vez se ha reportado en los ovinos mayores de 3 años. El tiempo necesario que se toma la larva desde su eclosión a la migración del encéfalo y la evidencia de disfunción neurológica oscila entre los 2 y 6 meses. Lo cual concuerda con el caso de éste trabajo, ya que la oveja tenía 18 meses de edad y duró 2 meses con la semiología hasta antes de la eutanasia. Por otra parte, la forma aguda de cenurosis es poco frecuente, afectando a animales jóvenes por lo general entre los 1 y 10 meses de edad. La enfermedad se produce debido a la migración exacerbada de los parásitos inmaduros al SNC en las primeras semanas después de la ingestión de los huevos de parásitos [8].

Los cambios patológicos y los signos clínicos que se encontraron en éste caso, concuerdan con lo descrito por la literatura en tres aspectos: a) la localización de la lesión, b) la atrofia por compresión de la vesícula parasitaria característica de *C. cerebralis* y c) la hidrocefalia cerebelar.

a) **La localización de la lesión**, de la oveja, fue una vesícula parasitaria en el cerebelo, como previamente se mencionó del 80 al 90% de los casos, el metacéstodo de *C. cerebralis* se localiza en uno de los hemisferios y sólo entre el 5 al 10% de los casos se localiza en el cerebelo, así como sólo el 5 al 8% de los casos es una lesión multifocal por varios cenurios y ocasionalmente se presentan en médula espinal [7,9]. Esto va de la mano con la presentación clínica del caso de esta

oveja, las lesiones en cerebelo han sido asociadas a pérdida de movimientos propioceptivos bilaterales, mientras que los unilaterales sugieren una vesícula cerebral contralateral, además, la inclinación de la cabeza hacia el lado afectado puede resultar si el parásito está en la zona vestibular o la zona cerebelo-vestibular [7,8]. También las lesiones del cerebelo se caracterizan por dismetría y ataxia, pero con preservación de la fuerza y la postura de la base de sustentación [8]. El deterioro de la situación clínica se produce más rápidamente con una lesión parasitaria en el cerebelo [7, 8, 9]. La oveja, presentó además "mal de torneo", girando en círculos, lo cual indica una lesión sobre todo en la región frontal del encéfalo [7], sin embargo esto se pudo deber a la presión intracraneal causada por la hidrocefalia grave que ya presentaba y que comenzaba a deteriorar la respuesta nerviosa del animal.

b) **La atrofia por compresión de la vesícula parasitaria característica de *C. cerebralis*.** La oveja de éste caso, exhibió un clásico cenurio (ver Fig.1), tal cual lo reportan varios autores [1, 11,12, 13], "una vesícula con una membrana fina traslúcida, llena de líquido transparente que contiene múltiples escólex, que comprime el parénquima y/o perforar el cráneo subyacente"; en esta ocasión el cráneo estaba intacto. También está establecido que los escólex son blancos y que están en paquetes de cientos dispuestos como en racimos de uvas y que pueden medir hasta 10 cm de diámetro en ovejas [1].

c) **La hidrocefalia cerebelar** que presentó la oveja al momento de la disección del encéfalo, como anteriormente se describió, el cerebelo se observaba aumentado de tamaño, brillante y se notó la presencia de abundante líquido rojo, traslúcido que salía del espacio que ocupaba la vesícula parasitaria (ver Fig.1), esto coincide con lo que Scott [7], establece en un caso de cenurosis crónica, cuando el aumento de la presión intracraneal de la vesícula del metacéstodo comprime el tejido cerebral circundante y puede resultar en el ablandamiento de una zona del cráneo, pero estos cambios no se puede producir en el hueso que cubre inmediatamente la vesícula y se produce la presión y aumento de líquido cefalorraquídeo. Este mismo autor [7], menciona que la hidrocefalia también puede ser el resultado de un cenuro en un ventrículo o el acueducto cerebral, que aumenta la presión intracraneal y hasta puede causar herniación del vermis del cerebelo a través del foramen magnum o el encéfalo puede quedar herniado por debajo del tentorium.

El diagnóstico diferencial nos apoya para poder descartar enfermedades que también son importantes como todas las que afectan el SNC de rumiantes: larvas de *Taenia saginata* (*Cysticercus* bovis), quiste hidatídico de *Echinococcus granulosus* , enfermedades por bacterias como *Listeria monocytogenes* y protozoarios *Sarcocystis neurona* (1,7, 8,12,13).

Para agravar más el caso de esta cenurosis, el animal se encontraba cursando con otras helmintiasis, que pudieron definirse como incipientes, pero representan sin duda un cuadro de helmintiasis clásico, dónde difícilmente se presentan solas y da ocasión a parásitos oportunistas, dada la lesión en encéfalo. El animal cursaba con síndromes

digestivos leves o incipientes por infecciones con tremátodos como *Fasciola hepática* y nemátodos gastrointestinales como *Haemonchus contortus* y *Chabertia ovina.* Y con cisticercosis por *Cysticercus tenuicollis* larva de *Taenia hydatigena*. Las helmintiasis en los pequeños rumiantes representan un problema mundial, siendo de mayor presencia en los zonas tropicales y subtropicales. Las helmintiasis también se definen por acarrear problemas económicos en cuanto a la calidad y la cantidad de la producción animal, representando pérdidas monetarias importantísimas. Las helmintiasis son un problema de salud, caracterizadas por síndromes digestivos, anemias, síndromes nerviosos, entre otros.

Las helmintiasis se controlan comúnmente con antihelmínticos comerciales, los cuales, cada vez son menos eficientes debido al fenómeno de Resistencia Antihelmíntica [14]. Y surge la necesidad de conocer la fisiopatología de la interacción de las helmintiasis con sus diferentes hospederos para poder hacer frente a las enfermedades parasitarias que causan.

Finalmente es importante considerar, que para poder controlar una Cenurosis o Cisticercosis es importante reflexionar sobre los huéspedes definitivos, desparasitándolos (perros), controlándolos (canídeos salvajes) y educando a la población humana sensible o en riesgo. Incluyendo estas estrategias en la tarea tan difícil de controlar la Fasciolosis y las Estrongilosis dentro de un Control Integral Parasitario [15].

En conclusión, éste caso nos permite vislumbrar las necesidades de conocer las lesiones patológicas que causan los parásitos y lo importante que es saber diferenciar morfológicamente entre un cenurio y/o cenuriosis, de cisticerco/cisticercosis, quiste hidatídico/hidatidiasis. Además de las características especificas de un céstodo, metacéstodo, tremátodo, nemátodo ya que son parte de las helmintiasis comunes en los rumiantes. Asimismo, la localización de las lesiones con su semiología concomitante de cada parasitosis.

AGRADECIMIENTOS

El presente trabajo está bajo el financiamiento y es parte del desarrollo del PAPIME PE213216 DGAPA UNAM.

Fig. 1. Atrofia e hidrocefalia cerebelar grave focal crónica asociada a *Coenurus cerebralis* larva de *Taenia multiceps*.

REFERENCIAS

1. Quiroz-Romero, H. (1990). Parasitología. Editorial LIMUSA. México, D.F. 317-318, 353-356 pp.
2. http://www.cfsph.iastate.edu/Factsheets/pdfs/taenia.pdf
3. Ing, M.B., Schantz, P.M., Turner, J.A. (1998). Human Coenurosis in North America: Case Reports and Review. Clinical Infections Diseases. 27:519-523.
4. Carrillo, M.H. (1964). Coenurosis cerebral en ovinos. Tec. Pec. Méx. 4:15-19.
5. Muñoz, R.M. (1966). Determinación de meningoencefalitis parasitaria por Coenurus cerebralis en ovinos del municipio de Venado S.L.P. Tesis de Licenciatura. Esc. Med. Vet. Zoot. UNAM, México.
6. Lorenzo.Hernández, N. (2014). Informe de extensión, exploración sobre enfermedades y actualización de censo ganadero en algunas comunidades del Municipio de Irapuato, Guanajuato. Tesis de Licenciatura. FES CUAUTITLAN. UNAM, México.
7. Scott, P.R. (2012). Diagnosis and treatment of coenurosis in sheep. Vet. Parasitol. 189: 75-78.
8. Farjani-Kish, G.H., Jhodakaram-Tafti, A. Hajimohammadi, A., Ahmadi, N. (2013). Clinical and morphopathological characteristics of an enzootic ocurrence of acute coenurosis (*Coenurus cerebralis*) in a sheep herd. J. Parasit. Dis. DOI 10.1007/s12639-013-0344-z.
9. Oryan, A., Moazeni, M., Amrabadi, O., Akbari, M., Sharifiyazdi, H. (2015). Comparison of distribution pattern, pathogenesis and molecular characteritics of larval stages of *Taenia multiceps* in sheep and goats. Small Rum. Res.132: 44-49.
10. Orioles, M., Beltrán, E., Stewart, J., Boufana, B., Holloway, A. (2014). Cerebral coenurosis in a cat. Companion or pet animals. Vet Rec Case Rep 2014;2:e000124. doi:10.1136/vetreccr-2014-000124
11. Cordero del Campillo, M., Rojo Vázquez, F.A. (2002). Parasitología Veterinaria. Editorial McGraw-Hill. Tercera Edición. Madrid.
12. Ibarra VF, Figueroa CJA, Quiroz RH, (2011). Parasitología Veterinaria Vol. ll Helmintos. Color S.A. México.
13. http://www.askjpc.org/vspo/show_page.php?id=441
14. Mottier, L.; Lanusse, C. (2001). Bases moleculares de la resistencia a fármacos antihelmínticos. Revista Médica Veterinaria. 82:74-85.
15. Hoste,H; Torres-Acosta, J.F.J. (2011). Non chemical control of helminths in ruminants: Adapting solutions for changing worms in a changing world. Veterinary Parasitology. 180:144-154.

CHOQUE SEPTICO ASOCIADO A SINDROME UREMICO EN UNA PERRA CRIOLLA DE 4 AÑOS

18

Roldán RMG[1*], Ávila FD[1], Cornejo GNL[1], Coronilla MJ[1].

[1]Centro de Investigaciones en Patología Animal. Departamento de Medicina Veterinaria. División de Ciencias Veterinarias. Centro Universitario de Ciencias Biológicas y Agropecuarias. Universidad de Guadalajara.

Correspondencia: maria.roldan@live.com.mx

RESUMEN

La sepsis severa y el choque séptico cursan con una perfusión sanguínea insuficiente lo que genera una inestabilidad hemodinámica, la reducción del flujo sanguíneo impacta especialmente en la función renal, deteriorándola. El Fracaso Renal Agudo (FRA) es un problema común en pacientes sépticos, se acompaña frecuentemente de uno o más fallos orgánicos. Además por su parte el síndrome urémico, se caracteriza signos y síntomas se deben en parte a la acumulación de toxinas urémicas. El síndrome urémico se caracteriza por un deterioro cuantitativo y cualitativo global con manifestaciones de una intoxicación endógena, La sintomatología es compleja y variable, cuando la urea es convertida en amonio-dióxido de carbono ejerce efectos tóxicos, el amonio liberado difunde a través del epitelio intestinal hacia la circulación portal y se convierte en urea a nivel hepático. Con niveles excesivos de urea se desarrolla debilidad, anorexia, inatención, diarrea hemorrágica, vomito, hipotermia y muerte. Una perra criolla, 4 años, con un curso de 21 días de enfermedad, que inicio con emaciación discreta, heces liquidas café oscuro y olor fétido, recibió tratamientos con Virbagen ® Omega, y Mucotox, Isoprinosine, Cevalin, Sucralfato y streptoplus. En los últimos días presentó polidipsia, poliuria, disnea, anorexia, caquexia y se somete a cirugía exploratoria, después muere, se realizó la necropsia y se observó pelo hirsuto, congestión y edema pulmonar; cardiomiopatía dilatada del ventrículo derecho, enteritis necrótica y catarral multifocal, riñones con cápsula engrosada y fibrosa, además de necrosis cortical bilateral. En el histopatológico se identificó una neumonía intersticial, con trombosis, congestión edema y enfisema severos; miocardiosis Zenker con lipidosis discreta, pancreatitis necrótica moderada, enteritis necrótica y catarral severa, nefritis/nefrosis con urolitiasis severa multifocal, Con base a la anamnesis, lesiones macroscópicas y microscópicas se concluye que la muerte es compatible a choque séptico asociado al síndrome urémico.

Palabras clave: Choque séptico, síndrome urémico, perra.

ABSTRACT

Severe sepsis and septic shock are studying with an insufficient blood perfusion which generates instability haemodynamics, blood flow reduction impacts especially on renal function, deteriorating it. The acute Renal Failure (FRA) is a common problem in septic

patients, is often accompanied by one or more organic failures. Moreover uremic syndrome, signs is marked and symptoms are due in part to the accumulation of uremic toxins. Uremic syndrome is characterized by a global quantitative and qualitative deterioration with manifestations of endogenous intoxication, the symptomatology is complex and variable, when urea is converted into carbon amonio-dioxido exerts toxic effects, the released ammonium diffuses through the intestinal epithelium into the portal circulation and becomes level hepatic urea. With excessive levels of urea is developed weakness, anorexia, inattention, hemorrhagic diarrhea, vomiting, hypothermia and death. Creole bitch, 4 years, with a 21 day course of disease, which started with unobtrusive emaciation, Lee liquid dark brown and foul-smelling, received treatments with Virbagen ® Omega, and Mucotox, Isoprinosine, Cevalin, sucralfate and streptoplus. In recent days presented polydipsia, polyuria, dyspnea, anorexia, cachexia and undergoes exploratory surgery, then dies, necropsy was performed and observed shaggy hair, congestion and pulmonary edema; dilated cardiomyopathy of the right ventricle, necrotic enteritis and catarrhal multifocal, kidneys with thickened and fibrous, capsule as well as bilateral cortical necrosis. The histopathological identified Interstitial pneumonia, with thrombosis, congestion, edema, and severe emphysema; miocardiosis Zenker with discrete lipidosis, moderate necrotic pancreatitis, severe necrotic and catarrhal enteritis, nephritis/nephrosis with severe multifocal urolithiasis, based on anamnesis, macroscopic and microscopic lesions it is concluded that death is compatible to septic shock associated with uremic syndrome.
Key words: Septic shock, uremic syndrome, bitch.

INTRODUCCIÓN

La sepsis y el shock séptico cursan con una gran disminución de la resistencia vascular sistémica y con una anómala distribución del flujo sanguíneo. El volumen intravascular efectivo está reducido en estos pacientes, conduciendo a la inestabilidad hemodinámica. Existe una reducción del flujo en el músculo miocárdico y esquelético y, deterioro de la función renal (1,2).

El Fracaso Renal Agudo (FRA) es un problema común en pacientes sépticos, se acompaña frecuentemente de uno o más fallos orgánicos. Además la rapidez del deterioro no permite la respuesta adaptativa (3,4).

El síndrome urémico se define como una alteración en las funciones bioquímicas y fisiológicas durante el desarrollo de insuficiencia renal en estadío terminal. Los signos y síntomas se deben en parte a la acumulación de toxinas urémicas (5). El síndrome urémico se caracteriza por un deterioro cuantitativo y cualitativo global del estado de bienestar, con manifestaciones no específicas y ellas reproducen los efectos de una intoxicación endógena, el deterioro bioquímico y las funciones fisiológicas van paralelas a la progresión de la insuficiencia renal. Debido a que el riñón sirve para la eliminación de sustancias, su deficiencia trae consigo la afectación de los demás órganos. La sintomatología es compleja y variable. Los compuestos acumulados en plasma y tejidos durante en desarrollo de la insuficiencia renal se conoce como solutos de retención

urémica (6). La urea es sintetizada en el hígado como el producto final del catabolismo proteico. Es el riñón el encargado de eliminar grandes cantidades de urea en la orina. Cuando la urea es convertida en amonio-dióxido de carbono ejerce efectos tóxicos, el amonio liberado difunde a través del epitelio intestinal hacia la circulación portal y se convierte en urea a nivel hepático. Con niveles excesivos de urea se desarrolla debilidad, anorexia, inatención, diarrea hemorrágica, vomito, hipotermia y muerte. La polineuritis urémica que lesiona el Sistema Nervioso autónomo sería responsable de algunas complicaciones cardiovasculares por uremia Las manifestaciones del sistema nervioso central en la uremia van desde una obnubilación leve hasta un coma. En la uremia existen trastornos de la coagulación y así se encuentra tanto una tendencia al sangrado profuso, como un estado de coagulación exacerbada (7,8,9). En los urémicos existe una condición de hipercatabolismo, por efecto de las alteraciones endocrinas referidas al metabolismo de hidratos de carbono, a las hormonas tiroideas, del crecimiento y de la reproducción, existe una intolerancia a la glucosa, lo que contribuye a la resistencia a la acción de la insulina y una alteración en su secreción, provocando lesiones a páncreas (10). La insuficiencia renal cuenta con 4 fases, es hasta la tercera y la cuarta fase en que esta se muestra, siendo la tercera fase en la que se manifiestan los signos clínicos y bioquímicos de la insuficiencia renal, y en la fase cuarta que corresponde a la insuficiencia renal crónica terminal y el estadio final de la evolución de la enfermedad. La insuficiencia renal causa daños en múltiples sistemas, en cardiovascular provoca una hipertensión arterial, insuficiencia cardiaca, estenosis o insuficiencia valvular, además de ateroma y/o pericarditis. También genera en sistema nervioso como en inmunitario, en sistema endocrino, causa alteraciones gastrointestinales entre muchas más cosas (11).

HISTORIA CLÍNICA

En el centro de Investigaciones en Patología Animal del CUCBA-UDG, fue remitido para su estudio anatomopatológico, un canino de raza criolla, hembra, 4 años de edad, color negro.

El cuadro clínico tuvo un curso de tres semanas. La primera semana comía y defecaba, pero estaba adelgazando rápidamente. Se acudió con un primer veterinario, el cual realizo una inspección externa y un estudio imagenológico mediante RX, pero no se obtuvo un diagnóstico. Para la segunda semana, el dueño refiere que la paciente defecaba poco, si comía y las heces eran liquidas de color café oscuro casi negro, con olor fétido, se acudió a un segundo veterinario, quien sugirió que se trataba de moquillo canino y recetó un tratamiento con Virbagen ® Omega, y Mucotox 1ml cada 12 horas por 3 días, al término del tratamiento no hubo mejoría. Entonces se acude a un tercer médico, que también compartió el diagnóstico de moquillo canino y recetó Isoprinosine en suspensión 1 cucharada cada 12 horas durante 5 a 7 días y Cevalin, 2 tabletas cada 8 horas durante 5 a 7 días, este tratamiento se aplicó por 3 días y se acudió con un cuarto médico, quien receto Sucralfato 1gr ½ tableta cada 12 horas por 5 días, este tratamiento solo duró 2 días. Ya en la tercera semana, se llevó a la paciente con quinto médico, el cual observa problemas respiratorios en la paciente y le receta Estreptoplus por 8 días, aplicó nebulización con solución Hartman, cloruro de sodio y vitaminas. En esta última semana aumenta el consumo de agua y hay poliuria, además presenta disnea, anorexia, caquexia

y un tic palpebral en el ojo derecho. Se decide realizar una cirugía exploratoria, lo más relevante fue que en el bazo se observaron múltiples puntos blanquecinos de 1 mm de diámetro aproximadamente, No se tuvieron los cuidados posquirúrgicos adecuados, de asepsia y aplicación de antibióticos, por lo que se desencadenó una peritonitis y murió 8 días después de la cirugía. En el aspecto nutricional, la dieta era a base croquetas de baja calidad y comida casera, el agua era de la red urbana de agua potable.

HALLAZGOS MACROSCÓPICOS Y MICROSCÓPICOS

Durante la necropsia, en la inspección externa se observó el pelo hirsuto, y en la región abdominal una incisión quirúrgica, suturada pero, con exudado supurativo moderado. En la inspección de cavidades, el sistema respiratorio presentó espuma moderada en lumen traqueal, congestión y edema pulmonar; con áreas multifocales de enfisema, en sistema circulatorio se observó una cardiomiopatía dilatada del ventrículo derecho,. En intestino se encontró contenido de consistencia mucoide y color verde oscuro, zonas necróticas multifocales y placas de Peyer reactivas, en riñones la cápsula estaba engrosada y fibrosa, en la corteza zonas blancas que sugieren necrosis cortical.

Se realizó el estudio histopatológico y se observó en el Pulmón, congestión edema y enfisema severos, trombosis moderada e infiltrado inflamatorio intersticial mixto, miocardiosis Zenker con lipidosis discreta, pancreatitis necrótica moderada con formaciones quísticas, en intestino se encontró, enteritis necrótica y catarral severa con atrofia de vellosidades moderada y formaciones quísticas, en riñón nefritis/nefrosis con urolitiasis severa multifocal, denudación de epitelio tubular con necrosis y amiloidosis, además de atrofia glomerular y fibrosis severa.

PRUEBAS COMPLEMENTARIAS

Imagenologia por rayos X

DIAGNÓSTICO: Muerte por Choque séptico, asociado a una insuficiencia renal.

DIAGNÓSTICOS DIFERENCIALES

Distemper canino que es una enfermedad causada por un virus de familia *paramyxoviridae*, genero *morbillivirus,* que afecta los sistemas nervioso, digestivo y respiratorio de los perros, con elevado porcentaje de mortalidad.

La Intususcepción, que es una invaginación intestinal, lo cual implica un proceso necrótico e inflamatorio intestinal y que es más común en animales con problemas gastrointestinales en los que el peristaltismo se ve aumentado, con la consecuente diarrea, la cual puede generarse por múltiples causas entre las que esta la insuficiencia renal aguda.

DISCUSIÓN Y CONCLUSIÓNES

A la paciente se le aplicaron varios tratamientos, que incluyeron la administración de productos como el Virbagen ® Omega, y Mucotox Isoprinosine, Cevalin, Sucralfato y Estreptoplus, de estos, los que pueden impactar en la salud del paciente son el Isoprinosine y el Sucralfato, por sus efectos colaterales. En los casos con insuficiencia renal, los hallazgos clínico-patológicos observados en la literatura coinciden con los encontrados en la perra, tales como la necrosis y el daño progresivo a riñón, que se asocia al daño generado por la mala eliminación y acumulación te toxinas urémicas. Los quistes encontrados en páncreas, se reporta que pueden ser producidos por la intolerancia a la glucosa que provoca la acumulación y alteración en la secreción de insulina; Por su parte, la dilatación e insuficiencia cardiaca, la anemia, anorexia, la mala absorción alimenticia y el edema pulmonar, están interrelacionados por el deterioro de los sistemas circulatorio, digestivo y renal principalmente, entre otros.

Cabe mencionar que la perra era alimentada con comida casera, tomaba agua de la llave y se le permitía estar todo el día al aire libre (en calle), la meningitis y el cuadro congestivo y hemorrágico, pudo ser causado por una intoxicación de medicamentos. Isoprinosine (aines) y el Sucralfato, este último, es contraindicado en pacientes con insuficiencia renal.

Con base a la anamnesis, lesiones macroscópicas y los resultados arrogados en el histopatológico se puede concluir que la muerte es sugestiva a choque séptico asociado al síndrome urémico.

REFERENCIAS

1. Bone RC. Sepsis syndrome: new insig into its pathogenesis and treatment. Infect Dis Clin North Am 1991;5:793-805.

2. Carcillo JA, Cunnion RE. Septic shock. Critical Care Clin 1997;13(3):553-69.

3. Garrison RN, Cryer HM. Role of the microcirculation to skeletal muscle during shock. Prospect Shock Res 1989;1:43-52.

4. Whitworth PW. Hipoperfusión of the intestinal microcirculation without decreased cardiac output during line Escherichia coli sepsis in rate. Circ Shok 1989;27:111-7.

5. Aida Venado Estrada. Insuficiencia renal crónica: Universidad Nacional Autónoma de México. 2009 http://www.facmed.unam.mx/sms/temas/2009/02_feb_2k9 .

6. Isauro Gutiérrez Vázquez. Fisiología del síndrome urémico: Medigraphic. Enero-Abril 2003 http://www.medigraphic.com/pdfs/h-gea/gg-2003/gg031c.

7. Fernando Pellegrino. Encefalopatía asociada a trastornos renales en perros y gatos: revisión bibliográfica: S.N. 2009 http://revistas.um.es/analesvet/article/viewFile/100171/95641

8. Dr. Ananya Mandal, MD. Causas de meningitis. 14 de octubre del 2012 [acceso] http://www.news-medical.net/health/Meningitis-Causes-(Spanish).aspx

9.-Fernando Lamas. Síndrome urémico hemolítico: Osecac. 2008 http://www.osecac.org.ar/documentos/guias_medicas

10. Miguel Rondon Nucete: Conceptos actuales sobre la fisiopatología, clínica y alteraciones bioquímicas del síndrome urémico: Unidad de nefrología, diálisis y trasplante renal. S.F. http://www.saber.ula.ve/bitstream/123456789/21670/1/articulo6.

11. Maria L. Suarez Rey. Manejo de la enfermedad renal crónica: RECVET. Enero-abril 2007 http://www.veterinaria.org/revistas/recvet/n01a0407/01a040706.

CIRCOVIRUS ASOCIADO A NEUMONÍA ENZOÓTICA PORCINA EN UNA GRANJA DE COLIMA

19

Magallán, GCG.[1*] García, MLj.[2] Juárez, RM.[3] Ruíz, RJA.[3] López, MA.[4], Valpuesta, SG.[1]

[1]Facultad de Medicina Veterinaria y Zootecnia, Universidad de Colima. [2]Centro Universitario de Investigación y Desarrollo Agropecuario (CUIDA). [3]Departamento de Patología de la Facultad de Medicina Veterinaria y Zootecnia de la Universidad Nacional Autónoma de México. [4]Department of Pathology and Microbiology Atlantic Veterinary College, University of Prince Edward Island.

** Magallán: medmagallanvz@gmail.com*

RESUMEN

El propósito de este estudio fue describir la presencia de Circovirus spp., asociado a neumonía enzoótica porcina de una granja de ciclo completo del estado de Colima, México. En la etapa de finalización la mortalidad fue de 35 a 47% de enero a agosto del 2015. La anamnesis fue anorexia, disnea, estornudos, hemoptisis, debilidad, postración y muerte. Se sacrificaron cinco cerdos para su estudio *postmortem* encontrando los pulmones sin colapsar, la pleura engrosada y opaca, áreas de consolidación cráneo ventral bilateral de aproximadamente 60% del parénquima, los bronquios con exudado purulento. Los linfonodos mediastínicos y peribronquiales incrementados de tamaño, rojo claro y brillantes; con escaso exudado purulento. Secciones de pulmones y linfonodos se fijaron en formalina buferada al 10% y se procesaron con la técnica histológica de rutina. Los hallazgos microscópicos fueron en los espacios y paredes alveolares, así como los bronquios y bronquiolos se observan distendidos por cúmulos inflamatorios de neutrófilos degenerados, escasos macrófagos y restos necróticos inmersos en fibrina y moco. Hiperplasia linfoide peribronquilar y perivascular, con hiperplasia de neumocitos tipo 2. Necrosis linfoide de los centros germinativos observando en algunos macrófagos y células gigantes multinucleadas que contienen numerosos cuerpos de inclusión intracitoplasmáticos basofílicos. Se realizaron pruebas de Inmunohistoquímica para la detección de Circovirus porcino, resultando inmunopositivos. El Complejo Respiratorio Porcino es una entidad patológica frecuente en las empresas porcinas causando grandes pérdidas económicas, generando alta morbilidad y mortalidad en varias etapas de la vida del cerdo.

Palabras clave: Circovirus, lesiones, detección, *Mycoplasma Hyopneumniae*, Complejo respiratorio porcino

ABSTRACT

The purpose of the following study was to describe the presence of Circovirus, associated with the porcine enzootic pneumonia from a full cycle farm in the state of Colima, Mexico. In the finalization stage, the mortality was of 35% by the month of January it developed to a 47% of mortality by the month of August of 2015. The anamesis was

anorexia, shortness of breath, sneezing, hemoptysis, weakness, prostration and death. Five of the pigs were sacrificed for a postmortem study, the findings were: non collapsed lungs, the pleura was thickened and opaque, areas of bilateral ventral cranium of consolidation from the 60% of the parenchyma, the bronquios have purulent exudate, the peribronchial lymph nodes were increased, light red and shiny; with slight purulent exudate. Lungs and lymph nodes sections determined a 10% in formalin and were processed with the routine histologic technique. Miscroscopic findings from the spaces and alveolar walls, indicate that the bronchi and bronchioles had distended degenerated clusters with inflammatory neutrophils, few macrophages y necrotics rests immersed in fibrin and mucus. Peribronquial and perivascular linfoid hiperplasy, with type 2 neumocyte hiperplasy. Lymphoid necrosis of the germinal centers observed in some macrophages and multinucleated giant cells containing numerous basophilic intracytoplasmic inclusion bodies, IHQ tests were performed to confirm the detection of porcine circovirus, with an inmunopositive result. The Porcine Respiratory Disease Complex is common disease entity in the swine enterprises causing great economic losses, generating high morbility and mortality in various stages of the swine's life cycle.
Key words: Circovirus, injuries , detection, *Mycoplasma Hyopneumniae* , Porcine Respiratory Disease Complex

INTRODUCCIÓN

El Complejo Respiratorio Porcino (CRP) es una entidad patológica muy frecuente en las empresas porcinas industrializadas y no industrializadas, causando grandes pérdidas económicas a los productores por los daños que produce en tejidos y funcionamiento del sistema respiratorio del cerdo, generando alta morbilidad y mortalidad en varias etapas de la vida del cerdo, sobre todo en animales en desarrollo y engorda con mayor incidencia entre las 12 a 20 semanas de edad[1.] En el CRP interactúan los factores ambientales, el estado inmunológico del hospedero y la virulencia del agente infeccioso, por esta razón se dificulta en forma importante su control. Factores como: humedad excesiva, cambios bruscos de temperatura, altas concentraciones de amoníaco, poca ventilación, un pobre estado inmunológico de los animales, sobrepoblación y confinamiento predisponen a la población a presentar este complejo[2]. En el Complejo Respiratorio Porcino se destacan mundialmente el virus del Síndrome Respiratorio y Reproductivo Porcino (VSRRP) y la Neumonía Enzoótica por *Mycoplasma hyopneumoniae*. Existen otras entidades con repercusiones a nivel del aparato respiratorio con consecuencias notables como lo son el virus de la enfermedad de Aujeszky, Circovirus y la Rinitis atrófica (*Bordetella bronchiseptica* y *Pasteurella multocida),* las infecciones por *Streptococcus suis*, *Salmonella choleraesuis* y el denominado "Grupo HAP", en el cual entran aquellas entidades producidas por *Haemophilus parasuis, H. somnus* y *Actinobacillus pleuropneumoniae*[1.] De entre los agentes etiológicos del CRP podemos destacar la presencia de la circovirosis porcina (CP), esta es una enfermedad de nivel mundial que afecta a cerdos de transición y/o engorde[3.] El circovirus porcino es un virus muy pequeño (17 nm), no envuelto, de simetría icosahédrica, con un DNA circular de hebra simple[4.] Este agente es el virus más pequeño conocido que infecta a mamíferos[5.] Esta enfermedad se caracteriza clínicamente

por un importante retraso del crecimiento, pérdida de peso, dificultad para respirar, fiebre y diarrea, entre otros signos[4], los hallazgos histopatológicos que definen la CP son la depleción linfocitaria y la infiltración histiocítica o la presencia de células gigantes multinucleadas en los tejidos linfoides; en algunos casos, se acompañan de inclusiones virales intranucleares e intracitoplasmáticas en los macrófagos[5]. El PCV-2 (Circovirus Porcino tipo 2) fue considerado como apatógeno durante muchos años, pero el creciente número de reportes de casos en todo mundo han hecho cambiar esta idea y actualmente aparece como un importante patógeno emergente. Otro agente del CRP que se describe es Mycoplasma hyopneumniae el cual es causal de una enfermedad respiratoria crónica de los cerdos que causa importantes pérdidas económicas debido al aumento de los costos de tratamiento y a la disminución de la productividad de los animales[6]. Es una enfermedad de alta morbilidad y baja mortalidad que afecta principalmente a animales en crecimiento[7]. Se transmite por contacto directo con secreciones respiratorias de las madres o compañeros de corral que se encuentran infectados, o por vía aerosol[5]. El objetivo fue describir la presencia de Circovirus asociado a neumonía enzoótica porcina de una granja de ciclo completo del estado de Colima, México.

MATERIAL Y MÉTODOS

Se remitieron cinco cerdos para necropsia y su estudio *postmortem* al Laboratorio de Patología de la Facultad de Medicina Veterinaria y Zootecnia de la Universidad de Colima, provenientes de una granja porcícola de ciclo completo del municipio de Coquimatlán, Colima. La historia clínica menciona que se registró 35% de mortalidad en enero con un aumento progresivo hasta el 47% para agosto del 2015. Los cerdos presentaron signología respiratoria y entérica en el área de engorda, presentando anorexia, disnea, estornudos, postración y muerte. La granja cuenta con un total de 556 vientres de la raza F1 York-Landrace, 76 hembras de reemplazo, 8 sementales (cruza terminal Duroc, Pietrain y Hampshire), 2358 animales en engorda y 2660 en destete. El calendario de vacunación que aplican son: vacunas contra parvovirus, leptospirosis y erisipela porcina, además las bacterinas de colibacilosis, clostridiasis y micoplasmosis. Del estudio *postmortem* se tomaron muestras de órganos con lesiones: pulmones, linfonodo mediastínico e intestino delgado, se fijaron en formalina buferada al 10% pH 7.2 para procesarlas con la técnica histológica de rutina, cortadas a 6 µm de espesor y teñidas con hematoxilina y eosina[8]. Se remitieron dos bloques de parafina de linfonodo para estudio de inmunohistoquímica, en las cuales se utilizaron el antisuero policlonal Anti-PCV, de origen porcino para circovirus porcino al Departamento de Patología de la Facultad de Medicina Veterinaria y Zootecnia de la UNAM.

RESULTADOS

Los hallazgos más relevantes a la necropsia fueron: los pulmones no colapsaron y la pleura se apreció marcadamente engrosada y opaca, asimismo múltiples áreas de consolidación bilateral cráneo-ventral fueron evidentes, las cuales abarcaron el 60% del parénquima pulmonar. Los bronquios se observaron marcadamente obliterados por abundante edema y exudado mucopurulento. El linfonodo mediastínico se mostró incrementado de tamaño, de color rojo claro y brillante; al corte en algunos de ellos había escaso exudado purulento, edematoso y hemorrágico. Al estudio histopatológico, los cambios más importantes fueron: en la pleura se aprecia moderado infiltrado, constituido principalmente de fibrina y en menor medida por linfocitos y células plasmáticas. El lumen de bronquios y bronquiolos se observa distendido por cúmulos inflamatorios de neutrófilos degenerados, escasos macrófagos y restos necróticos inmersos en fibrina y moco, de igual forma el epitelio bronquiolar está necrótico y en otras áreas se encuentra hiperplásico. Los espacios alveolares presentan neutrófilos degenerados, restos necróticos y algunos linfocitos, inmersos en edema y fibrina, en otras áreas hay agregados de macrófagos espumosos y el intersticio alveolar presenta engrosamiento por macrófagos y linfocitos, también existe hiperplasia de neumocitos tipo 2. Algunos vasos sanguíneos exhiben su pared degenerada y en su lumen hay trombos de fibrina. Los capilares alveolares están notablemente congestionados y existen hemorragias intraalveolares. El linfonodo se muestra con necrosis e incremento en el número de células plasmáticas y eosinófilos, los componentes celulares se encuentran separados por edema y algunas hemorragias, asimismo, en algunos centros germinales, se encuentran distribuidos multifocalmente grupos de macrófagos y células gigantes multinucleadas que contienen numerosos cuerpos de inclusión intracitoplasmáticos basofílicos. Las muestras de Inmunohistoquímica resultaron inmunopositivas al antígeno de circovirus porcino.

DISCUSIÓN

Los hallazgos a la necropsia más relevantes en este estudio se encontraron en el aparato respiratorio y linfonodos mediastínicos; en cambio otros autores aparte de encontrar las lesiones ya antes descritas, también encontraron en el riñón múltiples manchas blancas, en el hígado hepatomegalia y colitis[4,7.] El linfonodo fue el que presento la lesión de PCV-2, generalmente, no se obtiene un "patrón patológico" específico, ya que es frecuente que exista una variabilidad importante entre los cambios clínicos y patológicos causados por la infección por PCV-2[7,10.] En el estudio histopatológico, la depleción linfoide encontrada, aunado con linfonecrosis, ha sido reportado por diversos autores[3,10,9;] la cual de igual forma se ha descrito en el bazo[11.] De entre todas las lesiones asociadas a circovirosis porcina la "linfadenitis necrotizante" se considera poco frecuente y su patogénesis es poco entendida. La inflamación granulomatosa con presencia de cuerpos de inclusión intracitoplasmáticos en tejidos linfoides (tonsilas y placas de Peyer), es esencial para determinar la presencia de PCV-2; en este caso se encontraron en linfonodos mediastínicos, pero la literatura marca que también se pueden llegar a encontrar en hígado, páncreas y otros tejidos[13.] En la patogenia de las lesiones vasculares se ha sugerido un mecanismo de hipersensibilidad sistémica de tipo III[3.] Este mecanismo

intermediario de enfermedad ha llevado a la búsqueda de posibles agentes desencadenantes, entre ellos: *Streptococcus* spp., *Actinobacillus pleuroneumoniae*, *Haemophilus parasuis* y *Pasteurella multocida*[1.] Por otro lado, la hiperplasia del epitelio bronquiolar descrita anteriormente, también la han reportado diversos autores, la cual se atribuye a la presencia de *M. hyopneumoniae*[12,15,16.] El peso de los cerdos fue de 115 kg al final de la engorda, lo cual implica que no exista buena conversión, mayor edad a faena y mayor permanencia en la granja[17.] La granja donde se presento la enfermedad no cuenta con calendario de vacunación eficiente, así como un programa de bioseguridad y estos son factores que influyen para que se presente la enfermedad[14,17.] Con este estudio se confirmó la presencia de PCV-2 y aunque no se pudo aislar a *Mycoplasma* spp., como tal, las lesiones encontradas en pulmón son sugerentes a esta bacteria y concuerdan con las investigaciones ya mencionadas. Basados en diferentes estudios, se considera que PCV-2 presenta una alta prevalencia en cerdos de todo el mundo, en donde la infección subclínica suele ser la más frecuente [9.] El aumento de la morbilidad y mortalidad en esta granja se debió a la presencia del PCV-2 con asociación de *Mycoplasma* spp., así como a la falta de un buen calendario de vacunación y el programa de bioseguridad.

CONCLUSIÓN

Se confirmó la presencia de Circovirus porcino y lesiones sugerentes a *Mycoplasma* spp., (Neumonía Enzoótica) en una granja porcina del estado de Colima. Estos padecimientos forman parte del Complejo Respiratorio Porcino y causan grandes pérdidas económicas.

BIBLIOGRAFIA

1. Espinosa I, Martínez S. 2008. *Pasteurella multocida*, *Bordetella bronchiseptica* y *Streptococcus suis* en el complejo respiratorio. *Rev Salud Anim*, 30(3).

2. Bargen L. 2004. A system responses to an outbreak of enzootic pneumonia in grow/finish pigs. *Can Vet Journal*, 45(10):856-859.

3. Marlon O., Torres A. 2007. Enfermedades asociadas al *circovirus* porcino tipo 2. *XX Reunión ALPA, XXX Reunión APPA.* Cusco-Perú.

4. Noriega J, Reyes P, Bucarey S. 2007. Circovirus Porcino: un virus pequeño que genera un gran problema. *Avances en Ciencias Veterinarias.* 22:62-71.

5. Rodríguez C. [creación: 14 feb 2012] La patogénesis de la infección por *circovirus* porcino tipo 2*. [en línea]. En: www.produccion-animal.ar [consulta: 1 mar 2016].

6. Tamiozzo P. 2012. Nuevos avances en vacunas contra *Mycoplasma hyopneumoniae*. *XI Congreso Nacional de Producción Porcina*; Salta, Argentina.

7. Segalés J, Allan G M, Domingo M. 2005. Porcine circovirus diseases. *Anim Health Res Rev*; 6:119-142.

8. Prophet EB, Mills B, Arrington JB, Sabin LH.1995. Métodos Histotecnológicos. Instituto de Patología de las Fuerzas Armadas de los Estados Unidos de América (AFIP). Washington, DC: Publicado por el registro de Patología de los Estados Unidos de América (ARP).

9. Bachmann V, Sonia C, Torres A, Gavidia C, Morales S y Acosta F. 2006. Dinámica de la infección con *Mycoplasma hyopneumoniae* en porcinos provenientes de madres con y sin antecedentes de inmunización. *Rev Inv Vet Perú*, 17 (1):51-57.

10. Ruíz RJA. 2015. Incremento de la proporción de la lesión necrotizante en órganos linfoides en la circovirosis porcina. [Seminario de investigación].DF, México: Universidad Nacional Autónoma de México.

11. Wellenberg GJ, Bouwkamp FT, Wolf PJ. 2010. A study in the severity and relevance of porcine circovirus type 2 infections in Dutch fattening pigs with respiratory diseases. *Vet Microbiol*,142(3–4):217–224.

12. Darwich, L., Segalés, J., Mateu, E. 2004. Pathogenesis of postweaning multisystemic wasting syndrome caused by Porcine circovirus 2: an immune riddle. *Archives of Virology*, (149):857–874.

13. Opriessnig T, Meng X, Halbur P. 2007. Porcine circovirus type 2–associated disease: Update on current terminology, clinical manifestations, pathogenesis, diagnosis, and intervention strategies. *J Vet Diagn Invest,* (19):591–615.

14. Opressing T, Halbur P. 2011. Concurrent infections are important for expression of porcine circovirus associated disease. *Virus research,* (164):20-32.

15. Segalés J. 2007. Circovirosis porcina. Universidad Autónoma de Barcelona. España.

16. Guzmán H, Mogollón J, Rincón M, Lora A. 2008. Correlación entre las lesiones macroscópicas e histopatológicas de la Neumonía enzoótica y la detección del *Mycoplasma hyopneumoniae* por PCR anidada en lavados bronco alveolares en cerdos al sacrificio. *Rev. Med. Vet. Zoot,* (55):39-48.

17. Machuca M., Quiroga M. A., Cappucio J., Piñeyro, P., Weber, N., Alarcón L., Perfumo, C. 2008. Identificación inmunohistoquímica de circovirus porcino tipo 2 y *Lawsonia intracellularis* en muestras de íleon de cerdos con lesiones de enteropatía proliferativa porcina. *Memorias del IX Congreso Nacional de Producción Porcina*, San Luis, Argentina, 2008.

COAGULACIÓN INTRAVASCULAR DISEMINADA SECUNDARIA A *Babesia spp*.

20

Segovia DVH*[1] Ramírez DG[1]

[1]*Facultad de Medicina Veterinaria y Zootecnia UNAM*

RESUMEN

Se presenta el caso de un perro, macho castrado, Poodle, 10 años de edad con historia de vómito, heces pastosas, depresión, dificultad para respirar y orina color marrón, con estudios previos de hemograma (Hg), bioquímica clínica (Bq) y urianálisis (Ua) remitidos previamente al Departamento de Patología área Patología Clínica de la FMVZ-UNAM por un médico veterinario externo con los siguientes resultados. Al Hg: hematocrito 0.26 L/L (0.37 – 0.55 L/L), reticulocitosis 264 x10^9/L y esferocitos 1+; Bq: albumina 23 g/L (29 – 40 g/L), globulinas 48 g/L (23 – 39 g/L) y Ua: sangre/hemoglobina 1+, bilirrubinas 2+. Los cambios observados fueron consistentes con proceso hemolítico inmunomediado, en estudios posteriores persistió la crisis hemolítica, además de trombocitopenia, y morfología eritrocítica relacionada con coagulación intravascular diseminada (CID) y la observación de *Babesia spp.* Este protozoario causa cuadros de anemia hemolítica y hemoglobinuria debido a que causa daño mecánico de los eritrocitos así como al deposito de anticuerpos al momento que el parásito entra a los glóbulos rojos, CID provocada por la elaboración y excreción de enzimas proteolíticas que dañan el endotelio vascular; se presentan signos clínicos variables como anorexia, depresión, fiebre, ictericia y diarrea; otros hallazgos dependerán del curso que tome la enfermedad además de que este parásito compite por la hemoglobina y glucosa con el huésped; la babesiosis es transmitida principalmente por garrapatas del genero *Rhipicephalus saguineus*, capaz de infectar a varios vertebrados; incluyendo al hombre. Las especies que afectan a los perros es *Babesia canis* y *Babesia gibsoni*.

Palabras clave: *Babesia spp*, CID, Garrapata.

SUMMARY

For a dog, neutered male, poodle, 10 years old with a history of vomiting, mushy stool, depression, difficulty breathing and urine brown, with previous studies of blood count (Hg), clinical biochemistry (Bq) and urinalysis (Ua) previously referred to the Department of Pathology, Clinical Pathology area FMVZ-UNAM by an external veterinarian with the following results. Hg: hematocrit 0.26 L / L (0.37 to 0.55 L / L), reticulocytosis 264 x109 / L and spherocytes 1+; Bq: Albumin 23 g / L (29-40 g / L), globulins 48 g / L (23-39 g / L) and Ua: blood / hemoglobin 1+, bilirubin 2+. The changes observed were consistent with immune-mediated hemolytic process, in subsequent studies the persistence of haemolytic picture was evident in addition to thrombocytopenia, and red cell morphology consistent with disseminated intravascular coagulation (DIC) and observation of *Babesia spp*. This protozoan causes hemolytic and hemoglobinuria anemia because it causes mechanical damage by breaking the erythrocytes and the deposit of antibodies when the parasite enters these, DIC caused by the development and excretion of proteolytic enzymes that damage the vascular endothelium, variables besides clinical signs such as anorexia, depression, fever, jaundice and diarrhea; other clinical signs depend on the course takes the disease in addition to this parasite competes for hemoglobin and glucose with the host; Babesiosis is transmitted by ticks of the genus *Rhipicephalus saguineus* mainly able to infect various vertebrates; including humans. Species affecting dogs is *Babesia canis* and *Babesia gibsoni*.
Keywords: *Babesia spp*, DIC, ticks.

INTRODUCCIÓN

Reseña: Perro, Poodle, macho castrado, 10 años.

Anamnesis e historia clínica: Se presenta en el Hospital Veterinario de Especialidades de la Universidad Nacional Autónoma de México (HVE-UNAM) con depresión, anorexia, hematoquecia, vómito, orina color marrón y dificultad para respirar así como historia de ser cardiópata, estudios previos con resultados consistentes con anemia hemolítica inmunomediada.

Examen físico general:

Se decide tomar muestra para Hg y Ua como estudio control.

Hemograma Día 1

EM: Depresión	PP: S/A	TLLC: 2 s	**DH: 5%**
M: Pálidas	RT: (-)	**P: DLLC**	**CC: 2/5**
FC: 110/min	RD: (+)	LN: S/A	Peso: 4.5 kg
FR: 40/min	CP: S/A	PA: S/A	**T°: 38.8° C**

Interpretación: Anemia hemolítica intra y extravascular severa regenerativa secundaria a *Babesia.* Trombocitopenia relacionada a CID. Desviación a la izquierda por inflamación.

Urianálisis Día 1

METODO DE OBTENCIÓN		Micción		
EXAMEN FÍSICO		**EXAMEN MICROSCÓPICO**		
Apariencia:	Turbio 3+			
Color:	Naranja	Eritrocitos	0	/campo (400x)
Densidad:	**1.048**	Leucocitos	0 - 2	/campo (400x)
EXAMEN QUÍMICO				
pH	5.5	Células epiteliales Transitorias	0	/campo (400x)
Proteínas	**0.3** g/L	Células epiteliales Escamosas	0	/campo (400x)
Glucosa	**0** mmol/L			
Cetonas	Negativo	Cilindros	0	/campo (100x)
Bilirrubina	**3+**	Tipo	-	
Urobilinógeno	Normal	Cristales	Bilirrubina 3+	
Sangre/Hemoglobina	4+	Lípidos	-	
		Otro	Espermatozoides 1+	

Interpretación: Hiperbilirrubinuria por hiperbilirrubinuria y hemoglobinuria relacionada al proceso hemolítico intra y extravascular.

ANALITO	RESULTADO	REFERENCIA	UNIDADES	MORFOLOGÍA DE ERITROCITOS
HEMATOCRITO	**0.15**	0.37 - 0.55	L/L	Anisocitosis 2+
HEMOGLOBINA	**41**	120 – 180	g/L	Policromasia 2+
ERITROCITOS	**1.2**	5.5 - 8.5	$X10^{12}$/L	Esferocitos -
VGM	**125**	60 – 77	fL	Aglutinación -
CGMH	**273**	320 – 360	g/L	Poiquilocitos: -
RETICULOCITOS	**189**	< 60	$X10^{9}$ /L	
PLAQUETAS	**36**	200 – 600	$X10^{9}$ /L	Equinocitos 2+
SÓLIDOS TOTALES	60	60 – 75	g/L	Esquistocitos 1+
LEUCOCITOS	12.4 corregido	6.0 - 17.0	$X10^{9}$ /L	Codocitos escasos
DIFERENCIAL				Eritrocitos nucleados: 24/100Leu.
NEUTRÓFILOS	9.2	3.0 - 11.5	$X10^{9}$ /L	
BANDAS	**0.4**	< 0.3	$X10^{9}$ /L	OTROS HALLAZGOS:
METAMIELOCITOS	**0.1**	0	$X10^{9}$ /L	Ictericia 1+
MIELOCITOS	0	0	$X10^{9}$ /L	Neutrófiilos tóxicos 1+
LINFOCITOS	2.0	1.0 - 4.8	$X10^{9}$ /L	Hemólisis ligera
MONOCITOS	0.7	0.1 - 1.4	$X10^{9}$ /L	*Babesia spp*
EOSINÓFILOS	0	0 - 0.9	$X10^{9}$ /L	
BASÓFLOS	0	Raros	$X10^{9}$ /L	

Se decide hospitalizar y realizar transfusión sanguínea además se pide al propietario que consiga dipropionato de imidocarb; la observación clínica del paciente durante la guardia detectó signos nerviosos asociados a la falta de O_2 secundaria a la anemia.

Hemograma Día 2

ANALITO	RESULTADO	REFERENCIA	UNIDADES	MORFOLOGÍA DE ERITROCITOS
HEMATOCRITO	**0.20**	0.37 - 0.55	L/L	Anisocitosis 2+
HEMOGLOBINA	**62**	120 – 180	g/L	Policromasia 2+
ERITROCITOS	**2.7**	5.5 - 8.5	$X10^{12}$/L	Esferocitos -
VGM	**74**	60 – 77	fL	Aglutinación -
CGMH	**310**	320 – 360	g/L	Poiquilocitos: -
RETICULOCITOS	**116**	< 60	$X10^9$ /L	
PLAQUETAS	**56**	200 – 600	$X10^9$ /L	
SÓLIDOS TOTALES	58	60 – 75	g/L	Esquistocitos ocasionales
LEUCOCITOS	16.3 corregido	6.0 - 17.0	$X10^9$ /L	
DIFERENCIAL				Eritrocitos nucleados: 8 /100Leu.
NEUTRÓFILOS	13.7	3.0 - 11.5	$X10^9$ /L	
BANDAS	**0.3**	< 0.3	$X10^9$ /L	OTROS HALLAZGOS:
METAMIELOCITOS	**0**	0	$X10^9$ /L	
MIELOCITOS	0	0	$X10^9$ /L	Ictericia 1+
LINFOCITOS	2.0	1.0 - 4.8	$X10^9$ /L	*Babesia spp*
MONOCITOS	0.3	0.1 - 1.4	$X10^9$ /L	
EOSINÓFILOS	0	0 - 0.9	$X10^9$ /L	
BASÓFLOS	0	Raros	$X10^9$ /L	

Interpretación: Anemia hemolítica intra y extravascular moderada regenerativa persistente secundaria a babesiosis. Trombocitopenia por aumento en su destrucción y/o consumo, así como la morfología eritrocítica esta relacionada a CID. Hipoproteinemia asociada a hemodilución y/o falta en su aporte. Neutrofilia y desviación a la izquierda por inflamación activa.

Gasometría

pH	**7.514**	**7.340 – 7.460**	-
pCO	**23.5**	32.0 – 49.0	mmHg
HCO	**17**	17 – 25	mmol/L
Na	148	140 – 153	mmol/L
K	4.0	3.5 – 5.5	mmol/L
Cl	**122**	107 – 117	mmol/L
Ca	**0.97**	1.20 – 1.50	mmol/L
Glu	4.7	3.8 – 6.8	mmol/L
Lac	0.7	0.0 – 2.0	mmol/L

Interpretación: Alcalemia por alcalosis respiratoria y acidosis metabólica hiperclormica parcialmente compensada. La hipocalcemia secundaria a la alcalemia.

DIAGNÓSTICOS DIFERENCIALES

Anemia Hemolítica Inmunomediada, Leptospirosis, Gastroenteritis parasitaria.

DISCUSIÓN

Los signos clínicos corresponden a un perro con babesiosis como depresión, vómito, orina de color rojizo, heces pastosas, pérdida de peso y anorexia; aunque en este paciente las mucosas ictéricas no fueron perceptibles, en el plasma siempre se presentó ictericia, estos hallazgos denotan que el paciente se encontraba apenas en la fase aguda de la infección, aunque debe mencionarse que no son específicos de esta enfermedad pues una infección por *Ehrlichia canis* puede suponer la aparición de estos mismos signos.

En el Hg, es variable encontrar merozítos de un perro sospechoso de babesiosis debido a que el periodo de la parasitemia en sangre es corto y solo puede observarse entre los 10 a 21 días. La presencia de los merozoítos en el Hg sugiere que la infección apenas comenzaba. Otros cambios relevantes como la anemia regenerativa, eritrocitos nucleados, aisocitosis y policromasia indican una respuesta medular a la anemia; por otro lado la neutrofilia, desviación a la izquierda y la presencia de neutrófilos tóxicos son cambios que se observan por la inflamación presente. La trombocitopenia es común observarla en estos pacientes; aunque no se sabe el mecanismo como tal de este hallazgo; se a propueto que las lesiones vasculares por la endotoxemia tienen como consecuencia la aparición de CID. En el segundo Hg la anemia persistente y la neutrofilia, se asociaron a destrucción continua deeritrocitaria e inflamación respectivamente. Los esquitoscitos son por daño mecánico a los eritrocitos aunado a la trombocitopenia corresponden con un cuadro de CID que ha persistido.

En el urianálisis lo más importante es la hemoglobinuria, bilirrubinuria y cristales de bilirrubina secundarios al proceso hemolítico.

En la gasometría se encontró una alcalemia por alcalosis respiratoria (asociada a la taquipnea) acompañada de una acidosis metabólica hiperclorémica compensatoria.

CONCLUSIONES, IMPORTANCIA MÉDICA Y SANITARIA

A pesar del oportuno diagnóstico, las condiciones sistémicas como CID no fueron favorables para el paciente además de que el curso de la enfermedad fue hiperagudo y sin respuesta al tratamiento.

Es necesario considerar que en México, no se cuenta con información clara y reciente acerca de la incidencia de babesiosis canina, esta solo puede ser supuesta en base a información encontrada en otras especies, principalmente en el ganado bovino, ya que esta enfermedad supone grandes pérdidas económicas y productivas para esta población.

El apoyo en pruebas clínicas para el oportuno diagnóstico de una enfermedad, debe de estar siempre presente, así como la elección de las pruebas adecuadas pues en algunas ocasiones, las complicaciones generadas por parte del problema pueden enmascararlo y en ocasiones llevar a un tratamiento inadecuado para la pronta recuperación del paciente.

La historia clínica es de vital importancia para llegar a obtener diagnósticos presuntivos adecuados así como los tratamientos para estos.

BIBLIOGRAFÍA

1. STOCKHAM L. STEVEN, Fundamentals of Veterinary Clinical Pathology, Second Edition, Blackwell Publishing, 2008
2. THRALL MA; Veterinary Hematology and Clinical Chemistry. 2004. Lippincott Williams & Wilkins. Philadelphia.
3. GREENE CE. Infection Disease of the Dog and Cat. 2005. 3ra ed. Sanders. Philadelphia, Pennsylvania. USA.
4. SUÁREZ, ML; ESPINO, L; GOICOA, A; FIDALGO, LE Y SANTAMARINA, G. 2000. Estudio clínico-laboratorial de perros infectados con *Babesia canis* y con *Babesia canis* y *Ehrlichia canis* simultáneamente. Congreso de Medicina Interna Veterinaria SEMIV 2000. Murcia (España).
5. PENZHORN, BL; LEWIS, BD; DE WAAL, DT Y LÓPEZ REBOLLAR, LM. 1995. Sterilisation of *Babesia canis* infections by imidocarb alone or in combination with diminazene. J S Afr Vet Assoc. 66 (3): 157-159.
6. CORDERO, CM. Parasitología Veterinaria. Primera edición. Madrid,1999.
7. CAMACHO, AT; DÍEZ, E; VALCÁRCEL, F; MARTIN, R; CASADO, MA Y OLMEDA, AS. 2004. Babesiosis canina. Canis et Felis. (68): 33-50
8. FRAGA, E; RUIZ DE GOPEGUI, A; GOICOA, A; FRAGA, G; GARCÍA, J Y ESPINO, L. 2008b. Differential leukocyte count in naturally occurring cases of babesiosis caused by large form *Babesia* in dogs with leukopenia. 18th European College of Veterinary Internal Medicine - Companion Animals Congress. Gante (Bélgica).

COCCIDIOMICOSIS DISEMINADA EN UN PERRO

21

Morales SE*[1], Velázquez JY[1], Vázquez GZ[1], Espinosa YJ[1], Vergara MD[1]

[1]*Departamento de Patología, Facultad de Medicina Veterinaria y Zootecnia, Universidad Nacional Autónoma de México.*

Correspondencia: ***moraless@unam.mx***

RESUMEN

El objetivo del presente trabajo es describir un caso de Coccidioidomicosis en un perro Pastor Belga, macho, de 9 años de edad, perteneciente al Servicio de Administración Tributaria (SAT), ya que la presentación de estos casos es rara en la Ciudad de México y por lo general, no se sospecha de esta enfermedad al iniciar las necropsias. En la inspección externa, la piel de la región medial e interna de ambos miembros pélvicos y el escroto, presentó múltiples áreas con úlceras y fístulas. En la inspección interna, la serosa de los órganos de la cavidad torácica y abdominal estaba engrosada presentando múltiples adherencias (exudado fibrinoso). Además se encontró efusión fibrinopurulenta de 2.5 L en cavidad abdominal. Los hallazgos microscópicos en diversos órganos incluyendo la piel, revelaron inflamación piogranulomatosa y fibrinosa principalmente con la presencia de esférulas características de *Coccidioides* spp. que medían de 40 a 60 µm de diámetro, de pared gruesa, hialina de 4 a 5 µm de espesor, llenas de numerosos gránulos y endosporas Grocott-metenamina positivas. Se concluye que el perro adquirió la infección por este agente debido a que era trasladado a lugares endémicos para esta micosis en México y que la presentación de la enfermedad fue diseminada.

Palabras clave: coccidioidomicosis diseminada, perro, México

ABSTRACT

The aim of this paper is to describe a case of Coccidioidomycosis in a 9 years old, male, Belgian Shepherd dog, belonging to the Tax Administration Service (SAT), since the presentation of these cases is rare in Mexico City and usually not suspected of this disease at the time of necropsy. In the external inspection, the skin of the medial and internal region of both hind limbs and scrotum had multiple ulcers and fistules. In the internal inspection, the serosa of the organs of the thoracic and abdominal cavity was thickened by presenting multiple adhesions (fibrinous exudate).

In addition, 2.5 L of fibrinopurulent exudate were found in abdominal cavity. The microscopic findings in various organs including the skin, revealed pyogranulomatous and fibrinous inflammation with the presence of spherules characteristics of *Coccidioides* spp. measuring from 40 to 60 µm in diameter, of thick and hyaline wall from 4 to 5 µm containing numerous granules and endospores Grocott methenamine positive. It is

concluded that the dog acquired the infection with this fungus because it was moved to endemic areas for this mycosis in Mexico and that the presentation of the disease was disseminated.
Keywords: disseminated coccidioidomycosis, dog, México.

INTRODUCCIÓN

La coccidioidomicosis también conocida como enfermedad de Posadas, Fiebre del Valle del desierto o del Valle de San Joaquín, es una infección fúngica que afecta a diversas especies de animales, y también a los humanos. La enfermedad es causada por hongos dimórficos, el *Coccidioides immitis* que se encuentra en California y Norte de México y *C. posadasii* el cual se distribuye en el Suroeste de E.U.A. Norte de México, Centroamérica y Sudamérica debido a los suelos secos desérticos que se encuentran en dichas áreas.[1-3] En la forma micelial (moho), estos organismos pueden crecer bajo condiciones ambientales extremas. En un estudio cuyo objetivo fue identificar la especie de *Coccidioides* de mayor prevalencia en humanos en México por medio de pruebas moleculares (PCR y microsatélites), de 154 muestras, el 82% de los aislamientos correspondieron a *C. posadasii* encontrados principalmente en el Noreste de México y el 18% correspondieron a *C. immitis* encontrados principalmente en el Noroeste de México.[4] Los *Coccidioides* spp. se propagan a través de artroconidias (artrosporas) y endosporas. La forma de moho que crece en el ambiente produce las artroconidias que se propagan por el viento, germinan y forman nuevos micelios. Las esporas del hongo se dispersan en el aire cuando se remueve el suelo contaminado ya sea por humanos (como en el caso de sitios de construcción) o por causas naturales (como por ejemplo, un terremoto o una tormenta de polvo). Los perros son la especie más severamente afectada, los cuales adquieren la infección por inhalación de esporas del hongo afectando a los pulmones en dónde se encuentran como esférulas redondas, que crecen, se rompen y se liberan cientos de endosporas las cuales se diseminan en el cuerpo por vía linfática y vía sanguínea resultando en infección sistémica. En aproximadamente el 70% de los perros afectados, la infección es subclínica, sin embargo, en perros inmunocomprometidos o con diagnóstico tardio, la infección puede ser letal.[5] Los signos respiratorios son los más comunes. Los animales presentan fiebre alta (40ºC), letargo, pérdida de apetito, cojera, tos seca y áspera, dificultad para respirar, ampliación de articulaciones (inflamación), pérdida de peso extrema con pérdida de masa muscular, inflamación de los linfonodos, úlceras en la piel y yagas que drenan, inflamación del iris y de la córnea. La infección se puede propagar a otras áreas del cuerpo, como los huesos largos, hígado, riñones, testículos, sistema nervioso central y sistema cardiovascular presentándose convulsiones e insuficiencia cardiaca. La confirmación del diagnóstico en casos sospechosos de Coccidioidomicosis se puede realizar mediante examen citológico e histopatológico, aislamiento y cultivo, detección de anticuerpos, inmunohistoquímica, hibridación "in situ" y por técnicas moleculares.[5] El objetivo del presente trabajo es describir un caso de Coccidioidomicosis en un perro perteneciente al Servicio de Administración Tributaria (SAT), ya que la presentación de estos casos es rara en la Ciudad de México y por lo general, no se sospecha de esta enfermedad al iniciar las necropsias.

Historia clínica

Se trata de un perro Pastor Belga, macho, de 9 años de edad, perteneciente al SAT, del gobierno de México. Comía alimento comercial y tenía esquema de vacunación vigente. Los perros del SAT tienen la misión de salvaguardar las aduanas de México detectando drogas y explosivos. Estos perros son seleccionados meticulosamente mediante la aplicación de pruebas de aptitud al trabajo establecidas por normas internacionales que han sido implantadas por países que cuentan con mayor experiencia en el uso de perros detectores. Los propietarios refieren que el perro había sido trasladado a estados del Norte de México para trabajar, sin embargo, últimamente se encontraba en la Ciudad de México. Además indican que el perro tenía insuficiencia renal crónica (no presentaron ningún estudio de Patología Clínica), anorexia, depresión, pérdida de peso y que presentaba lesiones en la piel de los miembros posiblemente asociadas a *Nocardia* spp.

Hallazgos macroscópicos

Inspección externa. El cadáver pesó 26 Kg, y tenía mala condición corporal (1/5). En ambos ojos, presentaba exudado purulento. La piel de la región medial e interna de ambos miembros pélvicos, presentó múltiples áreas irregulares eritematosas, alopécicas, con úlceras y fístulas que medían de 2.0 a 4 cm de diámetro aproximadamente (Figura 1). El escroto presentaba una úlcera de 3 cm de diámetro.

Inspección interna. El tejido adiposo subcutáneo, era escaso y presentaba edema en ambos miembros pélvicos, así como abundante exudado cremoso amarillo-verde (flegmón).

Cavidad torácica. Se encontró un nódulo de 5 cm de eje mayor, firme, no desplazable, adherido a la pared costal de la 3ª a 4ª costillas. Al corte presentaba abundante exudado purulento.

Aparato respiratorio. La pleura visceral pulmonar estaba adherida a la pared costal. Los pulmones no colapsaron, eran rojo oscuro, con múltiples focos blancos menores a 1 cm de diámetro. La luz de la tráquea, bronquios y bronquiolos, contenía espuma roja (edema).

Sistema cardiovascular. El saco pericárdico estaba marcadamente engrosado y adherido al epicardio por abundante fibrina. La silueta cardiaca estaba redondeada por dilatación cardiaca derecha.

Cavidad abdominal. Contenía 2.5 L de líquido amarillo turbio el cual fue enviado para su evaluación a la sección de patología clínica. El peritoneo, omento mayor y mesenterio, se encontraron marcadamente engrosados con exudado fibrino-purulento,

Aparato digestivo. Se observó hepatomegalia. La serosa hepática estaba engrosada y presentaba extensas placas amarillas (fibrina). A nivel del duodeno, se encontró un nódulo, rojo, roto adherido a la serosa, firme, bien delimitado y encapsulado que medía 8

cm de eje mayor compatible con restos del bazo. Este nódulo estaba rodeado por omento el cual estaba marcadamente engrosado y envolvía a parte del duodeno, ciego y colon.

Aparato urinario. Los rayos cortico-medulares de ambos riñones eran muy evidentes. La médula tenía múltiples zonas blanco-amarillas (infartos).

Sistema linforreticular. Se observó linfadenomegalia de los linfonodos axilares, traqueobronquiales, mesentéricos, inguinales, peripancreáticos, popítleos y perirrenales.

Hallazgos microscópicos

Piel de la región inguinal. La epidermis exhibía zonas ulceradas, con restos celulares, abundantes neutrófilos y colonias bacterianas. La dermis y tejido subcutáneo, estaban infiltrados por abundantes neutrófilos, linfocitos, macrófagos y células gigantes, entremezcladas con esférulas compatibles con hongos que medían de 40 a 60 µm de diámetro, de pared gruesa, hialina de 4 a 5 µm de espesor, llenas de numerosos gránulos y endosporas (Figura 2). Además se observó edema, tejido de granulación y zonas de fibrosis.

Músculos abdominales, aductor, gracillis y vasto medial. Las fibras musculares están infiltradas por abundantes neutrófilos, linfocitos, macrófagos y células gigantes. Las fibras musculares se encuentran degeneradas y algunas necróticas. Se encuentran las mismas esférulas descritas en la piel y tejido subcutáneo.

Pulmón. La pleura está engrosada por tejido conjuntivo fibroso, presencia de células inflamatorias mononucleares, edema y fibrina. En algunas zonas, los septos alveolares están engrosados por infiltración de células inflamatorias mononucleares y los espacios alveolares se encuentran ocupados por abundantes células inflamatorias principalmente mononucleares. También se observan algunas estructuras compatibles con hongos.

Corazón. En algunas zonas, entre las fibras musculares, se aprecia edema y moderada cantidad de infiltrado linfoplasmocítico. El epicardio presenta agregados de fibrina con escasos linfocitos.

Pericardio, omento, epiplón, peritoneo y serosas de órganos abdominales. Se encuentran marcadamente expandidas por abundante fibrina entremezclada con numerosos linfocitos, células plasmáticas, macrófagos, células gigantes y neutrófilos. Además se aprecia edema, zonas de hemorragia, necrosis y fibroblastos reactivos. También se encuentran las estructuras compatibles con hongos descritas anteriormente.

Órgano compatible con bazo. Se encuentra delimitado por tejido conjuntivo fibroso, en el interior presenta trabéculas de músculo liso y abundante tejido necrótico infiltrado por numerosas células inflamatorias mononucleares, fibrina y abundantes esférulas compatibles con hongos.

Riñón. En algunas zonas, la membrana basal glomerular esta moderadamente engrosada. El intersticio exhibe agregados de infiltrado linfoplasmocítico con áreas

multifocales de fibrosis. Asimismo hay focos de necrosis tubular con material proteináceo eosinofílico intratubular.

Intestino delgado y mesenterio: La serosa intestinal y mesenterio exhiben múltiples agregados de linfocitos y macrófagos espumosos, entremezclados con fibrina y escasos restos necróticos. La mucosa intestinal esta acortada, con las vellosidades fusionadas. La lámina propia está infiltrada por linfocitos y macrófagos, el epitelio de las criptas está degenerado, exfoliado y entremezclado con restos necróticos.

Hígado: Los cordones hepáticos están ligeramente desorganizados con áreas de congestión de distribución aleatoria. En algunas zonas periportales, se observan restos celulares (necrosis). Además entre los lobulillos, se observan pequeños depósitos de fibrina e infiltrado linfocitico.

Testículo: La túnica vaginal está marcadamente expandida por abundante cantidad de infiltrado inflamatorio similar al descrito en los diferentes tejidos. En el parénquima testicular hay agregados de linfocitos. Los túbulos son irregulares con escasas células germinales, mismas que están degeneradas. En el intersticio hay proliferación de tejido conectivo fibroso.

Linfonodos: Los senos medulares están infiltrados por abundantes eritrocitos, que alternan con macrófagos espumosos, hemosiderófagos y depósitos de fibrina. Asimismo, en los vasos sanguíneos hay trombos.

Cerebro: Se observa edema perivascular. Algunas neuronas están degeneradas y rodeadas por células de la glía. En múltiples vasos sanguíneos de las meninges, hay trombos.

Pruebas complementarias

El análisis del líquido amarillo turbio obtenido de la cavidad abdominal, indicó un proceso inflamatorio (peritonitis) aséptico. Para confirmar que las esférulas encontradas en diversos tejidos eran hongos, se realizó tinción de Grocott-metenamia, resultando positivas a ésta tinción.

Diagnósticos morfológicos

Efusión fibrinopurulenta de 2.5 L en cavidad abdominal

Piel de región inguinal y tejido subcutáneo:

- Epidermitis ulcerativa, moderada, multifocal.
- Dermatitis, paniculitis y celulitis piogranulomatosa grave, multifocal, con tejido de granulación y estructuras micóticas compatibles con *Coccidiodes sp.*

Músculos abdominales, aductor, gracilis y vasto medial:

- Miositis piogranulomatosa y necrótica grave, multifocal con estructuras micóticas compatibles con *Coccidiodes sp.*

Pulmón:

- Pleuritis fibrinosa y linfocítica, grave, difusa con fibrosis.
- Neumonía intersticial y granulomatosa, moderada multifocal con estructuras micóticas compatibles con *Coccidiodes sp.*

Pericardio:

- Pericarditis piogranulomatosa y fibrinosa grave, difusa con estructuras compatibles con *Coccidioides sp*.

Corazón:

- Epicarditis fibrinosa y linfocítica, moderada multifocal.
- Miocarditis linfocítica moderada, multifocal.

Omento, epiplón, peritoneo y serosas de órganos de cavidad abdominal:

- Peritonitis y serositis piogranulomatosa y fibrinonecrótica, grave, difusa con estructuras micóticas compatibles con *Coccidiodes sp.*

Bazo: y abundantes estructuras micóticas compatibles con *Coccidiodes sp.*

- Esplenitis necrosupurativa y fibrinosa, grave, difusa con rotura esplénica grave

Riñón:

- Glomerulonefritis membranosa moderada, multifocal.
- Nefritis intersticial linfocítica con fibrosis moderada, multifocal.
- Degeneración y necrosis tubular grave, difusa.

Intestino delgado:

- Enteritis necrótica y granulomatosa, moderada, difusa con atrofia leve de vellosidades.
- Criptitis necrótica moderada, difusa.

Hígado:

- Degeneración y necrosis leve, difusa.
- Congestión moderada, multifocal.

Testículo:

- Periorquitis piogranulomatosa grave, difusa.
- Orquitis linfocítica y fibrosis leve, multifocal,
- Atrofia y degeneración testicular moderada, difusa.

Linfonodos:

- Linfadenitis histiocítica moderada, difusa con hemorragias multifocales y trombos.

Cerebro:

- Edema perineuronal moderado multifocal con degeneración neuronal y gliosis, leve multifocal.

Criterio diagnóstico

Los hallazgos *postmortem* indican que el perro murió a causa de una micosis sistémica asociada a *Coccidioides* spp, ya que las esférulas maduras encontradas en diversos órganos fueron positivas a la tinción de Grocott-metenamina y presentaron características morfológicas (tamaño, pared, endosporas) de este hongo. La estructura nodular adyacente al duodeno que macroscópicamente no fue identificada, presentaba características histomorfológicas de bazo, mismo que presentaba rotura, lo cual posiblemente contribuyó al desarrollo de peritonitis como consecuencia del derrame directo del material necro-supurativo y las estructuras micóticas hacia el peritoneo.

Diagnósticos diferenciales

Aunque las esférulas maduras con endosporas son características morfológicas de *Coccidioides* sp., las endosporas también se pueden confundir con levaduras de *Histoplasma* sp., *Candida* sp., *Cryptococus* sp. o *Paracoccidioides* sp. Además las esférulas pequeñas no maduras que se aíslan pueden confundirse con las formas de crecimiento de levaduras de *Blastomyces*. Cuadro 1. [6-8]

DISCUSIÓN Y CONCLUSIONES

La coccidioidomicosis es una enfermedad respiratoria y sistémica de relevancia en salud pública. En México esta enfermedad se informa con mayor prevalencia en estados del norte y centro del país como Baja California, Chihuahua, Coahuila, Colima, Durango, Guanajuato, Guerrero, Jalisco, Michoacán, Nayarit, Nuevo León, Sinaloa, Sonora, Tamaulipas y Zacatecas[9-11] y *Coccidioides posadasii* es el agente que se ha aislado con mayor frecuencia.[4] Con respecto a los perros, no se conoce la prevalencia de esta micosis, sin embargo, al parecer esta enfermedad se ha sub-diagnosticado y pude ser confundida con otras patologías por ejemplo con cáncer, por lo que podría haber más casos de los

que se han informado.[12] En Sonora, México, se realizó un estudio cuya finalidad fue investigar aspectos patológicos encontrados a la necropsia y la presencia serológica de la enfermedad, así como la presencia del hongo a nivel microscópico en perros infectados naturalmente. De los 90 animales seleccionados, por medio de la Prueba de Aglutinación en Látex (PAL), 71 (78.8%) fueron seropositivos. A la necropsia, 22 perros (25%) presentaron lesiones sugestivas a la enfermedad en uno o más órganos. De los 22 animales afectados, el 100% presentaron lesiones pulmonares y 68 (77.27%) en hueso. La histopatología reveló que estos 22 (25%) animales presentaron esférulas.[11] Los principales factores de riesgo para contraer la infección en humanos y en perros son: el lugar en dónde viven ya que el hábitat óptimo para el hongo incluye clima árido o semiárido, con alto contenido en sales, pH alcalino y con vegetación escasa de tipo espinoso. En el presente caso, se menciona que el perro era trasladado a diferentes estados del norte de México principalmente, por lo que se sugiere que adquirió la infección en alguno de estos viajes. Cabe mencionar que por histopatología no se puede distinguir la especie de *Coccidioides* que infectó al perro. Para ello se hubiera requerido el aislamiento del agente e identificación de la especie por métodos moleculares como PCR., sin embargo, de acuerdo a estudios anteriores en humanos en México, la especie de *Coccidiodes* más frecuentemente identificada es *posadasii* por lo que probablemente en el presente caso se trate de este agente. Otros factores de riego a considerar es la edad (4-6 años), razas grandes, hábitos de salir de la casa y rascar la tierra, vivir en terrenos muy grandes y perros inmunocomprometidos.[13,14] La Coccidioidomicosis en perros presenta un amplio espectro de anomalías respiratorias y musculo-esqueléticas, y pocas veces lesiones cutáneas. Al respecto, en el presente caso, se sugiere que el perro presentó una primo infección en pulmón al inhalar esporas, convirtiéndose en esférulas en el pulmón en dónde crecieron, se rompieron y liberaron cientos de endosporas afectando diversos tejidos. La literatura menciona que las endosporas también pueden diseminarse por el sistema linfático y los vasos sanguíneos, dando lugar a una infección sistémica, afectando a la piel como lo ocurrido en el presente caso. Cabe mencionar que no se detectaron lesiones óseas o articulares en este perro. Debido a antecedentes de Nocardiosis cutánea en los perros del SAT, los propietarios pensaron que se trataba de otro caso y no consideraron a la Coccidioidomicosis, por lo que esta enfermedad debe incluirse en el diagnóstico diferencial en casos de lesiones ulcerosas y yagas con exudado en la piel. La pericarditis es común en la Coccidioidomicosis de los perros como en el presente caso, sin embargo, se ha informado de 2 casos atípicos de lesiones en la base del corazón.[15] Debido a que no se contó con pruebas de patología clínica, aunque el perro si presentaba lesiones en ambos riñones, no se pudo comprobar que padecía de insuficiencia renal como se refirió en la historia clínica.

Se concluye que el perro adquirió la infección por *Coccidioides* spp. debido a que era trasladado a lugares endémicos para esta micosis en México y que la presentación de la enfermedad fue diseminada. Es importante resaltar que una historia clínica completa ayuda a llegar a un diagnóstico final más fácilmente, ya que se supo después de la necropsia, que el perro no sólo vivió en la Ciudad de México sino que también estuvo en lugares endémicos para esta micosis.

Figura 1. Múltiples úlceras y fístulas en la piel

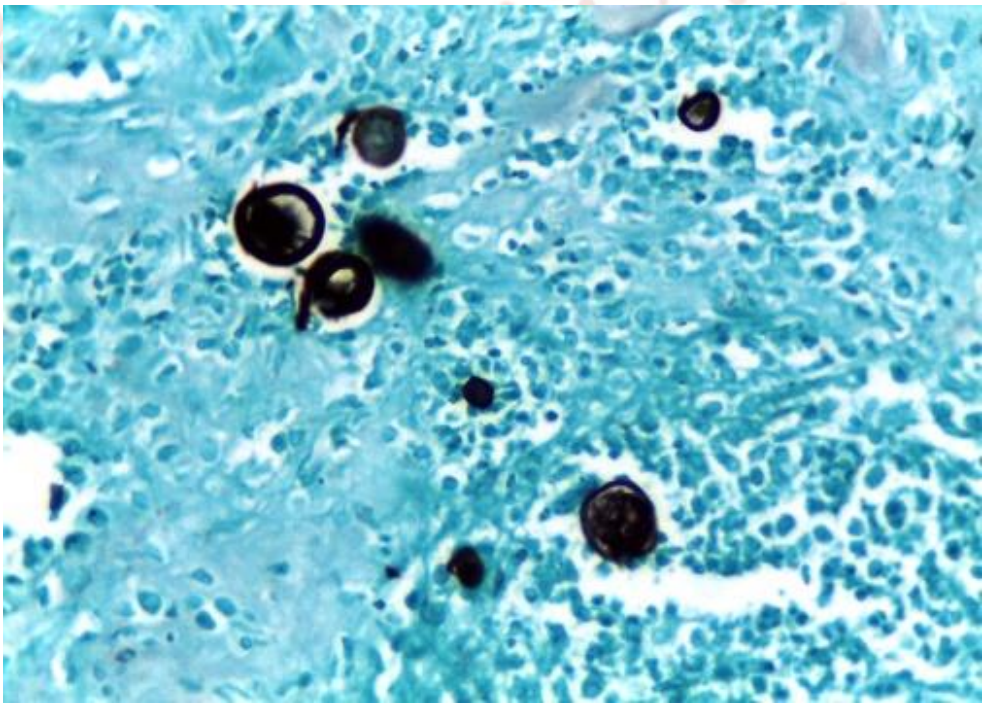

Figura 2. Esférulas de 40-60µm de diámetro Grocott-metenamina positivas en tejido subcutáneo

Cuadro 1. Diagnóstico diferencial de las micosis sistémicas en los tejidos del huésped (formas parasitarias)

	Forma	Tamaño	Reacción tisular
***Coccidioides* sp.**	Esférica Esférula madura de pared gruesa	Esférulas: 20-150 µm de diámetro Endosporas: 2-4 µm de diámetro	inflamación supurativa (incluyendo eosinófilos) y granulomatosa A veces Fenómeno de Splendore Hoeppli
***Histoplasma* sp.**	Ovoide Levadura agrupadas dentro de células inflamatorias Halo refringente que simula una cápsula	5-6 µm de diámetro	Diversos aspectos dependiendo de la cronicidad de la infección; necrosis vascular e inflamación granulomatosa
***Candida* sp.**	Redondas u Oval agrupadas en pequeños grupos	3-8 X 2-7 µm Formas filamentosas 3-5 µm	Inflamación supurativa o granulomatosa
***Cryptococcus* sp.**	Esférica Levaduras con gemación de base estrecha y cápsula gruesa	4-10 µm de diámetro Tomando en cuenta la cápsula: hasta 30 µm	Ninguna o granulomatosa, ocasionalmente fibrosis
***Blastomyces* sp.**	Oval Levaduras con gemación de base ancha	8-25 µm de diámetro	Mixta, típica inflamación supurativa y granulomatosa
***Paracoccidioides* sp.**	Esférica Levaduras esféricas grandes rodeadas de numerosas gemaciones con un espacio visible claramente entre el hongo y el tejido circundante	4-60 µm de diámetro	Las levaduras se suelen encontrar dentro de células gigantes multinucleadas. Inflamación supurativa y granulomatosa rodeada de fibrosis

*Fungal Infections, Life Leading International Fungal Eduction.
http://www.life-worldwide.org/esp/fungal-diseases/histopathology

REFERENCIAS

1. Fisher MC, Koenig GL, White TJ, San-Blas G, Negroni R, Alvarez IG, Wanke B, Taylor JW. 2001. Biogeographic range expan-sion into South America by *Coccidioides immitis* mirrors New World patterns of human migration. *Proceedings of the National Academy of Sciences of the United States of America*, 98:4558-4562.
2. Fisher MC, Koenig GL, White TJ, Taylor JW. 2002. Molecular and pheno-typic description of *Coccidioides posadasii* sp. nov., previously recognized as the non-California population of *Coccidioides immitis*. *Mycologia*, 94(1): 73-84.
3. Baptista-Rosas RC, Riquelme M. 2007. Epidemiology of coccidioidomycosis in Mexico. *Revista Iberoamericana de Micolcología*. 24(2):100-105.
4. Luna-Isaac, JA., Muñiz-Salazar R., Baptista-Rosas, RC., Enríquez-Paredes, LM., Castãńon-Olivares, LR., Contreras-Pérez, C., Bazán-Mora. E., Gonzalez, GM., González-Martinez, MR. 2014. Genetic analysis of the endemic fungal Pathogens *Coccidioides posadasii* and *Coccidioides immitis* in Mexico. *Medical Mycology*. 52: 156-166.
5. Shubitz LF, Dial SM. 2005. Coccidioidomycosis: a diagnostic challenge. *Clinical Techniques in Small Animal Practice*, 20(4): 220-226.
6. Wieden MA, Saubolle MA. 1996. The histopathology of coccidioidomycosis. In: Einstein HE, Catanzaro A, editors. Coccidioidomycosis: proceedings of the 5th international conference. *National Foundation for Infectious Diseases*. Washington. pp: 12-17.
7. Saubolle MA. 2000. Mycology and the clinical laboratory in the diagnosis of respiratory mycoses. In: Sarosi GA, Davies SF, editors. Fungal diseases of the lung. *Philadelphia: Lippincott Williams & Wilkins*. pp:1-16.
8. Moroyoqui-Navarro LA. Figueroa-Sauceda SR. 2008. Coccidioidomicosis. *Medicina Interna de Mexico*. 24(2):125-41.
9. Ajello L. 1971. Coccidioidomycosis and histoplasmosis a review of their epidemiology and geographical distribution. *Mycopathologia et Mycologia applicata*. 45(3-4): 221-230.
10. Laniado-Laborín R. 2006. Coccidioidomicosis: más que una enfermedad regional. *Revista del Instituto Nacional de Enfermedades Respiratorias de México.* 9(4): 301-308.
11. Ortiz-Encinas V, Lares-Villa F, Luna Nevárez P, Reyna-Granados J, Munguía-Xóchihua J, Ibarra-Gámez J. 2015. Estudios anatómico patológicos, serológicos e histopatológicos de perros positivos a coccidioidomicosis infectados naturalmente. *Abanico Veterinario*. 5(1): 13-25.
12. Ramirez-Romero R, Silva-Pérez RA, Lara-Arias J, Ramírez-Hernández C, Marino-Martínez IA, Barbosa-Quintana Á, López-Mayagoitia A. 2016. Coccidioidomycosis in biopsies with presumptive diagnosis of malignancy in dogs: report of three cases and comparative discussion of published reports. *Mycopathologia*. 181(1-2):151-157.
13. Butkiewicz CD, Shubitz LE, Dial SM. 2005. Risk Factors associated with Coccidioides infection in dogs. *Journal of the American Veterinary Medical Association.* 226 (11):1851-1854.
14. Grayzel SE, Martínez-López B, Sykes, JE. 2016. Risk factors and spatial distribution of canine coccidioidomycosis in California, 2005-2013. *Transboundary and Emerging Diseases*. doi: 10.1111/tbed.12475.
15. Ajithdoss DK, Trainor KE, Snyder KD, Bridges CH, Langohr IM, Kiupel M, Porter BF. 2011. Coccidioidomycosis presenting as a heart base mass in two dogs. *Journal of Comparative Pathology*. 145(2-3): 132-137.

COLANGIOCARCINOMA BIEN DIFERENCIADO EN PALOMA DE COLLAR (*Streptopelia risoria*)

22

Díaz NMT*[1], Alcaraz SLE[1], Palencia SE[1]

[1] *Laboratorio de Patología, Dirección General de Zoológicos y Vida Silvestre, SEDEMA*
Correspondencia: marite_22@hotmail.com

RESUMEN

Una hembra de Paloma de collar (*Streptopelia risoria*) perteneciente al Zoológico Los Coyotes, fue encontrada muerta sin signología previa aparente y remitida al Laboratorio de Patología de la Dirección General de Zoológicos y Vida Silvestre. El hallazgo más relevante a la necropsia fue el hígado, que se observó marcadamente aumentado de tamaño, con los bordes redondeados y áreas blanquecinas con un patrón sólido, que se continuaban al corte del parénquima. Microscópicamente, se observó una neoplasia compuesta por células epiteliales de conductos biliares, con marcado pleomorfismo celular y dispuestas en túbulos de tamaño variable, obteniendo un diagnóstico de Colangiocarcinoma. Este trabajo cobra relevancia, debido a la escasa información acerca de las enfermedades que aquejan a esta especie, en comparación con lo descrito con otras aves silvestres.

Palabras clave: Aves, Paloma de collar, colagiocarcinoma.

ABSTRACT

A female Dove (*Streptopelia risoria*) belonging to Zoo Los Coyotes, was found dead without apparent signology and sent to the Laboratory of Pathology of the Directorate General of Zoos and Wildlife. The most important finding was the necropsy the liver was observed markedly increased in size, with rounded edges and whitish areas with a solid pattern, which continued to cut the parenchyma. Microscopically, a tumor composed of bile duct epithelial cells, with marked cellular pleomorphism and arranged in tubules of varying size, obtaining a diagnosis of cholangiocarcinoma was observed. This work is particularly relevant because of the limited information about diseases that afflict this species, compared with that described with wild birds.

Key words: Birds, *Streptopelia risoria,* cholangiocarcinoma

INTRODUCCIÓN

Los colangiocarcinomas, son neoplasias que se originan del epitelio de los conductos biliares y son las neoplasias más frecuentes reportadas en aves de vida libre y cautiverio.

Las neoplasias de conductos biliares malignas son más frecuentes que las benignas.

Los signos clínicos para los colangiocarcinomas no son específicos, y se deben relacionar con la información obtenida de los estudios de laboratorio. Entre los signos observados se encuentran letargia, emaciación, anorexia, ataxia, signología nerviosa sugestiva de hepato-encefalopatía, vómito y disnea. A la palpación es posible detectar masas hepáticas o hepatomegalia.

Los colangiocarcinomas pueden ser detectados por ultrasonido, y en ocasiones ser distinguidos de los carcinomas hepáticos, ya que estos tienden a presentar un patrón focal y los colangiocarcinomas multifocal.

Macroscópicamente, pueden ser masivos o multifocales y pueden presentar un aspecto umbilicado. A la superficie de corte, los tumores presentan una coloración blanco-grisáceo a café-amarillento. Los bordes de la neoplasia generalmente están delimitados por parénquima hepático normal. Característicamente, los tumores son firmes al tacto debido a la presencia de abundante tejido conectivo, así mismo se pueden encontrar extensas áreas de necrosis.

Histológicamente, los cambios de los colangiocarcinomas son similares en todas las especies. Están compuestos por células que semejan el epitelio biliar con presencia de abundante tejido conectivo.

Las aves más frecuentemente afectadas por esta neoplasia son los Pericos amazónicos, Cotorras, Faisanes, Pingüinos, Ninfas, Aves de traspatio y Guacamayas azul-oro.

HISTORIA CLÍNICA

Se recibe en el Laboratorio de Patología de la Dirección General de Zoológicos y Vida Silvestre, un ejemplar de Paloma de collar (*Streptopelia risoria*), hembra adulta, perteneciente al Zoológico Los Coyotes, la cual se encontró muerta sin signología previa aparente.

HALLAZGOS MACROSCÓPICOS

El ejemplar presentó buena condición corporal y buen estado de conservación.
El hígado se encontró considerablemente aumentado de tamaño y con los bordes redondeados, con zonas pálidas dispersas por el parénquima hepático, que se continuaban al corte del mismo, exhibiendo un patrón sólido. La cara visceral se encontró engrosada y de superficie irregular, además de observarse fuertemente adherida a la serosa intestinal.

El resto de los órganos no mostraron cambios patológicos aparentes.

HALLAZGOS MICROSCÓPICOS

Microscópicamente, se observa una neoplasia que sustituye el parénquima hepático normal, compuesta por células que semejan epitelio biliar, con moderado a marcado pleomorfismo celular, dispuestas en túbulos y acinis de tamaño variable con escasa cantidad de material basófilo en su interior y separados por abundante tejido conectivo.
Las células neoplásicas son cúbicas a columnares, con escaso a moderado citoplasma discretamente eosinofílico y núcleos redondos a ovales, con cromatina fina granular y 1-2 nucleolos prominentes. Se observan de 2-3 mitosis por campo de seco fuerte.

Adicionalmente, se observan extensas áreas de necrosis y hemorragia, con marcada acumulación de linfocitos y heterófilos.

CRITERIO DIAGNÓSTICO

La neoplasia descrita, fue clasificada como Colangiocarcinoma bien diferenciado, esto debido a las características histológicas observas, ya que las células exhibieron una morfología de cúbica a columnar que semeja las células epiteliales biliares, con la presencia de figuras mitóticas, producción de mucina y abundante presencia de tejido fribroso, lo cual lo diferencia de los Carcinomas hepatocelulares adenoides y colangiomas.

DIAGNÓSTICOS DIFERENCIALES

Entre los diagnósticos diferenciales del Colangiocarcinoma, se encuentran los Carcinomas hepatocelulares, principalmente en la presentación adenoide, sin embargo, las características morfológicas son diferentes, ya que los colangiocarcinomas presentan células pequeñas, cúbicas o columnares, y núcleos con cromatina fina granular, con la presencia de moderada cantidad de figuras mitóticas y abundante desmoplasia. Está descrito que la variante de los carcinomas adenoide, puede formar estructuras acinares, sin embargo, raramente contienen material secretado en su interior.
Los colangiocarcinomas también se deben distinguir de los Colangiomas, para lo que nos ayudaran las mismas características antes descritas.

Otro diagnóstico diferencial son las metástasis en hígado de Adenocarcinomas.

DISCUSIÓN Y CONCLUSIONES

Las lesiones macroscópicas y microscópicas observadas en el hígado de la Paloma de collar (*Streptopelia risoria*), fueron consistentes con un Colangiocarcinoma.

Microscópicamente, se observó que el parénquima hepático se encontraba sustituido en su mayoría por tejido neoplásico de morfología cúbica a columnar dispuesto en túbulos que semeja el epitelio biliar, además de observarse abundante desmoplasia, que en conjunto con el resto de las características lo diferencian de los carcinomas hepáticos.

Los colangiocarcinomas en especies domésticas y humanos, generalmente se presentan en individuos seniles, sin embargo, no se cuenta con el dato sobre la edad de presentación en aves domésticas y silvestres.

Las neoplasias hepatobiliares en especies aviares han sido reportadas ocasionalmente, sin embargo, han sido mayormente descritas en psitácidos, no siendo así en columbiformes. Dentro de los reportes de neoplasias en columbiformes, se encontraron datos de la presencia de Rabdomiosarcomas.

Este trabajo cobra relevancia, debido a que existe escasa información acerca de las afecciones hepáticas en especies de aves columbiformes.

BIBLIOGRAFÍA

1. Ozmen O. Cholangiocarcinoma in a Ring-Necked Pheasant (*Phasianus colchicus*): a case report. Vet. Med 2012. 57(6): 320-323.
2. Cullen JM, Popp JA. Tumors of the liver and gall bladder. En Meuten DJ. Tumors in Domestic Animals. 4th ed. Blackwell. 2002. USA
3. Dell´Armelina RPR, Lerner LL, Peixoto AL, Argenta PC, Aparecida SCR, Moleta CE. Cholangiocarcinoma in an American Rhea (*Rhea amerciana araneipes*). Ciéncia Rural 2015. 45(2): 284-287.
4. Van WAJ, Degernes LA, John BH. Combined hepatocellular-cholangiocarcinoma in a lesser flamingo (*Phoenicopterus minor*). Avian Path 2010. 39(4): 275-278.
5. Gesek M, Stenzel T, Szarek J, Babinska I, Mieszczy´nski T. Cholangiocarcinoma in cocktiels (*Nymphicus hollandicus*). Bull Vet Inst Polawy 2009. 53:445-448.
6. Da silva NFH, Damasceno PP, Ferreira AR, Urizzi BSO, Dantas CG, Neves BJ, Pontes AA. Cholangiocarcinoma in Backyard Chicken. Braz J Vet Pathol 2013. 6(3): 116-119.
7. Fernández-Bellon H, Martorell J, Rabanal R, Ramos A. Rhabdomyosarcoma in a racing pigeon (*Columba livia*). Avian Pathol 2003. 32(6): 613-6.

COMPLEJO SEPTICÉMICO EN TRUCHA ARCOÍRIS (*ONCORHYNCHUS MYKISS*) GENERADO POR LA BACTERIA ÁCIDO LÁCTICA *Weissella* sp.

23

Castrejón, NJ*[1]; Fajardo MR[1]; Romero ZA[2,3]; Avendaño, HR[3,4]; Ortega, SC[1]

[1]Centro de Investigación y Estudios Avanzados en Salud Animal (CIESA), Facultad de Medicina Veterinaria y Zootecnia, Universidad Autónoma del Estado de México, Carretera Toluca-Atlacomulco Km. 15.5, Toluca 50200, México.

[2]Laboratorio de Biotecnología y Patología Acuática, Instituto de Patología Animal, Facultad de Ciencias Veterinarias, Campus Isla Teja, Universidad Austral de Chile, Independencia 641, Valdivia 5090000, Chile;

[3]Centro FONDAP, Interdisciplinary Center for Aquaculture Research (INCAR), P.O. Box 160-C, Concepción 4030000, Chile.

[4]Laboratorio de Patología de Organismos Acuáticos y Biotecnología Acuícola, Facultad de Ciencias Biológicas, Universidad Andrés Bello, 2520000 Viña del Mar, Chile.

RESUMEN

Dentro de la producción acuícola, la trucha arcoíris (*Oncorhynchus mykiss)* es una de las especies de mayor demanda en el mercado, del mismo modo es una especie muy susceptible a una gran variedad de afecciones de origen bacteriano. En los últimos años se han identificado bacterias acido lácticas implicadas en cuadros septicémicos en granjas trutícolas que han generado grandes pérdidas económicas. En México, se han presentado mortalidades en granjas productoras de trucha en donde se presentan signos sugerentes a la enfermedad denominada Weissellosis. En el presente trabajo se describe el aislamiento de bacterias cocobacilares gram-positivas, oxidasa y catalasa negativas, hemolíticas, no móviles, fermentadoras de azucares a partir de peces que presentaron signología de Weisellosis, caracterizada por exoftalmia, lesiones hemorrágicas en ojos, boca y aletas pectorales. A la necropsia se observó: hemorragias multifocales en hígado, cerebro y vejiga natatoria. Los resultados del análisis genético utilizando primers específicos confirmaron la presencia de la bacteria ácido láctica *Weissella ceti,* siendo este el primer reporte de la bacteria en truchas arcoíris de México.

Palabras clave: *Weissella ceti*, *Oncorhynchus mykiss*, septicemia, Weissellosis.

SUMARY

Within aquaculture production, rainbow trout (Oncorhynchus mykiss) is one of the fish species more demanded in the market, just as it is a species very susceptible to a variety of diseases of bacterial origin. In recent years they have been identified lactic acid bacteria involved in septicemia cases in trout farms, they generated great economic

losses. From the last year in Mexico there have been mortalities in trout farms where signs suggestive of Weissellosis are presented. In this paper it describe the isolation of gram-positive coccobacillary bacteria, oxidase and catalase negative, hemolytic, non-motile, fermentating sugars, from fish that had signology of Weisellosis, characterized by exophthalmos, hemorrhagic lesions in the eyes, mouth and pectoral fins. At the necropsy was observed: multifocal hemorrhages in liver, brain and swim bladder. The results of genetic analysis using specific primers confirmed the presence of the lactic-acid bacterium Weissella ceti, being the first report of this bacterium in rainbow trout from Mexico

INTRODUCCIÓN

En la producción piscícola de México, la trucha arcoíris (*Oncorhynchus mykiss*) es una de las especies de peces de mayor aceptación; sin embargo, durante los últimos años una de las problemáticas en la producción lo constituyen las enfermedades emergentes que afectan la cría de esta y otras especies de peces, causando alta mortalidad y morbilidad que generan grandes pérdidas económicas (1). Las patologías emergentes generadas por bacterias son las de mayor frecuencia en esta especie (2).

En los cultivos de trucha recientemente se ha reportado un tipo de enfermedades en donde se ha identificado la presencia de bacterias cocobacilares gram positivas productoras de ácido láctico como producto de la fermentación de carbohidratos, conocidas como bacterias ácido lácticas (BAL), las BAL son un grupo de organismos descritos a inicios de 1900´s, cocos y bacilos de longitud variable y de un grosor de 0.5-0.8 um, no formadores de esporas, aerotolerantes, se conocen como una familia de organismos quimio-organotrófico y heterogéneo que pueden fermentar una variedad de nutrientes principalmente ambientes ricos en carbohidratos que utilizan como sustrato, los cuales son productos alimenticios frescos y enlatados, también se han identificado en cavidades en humanos y animales, ensilados y materiales de plantas (3, 4), forman parte de la microbiota saludable de boca y tracto gastrointestinal (5, 6), son utilizadas como probióticos, sin embargo, no se ha comprobado que las bacterias lácticas y bifidobacterias solo posean propiedades beneficiosas (7), en varios estudios se han identificado como patógenos.

Las bacterias lácticas se clasifican con los siguientes géneros: *Aerococcus*, *Alliococcus*, *Carnobacterium*, *Dolosigranulum*, *Enterococcus*, *Globicatella*, *Lactobacillus*, *Lactococcus*, *Lactosphaera*, *Leuconostoc*, *Oenococcus*, *Pediococcus*, *Streptococcus*, *Tetragenococcus*, *Vagococcus* y *Weissella* (5).

Infecciones recientes se han reportado tanto en humanos como en animales ocasionadas por BAL pertenecientes al género *Weissella* (8, 9). Existen pocos registros de enfermedad en peces. En los últimos años se han tenido reportes de enfermedades en granjas de trucha arcoíris en China, Brasil y Estados Unidos generadas por bacterias del genero *Weissella* (3, 10, 11).

Tal afección ha sido denominada "Weissellosis" una enfermedad emergente que se ha presentado en granjas acuícolas de trucha arcoíris (*O. mykiss*) generando septicemia y altas mortalidades. Se ha determinado que la enfermedad se desarrolla en los meses de verano cuando la temperatura se encuentra cerca de 18 a 20° C, y que afecta principalmente a los peces de tamaño mayor que se encuentran entre 0.25 y 1 kg de peso (11, 12)

El mecanismo de diseminación que ha tenido este patógeno en los tres continentes es aún desconocido, así como sus reservorios ambientales. Los signos clínicos que es posible observar durante la enfermedad son: peces reunidos en la superficie del estanque y en las salidas de agua, letargia y anorexia, lesiones oculares que incluyen hemorragias, exoftalmia y opacidad corneal, oscurecimiento del cuerpo, hemorragias eventuales en cerebro, hígado y cerebro.

En México se están presentando cuadros septicémicos en granjas de truchas arcoíris que coinciden con los reportes de enfermedad descritos en China, Brasil y Estados Unidos que involucran bacterias cocobacilares ácido lácticas (BAL), caracterizados por muerte repentina de organismos adultos, distención abdominal, exoftalmia y hemorragias en mandíbula y aletas pectorales. A la necropsia se observa: palidez y hemorragias multifocales en hígado, y aumento de tamaño en bazo y corazón.

Debido a que la actividad piscícola en México ha ido adquiriendo mayor importancia y crecimiento, es de suma importancia la continua investigación de enfermedades que afectan la producción de las especies piscícolas con la finalidad de diagnosticarlas oportunamente y establecer tratamientos efectivos para su control, es por ello que el presente proyecto de investigación tiene como finalidad realizar la caracterización del agente causal de esta enfermedad septicémica que está teniendo importancia en granjas trutícolas del país, en donde la enfermedad no ha sido oficialmente reportada.

OBJETIVOS

Objetivo general

Caracterizar el agente causal de la Weissellosis, una enfermedad septicémica que provoca alta mortalidad en Truchas arcoíris (*O. mykiss*) de granjas de México.

Objetivos particulares

- Aislar la bacteria acido láctica *Weissella* sp. de lesiones de truchas arcoíris con signos característicos de la enfermedad conocida como Weissellosis.
- Realizar la identificación fenotípica del agente bacteriano *Weissella* sp.
- Caracterizar genéticamente al agente bacteriano *Weissella* sp.
- Descripción patológica de la enfermedad producida por *Weissella* sp. en truchas arcoíris afectadas.

MATERIAL Y MÉTODO

Lugar de estudio:

Dos granjas productoras de trucha arcoíris ubicadas en la región central de México, fueron los sitios de obtención de las muestras de trucha arcoíris que presentaron signos característicos de la enfermedad y mortalidad asociada.

Material biológico:

Organismos adultos de trucha arcoíris (*O. mykiss*) de talla comercial (200 a 300 grs), con sinología aparente de enfermedad septicémica severa procedentes de granjas acuícolas de Michoacán; durante la necropsia se identificó y anotó la talla de cada pez analizado, se examinó la superficie corporal y se obtuvieron muestras de mucus para estudio parasitológico, y se tomaron muestras estériles de cerebro, corazón, hígado, riñón e intestino para aislamiento bacteriano; se colectaron fragmentos de diversos tejidos para análisis histológico y de riñón y bazo para aislamiento de virus.

Material de laboratorio:

Medios de cultivo para aislamiento bacteriano: Agar Tripticasa de soya (TSA), Agar McConkey y Agar sangre de ovino, como medios de cultivo primarios. Agar Sal y Manitol, Agar Cloruro de sodio (NaCl) al 5%, 6% y 7% y Agar Man, Rogosa, Sharpe (MRS) como medios selectivos. Para el aislamiento bacteriano se tomó muestra con asa bacteriológica en condiciones asépticas para siembra en medios de cultivo primarios y medios selectivos.

Medios de identificación bioquímica: Kit de tinción Gram, Kit de pruebas bioquímicas básicas: TSI (triple azúcar triple hierro), LIA (lisina), CIT (citrato), MIO (movilidad, producción de indol y oxidación), SIM (producción de sulfuro, indol y movilidad), OF (oxidación y fermentación), ONPG (nitrofenil-galactopiranósido), RM-VP (rojo de metilo-voges proskauer) y Urea. Se realizó tinción gram, la prueba de catalasa y oxidasa de acuerdo al manual de identificación bacteriana (13). Se realizó la inoculación de muestra bacteriana con asa bacteriológica por medio de punción en medio de pruebas bioquímicas básicas.

Kit de fermentación de carbohidratos: adonitol, arabinosa, celobiosa, dextrosa, dulcitol, galactosa, glucosa, inositol, lactosa, maltosa, manosa, melibiosa, manitol, rabnosa, salicin, sorbitol, sacarosa, trehalosa, xilosa. Se realizo inoculación de muestra utilizando asa bacteriológica por medio punción.

Caracterización genotípica: Kit comercial de extracción Wizard® Genomic DNA Purificatión, se realizó la extracción y purificación del DNA de cultivos bacterianos de acuerdo a las especificaciones del fabricante. Kit GoTaq Green Master Mix 2x para PCR convencional, primers específicos de especie: Wei06207F (5´–TGATTACCGTGCTGCAACTG–3´) y Wei06207R1 (5´–TGAACCAGCCACACCAAATG–3´), 12,5 Ul GoTaq, 1uL primer Forward 10uM, 1uL primer Reverse 10uM, 2 uL DNA y 8,5 uL Agua Free Nuclease.

RESULTADOS

Las muestras de órganos internos se cultivaron en TSA y Agar sangre de ovino a temperatura de 24 °C por 48 hrs. con crecimiento bacteriano homogéneo de todos los aislados, formando colonias pequeñas (25 mm), de color blanco, circulares, lisas, ligeramente convexas, con actividad a-hemolítica. No se observó crecimiento en Agar McConkey. Se obtuvo crecimiento bacteriano en agar sangre a temperaturas de 15, 24, 37 y 42°C por 24 y 48 hrs.

En medios selectivos, no se observo crecimiento en Agar Sal y Manitol, y agar NaCl en concentración de 7%. En cambio, se observó desarrollo en medio NaCl en concentración de 5 y 6 % y se observó crecimiento en agar MRS.

Identificación bioquímica

A la tinción gram se observaron cocobacilos pleomorficos gram positivos, formando cadenas cortas, negativa a las pruebas de oxidasa, catalasa, LIA, CIT, MIO, SIM, ONPG, RM-VP y Urea. Con resultados positivos a la prueba bioquímica de TSI en superficie, sin formación de gas ni ácido sulfhídrico y con actividad fermentadora (OF). No formadora de esporas.

En la prueba de fermentación de carbohidratos mostro inactividad hacia adonitol, arabinosa, celobiosa, dulcitol, galactosa, inositol, lactosa, manosa, melibiosa, manitol, rabnosa, salicin, sorbitol, sacarosa y xilosa. Con actividad fermentativa de dextrosa, glucosa, maltosa y trehalosa.

Identificación genotípica:

En pruebas de PCR se amplifico un fragmento de 121 pares de bases correspondiente con la BAL *Weissella ceti* el cual fue evidenciado en gel de agarosa al 2%.

Descripción patológica:

Al examen de necropsia se evidenciaron lesiones externas e internas que corresponden a la descripción de Weisellosis en truchas afectadas por *Weissella ceti*.

Entre las lesiones externas más frecuentes de los peces muestreados se encontró palidez branquial, hemorragias en ojos en mandíbula y lesiones en aleta pectoral. En menor presentación se observó ascitis, lesiones erosivas en orificio anal, hemorragias en aletas pectorales y ausencia de aleta dorsal.

Lesiones internas: se observó congestión en cerebro; palidez, flacidez e hipertrofia en corazón, hemorragias difusas en hígado, esplenomegalia, hemorragias en vejiga natatoria y aumento de tamaño reno y esplecnomegalia.

Las lesiones histopatológicas: las lesiones en ojo incluyen inflamación retro-orbital con progreso a panoftalmitis granulomatosa con ulceración corneal y hemorragias. En corazón se observó miocarditis caracterizada por inflamaciones granulomatosas en epicardio e infiltración en la superficie del miocardio.

DISCUSIÓN

Dentro de la producción acuícola, específicamente en la producción de trucha, las bacterias gram positivas recientemente se han visto implicadas en la generación de un gran número de enfermedades, debido a que esta especie de cultivo es una de las más sensibles a este tipo de enfermedades, teniendo como consecuencia altas tasas de mortalidad (14).

Las lesiones reportadas por *Weissella* spp. en peces son raras, sin embargo, de acuerdo a las lesiones macroscópicas externas e internas observadas en las muestras de truchas de granjas analizadas, la afección presentada en los organismos de la muestra corresponden con los signos clínicos sugerentes de Weissellosis (12).

El aislamiento bacteriano en medios selectivos prueba mayor actividad antimicrobiana al crecer en medio lácteo suplementado con extracto de levadura y glucosa (12) indicando la presencia de bacterias fermentadoras de glucosa productoras de ácido láctico. La fermentación de carbohidratos y la caracterización genética comprueban la presencia de la bacteria perteneciente al género *Weissella* (10, 11), cepa W ceti sp. nov. (15).

CONCLUSIONES

En las dos granjas de trucha arcoíris se identificó la presencia de una bacteria cocobacilar acido láctica, gram positiva no móvil, fermentadora de dextrosa, maltosa y trehalosa, conocida como *Weissella ceti*, causante de la entidad clínica patológica denominada Weissellosis que cursa con cuadros septicémicos caracterizados por hemorragias y mortalidad aguada de los peces.

REFERENCIAS

1. Bastardo, A. 2012. Estudio polifásico del patógeno de peces Yersinia ruckeri. Departamento de Microbiología y Parasitología. CIBUS-Facultad de Biología, Universidad de Santiago de Compostela.

2. Gijón D. y Zarza C. (2006): Enfermedades Emergentes en el Cultivo de la Trucha Arco-iris (Oncorhynchus mykiss). Skretting: 12-17.

3. Liu, J.Y. (2009). First description of a novel Weissella species as an opportunistic pathogen for rainbow trout Oncorhynchus mykiss (Walbaum) in China. Veterinary Microbiology 136, 314-320.

4. Shin, J. H., Kim, D., Kim, H. R., Kim, D. S., Kook, J. K., Lee, J. N. 2006. Severe infective endocardi tis of native valves caused by Weissella confusa detected incidentally on echocardiography.

5. Acedo, E., Zúñiga, M., Pérez G. (2006): Taxonomía de bacterias ácido lácticas. Fundamentos biológicos, procesos y biotecnología de las bacterias lácticas, Vol. 1.

6. Gervasio, E. A. (2012). Determinación de sustancias tipo bacteriocinas producidas por cepas identificadas como Weissella sp. Colección de Tesis Electrónicas "TESIUAMI", http://tesiuami.izt.uam.mx/uam/aspuam/presentatesis.php?recno=15774&docs=UAMI15774.pdf

7. Reviriego, C. (2009). "Lactococcus lactis" productores de pediocina pa-1 y enterococcus aislados de leche materna como agentes bioconservantes en queso. Universidad Complutense de Madrid.

8. Lee, M. R. (2010). Bacteraemia caused by Weissella confusa at a university hospital in Taiwan, 1997–2007. Clinical Microbiology and Infection.

9. Fusco, V., Quero, M. Q., Cho, G. S., Kabisch, J., Meske, D., Neve, H., Bockelmann, W. & Franz, C. M. A. P. (2015). The genus Weissella: taxonomy, ecology and biotechnological potential. Frontiers in Microbiology, 6, 1-22.

10. Figueiredo, H.C.P., Costa, F.A.A., Leal, C.A.G., Carvalho-Castro, G.A., Leite, R.C. (2012). Weissella sp. outbreaks in commercial rainbow trout (*Oncorhynchus mykiss*) farms in Brazil. Veterinary Microbiology 156, 359-366

11. Welch, T. J., Good, C. M. (2013). Mortality associated with Weissellosis (Weissella sp.) in USA farmed rainbow trout: Potential for control by vaccination. Aquaculture 388-391,122-127.

12. Welch, T., Marancik, D., Good, Christopher. 2014. Weissellosis:1-10.

13. Buller, N. B. 2004. Bacteria from Fish and Other Aquatic Animals A Practical Identification Manual. Department of Agriculture South Perth Western Australia.

14. Álvarez, J. D., Austin B., Reyes N. FONAIAP DIVULGA No. 53 1996. Un nuevo patógeno afecta los cultivos de trucha arco iris en los Andes venezolanos.

15. Snyder, A. K., Hinshaw, J. M., Welch, T. J. (2014). Diagnostic tools for rapid detection and quantification of Weissella ceti NC36 infections in rainbow trout. Let ters in Applied Microbiology, 60: 103-110.

CUERNOS CUTÁNEOS DIGITALES EN GATOS. INFORME DE DOS CASOS

24

García E[1], Zamora MME[2], Martínez RIZ*[3], Escobedo SJL[3], Salgado GEA[4], Villafuerte RNP[5]

[1]Clínica Privada de Puebla, [2]Laboratorio MARZA Puebla, [3] Facultad de Medicina Veterinaria y Zootecnia, Universidad Popular Autónoma del Estado de Puebla UPAEP, [4]Veterinaria Anubis de Guerrero, [5]Practica privada, Ciudad de México

Correspondencia: ileanazorhaya.martinez@upaep.mx

RESUMEN

Se describen dos casos, de gatos con cuernos cutáneos digitales, ambos domésticos mexicanos, un macho de 4 años y una hembra de 2 años, no emparentados. Los dos pacientes desarrollaron cuernos cutáneos en los cojinetes digitales de los miembros torácicos y pelvianos, de aspecto queratósico, cafés amarillentos, que median de 2 a 5 cm, que deformaban los dedos y dificultaban el movimiento del paciente. En el macho se identificó *Notoedres cati* en pabellones auriculares. Las pruebas de ELISA de ambos pacientes fueron negativas a leucemia viral felina y SIDA felino. En la histopatología se observó hiperqueratosis ortoqueratósica y en el gato macho además había túneles formados por fases juveniles y adultas de *Notoedres cati*. Los cuernos cutáneos en gatos se han asociado a infecciones por Leucemia felina, carcinoma epidermoide, tumor de células basales, papilomas y queratosis actínica. En otras especies como bovinos, ovinos y caprinos los cuernos cutáneos se han desarrollado a partir de infecciones por dermatofitos. En la literatura veterinaria no se menciona asociación de ácaros en la formación de cuernos cutáneos. En estos casos las pruebas fueron negativas a Leucemia felina y en el estudio histopatológico no se observó evidencia de neoplasia. El tratamiento de los dos casos fue el corte de los crecimientos córneos, sin reincidencias.

Palabras clave: Cuerno cutáneo, gato, hiperqueratosis, *Notoedres cati*.

ABSTRACT

We describe, two cases of cats with digital cutaneous horns, both mexican household, a male of 4 years olds and female 2 years old, they aren´t related. The two patients developed cutaneous horns in digital bearings thoracic and pelvic limbs, they were keratotic aspect, yellowish brown, of 2 to 5 cm length, that deformed fingers and difficult for patient movement. In the male, we identified *Notoedres cati* in pinnae. ELISA tests in both patients were negative for feline leukemia virus and feline AIDS. In Histopathology was observed orthokeratotic hyperkeratosis in the male cat and also had tunnels formed by juvenile and adult stages of *Notoedres cati*. Cutaneous horns in cats have been associated with infections Feline leukemia, squamous cell carcinoma, basal cell tumor,

papillomas and actinic keratosis. In other species such as cattle, sheep and goats cutaneous horns have been developed from dermatophyte infections. In veterinary literature association mite not mentioned in the formation of cutaneous horns. In these cases the tests were negative for feline leukemia and histopathology no evidence of malignancy was observed. The treatment of the two cases was cutting the corneal growths, without backsliding.
Keywords: Cutaneous horn, cat, hyperkeratosis, *Notoedres cati.*

INTRODUCCIÓN

El cuerno cutáneo (CC), del latín corno, cuerno, piel córnea o excrecencia, es un concepto semiológico[1]. El primer caso en humanos, se registró en la literatura en el año 1300, el más grande se reportó en un paciente mexicano, midiendo la lesión 35 cm de circunferencia por 20 cm de largo. Luego el término CC fue atribuido a cualquier masa cónica semejante al cuerno de un animal, sin embargo, otros autores asignaron el término especialmente a aquellas lesiones que estaban constituidas por una masa de queratina[2,3].

Los cuernos cutáneos son proliferaciones localizadas, no pruriginosas y generalmente benignas de tipo corneo, alargadas, firmes, que no se desprenden fácilmente de la piel, el tamaño es variable, en cuanto a su longitud y grosor desde 1 a 5 milímetro hasta 3 a 12 centímetros, los cuales han sido descritos en todos los animales domésticos.[1,2,3] Se desconoce la etiología de la mayoría de los cuernos cutáneos. En algunos casos se han relacionado con carcinoma epidermoide, tumor de células basales, quistes foliculares o infección por Papilomavirus (papilomas).[1,2,4,5] En los bovinos, ovejas y cabras se han asociado a infección por dermatofitos.[3] En humanos los cuernos cutáneos se asemejan a trastornos de la queratinización como la ictiosis adquirida o el síndrome de Reiter.[2] Hasta el momento no hay informes de la asociación de cuernos cutáneos con parásitos como *Notoedres cati*, que es un ácaro excavatorio de la piel, que generalmente se ubica en la región de la cabeza y cuello, causante de la sarna notoédrica, enfermedad zoonótica, que se presenta en los gatos y que también se puede afectar a zorros, conejos y perros, produciendo lesiones pruriginosas, liquenificación y alopécica, costras de color amarillo grisáceo con pápulas.[1,4,5] En los gatos se han descrito cuernos cutáneos relacionados a infecciones por el virus de la Leucemia Viral Felina (FeLV), encontrándose en los cuernos partículas virales en estudios de microscopia electrónica,[2] En los felinos, las regiones anatómicas donde usualmente se han presentado cuernos cutáneos son las almohadillas, sin embargo hasta el momento no se conoce predisposición de raza, edad o sexo.[1,2,6]

El diagnóstico de los cuernos cutáneos es clínico-patológico. En el estudio histopatológico generalmente se observa hiperqueratosis ortoqueratósica severa, compacta o laminada, disqueratosis y células gigantes multinucleadas epidérmicas. Se recomienda la biopsia de la base del cuerno para confirmar la lesión específica que está originando el cuerno.[1,2,3,4,5] En cuanto al tratamiento, lo recomendado es la resección quirúrgica, sin embargo estos pueden volver a crecer.[1,3,6]

OBJETIVO

Describir dos casos de cuernos cutáneos digitales en dos gatos, sin asociación a infección por Leucemia Felina y hallazgo incidental de *Notoedres cati*.

HISTORIA CLÍNICA

Caso I: Gato, mexicano doméstico, macho, de 4 años de edad, la historia clínica refería alopecia en la parte dorsal de los pabellones auriculares y crecimiento de cuernos en los cojinetes digitales de los cuatro miembros con 4 meses de evolución, los cuales deformaban los dedos y dificultaban el movimiento del paciente (Imágenes 1 y 2). Cuadro de vacunación no vigente, con acceso a la calle y alimentación a base de croquetas.

Imagen 1. Caso 1. Cuernos cutáneos de gran tamaño en extremidades anteriores.

Imagen 2. Caso 1. Acercamiento a los cuernos cutáneos de gran tamaño en extremidades anteriores.

Caso 2: Gato, mexicano doméstico, hembra, de 2 años de edad, la historia clínica refería crecimiento de cuernos cutáneos en los cojinetes digitales de los cuatro miembros, de 5 meses de evolución, los cuales deformaban los dedos y dificultaban el movimiento del paciente (Imagen 3 y 4). Cuadro de vacunación no vigente, con acceso a la calle y alimentación a base de croquetas.

Imagen 3. Caso 2. Cuernos cutáneos de gran tamaño, en los dedos de las 4 extremidades.

Imagen 4. Caso 2. Acercamiento a los cuernos cutáneos de gran tamaño, en los dedos de las 4 extremidades.

PLAN DIAGNÓSTICO

Caso 1: Se realizaron estudios de laboratorio como hemograma, parasitología, prueba de ensayo por inmunoabsorción ligado a enzimas (ELISA) para FeLV (Leucemia Viral Felina) y VIF (Sida Felino), así como pruebas micológicas de un fragmento de cuerno cutáneo que fue cortado, el paciente recibió tratamiento con ivermectina, al término del tratamiento se desprendieron los cuernos, los cuales fueron remitidos para su estudio histopatológico.

Caso 2: Se realizaron estudios de laboratorio como hemograma, parasitología, prueba de ensayo por inmunoabsorción ligado a enzimas (ELISA) para FeLV (Leucemia Viral Felina) y VIF (Sida Felino), como tratamiento se cortaron todos los cuernos.

Hallazgos macroscópicos de ambos casos

Los cuernos cutáneos en los cojinetes digitales de los miembros torácicos y pelvianos eran de aspecto queratósico, cafés amarillentos, que median de 2 a 5 cm de longitud, eran firmes y no se desprendían de la piel.

Pruebas complementarias

Prueba de ELISA de ambos casos

Se realizó el ensayo por inmunoabsorción ligado a enzimas (ELISA) para FeLV (Leucemia Viral Felina) y VIF(Sida Felino) empleando el kit de ELISA rápido con muestra de sangre completa cuyo resultado fue negativo para Leucemia y SIDA felino.

Caso 1

Hemograma

Se evidencio hiperproteinemia asociada posiblemente a inflamación crónica; leucocitosis también asociada a inflamación con eosinofilia relacionada a ectoparástios (parasitología positiva a Notoedres cati).

Parasitología

Se le realizó un examen orientado a ectoparásitos por medio de un raspado cutáneo y un hisopado de oído, el cual resultó positivo al ácaro *Notoedres cati*.

Cultivo micológico

En el examen micológico de una estructura cornea (fragmento de un cuerno) que se retiró durante la consulta, para el diagnóstico de dermatofitos. Se realizó la prueba primaria de hidróxido de potasio al 20% resultando negativo. También se cultivó la muestra del cuerno cutáneo en agar Sabouraud con cloranfenicol el cual resultó negativo a crecimiento micótico después de 14 días de incubación.

Histopatología

Los cuernos cutáneos fueron fijados en formol por 48 horas y procesados de forma convencional para su inclusión en parafina y teñidos con hematoxilina-eosina. En los cortes histológicos se observó hiperqueratosis ortoqueratósica laminada, y la presencia de túneles formados por fases maduras y huevos de ácaros (*Notoedres cati)*.

Caso 2

Hemograma

Sin alteraciones

Parasitología

Se le realizó un examen orientado a ectoparásitos por medio de un raspado cutáneo, negativo a la presencia de parásitos.

DISCUSIÓN

Los hallazgos clinicopatológicos observados en la literatura que coinciden con los observados en este caso incluyen la descripción macroscópica de los cuernos cutáneos y su ubicación anatómica en los gatos.[1,2,3,4,5] Así mismo los hallazgos histopatológicos de los cuernos cutáneos caracterizados por hiperqueratosis ortoqueratósica compacta o laminada son similares a las descritas en la literatura,[1,2,3,4], con este estudio también se puedo descartar la presencia de neoplasias como carcinoma epidermoide, tumor de células basales y papiloma. Sin embargo no se han informados de casos tan severos en gatos en cuanto a las dimensiones de los cuernos de 5 cm de longitud.

Los estudios de ELISA negativos a Leucemia felina empleando un kit de ELISA rápido coinciden con el informe de Moreira de SouzaI y *col.* en 2010.[6]

Los resultados de los estudios parasitológicos positivos a *Notoedres cati* tratado con ivermectina, tuvo como resultado la caída de los cuernos cutáneos no habiéndose presentado nuevos crecimientos en el caso I. Sin embargo no se ha podido establecer una correlación entre la infección por el parásito con la formación de los cuernos cutáneos, ya que en la literatura no se encontró reportes de cuernos cutáneos en gatos asociados a ácaros como *Notoedres cati*, por lo cual su presencia en los cuernos cutáneos se asocia a una contaminación accidental al rascarse, ya que los ácaros se alimentan de la queratina, sin embargo no podemos descartar a los ácaros como la causa de crecimiento de los cuernos cutáneos debido a la respuesta terapéutica.

En ambos casos no se han presentado nuevos crecimientos de cuernos cutáneos.

CONCLUSIÓN

Debido a que en la literatura no hay suficiente información sobre la presencia de cuernos cutáneos digitales en gatos es importante informar sobre estos hallazgos para establecer un correcto plan diagnóstico, que incluya estudios de laboratorio como la prueba de ELISA, estudio parasitológico, micológico y la histopatología para confirmar o descartar la presencia de neoplasias o infecciones virales o como en el caso I, identificar la presencia de parásitos.

BIBLIOGRAFÍA

1. Paterson S (2008). Manual of Skin Diseases of the Dog and Cat. 2nd ed. United Kingdom: Blackwell Publishing,348-349.

2. Guaguère É, Prélaud (2002). Guía práctica de dermatología felina.1ra ed. Zaragoza, España: Merial .6, 2-7.

3. Maxie MG, editor (2007). Jubb, Kennedy and Palmer's Pathology of Domestic Animals. 5th ed. Vol 2, Ch 1. St. Louis Missouri: Saunders Elsevier, 1247.

4. Richard GH, Mckeever JP (2006). Manual ilustrado de enfermedades de la piel en perro y gato. 1st ed. United States: Grass edicions 47, 147

5. Scott DW, Miller WH, Griffin CE (2001). Small Animal Dermatology. 6th ed. United State: Saunder Company,32

6. Moreira De souza HJ, Da coista VA, Otavia D, Damico CB, De Farias BM (2010). Multiple cutaneous horns on the foodpads of a persian cat. Ciência Rural, Santa Maria 40, 678-681.

DERMATITIS PIOGRANULOMATOSA COMPATIBLE CON ACTINOMICETOMA EN UN CONEJO COMÚN (*Oryctolagus cuniculus*)

25

Silva HG *[1], Juárez BF [1], López VM [1], Rodríguez MK [1], Sepúlveda VU [1], Chairez BF [1]

[1] Laboratorio de Patología. Facultad de Medicina Veterinaria y Zootecnia. Universidad Autónoma de Sinaloa.
Correspondencia: gabsilhid@uas.edu.mx

RESUMEN

Los micetomas son infecciones que afectan piel, tejido subcutáneo de miembros torácicos y pélvicos, hueso y órganos internos. Las lesiones son inflamatorias, deformantes, endurecidas, tumoriformes e indoloras. Estas infecciones son producidas por bacterias aeróbicas ramificadas denominadas actinomicetos (actinomicetoma). Fue remitido para necropsia un conejo raza Nueva Zelanda, blanco, hembra, de 4 meses de edad, con un peso aproximado de 2 kg, con regular condición corporal, con claudicación del miembro posterior izquierdo, y una lesión en el tarso multinodular, deformante con trayectos fistulosos recubiertos de tejido de cicatrización que drenaban un material purulento serosanguinolento. A la necropsia se observó en el lóbulo accesorio del pulmón un granuloma de 1 cm de diámetro. Se realizó una ACAD de piel y pulmón, y se observó una respuesta inflamatoria piogranulomatosa, con gran cantidad de leucocitos polimorfonucleares degenerados, esoinófilos, macrófagos y linfocitos. Se observaron también estructuras filamentosas rodeadas de células inflamatorias. Histopatológicamente con H-E se observó en piel y pulmón áreas necróticas basófilas de filamentos muy estrechos, rodeadas de una respuesta inflamatoria mixta: neutrófilos, linfocitos y células epitelioides además de agregados bacterianos rodeados por una franja eosinofílica hialina (Splendore - Hoeppli) y la tinción de PAS permitió evidenciar gránulos característicos. Se complementó el diagnóstico con un estudio radiológico simple en la que se observó destrucción osteolítica extensa, destrucción de superficies articulares, lisis ósea y periostio irregular y rugoso. La utilidad de la cito e histopatología en este caso permitió establecer un diagnóstico presuntivo compatible con micetoma.

Palabras clave: Dermatitis piogranulomatosa, actinomicetoma, conejo común.

GRANULOMATOUS DERMATITIS COMPATIBLE WITH ACTINOMYCETOMA ON COMMON RABBIT (*Oryctolagus cuniculus*)

ABSTRACT

Mycetomas are infections affecting skin, subcutaneous tissue of thoracic and pelvic bone and internal organs. The lesions are inflammatory, disfiguring, hardened, tumor-like and painless. These infections are caused by aerobic bacteria called actinomycetes branched (actinomycetoma). It was referred to necropsy a rabbit race New Zealand, white, female, 4 months old, weighing approximately 2 kg, with a regular body condition, with claudication of the left hind limb, and a multinodular lesion on tarsus, disfiguring with fistulas covered with scar tissue draining purulent serosanguinous materials. At necropsy was observed a granuloma on the accessory lobe lung of 1 cm in diameter. ACAD skin and lung was made, and pyogranulomatous inflammatory response with degenerate polymorphonuclear leukocytes, many esoinophils, macrophages and lymphocytes was observed. Filamentous structures surrounded by inflammatory cells were also observed. At the histopathology with HE in skin and lung was observed necrotic basophils areas with narrow filaments, surrounded by a mixed inflammatory response: neutrophils, lymphocytes and epithelioid cells in addition to bacterial aggregates surrounded by an eosinophilic strip hyaline (Splendore - Hoeppli) and PAS staining allowed show characteristic granules. Supplemented diagnosis with a simple radiological study in which we observed extensive osteolytic destruction, destruction of articular surfaces, bone lysis and periosteal irregular and rough. The usefulness of cyto and histopathology in this case enabled a presumptive diagnosis consistent with mycetoma.

Key words: Piogranulomatous dermatitis, actinomycetoma, common rabbit.

INTRODUCCIÓN

Los micetomas son un grupo de infecciones que afectan piel, tejido celular subcutáneo, y en ocasiones hueso y órganos subyacentes.[1] La enfermedad afecta principalmente miembros torácicos y pélvicos, pero puede localizarse en cualquier otra región del cuerpo.[2] Las lesiones observadas corresponden a un tipo de lesiones inflamatorias, deformantes, endurecidas, tumoriformes e indoloras.[3] Este tipo de infecciones son producidas en su mayoría por bacterias aeróbicas ramificadas denominadas actinomicetos (actinomicetoma), que en México constituyen alrededor de 97% de los casos informados de esta enfermedad, siendo *Nocardia brasiliensis* el agente más aislado (86%).[4] Otras especies como *Actinomadura madurae* y *Streptomyces somaliensis* le siguen en frecuencia. El 3% restante de los micetomas son de origen micótico (eumicetoma); en nuestro país, los agentes más aislados son *Madurella mycetomatis* y *Madurella grisea*, los cuales producen granos negros, así como *Scedosporium apiospermum* y *Fusarium* spp., de granos blancos.[4] La presentación clínica del micetoma es casi la misma, independientemente del agente causal. Sin embargo, el cuadro clínico del actinomicetoma es de más rápida progresión que la del eumicetoma. Por lo general, el actinomicetoma presenta una infección piogranulomatosa indolora, que se caracteriza por la formación de abscesos, es más destructivo e invade los huesos desde etapas muy tempranas de la infección. [5] Los actinomicetos son saprofitos del suelo que se introducen

accidentalmente en los tejidos del huésped, donde toman la forma de "granos" (colonias). Los granos de los actinomicetomas contienen filamentos finos. Los géneros *Actinomyces* y *Nocardia*, son los de mayor importancia en la Medicina Veterinaria. [6]

Historia clínica

Fue remitido para estudio de necropsia un conejo raza Nueva Zelanda, blanco, hembra, de 4 meses de edad. Provenía de una tienda de mascotas, con un peso aproximado de 2 kg, con regular condición corporal. Se observó claudicación del miembro posterior izquierdo. Las constantes fisiológicas, así como los valores de biometría hemática se encontraban dentro de los intervalos normales.

Hallazgos macro y microscópicos

A la inspección externa se observó en el miembro pélvico izquierdo en la región del tarso, una lesión multinodular, deformante con trayectos fistulosos que drenaban un material purulento y serosanguinolento. Las fístulas estaban recubiertas de tejido de cicatrización. A la necropsia las lesiones más relevantes fueron en el lóbulo accesorio del pulmón un granuloma de 1 cm de diámetro.

Se realizó una aspiración con aguja delgada (ACAD) en las lesiones encontradas en piel y pulmón, y se observó una respuesta inflamatoria piogranulomatosa, con gran cantidad de leucocitos polimorfonucleares degenerados, esoinófilos, macrófagos y linfocitos. Se observó también en algunos campos estructuras filamentosas rodeadas de células inflamatorias. Histopatológicamente con tinción H-E se observó en piel y pulmón áreas necróticas basófilas de filamentos muy estrechos, rodeadas de una respuesta inflamatoria mixta: neutrófilos, linfocitos y células epitelioides.

Criterio Diagnóstico

Con la finalidad de diferenciar la etiología bacteriana de etiología micótica, se realizaron cortes para diversas coloraciones: con hematoxilina - eosina se observó además de la respuesta inflamatoria descrita, agregados bacterianos rodeados por una franja eosinofílica hialina en "sol radiante" (fenómeno de Splendore - Hoeppli) y con la reacción del ácido peryódico de Schiff (método de PAS) se observó una coloración rojo magenta que permitió evidenciar los gránulos característicos (cemento PAS positivo) y no se observaron estructuras micóticas compatible con eumicetoma. [7]

Por lo que corresponde a la ACAD la respuesta inflamatoria observada orientó el diagnóstico de micetoma. Se complementó el diagnóstico con un estudio radiológico simple en la que se observó destrucción osteolítica extensa, destrucción de superficies articulares, lisis ósea y periostio irregular y rugoso.

Dichos hallazgos permitieron orientar el diagnóstico a un actinomicetoma, por la franja eosinofílica radiante hialina (Splendore-Hoppli), no observar estructuras micóticas con la tinción de PAS y observar una lisis ósea severa, característica destructiva de este tipo de micetoma. [8]

Diagnóstico Diferencial

Dentro de los principales diagnósticos diferenciales se encuentra la actinomicosis, con características clínicas similares al micetoma. Otras enfermedades como esporotricosis cutánea fija, neoplasias, sarcomas, granuloma por cuerpo extraño.[9]

Puede considerarse también el pseudomicetoma, este puede presentar una clínica igual a la del micetoma, pero en este no se observará el fenómeno de Splendore – Hoeppli. [6]
Como diagnóstico diferencial basado en historia, signos clínicos y examen físico se incluyen además micosis sistémicas y osteomielitis. En los estados avanzados del proceso infeccioso del micetoma, las imágenes radiológicas observadas pueden ser comparadas con las del sarcoma osteogénico y las de la tuberculosis ósea. El estudio radiológico de las lesiones primarias del micetoma, a nivel óseo, debe ser diferenciado de la osteomielitis crónica, el osteoclastoma y quistes óseos. [10]

DISCUSIÓN

El micetoma es endémico en las regiones tropicales y subtropicales, entre las latitudes 15° Sur y 30° Norte. México es un país que se localiza justamente en el denominado "cinturón geográfico del micetoma"; de éstos, en caso 95% de los casos son más frecuentes los actinomicetomas y su principal agente es *Nocardia brasiliensis.* Con poca frecuencia son reportados casos de micetoma fuera de esta zona geográfica. [11]

Las características climáticas de estas áreas geográficas son zonas geográficas áridas, secas, con estación de lluvias corta y humedad relativa baja, tipo de clima prevalente en Culiacán, Sinaloa donde habitaba este animal afectado. Los micetomas actinomicéticos, específicamente por *N. brasiliensis*, suelen invadir los planos profundos de manera temprana como pleura y pulmones. [12,13] Cabe mencionar que en este caso la infección primaria fue cutánea y hubo diseminación hematógena a tejido óseo y pulmón. La penetración al tejido óseo se hace, primero, por el periostio y después al hueso mismo.[12]
Aunque las infecciones de actinomicetoma no son comunes en animales, hay algunos hallazgos en caribúes, perros, gatos, ratones de experimentación BALB/c y animales salvajes. [12, 13, 14, 15]

CONCLUSIÓN

Las lesiones macro y microscópicas y estudio radiológico descritas en este caso anatomopatológico son compatibles con un actinomicetoma. Actualmente para la identificación confiable de las diferentes especies involucradas en esta patología, se utilizan procedimientos moleculares, tales como reacción en cadena de la polimerasa (polymerase chain reaction [PCR]) y la secuenciación del gen 16S rRNA. Sin embargo, la utilidad de la cito e histopatología en este caso permitió establecer un diagnóstico presuntivo compatible con micetoma.

REFERENCIAS

1. Bonifaz, A. 2010. Micología Médica Básica. Mc Graw Hill. 4ta edición pp. 189-210.

2. Poncio-Mendes R, Negroni R, Bonifaz A, Pappagianis D. 2000. New aspects of some endemic mycoses. Med Mycol 38(Suppl 1):237-241

3. Mercadillo-Pérez P, Rodríguez-Patiño G. Histopatología de las micosis. En: Méndez-Tovar LJ, López-Martínez R, Hernández-Hernández F, editores. Actualidades en micología médica 3ª ed. Ciudad de México: Facultad de Medicina (UNAM); 2006:59-70

4. López-Martínez R, Méndez-Tovar LJ y cols. 2006. Datos epidemiológicos del micetoma en México. Monograf Dermatol 19:4-12.

5. Thomovsky E and Kerl ME. 2008. Actinomycosis and nocardiosis. Stand Care Emerg Med Crit Care 10: 4–10.

6. Biberstein EL, Hirsh DC: 2004, Filamentous bacteria: Actinomyces Nocardia, Dermatophilus, and Streptobacillus. In: Veterinary microbiology, ed.HirshDC,Maclachlan JN,Walker RL, 4th ed., pp. 215–222. Blackwell Scientific Publications, London, UK.

7. Abad M, Chiclayo A y Arias Stella J. 2005. Micetomas, presentación de dos casos con estudio clínico y anátomo – patológico. Folia Dermatol Perú 16 (2): 75-80.

8. Mayorga J, Fajardo D y Munoz Flores V. 1999. Estudio comparativo entre la biopsia por aspiración con aguja fina (BAAF) vs. Estudio micológico en el diagnóstico del micetoma. Dermatología Rev Mex 43: 110-114.

9. Negroni R, Helou S, Robles A, Arechavala A y Bianchi M. 2002. Problemas clínicos en micología médica. Rev Iberoam Micol 19: 217-220.

10. Mahgoub ES, Murray IG. Mycetoma. London: William Heinemann Medical Books; 1973:2-25.

11. López-Martínez R, Méndez-Tovar LJ, Bonifaz A, Arenas R, Mayorga J, Welsh O, Vera-Cabrera L, Padilla-Desgarennes MC, Contreras Pérez C, Chávez G, Estrada R, Hernández-Hernández F, Manzano-Gayosso P. 2013. Actualización de la epidemiología del micetoma en México. Revisión de 3,933 casos. Gaceta Médica de México 149: 586-592.

12. Palma Ramos A, Cuevas Moreno MV, Arenas Guzmán R, Vega Memije ME, Castrillón Rivera LE. 2008. Diseminación hematógena por *Nocardia brasiliensis* en tres ratones. Dermatología Rev Mex 52(2):70-76

13. Vemireddi V, Sharma A, Ching Ching W, Tsang Long Lin. 2007. Systemic Nocardiosis in a Reindeer (*Rangifer Tarandus Tarandus*). J Vet Diagn Invest 19:326–329.

14. Brodery, R. S., Schryver, H. E., Deubler, M. J., Kaplan W., Ajello, L.1967. Mycetoma in a dog. Journal of Vetrinary Medicine Association. 151:442-451.

15. Lewis GE, Fidler WJ and Crumrine MH. 1972. Mycetoma in a cat. J Am Vet Med Assoc 161: 500–503.

DESCRIPCIÓN CLÍNICO-PATOLÓGICO DE HABRONEMIASIS CUTÁNEA EN EQUINO PROCEDENTES DEL ESTADO DE COLIMA, MÉXICO

26

De la Rosa, MJF*[1] García, MLJ[2] García, VJL[1] Ramírez, RR[3] Prado ROF[1] Ramírez, HC[3]

[1]Facultad de Medicina Veterinaria y Zootecnia de la Universidad de Colima. México Crucero de Tecomán, Km 40 carretera Colima-Manzanillo, CP: 28100, Teléfono 313 32 2 94 07.[2]Centro Universitario de Investigación y Desarrollo Agropecuario (CUIDA) Crucero de Tecomán, Km 40 carretera Colima-Manzanillo, CP: 28100, Teléfono 313 32 2 94 13. [3]Facultad de Medicina Veterinaria y Zootecnia de la Universidad Autónoma de Nuevo León.

e-mail de correspondencia: jose_delarosa@ucol.mx

RESUMEN

El propósito del trabajo fue describir tres casos de habronemiasis cutánea en equinos remitidos al Laboratorio de Patología de la Universidad de Colima, durante el 2015 con antecedentes de lesiones proliferativas en la piel. Caso 1: equino cuarto de milla, hembra de 5 años, con una lesión firme de superficie rugosa y rojo brillante, sobre la fosa nasal derecha. Caso 2: equino criollo, macho de 8 meses de edad con una lesión en la región metatarsiana distal izquierda con pérdida de la continuidad (úlcera) que comprometía aproximadamente el 60% de la superficie cutánea. Caso 3: equino de raza Azteca hembra de 3 años de edad con una lesión cutánea ulcerativa circular de 3 x 3 cm con bordes bien delimitados en la base del músculo masetero izquierdo. Las lesiones de la piel fueron removidas quirúrgicamente y las muestras se fijaron en formalina amortiguada al 10% y se procesaron con la técnica histológica de rutina y se tiñeron conhematoxilina-eosina. Los hallazgos microscópicos observadosfueron similares en los tres casos encontrándose células inflamatorias: macrófagos, células epitelioides, células gigantes y eosinófilosentremezclados entre fibras de colágenadegeneradas y dispuestas irregularmente, con presencia de larvas de *Habronema* spp. La habronemiasis cutánea es la enfermedad nodular no neoplásica más común en los caballos que viven en las zonas tropicales.

Palabras clave: granuloma eosinofílico, granuloma colagenolítico, habronemiasis cutánea, llaga de verano.

CLINIC-PATHOLOGICAL DESCRIPTION OF CUTANEOUS HABRONEMIASIS IN HORSES FROM THE STATE OF COLIMA, MEXICO

ABSTRACT

The purpose of this study was to describe three cases of cutaneous habronemiasis in horses referred to the Laboratory of Pathology, of the University of Colima, during 2015 with a history of proliferative skin lesions. Case 1: quarter mile equine, 5 years female with a firm surface rough and bright red injury, on the right nostril. Case 2: Creole horse, 8 months old male with distal metatarsal region injury with loss of continuity (ulcer) which committed about 60% of the skin surface. Case 3: Azteca breed equine, 3 years old female with a circular ulcerative skin lesion 3 x 3 cm with well-defined edges at the base of the left masseter. The skin lesions were surgically removed and samples were fixed in formalin 10% buffered and processed with routine histological technique stained with hematoxylin-eosin. The observed microscopic findings were similar in all three cases was found inflammatory cells: macrophages, epithelioid cells, giant cells and eosinophils interspersed between collagen fibers degenerate and arranged irregularly, with the presence of *Habronema* spp larvae. Cutaneous habronemiasis is non-neoplasic nodular disease more common in horses that lives in the tropics.

Keywords: eosinophilic granuloma, collagenolytic granuloma, skin habronemiasis, summer sore.

INTRODUCCIÓN

La habronemiasis (también llamada: llagas de verano, heridas de verano, dermatitis granular, llagas Jack, granuloma eosinofílico,granuloma colagenolítico y/o necrobiosis nodular) es una enfermedad parasitaria compleja de burros, caballos, mulas y cebras. Se encuentra con más frecuencia en las regiones templadas, subtropicales y tropicales.La habronemiasis cutánea son infecciones producidas por especies de los géneros *Habronema* y *Draschia*. Las *Habronemas* spp., parasitan el estómago de los équidos produciendo una gastritis catarral, pero se consideran poco patógenas, mientras que *Draschia* dan lugar a la formación de grandes nódulos fibrosos en el estómago, no obstante, la mayor significancia de los *Habronemas* se debe a que producen alteraciones cutáneas conocidas como habronemiasis cutánea. Las especies responsables son *Habronemamuscae*, *Habronemamajus* (sinónimo *H. microstoma*) se encuentran libres en la secreción mucosa la porción glandular del estómago y *Draschiamegastoma*se encuentra en el interior de los nódulos de la mucosa gástrica.[1,2.] La habronemiasis cutáneaes probablemente la enfermedad nodular no neoplásica más común en los caballos, no presenta predisposición de raza, sexo o edad. La enfermedad se caracteriza porque el eosinófilo es el componente celular constantey supresencia en el foco inflamatorio se debe a la acción quimiotáctica que realizan los parásitos, los complejos antígeno-anticuerpoy los factores quimiotácticos que liberan los mastocitos.[3,4.] Las lesiones pueden variar de diámetro y se encuentra comúnmente a lo largo de la espalda, las nalgas, el cuello, extremidades y el pecho, pero puede ser generalizada y se producen en lugares inusuales como: párpados, los ojos, genitales,el prepucio, la nariz , los labios yboca[5,6.] Las larvas de nematodos son transmitidos por hospederos intermediarios que

son las larvas delas moscas que se desarrollan en el estiércol pertenecientes a los géneros: *Musca*, *Stomoxys* y *Haematobia*.[7,8.] El diagnóstico de la habronemiasis cutánease basa en la historia clínica, examen físico y se confirma por histopatología[9,10.] El propósito del trabajo fue describir tres casos de habronemiasis cutánea en equinos procedentes del estado de Colima, México.

DESCRIPCIÓN DE CASO

Durante el periodo comprendido de enero a marzo del 2015, se remitieron tres biopsias de lesiones cutáneas proliferativas sospechosas a habronemiasis cutánea:

Caso 1.

Se remite al laboratorio una biopsia quirúrgica de un equino cuarto de milla hembra de 5 años de edad, la cual presentaba una lesión en el ollar derecho, adyacente al septo nasal, la cual ocluía aproximadamente el 60% de la entrada de la fosa nasal. Al tacto era de superficie rugosa, de consistencia firme y de color rojo brillante, presentando tambiéncoágulosde sangre adheridos en la superficie.

Caso 2.

Se remite al laboratorio una biopsia quirúrgica de un equino macho de 8 meses de edad de raza criolla, que presentaba una emaciación crónica severa, en la región metatarsiana distal izquierda se observaba un área extensa de pérdida de la continuidad (úlcera) que comprometía aproximadamente el 60% de la superficie cutánea. Dicha lesión exhibía múltiples focos de hemorragia y moderada cantidad de exudado. Asimismo, el ejemplar presentaba múltiples áreas de alopecia, de contorno irregular y costras, localizadas principalmente en la región de los codos, inguinal y abdominal.

Caso 3.

Se remite al laboratorio una biopsia quirúrgica de un equino hembra de 3 años de edad de raza azteca, la cual presentaba una úlcera circular de 3 x 3 cm en la base del músculo masetero izquierdo, la cual era de forma circular con bordes bien delimitados. En su interior se observaba un exudado purulento.

Las biopsias fueron fijadas en formalina buferada al 10% pH 7.2, se procesaron con la técnica histológica de rutina, cortándose a 6 µm de espesor y se tiñeron con hematoxilina-eosina[11.] Los hallazgos microscópicos más frecuentes en los tres casos fueron: la epidermis mostraba una extensa área de pérdida de este epitelio y de su membrana basal, esta zona presentaba remanente celulares necróticos, queratina y agregados de neutrófilos. Se observo una intensa reacción inflamatoria en la dermis superficial y profunda caracterizada por una marcada infiltración de eosinófilos y en menor proporción macrófagos activos, neutrófilos, células plasmáticas, células epitelioides y células gigantes. Así como la presencia de larvas de *Habronema* spp intralesionales. Proliferación de tejido conectivo fibroso compatible con una reacción de

granulación persistente, fibroblastos activos, degeneración y necrosis delas fibras de colágena. El diagnóstico morfológico: dermatitis granulomatosa eosinofílica multifocal coalescente severa crónica asociada a la presencia de larvas de *Habronema* spp.

DISCUSIÓN

Las lesiones encontradas de habronemiasis no mostraron predilección por la raza, edad y sexo de los equinos, como menciona la literatura por diversos autores que la habronemiasis no tiene predilección por el sexo, edad o raza de los equinos[12,13.] La presentación de la enfermedad fue de enero a marzo y en clima tropical, sin embargo se pueden presentar en cualquier época del año, siendo más frecuente en época de mayor humedad en donde el vector es más abundante, como lo describen algunos autores[14,15.] La localización de las lesiones observadas, fueron en regiones que difieren de las mencionadas por diversos autores, dos de ellas no estaban localizadas en orificios húmedos, donde suele ser el ambiente ideal para las larvas, como lo mencionan diferentes autores, sin embargo, puede presentarse en cualquier parte del cuerpo del equino[16,17.] Debido a la similitud de las lesiones macroscópicas que se observan en distintas patologías de la piel, como la ocasionada por zoósporos *Pythium insidiosum*, hipersensibilidades y/o sarcoide equino, es importante apoyar el diagnóstico definitivo no solo con ayuda de un examen físico, sino, como lo mencionan diversos autores, englobar el diagnóstico con otras herramientas como es la historia clínica y la histopatología, para así realizar un diagnóstico más certero[18,19] Los hallazgos microscópicos encontrados como infiltración de células inflamatorias y la colangeolisis, concuerdan con los observados por otros autores, siendo el eosinófilo, la colangeolisis y los remanentes de larvas de *Habronema* spp, las observadas principalmente [20,21.] Dentro de los diagnósticos diferenciales que se deben tomar en cuenta son: sarcoide fibroblastico, granuloma bacteriano y/o fúngico, neoplasias, Habronemiasis cutáneo y granuloma eosinofílico[22.] La patogénesis de la enfermedad ha sido bien descrita por diversos autores y se ha demostrado que la fase larvaria de los nematodos, se depositan en las zonas húmedas de la piel y heridas pre-existente, siendo que en esta última, las heridas tardan en sanar significativamente[23.]

REFERENCIAS

1. Hai, L., Guiying, Z., Ling, W., Qianjin, L. Eosinophilic Skin Diseases: A Comprehensive Review. Springer Science Business Media New York. 2015.
2. Castellanos, LI., Prada, SMG., Rodríguez, MG., Santos, A. Estudio microscópico de dermatopatías en equinos de la sabana de Bogotá, Colombia. Rev Med Vet. 2014;(27):11-20.
3. Daiana, LD. Complexo Granuloma Eosinofilico em Felinos Domésticos. (tesis licenciatura). Porto Alegre, Brazil: Universidade Federal Do Rio Grande Do Soul; 2013.
4. Griffin, KW., Kwochka, JM., Mc Donald. Current Veterinary Dermatology, Mosby Year Book, St Louis, 319-320, 1993.
5. Viezzer, BM. Dermatopatias diagnosticadas em equinos no setor de patologia veterinaria da UFRGS de 2000 a 2013. (tesis licenciatura). Porto Alegre, Brazil. Universidade Federal Do Rio Grande Do Soul; 2013.
6. Hilberry E. Eosinophilic Collagenolytic Granulomas. Horse & Pony. July 2013
7. Cardona JAA., Vargas VMI., Perdomo ASC. Evaluación clínica e histopatología de la pitiosis cutánea en burros (*Equus asinus*).

Rev. Med. Vet. ISSN 0122-9354: N.º 25. enero-junio del 2013. pp 9-19.
8. Cardona, JA., Vargas, VM., Perdomo, S. Frecuencia de pitiosis cutánea en caballos de producción en explotaciones ganaderas de Córdoba, Colombia. Rev. Med. Vet. Zoot. 61. Enero-abril 2014: 31-43.
9. Kan, SP., Baeumle, GL., Wunsche, RL., Beltrã, MM., Cunha da Silva, AW., Silva de Sousa, R. Frequência de neoplasias cutáneas em equinos: estudo retrospectivo do laboratório de patología veterinária da universidade federal do Paraná. Archives of Veterinary Science. ISSN 2317-6822. v.19, n.3, p.81-86.2014.
10. Delfiol, DJZ., Souza DR., Oliveira FJP., Badial PR., Moreira JJ., Grandi F., Laufer-Amorim R., Gonçalves RC., Borges AS. Granuloma eosinofílico equino.
11. Prophet, EB., Mills, B., Arrington, JB., Sobin, LH. Métodos histotecnológicos. Instituto de Patología de las Fuerzas Armadas de los Estados Unidos de América. (AFIP) Washington, D.C. Yang S and Rothman R.E.1995
12. Paterson, S. Clinical Commentary: Cutaneous Habronemiasis. Rutland House Referral Hospital, St Helens, Merseyside, UK. Equine vet. Educ. 2009. 21, 9-10.
13. Giangaspero, A., Traversa, D., Otranto, D. A new tool for the diagnosis in vivo of habronemosis in horses. EQUINE VETERINARY JOURNAL Equine vet. J. 2005. 37, 263-264.
14. Down, SS., Hughes I., Henson, FMD. Cutaneous habronemiasis in a 9-year-old Arab gelding in the United Kingdom. EQUINE VETERINARY EDUCATION Equine vet. Educ. 2009. 21, 4-8.
15. Yarmut, Y., Brommer, H., Weisler, S., Shelah, M., Komarovsky, O., Steinman, A. Ophthalmicand cutaneous haronemiasis in a horse: case report and review of the literature. Israel Journal of Veterinary Medicine. 2008. Vol. 63 (3).
16. Rebhun, WC. Observation on habronemiasis in horse Equine Veterinary Education.1996. Vol.8,188-191.
17. Sánchez, SS., Chávez, VA., Casa, AE., Copaira, MM. Prevalencia de la habronemiasis gástrica en caballos peruanos de paso, zona sur de lima. Red Inv Vet Perù. 2003. Vol 14. 38-42.
18. Corteggio, A., Altamura, G., Roperto, F., Veneziano, V., Traversa, D., Mascioni, A. Equine sarcoid associated with cutaneous habronemiosis. Journal of Equine Veterinary Science XXX (2012) 1-4.
19. Zaheri, BA., Ronaghi, H., Reza YM., Mohammad HS., Omidzahir S., Dozouri R., Ramezanpour, ES., Mousapour, A. *Gasterophilus pecorum* and *habronema muscae* in Persian onager (*Equus hemionusonager*), histopathology and parasitology survey. Comp Clinical Pathology. 2015. 24:1009–1013.
20. Amininajafi, F., Reza MM., Hosseini, A., Fattahi R., Taghizadeh, M., Hasanzadeh, S. Histopathological features of cutaneous and gastric habronemiasis in horse. Indian Society for Parasitology. 2014.
21. Morales, A., Campos, G., Fernández, D., García F., Bermúdez, V. Carcinoma epidermoide asociado a la infestación crónica por *habronema muscae* en un caballo de raza pinto: registro de un caso en Venezuela. Asociación Peruana de Helmintología e Invertebrados Afines. 2008.
22. Berrocal, A. Principales demarmatopatías no tumorales en equinos con énfasis en pitiosis. X Reunión de la Sociedad Española de Anatomía Patológica Veterinaria. Universidad de Santiago de Compostela. Lugo, España. 17, 18 y 19 de Junio, 1998.
23. Freitas, CF., Moraes, ATB., Valente, PP., Agostinho, JMA., Geórgia, M. Habronemose nasal em uma égua. Nucleus Animalium, v.3, n.1, maio.2011.

DESCRIPCIÓN DE LESIONES OCULARES EN *Gambusia affinis* PRODUCIDAS POR METACERCARIAS DE *Posthodiplostomum* spp. EN UNA GRANJA DE YAUTEPEC, MORELOS, MÉXICO

27

Gómez, PAM*[1]. García, MLJ[2]. De la Rosa, MJF[1] Méndez, EM[3]. López, CRA[3]. Mora, DNE[4]. Osorio, SD.[5] García, PL.[5]

[1]Facultad de Medicina Veterinaria y Zootecnia, Universidad de Colima. [2] Centro Universitario de Investigación y Desarrollo Agropecuaria, Universidad de Colima. [3] Médico Veterinario y Zootecnista asesor independiente. [4] Departamento de Parasitología, Facultad de Medicina Veterinaria y Zootecnia, Universidad Nacional Autónoma de México. [5] Departamento de Zoología del Laboratorio de Helmintología del Instituto de Biología de la UNAM.
Correspondencia: gomez_andrea@ucol.mx

RESUMEN

El propósito del estudio fue describir las lesiones oculares en *Gambusia affinis* producidas por metacercarias de *Posthodiplostomum* spp. en una granja de Yautepec, Morelos, México. Se remitieron en diciembre del 2015, 20 peces vivos al Laboratorio de Patología de la Facultad de Medicina Veterinaria y Zootecnia de la Universidad de Colima, provenientes de Yautepec, Morelos, México. Diez peces se revisaron en fresco. Se colectaron los parásitos y se tiñeron con paracarmín de Meyer. A los otros diez peces se les realizó la técnica de necropsia y los órganos se fijaron en formalina buferada al 10% pH 7.2. Se procesaron con la técnica histológica de rutina y se tiñeron con hematoxilina-eosina. Resultaron positivos 8/10 (80%) de los peces revisados en fresco, infectando ambos ojos. El rango de infección fue de 1-14. Los quistes fueron ovoides y traslúcidos con doble pared. Las metacercarias se caracterizaron por cuerpo dividido en dos segmentos bien definidos cuyo largo total fue de 0.595-1.141 mm y el ancho de 0.242-0.363 mm. Los hallazgos histológicos fueron presencia de *Posthodiplostomum* en el humor acuoso, edema corneal, infiltración de células inflamatorias heterofílicas en esclerótica, iris, úvea y nervio óptico; degeneración e hiperplasia de las células pigmentarias de la retina.

Palabras clave: *Gambusia affinis, Posthodiplostomum,* ojo, metacercarias, patología peces.

ABSTRACT

The purpose of the study was to describe the eye injuries in *Gambusia affinis* caused by *Posthodiplostomum* spp. on a farm in Yautepec, Morelos, Mexico. In December 2015, twenty alive fishes were sent to the Laboratory of Pathology from the Faculty of Veterinary Medicine of the University of Colima, from Yautepec, Morelos, Mexico Ten fresh fishes were reviewed. The parasites were collected and stained with Meyer paracarmine. The other ten fishes underwent to necropsy and their organs were fixed in 10% buffered formalin pH 7.2. They were processed with the routine histological technique and stained with hematoxylin-eosin. The 80% of the reviewed fishes were positive, infecting both eyes. The range of infection was 1-14. The cysts were ovoid and translucent with double wall. Metacercariae were characterized by body divided into two distinct segments whose total length is 0.595-1.141 mm and width is 0.242-0.363 mm. The histologic findings were presence of *Posthodiplostomum* in the aqueous humor, corneal edema, heterophilic inflammatory cell infiltration in sclera, iris, uvea and optic nerve; degeneration and hyperplasia of the retinal pigment cells.
Key words: *Gambusia affinis, Posthodiplostomum,* eye, metacercariae, fish patology.

INTRODUCCIÓN

Las especies de *Posthodiplostomum* es un género de metacercarias digeneas de la familia Diplostomatidae que han sido reportadas frecuentemente en Cipriniformes[1, 2, 3], Channiformes[4] y Perciformes[5.] Existen 30 especies de *Posthodiplostomum* reportadas en las que las aves que fungen de hospederos[6, 7] y que utilizan un amplio rango de peces ciprinidos como hospederos secundarios[8, 9, 5.] La metacercaria *P. cuticola* es la responsable de causar la enfermedad del "punto negro" en sus hospederos primarios[10,5] y *P. brevicaudatum* se enquista en el lente del ojo causando parasitosis ocular[11, 12.] La especie *P. minimum* es responsable de causar "gusano blanco" en peces[13,14.] Este género de parásitos se les encuentra en América del Norte y Europa pudiendo llegar a ser un problema en explotaciones donde se cultivan centrárquidos y ciprínidos[15,16,17.] Se ha encontrado en México parasitando peces de agua dulce y ha sido reportado en más de 114 de especies de huéspedes en 151 localidades[18,19,20.] En alevines con altas cargas parasitarias de *Posthodiplostomum* spp. se les retarda su crecimiento y vuelve a sus hospederos más susceptibles a la predación o condiciones adversas del ambiente[17.] Se desarrolla en adulto en el intestino de garzas como *Ardea* spp; los huevos pasan posteriormente al agua con las heces de las garzas y se desarrollan a miracidios que infectan caracoles del género *Physa*. Muchas cercarias que se producen infectan muchas especies de peces; sin embargo, algunas subespecies infectan solamente ciertos peces[15,17.] Sus quistes son traslúcidos y de forma ovoide. Miden 0.98 a 1.0 mm de longitud y 0.7 a 0.9 mm de ancho. La metacercaria se encuentra encerrada en un quiste con doble pared, en el que la pared o capa exterior es gruesa y de color oscuro, mientras que la interna es delgada[21.] La metacercaria de *P. cuticola* se enquista en aletas, piel, tejido sub-epidérmico, agallas y músculo de los peces hospederos[22,23.] Durante el desarrollo de los estadíos de *Posthodiplostomum cuticola*, el pez envuelve el quiste de la metacercaria con melanina, dando como resultado una marcada producción de quistes negros[24.] Las metacercarias de *Posthodiplostomum minimum* se han encontrado en sitios

de infección muy variados como aletas, branquias, cavidad del cuerpo, cerebro, hígado, intestino, mesenterios y musculatura. También pueden infectar al ojo[25], sin embargo es más común encontrar metacercarias de *Austrodiplostomum* spp. en el mismo. El objetivo del trabajo fue describir las lesiones oculares en *Gambusia affinis* producidas por metacercarias de *Posthodiplostomum* spp. en una granja de Yautepec, Morelos, México.

MATERIAL Y MÉTODOS

Se remitieron en diciembre de 2015, 20 peces vivos *Gambusia affinis* al Laboratorio de Patología de la Facultad de Medicina Veterinaria y Zootecnia de la Universidad de Colima, provenientes de una granja de Yautepec, Morelos, México; para realizar un estudio de control sanitario. Diez peces se revisaron en fresco, se colocaron los tejidos entre dos placas de cristal, se aplastaron y se revisaron bajo el microscopio estereoscópico. Los parásitos se colectaron, se tiñeron con paracarmín de Meyer y se montaron en bálsamo de Canadá[26]. Los parásitos se identificaron utilizando las claves específicas para la especie, en el Departamento de Zoología del Laboratorio de Helmintología del Instituto de Biología de la UNAM. A los otros 10 peces se les realizó la técnica de necropsia y los órganos se fijaron en formalina buferada al 10% pH 7.2. Las muestras se procesaron con la técnica histológica de rutina, se cortaron a 6 µm de espesor y se tiñeron con hematoxilina-eosina[27].

RESULTADOS

De 10 peces revisados en fresco 8 (80%) resultaron positivas a metacercarias de *Posthodiplostomum* infectando a ambos ojos. El rango de infección fue de 1-14 metacercarias por ojo. Las observaciones en fresco fueron: quistes ovoides y traslucidos, de doble pared, la externa más gruesa y la interna más delgada, con presencia de pigmento de melanina. Las metacercarias de *Posthodiplostomum* se caracterizaron por: cuerpo dividido en dos segmentos bien definidos el largo total fue de 0.595-1.141 mm y el ancho de 0.242-0.363 mm. El fragmento anterior tiene forma de hoja y el posterior, elongada u oval. Tiene una ventosa oral pequeña, elongada y subterminal. el acetábulo o ventosa ventral es pre-ecuatorial, más grande que la ventosa oral y se encuentra anterior al órgano trobocítico. Faringe oval y alargada. Esófago corto. Ciegos intestinales angostos, largos, no unidos y terminan cerca del extremo posterior del cuerpo por encima de la bolsa copulatriz. el órgano tribocítico o de Brandes es más grande que el acetábulo, transversalmente oval, pre-acetabular, voluminoso y glandular. Los primordios de los dos testículos de forma irregular, lobulados, uno detrás del otro (en tandem), ocupando la mayor parte del segmento posterior. El primordio del ovario es pequeño y ovoidal, cerca del ciego intestinal. La bolsa copulatriz es grande y ovoidal y se encuentra invaginada, cerca del extremo posterior. Los hallazgos histológicos más relevantes fueron: presencia de metacercarias de *Posthodiplostomum* en el humor acuoso, edema y pigmentación corneal, hemorragias, infiltración de células inflamatorias heterofílicas en esclerótica, iris, úvea y nervio óptico; congestión, hemorragias en coroides con degeneración e hiperplasia de las células pigmentarias de la retina y presencia de catarata subcapsular.

DISCUSIÓN

Respecto a las características del parásito y los quistes encontrados en las pruebas en fresco, coinciden con trabajos anteriores[21,25] identificándose así la metacercaria perteneciente al género *Posthodiplostomum*. Sin embargo no existen reportes previos con descripción histológica de cambios patológicos a causa de *Posthodiplostomum* en ojo. La presencia de metacercarias en el humor acuoso se presume que es debido a las características de las mismas al parasitar peces, ya que buscan primordialmente tejidos blandos en los que puedan penetrar y enquistarse, anatómicamente el humor acuoso se encuentra en la parte anterior del ojo, cercano a la córnea, la parte más externa del ojo[28.] Los trabajos que reportan la presencia de *Posthodiplostomum* en ojo en peces han resultado ser pocos y los hospederos pertenecen a otras especies de peces[29,25.] Esto se debe a que sus lugares predilectos a parasitar generalmente son aletas, branquias, cavidad del cuerpo, cerebro, hígado, intestino, mesenterios y musculatura, sin delimitarse a una especie en particular de pez[25.]

CONCLUSIONES

Se encontraron metacercarias del género *Posthodiplostomum* enquistadas en ambos ojos de *Gambusia affinis* produciendo lesiones moderadas, en el estado de Morelos, México.

REFERENCIAS

1. ISHII, S. (1951): Diplostomiasis of crucian carp in Japan. Dbutsugaku zasshi, 27: 410 – 411 (in Japanese).
2. NAGASAWA, K., AWAKURA, T., URAWA, S. (1989): A checklist and bibliography of parasites of freshwater fishes of Hokkaido. Sci. Rep. Hokkaido Fish Hatch, 44: 1– 49.
3. ZRNČIĆ, S., ORAIĆ, D., MIHALJEVIĆ, Z., ĆALETA, M., ZANELLA, D., JELIĆ, D., JELIĆ, M. (2009): First observation of *Posthodiplostomum cuticola* (Nordmann, 1832) metacercariae in cypriniformes from Croatia. Helminthologia, 46: 112 – 116.
4. NGUYEN, T. C., LI, Y-C., MAKOULOUTOU, P., JIMENEZ, L. A., SATO, H. (2012): *Posthodiplostomum* sp. metacercariae in the trunk muscle of Northern snakeheads (*Channa argus*) from the Fushinogawa River, Yamaguchi, Japan. J. Vet. Med. Sci., 74 (10): 1367 – 1372.
5. KARIMIAN, E., GHORBANI, R., HAJIMORADLOU, A. (2013) First occurrence and intensity of *Posthodiplostomum cuticola* (Nordmann, 1832) (Digenea; Diplostomatidae) metacercariae in monkey goby (*Neogobius pallasi* Berg, 1916) in the Zarringol stream, Golestan Province, Iran. Global Veterinaria, 10 (5): 505 – 510.
6. YAMAGUTI, S. (1971): Synopsis of digenetic trematodes of vertebrates, Vol. I, II. Keigaku Publishing Co., Tokyo.
7. SONIN, M. D. (1986): Key to the trematode parasites of fish-eating birds in Palearctic Region, Nauka, Moscow.
8. ONDRAČKOVÁ, M., REICHARD, M., JURAJDA, P., GELNAR, M. (2004a): Seasonal dynamics of *Posthodiplostomum cuticola* (Digenea, Diplostomatidae) metacercariae and parasite-enhanced growth of juvenile host fish. Parasitol. Res., 93: 131 – 136.
9. VYTAUTAS, R., ÈESLOVAS, B. (2009): Distribution, prevalence and intensity of roach (*Rutilus rutilus* (Linnaeus, 1758)) parasites in inland waters of Lithuania in 2005-2008. Acta. Zool. Lituanica, 19(2): 99 – 108.
10. ONDRAČKOVÁ, M., ŠIMKOVÁ, A., GELNAR, M., JURAJDA, P. (2004b):

Posthodiplostomum cuticola (Digenea: Diplostomatidae) in intermediate fish hosts: factors contributing to the parasite infection and prey selection by the definitive bird host. Parasitology, 129: 761 – 770.
11. DÖNGES, J. (1969): Entwicklungs- und lebensdauer von metacercariaen. Z. Parasitenkd., 31: 340 – 366.
12. STANEVIČIŪTĖ, G., PETKEVIČIŪTĖ, R., KISELIENĖ, V. (1998): Karyological analysis of two species of genus *Posthodiplostomum* Dubois, 1936 (Trematoda: Diplostomidae) with remarks on the karyological evolution of Diplostomidae. Acta. Zool. Lit., 8(1): 41-47.
13. AVAULT, J. W., SMITHERMAN, R. O. (1965): Experimental host specificity of *Posthodiplostomum minimum*. Exp. Parasitol., 17: 268 – 270.
14. LANE, R. L., MORRIS, J. E. (2000): Biology, prevention, and effects of common grubs (digenetic trematodes) in freshwater fish. Tech. Bull. Series (Iowa State Univ), 115: 1 – 6.
15. Hoffman GL. (1958) Experimental studies on the cercaria and metacercaria of a strongeoid trematode, *Posthodiplostomum minimum*. ExpI. Parasit. 7(1):23-50.
16. Hoffman GL, Hutcheson JA. (1970) Unusual pathogenicity of a common metacercaria of fish. J. Wildl. Dis. 6:109.
17. Roberts RJ. (2012) Fish Pathology. Blackwell Publishing. Fourth Edition.
18. Pérez-Ponce de León G, García-Prieto L, Mendoza-Garfias B. (2007). Trematode parasites (Platyhelminthes) of wildlife vertebrates in Mexico. *Zootaxa*, 1534, 1–250.
19. Rojas-Sánchez A, García-Prieto L. (2008) Distribución actual del céstodo *Bothriocephalus acheilognathi* en México. Memorias XXV Simposio sobre Fauna Silvestre. Universidad Nacional Autónoma de México, México:89–93.
20. Hernández-Mena D, Osorio-Sarabia D. (2008) Distribución actual de *Posthodiplostomum minimum* (Digenea:Diplostomatidae) en México. Memorias XXV Simposio sobre Fauna Silvestre. Universidad Nacional Autónoma de México, México. pp. 242–246.
21. Abd-Al-Aal, Z., O. H. Amer, A. I. I. Badawy, A.M.M. El-Ashram. Digenetic trematodes of the little egret, egretta garzetta, and possibility of transmission to *Oreochromis niloticus* at El-abbassa fish farms, Egypt. 8th International Symposium on Tilapia in Aquaculture, 2008.
22. Mokhayer, B., 1981. Habitat of spiny eel in Iranian water with a note on their helminthic infection. Journal of Faculty of Veterinary Medicine. University of Tehran, 36 Persian).
23. Leszek, R., 2004. Distribution of *Posthodiplostomum cuticola* (Nordmann, 1832) (Digenea; diplostomidae) Metacercariae in Cyprinids of the Vistula lagoon, poland. Archives of Polish Fisheries, 12(1): 93-98.
24. Donges, J., 1964. The life cycle of *Posthodiplostomum cuticola* (v. Nordmann 1832) Dubois 1936 (Trematoda, Diplostomatidae). Z Parasitenkd, 24: 160-248.
25. Caspeta MJM, Cabañas CG, Mendoza FEF. Helmintos parásitos de peces dulceacuícolas mexicanos (Caso Morelos). AGT Editor, S. A. 2009.
26. Lamothe R. Manual de técnicas para preparar y estudiar los parásitos de animales silvestres. AGT Editor, S.A. 1997.
27. Prophet EB, Mills B, Arrington JB, Sobin LH. Métodos histotecnológicos. Registro de patología de los Estados Unidos de América.Washington, D.C. 1995;280.
28. Rolbiecki L. (2004) Distribution of *Posthodiplostomum cuticola* (Nordmann, 1832) (Digenea; Diplostomidae) metacercariae in Cyprinids of the Vistula lagoon, Poland. *Arch. Pol. Fish*. 12: 93 – 98.
29. Janovy JJ, Hardin EL. (1987) Population Dynamics of the Parasites in *Fundulus zebrinus* in the Platte River of Nebraska *John Janovy Publications.* J. Parasit. 73(4):68-96.

DESCRIPCIÓN PATOLOGICA DEL SÍNDROME DEL ALEVÍN DE LA TRUCHA ARCOÍRIS (RTFS) Y CARACTERIZACIÓN DE SU AGENTE CAUSAL *Flavobacterium Psychrophilum*.

28

Castillo-Miranda AY* [1], Fajardo-Muñoz R[1], Martínez CS[1], Valladares CB[1], Avendaño-Herrera R[2,3], Ortega C[1].

[1]*Centro de Investigación y Estudios Avanzados en Salud Animal (CIESA), Facultad de Medicina Veterinaria y Zootecnia, Universidad Autónoma del Estado de México, Carretera Toluca-Atlacomulco Km. 15.5, Toluca 50200, México.*

[2]*Centro FONDAP, Interdisciplinary Center for Aquaculture Research (INCAR), P.O. Box 160-C, Concepción 4030000, Chile.*

[3]*Laboratorio de Patología de Organismos Acuáticos y Biotecnología Acuícola, Facultad de Ciencias Biológicas, Universidad Andrés Bello, 2520000 Viña del Mar, Chile.*

Correspondencia. acastillom510@alumno.uaemex.mx

RESUMEN

Flavobacterium Psychrophilum, es el agente causal de una enfermedad septicémica en peces de corta edad denominada Síndrome del alevín de la Trucha Arcoíris (*Rainbow trout fry síndrome* -RTFS), la cual oficialmente no está reconocida en México, sin embargo existen casos que se han remitido al departamento de sanidad acuícola del Centro de Investigación y Estudios Avanzados en Salud Animal (CIESA) de la FMVZ-UAEMex en los cuales se ha observado que la signología de los animales afectados es sugestiva a este síndrome. En este estudio se ha trabajado con 6 aislados bacterianos obtenidos de casos sugestivos de RTFS, de los cuales la caracterización fenotípica revela la presencia de aislados que forman colonias pigmentadas de un color amarillo intenso que crecen en placas de agar Anacker and Ordall (A&O) y triptona extracto de levadura y sales (TYES), y que microscópicamente son bacterias que van desde bacilos alargados a filamentos delgados de 1-3 µm, que forman redes. El perfil bioquímico primario muestra que estas bacterias corresponden a *Flavobacterium spp* y las bioquímicas especializadas para *Flavobacterium Psycrophilum* arrojan que al menos uno de los aislados es el microorganismo esperado pero con características particulares como lo es la inmovilidad de la bacteria. Se describen también las lesiones patológicas de la infección.

SUMMARY

Flavobacterium psychrophilum is the causal agent of a septicemic disease in rainbow trouts young, named *Rainbow Trout Fry Syndrome* (RTFS). Officially this disease is not recognized in Mexico, nevertheless clinical and pathologic evidences of the Centro de Investigación y Estudios Avanzados en Salud Animal (CIESA) of the FMVZ-UAEMex stated that this disease is frecuent in the last months in México. This study was realizated

with 6 isolated bacterial obtained of RTFS suggestive cases, of which the phenotipic characterization reveals the presence of isolated that form pigmented colonies of a yellow intense color, it grow in plates of Anaker and Ordall (A&O) agar and TYES; microscopically are bacteria with shaped from bacilli lengthened until thin filaments of 1-3 µm, which form networks. The primary biochemical profile shows that these bacteria correspond to *Flavobacterium spp* and the specialized biochemistry tests for *Flavobacterium psycrophilum*, they throw us that at least one of the isolated ones is the awaited microorganism but with particular characteristics, the sequence of this one isolated gives us a correspondence of 99.77 % with the type strain. The text describe the pathologic lesions associated at the infection also.

INTRODUCCIÓN

Según datos de la FAO el consumo mundial de pescado *per cápita* aumentó de un promedio de 9,9 kg en el decenio de 1960 a 19,2 kg en 2012, lo que indica un repunte importante para la acuacultura en el mundo. México económicamente tiene una gran oportunidad en el mercado acuícola ya que solo se explotan 12 de las 600 especies cultivables en el mundo. La constante demanda de productos acuícolas como fuente de proteína para consumo humano ha hecho que los cultivos existentes se vean en la necesidad de sobreexplotar la capacidad de crianza en sus instalaciones, de introducir nuevas tecnologías e incluso importación de especímenes, sin embargo en materia sanitaria no se ve un crecimiento que valla a la par de dicha acciones lo que acarrea un incremento en las enfermedades de origen endémico debido a la sobrepoblación además del constante riesgo de introducir patógenos exóticos.

En peces las enfermedades pueden ser de distinta etiología: bacterianas, virales, micóticas, parasitarias, relacionadas con el estado nutritivo, neoplasias y hasta enfermedades congénitas en donde la signología clínica puede ser indistinta y otras cuya manifestación clínica puede ser característica; sin embargo siempre se requiere la confirmación del agente involucrado en el proceso de enfermedad.

En el mundo de la piscicultura las bacterias Gram negativas son las principales causantes de enfermedades bacterianas en salmónidos; siendo las Flavobacterias el grupo principal de enfermedades patológicas habituales (1) sin embargo por ser un grupo de bacterias altamente fastidiosas en su cultivo es difícil su diagnóstico por técnicas convencionales, lo que hace que el *estutus* de esta bacteria en los diferentes países sea incierta, como en el caso de México.

Son tres los principales agentes etiológicos del genero *Flavobacterium sp*. que causan enfermedad en peces, siendo *Flavobacterium columnare*, causante de la enfermedad de la columna, *Flavobacterium branchiophilum* causante de la enfermedad de las branquias y *Flavobacterium Psychrophilum* agente etiológico del síndrome del alevín de la trucha (RTFS) (2), antes conocido como *Cytophaga psychrophila y Flexibacter psychrophilus* (3,1). Es una bacteria Gram-negativa, de 0,2-0,75 micras de diámetro por 1.5 a 7.5 micras de longitud (4), filamentosa, perteneciente al género Bacteroidetes (4,5)

La enfermedad causada por *Flavobacterium psychrophilum*, a lo largo de su evolución ha recibido distintos nombres según los signos clínicos que presentan los peces. En su manifestación clásica caracterizadas por lesiones abiertas, cuando estas se encuentran cerca del pedúnculo se le denomino "Enfermedad del Pedúnculo", cuando la lesión carcome la aleta dorsal "Enfermedad de la silla de montar". Las lesiones también se pueden observar en los costados, en la región mandibular y la musculatura, a menudo entre la aleta dorsal y la cabeza. También se le atribuye que causa la "Enfermedad bacteriana del agua Fría" o "Enfermedad de las Aguas Frías" (6) por su capacidad de prevalecer en temperaturas inferiores a los 10 C°. Cuando la enfermedad se manifiesta a manera de septicemia y especialmente en peces pequeños se le denomina "Síndrome del alevín de la trucha arcoíris" o "Síndrome de Mortalidad del alevín" (7,5), que además de la marcada septicemia, letargo, distención abdominal y exoftalmia, también ocasiona anemia severa, mostrando branquias e hígado pálidos, bazo hemorrágico, liquido ascítico e inflamación del intestino.

Flavobacterium psycrofilum es transmitido por la vía horizontal, a través del agua que es un medio viable en donde se pueden mover las bacterias ya que se ha demostrado en condiciones de laboratorio que sobrevive por periodos largos en agua dulce estéril sin añadir ningún tipo de nutriente (8). Los reservorios incluyen el agua, peces muertos, peces patógeno-portadores, peces infectados y fómites utilizados en los cultivos. Este patógeno tiene una gran capacidad para adaptarse a una variedad de entornos, y no sólo sobreviven, sino también mantiene su patogenicidad. (3). Referente a la vía vertical se evidencia que este también puede ser transmitido de forma sexual por las reproductoras ya que se ha aislado de fluidos ováricos y la superficie mucosa de los huevos.

Se han desarrollado diversos métodos para el diagnóstico y tipificación de *Flavobacterium psycrophilum* usando muestras de tejidos, raspados de ulceras y en algunas ocasiones agua. Estos incluye estudios tan básicos como el aislamiento en medios TYES o agar MAO, que tienen como característica que son medios pobremente enriquecidos, Las técnicas bioquímicas que van desde el perfil de digestión y degradación de carbohidratos, así como producción de pigmentos de tipo flexirrubina, digestión de la caseína, albumina, degradación de la gelatina, tolerancia a distintos niveles de NaCl entre otros (4) y unos más complejos como lo son pruebas serológicas y pruebas genéticas como RAPD-PCR y en general PCR en sus distintas versiones, perfil de plásmidos, ribotipificación, (8) hibridación sustractiva y microrrays (9) siendo estas herramientas genéticas útiles para la tipificación no así para el diagnóstico debido a su complejidad.

En el presente trabajo se describen los procesos utilizados para identificar al patógeno bacteriano aislado en casos de un cuadro de una enfermedad septicémica en crías de trucha arcoíris, cuya manifestación clínica es sugestiva al síndrome del alevín de la trucha arcoíris. Se describen las pruebas bioquímicas básicas, y especializadas para identificar al agente causal de esta signología, la caracterización molecular del agente y las lesiones patológicas que causa.

OBJETIVO

Describir la patología macroscópica e histopatológica observada en peces afectados por el Síndrome del Alevín de la Trucha Arcoíris (RTFS), la caracterización fenotípica y molecular de su agente causal, la bacteria filamentosa Gram negativa *Flavobacterium psycrophilum*.

MATERIAL Y MÉTODOS

DISEÑO DE LA INVESTIGACIÓN: Descriptiva transversal.

El presente proyecto tiene un enfoque cualitativo, usando un modelo de investigación exploratoria, que otorga puntos de partida para hacer una correlación entre los datos obtenidos y los ya existentes de *Flavobacterium psychrophilum* en el mundo.

LIMITE DE ESPACIO Y TIEMPO: Los aislamientos para este estudio son provenientes de granjas del Estado de México durante 2015 y 2016 que presentaron enfermedad septicémica y fueron remitidas al área de diagnóstico del departamento de sanidad acuícola del Centro de Investigación y Estudios Avanzados en Salud Animal (CIESA) perteneciente a la Facultad de Medicina Veterinaria y Zootecnia de la Uaemex, donde se trabajara la primera parte del proyecto es decir el aislamiento, cultivo y conservación de la muestra, además de la bioquímica básica. El resto del trabajo: bioquímica especializada y caracterización genética se realizará en el Laboratorio de Patología de Organismos Acuáticos y Biotecnología Acuícola de la Facultad de Ciencias Biológicas de la Universidad Andrés Bello en Viña del Mar, Chile.

AISLAMIENTO BACTERIANO, MEDIOS DE CULTIVO Y CONDICIONES DE CRECIMIENTO.

- La bacteria se obtuvo de órganos internos (riñón y bazo) o de ulceras externas, según el caso cuando sean observadas (branquias, aletas, piel). Se procesaron muestras en fresco para tinción de Gram
- Se realizó el cultivo en placas de agar MAO y TYES (extracto de sales de Triptona) utilizando la siguiente concentración según el protocolo de Avendaño et al., 2014: 0.4% triptona, 0.05% extracto de sales, 0.02% cloruro de calcio anhidro, 0.05% sulfato de magnesio heptahidratado,1.2% agar, con un ph de: 7.2
- Como medio líquido se utilizó caldo TYES con la siguiente concentración: 0.4% triptona, 0.05% extracto de sales, 0.02% cloruro de calcio anhidro, 0.05% sulfato de magnesio heptahidratado, en tubos de 15 ml con tapa de rosca.
- Las muestras se incubaron a 15°C por 3 a 5 días y se conservaron las muestras en crioviales con esferas (criobolas), a -80°C.

CARACTERIZACIÓN MORFOLÓGICA.

La descripción morfológica se realizó en cultivos primarios de 24- 48hrs de incubación a través de la observación directa de las placas de agar, observando las características y el

número relativo de cada tipo de colonia presente en el medio, en caso de haber variabilidad de colonias.

Se determinó la pureza del cultivo mediante Tinción de Gram. Para continuar con la caracterización de las colonias se observaran cambios en el medio que rodea las colonias, que podrían reflejar actividades metabólicas específicas de las bacterias recuperadas. La lectura de morfología colonial se realizó tomando en cuenta, el tamaño de la colonia, la forma, elevación, margen o borde, color, superficie, transmisión de la luz y consistencia.

MOVILIDAD CELULAR

La movilidad celular y el movimiento de deslizamiento característico de *Flavobacterium Psychrophilum* reportado por diferentes autores se evaluó por examen al microscopio en cultivos de 40 horas con la técnica de gota pendiente o gota colgante, según Rangdale 1995 (10).

IDENTIFICACIÓN BIOQUÍMICA.

Para la identificación bioquímica se tomaron en cuenta las recomendaciones de Bernardet and Kerouault.1989(4) donde refieren que es de suma importancia hacer una serie de pruebas para caracterizar de manera precisa a *Flavobacterium Psycrophilum*, de entre las cuales la absorción de rojo congo, presencia de pigmentos de tipo flexirrubina, degradación de gelatina, e hidrolisis de caseína y lecitina son vitales para la caracterización de este microorganismo.

BIOQUÍMICA BÁSICA. Se realizó de acuerdo al protocolo seguido en el departamento de bacteriología del CIESA, utilizando los medios de cultivo y reactivos de la marca Bioxon preparados según el instructivo del fabricante.

BIOQUIMICA AVANZADA.

ABSORCION DE ROJO CONGO. Esta reacción se evaluó directamente en la placa de agar adicionándole solo la gota de colorante sobre las colonias.

PIGMENTOS DE TIPO FLEXIRRUBINA. Para evidenciar la presencia de este tipo de pigmento a una placa de cultivo en crecimiento exponencial (no mayor a 96hrs) se inunda con algunas gotas de KOH al 20% (p/v). Una reacción positiva evidencia un cambio de color en la colonia desde el amarillo característico a un rojo-anaranjado, purpura o marrón.

HIDROLISIS DE LA GELATINA. Se siguió el protocolo descrito en el libro de MacFaddin de 1980(11)

HIDROLISIS DE LA CASEÍNA. La presencia de caseinasa en las cepas se determinó inoculando cultivos en el medio base suplementado con 3% de leche entera. En una reacción positiva, se observó un halo claro alrededor de las colonias.

HIDRÓLISIS DE LECITINA. La producción de lecitinasa fue evaluada agregando 5% de yema de huevo estéril al medio base (Bernardet y Grimont, 1989). La aparición de un halo opaco en torno al pocillo después de la incubación indica la actividad de esta enzima.

TOLERANCIA A NaCl. Según reportes *Flavobacterium Psycrophilum* es una bacteria poco tolerante al NaCl, por tal razón pocas veces se puede encontrar en ambientes de agua salada, sin embargo alcanza un rango de tolerancia que va desde el 1% al 2% en medios suplementados con NaCl. Se medirá esta tolerancia suplementando el medio base con 0.5%, 1%, 1.5% y 2% de NaCl.

CARACTERIZACIÓN GENÉTICA.

Extracción de ADN: Se realizara con el kit de extracción Wizard® Genomic DNA Purification Kit, siguiendo las instrucciones del fabricante. Se conservara a 20 °C para su posterior uso en PCR.

PCR DE TIPO CONVENCIONAL.

Los primers que se usaran serán los diseñados por Urdaci (12), específicos para *Flavobacterium Psychrophilum*. Que se ubican en la región 186 a 203 pares de bases y 1278 a 1261 pares de bases respectivamente.
Forward FPI (5'-GITAGTTGGCATCAACAC-3')

Reverse FP2 (5'-TCGATCCTACTTGCGTAG-3').

Siguiendo el protocolo siguiente: Un ciclo de desnaturalización: 95°C de 5 min; Alineamiento y extensión 35 ciclos. 94°C durante 30 s, 54°C durante 1 min ,72°C durante1 min y finalmente un ciclo de extensión de 72°C durante 10 min.

Fragmentos de órganos internos de peces clínicamente afectados fueron depositados en formalina buferizada al 10% para posterior procesamiento de corte, tinción por H&E e interpretación histopatológica bajo microscopio simple.

RESULTADOS

Inicialmente fueron revisados 6 casos cuyos peces manifestaban una distención abdominal severa; en las siembras en medio MAO, después de tres días se presentaron colonias de una bacteria pigmentada, se aislaron estas colonias con el fin de obtener cultivos puros, solo se obtuvieron 4 de los 6 y se refirieron como 148, 63, 51 y 42 siendo esta ultima la que generaba la signología clínica más representativa sugestiva del Síndrome del Alevín de la Trucha Arcoíris. Las 2 cepas restantes a pesar de los intentos por purificarla fueron imposibles, así que se decidió desecharlas, sin embargo se les realizaron algunas pruebas bioquímicas para utilizarlas a manera de control negativo para evaluar la funcionalidad de estas.

La caracterización morfológica de las 4 colonias, nos da resultados muy homogéneos, como se puede observar en la tabla 1; sin embargo cuando se realizan tinciones de Gram, nos percatamos que para las cepas 42, 51 y 63 (bacilos o varillas alargadas) la morfología difiere de la cepa 148 teniendo esta última más concordancia con lo establecido para *Flavobacterium Psychrophilum* (filamentos delgados). En relación al examen microbiológico, podemos afirmar que las células bacterianas del agente patógeno a pesar de presentar variantes morfológicas, en líneas generales guarda estrecha relación con las bacterias filamentosas del grupo Cytophaga-Flexibacter descritas por Lorenzen (7), Respecto a la motilidad, Bernardet & Kerouault (4) determinaron a *Flavobacterium psychrophilum* como un género "pobremente deslizante" lo cual NO concuerda con ninguna las cepas aisladas en este trabajo, sin embargo podría ser esta una característica especial de las cepas de esta área geográfica. Bioquímicamente la homogeneidad entre los cultivos prevalece como se observa en la tabla 2. Las características de cultivo y pruebas bioquímicas nos permiten identificar al agente patógeno como miembros del grupo Bacterioidetes-flavobacterium. Sin embargo, estamos a espera de los resultados genéticos que darán indicios si verdaderamente pertenece a este género, y mejor aún las características especiales que tienen los aislados con respecto a los reportados en el mundo.

TABLA 1. CARACTERIZACIÓN MORFOLÓGICA DE BACTERIA PIGMENTADA COMPARANDO AGAR MAO Y AGAR TYES

CEPA	42		51		63		148	
MEDIO	MAO	TYES	MAO	TYES	MAO	TYES	MAO	TYES
TAMAÑO	2-3mm	1-2 mm	2-4mm	1-2mm	2-4mm	1-2mm	1-2mm	1-2mm
FORMA	Puntiforme	Puntiforme	Puntiforme	Puntiforme	Puntiforme	Puntiforme	Puntiforme	Puntiforme
ELEVACIÓN	Sobre elevada	Sobre elevada	Sobre elevada	Sobre elevada	Sobre elevada	Sobre elevada	Sobre elevada	Sobre elevada
MARGEN	Rugoso	Entero	Rugoso	Entero	Rugoso	Entero	Rugoso	Entero
COLOR	Amarillo intenso	Amarillo Intenso	Amarillo intenso	Amarillo Intenso	Amarillo intenso	Amarillo Intenso	Amarillo	Amarillo Intenso
SUPERFICIE	Brillante	Brillante	Brillante	Brillante	Brillante	Brillante	Brillante	Brillante
TRANSMISION DE LUZ	Translucida	Translucida	Translucida	Translucida	Translucida	Translucida	Translucida	Translucida
CONSISTENCIA	Mucoide	Mucoide	Mucoide	Mucoide	Mucoide	Mucoide	Mucoide	Mucoide

TABLA 2. PERFILES BIOQUÍMICOS DE LOS AISLADOS SUGESTIVOS A *Flavobacterium Psycrophilum*

Perfil bioquímico básico	CEPA 42	CEPA 51	CEPA63	CEPA148
Catalasa	D	D	D	D
Citocromo oxidasa	D	D	D	D
TSI	-	-	-	-
LIA	-	-	-	-
CITRATO	-	-	-	-
MIO	M- O- I-	M- O- I-	M- O- I-	M- O- I-
OXIDACION	-	-	-	-
FERMENTACION	-	-	-	-
RM VP	VP- RM-	VP- RM-	VP- RM-	VP- RM-
SIM	S- I- M-	S- I- M-	S- I- M-	S- I- M-
UREA	-	-	-	-
CALDO NITRATO	-	-	-	-
BIOQUIMICA AVANZADA				
CRECIMIENTO TSA	-	-	-	-
TOLERANCIA A 0.5%	TOLERANTE	MODERADAMENTE TOLERANTE	MODERADAMENTE TOLERANTE	TOLERANTE
TOLERANCIA A 1%	DEBILMENTE TOLERANTE	INTOLERANTE	DEBILMENTE TOLERANTE	DEBILMENTE TOLERANTE
TOLERANCIA A 1.5%	INTOLERANTE	INTOLERANTE	INTOLERANTE	INTOLERANTE
TOLERANCIA A 2.0%	INTOLERANTE	INTOLERANTE	INTOLERANTE	INTOLERANTE
MOVILIDAD POR GOTA PENDIENTE	INMOVIL	INMOVIL	BROWIANO	INMOVIL
HIDROLISIS DE LA CASEINA	-	-	-	-
PIGMENTOS DE TIPO FLEXIRRUBINA	+	+	+	+

Histopatología

En general la afección mas común encontrada en los peces que clínicamente padecían una septicemia asociada a *Flavobacterium Psycrhrophilum* se encontró a nivel de bazo donde la integridad de la cápsula desaparece gradualmente perdiéndose la definición de sus bordes, siendo reemplazada por una capa de material fibrinoso, extendiéndose frecuentemente al peritoneo y tejido pancreático circundante, originando peritonitis,

observándose numerosas F. psychrophilum y células inflamatorias en la periferia del bazo, lo que explica la esplenitis y peritonitis fibrinosa.

En el corazón se evidenciaron diferentes grados de pericarditis, frecuentemente zonal, con áreas localizadas de infiltración celular y vacuolización del músculo cardíaco y ocasionalmente depósito de fibrina, intercalado con células inflamatorias degeneradas, en la capa externa del músculo cardíaco y tejidos adyacentes. En resumen los alevines manifestaron degeneración miocárdica y endocardica en diferentes grados que van de moderado a severo en relación a la talla del alevín, siendo los de mayor tamaño los más afectados. A nivel branquial se encontraron acúmulos de *F. psychrophilum* localizados libremente alrededor del arco branquial y en las laminillas secundarias, las cuales se evidenciaron hipertróficas. Finalmente en los especímenes que manifestaban ulceraciones y lesiones en los costados y aleta dorsal se encontró que los músculos manifestaban necrosis de las fibras musculares con pérdida de sus estriaciones y circundadas por edema, generalmente en las ulceraciones se encontró una inflamacion de tipo granulomatoso.

DISCUSIÓN

Flavobacterium Psycrophilum es un patógeno que en nuestro país no ha sido informado como causante de enfermedades que pueden causar pérdidas económicas importantes dentro de las granjas; sin embargo esta situación, no se debe a la inexistencia de esta bacteria, podríamos asegurar que por el carácter fastidioso de este microorganismo, muchas veces se descarta de entre los posibles agentes que causan una enfermedad septicémica. Ante tal situación y la presencia de manifestaciones clínicas sugestivas al síndrome del alevín de la trucha arcoíris, nos hemos tomado a la tarea de discernir a través de la caracterización del agente de forma fenotípica, bioquímica y posteriormente genética si en realidad el agente se encuentra asociado a cuadros de una enfermedad muy común en el cultivo de la trucha arcoíris, pero que aún no ha sido reportada en el país.

A través de los resultados obtenidos en primera instancia nos damos cuenta que el aislado efectivamente corresponde a una bacteria bacilar filamentosa Gram negativa, con un perfil bioquímico primario que corresponde a un 100% con lo referido en la literatura acerca de las Flavobacterias. La medición del porcentaje de salinidad a la cual es tolerable esta bacteria nos descarta la posibilidad de que se traté de *F. Columnare,* y su presentación clínica descarta *F. Branchophilum,* lo cual deja amplio margen abierto para pensar que en la acuacultura de la región *Flavobacterium Psycrophilum* está presente causando cuadros de septicemia. Los resultados de digestión e hidrolisis de albumina y caseína, presentan cierta variación con lo descrito en la literatura, lo cual podría estar asociado a que estas pruebas revelan la virulencia de la cepa. Tomando en cuenta el tedioso proceso para purificar las muestras, es factible afirmar que debido al número de pases realizado hasta obtener la bacteria en forma pura, ésta podría haber perdido su virulencia. La obtención de la secuencia de las bacterias permitirá conocer mejor sus características para generar un programa de prevención y control de este microorganismo.

REFERENCIAS

1. León Jorge, Rita Ávalos y Milagros Ponce. (2009*)Flavobacterium psychrophilum* y su patología en alevines de Onchorhynchus mykiss del centro piscícola El Ingenio, HuancayoRev. peru. biol. 15(2): 117- 124

2. T. P. Loch, M. Fujimoto, S. A. Woodiga , E. D. Walker , T. L. Marsh & M. Faisal (2013) Diversity of FishAssociated Flavobacteria of Michigan, Journal of Aquatic Animal Health, 25:3, 149-164

3. Starliper C.E (2011) Bacterial coldwater disease of fishes caused by Flavobacterium psychrophilum. Journal of Advanced Research 2, 97–108

4. Bernardet, J.F., B. Kerouault. 1989. Phenotypic and Genomic Studies of "Cytophaga psychrophila" Isolated from Diseased Rainbow Trout (Oncorhynchus mykiss) in France. Appl. Environ.Microbiol.55(7):1796-1800.

5. Avedaño R-Herrera et.al. (2014), introduccion, expansion and coexistencia of epidemic Flavobacterium Psycrophilum lineages in Chilean Fish Farms.Veterinary Microbiology (170) 298-306.

6. Holt RA (1988) Cytophaga psychrophilum, the causative agent of bacterial cold-water diseasein salmonid fish. PhD thesis, Oregon State University, Corvallis.

7. Lorenzen E. Olensen NJ. (1997) Characterization of isolates of Flavobacterium psycrophilum associated with coldwater disease or rainbow trout fry syndrome II: serological studies. Diseases of Aquatic Organisms, 31: 209-220.

8. Madetoja Jari and Tom Wiklund (2002) Detection of the Fish Pathogen Flavobacterium psychrophilum in Water from Fish Farms. System. Appl. Microbiol. 25, 259–266.

9. Soule M., Cain K., LaFrentz S. & Call D. (2005) Combining suppression subtractive hybridization and microarrays to map the intraspecies phylogeny of Flavobacterium psychrophilum. Infection and Immunity 73, 3799–3802.

10. Rangdale, R.E. 1995. Studies on rainbow trout fry syndrome (RTFS). PhD.Thesis, University of Stirling, Stirling.

11. Macfaddin, J.F. 1980. Pruebas bioquímicas para la identificación de bacterias de importancia clínica. Editorial Médica Panamericana, Buenos Aires.

12. Urdaci M,et al. 1998 Development of a polymerase chain reaction assay for identification and detection of the fish pathogen Flavobacterium psychrophilum. Res Microbiol, 149:519–530.

29

DETECCIÓN DE NUCLEOPROTEÍNA DE VIRUS DE INFLUENZA POR INMUNOHISTOQUIMICA EN PULMÓN, HÍGADO, RIÑÓN, INTESTINO Y ÓRGANOS LINFOIDES EN CERDOS

Resendiz PRA*[1], Juárez RM[1]

[1]*Departamento de Patología, Facultad de Medicina Veterinaria y Zootecnia, Universidad Nacional Autónoma de México.*
Correspondencia: rulirepo@gmail.com

RESUMEN

Los virus de influenza A infectan una gran variedad de especies animales entre las que se encuentran cerdos, aves y humanos. Dada la interacción entre humanos, cerdos, aves y otros mamíferos existe un gran potencial para la transmisión entre especies de virus de influenza. La infección con virus de los subtipos H1N1 clásicos generalmente se limita al aparato respiratorio y los esfuerzos destinados a demostrar replicación viral fuera del aparato respiratorio han sido infructuosos. El objetivo de este trabajo es describir las lesiones histológicas e inmunopositividad a nucleoproteína de virus de influenza detectada en pulmón, hígado, riñón, intestino y órganos linfoides en un caso de campo en cerdos con cuadro respiratorio. Se evaluaron secciones histológicas de pulmón, bazo, linfonodo, hígado, válvula ileocecal, riñón, ciego y tonsila de dos cerdos de 20 semanas con signos respiratorios y baja en la ganancia de peso, en las que se observó neumonía intersticial con bronquitis y broquiolitis necrótica, degeneración hepatocelular y tubular leve, enteritis linfoplasmocítica y eosinofílica leve; así como, necrosis y apoptosis linfoide en bazo, linfonodo y tonsila. Se realizó inmunohistoquímica para la detección de nucleoproteína de virus de influenza en los tejidos antes mencionados los cuales resultaron inmunopositivos.

Palabras clave: cerdo, virus influenza, inmunohistoquímica, pulmón, intestino.

ABSTRACT

Influenzavirus infect a wide variety of animal species including pigs, birds and humans. Given the interaction between humans, pigs, birds and other mammals there is great potential for interspecies transmission of influenzavirus. Infection with classical H1N1 *Influenzavirus* is generally limited to respiratory tract and efforts to show viral replication outside the respiratory system have been unsuccessful. The aim of this paper is to describe the histological lesions and immunopositivity to nucleoprotein of *Influenzavirus* detected in lung, liver, kidney, intestine and lymphoid organs in pigs with respiratory disease. Histological sections of lung, spleen, lymph node, liver, ileocecal

valve, kidney and intestine were evaluated. Interstitial pneumonia with necrotizing bronchitis and bronchiolitis, hepatocellular degeneration, renal tubular degeneration, enteritis lymphoplasmacytic and eosinophilic; as well as lymphoid necrosis and apoptosis in spleen, lymph node, and tonsil were observed. Immunohistochemistry for detection of nucleoprotein of *Influenzavirus* in lung, spleen, lymph node, liver, kidney, intestine were positive.
Key words: swine, influenza virus, immunohistochemistry, gunt, kidney.

INTRODUCCIÓN

Los virus de influenza A infectan una gran variedad de especies animales entre las que se encuentran cerdos, aves, hurones, caballos, visones, focas, ballenas y desde luego humanos. Dada la interacción entre humanos, cerdos, aves y otros mamíferos existe un gran potencial para la transmisión entre especies de virus de influenza. En el caso de los cerdos los subtipos H1N1, H1N2 y H3N2 han logrado establecerse en la población porcina[1,2,3]

La infección con virus de los subtipos H1N1 clásicos generalmente se limita al aparato respiratorio y los esfuerzos destinados a demostrar replicación viral fuera del aparato respiratorio han sido infructuosos[4,5,1]

Los cerdos infectados con virus de influenza pueden presentar exudado catarral o mucopurulento desde los cornetes nasales hasta los bronquiolos[6], este exudado puede taponear vías aéreas pequeñas y causar atelectasia en uno o múltiples lóbulos en la región craneoventral[6]. Los lóbulos pulmonares afectados son rojos y firmes al tacto, las áreas de lesión se encuentran claramente demarcadas por tejido pulmonar normal. Los lóbulos adyacentes ocasionalmente están enfisematosos y pueden exhibir edema interlobular. Los linfonodos mediastínicos y bronquiales pueden observarse aumentados de tamaño y edematosos. La mucosa traqueal se observa algunas veces hiperémica y edematosa[1,7]. Microscópicamente las lesiones características de la infección son bronquitis y bronquiolitis necrótica, que en casos severos se extiende a los alvéolos[6]. Las luces de bronquios, bronquiolos y alvéolos están llenas de exudado que contiene células descamadas y neutrófilos, que más tarde serán sustituidos por linfocitos y células plasmáticas. Además hay dilatación de los capilares e infiltración de los tabiques alveolares con linfocitos, macrófagos y células plasmáticas. Puede observarse también atelectasia y enfisema alveolar. Hay infiltrado linfocitario y plasmocitario peribronquial y perivascular, además de lesiones proliferativas caracterizadas por hiperplasia de neumocitos tipo II [1,6,7].

En infecciones por influenza se han descrito episodios de viremia de corta duración y con bajos títulos virales[1] lo que sugiere que el virus es controlado por el sistema inmune antes de llegar a otro órgano o que las lesiones observadas son incipientes y por lo tanto no se asocian con la infección viral.

El objetivo de este trabajo es describir las lesiones histológicas e inmunopositividad a nucleoproteína de virus de influenza detectada en pulmón, hígado, riñón, intestino y órganos linfoides en un caso de campo en cerdos con cuadro respiratorio.

HISTORIA CLÍNICA

Se recibieron múltiples secciones de pulmón, bazo, linfonodo, hígado, válvula ileocecal, riñón, ciego y tonsila pertenecientes a dos cerdos de 20 semanas con signos respiratorios y baja en la ganancia de peso.

HALLAZGOS MACROSCÓPICOS

Las necropsias se realizaron en la granja productora y no se reportan las lesiones macroscópicas encontradas.

HALLAZGOS MICROSCÓPICOS

Pulmón: En gran parte del parénquima pulmonar los septos alveolares se observan moderadamente engrosados debido a la presencia de linfocitos, células plasmáticas y escasos neutrófilos; este mismo tipo de infiltrado se observa alrededor de bronquios, bronquiolos y algunos vasos sanguíneos. Asimismo, se aprecian múltiples áreas con hiperplasia leve de neumocitos tipo II, el epitelio bronquial, bronquiolar y alveolar exhibe pequeños focos de degeneración, necrosis y descamación.
Bazo: Los centros germinales de los folículos esplénicos exhiben pequeños focos de necrosis y apoptosis linfoide. La zona marginal exhibe un incremento en su celularidad y la pulpa roja está moderadamente expandida.

Linfonodos: Exhiben expansión ligera de los senos subcorticales y medulares debido a la presencia de edema. Multifocalmente, se aprecian extensas zonas de congestión que abarcan desde la corteza y hasta la médula. Los folículos linfoides están densamente poblados y en sus centros germinales se aprecian pequeños focos de necrosis linfoide.

Hígado: Los cordones hepáticos adyacentes a las venas centrales están ligeramente disociados debido a que sus sinusoides están repletos de eritrocitos (congestión centrolobulillar). Los hepatocitos adyacentes a estas zonas están ligeramente tumefactos y pálidos (degeneración).

Intestino (válvula ileocecal y ciego): El tejido linfoide asociado a tracto intestinal se aprecia densamente celular; sin embargo, en algunos centros germinales hay escasos restos necróticos. La lámina propia de la mucosa intestinal exhibe ligero infiltrado inflamatorio compuesto principalmente por linfocitos, macrófagos, células plasmáticas y eosinófilos.

Riñón: Multifocalmente el epitelio tubular está tumefacto, pálido y en algunas áreas desprendido hacia la luz, los núcleos de algunas células están en picnosis o cariolísis y rodeando algunos de estos túbulos se observan escasos linfocitos y células plasmáticas.

Tonsila: Los folículos linfoides están densamente celulares y en los centros germinales se aprecian pequeños focos de necrosis linfoide.

DIAGNÓSTICOS MORFOLÓGICOS:

Pulmón:

- Neumonía intersticial linfoplasmocítica e histiocítica moderada, generalizada con hiperplasia de neumocitos tipo II leve, multifocal.
- Bronquitis y Bronquiolitis necrótica leve, multifocal.
- Hiperplasia linfoide peribronquial, peribronquiolar y perivascular leve, multifocal.

Hígado:

- Congestión centrolobulillar leve con degeneración hepatocelular leve.

Riñón:

- Degeneración y necrosis tubular leve, multifocal.
- Nefritis intersticial linfoplasmocítica leve, multifocal.

Intestino:

- Enteritis linfoplasmocítica y eosinofílica leve, generalizada.

Bazo:

- Hiperplasia linfoide moderada, generalizada.
- Linfonecrosis leve, multifocal.

Linfonodo:

- Edema y congestión moderada, multifocal con hiperplasia linfoide moderada y linfonecrosis escasa

Tonsila: Hiperplasia linfoide moderada con linfonecrosis escasa.

CRITERIO DIAGNÓSTICO

La neumonía intersticial es una lesión sugerente de infección viral, de acuerdo con lo descrito en la literatura lesiones como bronquitis y bronquiolitis necrótica son compatibles con infección por *Influenzavirus*. La hiperplasia del tejido linfoide

peribronquial, peribronquiolar y perivascular son lesiones que asocian tanto a infección por *Influenzavirus* como por *Mycoplasma* sp. Los cambios descritos en el tejido linfoide son sugerentes de estimulación antigénica y los observados en hígado y riñón pueden estar asociados a hipoxia.

DIAGNÓSTICO DIFERENCIAL

De acuerdo con las lesiones descritas entre los diagnósticos diferenciales deben considerarse infección con: *Influenzavirus A, Mycoplasma* sp, *Arterivirus* (virus del síndrome respiratorio y reproductor porcino) y *Circovirus porcino tipo 2.*

PRUEBAS COMPLEMENTARIAS

Se realizó inmunohistoquímica indirecta para detección de nucleoproteína del virus de influenza en secciones histológicas de pulmón, hígado, riñón, intestino, bazo, linfonodo y tonsila. El pulmón fue inmunopositivo para detección de nucleoproteína en neumocitos, macrófagos, fibroblastos y células musculares lisas de vasos sanguíneos en pulmón. En el hígado y riñón la inmunopositividad se detectó en fibroblastos y algunos macrófagos. En los órganos linfoides la inmunopositividad se detectó en algunas células mononucleares.

CONCLUSIÓN

En este caso en las secciones histológicas de pulmón se observaron lesiones microscópicas características de infección con *Influenzavirus* y se detectó la nucleoproteína del virus en neumocitos, macrófagos, fibroblastos y células musculares lisas. Además del pulmón la nucleoproteína del virus se detectó en el hígado, riñón, intestino y órganos linfoides (bazo, linfonodo y tonsila). Aunque, se sabe poco de la infección del virus de influenza porcina en otros tejidos fuera del aparato respiratorio, es importante recordar que los virus de influenza aviar pueden afectar una gran variedad de tejidos en aves domésticas, mientras que las aves silvestres pueden cursar con infecciones asintomáticas en el tracto digestivo y excretando virus. En el caso de los cerdos, en un estudio realizado por[2] se determinó la presencia de virus de influenza porcina en el bazo e íleon de cerdos inoculados con la cepa A/swine/Belgium/1/98 H1N1 mediante el uso de RT-PCR tiempo real. En el caso de humanos Fislová *et al* [8]., detectó RNA viral en el hígado de ratones inoculados con virus de influenza humana mediante RT-PCR anidado y Papic *et al*[9]., observó lesiones hepáticas leves e incremento en la enzima aspatato aminotransferasa (AST) en un estudio restrospectivo realizado en pacientes infectados con el virus de influenza pandémico e infectados con cepas estacionales del virus de influenza humana subtipos H1N1 y H3N2, lo que sugiere que los cambios observados en el hígado podrían estar asociados a la infección con los virus de influenza. La detección de RNA viral en tejidos como bazo, intestino e hígado descrito por estos autores coinciden con lo observado en este trabajo.

En estudios experimentales se ha logrado replicar el virus de la influenza A en el intestino de mamíferos[10].

En algunos casos la infección con la influenza estacional ha generado vómito y diarrea en humanos, esto sugiere que el virus puede replicarse en las células intestinales, pero este conocimiento en cuanto a la patogénesis en el sistema digestivo solo se ha confirmado con algunos estudios in vitro[11].

Se ha demostrado que cultivos celulares de origen epitelial intestinal presentan receptores Sia2-6 Gal, Sia2-3 Gal, receptores importantes en la patogenia del virus, también se encuentran presentes en el tracto digestivo[11].

De manera natural y experimentalmente en muchas especies de animales, la infección viral no solo se encontró en el tracto respiratorio, detectándose en varios órganos extrapulmonares como: cerebro, hígado, corazón, riñón, hígado, intestino, páncreas, glándula adrenal[12]; en estos órganos la replicación viral generó inflamación y necrosis severa, asociada al efecto citopático y daño indirecto por la respuesta inmune[12].

Aunque no se presenta de manera común, el virus de la influenza porcina puede encontrase afectando otros órganos, aunque este tropismo depende de factores virales y del hospedero[10]; estos hallazgos aportan información para futuras investigaciones en cuanto a la patogenia del virus[11].

IMPORTANCIA MÉDICA

Este reporte de caso así como la investigación de las lesiones generadas por el virus de influenza porcina en órganos extrapulmonares, generarían información novedosa en cuanto a la patogenia, presentación clínica y formas de transmisión; aspectos importantes al ser una enfermedad zoonótica.

REFERENCIAS

1. Olsen CW, Brown IH, Easterday BC, Van Reeth K. Swine Influenza. In Straw BE. Zimmerman JJ, D'Allaire S, Taylor DJ, editors. Diseases of swine. 9th ed. Ames, Iowa: Blackwell Publishing. 2006:469-482.

2. Brown IH. The epidemiology and evolution of influenza viruses in pigs. Vet Microbiol. 2000; 74:29-46.

3. De Vleeschauwer A, Atanasova K, Van Borm S, van den Berg T, Rasmussen TB, *et al*. Comparative pathogenesis of an avian H5N2 and a swine H1N1 influenza virus in pigs. PLoS ONE. 2009; 4:e6662.

4. Orcutt ML and Shope RE. The distribution of swine influenza virus in swine. J. Exp. Med. 1935; 62:823-826.

5. Brookes SM, Núñez A, Choudhury B, Matrosovich M, Essen SC, et al. Replication, Pathogenesis an Transmission of Pandemic (H1N1) 2009 Virus in Non-Immune Pigs. PLoS ONE. 2009; 5:e9068.

6. Zachary FJ, McGavin DM. 2012, Pathologic Basis of Veterinary Disease, 5th ed. St. Louis Missouri, USA, Elsevier.

7. Caswell JL and Williams KJ. Respiratory system. In Maxie MG. editor. Jubb, Kennedy, and Palmer´s Pathology of Domestic Animals. Vol. 2. 5th ed., Edinburgh: Elsevier. 2007:581-583.

8. Fislová T, Gocník M, Sládková T, Durmanová V, Rajcáni J, Varecková E, *et al*.

Multiorgan distribution of human influenza A virus strains observed in a mouse model. Arch Virol. 2009; 154:409-419.

9. Papic N, Pangercic A, Vargovic M, Barsic B, Vince A, Kuzman I. Liver involvement during influenza infection: perspective on the 2009 influenza pandemic. Influenza Other Respi Viruses. 2012; 6:e2-5.

10. Kawaoka Y, Bordwell E, Webster RG. Intestinal Replication of Influenza A Viruses in Two Mammalian Species. Arch Virol. 1987; 93:303-308.

11. Sun Z, Huber CV, McCormick K, *et al*. Characterization of a porcine intestinal epitelial cell line for influenza virus production. Journal of General Virology. 2012; 93:2008-2016.

12. Kuiken T, Van de Brand J, Van Riel D, *et al*. Comparative Pathology of select Agent Influenza A Virus Infections. Veterinary Pathology. 2010; 47:893-914.

DIAGNÓSTICO CLÍNICO PATOLÓGICO DE BOCIO EN CABRITOS DE CARNE EN LA REGIÓN SUR-ESTE DEL ESTADO DE MEXICO

30

Velázquez,OV*[1]., Valladares,CB[1]., Zamora,EJL[1]. Rodriguez,JL[2].,Bedolla CC[3]., Domínguez,LR[3]., Pereyra,LC[4]., Acosta- Dibarrat, J.P[1]**

Centro de Investigación y Estudios Avanzados en Salud animal. Facultad de Medicina Veterinaria y Zootecnia, Universidad Autónoma del Estado de México[1]. Programa de Maestría y Doctorado PCARN-UAEM-CONACYT[2]. Facultad de Medicina Veterinaria y Zootecnia, Universidad Michoacana de San Nicolas de Hidalgo[3]. Departamento de Patología Facultad de Veterinaria, Universidad de la República., Uruguay[4]. Red de Cuerpos Académicos en Salud Animal e Inocuidad Alimentaria: México-Uruguay

*e-mail autor*vvo@uaemex.mx, e-mail autor correspondiente **jpacosta@hotmail.com*

RESUMEN

La cría y explotación de cabras por su adaptabilidad a las regiones semidesérticas y subtopicales aporta leche y carne la dieta humana. Se realizó el estudio clínico patológico de un cabrito de sexo hembra de aproximadamente 12 Kg., los principales hallazgos al estudio posmortem fueron: pobre condición corporal general, en la región cervical ventral en la zona laringea se localizaron dos masas de aproximadamente 5cm, móviles ligeramente firmes localizadas en forma bilateral. Palidez de los músculos cervicales. Las lesiones observadas al estudio histopatológico fueron En el musculo estriado se observó ondulación de fibras musculares , fragmentación y hialinización de miofibrillas sugestivos de una miopatía nutricional degenerativa por una posible deficiencia de selenio y vitamina E. Al observar la tiroides, los folículos tiroideos se encontraron distendidos con coloide, rodeados de células alargadas en capas. En otras áreas se apreció hiperplasia de células foliculares con coloide escaso. Las lesiones observadas fueron compatibles con bocio hiperplásico coloidal asociadas a una posible deficiencia de yodo y selenio relacionada con un cuadro clínico de hipoparatiroidismo nutricional. Se concluye que el caso estudiado presento un cuadro clínico patológico de bocio de tipo hiperplasico coloidal compatible con una deficiencia de microminerales relacionados con yodo y selenio.

Palabras clave. Bocio, cabritos, deficiencia, yodo,selenio

CLINICAL PATHOLOGICAL DIAGNOSIS OF GOITRE IN YOUNG MEAT GOATS IN THE SOUTH-EAST REGION OF THE MEXICO STATE

ABSTRACT

Breeding goats and exploitation of its adaptability to the semi-desert regions and subtopicales provides milk and meat in the human diet. The clinicopathological study of a kid about 12kg female sex was performed, the main findings to postmortem study were. poor overall body condition, in the ventral cervical region in the laryngeal area two masses of approximately 5cm were located, moving slightly firm located bilaterally. Paleness of the neck muscles. The lesions observed histopathological study were in striated muscle ripple of muscle fibers, fragmentation and hyalinisation suggestive myofibrils of a degenerative nutritional myopathy was observed by a possible deficiency of selenium and vitamin E. Observing the thyroid, thyroid follicles were found distended with colloid layers surrounded by elongated cells. In other areas follicular cell hyperplasia was observed with little colloid. The lesions observed were consistent with hyperplastic colloid goiter associated with a possible deficiency of iodine and selenium associated with clinical nutritional hypoparathyroidism. It is concluded that the case study presented a clinical picture of pathological hyperplastic goiter colloidal compatible type with a deficiency of trace minerals related to iodine and selenium.

Keywords. Goiter, young goat, deficiency, iodine, selenium

INTRODUCCIÓN

La cría y explotación de cabras es una actividad productiva orientada al abasto de carne y leche que aporta proteína de alto valor biológico a la nutrición de la población humana; la adaptabilidad de las cabras en las regiones semiáridas y el sub trópico ha propiciado el desarrollo socio económico regional[1]. El pastoreo de los pequeños rumiantes en zonas deficientes en minerales, aportan cantidades insuficientes de micronutrientes minerales a la dieta diaria, oligoelementos dentro de los que se incluyen al yodo (I), selenio (Se), zinc (Zn) y el hierro (Fe), su carencia nutricional provoca el desarrollo de trastornos que afectan seriamente la producción animal[2]. El yodo es escencial para la producción de las hormonas tiroideas que mantienen el metabolismo basal y el equilibrio funcional del organismo; las hormonas tiroideas contribuyen al crecimiento, desarrollo y reproducción animal. En contraste una dieta deficiente en yodo provocada por suelos pobres favorece la presentación de casos esporádicos de bocio en las cabras y ovejas tipo hiperplásico difuso coloidal[3] .

En la síntesis hormonal de la tiroides se identifican cuatro hormonas: tiroxina (T4), triyodotironina (T3), triyodotironina inversa (rT3) y calcitonina. La producción hormonal de la glándula tiroides se realiza a partir del yoduro plasmático, liberado el yodo en la glándula, consecuentemente la tirosina es yodada para formar el complejo yodo-proteína de la tiroglobulina integrada por moléculas de tirosina [4]. La deiodinasa (ID1), es una enzima presente en el hígado la cual desiodina a la T4. La ID1 es una selenoproteína deiodinasa que contiene selenio en su estructura con un residuo de selenocisteína en el sitio activo. Por esta razón al producirse una deficiencia de selenio,

se observa una disminución de la concentración plasmática de T3 y un aumento de T4 debido a la disminución de la actividad de ID1[5].

El diagnóstico clínico de los animales afectados por el bocio pueden presentar anemia, anorexia, lasitud, debilidad muscular, hiperpigmentación e intoleracia al frío entre otros signos. La presentación clínica del bocio, se asocia primariamente a la deficiencia de yodo en la dieta, al aportar concentraciones de yodo < a 0.5 ppm en los forrajes; el padecimiento también se relaciona con el consumo de plantas bocígenas que antagonizan con la biodisponibilidad del yodo, dentro de las cuales se han identificado a las plantas de la familia *Brassica,* como la col, colza y el nabo, al contener glucosinolatos antagonizan la utilización de yodo. De igual manera se ha estudiado el efecto de los tiocianatos contenidos en diverso forrajes: *Trifolium sp.,Paspalum dilatatum* y *Panicum sp*., los cuales tienen un efecto bociogeno similar a las plantas de la familia *Brassica*; la *Leucaena sp*., es otra planta bociógena al ser trasformada la mimosina durante el metabolismo ruminal[7].

Tradicionalmente se ha considerado que el bocio se relaciona en forma primaria con una deficiencia de yodo, aunque también un bajo aporte de selenio en la dieta acentúa la ocurrencia de los trastornos por deficiencia de yodo (TDI), los cuales se manifiestan clínicamente en animales jóvenes y adultos al aumentar el tamaño de la glándula tiroides[7]. El aumento de volumen de la glándula tiroides denominado como bocio, cuyo aumento es macroscópico, no neoplásico y no inflamatorio. El bocio se produce por la hiperplasia de la tiroides, producto del consumo de dietas deficientes en yodo; además de la posible presencia de compuestos bociogénios que son identificados en los pastos (cianuros, sulfocianatos, tiocianatos, y flouracilo, tiourea), las anteriores substancias antagonizan con la tiroxinogenesis [8].

La biodisponibildad del yodo en las cabras, se ve afecta por diferentes factores: la edad, raza, el ciclo reproductivo y la lactancia y el balance energético entre otros. A su vez algunos eventos extremos de temperatura durante el invierno en el sur de Argentina, tienden a afectar seriamente el metabolismo y la función tiroidea, reflejada en la disminución de ciertos parámetros zoométricos, en donde los cabritos evaluados mostrando diferencias en los valores de alzada a la cruz (ACR), con respecto a los controles. En los animales de menor alzada se detectaron con mayor frecuencia alteraciones de la tiroides asociada al bocio, sugiriendo un estado de hipotiroidismo al presentar valores menores en las hormonas tiroideas. Los resultados sugieren que ACR indica la talla de los cabritos es una condición clínica deficiente en yodo, se encuentra influida por el hipotiroidismo, que afecta el desarrollo longitudinal de la estructura ósea y cartilaginosa de los cabritos[9]. En los rumiantes el desarrollo del bocio, se produce como un mecanismo compensatorio al desarrollar un estado de hipotiroidismo, el cual muestra niveles bajos de T3 y T4, que incrementan la liberación hipofisaria de tirotrofina (TSH), tendiente a incrementar la captación de yodo en sangre, provocando una hiperplasia glandular de la tiroides[10]. El objetivo del trabajo fue establecer el diagnóstico patológico de un cuadro clínico de bocio en cabritos.

MATERIAL Y METODOS

Se realizó el estudio patológico de un cabrito híbrido, hembra de aproximadamente12 Kg., procedente de un rebaño de carne de 35 caprinos, localizado en la comunidad del Mesón municipio de Temascaltepec,México. El rebaño caprino es manejado bajo un sistema silvo pastoril en bosques bajos, ocasionalmente reciben una suplementación mineral en la dieta. La historia clínica refiere que en la unidad de producción la mayoría de cabritos de la nacencia de invierno de 2015/2016, presentaron masas bilaterales en la región cervical ventral media, de diferente tamaño; en algunos animales se apreció retraso en el crecimiento. El estudio posmortem, siguiendo el protocolo de necropsia[11]. A partir del cual se tomaron muestras de tejidos, fijadas en formalina amortiguada pH 7.2 para obtener cortes de tejidos de 5µ mediante la técnica de inclusión en parafina y tinción con hematoxilina-eosina para la elaboración de preparaciones fijas empleadas en el diagnóstico histopatológico del caso.

RESULTADOS

Al efectuar la inspección externa se apreció una condición general pobre, en la región cervical ventral se localizaron en la región laríngea, dos masas bilaterales de aproximadamente 5 cm., móviles ligeramente firmes(Figura 1). Al incidir la piel de la región cervical se observó palidez de los músculos cervicales(Figura 2), las masas tiroideas de color rojo marrón, tuvieron un tamaño de 4.5 a 5cm de longitud y 3.2 cm., de grosor (figuras 3 y 4). En las cavidades los órganos no mostraron cambios patológicos aparentes. Al realizar el estudio histopatológico se observaron folículos tiroideos distendidos por la presencia de coloide, rodeados de células alargadas en capas. Hiperplasia de células foliculares con coloide escaso compatibles con bocio hiperplásico coloidal compatible con una deficiencia de yodo relacionada con un cuadro clínico de hipoparatiroidismo nutricional por una posible deficiencia de yodo y selenio. Al estudiar el musculo estriado se observó ondulación de fibras musculares y fragmentación de miocitos sugestivos de una miopatía nutricional degenerativa por una posible deficiencia de selenio y vitamina E.

Figura1. Masa prominente en cuello

Figura 2. Palidez muscular

Figura 3. Tiroides aumentada de tamaño

Figura 4. Glándula tiroides con bocio

DISCUSIÓN Y CONCLUSIONES

El bocio se reconoce por el agrandamiento de la glándula tiroides, en los rumiantes jóvenes y adultos, padecimiento que se desarrolla como un mecanismo compensatorio a un estado de hipotiroidismo por la falta de yodo en la dieta. Los bajos niveles de T3 y T4 producen un incremento de tirotrofina (TSH), mediante el mecanismo de retroalimentación negativa, bajo la actividad de la TSH se produce un aumento de yodo circulante [11]. El síndrome clásico de hipotiroidismo en los rumiantes, cursa con trastornos relacionados con el desarrollo y la reproducción, al ocurrir partos con crías muertas o débiles, abortos, mortalidad neonatal aumentada y gestación prolongada[12].

Las características histológicas descritas del bocio en sus diferentes tipos corresponden: Bocio hiperplásico difuso y coloidal, se desarrolla debido a deficiencia de yodo en la dieta, por el consumo de forrajes cultivados en suelos pobres en iodo. La hiperplasia se produce en respuesta a la deficiencia mineral, los folículos están cubiertos de epitelio alto con proyecciones papilares en la luz folicular, conteniendo poco coloide o ausencia de este. Los casos severos de bocio se presentan en animales jóvenes en zonas con suelos deficientes de iodo. El bocio coloidal representa la fase involutiva del bocio hiperplásico, los folículos están llenos de coloide, la pared de los folículos es delgada y plana debida a la disminución de la endocitosis del coloide. El bocio adenomatoso o nodular observado en caballos viejos, gatos y perros, se caracteriza por acúmulos nodulares dispersos de tejido tiroideo. Los nódulos varían del tipo hiperplásico al coloidal formando nódulos adenomatos tóxicos que coinciden con signos habituales de hipertiroidismo [14,15].

La forma menos frecuente del bocio en los pequeños rumiantes es el dishormonogénico congénito, que puede presentarse en ovinos y caprinos, producto de la expresión de un gen autosómico recesivo. En el cual se produce el agrandamiento difuso simétrico de la glándula tiroides producido por una hiperplasia difusa intensa de células foliculares con epitelio alto o columnar, pero con frecuencia los folículos se encuentran colapsados por la falta de coloide. El cruzamiento entre las razas Anglo Nubia, criolla y Boer, puede predisponer al desarrollo de la forma de bocio congénito, en dietas que cumplieron con el suministro de 0.5ppm yodo. El bocio congénito hereditario ligado a la herencia, las cabras son más sensibles a desarrollar cuadros clínico de bocio con valores marginales de yodo en la dieta especialmente la raza Boer por su rápido crecimiento [16].

La función tiroidea en los caprinos se ha estudiado para establecer los valores de las hormonas tiroideas; tiroxina 6.53±0.03, los valores establecidos para T4 son de 145±29.39. En el caso del bocio se han obtenido valores para la tiroxina de 3.1mg/dl en comparación con los animales sin manifestaciones clínicas de 5.9 [17].

El hipotiroidismo se manifiesta clínicamente en el rebaño, tanto en animales jóvenes y como adultos; el padecimiento es ampliamente reconocido en los perros adultos y en otros animales, derivado de una lesión primaria de la tiroides que coincide con atrofia folicular idiopática y tiroiditis linfocítica autoinmune, una condición rara no observada en los pequeños rumiantes. A diferencia del hipotiroidismo secundario en el que se presenta una lesión del hipocampo capaz de impedir la secreción de TSH cuya alteración

se observa raramente en los perros. La falta de tiroxina restringe el crecimiento del pelo, al quedar los folículos en fase de telogén observándose alopecia simétrica y bilateral, en otros casos el pelo se desprende fácilmente por la alopecia-atrofia de epidermis e hiperqueratosis en el perro. La hiperpigmentación afecta a las áreas de alopecia, con un incremento de melanocitos, que cursan con hipertrofia y vacuolizacion en los músculos erectores del pelo observado en numerosos casos de hipotiroidismo canino [4].

Al ocurrir una deficiencia de selenio, la presentación del bocio en los cabritos se incrementa, por la relación existente del selenio y la actividad de la deiodinasa hepática, caracterizada como una selenoenzima, que al ser afectada por la deficiencia de selenio, disminuye la concentraciones de hormonas tiroideas. Se ha observado que los forrajes que crecen en terrenos deficientes contienen niveles de zinc y selenio menores a los recomendados para los rumiantes [17].

La deficiencia de selenio, *per se* o debida a su relación con el metabolismo del yodo, puede producir aborto en las cabras, retardo en el crecimiento y alteraciones neurológicas, también sea identificada como causa de aborto en caprinos. En los animales jóvenes provoca un crecimiento deficiente. Los cuadros clínicos cursan con otros signos no específicos: anemia, aletargamiento, anorexia, alopecia, pelo seco y quebradizo, piel engrosada e hiperpigmentada, intolerancia al frío, mixedema, deformidad de los huesos y debilidad muscular[18,19].

La deficiencia de selenio en los pastos provoca una disminución de las concentraciones de T3, relacionadas con una actividad reducida de la deiodinasa, presente en el hígado como selenoenzima. AL formar parte el selenio de la enzima, se ven afectados su valores normales con una reducción considerable de su actividad afectando la proporción normal de las hormonas tiroídeas. La confirmación de la deficiencia de selenio y su relación endocrina con las hormonas tiroideas, se observa cuando existe una concentración plasmática de T4 inferior al valor de referencia. Al existir hipotiroidismo por la deficiencia de selenio y la deducción de la actividad de la enzima deiodinasa. Los niveles de T4 son considerados de mayor utilidad diagnóstica, que los valores de T3. Debido a que la concentración de T3 depende de la monodeiodinización de T4 extratiroídea, comparada con la concentración plasmática total de T4 que proviene de la tiroides. En el hipotiroidismo se encuentran normales los valores de T3 y bajos los de T4 [17].Se han reportado en los caprinos valores promedios de 3.45±0.47 µg/dl para T4 y de 145±29.32 ng/dl para T3, estas concentraciones pueden ser diferentes entre los diferentes autores[17]. Asimismo, se han comunicado valores promedio de tiroxina de 3,1 µg/dl para cabras con bocio clínico, mientras que los controles registraron una media de 5,9 µg/dl [17]. Estos mismos autores, estimulando 25 cabras jóvenes con TRH (1 µg/kg), hallaron que T3 aumentó 318% en una hora y T4 aumentó un promedio 174% luego de 4 horas post-estímulo. Los rangos de valores basales de este estudio fueron 30 a 90 ng/dl para T3 y 3.1 a 6.1 µg/dl para T4 [17].

La gran variabilidad que existe entre las razas caprinas, hace que exista una suceptibilidad diferente entre los rebaños caprinos para el desarrollo del bocio,

ocasionado por la deficiencia de yodo o selenio, misma que puede ser afactada por sustancias bociógenas presentes en el alimento y posibles trastornos congénitos que afectan a la tiroides[17].

El diagnóstico de la deficiencia del selenio en los forrajes considera que las concentraciones del mineral, en base de materia seca (MS)/kg del selenio en los pastos, estas deben de ser superiores a 0.1 ppm; cuando las concentraciones son menores a 0.05 ppm se producen daños a la salud del rebaño y disminución de sus parámetros productivos. Se han establecido quelas concentración inferior a 0.2 ppm son deficitarias y que las concentraciones de entre 0.2 y 0.4 ppm son consideradas marginales y las superiores a 0.4 ppm como óptimas para la cría de los rumiantes[20].Cuando las concentraciones de selenio y yodo en el forraje son bajas, se predispone a la disminución de las concentraciones de las hormonas tiroídeas. La confirmación del desbalance endocrino se observa, cuando las concentraciones séricas de T4 son inferiores al valor de referencia. Si el hipotiroidismo no es debido a la deficienciente actividad de la enzima deiodinasa, los niveles de T4 resultan de mayor utilidad diagnóstica comparados con T3. Debido a que la T3 se forma de la monodeiodinización de T4 en tejidos extratiroideos, mientras que el total de T4 sérica proviene de la glándula tiroides[21]. Por esta razón cuando hay un daño en la tiroides, la determinación de T4 resulta apropiada para para evaluar su funcionalidad. En algunos casos se pueden encontrar niveles normales de T3 y niveles bajos de T4 en animales con hipotiroidismo. La prueba de respuesta de la glándula a la administración intravenosa del factor liberador de tirotrofina (TRH), permite un diagnóstico con mayor certeza al permitir evaluar el nivel de regulación endocrina[4,22]. Se ha considerado que la concentración normal de hormonas tiroideas en las cabras de T3 es de 1.53±0.43 y 42.2±12.3nmol/L para T4. Al presentarse el hipotiroidismo la concentración de T3 es normal y baja la concentración de T4, mientras que la rT3 aumenta por un insuficiente aporte de yodo; al ocurrir la deficiencia de selenio la concentración de T3 es baja comparada con T4 comparada con el grupo control que recibió una concentración dietaría de yodo de 0.5mg/Kg de materia seca y de selenio < a 0.1mg/Kg[23]. Se concluye que el caso estudiado de u cabrito de carne presento un cuadro clínico patológico de bocio de tipo hiperplasico coloidal compatible con una deficiencia de microminerales relacionados con yodo y selenio.

BIBLIOGRAFÍA

1.Vargas,LS., Sánchez, M.. La cabra criolla como componente del sistema agrosilvopastoril de subsistencia en Puebla, México. Memorias XXVI Jornadas Científicas y V Internacionales de la Sociedad Española de Ovinotecnia y Caprinotecnia, Sevilla,España. 2001.Pp. 903–908.

2. Elizondo-Salazar, JA. 2008. Requerimientos nutricionales de cabras lecheras. III. Minerales y vitaminas. Agronomía Mesoamericana 19(2): 303-308.

3.Mufarrege, DJ. 2007.El yodo en la ganadería. Instituto Nacional de Tecnología Agropecuaria.INTA. Noticias y comentarios. No. 419. Argentina. Pp.1-3.ISSN Nº 0327-3059 http://www.produccion-animal.com.ar/suplementacion mineral/29-iodo.pdf (consultado 18 de marzo de 2016)

4.Matamoros R, Gómez C, Andaur M. 2002. Hormonas de utilidad diagnóstica en Medicina Veterinaria. Arch Med Vet 34: 167-182.

5.Beckett, GJ., Beddows, SE, Morrice, PC., Nicol, F., Arthur, JR. 1987. Inhibition of hepatic deiodination of thyroxine is caused by selenium deficiency in rats. Biochem J. 248:443- 447.

6.Smith, M., Sherman, D. 2005. Goat medicine, Lea and Febiger, Philadelphia,Pha.Fp. 65-79.

7.Arthur, J. R., G. J. Beckett, J. H. Mitchell. 1999. The interactions between selenium and iodine deficiencies in man and animals. Nutr. Research Rev. 12: 55-73.

8. Mufarrege, DJ. 2007.El yodo en la ganadería. Instituto Nacional de Tecnología Agropecuaria.INTA. Noticias y comentarios. No. 419. Argentina. Pp.1-3.ISSN Nº 0327-3059 http://www.produccion-animal.com.ar/suplementacion_mineral/29-iodo.pdf (consultado 18 de marzo de 2016)

9.Ortiz, ML., Brem, JJ., Mancebo, OA., Trulls, HE., Brem, JC.2010.Evaluation of growth in small goats with hypothyroidism from a herd of Formosa, north–east Argentina. Rev Vet 21(2): 99–105.

10.Bedotti,DO., Rossanigo,CE. Manual de reconocimiento de las enfermedades de los caprinos. Ediciones INTA Instituto Nacional de Técnología Agropecuaria. Argentina. 2011.Pp.11

11.De Aluja, AS, Constantino, C. Técnicas de necropsia en animales domésticos. Manual Moderno, México. (2002).Pp.56-65.

12.Yeh,PM.2001.Physiological and molecular basis of thyroid hormone action. Physiol Rev. 81:1097-1142.

13.Moeller,JR.2001.Causes of caprine abortion:diagnostic assessment of 211 cases(1991-1998).J Vet Diag Inv. 13:265-270.

14.Walton,EA., Humphrey,JD.1979.Endemic goiter of sheep in the highlands of PapuaNew Ginea. Aust Vet J.55:43-44.

15.Wilson,JG.1975.Hypothyroidism in ruminants with special reference to de foetal goitre. Vet Rec.97:161-164.

16.Van Jaarsveld ,P., Theron, C. 1971. Congenital goitre in South African Boer goats. J S Afr Vet Med Assoc. 42: 295-303.

17.Ortiz, ML., Brem, JJ., Mancebo, OA., Trulls, HE., Picot, JA., Brem, JC. 2008. Confirmación diagnóstica de hipotiroidismo en cabras de la Provincia de Formosa, Argentina. Rev Vet. 19(1): 42-45.

18.Graham,TW.1991.Trace elements deficiencies in cattle.Food Anim Pract.7:153-215.

19.Williams,HI., Hill,R.1965. The effects of feeding kale to breeding ewes.Brit Vet J.121:2-17

20.Kohrle,J.1999.The trace element selenium and the thyroid gland.Biochemie.81:527-533.

21.Naziroglu,M., Cay,M.,Tahan,V., Bal,R., Delibas,N. 1998.Effects of selenium and vitamina E supplementation on concentration of plasma thyroid hormones in lambs. Turk J Vet Anim Sci.22:157-160.

22.Matamoros,R., Contreras,PA., Wittwear,F., Mayorga,Mj.2003.Hipotiroidismo en rumiantes. Arch Med Vet 35(1): 1-11.

23.Todini,L.2007.Thyroid hormones in small ruminants:effects of endogenous,environmental and nutritional factors.Animal :1(7):97-108.

DIAGNÓSTICO DE *Trypanosoma cruzi* EN ROEDORES DE UNA COLONIA MARGINADA DE LA CIUDAD DE MERIDA YUCATAN

31

Guillermo, CJL*[1], Rosado, AJA[1], Aranda, CF[1], Torres, LMA[1], Gutiérrez, RE[1].

[1.] *Campus de Ciencias biológicas y Agropecuarias Universidad Autónoma de Yucatán. (CCBA-UADY).*
Correspondencia a José Leonardo Guillermo Cordero a: leonardo.guillermo@correo.uady.mx

RESUMEN

Se realizó necropsia a 4 cadáveres de roedores de las especies *Mus musculus y Rattus rattus*, hallados muertos en una colonia marginada de la ciudad de Mérida Yucatán. Las lesiones más graves fueron observadas en el corazón, con dilatación y atrofia del ventrículo y aurícula derechos, así como focos blanquecinos en el miocardio. A la histopatología correspondían con una Miocarditis linfohistiocítica con necrosis, fibrosis multifocal moderada y la presencia de amastigotes intracitoplasmáticos. Con base en estos hallazgos se sospechó de una infección por *Toxoplasma gondii* o *Trypanosoma spp*. Para identificar al agente causal, muestras de tejido fueron enviadas al Centro de investigaciones Regionales, donde se realizó la prueba de PCR, siendo positivos a *T. cruzi* todos los corazones muestreados, por lo que se concluye que existe en la ciudad de Mérida roedores infectados con este protozoario de carácter zoonótico.

Palabras claves: *Mus musculus, Rattus rattus, T. cruzi,* PCR, lesiones.

ABSTRACT

Four rodent carcasses of species *Mus musculus y Rattus rattus* were necropsied; They were found dead in a marginalized neighborhood of the city of Merida, Yucatan, the most serious lessions were observed in the heart, with dilation and atrophy of the rights ventricle and atrium as well as whitish foci in the myocardium; the microscopic lesions were lymphohistiocytic Myocarditis with necrosis, moderate multifocal fibrosis and the presence of intracytoplasmic amastigotes. Based on these findings it was suspected of infection by *Toxoplasma gondii* or *Trypanosoma spp.* To identify the causative agent, tissue samples were sent to the Regional Research Center where the PCR test was performed, being positive for *T. cruzi* all sampled hearts, so we conclude that there is in the city of Merida infected rodents with this protozoan zoonotic nature.

Key words: *Mus musculus, Rattus rattus, T. cruzi,* PCR, lessions.

INTRODUCCIÓN

Actualmente el concepto de salud considera además del bienestar humano, la salud animal y la de los ecosistemas, ya que la continua modificación del ambiente por el ser humano ha incrementado la propagación de diversas enfermedades de origen zoonótico,

como la Enfermedad de Chagas (EDC)[1] o Tripanosomiasis Americana (TA). Esta patología es causada por el parásito *Trypanosoma cruzi* (*T. cruzi*) y está asociada a factores de riesgo como la pobreza y las malas condiciones de las viviendas en áreas rurales y periurbanas. Dicha parasitosis se transmite a una amplia variedad de mamíferos silvestres, sinantrópicos, domésticos y de forma accidental al ser humano a través de las heces de insectos vectores infectados[2].

Debido a su gran adaptabilidad a condiciones de vivienda de humanos, los pequeños roedores sinantrópicos *Mus musculus* (*M. musculus*) y *Rattus rattus* (*R. rattus*), presentan riesgo para la salud pública por su estrecho contacto con las personas, ya que pueden actuar como reservorios de patógenos zoonóticos. La importancia de estos roedores como reservorios de *T. cruzi*, radica en el establecimiento de sus poblaciones en las cercanías de las viviendas y dentro de ellas; aunado a esto, tienen una alta tasa de reproducción y son consideradas como uno de los posibles puentes para unir los ciclos silvestres y domésticos de la TA[3].

Se sabe que *T. cruzi* es capaz de invadir diversos órganos en sus hospederos[4]; sin embargo, presenta cierto tropismo hacia las células del corazón donde provoca lesiones caracterizadas por un infiltrado inflamatorio por linfocitos, macrófagos y células plasmáticas, así como la presencia de nidos en forma de amastigotes, zonas de necrosis y fibrosis[5]. En el humano provoca la muerte por cardiopatía Chagásica crónica[6]. Por tal motivo el objetivo de este estudio fue "Describir el Diagnóstico Patológico y por PCR de *T. cruzi* en roedores de una colonia marginada al sur de la ciudad de Mérida, Yucatán".

Historia clínica

La colonia Plan de Ayala Sur II se encuentra en la periferia sur de la ciudad de Mérida, dentro de la Reserva Ecológica Cuxtal; dicha colonia se caracteriza por la alta marginación, donde el uso del suelo principalmente es enfocado hacia asentamientos humanos irregulares y en menor grado a la ganadería y agricultura de traspatio[7]; 4 de los vecinos, los cuales pertenecen a la misma manzana y realizan la producción de traspatio de animales, encontraron en sus viviendas un total de 8 roedores muertos, 2 en los comederos de los animales, 4 en las bodegas de almacenamiento de alimentos y 2 en el interior de las casas. Decidieron Llevar los cadáveres de los roedores al laboratorio de patología del CCBA-UADY, para el diagnóstico de la causa de muerte, con la finalidad descartar enfermedades que pudieran afectar a sus animales y/o familiares. Previo a la necropsia de los roedores se determinó la especie, género y edad; esta última fue calculada usando la metodología descrita por Hernández-Betancourt *et al.*, [8]

De los 8 roedores 5 eran de la especie *Rattus rattus* (3 juveniles hembras, 2 adultos machos,) y 3 de la *Mus musculus;* (2 adultos hembras, 1 juvenil macho). A la inspección externa presentaban condición corporal mala de 1 y 2 (escala 1 al 5), buena condición del pelaje, las mucosas palpebral y oral se apreciaron pálidas, con cianosis de la punta de las orejas, la cola y falanges distales. En dos individuos se observó el abdomen distendido, el cual a la palpación se pudo sentir contenido líquido.

Lesiones macroscópicas

Posterior a la inspección externa se determinó que el estado de conservación de los cadáveres era buena en solo 4 de los roedores (2 adultos de la especie *M. musculus* y 2 adultos *R. rattus*); los restantes presentaban avanzados cambios *postmortem* por lo que fueron desechados.

A la incisión secundaria se encontró en la cavidad torácica y abdominal de todos los roedores, trasudados con diferentes grados de severidad. En el sistema cardiovascular se observaron las lesiones más significativas, ya que todos los linfonodos mediastínicos se encontraron agrandados. El pericardio mostró trasudado de leve a moderado, con la silueta cardiaca en forma de "D" invertida por la dilatación y atrofia severa del atrio y ventrículo derechos, así mismo el epicardio y miocardio de la región ventricular derecha e izquierdo mostraron focos blanco grisáceos en grado moderado de distribución multifocal a multifocal coalescente.

En el sistema respiratorio se apreció congestión pulmonar moderada difusa, además que en la luz de la tráquea, bronquios y bronquiolos se apreció edema en grados de moderado a severo.

En el sistema digestivo, el tracto gastrointestinal mostró congestión moderada difusa. El hígado presentó un color rojo a café claro, en grado severo de distribución multifocal, con bordes redondos. El páncreas mostró congestión ligero multifocal.

En el Sistema urinario los riñones se exhibieron pálidos y aumentados de tamaño, en los dos roedores de la especie *Mus musculus.* Además se encontraron focos blanquecinos con distribución multifocal leve sobre el parénquima.

En el Sistema hematopoyético, el Bazo presentó congestión ligera difusa. En la Cavidad craneana, las meninges el cerebelo y el cerebro mostraron congestión moderada difusa.
Al finalizar la necropsia se tomaron de los cuatro roedores muestras de corazón, pulmón, linfonodos, riñón e hígado, las cuales fueron colocadas en frascos con formalina amortiguada al 10% y en bolsas de plástico para luego ser congeladas a -18°C.

Lesiones microscópicas

Las muestras colocadas en los frascos con formalina amortiguada al 10% fueron trasladadas y procesadas con las técnicas de histopatología establecidas por la AFIP[9]. Se realizó la inclusión y la formación de bloques en parafina con los tejidos muestreados realizando cortes de 6µ de grosor para luego teñirlos con la técnica habitual de hematoxilina y eosina. Las lesiones microscópicas se presentan en el Tabla 1.

Tabla 1. Lesiones microscópicas observadas en los roedores muestreados.

Órgano	Tipo de lesión	Frecuencia
Corazón:	Miocarditis linfohistiocítica multifocal moderada crónica, asociada con zonas de necrosis celular, con fibrosis multifocal moderada y la presencia de nidos parasitarios amastigotes intracitoplasmáticos en los miocardiocitos	75% (1 *M. musculus,* 2 *R. rattus*)
	Miocarditis linfohistiocítica multifocal leve crónica con necrosis multifocal moderada.	25% 1 (*M. musculus*)
Pulmón	Edema y congestión pulmonar moderada difusa y enfisema multifocal leve	100%
Hígado	Congestión moderada difusa, fibroplasia en "puentes" de ligera a moderada y lipidosis de gota gruesa moderada difusa	50% (2 *M. musculus*)
	Congestión severa difusa	50%(2 *R.rattus*)
Riñón	Glomerulonefritis membrano proliferativa multifocal moderada y Degeneración hidrópica en túbulos contorneados y nefritis Intersticial linfohistiocítica multifocal	50% (2 *M. musculus*)
	Degeneración hidrópica en túbulos renales	50% (*R. rattus*)
Linfonodos	Hiperplasia linforeticular severa difusa	100%

Criterios diagnósticos y diagnóstico diferencial

Las principales lesiones macroscópicas observadas en los 4 roedores fueron caracterizadas por dilatación del ventrículo derecho y focos blanquecinos en epicardio y miocardio. Las lesiones histológicas en estas estructuras se caracterizaron por miocarditis linfohistiocítica necrosis de fibras miocárdicas, fibrosis multifocal y la presencia intracitoplasmática de nidos de amastigotes parasitarios. Con base en estos hallazgos se consideraron como posibles agentes causales el *Toxoplasma gondii* y especies de *Trypanosoma* como *T cruzi, T. Lewisi, T. evansi, T. congolense*.

Prueba complementaria

Para descartar estos agentes infecciosos se utilizó como prueba complementaria la técnica de reacción en cadena de la polimerasa (PCR). Las muestras conservadas a -18ºC fueron enviadas al laboratorio de zoonosis del Centro de Investigaciones regionales "Dr. Hideyo Noguchi". En donde se les realizó PCR para identificar *Toxoplasma gondii y Trypanosoma cruzi*. Una vez obtenidos los resultados se pudo determinar que el 100% de las muestras (4 corazones) fueron positivas a *T. cruzi.*

DISCUSIÓN

En el presente trabajo se diagnosticó la presencia de *T. cruzi* en 4 roedores de las especies *M. musculus* y *R. rattus*. Se pudo observar que el órgano con las lesiones

macroscópicas y microscópicas más graves fue el corazón, con presencia de nidos de amastigotes en 3 de los roedores siendo más frecuente en los *R. rattus* que en los *M. musculus*. En un estudio realizado con estas mismas especies infectadas naturalmente con *T. cruzi* en Yucatán[11] se encontró que las muestras de *R. rattus* presentaron una mayor frecuencia de nidos de amastigotes en comparación a las de *M. musculus* coincidiendo con nuestros hallazgos.

Los focos parasitarios han sido reportados en diferentes trabajos realizados experimentalmente con pequeños roedores, donde se han encontrado nidos o pseudoquistes de amastigotes a nivel de miocardio[12]. El tipo de infiltrado inflamatorio observado en el miocardio estaba conformado por macrófagos, células plasmáticas y linfocitos, lo cual es similar con lo descrito experimentalmente por Andrade[13]. En humanos este tipo de lesión también ha sido reportada por Moreno-Medina *et al*., [14], quienes encontraron en el miocardio de un hombre adulto la presencia de múltiples pseudoquistes de amastigotes asociado a un extenso y denso infiltrado inflamatorio intersticial, constituido por linfocitos, células plasmáticas e histiocitos. Estos hallazgos demuestran que los infiltrados inflamatorios asociados a la infección por *T. cruzi*, están constituidos principalmente por estas células; sin embargo, en otros estudios se han encontrado eosinófilos y neutrófilos, tanto en músculo esquelético como en corazón[15].
Otras lesiones observadas en corazón es la degeneración, necrosis coagulativa y fibrosis del miocardio. Estas han sido reportadas en investigaciones naturales y experimentales, generalmente aunado a la presencia de nidos de amastigotes[16].

También se observaron lesiones en pulmones e hígado, las que fueron consideradas como secundarias a las cardiacas; Caswell y Wlliams[17] mencionan que las lesiones pulmonares observadas pueden ser cardiogénicas asociadas principalmente a las fallas del ventrículo izquierdo, al respecto de las hepáticas Cullen y Stalker[18] mencionan que son consistentes con una congestión crónica pasiva, la cual es ocasionada por lesiones cardiacas siendo principalmente las del lado derecho. También se encontraron lesiones en linfonodos, sin embargo estas son de tipo inmunomediadas no específicas[19]. Con respecto a las lesiones renales estas son de diferente tipo en donde las glomerulonefritis se han asociados al depósito de complejos inmunes, la degeneración hidrópica al cuadros de hipoxia o anoxia y la nefritis intersticial a infecciones por *Leptospira spp*, o infecciones virales como los adenovirus o herpesvirus[20]. Aunque se han reportado durante la etapa parasitémica de *T. cruzi* la formación de complejos inmunes[21], no hay reportes que ocasionen alteraciones túbulo-intersticiales, por lo cual las lesiones observadas es probable que hayan sido ocasionadas por *Leptospira spp*. [20].

Con base a los hallazgos histopatológicos y los resultados por PCR se pudo confirmar la presencia de *T. cruzi* en roedores de una colonia marginada de la ciudad de Mérida, Yucatán. Esto manifiesta el riesgo de transmisión a los animales y a los habitantes. Al respecto Tarleton *et al.,*[22] menciona que los casos de enfermedad de chagas, ya no se limitan a las comunidades rurales, si no que ha ido alcanzando zonas urbanas y periurbanas en Perú, Bolivia, México y Venezuela, esto se debe a la presencia del vector, como a los roedores sinantrópicos *M. musculus* y *R. rattus*, ya que estas especies se han

podido perpetuar en áreas de asentamiento humano, siendo considerados un problema para la salud pública por ser reservorios de más de 35 zoonosis (Meerburg *et al.*,[23], incluyendo enfermedad de Chagas[8]. En diversos trabajos realizados con estos redores, se ha detectado *T. cruzi*, en las lesiones de corazón, musculo-esquelético, encéfalo, hígado y placenta[24]. Es por esto que es importante iniciar estudios epidemiológicos para identificar y contabilizar los animales infectados con *T. cruzi* en la ciudad de Mérida.

CONCLUSIÓN

Se diagnosticó la presencia de *T. cruzi* por histopatología y PCR en roedores *Mus musculus* y *Rattus rattus* encontrados en las viviendas de los vecinos de la colonia Plan de Ayala Sur II de la ciudad de Mérida.

BIBLIOGRAFÍA

1. Arrivillaga, J. y V., Caraballo. Medicina de la conservación. *Revista Biomédica*. 2009. 20. 1; (20):55-67.
2. WHO (World Health Organization). La enfermedad de Chagas (Tripanosomiasis Americana) 2012. Salvado de: htt://www.who.int/mediacentre/
3. Bosseno, F.M., Bernabé, C., Ramírez, S.M., Kegne, P., Guerrero, S., Lozano, F., Esequiel, K., Gastélum, M., y B.S., Frederique. Short peport: Wild ecotopesand food habits of *Triatoma longipennis* infected by *Trypanosoma cruzi* lineages I and II in Mexico. *American Journal of Tropical Medicine and Hygiene.* 2009. 80 (06): 988-991.
4. Leite, M., Moyer, M. y N., Andrews. Expression of the mammalian calcium signaling response to *Trypanosoma cruzi* in *Xenopus laevis*oocytes. Molecular Biochem Parasitol; 1998. (92): 1-13.
5. Clayton, J. Chagas disease. En: Nature Supp. 2010. S4-S5
6. Reis-López, E. Miocardite Chagásica aguda humana. Rev. Inst. Med. Trop. S. Paulo.1997. 19 (5): 301-309.
7. Graniel, E., Ortiz, J., González, R., Meléndez, V., Ortiz, R., Cruz, S., García, G., Amaya, J., Caballero, R. y A. Cruz. Diseño de cartografía base y temática. En: Gerardo G. (Coord.). Atlas de Riesgos de Peligros Naturales del Municipio de Mérida, Yucatán, México. SEDESOL, H. Ayuntamiento de Mérida, UADY. 2006. Salvado de: http://www.merida.gob.mx/finanzas/portal/pcivil/contenido/atlas.htm.
8. Hernández, S.F., Selem, C., Cime-Pool, J. y J., Chablé-Santos. Diversidad de pequeños roedores de la Península de Yucatán. Bioagrociencias. 2010. 3 (2): 28-31.
9. AFIP (Armed Force of Institute of Pathology). *Methods in Histotechnology*. Washington, D.C. Ed. ARP. 1992. Pag: 92-98
10. Martínez, I., Cervantes-Landín, A. y B. Espinoza. Diagnóstico molecular de la enfermedad de Chagas. Gaceta Médica de México. 2013.149:363-5
11. Torres-Castro, M.A. Lesiones histológicas asociadas a la presencia de *Trypanosoma cruzi* en corazones de roedores de las especies *Rattus rattus* y *Mus musculus*, capturados en la comisaria de Molas, Yucatán. Tesis de licenciatura. Facultad de medicina Veterinaria y Zootecnia. Universidad Autónoma de Yucatán. Mérida, México. 2011. Pág.: 35-48
12. Barrera, Y.K., Guevara, J.M., Pavía, P.X., Montilla, M., Nicholls, R.S., Parra, E. y C.J., Puerta. Evaluación de las pruebas de PCR TcH2AF-R y S35-S36 para la detección de *Trypanosoma cruzi* en tejido cardiaco de ratón. Biomédica. 2008. (28):616-26.
13. Andrade, S. Patología experimental del *Trypanosoma cruzi* en ratones. Laboratorio de Enfermedad de Chagas Experimental, Centro de Investigación Gonçalo Moniz, Fiocruz, *Memórias do Instituto Oswaldo Cruz* 40295-001. Salvador, BA, Brasil 2010. Pag: 39-62

14. Moreno-Medina, E., Valerio-Campos, I. Goyenaga-Castro, P. Miocarditis y miocardiopatía dilatada por *Trypanosoma cruzi*: Reporte de un caso. Parasitología Latinoamericana. 2007. 62: 148-153.
15. Pizzi, T., Wallace, R., Villagra, O., Muños, S., Ortiz, Z. y A., Solaria. Concordancias de lesiones histológicas en ratones infectados con por dos poblaciones de *Trypanosoma cruzi* en Chile. *Revista Médica de Chile.* 2005 (133): 432-438.
16. Brigada, M., Doña, R., Caviedes-Vidal, E., Moretti, E. y B., Basso. American Tripanosomiasis: a study on the prevalence of *Trypanosoma cruzi* and *Trypanosoma cruzy*-like organisms in wild rodents in San Luis province, Argentina. Revista da Sociedade Brasileira de Medicina Tropical. 2010. 43(3): 249-253.
17. Caswell, J. L., Williams, K.J. Respiratory System in: Jubb, Kennedy and Palmer Pathology of Domestic Animals. 6th edition. Edited by Maxie M. G. Volume 2. Elsevier Editorial. St. Louis Missouri USA. 2016. Pag:487-491
18. Cullen, J.M., Stalker, M.J. Liver and Biliar System in: Jubb, Kennedy and Palmer Pathology of Domestic Animals. 6th edition. Edited by Maxie M. G. Volume 2. Elsevier Editorial. St. Louis Missouri USA. 2016. Pag: 296 - 303
19. Valli, E.E.O., Kiupel, M., Bienzle, D. Hematopoietic System. in: Jubb, Kennedy and Palmer Pathology of Domestic Animals. 6th edition. Edited by Maxie M. G. Volumen 3. Elsevier Editorial. St. Louis Missouri USA. 2016. Pág.: 200 - 204
20. Cianciolo, R.E., Mohr, F.C. Urinary System. In: Jubb, Kennedy and Palmer Pathology of Domestic Animals. 6th edition. Edited by Maxie M. G. Volume 2. Elsevier Editorial. St. Louis Missouri USA. 2016. Pag: 400 - 435
21. Coura, J.R., Junqueria, A., Fernández, O., Valente, A. y M.A., Miles. Emerging Chagas Disease in the Amazonian Brazil. Trends in Parasitology. 2002. (18): 171-176.
22. Tarleton RL, Gürtler RE, Urbina JA, Ramsey J, Viotti R. Chagas Disease and the London Declaration on Neglected Tropical Diseases. PLoS Negl Trop Dis. 2014; 8 (10): 3219-3229
23. Meerburg, B., Singleton, G. y A., Kijlstra. Rodent-borne diseases and their risk for public health. Critical reviews in microbiology. 2009. 35 (3): 221-270.
24. Rendón, D.A., Genes, C.M. y O. Triana. Lesión celular del miocardio y actividad de la ATPsintasa mitocondrial en ratas infectadas con una cepa colombiana de *Trypanosoma cruzi*. Biomédica. 2007. 27; (supl. 1): 40-59.

DIAGNÓSTICO INMUNOHISTOQUÍMICO DE ENTEROPATÍAS CAUSADAS POR CORONAVIRUS Y ROTAVIRUS EN BECERRAS

32

Pérez, GA*[1], Bedolla AMA[2] y Salas GCG[1]

guiotchicho@gmail.com

[1]Facultad de Medicina Veterinaria y Zootecnia, Universidad Nacional Autónoma de México, Departamento de Patología; [2]Facultad de Medicina Veterinaria y Zootecnia, Universidad Nacional Autónoma de México, Centro de Enseñanza y Diagnóstico de Enfermedades de Bovinos.

RESUMEN

Se realizó un estudio retrospectivo de 2008-2012; donde se analizaron 50 muestras de intestino de becerras entre 1 a 3 semanas de edad; las cuales presentaron cuadros clínicos diarreicos, así como lesiones macroscópicas y/o microscópicas sugerentes a enteritis virales. El tejido intestinal fue evaluado por histopatología e inmunohistoquímica para antígenos de rotavirus y/o coronavirus. Las lesiones histopatológicas más representativas (>60%) fueron: Cambios en la morfología de los enterocitos de las vellosidades, descamación de enterocitos, cambios en la morfología de los enterocitos de las criptas y atrofia de vellosidades. Se obtuvieron 50 casos (100%) con inmunopositividad para coronavirus y 47 casos (94%) para rotavirus. Además, se estableció un método para correlacionar entre el grado de lesiones microscópicas y la positividad por inmunohistoquímica, donde se encontró que de los 50 casos revisados; 22 casos (45.8%) tuvieron lesiones graves (5-6) e inmunopositividad alta para coronavirus; un caso (2%) presentó lesiones graves e inmunopositividad alta para rotavirus y 13 casos (27%) tuvieron lesiones graves e inmunopositividad alta para ambos virus. La inmunohistoquímica es una herramienta importante para el diagnóstico de rotavirus y coronavirus, principales virus involucrados en el Síndrome Diarreico Neonatal (SDN).

Palabras clave: Síndrome diarreico neonatal, Rotavirus, Coronavirus, inmunohistoquímica

ABSTRACT

A study was conducted from 2008-2012 in which 50 calf intestine samples were analyzed. The samples were taken from calves 1 to 3 weeks of age that showed clinical symptoms of diarrhea as well as macroscopic and/or microscopic lesions suggestive of viral enteritis. The intestinal tissue was evaluated by histopathology and immunohistochemistry for rotavirus and/or coronavirus antigens. The most representative histopathological lesions (>60%) were: morphological changes of enterocytes of the villi, morphological changes of enterocytes of the crypt villus atrophy, and shedding of enterocytes. 50 cases (100%) were immunopositive for coronavirus and 47 cases (94%) were positive for rotavirus. In addition, a method was established to correlate between the degree of microscopic lesions and immunohistochemistry positivity. Of the 50 cases reviewed, 22 cases (45.8%) had severe injuries (5-6) and high immunopositivity for coronavirus, one case (2%) had severe injuries and high immunopositivity for rotavirus, and 13 cases (27%) had severe injuries and high immunopositivity for both coronavirus and rotavirus. Hence, immunohistochemistry is an important tool for rotavirus and coronavirus diagnosis since they are the most prevalent in neonatal calf diarrhea.

Keywords: Neonatal calf diarrhea, Rotavirus, Coronavirus, inmunohistochemistry

INTRODUCCIÓN

Síndrome Diarreico Neonatal

Rotavirus y Coronavirus, forman parte del Síndrome Diarreico Neonatal (SDN). Dicho síndrome es de etiología multifactorial, en la que intervienen factores tales como: el hospedero, el ambiente y agentes infecciosos. El SDN es una patología común en todo el mundo, que afecta al becerro recién nacido, ocasiona alta morbilidad y cuantiosas pérdidas económicas. Clínicamente suele presentarse desde las 12 horas posparto hasta los primeros 35 días de vida y se caracteriza por excreción de heces acuosas y profusas, deshidratación progresiva y en casos graves, la muerte. La repercusión económica es importante ya que su incidencia es elevada (superior al 60%) e implica costos por tratamientos, demanda de tiempo y mano de obra. Además, los porcentajes de mortalidad pueden llegar a ser hasta del 20%.[1, 2, 3, 4, 5] Aunque en el SDN existen una numerosa lista de agentes infecciosos involucrados (bacterias, virus, protozooarios y hongos) y no infecciosos (dietarios), se ha comprobado que el Rotavirus bovino del grupo A y el Coronavirus bovino son los dos principales patógenos virales involucrados.[1, 2, 3, 6, 7, 8]

ROTAVIRUS

Acorde con el Comité Internacional de Taxonomía de Virus (ICTV), los Rotavirus pertenecen a la familia Reoviridae, subfamilia Sedoreoviridae. [7, 8, 10, 11, 12] Dichos virus son clasificados en 7 grupos (A-G), de los cuales el del grupo A es el principal causante de diarrea en bovinos. [2, 6, 8, 10, 11, 12] Las infecciones por Rotavirus son causa importante de diarrea en niños y animales jóvenes como: becerros, ratones, corderos, lechones, cachorros, potros, aves, entre otros. La patogenia y lesiones son similares; no son específicos de especie, sin embargo tienen bajo potencial zoonótico. [7, 8, 10, 11, 13]

PATOGENIA

Después de la infección oral, el virus, llega al duodeno donde el agente infecta los enterocitos, produciendo lesiones iniciales que progresan distalmente hacia yeyuno e íleon.[7, 10, 11]Se ha informado que sólo las células epiteliales columnares diferenciadas que recubren la mitad apical de las vellosidades son susceptibles a ser infectadas. El periodo de incubación es extremadamente corto (12-24 h), los signos y lesiones pueden aparecer en cuestión de horas.[7, 8, 11] Las células epiteliales se vuelven vacuoladas, pierden las microvellosidades, se desprenden prematuramente hacia el lumen intestinal y los virus son eliminados por lisis del epitelio dañado (antes o después de la exfoliación), lo que provoca que las vellosidades intestinales sufran de atrofia y fusión. El epitelio de la mucosa es recubierto por células cúbicas, poco diferenciadas con microvellosidades mal definidas y que contienen vacuolas en su citoplasma. [10, 11, 14] En los animales que se recuperan, las vellosidades se regeneran en 3 ó 4 semanas. [7, 10]

La diarrea se desarrolla por tres mecanismos. El primero es por la mala absorción secundaria a la destrucción de enterocitos, además ésta pérdida de enterocitos maduros contribuye a una deficiencia sistémica de bicarbonatos, sodio, potasio, cloruro y agua causando acidosis metabólica; el segundo mecanismo, es porque las células epiteliales infectadas liberan agentes vasoactivos, lo que causa isquemia de las vellosidades y activación del sistema nervioso entérico; el tercero, e debe a la expresión de los rotavirus de proteínas no estructurales como la NSP4, que actúa como una enterotoxina secretora que altera la homeostasis celular, aumentando las concentraciones intracelulares de calcio.[8, 10, 11] La principal fuente de diseminación de la enfermedad es a traves de las heces diarréicas. En todas las especies, las enteritis rotavirales son más graves cuando se complican por infecciones simultáneas con *Escherichia coli* enterotoxigénica. [7, 8, 11]

CORONAVIRUS

Acorde con el ICTV, el Coronavirus bovino pertenece al orden Nidovirales, familia Coronaviridae, género Betacoronavirus y especie Betacoronavirus 1.[8,15] Varias especies animales son afectadas por más de un tipo de coronavirus, las cuáles son causa importante de gastroenteritis, aunque pueden llegar a causar problemas respiratorios, hepatitis, encefalomielitis, serositis, entre otros. [7, 8, 11, 16] El Coronavirus bovino se asocia con tres síndromes en el ganado, los cuales son: disentería del invierno en el ganado adulto, enfermedad respiratoria en diversas edades y la diarrea neonatal de los terneros. [8, 15, 16, 17, 18]

Patogenia

El virus infecta en primer lugar la mucosa nasal, donde se replíca. Grandes cantidades de virus son posteriormente ingeridas junto con las secreciones de moco. Coronavirus infecta y se replica en el citoplasma apical de los enterocitos, en las puntas y los planos laterales de las vellosidades intestinales del intestino delgado así como el colon, algunas especies del virus se dirigen a macrófagos tisulares. [8, 11, 16, 18] El virus es liberado por lisis de las células infectadas. Los cambios en las células infectadas ocurren alrededor de 12-24 horas. El epitelio dañado puede lisarse *in situ*, liberando el virus retenido en vacuolas citoplasmáticas, o pueden exfoliarse en el lumen. La exfoliación del epitelio dañado puede ser masiva en un corto periodo de tiempo, dando lugar a la atrofia de vellosidades. Durante los dos a tres días posinfección (dpi), las vellosidades pueden regenerarse y los enterocitos se vuelven progresivamente columnares, pero carecen de un borde de cepillo bien desarrollado y de enzimas. [1, 7, 11, 18, 19]

HIPÓTESIS

La inmunohistoquímica es un método diagnóstico que permitirá diferenciar las enteritis causadas por Rotavirus y Coronavirus.

Objetivo general

Determinar la utilidad de la técnica de inmunohistoquímica en el diagnóstico de enteritis causadas por Rotavirus y Coronavirus en becerras.

Objetivos específicos

1. Evaluar e identificar las lesiones microscópicas causadas por Rotavirus y Coronavirus en muestras de intestino de becerras de Tizayuca, Hidalgo.
2. Estandarizar la técnica de inmunohistoquímica para establecer el diagnóstico de enteritis virales causadas por Rotavirus y Coronavirus.
3. Comparar, analizar y correlacionar las lesiones asociadas a Rotavirus y Coronavirus mediante histopatología e inmunohistoquímica, en intestinos de becerras.

MATERIAL Y MÉTODOS

El presente trabajo corresponde a un estudio observacional, retrospectivo, transversal y descriptivo entre los años 2008 a 2012. Se utilizaron 50 muestras de intestino incluidas en parafina, de becerras entre 1 a 3 semanas de edad; las cuales presentaron signos clínicos de diarrea, así como lesiones macroscópicas y microscópicas sugerentes a enteritis virales. Las muestras fueron obtenidas de necropsias de becerras realizadas en el Centro de Enseñanza y Diagnóstico de Enfermedades de Bovinos, de la Facultad de Medicina Veterinaria y Zootecnia de la Universidad Nacional Autónoma de México.

Evaluación histopatológica

Se revisaron las lesiones microscópicas en las muestras de intestino delgado y grueso de dichas becerras, las lesiones fueron evaluadas y clasificadas según su severidad como leve (1), moderado (2) o grave (3) y dependiendo su distribución como multifocal (MF), generalizada o difusa (D), focal (F) y zonalmente extensiva (ZE). Dichas características son enlistadas a continuación:

Característica a evaluar	Opción
Morfología de enterocitos de las vellosidades	Cúbica, cilíndrica, plana
Degeneración de enterocitos de las vellosidades	grado y distribución
Necrosis de vellosidades	grado y distribución
Hiperplasia de células caliciformes	grado y distribución
Exfoliación de vellosidades	grado
Morfología de enterocitos de las criptas	Cúbica, cilíndrica, plana
Degeneración de enterocitos de las criptas	grado y distribución
Necrosis de criptas	grado y distribución
Hiperplasia de enterocitos de las criptas	grado y distribución
Criptitis	grado y distribución
Exfoliación de criptas	grado
Relación Vellosidad : Cripta (Atrofia)	Relación normal 6:1 Leve: 4.5-5.9:1 Moderado: 3.0-4.4:1 grave: ≤ 3.0:1
Fusión de vellosidades	grado y distribución
Infiltrado (enteritis)	Tipo, grado y distribución
Edema	grado
Otros agentes	Cocos, bacilos *Cryptosporidium* sp.
Linfonecrosis	grado
Atrofia linfoide	grado

Evaluación inmunohistoquímica

La inmunopositividad se clasificó en cuatro, de acuerdo a los objetivos utilizados para su evaluación microscópica en 10 campos, es decir, si la positividad se observa desde el objetivo panorámico (4x) corresponderá a un número 3, si se observa desde seco débil (10x) corresponderá a un número 2, si se observa desde seco fuerte (40x) corresponderá a un número 1; finalmente, si no se observa en ninguno de los anteriores será negativo. Esta positividad se observó en las secciones de intestino encontradas (duodeno, yeyuno, íleon y colon), así como en las células (células epiteliales y macrófagos).
La positividad de las células epiteliales se clasificó de acuerdo a la zona de la vellosidad como: 1/3 (1), 2/3 (2), 3/3 (3) y células descamadas (4).

Relación de evaluación histopatológica con la inmunohistoquímica

Para evaluar de manera conjunta las lesiones histopatológicas con la inmunohistoquímica, se utilizó un método modificado de correlación diseñado por Park et al[47] el cual consiste en medir la atrofia de las vellosidades intestinales de acuerdo a la relación de la longitud vellosidad:cripta y el grado de descamación de las vellosidades; dichas lesiones fueron clasificadas de la siguiente manera:

Relación vellosidad:cripta y grado de atrofia

Relación	Grado
≥6:1	0= Normal
4.5-5.9:1	1= Leve
3.0-4.4:1	2= Moderado
≤3.0:1	3= Severo

Grado de descamación de las células epiteliales

Descamación	Grado
Sin descamación	0= Normal
Atenuación cúbica de la punta de la vellosidad	1= Leve
Descamación de porción apical	2= Moderado
Descamación de porción basal	3= Severo

Estos cambios fueron evaluados mediante la medición de 10 vellosidades seleccionadas al azar en las secciones histológicas intestinales. En el caso de la Inmunohistoquímica se utilizaron los mismos criterios mencionados anteriormente.

RESULTADOS

De acuerdo con los hallazgos histopatológicos, las características evaluadas más representativas, es decir, que se observaron por arriba del 60% de los casos evaluados, fueron las siguientes:

- Morfología de enterocitos de las vellosidades
- Descamación de enterocitos de las vellosidades
- Morfología de enterocitos de las criptas
- Atrofia de vellosidades

Inmunohistoquímica

De los 50 casos revisados, todos los casos (100%) fueron positivos para coronavirus, mientras que 47 casos (94%) fueron positivos para rotavirus.

Coronavirus

De los 50 casos revisados, 11 casos (22%) tuvieron positividad 1, 33 casos (66%) presentaron positividad 2 y en 6 casos se observó positividad 3.La positividad en los 50 casos (100%) se observó en macrófagos, mientras que en 26 casos (52%) se observó en células epiteliales.

Rotavirus

De los 50 casos revisados, 33 casos (66%) tuvieron positividad 1, 12 casos (24%) presentaron positividad 2 y en dos casos (4%) se observó positividad 3; tres casos (6%) fueron negativos. La positividad en 38 casos (76%) se observó en macrófagos, mientras que en 43 casos (86%) se observó en células epiteliales.

Relación entre el grado de lesión con la positividad mostrada en IHQ

Al establecer la relación entre el grado de lesión con el grado de positividad por inmunohistoquímica se encontró que de los 48 casos revisados; 22 casos (45.8%) tuvieron lesiones graves (5-6) y tuvieron inmunopositividad de 2 a 3 para coronavirus; un caso (2%) presentó lesiones graves e inmunopositividad de 2 para rotavirus; 13 casos (27%) tuvieron lesiones graves e inmunopostividad 2 a 3 para ambos virus; en cuatro casos (8.3%) se observaron lesiones leves (≤4) e inmunopositividad 2 a 3 para coronavirus. En seis casos (12.5%) se observaron lesiones graves e inmunopositividad 1 para coronavirus y rotavirus; en dos casos (4.2%) se observaron lesiones leves e inmunopositividad 1 para ambos virus. En dos casos dicho método no pudo aplicarse porque sólo se observó atrofia de vellosidades, ya que las muestras presentaban avanzados cambios *postmortem.*

DISCUSIÓN

El SDN corresponde a un problema de bienestar y una de las principales causas de pérdidas económicas en el mundo debido a la mortalidad, costos de tratamiento y pobre crecimiento de las becerras. Donovan et al[23], observó que la presencia de diarrea en becerras antes de los seis meses causa reducción del crecimiento y la consecuente prolongación del tiempo de nacimiento al primer parto. En un estudio realizado en Kuwait, Razzaque et al.,[24] encontró que el costo por una muerte no deseada de un becerro se calculó en aproximadamente $60 UD ($1,040 MXN). Es por esto que el diagnóstico de esta patología por medio de técnicas como la inmunohistoquímica, brindan una nueva oportunidad para el MVZ ya que no sólo confirma el diagnóstico de algún agente en particular, sino que nos permite correlacionar las lesiones con la presencia o ausencia del antígeno *in situ*.[1, 2, 3, 6, 8, 19, 20]

Las lesiones histopatológicas más representativas en el presente estudio, fueron las siguientes: cambio cuboidal de enterocitos de las vellosidades, descamación de enterocitos de las vellosidades, morfología cuboidal de enterocitos de las criptas y atrofia de vellosidades. Dichos hallazgos concuerdan con lo descrito por Jones et al[7], Brown et al[11], Kim et al[12] y Park et al[22]. La importancia de identificar las lesiones antes descritas, radica en que múltiples agentes pueden estar involucrados y en algunos, las lesiones que producen pueden llegar a ser muy similares, como en el caso de rotavirus, coronavirus y *Cryptosporidium spp,* es por esto que el diagnóstico inmunohistoquímico representa una herramienta indispensable para el diagnóstico de las enteropatías virales.[1, 2, 3, 6, 7, 8, 11, 19, 20]

En este estudio, coronavirus fue el enteropatógeno mayormente asociado con la diarrea en becerras, ya que el 100% de los casos fueron positivos, en comparación con rotavirus, de los cuales el 94% de los casos resultaron positivos; sin embargo, el 94% de los casos revisados tenían ambos virus (coinfección). En un estudio realizado por medio de SN-PCR por Barry et al[25] de 44 muestras de heces que habían sido positivas para rotavirus, sólo siete casos (15.9%) presentaron coinfección por coronavirus; en otro estudio realizado mediante PAGE, hemoaglutinación (HA) e inhibición de a hemoaglutinación (IHA) por Jerez et al[26], de 72 muestras de heces analizadas, ocho casos (11%) fueron positivos para rotavirus, 26 casos (36%) resultaron positivos para coronavirus y dos casos (3%) presentaron infección asociada a ambos virus. Por otra parte, en un estudio realizado por medio de RT-PCR por Brandão et al[9], de nueve muestras de heces, dos casos (22%) fueron positivos para coronavirus, seis casos (66%) resultaron positivos para rotavirus y en sólo un caso (11%) se observó coinfección por ambos virus. En otro estudio realizado por medio de PAGE y SN-PCR por Oliveira Filho et al[5], de 100 muestras de heces evaluadas, 11 casos (11%) resultaron positivos para rotavirus, 14 casos (14%) fueron positivos para coronavirus y en 3 casos (3%) se observó coinfección por ambos virus. Actualmente, existen pocos estudios enfocados a evaluar la coinfección de ambos virus y cómo es que se comportan en el hospedador; por lo que no se ha determinado aún, si es que ambos virus compiten, y/o la presencia de uno limita o favorece la del otro.[25] Por su parte, Brandão et al.,[9] propone que existe un efecto sinérgico entre ambos

virus en una infección mixta; sin embargo, la infección simultánea por estos virus no es suficiente para confirmar que actúan de forma sinérgica. Esta interacción se debe medir con mayor precisión en condiciones experimentales y no en observaciones de campo.[25]

La positividad que evidenció coronavirus fue mayor en comparación con la positividad mostrada por rotavirus. La localización de la positividad para coronavirus se centró en macrófagos y en células epiteliales, siendo más frecuente encontrarla en macrófagos ya que se encontró positividad en dichas células en los 50 casos (100%). La positividad para coronavirus se ubicó en todas las porciones de la vellosidad (1/3, 2/3, criptas y células descamadas), principalmente en la porción apical (1/3 y 2/3) de duodeno, yeyuno, íleon y colon. Esto concuerda con un estudio realizado por Bridger et al[27], en el cual por medio de inmunofluorescencia observó positividad en la superficie de las vellosidades de íleon, ciego y colon, además de criptas colónicas y cecales; posteriormente Parsons et al[21], a través de inmunohistoquímica, confirmaría la localización de la positividad en dichas zonas, además de observarlo en las criptas de íleon.

Para rotavirus, la positividad se localizó en macrófagos y células epiteliales, siendo más frecuente encontrarla en células epiteliales ya que se observó en 43 casos (86%) dentro del citoplasma de los enterocitos. La positividad para rotavirus se localizó en todas las porciones de la vellosidad, y al igual que coronavirus, se observó más comúnmente en la porción apical (1/3 y 2/3) de yeyuno, íleon y colon. Dichos hallazgos, concuerdan con lo observado por Parsons et al[21], el cual a través de inmunohistoquímica, observó positividad en la porción apical de las vellosidades de intestino delgado, además de criptas cecales.

Existe relación entre las lesiones histopatológicas (atrofia de vellosidades y descamación de enterocitos) y la presencia del antígeno viral para ambos virus, lo que coincide con lo encontrado en estudios experimentales por Kim et al[12] y Park et al[22] para rotavirus y coronavirus, respectivamente. Sin embargo, en el presente trabajo, al ser un estudio observacional la gravedad de dichas lesiones es mayor y de curso crónico, en comparación con lo encontrado por ambos autores. En el presente análisis, coronavirus es el patógeno mayormente involucrado con la presencia de lesiones más severas en comparación con rotavirus, lo que concuerda con lo descrito por Blanchard et al[1] y Gelberg[28]; seguido de la presencia de ambos virus y lesiones graves. La presencia de lesiones graves con positividad baja de ambos virus, probablemente refleja que en dichos casos, los animales cursaron con un proceso subagudo e incluso crónico (excesiva descamación) y/u otros patógenos estaban involucrados, sin embargo en ninguno de ellos se observó la presencia de *Cryptosporidium spp*.

La importancia del diagnóstico para cualquier agente involucrado en el SDN, no sólo radica en la presencia o ausencia del antígeno, en este caso coronavirus y/o rotavirus, sino que nos ayuda a establecer una relación entre la gravedad de las lesiones con la positividad mostrada por uno o ambos virus; esto, aunado a otras pruebas o métodos diagnósticos, la inmunohistoquímica brinda al clínico un esquema amplio acerca de la salud del hato, la gravedad de las lesiones causadas y la calidad del tratamiento que se le brinde a los becerros; así como en la detección oportuna de enfermedades subclínicas,

las cuales representan un reto para el MVZ, ya que involucran gastos económicos importantes y las consecuentes pérdidas. Además, la inmunohistoquímica brinda una nueva oportunidad para la elaboración de mapas epidemiológicos y datos de referencia acerca de estas enfermedades y la elaboración de vacunas que ayuden al control y prevención de dichas entidades ya que actualmente en México no existen datos epidemiológicos acerca de estos virus. Es importante recordar que no sólo la presencia de dichos agentes juega un papel importante en el SDN; ya que factores del ambiente, como el manejo y el estado general del hospedero; como la correcta inmunización de las becerras, en conjunto con el diagnóstico certero, son los elementos que ayudarán a disminuir el riesgo de la presentación de dicha patología. [1, 2, 3, 4, 6, 8, 19, 20]

CONCLUSIONES

- Fue posible detectar antígenos virales de rotavirus y coronavirus mediante la técnica de inmunohistoquímica en enteropatías sugerentes de infecciones por uno o ambos virus.
- Es infructuoso clasificar histopatológicamente las lesiones causadas por coronavirus y rotavirus; sin embargo se pudieron determinar las lesiones histopatológicas más representativas en enteropatías virales causantes del SDN.
- Se logró estandarizar la técnica de inmunohistoquímica para la identificación de rotavirus y coronavirus en muestras de intestino de becerras con signos clínicos de diarrea, así como lesiones macroscópicas y microscópicas sugerentes a enteritis virales.
- Mediante la técnica de inmunohistoquímica se pudieron comparar y analizar las enteritis causadas por rotavirus, coronavirus o ambos; además, a través de un sistema de gradificación se correlacionaron la gravedad de las lesiones histopatológicas más representativas (atrofia de vellosidades y descamación de enterocitos) con la inmunopositividad, las cuales estaban relacionadas con la inmunopositividad para coronavirus, seguidas de coinfección por rotavirus y coronavirus.
- No se observó relación entre la gravedad de las lesiones con la presencia de patógenos no virales (*Cryptosporidium spp., bacterias);* sin embargo, la presencia ubicua de varios patógenos en las secciones de intestino indican cuáles son los principales agentes involucrados en el SDN en la cuenca lechera de Tizayuca, Hidalgo.
- Se debe promover el uso de otras técnicas moleculares para la determinación precisa de las cepas involucradas en las regiones de interés; este conocimiento es necesario para permitir el uso de vacunas eficaces para las cepas presentes en dichas áreas.

REFERENCIAS

1. Blanchard PC. Diagnostics of Dairy and Beef Cattle Diarrhea. Vet Clin North Am - Food Anim Pract 2012;28(3):443-464.
2. Zhu W, Dong J, Haga T, Goto Y, Sueyoshi M. Rapid and sensitive detection of bovine coronavirus and group a bovine rotavirus from fecal samples by using one-step duplex RT-PCR assay. J Vet Med Sci 2011;73:531-534.
3. Aich P, Wilson HL, Kaushik RS, Potter A a, Babiuk L a, Griebel P. Comparative analysis of innate immune responses following

infection of newborn calves with bovine rotavirus and bovine coronavirus. J Gen Virol 2007;88:2749-2761.
4. Rodriguez WA. Identificacion de genotipos de Rotavirus Bovino prevalecientes en México como herramienta para el desarrollo de una vacuna recombinante. (tesis de maestría). Morelos, México: Universidad Nacional Autónoma de México (Instituto de Biotecnología), 2007.
5. Oliveira Filho JP, Silva DPG, Pacheco MD, et al. Diarréia em bezerros da raça Nelore criados extensivamente: Estudo clínico e etiológico. Pesqui Vet Bras 2007;27(10):419-424.
6. Athanassious R, Marsolais G, Assaf R, et al. Detection of bovine coronavirus and type A rotavirus in neonatal calf diarrhea and winter dysentery of cattle in Quebec: evaluation of three diagnostic methods. Can Vet J 1994;35:163-169.
7. Jones TC, Hunt RD, King NW. The Digestive system: Diseases caused by virus. In: Jones TC, Hunt RD, King NW. Veterinary Pathology. 6ta ed. Baltimore: Williams & Wilkins, 1997: 281-288, 350-356.
8. Jakobsson S. Diagnosis and Molecular Epidemiology of Bovine Rotavirus and Coronavirus in Brazil. (tesis de licenciatura). Uppsala, Suecia: Universidad Sueca de Ciencias Agrícolas (Facultad de Medicina Veterinaria y Zootecnia), 2013.
9. Brandão PE, Villarreal LYB, Souza SLP De, Richtzenhain LJ, Jerez JA. Scientific Mixed Infections By Bovine Coronavirus , Rotavirus and Cryptosporidium Parvum in an Outbreak of Neonatal Diarrhea in Beef Cattle. Arq Inst Biol 2007;74(1):33-34.
10. Dhama K, Chauhan RS, Mahendran M, Malik SVS. Rotavirus diarrhea in bovines and other domestic animals. Vet Res Commun 2009;33:1-23.
11. Brown CC, Baker DC, Barker IK. System alimentary: Viral diseases of the alimentary tract. In: Jubb KVF, Kennedy PC, Palmer N: Pathology of Domestic Animals. 5ta ed. Philadelphia: Elsevier, 2007:169-176.
12. Kim HJ, Park JG, Matthijnssens J, et al. Intestinal and extra-intestinal pathogenicity of a bovine reassortant rotavirus in calves and piglets. Vet Microbiol 2011;152(3-4):291-303.
13. Dennehy PH. Rotavirus Vaccines: an Overview. Clin Microbiol Rev 2008;21(1):198-208.
14. Varshney KC, Bridger JC, Parsons KR, Cook R, Teucher J, Hall GA. The lesions of rotavirus infection in 1- and 10-day-old gnotobiotic calves. Vet Pathol 1995;32:619-627.
15. Asano KM, Souza SP, Silva SOS, Richtzenhain LJ, Brandão PE. Rapid detection of bovine coronavirus by a semi-nested RT-PCR. Pesqui Veterinária Bras 2009;29(11):869-873.
16. Han MG, Cheon D-S, Zhang X, Saif LJ. Cross-protection against a human enteric coronavirus and a virulent bovine enteric coronavirus in gnotobiotic calves. J Virol 2006;80(24):12350-12356.
17. Khalili M, Morshedi A, Keyvanfar H, Hemmatzadeh F. Detection of bovine coronavirus by RT-PCR in a field study. Vet Arh 2006;76(4):291-296.
18. Boileau MJ, Kapil S. Bovine Coronavirus Associated Syndromes. Vet Clin North Am - Food Anim Pract 2010;26(1):123-146.
19. Foster DM, Smith GW. Pathophysiology of Diarrhea in Calves. Vet Clin North Am - Food Anim Pract 2009;25(1):13-36.
20. Zhang Z, Andrews GA, Chard-Bergstrom C, Minocha HC, Kapil S. Application of immunohistochemistry and in situ hybridization for detection of bovine coronavirus in paraffin-embedded, formalin-fixed intestines. J Clin Microbiol 1997;35(11):2964-2965.
21. Parsons KR, Wilson AM, Hall GA, Bridger JC, Chanter N, Reynolds DJ. Localisation of enteropathogens in paraffin embedded tissue by immunoperoxidase. J Clin Pathol 1984;37(6):645-650.
22. Park SJ, Kim GY, Choy HE, et al. Dual enteric and respiratory tropisms of winter dysentery bovine coronavirus in calves. Arch Virol 2007;152:1885-1900.
23. Donovan GA, Dohoo IR, Montgomery DM, Bennett FL. Calf and disease factors affecting growth in female holstein calves in Florida, USA. Prev Vet Med 1998;33:1-10.
24. Razzaque MA, Bedair M, Abbas S, Al-Mutawa T. Economic impact of calf mortality on dairy farms in Kuwait. Pak Vet J. 2009;29(3):97-101.

25. Barry AF, Alfieri AF, Stipp DT, Alfieri AA. Bovine Coronavirus Detection in a Collection of Diarrheic Stool Samples Positive for Group A Bovine Rotavirus. Brazilian Arch Biol Technol 2009;52:45-49.
26. Jerez JA, Buzinaro MG, Gregori F, Ito FH, Sakai T, Paiva D. Detecção De Rotavírus E Coronavírus Em Fezes De Bezerros. Arq Inst Biol 2002;69(2):19-23.
27. Bridger JC. Isolation of coronaviruses from neonatal calf diarrhoea in Great Britain and Denmark. Veterinary Microbiology 1978;3:101-113.
28. Gelberb HB. Alimentary system. In: McGavin MD, Zachary JF: Pathologic Basis of Veterinary Disease. 4ta ed. St. Louis, Missouri: Mosby Elsevier, 2007: 359-360.

DIAGNÓSTICO INMUNOHISTOQUÍMICO DE SIV, PRRSV Y PCV-2 EN 122 CASOS DE CAMPO DE COMPLEJO RESPIRATORIO PORCINO

33

Aguayo AO*[1], Juárez RM[1], Ángeles HJC[2], Trigo TF[1]

[1]Departamento de Patología, Facultad de Medicina Veterinaria y Zootecnia, Universidad Nacional Autónoma de México, [2]Departamento de Nutrición Animal y Bioquímica FMVZ-UNAM.
Correspondencia: o.aguayo89@gmail.com

RESUMEN

Las enfermedades respiratorias son consideradas el problema más desafiante que enfrenta la industria porcina moderna. La etiología múltiple de estas enfermedades y la interacción entre agentes es conocida como complejo respiratorio porcino (CRP). El conocimiento y diagnóstico oportuno de los agentes que participan en este complejo es esencial para establecimiento de medidas de control y prevención. Los objetivos de este estudio fueron: (1) establecer el diagnóstico de tres de los agentes virales primarios del complejo respiratorio porcino (SIV, PRRSV y PCV-2) mediante inmunohistoquímica en 122 casos de neumonías, (2) determinar la localización celular de los antígenos y (3) determinar el tipo y número de interacciones de los tres agentes virales en los 122 casos. El antígeno de SIV fue encontrado en 119 casos, el de PRRSV en 99 casos y el de PCV-2 en 36 casos. Se detectó la nucleoproteína de SIV en el núcleo y citoplasma de neumocitos, células endoteliales, fibroblastos y macrófagos alveolares. Asimismo, la proteína de la nucleocápside de PRRSV se detectó en el citoplasma de células epiteliales bronquiales y bronquiolares, en el epitelio glandular submucoso de bronquios y en el citoplasma de macrófagos alveolares y neumocitos. La co-infección que se detectó con mayor frecuencia fue PRRSV+SIV (56.6%), seguida de la infección por PRRSV+SIV+PCV-2 (22.5%).

Palabras clave: complejo respiratorio porcino, Neumonías, inmunohistoquímica.

ABSTRACT

Respiratory diseases are considered the most challenging problem that affect the productivity of modern swine industry. The multiple infectious agents and their interactions is known as porcine respiratory complex (PRC). The diagnosis of the involved agents that cause the disease in each case is essential for the establishment of control and prevention strategies. The aims of this study were: (1) to diagnose the three viral primary agents (SIV, PRRSV and PCV-2) by immunohistochemistry in 122 field cases of PRC (2) to determine the celular antigen location and (3) to determine the interactions between of three agents in each one of 122 cases. SIV antigen was found in

119 cases, PRRSV antigen in 99 cases and PCV-2 antigen was found in 36 cases. Nucleoprotein of SIV was detected in the nucleus and cytoplasm of pneumocytes, endothelial cells, fibroblasts and alveolar macrophages. Also, nucleocapsid of PRRSV was detected in the cytoplasm of bronchial and bronchiolar epithelial cells, submucosal glandular epithelium in the bronchi, alveolar macrophages and pneumocytes . The most common interaction was PRRSV+SIV (56.6%), followed by PRRSV + SIV+PCV -2 (22.5 %).
Key words: porcine respiratory complex, pneumonia immunohistochemistry.

INTRODUCCIÓN

La producción porcina moderna se basa en la aplicación de modelos intensivos que han permitido mejoras significativas en los parámetros productivos, lo que le ha permitido a la industria posicionarse como una de las más importantes dentro del sector pecuario. Estos sistemas de producción, se caracterizan por instalaciones cerradas, altas densidades de población y regiones productivas geográficamente definidas, que han propiciado condiciones sanitarias, comerciales y ambientales que han generado desafíos para la industria porcina mundial y nacional, como el surgimiento o el cambio en la dinámica de las enfermedades, dentro de las cuales las respiratorias son las más importantes.[1,2,3]

La magnitud de las pérdidas económicas por las enfermedades respiratorias es tal, que se considera que representan del 10 al 14 % del gasto total en enfermedades, debido al desarrollo desigual de lotes, disminución de la ganancia diaria de peso, decomisos, gastos en medicación y mano de obra adicional.[1]

Ante este panorama, el diagnóstico de los agentes causantes de la enfermedad respiratoria cobra especial importancia para el establecimiento de medidas adecuadas de control y prevención, sobre todo por el hecho de que esta es causada por varios agentes virales y bacterianos interactuando en el llamado complejo respiratorio porcino (CRP).[4]

Dentro de los agentes involucrados en el CRP, los agentes virales se consideran agentes primarios, entre estos se encuentran el virus de influenza porcina **(SIV),** el virus del síndrome reproductivo y respiratorio del cerdo **(PRRSV)** y el circovirus porcino tipo II **(PCV-2).**

Para establecer el diagnóstico de estos tres agentes se utilizan diversos métodos dentro de la anatomía patológica, uno de ellos es la detección de lesiones características mediante histopatología, sin embargo, su identificación puede llegar a dificultarse debido a que las interacciones de los múltiples agentes modifican la aparición de estas; debido a esta limitación se emplean técnicas complementarias como inmunohistoquímica. Está técnica se basa en una reacción antígeno-anticuerpo, la cual permite localizar antígenos específicos en tejidos fijados en formol e incluidos en parafina, lo cual le confiere una buena sensibilidad y especificidad, además permite determinar la localización tisular e incluso celular exacta de antígeno de interés.[5]

Los objetivos de este estudio fueron: (1) establecer el diagnóstico de SIV, PRRSV y PCV-2 mediante inmunohistoquímica en 122 casos de campo de CRP, (2) determinar la localización celular de los antígenos y (3) determinar el tipo y número de interacciones de los tres agentes virales en los 122 casos.

MATERIALES Y MÉTODOS

Fueron utilizados un total de 122 pulmones de cerdo con diagnóstico presuntivo de neumonía bacteriana remitidos al Departamento de Medicina y Zootecnia de Cerdos de la FMVZ-UNAM para aislamiento bacteriológico general. De estos órganos se colectaron muestras de los diferentes lóbulos pulmonares que fueron conservadas en formol al 10% y procesadas por las técnicas de rutina de inclusión en parafina.[6]

De los bloques de parafina de los 122 casos se obtuvieron cortes de 3 micrómetros de grosor para cada uno de los tres ensayos de IHQ para los tres agentes, los cuales fueron montados en laminillas electrocargadas.

Una vez montadas, se sometieron a desparafinación e hidratación, recuperación antigénica, bloqueo de peroxidasa endógena, bloqueo de proteínas endógenas, incubación con anticuerpo primario (Influenza: anticuerpo monoclonal anti-nucleoproteína dilución 1:800; PCV-2: anticuerpo policlonal dilución 1:500, PRRSv: anticuerpo monoclonal anti-nucleocápside dilución 1:200), incubación con anticuerpo secundario (SIV y PRRS: anticuerpo anti-IgG de ratón conjugado con un polímero marcado con peroxidasa del rábano [envision Flex™ /HRP]. PCV-2: anticuerpo anti-IgG porcino conjugado con peroxidasa del rábano), para finalmente ser reveladas con diaminobencidina (DAB) y contrateñidas con hematoxilina.[7,8]

Los controles positivos para los ensayos de SIV y PCV-2 fueron obtenidos de casos previos con positividad conocida, por su parte, los de PRRSV fueron obtenidos de animales inoculados experimentalmente. Los controles negativos se obtuvieron de estos mismos casos y fueron sometidos al mismo procedimiento, sin embargo, el anticuerpo primario fue sustituido por solución amortiguadora.

La evaluación se llevó a cabo por medio de microscopía óptica y los casos se consideraron inmunopositivos cuando las células se tiñen café ocre, granular. Para identificar las células inmunopositivas se utilizaron los objetivos seco fuerte (40x) y de inmersión (100x). Las interacciones se determinaron comparando los casos positivos a cada uno de los tres agentes.[7]

RESULTADOS

(1) Diagnóstico mediante IHQ

En el **cuadro 1** se muestran el número de casos positivos por antígeno junto con sus frecuencias relativas.

Cuadro 1. Frecuencia de casos positivos a SIV, PRRS y PCV-2 determinados por IHQ en 122 pulmones de cerdo.

	Inmunohistoquímica (IHQ)	% (n=122)
SIV	119	97.5
PRRS	99	81.1
PCV-2	36	29.5

SIV, virus de influenza porcina; PRRS, virus del síndrome reproductivo y respiratorio del cerdo; PCV-2, circovirus porcino tipo II; IHQ, inmunohistoquímica.

(2) Localización celular de los antígenos.

SIV

La inmunopositividad para nucleoproteína de SIV fue abundante y clara en fibroblastos de los septos interlobulillares y perivasculares, neumocitos, células endoteliales y macrófagos alveolares.

PRRSV

La inmunopositividad para nucleocápside de PRRSV fue clara en el citoplasma de células epiteliales bronquiales y bronquiolares, en el epitelio glandular submucoso de bronquios y con menor frecuencia, en el citoplasma de macrófagos alveolares y neumocitos.

PCV-2

La inmunopositividad para PCV-2 se localizó en células epiteliales bronquiolares y glandulares en la submucosa de los bronquios, en neumocitos, restos celulares presentes en los espacios alveolares y en el tejido linfoide asociado a bronquios.

(3) Asociación entre los 3 agentes virales

Tabla 2. Frecuencia de las asociaciones entre SIV, PRRS y PCV-2 en 122 pulmones de cerdo.

	Frecuencia n=120	Frecuencia relativa
SIV	14	11.6
SIV+PRRSV	68	56.6
SIV+PCV2	8	6.6
SIV+PRRSV+PCV2	27	22.5
PRRSV	2	1.6
PRRSV+PCV2	1	0.8
PCV2	0	0
Negativo a los tres	0	0
Total	120*	1

SIV, virus de influenza porcina; PRRS, virus del síndrome reproductivo y respiratorio del cerdo; PCV-2, circovirus porcino tipo II. IHQ, inmunohistoquímica.

*2 casos no fueron evaluados mediante IHQ para PCV2 y no fueron incluidos en este conteo.

DISCUSIÓN

1. Diagnóstico mediante IHQ

De los tres agentes objeto de este estudio, SIV se encontró en 97% de los casos. Este porcentaje es cercano al descrito por Haines *et al*., (1993) y Jung *et al*., (2002) con un 93% de casos detectados por inmunohistoquímica. Sin embargo, es más alto que el descrito por otros autores cuyos porcentajes se encuentran entre el 40 y 48.3%.[11,12,13] La nucleocápside de PRRSV se detectó en el 81.1% de los casos, esto coincide con el hecho de que la enfermedad se considera ubicua en los países donde existe la producción intensiva de cerdos, con un porcentaje de 60-80% de piaras infectadas.[14,15,16] Finalmente, para PCV-2 solo en el 29.5% de los casos fueron inmunopositivos para este antígeno.

2. Localizacion tisular y celular de los antígenos

Algunos de los hallazgos más importantes ocurrieron al determinar la localización de los antígenos; la nucleoproteína de **SIV** fue detectada en fibroblastos, células endoteliales, células musculares lisas de la capa media de los vasos sanguíneos, neumocitos y en algunos macrófagos. Aunque en la literatura se ha descrito que la inmunopositividad se detecta con mayor frecuencia en el epitelio bronquial y bronquiolar, esta también ha sido detectada en macrófagos y glándulas mucosas.[9,13]

Sin embargo, la inmunopositividad en fibroblastos, células endoteliales y musculares lisas no se menciona en las descripciones más detalladas sobre ensayos de IHQ,[11,15,19] por lo que es de gran importancia hacer estudios en donde se evalué la participación de estas células en la patogenia del virus. En algunos estudios sobre la patogenia de SIV, se ha descrito daño endotelial, el cual se atribuyó a la exacerbación de la respuesta inflamatoria y secreción de citocinas, sin que fuera demostrada la replicación o la presencia del antígeno en estas células. Sin embargo, se han observado partículas virales en el citoplasma de células endoteliales y fibroblastos por medio de microscopía electrónica de transmisión.[18]

La localización de la proteína de la nucleocápside de **PRRSV** difirió considerablemente con lo descrito en la literatura ya que la inmunopositividad se observó en el citoplasma de células epiteliales bronquiales, bronquiolares y glandulares, además, de que el epitelio se observó tumefacto y con ausencia parcial de cilios. El conocimiento sobre los mecanismos moleculares de reconocimiento de las células blanco por el virus y el mecanismo de entrada no están claramente entendidas, por lo que no se descarta la participación de estas células en la replicación y diseminación del virus.[14,19]
En el caso de **PCV-2** la inmunopositividad fue escasa y en muchos casos difícil de determinar debido a la presencia de fondo; sin embargo, coincidió con lo descrito en la literatura.[20,21,22]

3. Interacciones entre los 3 agentes virales

La presencia de PRRS y SIV en el 56.6% de los casos puede estar asociada a la alta prevalencia de estos agentes en la industria porcina moderna,[15,16,18] sin embargo, es necesario hacer estudios epidemiológicos serios en los que se incluyan el análisis de resultados serológicos, aislamientos microbiológicos, histopatología, inmunohistoquímica y pruebas moleculares como PCR o RT-PCR que nos permitan conocer la dinámica de los agentes virales y bacterianos involucrados en el complejo respiratorio porcino, ya que no es suficiente considerar como ubicuo a un agente viral, como es el caso de PCV-2[23] el cual fue detectado en un porcentaje muy bajo de los casos (29.5%) y cuya participación en el complejo respiratorio porcino se considera importante.

CONCLUSIÓN

El diagnóstico por inmunohistoquímica de los agentes virales involucrados en el complejo respiratorio porcino nos permite identificar a los agentes primarios de esta enfermedad, lo cual la sitúa como una útil prueba complementaria en el campo de la anatomía patológica que permite sobrellevar dificultades propias del diagnóstico por medio de histopatología del CRP.

El conocer las células blanco de cada agente arrojó datos interesantes que necesitarán ser complementados con otras pruebas como la hibridación in-situ, para saber qué implicaciones tienen esos datos sobre el conocimiento de la patogenia. Así mismo, el conocimiento de las interacciones obtenido de este trabajo, provee elementos de gran importancia para la prevención y control de la enfermedad respiratoria en los cerdos.

BIBLIOGRAFÍA

1. Vibeke S, Jorsal SE, Mousing J. Diseases of the Respiratory Sistem. In: *Diseases of Swine*. 9° ed. Iowa: Blackwell Publishing; 2009:149-177.
2. Food and Agriculture Organization. *El Estado Mundial de La Agricultura Y La Alimentación*. La ganadería a examen.[Libro electrónico]. Roma: Organización de las Naciones Unidas para la Agricultura y la Alimentación; 2009 [consultado el 10/09/15]. Disponible en: http://www.fao.org/docrep/012/i0680s/i0680s.pdf
3. Servicio de Información Agroalimentaria y Pesquera. Población ganadera: estadisticas anuales [sede web] Ciudad de México:SAGARPA; 2015-[Actualizada junio 2015 , acceso enero 2016]. disponible en:http://www.siap.gob.mx/poblacion-ganadera/
4. Sahagún GI, Castillo MT. Diversos modelos de interacciones que ocurren en el complejo respiratorio porcino. Rev Vet México. 2000;31(1):1-14.
5. Schacht V, Kern JS. Basics of Immunohistochemistry. J Invest Dermatol. 2015;135(3):e30.
6. Hall J. Inclusion de Tejidos. In: Prophet E, Mills B, Arrington J, Sobin L, eds. Métodos Histotecnológicos. Washington: Instituto de Patología de las fuerzas armadas de los Estados Unidos de América; 1995:55-60.

7. Ramos-Vara J.A. Technical aspects of immunohistochemistry. Vet Pathol. 2005. 42(4):405-426

8. Petersen K, Pedersen HC. Detection methods. In: Immunohistochemichal staining methods. IHC guidebook. Denmark:DAKO; 2013. 78-93

9. Haines DM, Waters EH, Clark EG. Immunohistochemical detection of swine influenza A virus in formalin-fixed and paraffin-embedded tissues. Can J Vet Res. 1993 Jan; 57(1):33-6.

10. Jung T, Choi C, Chae C.___Localization of swine influenza virus in naturally infected pigs. Vet Pathol. 2002 Jan; 39(1):10-6.

11. Vincent LL, Janke BH, Paul PS, Halbur PG. A monoclonal-antibody-based immunohistochemical method for the detection of swine influenza virus in formalin-fixed, paraffin-embedded tissues. J Vet Diagn Invest. 1997 Apr; 9 (2):191-5.

12. Rajão DS, Couto DH, Gasparini MR, et al. Diagnosis and clinic-pathological findings of influenza virus infection in Brazilian pigs. Pesqui Veterinária Bras. 2013;33(1):30-36.

13. Watanabe T.T.N., Almeida L.L., Wouters F., Wouters A.T.B., Zlotowski P. & Driemeier D. Histopathological and immunohistochemical findings of swine with spontaneous influenza A infection in Brazil, 2009-2010. Pesq. Vet. Bras. 32(11):1148-1154, 2012

14. Zimmerman J, Benfield D. Porcine Reproductive and Respiratory Syndrome Virus. In: Diseases of Swine. 9° ed. Iowa: Blackwell Publishing; 2006:387-417.

15. Holtkamp DJ, Kliebenstein JB, Neumann EJ, et al. Assessment of the economic impact of porcine reproductive and respiratory syndrome virus on United States pork producers. J Swine Heal Prod. 2013;21(2):72-84.

16. López A. Respiratory System, Mediastinum, and Pleurae. In: Zachary J, McGavin D, eds. Pathologic Basis of Veterinary Disease. 5th ed. Missouri: Elsevier Saunders; 2012:458-538.

17. Janke BH. Influenza A virus infections in swine: pathogenesis and diagnosis. Vet Pathol. 2014;51(2):410-426.

18. Juárez RM. Evaluación clínico-patológica y serológica de dos cepas del virus de influenza subtipo H1N1 en cerdos calostrados y no calostrados. [Tesis maestría].Ciudad de México: FMVZ UNAM; 2012.

19. J.Snijder Eric, Kikkert Marjolein Arterivirus molecular biology and pathogenesis. Journal of general virology. 2013;94:2141-2163

20. Nauwynck HJ, Sanchez R, Meerts P, et al. Cell tropism and entry of porcine circovirus 2. Virus Res. 2012;164(1-2):43-45.

21. Szeredi L, Dan a., Solymosi N, Csagola a., Tuboly T. Association of Porcine Circovirus Type 2 With Vascular Lesions in Porcine Pneumonia. Vet Pathol. 2012;49(2):264-270.

22. Resendes a. R, Segales J. Characterization of Vascular Lesions in Pigs Affected by Porcine Circovirus Type 2-Systemic Disease. Vet Pathol. 2014;52(3):497-504.

23. Ellis J. Porcine Circovirus: A Historical Perspective. Vet Pathol. 2014;51(2):315-327.

DISAUTONOMÍA FELINA (SÍNDROME DE KEY-GASKELL). REPORTE DE CASO

34

Gálvez CCE[1*], Mercado SJA[1*], Ramírez LJ[1], Limón CC[2]

[1]Departamento de Patología, Facultad de Medicina Veterinaria y Zootecnia Universidad Nacional Autónoma de México.
[2]Clínica Veterinaria VetMD. Ciudad de México.
Correspondencia: galvezce@gmail.com cesar_limon@hotmail.com

RESUMEN

La disautonomía felina es una neuropatía, considerada como una enfermedad degenerativa crónica, caracterizada por una degeneración neuronal de los plexos mioentéricos y ganglios autonómicos en todo el organismo, manifestando signos clínicos asociados a una alteración en el sistema nervioso autónomo, específicamente a una disfunción del sistema nervioso simpático y parasimpático. La causa aún es desconocida y el pronóstico es desfavorable. Aún no existe un tratamiento definitivo disponible para evitar o disminuir la degeneración neuronal, sino tratamientos paliativos contra los signos que cursan los pacientes. Se han descrito reportes anteriores de disautonomía felina en algunos países alrededor de todo el mundo, el primero fue por Key y Gaskell (Reino Unido) en febrero de 1982, es por esto que esta entidad es llamada también: síndrome de Key-Gaskell. Actualmente en México no existen reportes de dicha patología y su prevalencia podría estar subdiagnosticada. Este reporte describe el caso clínico y los hallazgos histopatológicos de un paciente felino hembra, domestico de pelo corto de 3 años de edad, con diagnóstico compatible con el síndrome de Key y Gaskell.

Palabras clave: disautonomía, neuropatía, felinos, degeneración neuronal

ABSTRACT

Feline dysautonomia is a neuropathy, considered as a chronic degenerative disease characterized by neuronal degeneration of the myenteric plexus and regional autonomic nodes throughout the body, showing clinical signs associated with an alteration in the autonomic nervous system, specifically to a system dysfunction sympathetic and parasympathetic nervous. The cause is still unknown and the prognosis is poor. There is still no definitive treatment available to prevent or reduce neuronal degeneration, but the signs palliative treatments coursing patients. They have been described earlier reports of feline dysautonomia in some countries around the world, the first was by Key and Gaskell (UK) in February 1982, which is why this entity is also called: Key-Gaskell syndrome. Currently in Mexico there are no reports of this disease and its prevalence may be underdiagnosed. This case report describes the clinical and histopathologic findings of a patient feline female domestic shorthair 3 years of age, diagnosed compatible with the syndrome Key and Gaskell.

Key words: dysautonomia, neuropathy, cats, neuronal degeneration

INTRODUCCIÓN

La disautonomía felina (FD) o síndrome de Key-Gaskell, es una enfermedad neurológica reportada en gatos domésticos, mas no así en felinos silvestres, que se caracteriza por la insuficiencia del sistema nervioso autónomo debido a la denegación neuronal de los plexos mioentéricos y ganglios autónomos[1]. Los estudios histopatológicos de la enfermedad reportan que la lesión principal se ubica en las neuronas de los plexos mioentéricos y de los ganglios autónomos, sin presentar lesión alguna en las neuronas de la sustancia gris o blanca del sistema nervioso central[1,2]. Los hallazgos dependen del grado del avance de la enfermedad, pueden ser desde degeneración a necrosis de los cuerpos neuronales y disolución completa de la sustancia de nissl, interpretado como cariolisis[2] Además de disminuir el número de plexos mesentéricos en todo el tracto digestivo, junto con la perdida de la función de los mismos, lo cual podrá ser interpretado como atrofia de los mismos. Otros hallazgos que se han reportado son gliosis y satelitosis[1,3].

Hasta la fecha los estudios epidemiológicos no han informado de un factor ambiental desencadenante, o alguna vía en que los gatos se puedan contagiar de forma directa, teniendo en cuenta la predisposición de algún agente viral como Paramyxovirus o agente bacteriano como *Clostridium botulinum*[4]. Es posible que exista una susceptibilidad genética en este tipo de condiciones. Las similitudes entre FD y disautonomías de otras especies sugieren que un enfoque comparativo puede ser beneficioso, en especial con estudios en disautonomía canina en donde se logro identificar factores de riesgo ambientales tales como: medios rurales; acceso a la tierra, pastos y estanques; así como el consumo de fauna silvestre (roedores)[2,4].

No se ha identificado ninguna predisposición racial o de género en los reportes de FD anteriores, tampoco una distribución común en las diferentes regiones del mundo donde se han publicado casos de FD, así como una relacionado con patrones estacionales durante el año[1,2]. Mientras que la enfermedad se observa típicamente en gatos de menos de 3 años de edad, también ha sido registrado en felinos entre 2 meses de edad y 11 años de edad. FD afecta generalmente individuos únicos, sin embargo, existe una creciente evidencia de que la enfermedad puede estar de forma subclínica oculta. FD también puede presentarse como un brote que afecta a varios gatos dentro de un hogar. Si más de un gato se ve afectada a menudo son abiertamente relacionado[5]. El pronóstico de la enfermedad es pobre con una tasa de mortalidad del 70% apropiadamente en todos los casos reportados, aunque en los gatos con afectación menos graves las tasas de supervivencia son mayores[1,3,5].

Los signos clínicos están relacionados con la disfunción del sistema nervioso simpático y el sistema nervioso parasimpático. La presentación de los signos clínicos varía en cada individuo, los primeros reportes pueden ocurrir unas pocas horas de presentarse los signos neurológicos hasta varias semanas después[1,2,4]. Signos prodrómicos como ausencia de los movimientos peristálticos se ha reportado comúnmente. También signos clínicos tales como estreñimiento, prolapso del tercer párpado, y sequedad de boca son

inespecíficos en FD, pero la reducción en la secreción de lágrimas; midriasis persistente; anisocoria con prolapso del tercer parpado bilateral; regurgitación; bradicardia y megaesofago son signos específico de FD en los gatos[2,4,5]. La radiografía de tórax para demostrar megaesofago también es muy recomendable en todos los casos[6].

El megaesófago y disuria se han reportado como signos de pronóstico negativo. La medición de la frecuencia cardíaca secuencial puede ser un indicador de pronóstico; las tasas de gasto cardiaco en los gatos que sobrevivieron fueron mayores y tenían más variación entre mediciones que en los no sobrevivientes[3,4,6]. El estreñimiento puede ser recurrente y gatos puede dejar de ganar peso. Algunos gatos pueden sufrir deterioros agudos que más tarde complicaran la calidad de vida del paciente[1,3].

Por lo cual el objetivo del presente trabajo es el reporte del caso clínico y su complementación diagnóstica como probable disautonomia felina o síndrome de Key-Gaskell en un paciente felino hembra de 3 años de edad. La cual es una identidad rara y compleja en medicina veterinaria, la cual aun no ha sido reportada en México.

DESCRIPCIÓN DEL CASO CLÍNICO

Se presentó a la consulta un gato común, hembra castrada, de pelo corto y de 3 años aproximadamente de edad, pesó de 4 kg. En la historia clínica el propietario comenta que vio la noche anterior a su mascota con mucha espuma en la boca, con respiración muy incrementada; maullando de dolor; el estómago lo tenía abultado. Anteriormente ya había tenido episodios de mucha espuma en la boca, pero nunca la había visto quejarse de esta manera, motivo por el cual decidió acudir a consulta médica. No se sabe si los signos fueron por un choque o por una intoxicación, pues la gata acostumbra a salir sola a los alrededores de la casa. El paciente presenta historial de vacunación vigente contra: rinotraqueitis felina, calicivirus y panleucopenia felina y no había sido desparasitado frecuentemente.

En el examen físico general realizado por el clínico reportó deshidratación del 5%, la mucosa oral y conjuntivales se observaron ligeramente pálidas, el tiempo de llenado capilar fue de 2 segundos y la temperatura rectal de 36.5°C, cabe mencionar que la obtención de la temperatura fue difícil debido a resistencia anal, asociándose a la deshidratación y estrés del paciente. También se aprecio la persistencia de eructos; dolor; aire en estómago, asas intestinales y la vejiga se palpa plétora en la palpación abdominal. La auscultación cardiaca revela una frecuencia cardiaca de más de 200 latidos por minuto (taquipnea); el pulso femoral es correspondiente a la frecuencia cardiaca y una frecuencia respiratoria de más de 30 inspiraciones por minuto (disnea) con una respiración tóraco-abdominal jadeante. Los linfonodos submandibulares se encuentran de tamaño normal.

En el examen oftalmológico se aprecia protrusión del tercer parpado y midriasis bilateral, con respuesta a la amenaza positiva, sin apreciarse ceguera, el examen de la retina no revela cambios. El reflejo pupilar no cambia a la exposición de la luz.

Se realiza examen radiográfico para descartar que la disnea y la taquipnea sea una situación cardio respiratoria o abdominal, encontrando distensión gástrica y gran cantidad de aire en aparato digestivo. Por lo cual se decide realizar una laparatomía exploratoria al paciente, como método diagnóstico y curativo.

Se realizaron estudios prequirúrgicos de hemograma y bioquímica hemática completo, en donde se apreció una leucocitosis y neutrofilia ligera, asociada al stress generado por el cuadro abdominal.

Durante la intervención quirúrgica se decide realizar una punción estomacal en la región ventro-abdominal para retirar el aire contenido en el estómago y se evalúa la posibilidad de efectuar una intervención quirúrgica correctiva. Se determinó que la gastropexia, estaba indicada, como tratamiento curativo de la rotación y dilatación gástrica que presentaba el paciente, la cual fue ejecutada con éxito. De tratamiento postquirúrgico se administró: cefalexina a 30 mg/kg; meloxicam 0.2 mg/kg; tramadol 2mg/kg y metoclorpramida 0.2 mg/kg.

Con el tratamiento postquirúrgico, mejoró la distención estomacal, cesó la sialorrea y los eructos. Sin embargo, a las 24 horas posquirúrgicas se observó que el paciente comenzó a presentar nuevamente distención gástrica progresiva sin mostrar mejoría al tratamiento con metoclopramida; También presentó ptialismo; sialorrea; xerostomía; mucosa nasal y conjuntivales se notaron secas y pálidas. Se realizó test de Schrimer obteniendo valores de 0 mm/minuto en ambos ojos.

El paciente no presentó micción voluntaria y se dio el vaciado de la vejiga, al efectuar masaje vesical. A las 48 horas postquirúrgicas se apreció un deterioro general del paciente presentando: hipotermia; estasis intestinal; midriasis bilateral persistente; distensión estomacal constante; ptialismo; sialorrea; desorientación; incoordinación y vocalizaciones repentinas.

Debido al mal pronóstico médico, estado grave y deteriorado del paciente, se sugiere al propietario realizar la eutanasia, a la cual accede y se realizó con sobredosis de anestésicos (acepromacina y pentobarbital) el 30 de noviembre de 2015 a las 19:30 horas. También se sugiere realizar el estudio *post moerten* el cual fue realizado el 01 diciembre del mismo año a las 12:00 horas y las lesiones observadas durante su estudio se mencionan a continuación.

HALLAZGOS MACROSCÓPICOS

El cadáver presentó pobre condición corporal (2/5) y regular estado de conservación. La mucosa oral y conjuntivales se apreciaron rosa pálidos; además se observó una incisión quirúrgica en la línea media abdominal de 6.0 cm de longitud y evidencia de venopunción en ambos miembros anteriores y yugular derecha. El esófago se apreció marcadamente distendido en su porción torácica, con presencia de gas en su interior (megaesófago).

Se observaron adherencias del mesenterio al peritoneo, la serosa del intestino se observó rosa pálido una porción de la serosa del estómago se apreció adherida al

peritoneo mediante una sutura (gastropexia), en su interior exhibió moderado contenido líquido amarillo. La superficie del hígado se observó rojo oscuro, al corte emanó moderado sangre (congestión), por otro lado adyacente a la vesícula biliar se apreció verde oscuro (imbibición por bilis). Los demás órganos no presentaron alteraciones macroscópicas evidentes.

Se realizó la toma de muestra de todos los órganos del paciente en secciones de 2.0 cm de diámetro y se conservaron en formalina al 10%. Luego fueron incluidos en parafina mediante técnicas histológicas para su posterior corte y tinción con la técnica de histoquímica de H&E.

HALLAZGOS MICROSCÓPICOS

Se examinaron secciones de todos los órganos y tejidos del paciente. Donde las lesión mas relevantes fueron las observadas a nivel de los plexos mioentericos y submucoso en todo el tracto gastrointestinal, en especial en las secciones de estómago, duodeno e íleon. Los mismos se apreciaron disminuidos en número y tamaño (atrofia) en especial los mioentéricos o de Auerbach. En mayor detalle, las neuronas y cuerpos axonales a nivel de los plexos mioentéricos se aprecian diferentes grados de cariolisis, o bien degeneradas, con citoplasma eosinofílico retraído y cromatólisis (necrosis). Lo cual fue interpretado como: atrofia, degeneración y necrosis neuronal de los plexos mioentéricos grave, generalizado.

CRITERIOS DIAGNÓSTICOS

Los signos sistémicos reportados en el paciente: sialorrea; xerostomía; midriasis bilateral persistente no responsiva a estímulos lumínicos o farmacológicos; protrusión del tercer parpado; ausencia de ruidos intestinales; ausencia del peristaltismo intestinal; megaesófago; dilatación grave gástrica e intestinal. Junto con las pruebas hemáticas (hemograma y bioquímica) donde los resultados reflejan un cuadro de estrés crónico. Se orientó el diagnóstico a un proceso de disautonomía felina. La cual fue confirmada por la técnica de histoquímica (H&E) done se apreciaron distintos grados de atrofia, degeneración y necrosis neuronal de los plexos entéricos (submucoso y mioentérico), sin olvidar la ausencia de lesiones evidentes en los otros órganos examinados.

DIAGNÓSTICOS DIFERENCIALES

Infección por *Clostridium botulinum.* Algunos autores mencionan a este microorganismo no solo dentro de un diagnóstico diferencial, sino que, se le atribuye como un factor predisponente e incluso como el posible agente causal de esta afección*. La neurotoxina producida por *C. botulinum* tipo C, afecta la liberación de neurotransmisor de la placa neuromuscular de acetil colina en la membrana presináptica, componente del sistema nervioso periférico. Clínicamente se observa parálisis flácida del musculo esquelético, disfagia, pupilas fijas, ojos secos, problemas que afectan la motilidad gástrica (estreñimiento) y retención urinaria. El diagnostico se determina mediante el aislamiento del microorganismo y pruebas inmunoenzimáticas para comprobar la presencia de la toxina[7].

Intoxicación con ingesta por anticolinérgicos como organofosforados, metales pesados y disolventes orgánicos[8].

El síndrome de Horner es afección del sistema nerviosos simpático, que inerva a diferentes estructuras anatómicas del ojo y adyacentes, que se van a presentar dependiendo del nivel, gravedad y de la lesión. Este conjunto de signos se distingue por presentar miosis, protrusión del tercer párpado, ptosis palpebral y enoftilmos. El signo que nos ayuda a diferenciar de una (FD), es la marcada miosis expresada en el síndrome de Horner a diferencia de la midriasis irreflexiva a la luz descrita en la disautonomía[8].

Miastenia gravis, es una entidad patológica clasificada como autoinmune (adquirida), y que se caracteriza por la incapacidad de transmisión del impulso nervioso (acetil colina) en la placa neuromuscular, específicamente en los receptores nicotínicos de la membrana post sináptica. Clínicamente se observa una debilidad muscular progresiva y que se agrava con el ejercicio, uno de los signos frecuentes son disfagia asociado a megaesófago (signo presente en el caso antes descrito). No hay lesiones macro ni microscópicas presentes en esta enfermedad*, por lo que se descarta, debido a las lesiones en los plexos mioentéricos halladas en el paciente antes descrito[9].

Neuropatía diabética, presenta signos clínicos asociados a un proceso degenerativo y que se observan como déficit propioceptivos y alteraciones somáticas, se descarta mediante un estudio básico de patología clínica[8,9].

DISCUSIÓN

La disautonomía felina es una enfermedad degenerativa crónica grave causada por la atrofia y degeneración del el sistema nervioso autónomo simpático y parasimpático. Es una condición patológica poco común y devastadora en los gatos domésticos con muy bajas tasas de supervivencia. Hasta el 70% de los gatos afectados morirá o se les aplicara la eutanasia a petición de sus propietarios (O'Brien y Johnson, 2002).

Después del primer informe realizado por Key y Gaskell en 1982, algunos casos fueron descritos con el pasar del tiempo, en Europa y los EE.UU, pero desde entonces la incidencia ha disminuido considerablemente (Kidder et al., 2008). En un estudio retrospectivo de 286 casos de trastornos neurológicos que afectan a los gatos a partir de 1975 a 1998 en el Reino Unido, 27 casos (9%) fueron diagnosticados con disautonomía, lo cual demuestra que la indecencia de esta enfermedad es muy baja en comparación con todos los trastornos neurológicos. Luego la incidencia de la enfermedad aparentemente se ha reducido, ya que desde 1990 disminuyeron la frecuencia de reporte de casos de FD. (Kidder et al., 2008).

No se conoce con exactitud el origen o el factor que pueda desencadenar la enfermedad pero se han reportado casos de gatos diagnosticados con FD con ambiente abiertos o cerrados como en albergues se sugiere que la estrecha relación familiar entre los gatos más gravemente afectados podría ser sugestiva de la susceptibilidad genética (Cueva et al., 2003). Además se ha proporcionado una fuerte evidencia circunstancial de una

asociación entre la disautonomía felina y *Clostridium botulinum* tipo C. Su toxina se detectó en las muestras de los gatos afectados (Nunn et al., 2004).

En este informe, el gato vivía en una zona urbana, teniendo acceso al exterior y contacto con otros animales. Casi el 50% de los gatos con FD presentan taquicardia; membranas mucosas muy secas y salivación espesa excesiva, probablemente como resultado de su incapacidad para tragar. (Pollin y Griffiths, 1992). Aunque el diagnóstico por imágenes radiográficas no son específicos para esta enfermedad, si se han reportado hallazgos comunes, que junto con los signos clínicos compatibles con disautonomía se deben cosiderar como sospechosos. Megaesófago; distensión gástrica y signos de íleo paralítico son los hallazgos radiológicos son comunes. (Novellas et al., 2010) lo cual corroboran los hallazgos en este informe.

El diagnóstico definitivo de la disautonomía felina se basa en la demostración de las lesiones histológicas los plexos mioentéricos y en los ganglios autónomos (Kidder et al., 2008). Principalmente diferentes grados de degeneración y cromatolisis en los cuerps neuronales de los plexos mioentéricos y los ganglios autónomos se consideran de confirmación del diagnóstico clínico (O'Brien y Johnson, 2002; Kidder et al., 2008). El sistema nervioso central es raramente afectada (Bradshaw et al. 2004). Esta ausencia de lesiones que afectan el cerebro o la médula espinal también se reflejó en el presente reporte que mostró un patrón patológico similar a las revisados por (O'Brien y Johnson, 2002; Kidder et al., 2008). Por lo cual en el presente informe, después de un examen físico, pruebas de imagen radiológicas y las características histológicas confirmaron el diagnóstico de la disautonomía felina.

No hay ninguna razón del por qué la incidencia de la enfermedad se redujo después de 1990, y aunque la causa sigue poco claro. Es posible que exista una presencia continua de la enfermedad en la población de gatos en todo el mundo. (Cueva et al., 2003). Esto ilustra las dificultades que implica el intento de reunir información sobre la prevalencia de este tipo de enfermedades. Luego de realizar una extensa búsqueda de reportes publicados anteriormente compatibles con esta etiología en México, no se encontró ninguno, por lo cual se cree este informe es el primer caso descrito de disautonomía felina en México.

CONCLUSIÓN

La disautonomía felina es una enfermedad degenerativa crónica devastadora con mal pronóstico. Es considera como poco frecuente en medicina veterinaria y debe sospecharse en cualquier paciente que presenta un conjunto de disfunciones autonómicas del sistemas nerviosos. La mayoría de los informes descritos pertenecen a países de todo el mundo, aunque no se consiguieron reportes anteriores en México, sin descartar una incidencia menor asociada a que la prevalencia puede ser subestimada por casos no reportados.

AGRADECIMIENTOS

Un especial agradecimiento a las patólogas del departamento de patología de la FMVZ-UNAM. MVZ. EDV. M en C. Mireya Juárez Ramírez y MVZ M en C E. Itzel Yánez Muñoz por su colaboraron, paciencia y conocimientos brindaos durante la elaboración de este trabajo

BIBLIOGRAFÍA

1. Puzzling syndrome in cats associated with pupillary dilatation. Key TJA, Gaskell CJ. (1982), Vet Rec 110(7):160.

2. Dysautonomia and autonomic neuropathies. O'Brien DP, Johnson GC. Vet Clin North Am Small Anim Pract (2002) 32(5):130-136.

3. Feline dysautonomia in the Midwestern United States: a retrospective study of nine cases. J Feline Med Surg Kidder AC, Johannes C, O'Brien D, et al (2008) 10(2):130-136.

4. Feline dysautonomia in a closed colony of pet cats. Vet Rec. Cave TA, Knottenbelt C, Mellor DJ, et al (2001) 149(25):779.

5. Diagnosis of dysautonomia in a cat by autonomic nervous system function testing. Coates, JR. BSAVA manual of Guilford WG (2004) 823-828.

6. Imaging findings in 11 cats with feline dysautonomia. JFMS 12:584-591.Nunn, F et al (2004).

7. Association between Key-Gaskell syndrome and infection by Clostridium botulinum type C/D. Vet Rec 155:111-115.

8. Veterinary Neuroantomy and Clínica Neurology. Alexander de Lahunta, Eric Glass. Editorial Saunders, Elsevier. tercera edición, 2009, pag. 169, 174 y 175.

9. Griffiths IR, Sharp NJ, McCulloch MC. Feline dysautonomia (The Key-Gaskell syndrome): study of autonomic ganglia and nerves. Neuropathol Appl Neurobiol, 1995;11(1):17–29.

DISTRIBUCIÓN GEOGRÁFICA DE TRIATOMINOS ASOCIADOS A LA VIVIENDA HUMANA EN EL ESTADO DE MÉXICO, MAPAS DE RIESGO

35

***Medina TI[1, 3], Vázquez CJC[1], Rodríguez V RI[2], López VFI[1], Saldívar GA[3], Montes de Oca JR[1]**

[1]Centro de Investigación y Estudios Avanzados en Salud Animal (CIESA). Facultad de Medicina Veterinaria y Zootecnia. Universidad Autónoma del Estado de México. Km 15.5 autopista de cuota Toluca Atlacomulco. C.P. 50200. Tel. (722-2968980).

[2]Facultad de Medicina Veterinaria y Zootecnia. Universidad Autónoma de Yucatán. Km 15.5 carretera Mérida-Xmatkuil. CP. 97100. Mérida, Yucatán, México. Tel. (52-999- 9423200).

[3]Laboratorio Estatal de Salud Pública Paseo Tollocan S/N Colonia Moderna de la Cruz Toluca, México. C.P. 50180. Teléfono: (722) 2700364. Fax: (722) 2173441.

**E-mail corresponding: imedinat@hotmail.com Centro de Investigación y Estudios Avanzados en Salud Animal (CIESA). Facultad de Medicina Veterinaria y Zootecnia. UAEM. Km 15.5 autopista de cuota Toluca Atlacomulco. C.P. 50200. Tel. (722-2965548).*

RESUMEN

Antecedentes: La Tripanosomosis americana o enfermedad de Chagas es una enfermedad zoonótica causada por un protozoario; *Trypanosoma cruzi* (*T. cruzi*), transmitido por artrópodos triatominos hematófagos de la Familia *Redúvidae Hemíptera* llamados chinches. Objetivos. El presente estudio pretende determinar la prevalencia de *T. cruzi* en los triatominos encontrados en el Estado de México durante los últimos 7 años, su distribución espacial, así como los factores geográficos y climáticos relacionados con su presencia. Metodología: Se llevó a cabo un registro de las 1407 muestras de triatominos y 368 muestras de triatominos confirmados a *T. cruzi*, durante 2006, al 2014 en 18 municipios en los cuales se realizó la identificación de *T. cruzi* por microscopía óptica y por PCR. Para obtener la distribución geográfica del *Trypanosoma cruzi* se georeferenció la ubicación de la localidad donde fue capturado el triatomino. Se estimó la distribución potencial utilizando el algoritmo de máxima entropía (MaxEnt). Resultados: Se encontraron tres especies de triatominos transmisores de *T. cruzi*: *M pallidipennis y T. dimidiata* y *T. barberi*. La distribución geográfica más extensa en el Estado de México la presentó *M. pallidipennis*, seguida de *T. dimidiata*, encontrándose *T.cruzi* en estas dos especies por encima de los 2000 msnm. Conclusiones: La existencia de los vectores de la Enfermedad de Chagas, así como el hallazgo del *T.cruzi* en éstos hacen posible la existencia de la enfermedad en el Estado de México, lo cual constituye un riesgo para la salud pública.

Palabras clave: Distribución geográfica, Triatominos, *Trypanosoma cruzi*

INTRODUCCIÓN

La enfermedad de Chagas es una afección parasitaria, sistémica, crónica, transmitida por vectores y causada por el protozoario Trypanosoma cruzi, con una vinculación con aspectos socio-económico-culturales deficitarios. La transmisión vectorial de la enfermedad de Chagas está generalizada en toda América, desde Argentina y Chile al norte a México y el sur de los Estados Unidos de América (Coura and Dias, 2009). El principal mecanismo de transmisión es vectorial, por hemípteros (chinches), de la Subfamilia Triatominae (con alimentación hematófaga), aunque las migraciones de personas infectadas pueden llevarla a países no endémicos de América y el Mundo (Gascon et al. 2010; WHO, 2015; Toso, 2011). Se estima que en la América, cerca de 100 millones de personas están en riesgo de infectarse, unos 78 millones infectadas, con 56.000 nuevos casos anuales por todas las formas de transmisión, motivando 12.000 muertes anuales (Nota descriptiva N° 340, WHO, 2015; Ramos et al, 2006; Molina et al., 2007; Manrique et al., 2012). T. cruzi se reproduce en el tubo digestivo de las chinches y es transmitido a los mamíferos a través de la herida que causa la picadura de este insecto, por abrasiones de la piel o por mucosas intactas (Hemmige et al., 2012).

El agente causal de la Enfermedad de Chagas, se ha encontrado infectando hospederos (humanos y animales) y vectores en localidades desde el nivel del mar hasta un rango de 2,500 a 3,000 msnm, donde se desarrollan distintos tipos de vegetación y una diversidad de climas (Cruz and Pickering, 2005).

En años recientes, diversas herramientas analíticas como los sistemas de información geográfica (SIG) y el modelado de nicho ecológico, han ampliado considerablemente las posibilidades de analizar las relaciones entre los factores ambientales y la ecología de los vectores con la transmisión de enfermedades, proporcionando mapas que han resultado ser herramientas útiles para el seguimiento de las enfermedades y su control (Ramirez-Sierra et al., 2010; Santana et al., 2011).

OBJETIVOS

- Identificar las especies y distribución espacial de triatominos y la prevalencia del *Trypanosoma cruzi* en 19 municipios del Sur del Estado de México.
- Determinar la prevalencia de infección por *Trypanosoma cruzi* en los triatominos *Meccus pallidipennis*, *Triatoma dimidiata* y *Triatoma barberi* en 18 municipios del Sur del Estado de México durante el periodo de estudio.
- Caracterizar los patrones de distribución ecológica y geográfica de triatominos en el suroeste del Estado de México.
- Reconocer la población humana en riesgo de adquirir la enfermedad de Chagas
- Analizar las características epidemiológicas de la transmisión de *Trypanosoma cruzi* en los municipios del Sur del Estado de México.

- Identificar las posibles zonas en riesgo de infección por *T. cruzi* mediante la elaboración de mapas de riesgo potencial de transmisión de *T. cruzi* en los triatominos en el Estado de México durante 2006 a 2014.

METODOLOGÍA

El área de estudio está localizada en la porción central de México (entre los paralelos 19° 30' y 18° 21' de latitud norte y los meridianos 100° 36' y 99° 07' de longitud oeste), cubre una superficie total de aproximadamente 8,329 km² en el suroeste del Estado de México, colinda con los estados de Guerrero, Michoacán y Morelos. Administrativamente está organizada en 3 jurisdicciones sanitarias: Valle de Bravo, Tejupilco y Tenancingo **(Figura 1)**.

Mapa 1. Mapa con la localización del área de estudio en el suroeste del Estado de México, México.

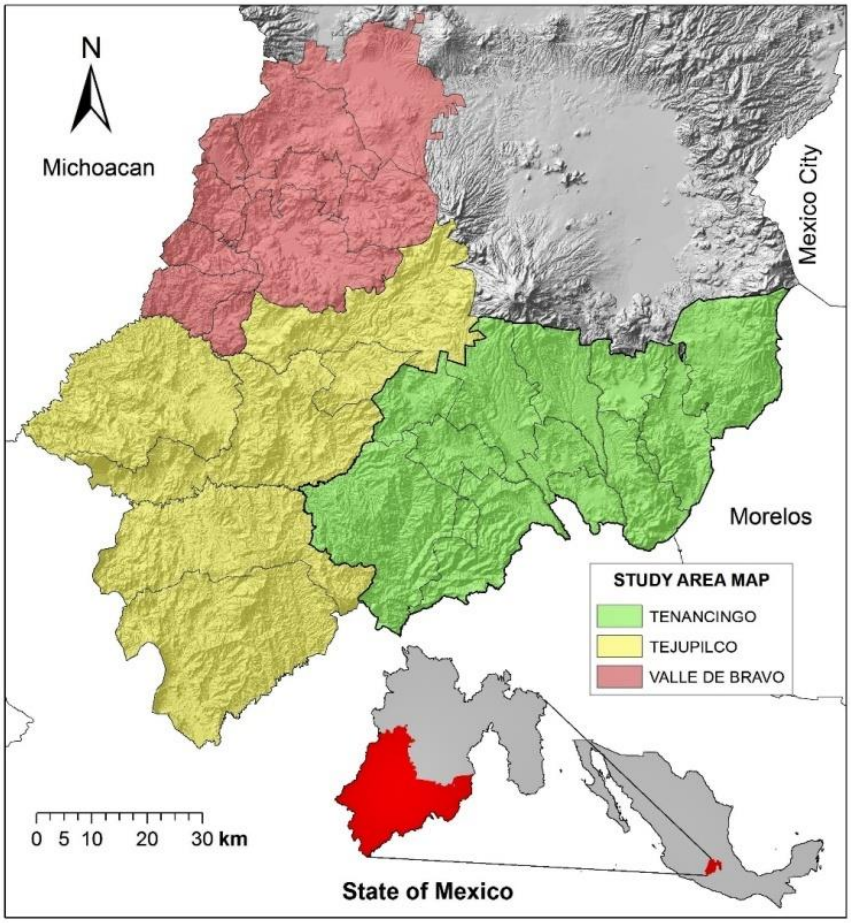

Se resaltan en color rojo los municipios que pertenecen a la Jurisdicción Sanitaria de Valle de Bravo, en color amarillo los municipios correspondientes a la Jurisdicción Sanitaria de Tejupilco y por último, en color verde, los municipios que pertenecen a la Jurisdicción Sanitaria Tenancingo.

El área cuenta con una población de 475,126 habitantes. Las jurisdicciones se encuentran a una altura de entre 500 a 1, 200 msnm, con clima cálido húmedo durante todo el año, con temperaturas que oscilan entre 15 °C y 40 °C y una precipitación pluvial anual de 800 a 1,600 mm (Conteo, 2010). Las principales actividades de la población son la agricultura y la ganadería. Más de la mitad de la población posee un estrato socioeconómico bajo, con la mayoría de viviendas de tipo rural, paredes de adobe, techos de teja, pisos de tierra y carentes de servicios públicos. Cuenta con regiones geográficas que van desde, fértiles valles secos tropicales de escarpadas montañas y áreas boscosas. La fauna es muy variada; Hay lince, coyote, venado, jabalí, ardilla, cuinique, hurón, conejo, liebre, armadillo, tejón, el ocelote, palo, rata, Gopher, zorrillo, tlacuache, zorro; hay aves como el águila, halcón, el buitre, el cuervo, el búho, entre otros güilota y reptiles como serpientes de diversas especies, iguanas, lagartos, tortugas, alicates, cincuates y escorpiones, entre otros (Monografía, 2010).

Muestreo de triatominos

El presente estudio se llevó a cabo de mayo de 2006 a julio de 2014 en 191 localidades de 18 municipios del suroeste del Estado de México: Amatepec, Luvianos, Tejupilco, Temascaltepec, Tlatlaya, Malinalco, Ocuilan, San Simón de Guerrero, Sultepec, Tenancingo, Tonatico, Zacualpan, Zumpahuacán, Ixtapan del Oro, Santo Tomás de los Plátanos, Otzoloapan, Valle de Bravo y Zacazonapan. La captura de triatominos se realizó a través del trabajo conjunto entre las brigadas entomológicas del personal de control de vectores del Instituto de Salud del Estado de México y las brigadas de investigación de la Facultad de Medicina Veterinaria y Zootecnia de la UAEMex. Las localidades estudiadas fueron visitadas en varias ocasiones como parte de las acciones de vigilancia epidemiológica, prevención y control de las enfermedades transmitidas por vector en zonas consideradas como de riesgo en el área de estudio, basadas en los antecedentes de presencia de triatominos y otros vectores, como el mosquito del género *Aedes* y *Anopheles*.

La colecta de triatominos se realizó en lugares característicos donde estos insectos son hallados de manera frecuente como muros de piedra apilada, grietas, techos de lámina, debajo de las camas y los colchones, debajo de las piedras o leña apilada. Los especímenes se recolectaron en frascos con tapas perforadas para la conservación y el transporte al Laboratorio Estatal de Salud Pública del Estado de México para su identificación taxonómica y el diagnóstico de *Trypanosoma cruzi*. Por cada una de las muestras de triatominos, se recabó en una base de datos el lugar de captura, la fecha de colecta, y las coordenadas geográficas (latitud, longitud) correspondientes a la localidad donde se realizó el muestreo.

La identificación morfológica y taxonómica de los triatominos se efectuó de acuerdo a las claves morfológicas de (Lent y Wygodzinsky ,1979).

Para la obtención de ADN de los triatominos se extrajo el total del material digestivo, vaciándose éste en un tubo eppendorf de 1.5 ml. Para la extracción de ADN de las

muestras de tejido con heces se empleó el Kit ZR Tissue & Insect DNA Micro prep (Cat. No. D6015), identificación Kit (Zymo Research, USA). La PCR se desarrolló con los iniciadores para la región conservada del kinetoplasto: Sentido TCI 5" GTGTCCGCCATCCTTCGGGCC3", Sentido TCII 5" CCTGCAGGCACACGTGTGTGTG 3" y Contrasentido TC 5" CCCCCCTCCCAGGCCACACTG 3" (Souto *et al*., 1996). Utilizando 12.55 µl de Master mix (Quiagen) 1µl cada primer, 7.5 µl de H2O y 2 µl de extracción de ADN para una reacción final de 25 µl por tubo, con un paso de desnaturalización de 95° C por 30 segundos, para la alineación con 59.5 ° C por 30 segundos y la extensión a 72 ° C por 30 segundos por 30 ciclos. El producto final se analizó por electroforesis en un gel de agarosa al 3.0 % teñido con bromuro de etidio y visualizado en un transluminador de UV. Se construyeron capas ambientales de alta resolución para generar los mapas de distribución potencial y fueron proyectados al sistema de coordenadas WGS 84 UTM 14N.

Los mapas de temperatura y precipitación fueron interpolados a través de un modelo geoestadístico multivariado (cockriging) y fueron usados para calcular 19 variables bioclimáticas, además se incluyó la densidad de ganado bovino, la elevación y la pendiente como variables adicionales.

RESULTADOS

Durante el periodo de estudio se colectaron 1407 ejemplares de tres especies de triatominos: *Meccus pallidipennis* (75.4%), *Triatoma dimidiata* (0.9%) *Triatoma barberi* (0.1%) Triatoma sp (17.5%), Triatominos sin identificar (4.9%), Artrópodos sin importancia médica (1,1%) la primera fue de mayor abundancia y más ampliamente distribuida en las tres Jurisdicciones Sanitarias.

El índice de infección natural de los triatominos muestreados durante el periodo de estudio fue de 22.4% para los municipios de la Jurisdicción Tejupilco, 23.8% para los municipios de la Jurisdicción Tenancingo y 49.7 % de la Jurisdicción Valle de Bravo.

Figura 1: Identificación de *Trypanosoma cruzi* en heces de Triatominos en municipios del sur del Estado de México

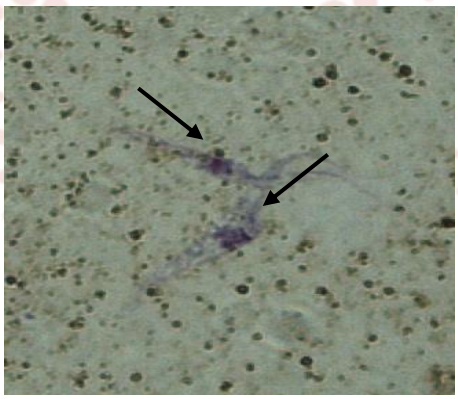

Frotis de heces fecales de Triatominos. A y B. Se observa escaso número de Tripanosomas (flecha). 100X.

La ubicación de los triatominos al momento del muestreo fue de 62.6% dentro de la vivienda y 32.2% en el peridomicilio, en el resto (5.2%) no se identificó el sitio de colecta.

Los triatominos fueron encontrados en localidades con un rango de altitud de entre 375 a 2342 msnm, con un promedio de altitud de 1251.

La temperatura media de las localidades donde se encontraron los triatominos fue de 21.9 °C a 22.1 °C.

La precipitación pluvial de las localidades donde se encontraron los triatominos fue de 1097 mm^3 a 1103 mm^3.

Mapa 2: Distribución de los triatominos en el Estado de México.

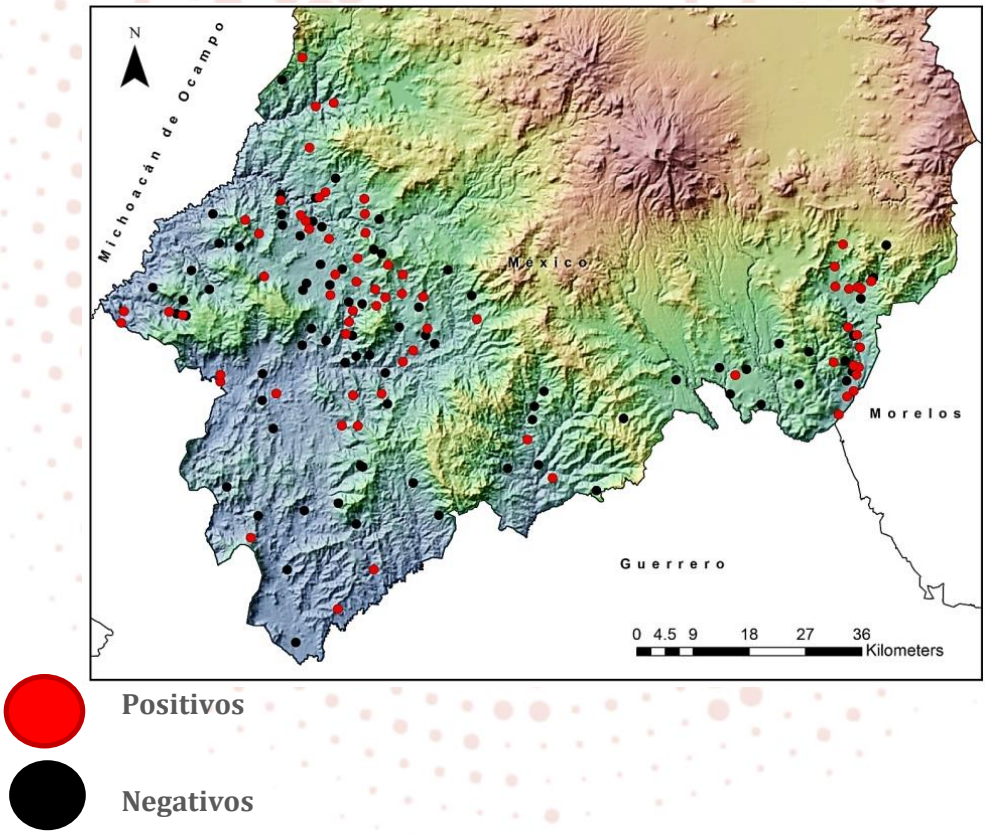

La contribución de las variables predictoras al modelo de distribución de nicho ecológico de triatominos fue de la siguiente manera: El nivel de carga del componente PC 1 (Temperatura) fue de 46.9% y para el CP 3 (Rango de temperatura y pendientes) 29.3%

Mapa 3: Distribución potencial de triatominos positivos a *Trypanosoma cruzi.*

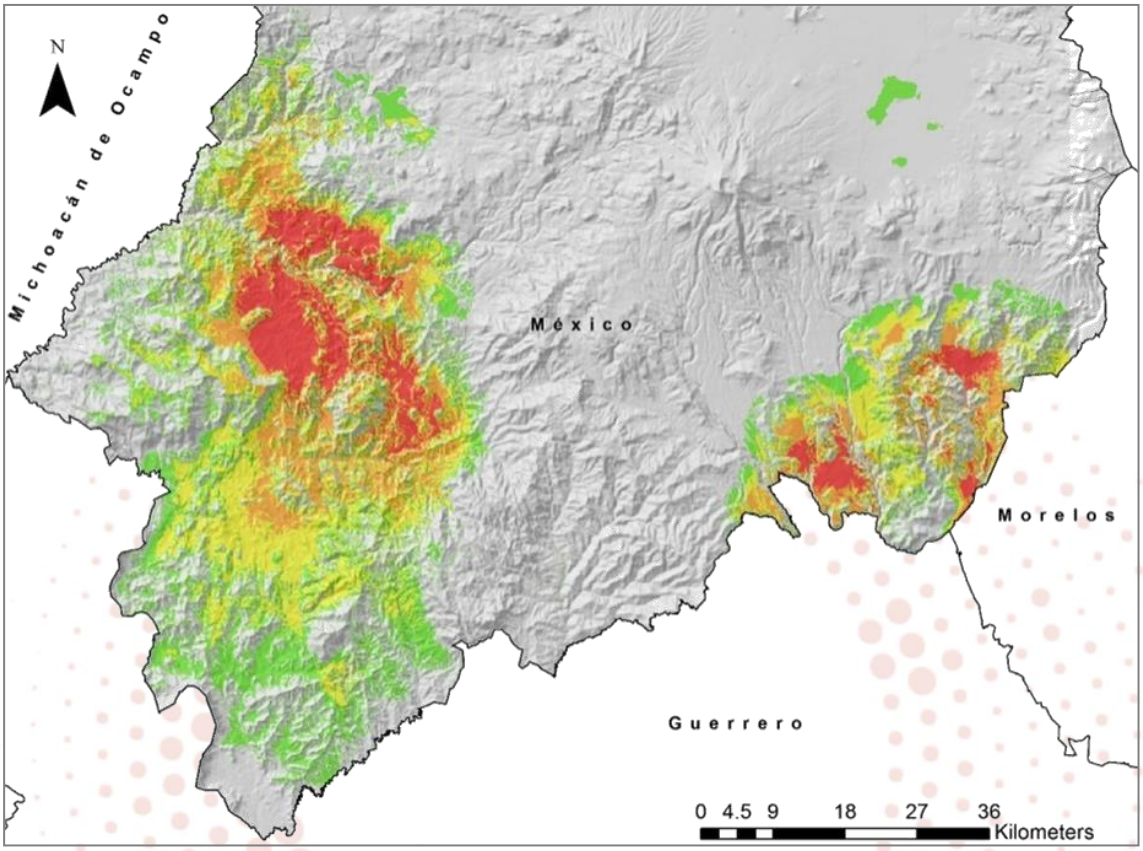

En el área sur del estado de México, hay 861 localidades en riesgo, donde existen 182,056 habitantes. En esa área existen 588 localidades que están en mayor riesgo, con 14,272 habitantes y 3568 viviendas con piso de tierra que cuentan con las condiciones para la presencia de triatominos con *T. cruzi.*

DISCUSIÓN

Durante el periodo de estudio se encontró que la especie *Meccus pallidipennis* fue la de mayor abundancia y más ampliamente distribuida en las tres Jurisdicciones Sanitarias (75.4%), con un índice de infección natural de 28.5%. López- Cárdenaz en 2005 encontró un índice de dispersión de *M pallidipennis* de 4.7. La especie que resultó con mayor infección natural con *T. cruzi* fue de 98.1% en *M pallidipennis*. Cruz-Cárdenas en 2014 encontró que *M. pallidipennis* es susceptible de infectarse por *Tripanosoma cruzi* fácilmente y en porcentajes elevados, aun con distintas cepas de *T. cruzi*, ya que al poner a alimentarse a las triatomas sobre ratones infectados por aislados de *T. cruzi* de distintas regiones del país (10 diferentes), lo hicieron en porcentajes de infección entre 80-90%.

El segundo triatomino encontrado fue *Triatoma dimidiata* (0.9%), con un índice de infección natural de 8.3%, Esta especie se ha identificado en 14 Estados de la República mexicana como lo describe Paz. (2005), que ha evidenciado también como uno de los insectos hematófagos más importantes de la enfermedad de Chagas.

La ubicación de los triatominos al momento del muestreo fue de 62.6% dentro de la vivienda y 32.2% en el peridomicilio, en el resto (5.2%) no se identificó el sitio de colecta. El hecho de que el porcentaje de *Triatoma dimidiata* encontrado haya sido menor, se debe probablemente a que es una especie que se localiza fundamentalmente en el peridomicilio, encontrando que habita diversos ecotópos incluyendo rocas apiladas, cuevas de murciélagos y agujeros en los árboles ocupados por mamíferos o aves.

En el área sur del estado de México existen 588 localidades que están en mayor riesgo, con 14,272 habitantes y 3568 viviendas con piso de tierra que cuentan con las condiciones para la presencia de triatominos con *T. cruzi.* Algunos autores como Cruz and Pickering, 2006; Salazar et al, 2007; Hoyos, 2007 mencionan que las condiciones socioeconómicascomo tipo de vivienda, fisuras en el piso, materiales como: láminas de cartón, palma, tejamanil y madera son factores de riesgo para la presencia de triatominos. Así como que las viviendas en riesgo carecen del servicio de la luz eléctrica, hacinamiento y presencia de animales domésticos facilitan la transmisión activa de *T. cruzi.*

Los mapas de temperatura y precipitación fueron interpolados a través de un modelo geoestadístico multivariado (cockriging) y fueron usados para calcular 19 variables bioclimáticas, además se incluyó la densidad de ganado bovino, la elevación y la pendiente como variables adicionales. Existe una alta sustentabilidad de hábitat para triatominos en áreas con un clima tropical (Ríos, 2012). La proyección de las variables revelaron que el primero y segundo eje de los CP's son los que tienen el mayor porcentaje de contribución al modelo; todas estas variables están relacionadas a la temperatura, precipitación y sus fluctuaciones anuales en la región (Soberón, 2005).

CONCLUSIONES

La existencia de los vectores de la Enfermedad de Chagas, así como el hallazgo del *Trypanozoma cruzi* en éstos, hacen posible la existencia de la enfermedad en el Estado de México y lo cual constituye un riesgo para la salud pública.

Las condiciones ecológicas y socioeconómicas en el área de estudio, así como un gran número de agentes transmisores, han facilitado la diseminación de la enfermedad de Chagas en la población, a través de la adaptación de los triatominos en las viviendas, predominantemente de ambientes rurales.

La sustentabilidad del hábitat de Triatominos está relacionada al clima tropical, sus fluctuaciones anuales de temperatura y planicies del terreno, sin existir una dependencia espacial a la precipitación. Estas condiciones tienen un efecto directo en la marginalización de su distribución debido a las necesidades biológicas del vector.

Los municipios del sur del Estado de México pueden ser considerados de riesgo para la transmisión de la enfermedad de Chagas y en consecuencia, es necesaria la expansión y mejoría de los programas de evaluación masiva de sangre donada en busca de *T. cruzi*,

La relación entre ecosistema, áreas pobladas y riqueza de las especies es compleja y no lineal. Son necesarios estudios complementarios que involucren áreas silvestres para una mejor estimación de la distribución.

Las áreas de riesgo identificadas en el estudio deberían de ser usadas para describir áreas de riesgo de transmisión de la enfermedad de Chagas

BIBLIOGRAFÍA

1. Coura JR, Dias JCP 2009. Epidemiology, control and surveillance of Chagas disease - 100 years after its discovery. Mem Inst Oswaldo Cruz 104 (Suppl. I): 31-40.
2. Cruz-Cárdenas GM López-Mata L, Villaseñor JL and Ortiz E. Potential species distribution modeling and the use of principal component analysis as predictor variables. 2014. Revista Mexicana de Biodiversidad 85: 189-199.
3. Cruz R A, Pickering LJM, Chagas disease in Mexico: an analysis of geographical distribution during the past 76 years a review. Mem Inst Oswaldo Cruz. 2006. 101: 345–354. Available http://www.unibio.unam.mx/chagmex/. Accessed July 070, 2014.
4. Gascón J, Bern C, Pinazo M.J. Chagas disease in Spain, the United States and other non-endemic countries. Acta Trop. 2010;115:22-27. Epub 2009 Jul 29.
5. Hemmige V, Tanowitz H, Sethi A. 2012. *Trypanosoma cruzi* infection: a review with emphasis on cutaneous manifestations. International Journal of Dermatology, 51(5), 501–508.
6. López-Cárdenaz J, González BFE, Salazar SPM, Gallaga SJC, Ramírez BE, Martínez MJ, Sánchez CV, Townsend PA, Ramsey YM. Fine-Scale Predictions of Distributions of Chagas Disease Vectors in the State of Guanajuato, Mexico. 2005. Journal of Medical Entomology 42(6):1068-1081.
7. Manrique AD, Manrique AF, Lorca HM, Ospina DJ. Prevalencia de anticuerpos para Trypanosoma cruzi en caninos de dos municipios endémicos de Boyacá Revista MVZ Córdoba. 2012,, Vol. 17, (1): 2916-2923.

8. Molina GZJ, Rosales EJL, Galaviz SL, Molina GD. Prevalencia de Trypanosoma cruzi en triatominos silvestres de Nuevo León, México. Salud Pública Mex. 2007, 49:37-44.
9. Monografía Estado de México. 2010. Instituto Nacional de Estadística, Geografía e Informática. Información por entidad. Available at: http://www.cuentame.inegi.org.mx/monografias/informacion/mex/poblacion/default.aspx?tema=me&e=15
10. Ramirez-Sierra, M.J., M. Herrera-Aguilar, S. Gourbière y E. Dumonteil, 2010. Patterns of house infestation dynamics by non-domiciliated Triatoma dimidiata reveal a spatial gradient of infestation in rural villages and potential insect manipulation by Trypanosoma cruzi. Tropical Medicine and International Health, 15(I): 77-86.
11. Ramos LA, Ramírez SMC, González HJC, Rosales EJL, López MA. Prevalencia de anticuerpos contra *Trypanosoma cruzi* en donadores de sangre del IMSS, Orizaba, Veracruz, México. Salud Pública de México. 2006, 48: 13-21.
12. Ríos-Osorio LA, Crespo-González JJ, Zapata-Tamayo MA. 2012. Ethno-Methodology to Comprehension and Management of Chagas Disease in Wiwa Indigenous Communities Placed in South-Eastern Slope From Sierra Nevada de Santa Marta, Colombia Saúde Soc. São Paulo, v.21, n.2, p.446-457.
13. Salazar-Schettino, M.P., I. de Haro-Arteaga y M. Cabrera-Bravo, 2005. Tres especies de triatominos y su importancia como vectores de Trypanosoma cruzi en México. Medicina, 65: 63-69.
14. Salazar- Schettino PM, Rojas-Wastavino G, Bucio-Torres M, Cabrera-Bravo M, García de la Torre G, Ruiz-Hernández A, *et al*. Seroprevalencia de anticuerpos contra *Trypanosoma cruzi* y su asociación con factores de riesgo en menores de 18 años de Veracruz México. Rev Panam Salud Pública. 2007a;22:75-82.
15. Soberón J; Peterson A T. Interpretation of models of fund Amental ecological niches And species' distributional areas. BiOdiversity informatics V. 2, p. 1-10, 2005.
16. Toso MA, Vial UF, Galanti N. Transmisión de la enfermedad de Chagas por vía oral. Rev. Med. Chile. 2011, 139: 258 – 266.
17. World Health Organization. WHO. Report of Chagas disease: WHO. 2015. Disponible en: http://www.who.int/mediacentre/factsheets/fs340/es/. Acceso el 30 de Enero del 2016.

DOS CASOS DE TORSIÓN PULMONAR Y SU ASOCIACIÓN EN UN CASO A PUENTES PORTO-SISTEMICOS

36

[1]Campos R. B. [2]Maza S.C. [3]Montesinos M. D.

[1,3]. Departamento de Patología, Facultad de Medicina Veterinaria y Zootecnia Universidad Nacional Autónoma de México.[2] Laboratorio de Patología e Inmunología, Facultad de Medicina Veterinaria y Zootecnia, Universidada Autónoma de Chiapas.

Correspondencia: dukybey@gmail.com

RESUMEN

Se presentan dos casos de torsión pulmonar en perros, el primero se observó en un bulldog francés y el segundo en un Husky siberiano. Los hallazgos macroscópicos más relevantes en el primer caso fue la torsión simultanea de los lóbulos craneal y medial izquierdo con infarto grave, zonal, agudo y torsión del lóbulo craneal derecho con infarto grave zonal, crónico. En el segundo caso se observa torsión pulmonar del lóbulo craneal izquierdo con infarto grave zonal. los hallazgos microscópicos en el primer caso corresponden a una neumonía interstitical linfoplasmocitica, la cual puede alterar los gradientes de presión intralobulares e incrementa la libertad de movimiento de los lóbulos afectados, lo que a su vez permite la rotación del lóbulo alrededor de su pedículo bronco-vascular. En el segundo caso la torsion puede estar relacionada con la presencia de puentes porto-sistemicos, los que pueden ocasionar aumento de la presión hidrostática generando efusión pleural y la torsión pulmonar consecuente.

Palabras clave: *Torsión pulmónar, canino, neumonía, puentes porto-sistemicos.*

ABSTRACT

Two cases of canine pulmonar torsion was presented in a french Bull dog and a Siberian Husky. Gross findings in the first case were left cranial and medial lobes torsion with right cranial lobe torsion, accompanied with locally extensive infarct in both sides. In the Siberian Husky a left cranial lobe torsion with severe infarct was presented. The most relevant histologic finding in the first case was an interstitial lymphoplasmacytic pneumonia wich could increase the movement of lobes involves, predisposing a torsion around the vascular pediculus. The second case had porto-systemic shunts wich could contribute increasing vascular hydrostatic pressure that generated pleural effusion and probably a pulmonar torsion.

Key words: *Pulmonar torsion, canine, pneumonia, porto-systemic shunts.*

INTRODUCCIÓN

La torsión pulmonar es más frecuente en perros que en gatos y en muchas situaciones aun no está bien definido el factor etiológico pero se han documentando posibles causas, entre ellas: traumatismo en la cavidad torácica, tumores pulmonares, neumonías, enfermedades pleurales que puedan causar efusión o bien en animales con tórax estrecho y profundo. El lóbulo que con frecuencia, se observa torsión es el lóbulo craneal y medial derecho aunque también hay reportes de torsión del lóbulo craneal izquierdo, existiendo también torsiones simultáneas, la predisposición a la torsión del lóbulo medial derecho se debe a su anatomía, de forma pedicular y por falta de fijación de los mediastínicos y hacia los lóbulos caudales. La rotación pulmonar puede ser a favor de las manecillas del reloj con 90 º a 580 º grados de torsión, en estos casos la sangre arterial se mantiene y la sangre venosa se obstruye causando efusiones pleurales, e infartos de los lóbulos afectados (Mendoza, 1993). Es frecuente está afectación en perros de tórax profundo y estrecho (Afgano, boyero de la montaña, galgo) (Terzo *et al*, 2008). Los signos clínicos frecuentes en estos pacientes son taquipnea, disnea, taquicardia, vomito, hiporexia y diarrea. El diagnostico inicial en esta afección, se realiza por medio de placas radiográficas, ultrasonido, broncoscopia y tomografía computarizada que permita la visualización patológica de las estructuras pulmonares u otras patologías torácicas (Schultz *et al.,* 2009). El tratamiento de elección en un principio es la oxigeno- terapia, la toracocentesis, entubación y analgésicos, para estabilizar al paciente, posteriormente en casos muy graves, se sugiere realizar la lobectomía inmediatamente (Fossum, 2007).

OBJETIVO

El objetivo del presente trabajo consiste en describir las características macroscópicas y microscópicas de torsión pulmonar en un bulldog francés de 3 meses de edad y Husky Siberiano de 1 año y 4 meses de edad remitidos al Departamento de patología de la Facultad de Medicina Veterinaria y Zootecnia de la Universidad Nacional Autónoma de México (FMVZ-UNAM).

DESCRIPCIÓN DEL CASO CLÍNICO

Caso 1: El día 9 de octubre a las 14:00 h del 2015, se realizo la necropsia de un Bulldog Francés, macho, de 3 meses cuya historia clínica refería que el día 8 de marzo del 2015 a las 13:50 h estaba de buen ánimo, observándose clínicamente sano, a las 14:00 h se desmayo y dejo de respirar, los propietarios posteriormente lo hospitalizaron,; sin embargo no reportan día y hora de fallecimiento. La necropsia se realizó en el Departamento de Anatomopatología Veterinaria de la FMVZ-UNAM.

Caso 2: El día 10 de marzo del presente año a las 15:00 horas se realizo la necropsia de un Husky Siberiano de 1 año y 5 meses de edad cuya historia clínica refería que el paciente desde los 4 meses presentó anemia regenerativa por perdida gastrointestinal y ascitis. En la bioquímica, el paciente presentó alteraciones en la función hepática, posteriormente la tomografía revelo puentes porto-sistémicos adquiridos. Falleció de manera repentina a las 5:00 h del día 10 de marzo del presente año. La necropsia se realizó en el Departamento de patología de la FMVZ-UNAM.

HALLAZGOS MACROSCÓPICOS

Caso 1: Los hallazgos patológicos más sobresalientes se observaron en cavidad torácica donde se recolectaron 85 mL de líquido sanguinolento (hidrotórax); así como torsión de lóbulos medial y craneal del pulmón izquierdo sobre su pedículo bronco-vascular, con un giro aproximado de 270°, a favor de las manecillas del reloj, ubicando el lóbulo craneal por debajo del medial (***Imagen 1***); así mismo, la superficie de ambos lóbulos se observaron rojo oscuros, de superficie irregular, firmes y de bordes redondeados (infarto). El lóbulo craneal del pulmón derecho se observó adherido al pericardio y rotado sobre su propio eje, con un giro de 360° en contra de las manecillas del reloj que dividió en dos partes al lóbulo (***Imagen 2***), la parte anterior al giro se observó rojo oscura, firme, de bordes redondeados (infarto). Además, el pericardio se observó moderadamente engrosado y adherido al lóbulo craneal del pulmón derecho.

Caso 2: Los hallazgos patológicos más sobresalientes fueron: La mucosa oral, vulvar y las conjuntivales se observaron marcadamente ictéricas. En cavidad torácica donde se recolectó 1 L de líquido sero-sanguinolento (hidrotórax).Los pulmones colapsaron y presentaban áreas rojo oscuras, multifocales, menores a 0.5 cm (hemorragias); así mismo, se observó torsión del lóbulo craneal izquierdo con un giro de 180° a favor de las manecillas del reloj (***Imagen 5***), la superficie del lóbulo se observó rojo oscura, firme, de superficie irregular y bordes redondeados (infarto). Además, el pericardio presentó 40 mL de liquido amarillo (hidropericardio). En cavidad torácica, el hígado se observó marcadamente disminuido de tamaño y amarillo (ictérico). Las vena cava caudal, la vena porta y venas renales se observaron tortuosas por marcada congestión.

HALLAZGOS MICROSCÓPICOS

Caso 1: Pulmón: Los septos alveolares en algunas áreas, se observan engrosados por moderada celularidad representada principalmente por linfocitos y células plasmáticas (***Imagen 4***) y abundantes eritrocitos entremezclados (congestión); así mismo, los espacios alveolares se observan ocupados por abundante material eosinofílico denso (edema); así como, en algunas áreas la luz de los espacios alveolares se observan ocupados por moderadas células inflamatorias principalmente neutrófilos, linfocitos, y células plasmáticas (***Imagen 3***). La pleura presenta múltiples áreas con moderada cantidad de células inflamatorias principalmente linfocitos y células plasmáticas con escasos fibroblastos entremezclados que se encuentran parcialmente delimitando las

áreas de infarto. El pericardio presenta abundantes células inflamatorias compuestas principalmente por linfocitos y células plasmáticas.

Caso 2: Pulmón: Los septos alveolares se observaron engrosados por escasas células inflamatorias principalmente linfocitos; así mismo, se observan los espacios alveolares atelectasicos (***Imagen 6***) e inmersos en un material eosinofílico denso, acelular (edema). El hígado presenta perdida de la arquitectura del parénquima con proliferación de conductos biliares y arteriolas inmersos en moderada cantidad de tejido conectivo fibroso que disocia las triadas portas y los cordones hepáticos (***Imagen 7***). Algunos hepatocitos exhiben múltiples vacuolas intracitoplasmaticas con pérdida de su membrana (degeneración); así como, pigmento café-ocre intracitoplasmático (colestasis).

DIAGNOSTICO MORFOLÓGICO

Caso 1:

- Hidrotórax con 85 mL.
- Torsión de lóbulos craneal y medial izquierdo con infarto grave, generalizado, agudo.
- Torsión del lóbulo craneal derecho con infarto grave, generalizado, crónico con fibrosis leve, zonal.
- Neumonía linfoplasmocitica y atelectasia con edema moderado, generalizado.
- Pericarditis linfoplasmocitica leve, generalizada.

Caso 2:

- Hidrotórax con 1 L.
- Hidropericardio con 40 mL.
- Torsión pulmonar de lóbulo craneal izquierdo con infarto grave, generalizado.
- Microhepatia grave, generalizada.
- Neumonía linfoplasmocitica, leve, generalizada, con atelectasia y edema grave, generalizado.
- Hepatitis fibrosa con hiperplasia de ductos biliares, arteriolas hepáticas, grave generalizado y colestasis moderada, generalizada.

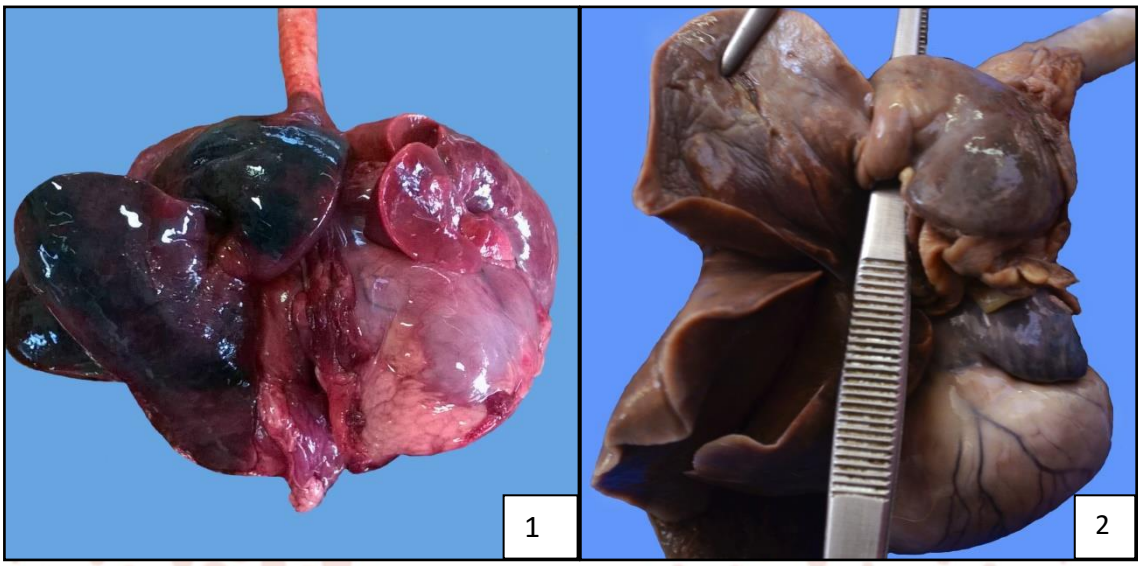

Imagen 1. Se observa torsión simultánea del lóbulo craneal y ventral izquierdo con giro aproximadamente de 270° a favor de las manecillas del reloj con infarto grave, generalizado, agudo. **Imagen 2**. Se observa la torsión del lóbulo craneal derecho con giro aproximadamente de 360º con su cara parietal adherida al pericardio.

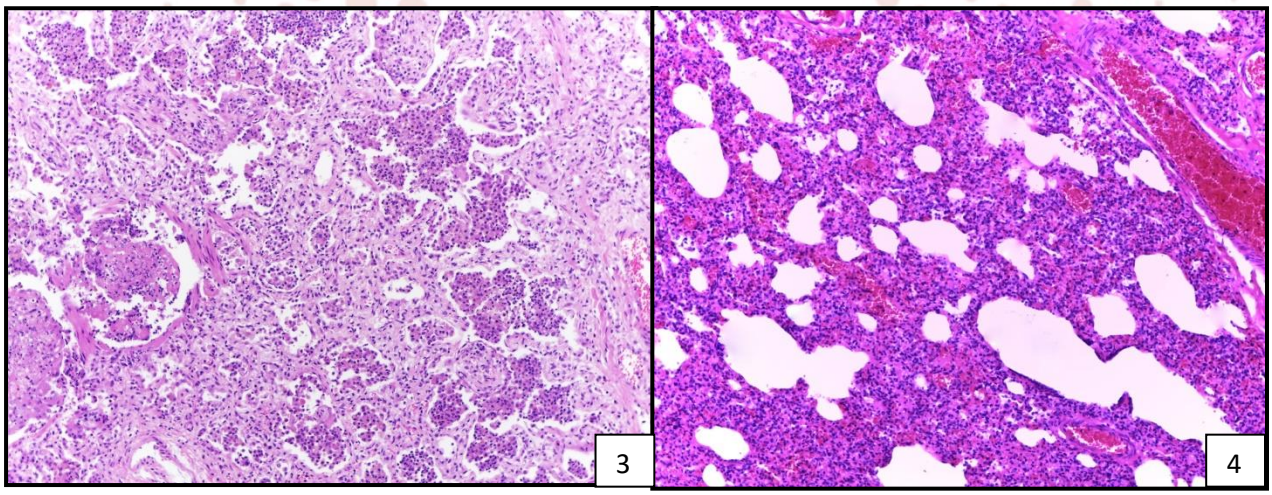

Imagen 3. Neumonia neutrofilica y linfoplasmocitica. 10x, Tinción H-E. **Imagen 4**. Neumonía intersticial linfoplasmocitica. 10x, Tinción H-E.

Caso 2:

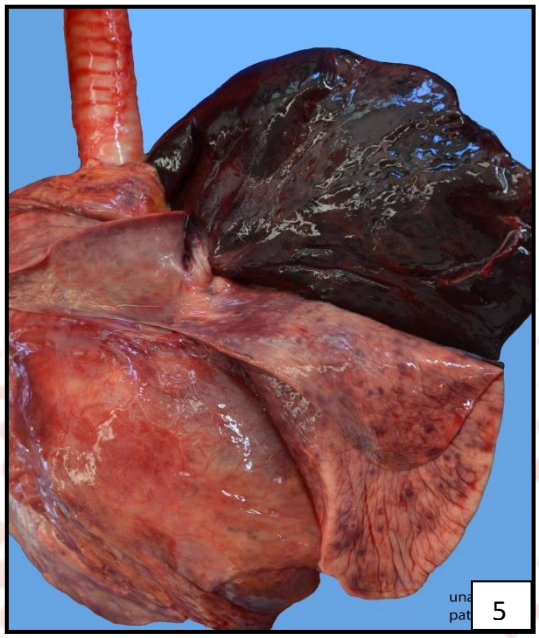

Imagen 5. Torsión pulmonar del lóbulo craneal izquierdo con un giro de 180° a favor de las manecillas del reloj.

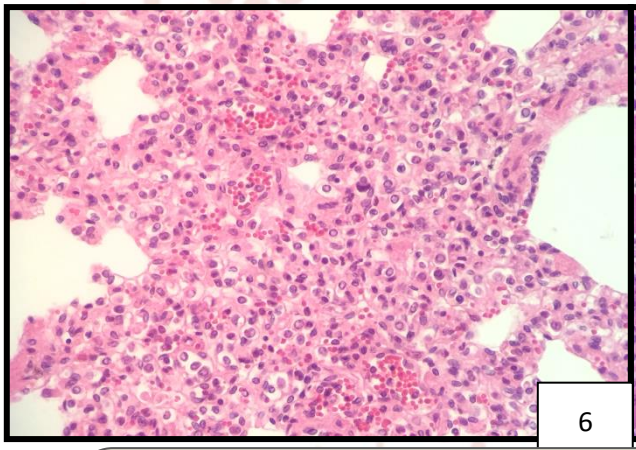

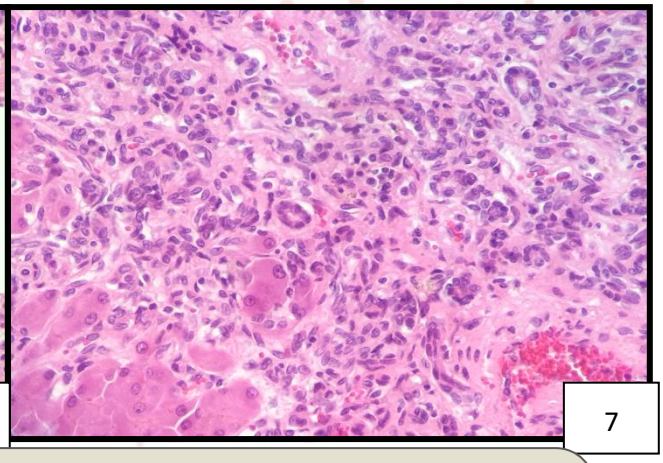

Imagen 6. Los espacios alveolares se observan disociados por atelectasia alveolar. 40x, H-E.

Imagen 7. Proliferación de conductos biliares y arteriolas inmersos en moderado tejido conectivo fibroso que disocia las triadas portas y los cordones hepáticos. 40x, H-

CRITERIOS DE DIAGNOSTICO

Se considero la historia clínica, el cuadro agudo, la raza del animal (Bulldog Frances, Husky Siberiano), la edad de los pacientes (3 meses, 1 año 4 meses), los hallazgos macroscópicos que son característicos de una torsión pulmonar y los hallazgos microscópicos que correlacionan el posible origen primario de la enfermedad.

DISCUSIÓN

La torsión pulmonar es una patología poco frecuente en clínica de pequeños animales. Los signos clínicos comunes en la enfermedad, pero no presentados por esta paciente, son dolor a la palpación torácica y/o abdominal, membranas mucosas pálidas, cianóticas, disnea u hemoptisis (D'Anjou *et al.* 2005; Davies *et al.*2011; Hansen *et al*. 2006; Spranklin *et al*. 2003). Más recientemente se ha reportado el caso de síncope tusivo asociado a torsión del lóbulo pulmonar craneal izquierdo en una perra raza pug (Davies *et al*. 2011). En ambos casos, no se reporta signología asociada a un proceso patológico respiratorio por el que estuviera cursando previamente el paciente, sin embargo, reportan muerte súbita.

En caninos de razas grandes suele afectarse, principalmente el lóbulo ventral del pulmón derecho (Tamburro *et al.,* 2011). Existen algunos reportes de torsión lobar en otros lóbulos; en orden de frecuencia los más afectados son: lóbulo craneal izquierdo, craneal derecho y accesorio del pulmón derecho; adicionalmente, todos los lóbulos pulmonares pueden verse afectados de manera individual o en combinación con otros lóbulos (D'Anjou *et al.* 2005; Gallanger 1993; Murphy y Brisson 200).

Los mecanismos subyacentes que llevan a torsión lobar pulmonar no están totalmente comprendidos; la conformación torácica ha sido asociada con la enfermedad, ya que ésta ha sido reportada con mayor frecuencia en razas caninas de tórax profundo y estrecho, como afganos y whippets; adicionalmente, en estas razas la torsión del lóbulo medio derecho ha sido la más común (Neath *et al*. 2000). Mendoza (1993), propone que la torsión afecta a razas que tengan el tórax estrecho y profundo, donde el giro puede variar de 180 a 540°.

El mecanismo exacto para la torsión es de origen desconocido. Puede ser un evento espontáneo o secundario a un traumatismo. La condición se encuentra con frecuencia en pacientes con derrame pleural asociado a otras patologías. El derrame pleural causa un cierto grado de atelectasia y como consecuencia la inestabilidad de los lóbulos, lo que podría facilitar la torsión pulmonar. En algunos casos se han reportado esta patología posterior a una cirugía de hernia diafragmática o a una toracotomía (Breton *et al.,* 1986). En el caso de torsión pulmonar asociado a puentes porto-sistémicos, los cuales pueden generar hipertensión que incremente la presión hidrostática y disminuya la presión coloidosmotica, ocasionando extravasación de líquidos a terceros espacios (efusión pleural) generando un cierto grado de atelectasia, facilitando de esta forma la torsión pulmonar , tal como lo informa Breton *et al. (*1986). En el caso de felinos esta se asocia a

una enfermedad obstructiva crónica, asma felino o infecciones micoticas o virales (Doki, 2015).

Otro autor sugiere que la forma reducida y larga del lóbulo craneal derecho del pulmón es un factor que aumenta la movilidad y la predisposición a la torsión pulmonar (Neath, 2000). Así mismo, Mendoza (1993) reporta en un caso de torsión donde la predisposición del lóbulo medio del lado derecho a torsión, se debe a su anatomía en forma de pedículo y por no contar con una buena fijación anatómica con el mediastino, pared torácica y con los lóbulos pulmonares caudal y craneal derecho. Una vez que se presenta la rotación, el aporte de sangre arterial se mantiene y el drenaje venoso se obstruye. Esto produce congestión del lóbulo pulmonar y posteriormente la efusión pleural.

Entre las causas reportadas se encuentra trauma, enfermedad del espacio pleural, cirugía abdominal y torácica previa, hernia diafragmática y bronquitis crónica (D'Anjou *et al.* 2005; Hansen *et al*. 2006); estas condiciones causan atelectasia pulmonar, la cual altera los gradientes de presión intralobulares e incrementa la libertad de movimiento de los lóbulos afectados, lo que a su vez permite la rotación del lóbulo alrededor de su pedículo bronco-vascular (Granados, 2013). La torsión pulmonar en el bulldog francés esta asociado a una neumonía linfoplasmocitica, sugerente de un proceso viral, que no fue confirmado por histopatología pero que está relacionada con la patogenia que citan algunos autores (D'Anjou *et al.* 2005; Hansen *et al*. 2006; Granados, 2013).

CONCLUSIÓN

Pulmonar del lóbulo de torsión en perros y gatos es un trastorno poco común y en muchos casos reportados es una afectación asociada a un proceso patológico secundario o a un proceso traumático, pos-quirúrgico o por predisposición de raza (afganos, whippet y pugs) Sin reportes que asocien esta patología a una deficiencia congénita. Las torsiones reportadas en ambos casos se concluye que son de origen adquirido y en un caso se asocia a un proceso infeccioso, como en el caso de la neumonía intersticial y en el otro caso está asociado a la presencia de puentes porto sistémicos. En este último caso hay pocos reportes o literatura citada que relacionen los puentes porto-sistémicos con torsión pulmonar. En muchos casos es difícil para el clínico determinar un diagnostico, sin embargo la realización de placas radiográficas, resonancia y tomografía se puede llegar a un diagnostico definitivo. El tratamiento de elección para estos pacientes en una lobectomía (resección del lóbulo afectado).

BIBLIOGRAFÍA

1.- Neath PJ, Brockman DJ, King LG (2000): Lung lobe torsion in dogs: 22 cases (1981–1999). Journal of American Veterinary Medical Association 17, 1041–1044.

2.- Fossum TW. Surgery of the lower respiratory system: lungs and thoracic wall. In:*Small Animal Surgery.* 3rd ed. St. Louis: Mosby; 2007: 867-895.

3.- R. Tamburro, M. Pietra, G. Militerno, A. Diana, A. Spadari, S. Valentini. Left cranial lung torsion in a bernese mountain dog: a case report. *Veterinarni*

Medicina, 56, 2011 (8): 416–422 56, 2011 (8): 416–422

4.-Felson B. Lung torsion: radiographic findings in nine cases. R*adiology.1*987;162:631-638

5.- Neath PJ, Brockman DJ, King LG. Lung lobe torsion in dogs: 22 cases (1981-1999). *JAVMA* 2000;217(7):1041-1044.

6.- Mendoza H. Flores R. caso clínico torsión lobar perro. vetmex (24) (1) Mexico.D.f.1993.

7.- Dokic k. Pirog W. Emphysematous lesions in the right cranial lung lobe and torsion of the right medial lung lobe in a British shorthair cat: a case report.
Veterinarni Medicina, 60, 2015 (12): 706–711

8.- Hansen NL, Hall SA, Lavelle R, Christie BA, Charles JA. 2006. Segmental lung lobe torsion in a 7-week-old pug. J Vet Emerg Crit Care. 16(3): 215-218.

9.- Davies JA, Snead ECR, Pharr JW. 2011. Tussive syncope in a pug with lung-lobe torsion. Can Vet J. 52: 656-660.

11.- Spranklin DV, Gulikers KP, Lanz OI. 2003. Recurrence of spontaneous lung lobe torsion in a pug. J Am Anim Hosp Assoc. 39(5): 446-451.

12.- Grandos L., *Martínez M., Galindo* L., Torsión lobar pulmonar espontánea en un canino mestizo y posterior desarrollo de una neoplasia ósea apendicular Revista de la Facultad de Medicina Veterinaria y de Zootecnia, Vol. 60, Núm. 1 (2013)

37

ENFERMEDAD MUCOSAL PROBABLE EN CIERVOS COLA BLANCA (*Odocoileus virginianus*). REPORTE DE CASO

Valladares C.B.[1*]; Velázquez O.V.[1]; Rosales E.J.D.[2]; Zamora E.J.L.[1]; Gutiérrez C.A.[1]; Díaz G.B.A.E.[1]; Ortega S.C.[1]; Zaragoza B.A.[3]; Luna C.L.P.[2]

*[1]Centro de Investigación y Estudios Avanzados en Salud Animal. Facultad de Medicina Veterinaria y Zootecnia. Universidad Autónoma del Estado de México. Toluca, México. [2]Residentes de Diagnostico en el CIESA- Facultad de Medicina Veterinaria y Zootecnia. [3]Área Académica de Medicina Veterinaria y Zootecnia. Universidad Autónoma del Estado de Hidalgo. *benvac2004@yahoo.com.mx*

RESUMEN

En la enfermedad ocasionada por el *Pestivirus* de la familia *Falaviviridae*, existen 2 biotipos del virus: el citopático (cp) y el no citopático (ncp), según su comportamiento en cultivos celulares; afecta a bovinos, venados y búfalos. Se presenta el caso de dos ciervos cola blanca (*Odocoileus virginianus)* remitidos a diagnóstico para estudio anatomopatológico. Los animales antes de morir mostraban falta de apetito, postración e incoordinación, lesiones (raspaduras) en la capa y piel de la zona lumbar, ulceraciones en las comisuras de los belfos y nariz. Al estudio anatomopatológico los principales hallazgos observados, fueron un estado de carnes malo, a la inspección interna del tejido subcutáneo en la región submandibular se observó una extensa área de necrosis con exudado fribrinopurulento. En el aparato digestivo fue apreciable la estomatitis con exudado fibrino necrótico y peritonitis; distención ruminal con contenido alimenticio lechoso, abundante material fibroso y grano molido. En aparato urinario se observó congestión renal; y en sistema muscular se observó la palidez del músculo en la región subescapular. Los diagnósticos emitidos fueron: estomatitis fibrino necrótica secundaria de posible etiología mixta, sugestiva de enfermedad mucosal; y miodistrofia de posible etiología nutricional.

Palabras clave: Ciervos, *Odocoileus virginianus,* enfermedad mucosal.

MUCOSAL DISEASE PROBABILITY IN WHITE TAIL DEER (*Odocoileus virginianus).* CASE REPORT.

ABSTRACT

In the disease caused by the Pestivirus of the family Falaviviridae, there are two biotypes of virus: cytopathic (cp) and non-cytopathic (ncp), according to their behavior in cell culture; It affects cattle, deer and buffalo. For two deer white-tailed deer (*Odocoileus virginianus*) referred for diagnostic pathology study is presented. Before dying animals

showed lack of appetite, prostration and incoordination, injuries (scrapes) in the skin layer and lower back, ulcerations in the corners of the lips and nose. The histopathologic study the main findings observed were a state of bad meat, internal inspection of the subcutaneous tissue in the submandibular region a large area of necrosis with fribrinopurulento exudate was observed. In the digestive tract was significant dermatitis with necrotic fibrin exudate and peritonitis; ruminal distention with milky nutritional content, abundant fibrous material and ground grain. Urinary tract in renal congestion observed; and muscular system pallor subscapularis muscle in the region was observed. Diagnoses were issued: fibrinonecrotic secondary necrotic stomatitis possible mixed etiology, suggestive of mucosal disease; and myodystrophy possible nutritional etiology.
Key words: Deer, Odocoileus virginianus, mucosal disease.

INTRODUCCIÓN

El ciervo cola blanca (*Odocoileus virginianus*) es una especie de mamífero artiodáctilo de la familia de los cérvidos que se encuentra en diferentes tipos de bosques de América (desde los canadienses), en la región sub ártica, pasando por los bosques secos de las laderas montañosas de México, las selvas húmedas tropicales de América Central y del Sur, hasta los bosques secos ecuatoriales del norte del Perú y otras áreas boscosas sudamericanas [1].

La DVB es una enfermedad viral infecciosa de curso agudo que se caracteriza por producir hemorragias y erosiones en las mucosas oral, gástrica e intestinal, además de diarrea. Tiene alta morbilidad y baja mortalidad. La enfermedad se originó en EE.UU. es ocasionada por un *Pestivirus* de la familia *Falaviviridae*. Existen 2 biotipos del virus: el citopático (cp) y el no citopático (ncp) [2-4] según su comportamiento en cultivos celulares. Afectando a especies como los bovinos, venados y búfalos siendo susceptibles los animales jóvenes hembras al final de la gestación y animales entre los 8 meses a los 2 años. Se transmite fácilmente por ingestión de material procedente de animales enfermos, por contacto directo (animales enfermos o portadores), de una forma indirecta por fómites o alimentos contaminados con secreciones, orina, heces, fetos abortos y placentas. El virus se disemina por contacto directo, a través de las descargas oculonasales, la saliva, el semen, las secreciones uterinas, los fluidos placentarios, las heces, la orina y la leche [5-7], como también es posible la transmisión por trasferencia embrionaria. En hembras preñadas el virus puede diseminar a través de la placenta; siendo afectado el feto antes de adquirir competencia inmunológica (antes del día 125 de gestación aproximadamente) desarrollando una infección persistente [8-11].

La principal forma de introducción de virus a un hato es por la introducción de animales positivos. De hembras que transportan fetos positivos. Otras vías de introducción son: uso de vacunas vivas, semen contaminado, cohabitación con bovinos en infección aguda [8,9]. La transmisión dentro del hato depende de la forma de la introducción del virus al mismo. En un animal positivo introducido a un hato, la transmisión a animales susceptibles ocurre rápidamente en la mayoría de los animales del hato: por el contrario, cuando la infección se inicia con un bovino con infección aguda o por alguna otra vía que

inicie una infección aguda, la transmisión es de corta duración y solo incluye un pequeño porcentaje del hato antes de que la transmisión cese. El sistema de producción y la virulencia de las cepas también participan en la tasa de transmisión; la diseminación es más eficiente en sistemas de producción que permitan un estrecho contacto entre animales infectados con cepas virulentas [8-10].

Se presenta el caso de dos ciervos cola blanca (*Odocoileus virginianus)* remitidos a diagnóstico para estudio anatomopatológico, con lesiones sugestivas de enfermedad mucosal, lo que requiere una atención especial de los casos y realizar las medidas preventivas y de control necesarias para mitigar el efecto de este padecimiento en esta especie.

RESEÑA DEL CASO

Se remitieron para diagnostico dos ciervos cola blanca (*Odocoileus virginianus)* de 45 días de nacidos, sexo hembras con un peso de 3.8 y 4.6 Kg con una condición general del cadáver buena y un mal estado de carnes. El propietario reporto que antes de morir los animales mostraron falta de apetito, postración, incoordinación, se observaban lesiones en suela plantar de las pezuñas, lesiones (raspaduras) en la capa y piel de la zona lumbar, y ulceraciones en las comisuras de los belfos y nariz.

ESTUDIO ANATOMOPATOLOGICO

A la necropsia los principales hallazgos observados, fueron un estado de carnes malo (Figura 1), a la inspección interna del tejido subcutáneo en la región submandibular se observó una extensa área de necrosis con exudado fribrinopurulento (Figura 2).

Figura 1. Condición del cadáver de ciervo cola blanca (Odocoileus virginianus)

Los ganglios linfáticos explorables se encontraron con edema y congestión. En el sistema nervioso se encontró congestión meníngea. En el aparato respiratorio se observó congestión pulmonar difusa, zonas de consolidación pulmonar, lóbulo cardiaco y anterior, lo cual se relacionó con una bronconeumonía y congestión pulmonar (Figura 4).

En aparato circulatorio se encontró zonas del miocardio de color café amarillento claro sobre ventrículo izquierdo. En el aparato digestivo fue apreciable la estomatitis con exudado fibrino necrótico (Figura 5 y 6), y peritonitis, distención ruminal con contenido alimenticio lechoso, abundante material fibroso y grano molido. En aparato urinario se observó la congestión renal, y en el sistema muscular se observó la palidez del músculo en la región subescapular.

A. Vista externa de región submandibular. Abultamiento con laceración en vértice – y presencia de costra.
B. Área periodontal y submandibular externa. Área de congestión severa y de necrosis; ausencia de dientes incisivos; y contenido estomacal.

Figura 2. Vista externa e interna de la lesión en región submandibular en el cadáver de ciervo cola blanca (Odocoileus virginianus)

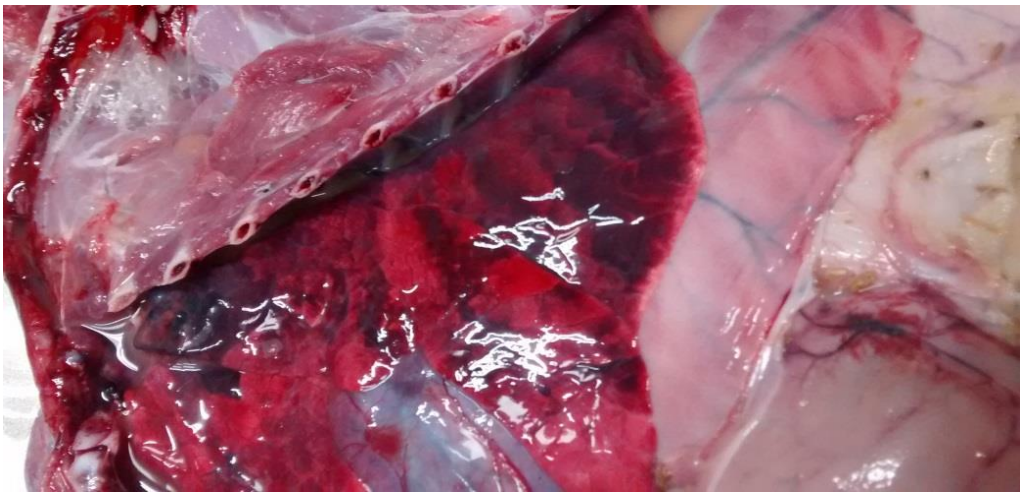

Figura 3. Pulmón de cadáver de ciervo cola blanca (Odocoileus virginianus).
Con congestión pulmonar severa y edema.

A. Cráneo. Opacidad corbeal; en área lateral de región mandibular y lengua presencia de abscesos múltiples.
B. Corte sagital de cráneo. Congestión de cornetes nasales, edema y hemorragia; presencia de lesiones ulcerosas en cara interna de carrillos.

Figura 3. Pulmón de cadáver de ciervo cola blanca (Odocoileus virginianus).
Con congestión pulmonar severa y edema.

ESTUDIOS COMPLEMENTARIOS

Al estudio hematológico en la formula roja se reportó ligero incremento del hematocrito debido a una deshidratación, mientras que en formula blanca se observó una leucocitosis con neutrofilia y linfocitosis debido a un proceso inflamatorio.

Se obtuvieron muestras de cerebro para un estudio bacteriológico en el cual se aisló *Proteus spp*. En el estudio copropasitoscopico se identificó la presencia de *Eimeria spp,* y fue negativo a huevecillos de Fasciola hepática.

RESULTADOS Y DISCUSION

Los diagnósticos emitidos fueron: estomatitis fibrino necrótica secundaria de posible etiología mixta, sugestiva de enfermedad mucosal; y miodistrofia de posible etiología nutricional. En base a los hallazgos encontrados en las pruebas se recomendó remitir muestras de suero para FMC/ DVB al laboratorio de referencia.

Con base a los principales hallazgos observados el diagnostico morfológico, fue asociado a enfermedad mucosal en los 2 ciervos cola blanca (*Odocoileus virginianus).* Por lo que es importante considerar que la DVB es responsable de originar un amplio rango de manifestaciones clínicas y lesiones como resultado de la interacción de factores como: cepa y biotipo viral, edad, estado inmune del hospedador [(12).]

El virus penetra por vía oro-nasal (principal ruta post natal), se replica en las mucosas de las cavidades oral y nasal y luego se desarrolla viremia y se disemina a través del organismo [(13)]. Después del contacto con las membranas mucosas de la boca o nariz, ocurre una diseminación sistemática a la cual puede ser como virus libre en suero o bien virus asociado a células, principalmente linfocitos y monocitos. Ya que este virus tiene una afinidad por tejido linfoide siendo posible detectarlo en células de timo, linfonodulos, placa de Peyer, tonsilas y bazo la replicación ocurre en las células epiteliales [(14)].

El virus presenta un tropismo por células mitóticamente activas como: linfocitos, fagocitos mononucleares y células epiteliales. El biotipo cp se replica en las mucosas nasales en títulos más altos que el biotipo ncp, propiciado una eficiente diseminación en animales susceptibles. Las infecciones potsnatales de animales inmunocompetentes conducen al síndrome de Diarrea Viral Bovina, luego de un periodo de incubación de 5 a 7 días [(15)].

La presentación de la enfermedad va desde sus formas más comunes que son la forma de presentación subclínicas o leves, con mediana severidad; que se caracteriza por fiebre, leucopenia, inapetencia, diarrea leve con curación rápida en pocos días y producción de anticuerpos neutralizantes; una forma aguda de la enfermedad que provoca depresión, anorexia, diarrea a menudo hemorrágica, disnea, descarga oculonasal y ocasionalmente erosiones orales, además hay leucopenia, linfopenia y neutropenia, lo que potencia la acción de otros microorganismos patógenos bacterianos y virales [(15).]

Las formas agudas se presentan en animales negativos, en especial en animales entre 6 y 24 meses de edad y es causada, en su mayoría por virus ncp. Puede afectar el sistema respiratorio y digestivo, como resultado de la difusión activa del virus. En los signos clínicos, se presenta con una amplia variedad de signos. depresión, salivación, descarga nasal seromucosa, tos,diarrea incontrolable y fétida, deshidratación y enflaquecimiento progresivo, ulceraciones en las mucosas de la cavidad oral y del tracto gastrointestinal. En casos agudos la muerte se presenta en 48 horas. El curso generalmente es de 14-20 días aunque con frecuencia se observan cuadros crónicos de varios meses de duración. Estos cuadros producen lesiones en espacios interdigitales y la banda coronaria, laminitis e hiperqueratosis con alopecia, especialmente en la zona del cuello.

Para el presente caso como diagnóstico diferencial, se puede considerar a la estomatitis fibrinonecrótica causada por *Fusobacterium necroforum* enfermedad infecciosa que se presenta comúnmente en terneros, que afecta la laringe caracterizada por fiebre y ulceración, así como tumefacción de las estructuras afectadas. Como principales lesiones son úlceras necróticas de profundidad variable en las membranas mucosas oral o faríngea. Es común que se produzcan membranas diftéricas. Las partes afectadas con mayor frecuencia son: lengua particularmente en sus bordes.

Asimismo, es importante en este caso el considerar a la miodistrofia muscular por una deficiencia de selenio; que es frecuente se presente comúnmente en crías de ovejas y vacas; que adicionalmente es una enfermedad relacionada con el sistema inmune, crecimiento reducido, distrofia muscular, (marcha rígida y lomo arqueado en ovejas). Esta condición varía desde un crecimiento subnormal [(16),] y como también se sospechó de fiebre catarral maligna causada por varios virus del género de *Rhadinovirus* de la familia *Herpesviridae* (subfamilia: Gamma *herpesvirinae*). Los virus de la FCM son portados por sus huéspedes reservorios de forma asintomática; pero pueden provocar la enfermedad en otras especies. Las infecciones asintomáticas son comunes en hospederos reservorios, y también se han informado en algunos hospederos incidentales, como el ganado bovino y el bisonte, La forma hiperaguda, que tiende a ocurrir en las especies altamente susceptibles, se caracteriza por algunos signos clínicos, rápida evolución de la enfermedad y muerte. En esta forma puede producirse muerte súbita, o la muerte puede estar precedida por 12 a 14 horas de depresión, debilidad, diarrea o disentería. Cuando los animales sobreviven largos períodos, puede observarse signos clínicos más aparentes [(17)].

El seguimiento del caso, así como las medidas de prevención y control de los distintos padecimientos en la unidad de producción permitirán una producción sustentable en esta especie que en la actualidad tiene relevancia en el aspecto económico y social de México.

REFERENCIAS

1. Hall, R. The mammals of North America. 1981; 1 John willey &Sons. I. New York.

2. Uruno K, Shibata I, Nakane T. Detection of Bovine Viral Diarrhea Virus (BVDV) Using Reverse Transcription Polymerase Chain Reaction Assay. J Vet Med Sci 1998; 60:867-870.

3. Adler H, Jungi W, Pfister H, Strasser M, Sileghem M, Peterhans E. Cytokine regulation by virus infection: bovine viral diarrhea virus, flavivirus, downregulates production of tumor necrosis factor alpha in macrophages *in vitro*. J Virol., 1996; 70:2650-2653.

4. Becher P, Orlich M, König M, Thiel J. Nonhomologous RNA Recombination in Bovine Viral Diarrhea Virus: Molecular Characterization of a Variety of Subgenomic RNAs Isolated during an Outbreak of Fatal Mucosal Disease. J Virol., 1999; 73:5646–5653.

5. Fray M, Clarke M, Thomas I, Macauley J, Charleston B, Prolonged nasal shedding and viraemeia of cytophatogenic bovine virus diarrhea virus in experimental late-onset mucosal disease. Vet. Rec., 1998; 143: 608-611.

6. Flint S, Enquist, Krug R, Racaniello V, Skalka A, Principles of Virology. Molecular Biology, pathogenesis and control, 1st ed. ASM Press, Washintong D. C. 2000

7. Swasdipan S, Bielefeldt –Ohamann H, Phillips N,Kirkland P, Mc Gowan M, Rapid transplacental infection with bovine Pestivirus following respiratory infection. Microbiol. Pathol., 2002; 32: 49-60.

8. Houe H, Epidemiology of bovine viral diarrhea virus. Food Animal. Pract., 1995; 11: 89-107.

9. Houe H, Epidemiological features and economical importance of bovine viral diarrhea virus (DVB) infections. Vet. Microbilogy, 1999; 64. 89-107.

10. Lertora W.J. Diarrea Viral Bovina: Actualizacion. Catedra de Patologia General y Siatematica, Facultad de ciencias Veterinarias, UNNE Argentina. 2003; 1:42-51.

11. Rondon Ian G, Diarrea Viral Bovina: Patogenesis e inmunopatologia. Universidad de los Llanos. Facultad de Medicina Veterinaria y Zootecnia. Instituto de Investigación de La Orinoqui Colombiana. . 2006; 694-704

12. Bielefeldt Ohmann H, The phatogenesis of bovine viral iarrhea virus without vaccines. Food Anim Pract. 1995:11: 627-640.

13. Baule C, Kulcsar G, Belak K, Albert M, Mittelholzer C, Soos T, Kucsera L, Belak S, Phatogenesis of primary respiratory disease inducen by insolates from a new genetic cluster of bovine viral diarrhea virus type. I.J. Clin. Microbiol.., 2001: 39:146-153.

14. Ames T, The causative agent of DVB: its epidemiology and phatogenesis. Vet Med., 1986; 81: 629-633.

15. Costable Pd, Hull Bl, Wicks Jr,Myre W. Femoral and Tibial Fractures in a newbom calf after trasplacental infection with bovine diarrhea virus. Vet. Rec., 1993: 132:383-385.

16. Joachim B., Adorjan B, et al "Enfermedades infecciosas de los animales domésticos".Tomo I. Editorial Acribia Zaragoza, España 1983. pp. 181, 192-193, 349- 350

17. Albini S, Zimmermann W, Neff F, Ehlers B, Häni H, Li H, Hüssy D, Engels M, Ackermann M. Identification and quantification of ovine gammaherpesvirus 2 DNA in fresh and stored tissues of pigs with symptoms of porcine malignant catarrhal fever. J Clin Microbiol. 2003;41:900-904.

38

ENTEROCOLITIS BACTERIANA, EN UN POTRILLO DE 22 DÍAS DE EDAD

Cristiano GN[1]. Ávila FD[1*], Leonel de Cervantes MR[1].

[1]Centro de Investigaciones en Patología Animal. Departamento de Medicina Veterinaria. División de Ciencias Veterinarias. Centro Universitario de Ciencias Biológicas y Agropecuarias. Universidad de Guadalajara.
Correspondencia: dr.dafig@gmail.com

RESUMEN

En los potrillos se puede presentar una diarrea fisiológica entre los 5 y 14 días posparto, puede ser debida a alteraciones microbianas en intestinos. El cuadro clínico es discreto y desaparece entre 5 a 7 días. La enterocolitis bacteriana afecta a potrillos menores de 6 meses y suele estar asociada a septicemia neonatal, es provocada por ingestión de diferentes microorganismos como el *Clostridium sp*, la *Salmonella sp*, y la *Escherichia coli*, entre otras. En general, la enterocolitis bacteriana de los potrillos, puede tener curso leve, o bien, provocar la muerte a causa de un cuadro septicémico, con severa deshidratación, pero debe hacerse un diagnóstico diferencial con el cólico de arena, que consiste en la acumulación de arena en intestino, por su ingesta continuada y provocar diarreas crónicas ó signos de cólico severo. En un caso clínico de un potrillo macho, criollo de 22 días de edad y 25 kilos de peso. Con diarrea de 8 días de evolución, signos de caquexia, deshidratación, temperatura de 37°C, Frecuencia Cardiaca (FC) de 138/minuto y una Frecuencia Respiratoria (FR) de 44/minuto, un hemograma con leucocitosis y trombocitopenia discretas, que a la necropsia presentó en pulmón congestión, hemorragias y edema moderados difusos, hidropericardio moderado, gastroenteritis hemorrágica moderada, gas a nivel de ciego y colon, con piedras en ciego y nefritis necrótica cortical. Lo relevante histológicamente, meningoencefalitis incipiente, bronconeumonía moderada difusa, con infiltrado mixto, Esplenitis supurativa discreta, hepatitis necrótica con infiltrado mixto periportal, Pancreatitis hemorrágica discreta, Gastritis y Enteritis necrótica y hemorrágica severa, glomerulitis con amiloidosis moderada pericarditis y miocarditis incipiente, con infiltrado de algunos polimorfonucleares. Con base en cuadro clínico y lesiones, se concluye que la causa de la muerte es compatible con enterocolitis bacteriana (posiblemente *clostridium ó E. Colli*).

Palabras clave: Enterocolitis bacteriana, potrillo, cólico de arena.

ABSTRACT

In foals between 5 and 14 days postpartum physiological diarrhea may occur, it may be due to microbial alterations in gut. The clinical signs is inconspicuous and disappears between 5 to 7 days. Bacterial enterocolitis affects foals less than 6 months and is often associated with neonatal septicemia, it is caused by ingestion of different microorganisms as the Clostridium sp, the Salmonella sp., and the Escherichia coli, among others. In general, bacterial enterocolitis in foals, can have mild course, or you can cause death from a septicemic picture, with severe dehydration, but must be a differential diagnosis of colic of sand, which consists of sand accumulation in the intestine, by its continuous intake and cause chronic diarrhea or signs of colic severe. In a clinical case of a male, Creole foal of 22 days of age and 25 kilos in weight. With diarrhea for 8 days of evolution, signs of cachexia, dehydration, 37° c, cardiac frequency (FC) of 138 per minute and a frequency respiratory (FR) 44/minute, a complete blood count with discreet Leukocytosis and thrombocytopenia, which at necropsy presented in lung congestion, hemorrhages and edema diffuse moderate, moderate, moderate hemorrhagic gastroenteritis, gas level cecum and colon hydropericardium with stones in blind and necrotic cortical nephritis. The relevant histologically, incipient meningoencephalitis, moderate diffuse bronchopneumonia, with mixed infiltrate, discrete suppurative Splenitis, necrotic hepatitis with mixed infiltrate periportal, discrete hemorrhagic Pancreatitis, Gastritis and severe necrotic and hemorrhagic Enteritis/glomerulitis with Amyloidosis moderate pericarditis and myocarditis incipient, with infiltration of some polymorphonuclear. Based on the clinical signs and injury, it is concluded that the cause of death is compatible with bacterial enterocolitis (possibly clostridium or e. Colli).
Key words: Bacterial Enterocolitis Foal, sand colic.

INTRODUCCIÓN

En los caballos, el potrillo puede presentar una diarrea fisiológica entre los 5 – 14 días posparto, lo cual se sugiere que es debida a las alteraciones microbianas en los intestinos y no a cambios hormonales de la yegua que puedan modificar la composición química de la leche materna. El cuadro clínico es discreto y desaparece solo entre 5 a 7 días. La diarrea es inodora, de colocación amarillenta y no desmejora la salud del animal. No obstante, se debe higienizar la zona perineal y aplicar vaselina sólida para prevenir dermatitis (1,2).

La Enterocolitis bacteriana afecta a potrillos menores de 6 meses y suele estar asociada a la septicemia neonatal. Es provocada por la ingestión de diferentes microorganismos ubicados en la piel de la ubre materna o en el flujo vaginal, o por el hábito que tienen algunos potrillos de comer las heces de la yegua o el material infectado de los suelos (3,4).

Las diarreas debidas a *Salmonella sp*, se caracterizan por ser verdosas, muy líquidas y de olor ácido. Por lo general, la infección proviene del agua o de los alimentos contaminados con materia fecal.

Las infecciones por *Escherichia3 coli* cursan con deposiciones líquidas y de color amarillo claro. Si bien la causa más frecuente de diarreas en los potrillos es de origen bacteriano, la presencia de parásitos intestinales como *Strongylus sp*. Y *Parascaris equorum* que irritan la mucosa intestinal, ciertos virus y protozoarios o trastornos de tipo nutricional también provocan cuadros semejantes de intensidad variable. En general, la Enterocolitis bacteriana de los potrillos pueden cursar en forma leve o bien provocar la muerte a causa de una severa deshidratación (5,6,7).

Desde el punto de vista fisiopatológico la *Salmonella sp.* Provoca aumento de la motilidad intestinal y altera los mecanismos impermeables, permitiendo la salida de agua, sales y proteínas del líquido tisular. *Escherichia coli,* habitante normal de la flora intestinal, posee determinados serotipos somáticos entero-patógenos y productores de toxinas de características termoestable y termolábil, que activan la adenilciclasa de las células intestinales y provocan severas diarreas. Si están dadas las condiciones en el tracto intestinal para que se multiplique un tipo patógeno, sus factores tóxicos ocasionan la enfermedad. La capacidad de adhesividad de los *pili* está relacionada con ciertos receptores selectivos ubicados en las células intestinales.

Otro trastorno gastrointestinal relacionado, es el cólico de arena el cual consiste en la acumulación de arena en el tracto digestivo de los caballos dará lugar a diferentes signos clínicos dependiendo de la cantidad y ésta determinará la gravedad del cólico. La arena, a su paso por el tracto digestivo, irrita la mucosa pudiendo provocar diarrea. En algunos casos ésta podría ir acompañada de trazas de sangre debido a una severa erosión de la mucosa y submucosa intestinal. Una ingesta continuada de arena podría provocar diarreas crónicas. Cuando la cantidad de arena es moderada, los síntomas serán suaves como apatía, letargia e incomodidad por dolores abdominales leves y una pérdida de peso relevante. La arena se acumula comúnmente en el intestino grueso y más concretamente en la flexura pélvica y colon ventral. La combinación del apelmazamiento de arena, junto con una mala hidratación y una falta de ejercicio, puede tener como consecuencia una impactación, que en el mejor de los casos puede ser resuelta con tratamiento médico; en ocasiones evoluciona en una masa compacta que entraña un gran riesgo para el caballo y requerirá tratamiento quirúrgico. Cuando la cantidad de arena sea tan grande como para provocar una obstrucción completa o un desplazamiento de colon por el peso de dicha arena, se observarán signos de cólico severo (8,9,10).

HISTORIA CLÍNICA

Al hospital de grandes especies llegó un potrillo macho, criollo de 22 días de edad y 25 kilos de peso. El manejador refiere que hace 8 días presentó diarrea después de haberle dado de comer un poco de pastura y que desde ese día el potro presenta anorexia, por lo que a su llegada ya se observa caquexia discreta y presenta, dificultad para mantenerse estable en cuadripedestación, por ello las extremidades las extendía hacia afuera para

suplir la fuerza que le hacía falta y no caerse. Presentó una temperatura de 37°C, Frecuencia Cardiaca (FC) de 138/minuto y una Frecuencia Respiratoria (FR) de 44/minuto; El Tiempo de Llenado Capilar (TllC), de 3 segundos y la Turgencia de Piel (TP) de 4 segundos; Las mucosas conjuntival y oral se observaron congestionadas y secas; En la revisión de la motilidad intestinal resulto (++) en los cuatro cuadrantes.

Se obtuvo muestra sanguínea para realizar un hemograma, el cual mostró una leucocitosis y trombocitopenia discretas, el recuento eritrocítico y el hematocrito dentro del rango de normalidad.

Se inició un tratamiento a base de solución isotónica, Hartman, con una dosificación de 185-200 ml cada hora. Con regulación del normo-gotero de 3 gotas por segundo, dando 4 ½ litros por 24 horas, esto para estabilizar los valores electrolíticos y de hematocrito, también se administró solución de Dextrosa al 5% con una dosificación de 200 ml de solución cada 2 horas, como fuente nutritiva de fácil asimilación por el organismo, para tratar de administrar la energía faltante a los tejidos. Durante varias horas de administrar los fluidos, se observa, que el potrillo no respondía favorablemente y las horas que estuvo en observación fueron de 7:30 am -12:30pm, en ese lapso de tiempo se detectaron 2-3 evacuaciones diarreicas, de consistencia pastosa- líquida, de colocación amarillo claro-crema, con olor fétido. Sin embargo, no se distinguieron ni parásitos, ni estrías de sangre.

Se aplicó Amikacina 25 mg/kg Intra Venosa (IV) y Penicilina G procaínica 22 000 UI/kg Intra Muscular (IM). El potrillo muere 5 horas después de su llegada al hospital y se remite para su estudio posmortem (necropsia e histopatológico).

HALLAZGOS MACROSCOPICOS Y MICROSCOPICOS

En la inspección externa, la condición corporal es de 2/5, en sistema tegumentario se observan cicatrices en parte frontal de la cabeza y ojo izquierdo, hematoma subcutáneo a nivel de esternón y garrapatas en canal auditivo.
Durante la inspección de cavidades, el sistema respiratorio presenta espuma moderada en la tráquea, en pulmón congestión, hemorragias y edema moderados difusos; El sistema cardiovascular con hidropericardio moderado y degeneración mucoide de la grasa pericárdica. En cavidad abdominal, sistema digestivo con gastro-enteritis hemorrágica moderada difusa, placas de Peyer reactivas en intestino delgado, gas a nivel de ciego y colon, con piedras pequeñas en ciego; En sistema urinario, los riñones con nefritis necrótica cortical.

El estudio histopatológico, reveló en cerebro, una meningoencefalitis incipiente, con vasculitis discreta, infiltración mixta (mononucleares y algunos polimorfonucleares), congestión moderada a severa difusa, edema y degeneración turbia neuronal; En pulmón bronconeumonía moderada difusa, con infiltrado mixto en intersticio alveolar y exudativo en lumen bronquial y bronquiolar, congestión y hemorragias severas difusas, enfisema moderados y edema discreto; Bazo con Esplenitis supurativa discreta difusa,

congestión severa, hemosiderosis incipiente y reactividad linfoide con hiperplasia linfofolicular moderada; Hígado con hepatitis necrótica discreta difusa, infiltrado mixto periportal discreto, hepatósis turbia y esteatosis moderadas difusas, congestión y hemorragia severas difusas; Pancreatitis hemorrágica discreta multifocal, congestión severa y disociación de acinis moderada a severa difusa; : Gastritis necrótica discreta a moderada difusa; Enteritis necrótica y hemorrágica severa difusa, con atrofia de vellosidades severa, reactividad linfoide moderada a severa multifocal, con infiltrado intersticial moderado; Riñón con glomerulitis discreta, amiloidosis glomerular y tubular moderada difusa, tubulonefrosis turbia e hidrópica moderada a severa difusa, congestión y hemorragias severas difusas; Corazón, pericarditis y miocarditis incipiente, con infiltrado de algunos polimorfonucleares.

PRUEBAS COMPLEMENTARIAS

Con el estudio de biometría hemática, se obtuvo el siguiente hemograma.

PRUEBA	RESULTADO	RANGO DE REFERENCIA
VetAutoread (9 de septiembre de 2015 8:44am)		
HCT	43.4%	32.0-52.0
HGB	15.9 g/dL	11.0-19.0
MCHC	36.6 g/dL	30.0-36.9
WBC	# 14.20 K/µL	6.00-12-50 ALTO
GRANS	# 8.70 K/µL	2.80-8.00 ALTO
%GRANS	# 61,3%	
LM	# 5,5 x 10^9/L	2.1-7.0
%L/M	# 39%	
PLT	#488 K/µL	90-350 ALTO

CRITERIO DIAGNÓSTICO

Diarrea bacteriana de los potrillos (Enterocolitis bacteriana)

DIAGNÓSTICO DIFERENCIAL

-Cólico de arena

DISCUSIÓN Y CONCLUSIÓNES

Diarrea bacteriana de los potrillos (Enterocolitis bacteriana) Su etiología puede ser por Salmonella typhimurium / Escherichia coli / Kiebsiella sp. Pseudomonas aeruginosa / Clostridium perfringens . En general, la Enterocolitis Bacteriana de los potrillos puede

cursar en forma leve o bien provocar Ia muerte a causa de una severa deshidratación (*1,2,3,4,5,6,7).*

A la necropsia se encontró enteritis catarral aguda, mucosa congestionada de color rojo oscuro y hemorrágica con úlceras grandes que pueden penetrar casi hasta la serosa, en la mucosa intestinal del yeyuno e íleon con aspecto atigrado, se encuentra el contenido intestinal teñido de sangre, hiperemia difusa en la mucosa de rumen y abomaso, exudado seroso en peritoneo, pleura y pericardio. Hepatomegalia, riñones aumentados y congestionados, puede haber inflamación y hemorragias en ciego y colon, hemorragias subendocárdicas y subpericárdicas

Los resultados del hemograma muestran una discreta elevación en los leucocitos (leucocitosis), lo que indica una posible infección bacteriana, además de una disminución en el recuento de plaquetas (trombocitopenia) la cual puede indicar un mal funcionamiento de la médula ósea o descomposición de las plaquetas por desbalance nutricional, como deficiencia de vitamina B12. No se observó una importante crecida en el recuento eritrocítico y del hematocrito que denote una deshidratación severa.

Los hallazgos microscópicos observados y comparados con la literatura, coinciden. Tales como deshidratación, enteritis catarral aguda, mucosa congestionada de color rojo oscuro y hemorrágico con úlceras, en la mucosa intestinal del yeyuno e íleon con aspecto atigrado, se encuentra el contenido intestinal teñido de sangre, hiperemia difusa en la mucosa de rumen y abomaso, exudado seroso en peritoneo, pleura y pericardio. Hepatomegalia, riñones aumentados y congestionados, puede haber inflamación y hemorragias en ciego y colon, hemorragias subendocárdicas y subpericárdicas (*3,4,5,6,7).*

Cabe mencionar que el potrillo comenzaba a ingerir pastura, por lo que la ingesta de piedras, halladas en todo intestino grueso, coincide con esta actividad.

En el caso del Cólico de arena, la acumulación de arena en el tracto digestivo de los caballos dará lugar a diferentes signos clínicos dependiendo de la cantidad y ésta determinará la gravedad del cólico. La arena, a su paso por el tracto digestivo, irrita la mucosa pudiendo provocar diarrea. En algunos casos ésta podría ir acompañada de trazas de sangre debido a una severa erosión de la mucosa y submucosa intestinal. Una ingesta continuada de arena podría provocar diarreas crónicas. Cuando la cantidad de arena es moderada, los síntomas serán suaves como apatía, letargia e incomodidad por dolores abdominales leves y una pérdida de peso relevante (9,10).

La conclusión es, que con base en el cuadro clínico y las lesiones observadas de tipo inflamatorio, hemorrágico y sistémico, la causa de la muerte es compatible con una enterocolitis bacteriana (posiblemente *clostridium ó E. Colli*), aunado a la ingesta de piedras en la alimentación.

REFERENCIAS

1. Mueller EP, Moore JA. Gastrointestinal emergencies and other causes of colic. IN: Orsini JA, Divers TJ.eds. Manual of Equine Emergencies, Treatment & Procedures. Philadelphia: Saunders Company.1998.

2. Van Harreveld PD, Gaughan EM. Physical examination of a horse with colic. In: Mair T et al. Manual of Equine Gastroenterology. WB Saunders. London, 2002. pp. 109-112.

3. HENDRICKSON, D.A.. Enfermedades del tracto gastrointestinal: abdomen agudo. Anales: Quintas Jornadas Veterinarias en Medicina Equina, pág. 3–15, 2001.

4. Stephen M. Reed, et. Al. MEDICINA INTERNA EQUINA SEGUNDA EDICION XXI - 2005 Editorial Buenos Aires - República Argentina

5. California Animal Health and Food Safety Laboratory, School of Veterinary Medicine; Gastritis, Enteritis, and Colitis in Horses, University of California Davis, USA. email: fuzal@cahfs.ucdavis.edu.

6. Juan Carlos Ospina Chirivi Y Mónica Daniela Ronderos Herrera;Fisiopatología de la septicemia neonatal equina, Rev. Med. Vet. ISSN 0122-9354: N.º 28 julio-diciembre del 2014, páginas 117-125

7. Mair T, Divers T, Ducharme N. Manual of Equine Gastroenterology. London: Saunders Company. 2002.

8. Dart AJ, Dowling AB, Hodgson DR. Caecal disease. Equine Veterinary Education 1999;11:182-188.

9. Gibson KT, Steel CM. Strangulating obstructions of the large colon in mature horses. Equine Veterinary Education 1999;11:234-242.

10. Ignacio Correa-Duque et al. Diagnostic, management and treatment of a mare (equs caballus) of colombian native horse with colic: a case report (2013) : http://invpecuaria.udenar.edu.co/

ESPIROCERCOSIS Y CLOSTRIDIASIS EN UN PERRO RURAL. INFORME DE UN CASO

39

Romero C*[1], Baltazar SB, De la Peña MA[1], Candanosa AIE[1]

[1]*Centro de Enseñanza e Investigación en Producción Animal en el Altiplano (CEIEPAA), Facultad de Medicina Veterinaria y Zootecnia (FMVZ), Universidad Nacional Autónoma de México (UNAM).*

Correspondencia: *ccyromlo@gmail.com*

RESUMEN

El objetivo del presente trabajo es informar sobre un caso de un perro en condiciones rurales del estado de Querétaro, México. La historia clínica del animal refirió posible causa de muerte debido a una intoxicación, a la necropsia el esófago se encontraba lleno de sangre y con presencia de nódulos causados por el nemátodo *Spirocerca lupi,* presentó congestión grave en bazo, asas intestinales, el hígado, páncreas. En los hallazgos histopatológicos se observó una septicemia causada bacterias bacilares en forma de cadena sugerente a anthrax , en el estudio bacteriológico sólo se logró identificar a *Clostridium* spp .

Palabras claves: Spirocercosis, Clostridiasis, Perro.

ABSTRACT

The aim of this paper is to report a case of male dog in rural conditions of Querétaro,México. The clinic history of the animal was referred possible cause of death due to poisoning. At necropsy the esophagus was full of blood and nodules caused by the *Spirocerca lupi*; presented severe congestion and necrosis in spleen, small bowel, liver and pancreas. The histopathological lesions findings were similar to macroscopic lesions plus many chains bacterial suggestive of anthrax. The bacteriological study was identified *Clostridium* spp.

Keys words: Spirocercosis, Clostridiasis, dog.

INTRODUCCIÓN

Las interacciones que pueden hacer algunos agentes infecciosos, en ocasiones, pueden provocar la sinergia de su capacidad para causar lesiones. Las más comunes son las que suceden entre virus y bacterias en el aparato respiratorio; así como bacterias y parásitos en el tracto gastrointestinal. Siendo algunas interacciones que suceden de manera circunstancial.

Las bacterias del género *Clostridium* se extienden ampliamente en la naturaleza, encontrándose principalmente en el suelo y el tracto intestinal de humanos y animales. Es conocido por la capacidad de causar enfermedades graves y fatales, denominados síndrome histotóxico incluyendo celulitis, fascitis, mionecrosis (gangrena gaseosa) y hemólisis intravascular (Benjamín et al., 2006; Parker et al., 2015).

La espirocercosis es una enfermedad provocada por nematodos del género *Spirocerca lupi*, que ocurre principalmente en cánidos, es caracterizada por presencia de lesiones nodulares en esófago y aorta, raramente en el estómago, presentando manifestaciones digestivas, respiratorias y nerviosas. Los signos clínicos son principalmente por migración y persistencia de larvas o gusanos adultos dentro del tejido del huésped y secundario a infecciones bacterianas (van de Merwe et al., 2007). La larva del nemátodo *Spirocerca lupi,* penetra la mucosa gastrointestinal y provoca una grave inflamación mixta,en ocasiones una respuesta similar a una neoplasia. Estos focos nodulares son usualmente referidos como granulomas, sin embargo, algunos autores han sugerido que esa designación es inapropiada. Inicialmente, la larva es rodeada por tejido conectivo laxo con alta vascularización, el cual contiene un fluido rico en fibrina, neutrófilos y focos de necrosis. El tejido es compuesto principalmente por división activa de fibroblastos con una apariencia embrionaria, algunas veces semejante a un sarcoma (Amorim et al., 2016). Los nematodos adultos son encontrados en una masa nodular de la pared del esófago en su porción torácica del huésped. Las hembras colocan huevos embrionados que son transferidos a través de un túnel en el nódulo y excretados en las heces del huésped, éstos son ingeridos por el huésped intermediario, escarabajos coprófagos, y el desarrollo de la fase infecciosa (L3) después de dos meses (Mazaki-Tovi et al, 2002). En el huésped carnívoro, la larva infectiva penetra la mucosa gástrica y migra dentro de las paredes de arterias gástricas a la aorta torácica. Alrededor de tres meses postinfección, la larva abandona la aorta y migra al esófago, dónde provoca el desarrollo de granulomas, a medida que maduran para adultos a partir de los siguientes tres meses (Mazaki-Tovi et al, 2002). Los típicos signos clínicos son regurgitación, vómito, disnea, disfagia, pirexia y anorexia (van de Merwe et al.,2007).

Este informe tiene la finalidad de informar de un caso de interacción *Spirocerca lupi* asociado *Clostridium* sp en un perro rural, sugerente a ántrax.

Historia clínica

Se realizó la necropsia de un canino macho, criollo, de dos años de edad remitido en la USEDICO . El perro cursó con un cuadro de emesis y temblores, la muerte se notificó quince minutos después de observar dichos signos. El dueño refirió sospecha de intoxicación por la prontitud del de la muerte.

Hallazgos macroscópicos

Al ser remitido a la sala de necropsias, el cadáver presentó una expresión facial tensa por exoftalmos, conjuntiva con congestión grave y párpados abiertos completamente. En la boca y las fosas nasales había abundante sangre. En la piel se observaron ectoparásitos compatibles con *Ctenocephalides canis* (pulgas) en cantidad moderada. La mucosa anal se mostró de color rojo oscuro.

El esófago estaba lleno de sangre hasta el segundo tercio, donde se presentaban dos nódulos de 3 cm de diámetro aproximadamente, de ellos protruían por un orificio hacia el interior del órgano algunos nematodos sugerentes a *Spirocerca lupi* con abundantes coágulos de sangre (Figura 1). Al corte de estos nódulos, se encontraron numerosos parásitos enrollados presentando zonas de hemorragia y necrosis. La mucosa esofágica presentó hemorragias de diferentes tamaños con distribución al azar en todo el órgano. Entre la quinta y séptima vertebra torácica se presentó un hematoma de 8.0 x 4.0 cm aproximadamente, al mismo nivel la aorta en la superficie externa mostró un coagulo. El corazón presentaba dilatación moderada del ventrículo derecho. En el mediastino, dorsal a la carina, se observaron dos masas de consistencia firme y superficie uniforme, de un tamaño de 2.5 cm aproximadamente (Figura 2).

A la inspección de la cavidad abdominal, en el estómago presentó abundante contenido alimenticio correspondiente a tortilla y pasto. Las asas intestinales, el hígado, páncreas y bazo presentaron congestión grave.

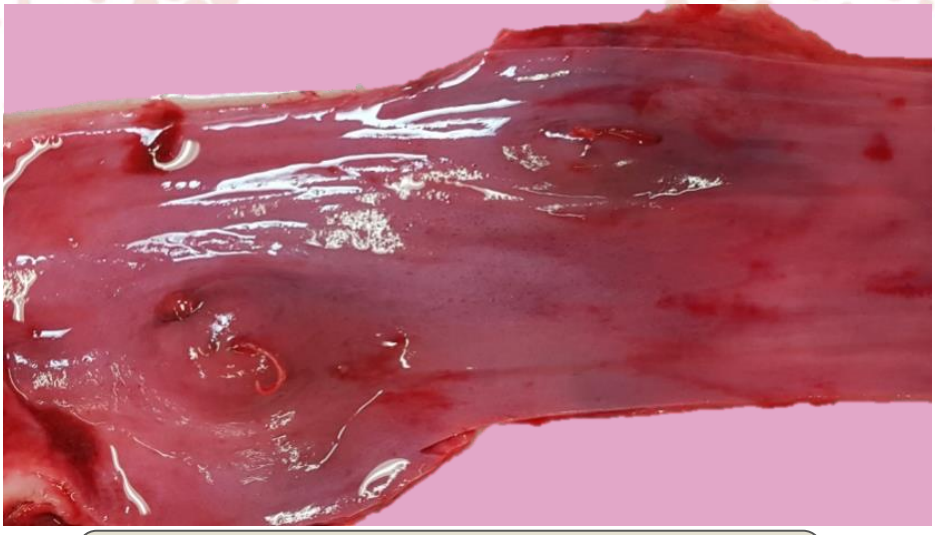

Figura 1. Nódulos esofágicos causados por *Spirorceca lupi*. Perro macho, 2 años.

Figura 2. Bloque cardio pulmonar con nódulos mediastínicos, dorsales a la carina (a) (flecha); acercamiento de los mismos (b). Perro macho, 2 años.

Hallazgos microscópicos

En el estudio histopatológico, se observó esofagitis necrótica nodular grave multifocal con presencia de los nematodos. En los pulmones, corazón, bazo, páncreas, hígado, intestino y linfonódo se mostró necrosis de moderada a grave con presencia de numerosas bacterias bacilares rectangulares algunas con espora central que formaban cadenas pequeñas (Figura 3). En la glándula adrenal se encontraron émbolos bacterianos en vasos sanguíneos. En la sustancia gris de la médula se observó necrosis neuronal moderada con presencia de numerosas bacterias bacilares inmersas en el tejido.

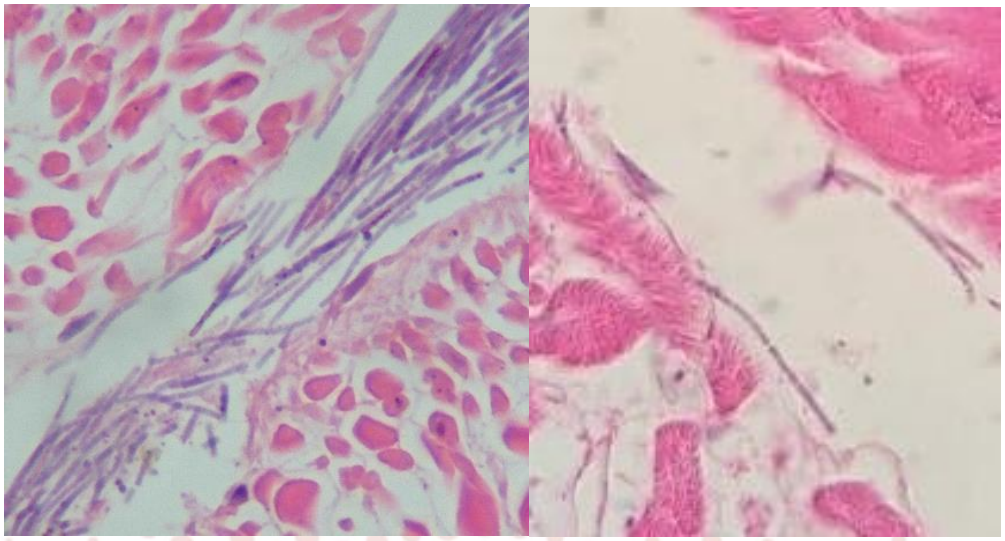

Figura 3. Bacterias bacilares rectangulares en formando cadenas cortas en corazón. Perro macho, 2 años. H.E. 40x

Resultados

Antes de realizarse la necropsia el propietario indicó intoxicación del perro como posible causa de muerte, en el historial indican sugerente a envenenamiento, por lo que durante la necropsia se decidió guardar órganos como hígado, riñón, contenido gástrico y bazo para toxicología previamente congelados. Microscópicamente en corazón, intestino y médula espinal se observaron abundantes bacilos en cadena sugerentes por su morfología a *Bacillus anthracis*, por lo que se decide hacer un aislamiento bacteriológico a partir de los órganos congelados para toxicología, el cultivo se realiza en tres ocasiones diferentes ya que las colonias desarrolladas son indicativas de *Clostridium* spp.

Pruebas complementarias

El estudio bacteriológico comprendió la realización de frotis y cultivos a partir de órganos como hígado, riñón y bazo en agar sangre y agar McConckey, observando el crecimiento a las 24 hrs, obteniéndose *Clostridium* sp en cultivo puro.
Se realizaron tinciones de Gram en los tejidos afectados resultando las bacterias positivas.

Criterio diagnóstico

De acuerdo a los hallazgos patológicos observados, la muerte sucedió por un choque séptico asociado a la necrosis de los diferentes órganos y tejidos por las bacterias bacilares, confirmando con los resultados de laboratorio que refirieron *Clostridium* spp.

Diagnostico diferenciales

- **Ántrax.** Los signos y las lesiones difieren dependiendo de cómo se contrajo la enfermedad, y aparecen después de 4 a 7 días postinfección, anatomopatológicamente se observa infarto agudo de bazo, defecto en la coagulabilidad y edema subcutáneo serohemorrágico (Jubb et al., 2007).
- ***Salmonella***. La enteritis causada por salmonelosis o ***Yersinia*** spp (bacterias bacilares Gram -) es rara en perros. En casos muy graves de ssalmonelosis puede desarrollarse un cuadro de septicemia. Puede asociarse también a cuadros de diarrea crónica o intermitente de intestino grueso. Normalmente van asociadas a otras enfermedades (parvovirus) o situaciones de estrés ambiental. en el caso de yersiniosis, puede haber signos de diarrea mucosa, sangre y tenesmos sin signos sistémicos (Jubb et al., 2007).
- **Intoxicación por órgano-fosforados.** Debido a la muerte repentina reportada después de observar los signos. La intoxicación con estos compuestos inhibe a la acetil-colinesterasa lo que produce una depresión del SNC: debilidad muscular, cambios en el estado de conciencia y excesiva actividad secretora. Las lesiones pulmonares incluyen broncoconstricción, edema pulmonar, atelectasia y enfisema, hiperemia y congestión (Jubb et al., 2007).

DISCUSIÓN

De acuerdo a lo descrito por diferentes autores (Jubb et al., 2007), una necropsia de un animal de un animal sospechoso de ántrax no se debe realizar debido a que la bacteria al exponerse al oxígeno empieza a esporular. La decisión se debe hacer realizando un frote sanguíneo, teñirlo con Gram y observar su morfología, ya que esta es muy característica. En el presente caso, no hubo sospecha de ántrax hasta que se realizó la observación microscópica de las lesiones, sin embargo, no se pudo comprobar en el estudio bacteriológico.

Clostridium perfringens tipo A y *Clostridium difficile* se describen como los enteropatógenos comúnmente encontrados en perros (Jubb et al, 2007). *Clostridium perfringens* es la especie más común; se clasifica en cinco tipos (A, B, C, D y E) de acuerdo a la producción de cuatro toxinas principales producidas: alfa, beta, épsilon e iota (Silveira, Faria, 2015). El diagnóstico de *C. perfringens* tipo A asociado a diarrea en perros es muy difícil debido a que los signos clínicos no pueden diferenciarse de una enteritis causada por otro enteropatógeno, aunado a que *C. perfringens* tipo A es parte de la biota del intestino en caninos, por lo que su aislamiento no sería un diagnóstico (Silveira, Faria, 2015). A pesar de ser estas dos especies de *Clostridium* las más encontradas, el rol de ambos sigue siendo incompletamente caracterizado y el diagnóstico de las infecciones sigue siendo un reto (Diniz, et al, 2015). Los carnívoros son infestados por la ingestión de los escarabajos o una variedad de huéspedes paraténicos incluyendo numerosos anfibios, reptiles, lagartijas, pájaros domésticos y en vida libre, pequeños mamíferos como erizos, ratones y conejos. (Kok et al., 2011).

Se sugiere que la vía de entrada fue oral en ambos agentes, al existir un daño en el esófago causado por *Spirocerca* se impide el paso adecuado del alimento, provocando su acumulación en la porción dañada del esófago y facilitando la infección bacteriana, logrando así una septicemia.

CONCLUSIÓN

De acuerdo a los hallazgos encontrados en este estudio, es importante considerar que, por lo menos en la región del altiplano mexicano, no se está exento de cursar una infección por *Bacillus anthracis* o *Clostridium perfringens* en perros. Siendo mayor el riesgo en comunidades rurales, donde no se tiene un control idóneo de la población canina y en la mayoría de las ocasiones se desconoce el hábitat, tipo de alimentación y enfermedades endémicas del entorno.

IMPORTANCIA MÉDICA DEL CASO

Este caso nos muestra la vulnerabilidad e importancia de estar expuestos a algunos agentes como la clostridiasis y ántrax, debido a las condiciones ambientales en zonas rurales, indicando tener mejores y mayores medidas de seguridad a todo el personal en el momento de realizar las necropsias, tomando en cuenta el lugar de origen en el historial del caso.

REFERENCIAS

1. Jubb KVF, Kennedy PC, Palmer N. 2007. *Pathology of domestic animals,* 5thed. Edimburgo; Saunders-Elsiever.
2. Silveira R, Faria F. 2015. Clostridium perfringens; A review of enteric diseases in dogs, cats, and wild animals. Anaerobe 33 (2015) 14-17. http://www.sciencedirect.com/science/article/pii/S1075996415000074 [consulta; 13 mar 2016].
3. I.Amorim, M.A. Taulescu. 2016. Canine gastric pathology. A review. Journal of Comparative Pathology. 154:9-37.
4. Zachary J, McGavin D. 2012. *Pathologic basis of veterinary disease.* 5th ed.China. Elsevier
5. Michael Mazaki-Tovi , Gad Baneth. 2002. Canine spirocercosis:clinical, diagnostic, pathologic, and epidemiologic characteristics. Veterinary Parasitology 107:235-250.
6. Benjamin. M.Kan. 2006 .The possible significance of Clostridium spp. In blood cultures. Clinic Microbil Infect 12:1006-1012.
7. Liesel L.van de Merwe. Robert M.Kirberger. 2008 . Spirocerca lupi infection in the dog: A review. The veterinary Journal 176(3):294-309.
8. M.D Parker. P.I. Barrett. 2015. Characterisation of non-toxigenic Clostridium spp. Stains, to use as surrogates for non-protelytic Clostridium botulinum in chilled food challenge testing. Journal of Microbiological Methods.108:83-91.

ESPOROTRICOSIS EN UN CABALLO APPALOOSA

40

De Santiago D.E.*[1], Damián S.M.[1], Flores F.G.[2], Blancas M. M., [1] Chávez R. I.[3]

[1]Laboratorio de Patología. [2] Hospital de Grandes Especies.
Unidad Académica de Medicina Veterinaria y Zootecnia.
[3] Laboratorio de Inmunoparasitología. Unidad Académica de Biología.
Universidad Autónoma de Zacatecas.
Correspondencia: elizabeth_8552@hotmail.com

RESUMEN

Se presentó a consulta al Hospital de Grandes Especies de la Unidad Académica de Medicina Veterinaria y Zootecnia (UAMVZ), de la Universidad Autónoma de Zacatecas (UAZ), Equino de 10 años de edad, Appaloosa, macho, entero, que presentó gran cantidad de nódulos subcutáneos de 1 a 3 cm de diámetro, eritematosos y ocasionalmente ulcerados, multifocales, en el miembro posterior derecho y prepucio. De acuerdo a la historia clínica, citología, hallazgos macroscópicos y microscópicos, fue diagnosticado como esporotricosis, la cual es una infección aguda o crónica, granulomatosa, poco común, generalmente linfocutánea, causada por el hongo patógeno oportunista *Sporothrix schenckii*. En los hallazgos microscópicos hay dermatitis piogranulomatosa y la presencia del microorganismo. Para los seres humanos, la enfermedad se considera un riesgo laboral, para los que trabajan con materiales del suelo, plantas, animales infectados en especial gatos y vegetales. El diagnóstico se hace basado en los signos clínicos característicos y confirmado por la histopatología como en este caso y/o pruebas complementarias (cultivo, inmunohistoquímica, inmunofluorescencia). Es importante informar de esta patología, debido a que es zoonosis y su presentación es poco frecuente en equinos.

Palabras clave: Dermatitis piogranulomatosa, equino, esporotricosis, *Sporothrix schenkii*, zoonosis.

ABSTRACT

A 10 year-old Appaloosa stallion was examined at the Large Animal Hospital of the Veterinary School of the University of Zacatecas, Mexico, due to the presence of many subcutaneous nodules ranging from 1 to 3 cm in diameter, some of them were, multifocal, erythematous, ulcerated or covered with eschars. They were mainly located on the right hind limb and preputial sheath. According to its clinical history, histology, and macro- and microscopic findings, the horse was diagnosed with sporotrichosis. This condition is a rather rare acute or chronic lymphocutaneous infection caused by the pathogenic opportunistic fungus Sporothrix schenckii, . Microscopic findings reveal a piogranulomatous dermatitis and the presence of the causal microorganism. For human beings, this disease is considered a work risk for people working with infected soil materials, plants and animals, especially vegetables and cats. Diagnosis is based on its

typical clinical signs and it can be confirmed by histopathological examination, as it was the case for this report, and/or complementary tests (culture, immunohistochemistry and immunofluorescence). It is important to report the occurrence of this condition, for it is a zoonotic infection which is rarely found in horses.
Keywords: Piogranulomatous dermatitis, horse, sporotrichosis, Sporothrix schenckii, zoonosis

INTRODUCCIÓN

Durante las dos últimas décadas, el número de enfermedades fúngicas y enfermedades parecidas a estás, de plantas y animales, en sistemas naturales y controlados se han incrementado, probablemente como consecuencia de los cambios ambientales. Al igual que en otros mamíferos, los caballos pueden verse afectados por varias enfermedades causadas por hongos, aunque sólo algunas están bien descritas.[1]

La esporotricosis es una infección aguda o crónica, granulomatosa, poco común, generalmente linfocutánea, causada por el hongo patógeno oportunista *Sporothrix schenckii*. Ha sido descrita en caballos, perros, gatos, vacas, camellos, aves de corral, cerdos, ratas, ratones, hámsters, chimpancés y seres humanos, por lo que es potencialmente zoonótica.[1, 2, 3, 4, 5, 6]

Sporothrix schenkii es un hongo dimórfico, saprofito y micelial que crece en restos orgánicos húmedos, en el musgo *Sphagnum*, el heno y sobre todo en restos de plantas, suelo, agua y como levadura en tejidos infectados.[1, 2, 7, 8] Su distribución es mundial, [1, 6, 8, 9] aunque los casos reportados en animales se centran en países como Brasil, [8, 10] ya que la enfermedad es más común en las zonas templadas y tropicales.[1, 2]

El hombre y los animales pueden estar infectados de forma natural como resultado de la inoculación accidental del hongo a través de la piel, ya sea directamente debido a un traumatismo o indirectamente por la contaminación de una herida existente. La transmisión directa a través de la piel intacta se ha documentado.[6, 7] La infección pulmonar es adquirida por la inhalación de esporas. En los seres humanos, la enfermedad se considera un riesgo laboral para los que trabajan con los materiales del suelo, plantas, animales infectados en especial gatos y vegetales.[2, 5] La enfermedad se caracteriza por el desarrollo de lesiones nodulares (1-5 cm), en el tejido subcutáneo, la piel y los ganglios linfáticos, las lesiones primarias consisten en nódulos subcutáneos, que se ulceran y drenan pus. Posteriormente, los hongos se propagan a través de los vasos linfáticos y las lesiones secundarias aparecen a lo largo de las vías linfáticas regionales.

Las lesiones son usualmente más prominentes a lo largo de la superficie medial de las extremidades anteriores o en el muslo, pero se pueden observar ocasionalmente a lo largo del surco yugular del cuello.[1, 2, 5, 6, 7]

OBJETIVO

Informar un caso de esporotricosis en un caballo Appaloosa, proveniente de Tlatenango, Zacatecas, macho, de 10 años de edad, su presentación es poco común y tiene potencial zoonótico.

HISTORIA CLÍNICA

Caballo, de 10 años de edad, Appaloosa, macho, entero, que presentó gran cantidad de nódulos subcutáneos de 1 a 3 cm de diámetro eritematosos y ocasionalmente ulcerados, multifocales, en el miembro posterior derecho y prepucio. Se realizó aspiración con aguja delgada (ACAD), raspado y biopsia de dichas lesiones.

Hallazgos macroscópicos:

Se observan lesiones nodulares subcutáneas eritematosas, ulceradas, firmes al tacto, multifocales en el miembro posterior derecho y prepucio, siguen la ruta de la cadena ganglionar.

Figura 1. Caballo, Appalossa con lesiones nodulares y costras en el miembro posterior derecho (MPD).

Figura 2. Nódulos ulcerados y costras en el MPD, testículos y prepucio.

Figura 3. Lesiones nodulares eritematosas en MPD.

Figura 4. Lesiones nodulares eritematosas, parte interior del MPD.

Hallazgos microscópicos:

La ACAD de dichos nódulos además del raspado, arrojaron como resultado una lesión inflamatoria de tipo piogranulomatosa asociada a estructuras levaduriformes de *Sporothrix schenckii*.

El estudio histopatológico de los nódulos reporto en dermis infiltrado inflamatorio por neutrófilos, linfocitos, células plasmáticas e histiocitos, así como algunas levaduras pleomórficas ovaladas consistentes con el hongo *Sporothrix schenckii*.

DIAGNÓSTICO

Dermatitis piogranulomatosa, multifocal, moderada, con escasas levaduras de *Sporothrix schenckii* extracelulares.

DIAGNÓSTICOS DIFERENCIALES

Dentro de los diagnósticos diferenciales a considerar se encuentran: Linfangitis epizoótica (*Histoplasma capsulatum*, *H. farciminosum*), Muermo (*Burkholderia mallei*), Melioidosis (*Burkholderia pseudomallei*), Linfangitis ulcerosa (*Corynebacterium pseudotuberculosis*) y Papera equina (*Streptococcus equi* ssp. *Equi*). [2]

DISCUSIÓN

La enfermedad se ha informado con mayor frecuencia en gatos, caballos, perros y seres humanos. [1, 2, 3, 4, 5, 6] Un estudio retrospectivo realizado entre 1987 y 2007 en la Universidad de Davis, California, examinaron 23 casos de esporotricosis en mamíferos, tomando en cuenta los hallazgos macroscópicos, microscópicos, histórica, clínica, diagnóstico y tratamiento. De los cuales 14 eran gatos y solo 4 caballos lo que confirma su baja presentación en la especie equina. El caballo de este caso habita en el municipio de Tlaltenango, Zacatecas, el cual tiene clima templado, lo que es consistente con lo mencionado en la literatura, ya que el hongo se desarrolla con mayor frecuencia en zonas templadas y tropicales. [1, 2]

La esporotricosis se subdivide en tres formas clínicas: la forma cutánea, cutáneo linfática y la extracutánea. La segunda es la más común en equinos y se caracteriza por afectar a la piel, el tejido subcutáneo y vasos linfáticos asociados. Las lesiones comienzan como nódulos redondos firmes en el lugar de entrada, por lo general en una extremidad, y se extienden a lo largo de los vasos linfáticos proximales. Los nódulos pueden romperse y descargar material seropurulento. Las lesiones generalmente implican las extremidades anteriores, el pecho y los muslos.[2, 5, 6, 7, 8] Lo cual es consistente con este reporte de caso, ya que las lesiones se observaron en el miembro posterior derecho.
Los hallazgos microscópicos citados por la literatura son una reacción inflamatoria granulomatosa que implica la dermis y la grasa subcutánea. Los neutrófilos, células epitelioides, células gigantes multinucleadas y un menor número de linfocitos y células plasmáticas forman granulomas discretos o extensas láminas de inflamación dérmica. Y puede haber fibrosis o no; en este caso los hallazgos microscópicos también concuerdan con los ya mencionados, así mismo se observaron algunas levaduras de redondas a ovaladas (en forma de "coma"), las cuales pueden encontrarse extracelulares o dentro de los neutrófilos y macrófagos.[2, 5, 6, 7, 8, 9] En este caso se observaron extracelulares.

Algo que diferencia la esporotricosis en general, incluyendo la equina y humana de la felina es que esta última se caracteriza por la presencia de un gran número de organismos en los tejidos y fluidos de estos. Por esta razón, la esporotricosis felina representa un peligro de salud pública considerable. La transmisión de caninos a humanos no se ha probado; su transmisión es poco probable debido a la escasez de los organismos presentes en el tejido y líquidos drenados en esta especie y las otras. [7]
El diagnóstico definitivo de esta patología lo da el cultivo del microorganismo, aunque existen otras técnicas como la citología, histopatología, inmunohistoquímica y la inmunofluorescencia.[1, 6]

El tratamiento es a base de yoduros (sodio, potasio), en conjunto con antimicóticos como ketoconazol, itraconazol, fluconazol, gryseofulvin y natamicina tópica. [1, 3, 8]

CONCLUSIONES

El diagnóstico de este caso se realizó basado en la historia clínica, hallazgos macroscópicos y microscópicos que incluyen la citología. Estos últimos permitieron visualizar al microorganismo. Actualmente no hay reporte de casos de esporotricosis en Zacatecas.

REFERENCIAS

1. Cafarchia C, Figueredo LA, Otranto D. Fungal diseases of horses. Veterinary Microbiology 2013; 167: 215-234.

2. Brown CC, Baker DC, Barker IK. Skin and Appendages. In: Maxie MG, ed. Jubb, Kennedy & Palmer's Pathology of Domestic Animals. 5th ed. Vol 2. Philadelphia, PA: Saunders Elsevier; 2007: 703-704.

3. Crothers SL, White SD, Ihrke PJ, Affolter VK. Sporotrichosis: a retrospective evaluation of 23 cases seen in northern California. Vet Dermatol 2009; 20: 249-259.

4. Schubach TM, Schubach A, Okamoto T, Barros MB, Figueiredo FB, Cuzzi T, Fialho-Monteiro PC. Evaluation of an epidemic of sporotrichosis in cats: 347 cases (1998-2001). Journal of the American Veterinary Medical Association 2004; 224: 1623-1629.

5. Zachary JF, McGavin DM. Pathologic Basis of Veterinary Disease. 5th ed. Philadelphia, PA: Elsevier Mosby, 2011.

6. Irizarry-Rovira AR, Kaufman L, Christian JA, Reberg RS, Adams SB, DeNicola DB, Rivers W, Hawkins JF. Diagnosis of sporotrichosis in a donkey using direct fluorescein-labeled antibody testing. J Vet Diagn Invest 2000;12:180-183.

7. Gross TL, Ihrke PJ, Walder EJ, Verena KA. Skin Diseases Of The Dog And Cat. 2nd ed. USA: Blackwell Science, 2005.

8. Al-Dughaym AM, Fadlelmula A. Equine Sporotrichosis in Saudi Arabia: The first report on two mares and treatment with natamycin. The Sudan J. Vet. Res. 2003; 18:55-61.

9. Cafarchia C, Sasanelli M, Lia PR, de Caprariis D, Guillot J, Otranto D. Lymphocutaneous and nasal sporotrichosis in a dog from Southern Italy: Case Report. Mycopathologia 2007; 163: 75–79.

10. De Lima BMB, De Almeida PR, Oliveira SA. *Sporothrix schenckii* and Sporotrichosis. Clinical microbiology reviews 2011; 24: 633–654.

41

ESTUDIO RETROSPECTIVO DE LA ENFERMEDAD DE TUBERCULOSIS BOVINA EN EL ESTADO DE VERACRUZ (2012-2015)

Martínez, O. J. E.*, Escamilla, J. J. A.

Laboratorio Cordobés de Diagnóstico Pecuario, S. C., Córdoba, Veracruz
Correspondencia: martinezj.lcdp@gmail.com

RESUMEN

Durante el periodo de los años 2012 al 2015, se revisaron las muestras de los casos ingresados al Laboratorio Cordobés de Diagnóstico Pecuario (LCDP) para el diagnóstico de Tuberculosis bovina. Se determinó la frecuencia de casos compatibles de la enfermedad en las tres zonas del estado de Veracruz (norte, centro y sur); se determinó la diferencia que puede existir entre lesiones de animales de diferentes edades. En el periodo de estudio se encontró que en la zona centro se detectaron más casos de tuberculosis bovina, seguida por la zona sur y norte.

Palabras clave: Tuberculosis bovina, lesiones, zonas.

ABSTRACT

During the period of the years 2012 to 2015, samples of patients admitted to Laboratorio Cordobés de Diagnóstico Pecuario (LCDP) for the diagnosis of bovine tuberculosis were reviewed. The frequency of compatible cases of the disease in the three areas of Veracruz (north, center and south) was determined; the difference that can exist between lesions of animals of different ages were determined. In the study period it was found in the downtown area more cases of bovine tuberculosis, followed by south and north were detected.

INTRODUCCIÓN

La tuberculosis bovina es una enfermedad bacteriana crónica de los animales y del hombre causada por *Mycobacterium bovis.* La transmisión al hombre es un problema de salud pública (1). Ya se ha demostrado que *M. bovis* está presente en varios estados del país (3). En el estado de Veracruz se determina la existencia de tres regiones ganaderas correspondientes a las zonas geográficas norte, centro y sur (5). Actualmente se cuenta con una Campaña Nacional contra la Tuberculosis bovina fundamentada en la NOM-031-ZOO-1995 para controlar y erradicar la enfermedad; para mejorar las condiciones sanitarias de la ganadería e incrementar las exportaciones de ganado bovino en pie hacia

otros países, entre los que se encuentran los Estados Unidos de América (3 y 4). Aunque se suele definir como una enfermedad crónica debilitante, la tuberculosis bovina puede presentar en ocasiones un curso agudo, rápido y progresivo. Cualquier tejido del cuerpo puede resultar afectado, pero las lesiones se observan con más frecuencia en los ganglios linfáticos (sobre todo los de la cabeza y tórax) (1), predominancia en nódulos linfáticos retrofaríngeos, mediastínicos y traqueobronquiales (2).

A menudo las lesiones causadas por *M. bovis* son paucibacilares (con pocos microorganismos) y la ausencia de microorganismos ácido-alcohol resistentes no excluye la tuberculosis en la linfadenitis de etiología desconocida (1). El diagnóstico preliminar de micobacteriosis se puede hacer si el tejido muestra lesiones histológicas características (necrosis caseosa, mineralización, células epitelioides, células gigantes multinucleadas y macrófagos) (1).

OBJETIVO

-Determinar la frecuencia de presentación de la Tuberculosis bovina por zonas en el estado de Veracruz

-Determinar si hay diferencias en las lesiones dependiendo de la edad de los animales muestreados.

MATERIALES Y MÉTODOS

Se utilizó la base de datos de los casos trabajados para tuberculosis bovina del LCDP.
Se utilizó el programa de Microsoft Office Excel para la captura, análisis y representación gráfica de los datos.

Se tomaron fotografías microscópicas de algunos casos de Tuberculosis bovina.

RESULTADOS

De acuerdo a los datos obtenidos en la base de datos de Excel, se resume en la tabla 1 lo más relevante:

Tabla 1

ZONA	MENOR EDAD	MAYOR EDAD	EDAD DE MAYOR FRECUENCIA
ZN	12	200	36
ZC	14	216	30
ZS	7	150	96

Donde:
La edad está representada en meses. ZC: Zona Centro, ZN: Zona Norte y ZS: Zona Sur. En la ZN la edad de menor presentación de la enfermedad fue de 12 meses, la de mayor edad fue de 200 meses y la edad con más frecuencia de casos compatibles con Tuberculosis fue de 36 meses. En la ZC el caso compatible detectado de menor edad fue de 14 meses, el de mayor edad fue de 216 meses y la edad más frecuente de casos compatibles fue de 30 meses. En la ZS el de menor edad fue de 7 meses, el de mayor edad fue de 150 meses y la edad con más casos detectados de la enfermedad fue de 96 meses.

En las siguientes gráficas se muestra el comportamiento de los casos compatibles por Zonas: Gráfica 1: Zona Norte, Gráfica 2: Zona Centro, Gráfica 3: Zona Sur y Gráfica 4: Todo el estado de Veracruz.

Gráfica 1

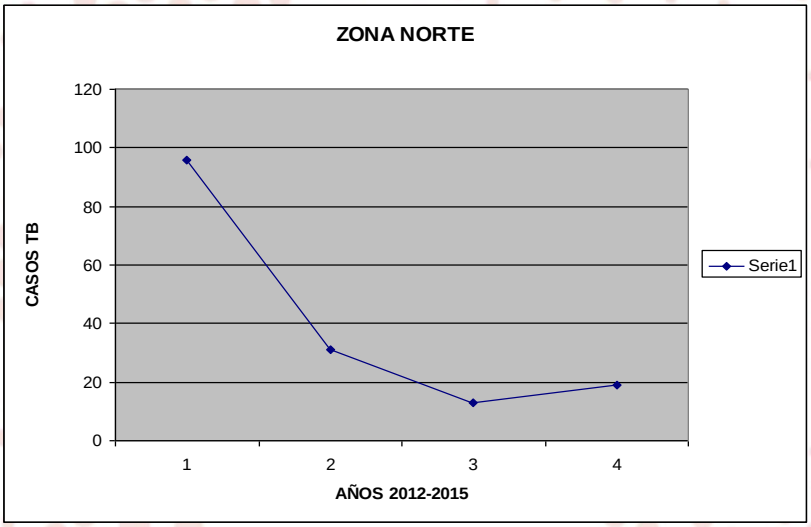

1. Año 2012, 96 casos. 2. Año 2013, 31 casos. 3. Año 2014, 13 casos. 4. Año 2015, 19 casos.

Gráfica 2

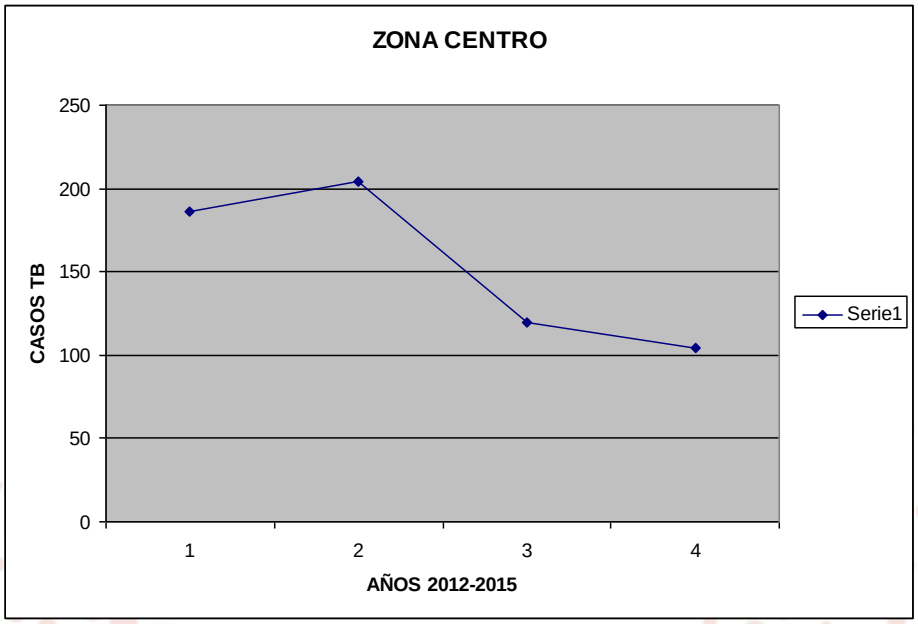

1. Año 2012, 186 casos. 2. Año 2013, 204 casos. 3. Año 2014, 120 casos. 4. Año 2015, 104 casos.

Gráfica 3

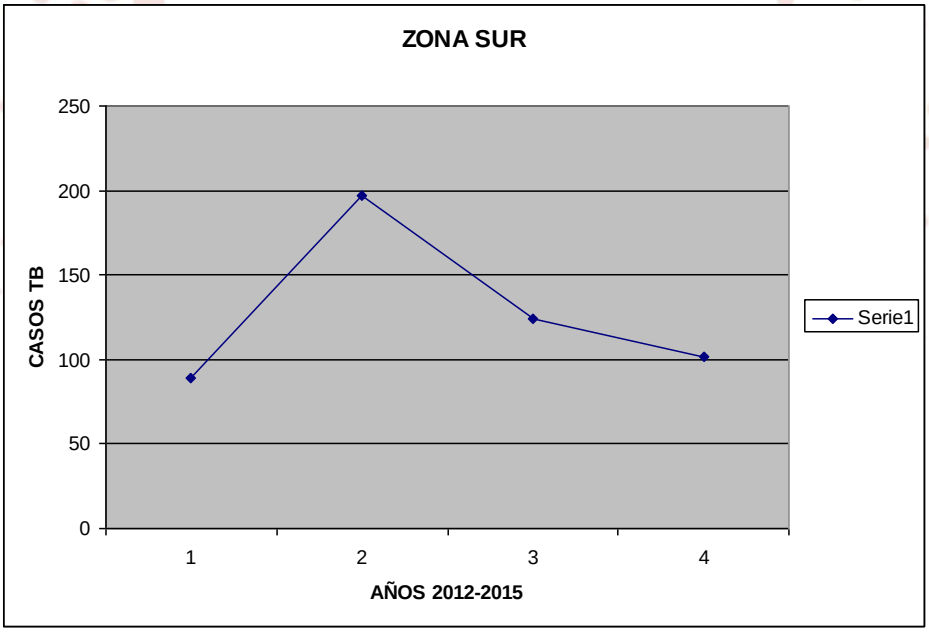

1. Año 2012, 89 casos. 2. Año 2013, 197 casos. 3. Año 2014, 124 casos. 4. Año 2015, 102 casos.

Gráfica 4

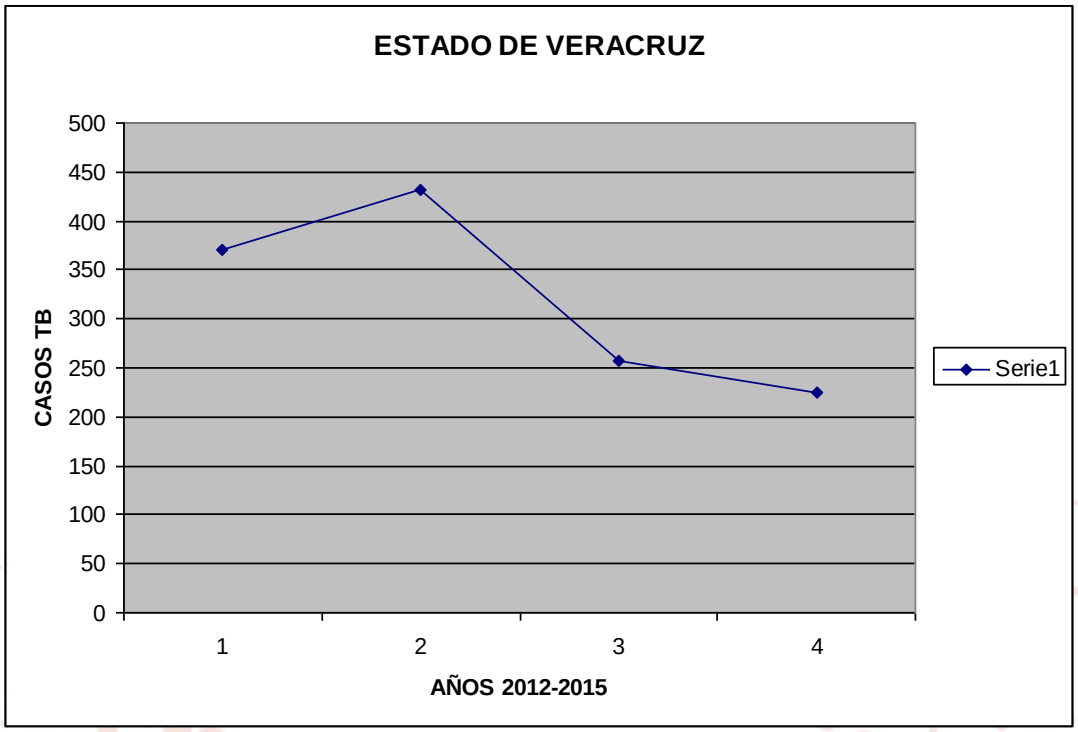

1. Año 2012, 371 casos. 2. Año 2013, 432 casos. 3. Año 2014, 257 casos. 4. Año 2015, 225 casos.

Los casos de estudio para Diagnóstico de Tuberculosis por Histopatología fueron órganos en formol al 10% y procesados para su posterior observación de laminillas teñidas con tinción de Hematoxilina y Eosina (H&E) para observación de lesiones microscópicas características de tuberculosis bovina y tinción de Ziehl-Neelsen para confirmar la presencia de bacilos ácido alcohol resistentes.

Caso 1: Bovino Hembra 60 Meses. Lesión microscópica: Se observó un área difusa granulomatosa, caracterizada por necrosis caseosa, focos de calcificación, moderado tejido fibroso, leucocitos mononucleares y escasas células gigantes multinucleadas tipo Langhans (Foto 1). Diagnóstico Morfológico: Linfadenitis granulomatosa difusa severa.

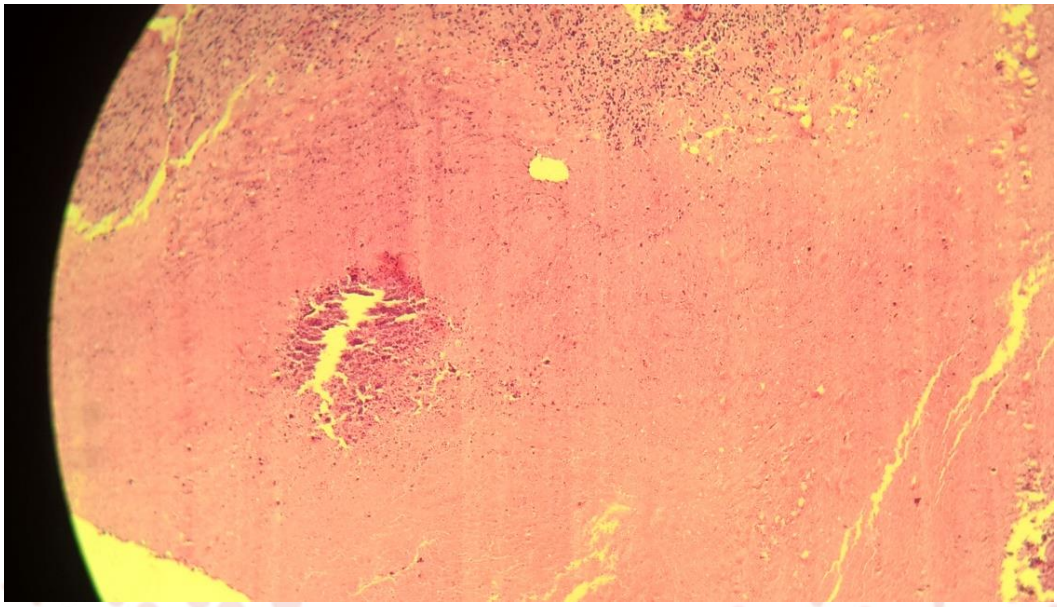

Foto 1.

Caso 2: Bovino Macho 30 Meses. Lesión microscópica: Se observaron áreas múltiples focales granulomatosas exudativas, caracterizadas por necrosis caseosa, focos de calcificación y moderados neutrófilos al centro y en la periferia, moderado tejido fibroso, leucocitos mononucleares y moderadas células gigantes multinucleadas tipo Langhans (Foto 2). Diagnóstico Morfológico: Linfadenitis granulomatosa exudativa multifocal severa.

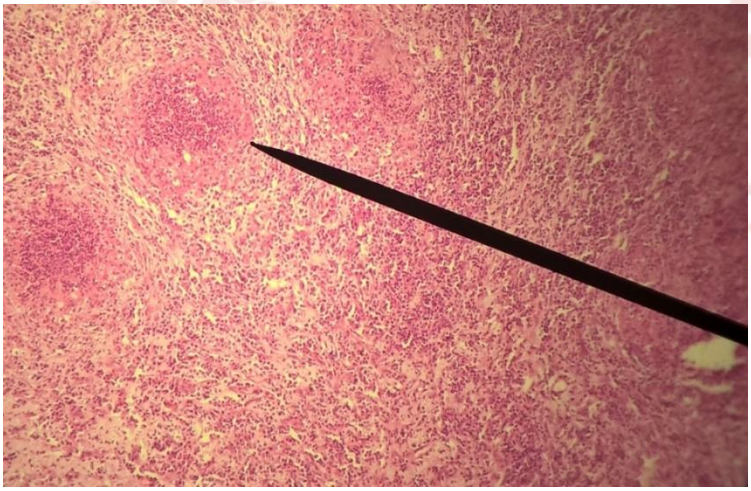

Foto 2. La flecha señala los neutrófilos.

Caso 3: Bovino Hembra 30 Meses. Lesión microscópica: Se observaron áreas múltiples focales granulomatosas exudativas, caracterizadas por necrosis caseosa, moderados neutrófilos y focos de calcificación al centro y en la periferia, moderado tejido fibroso, leucocitos mononucleares y moderadas células gigantes multinucleadas tipo Langhans

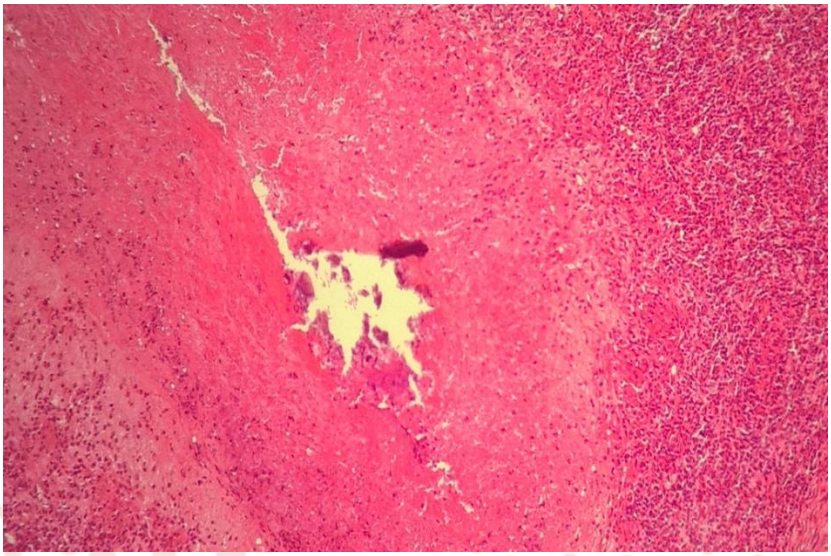

Foto 3. Diagnóstico Morfológico: Linfadenitis granulomatosa exudativa multifocal severa.

Caso 4: Bovino Macho 64 Meses. Lesión microscópica: Se observaron áreas múltiples focales granulomatosas, caracterizadas por necrosis caseosa y focos de calcificación al centro y en la periferia, moderado tejido fibroso, leucocitos mononucleares y moderadas células gigantes multinucleadas tipo Langhans (Foto 4). Diagnóstico Morfológico: Linfadenitis granulomatosa multifocal severa.

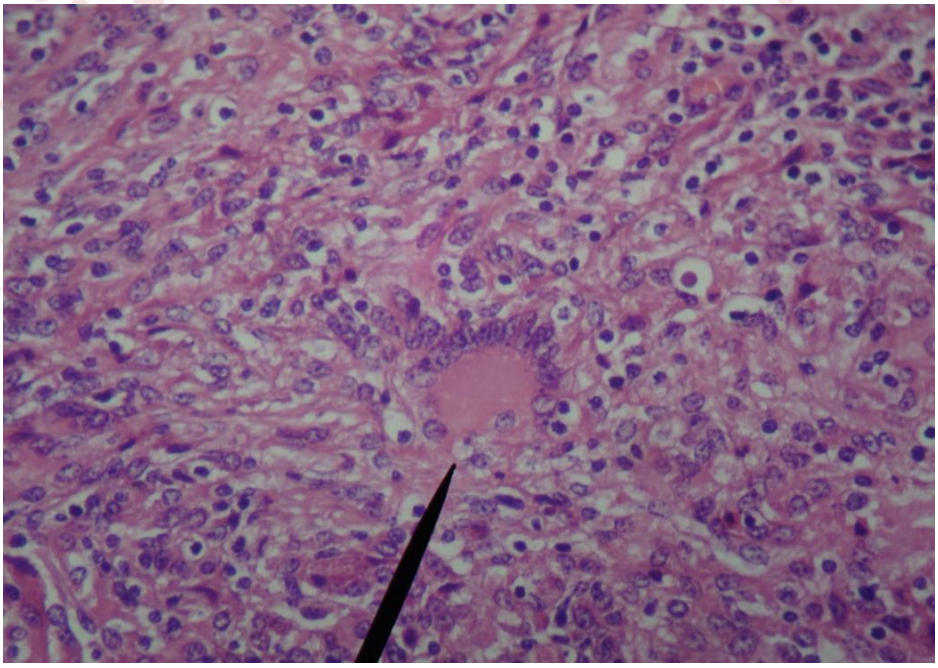

Foto 4. La flecha señala una célula gigante multinucleada tipo Langhans.

DISCUSIÓN

En la zona norte:

Disminuyó notablemente el número de casos compatibles con Tuberculosis bovina de 96 casos en el año 2012 a solo 31 casos en el 2013. La edad de mayor presentación de Tuberculosis bovina fue de 84 meses en el año 2012 con el 13.5% del total de compatibles; 108 meses en el año 2013 con el 12.9%; 36 meses en el año 2014 con el 30.8 % y 42 y 72 meses en el año 2015 con solo 2 casos cada uno, representando el 21% del total de compatibles.

En la zona centro:

Hubo un pequeño aumento de casos compatibles con Tuberculosis bovina en el año 2013, de 186 en el año 2012 a 204 casos en el 2013; pero en el 2014 y 2015 disminuyeron los casos compatibles con Tuberculosis. La edad de mayor presentación de la Tuberculosis fue de 30 meses en todos los años y el sexo de mayor frecuencia eran bovinos machos. Los porcentajes por año serían: 13.4% en el 2012, 17.6% en el 2013, 27.5% en el 2014 y 22.1% en el 2015.

En la zona sur:

Aumento considerablemente los casos compatibles de 89 casos en el año 2012 a 197 casos en el año 2013, pero disminuyó en los años 2014 y 2015. Edad de mayor presentación: 96 meses con un 19.1% en el 2012, 60 y 72 meses con 17 bovinos cada uno, representando el 17.3% del total de compatibles en el año 2013; 90 y 96 meses con 12 bovinos cada uno, representando el 19.3% en el 2014 y 90 meses con 15.7% en el 2015.

De los casos presentados con las lesiones microscópicas se observó lo siguiente:

Los bovinos hembra y macho de mayor edad (60 y 64 meses respectivamente) presentaron una lesión típica de Tuberculosis, de tipo granulomatosa con necrosis caseosa, células gigantes, calcificación. Los bovinos macho y hembra de menor edad (30 meses) presentaron una lesión granulomatosa exudativa, porque había la presencia de necrosis caseosa, células gigantes, calcificación pero además habían moderados neutrófilos.

El caso compatible con Tuberculosis bovina con la menor edad fue de un bovino hembra de 7 meses proveniente de la zona sur en el 2015 y el de mayor edad fue de un bovino hembra de 216 meses proveniente de la zona centro en el año 2014.

CONCLUSIONES

Se concluye, que en las tres zonas del estado de Veracruz bajó la prevalencia de la enfermedad por el constante trabajo en conjunto del Comité para el Fomento y Protección Pecuaria del estado de Veracruz, la SAGARPA, los productores, los médicos de campo, médicos de rastro y médicos de laboratorio; los cuales participan en la campaña para la erradicación de la Tuberculosis bovina. En cada zona se mandan a sacrificio bovinos de diferentes edades; encontrándose la lesión por Tuberculosis con mayor

frecuencia en bovinos machos de 30 meses en la zona centro y en bovinos hembras de 96 meses en la zona sur del estado.

Por otro lado hay que poner atención a las lesiones granulomatosas exudativas, ya que se presentan más en bovinos de 30 meses y estas se pueden confundir con piogranulomas de otra etiología.

REFERENCIAS

1.http://www.oie.int/fileadmin/Home/esp/Health_standards/tahm/2.04.07_BOVINE_TB.pdf

2. P. W. Ladds, "A Colour Atlas of Lymph Node Pathology in Cattle"

3. Balandrano-Campos, S. Anzaldo-Flores, G. Peña-Flores, G.P. Betancourt-Morillo 1996. Manual de procedimientos de laboratorio INDRE/SAGAR Tuberculosis. INDRE SSA SAGAR. México.

4. http://sagarpa.gob.mx/ NORMA Oficial Mexicana NOM-031-ZOO-1995

5. Diario Oficial de la Federación, ACUERDO por el que se determina la regionalización ganadera del Estado de Veracruz, 2003.

EVALUACIÓN DE LA EXPRESIÓN DEL FACTOR DE CRECIMIENTO ENDOTELIAL VASCULAR (VEGF) EN PULMONES DE CABRAS CON SÍNDROME DE DIESTRÉS RESPIRATORIO (SDR). ESTUDIO PRELIMINAR

42

Gutiérrez CSA*[1], Candanosa AIE[1]

[1]Centro de Enseñanza, Investigación y Extensión en Producción Animal en el Altiplano (CEIEPAA), Facultad de Medicina Veterinaria y Zootecnia (FMVZ);
Universidad Nacional Autónoma de México (UNAM).
**Correspondencia: lorraine.vet@comunidad.unam.mx*

RESUMEN

El objetivo del presente estudio fue evaluar la expresión del VEGF en el tejido pulmonar de las cabras recién nacidas que murieron a causa del SDR, mediante técnicas de histoquímica e inmunohistoquímica; para establecer su importancia en la patofisiología de la enfermedad. El estudio se realizó empleando los archivos de necropsias de la USEDICO de 2009 a la fecha, en las cabras recién nacidas y de hasta 30 días de edad cuya muerte estuvo asociada al SDR, Se realizaron cortes de pulmón para realizar las técnicas Ácido peryódico de Schiff, Hall y Azul alciano y la técnica de inmunohistoquímica con el anticuerpo policlonal de VEGF. 12 casos (48%) tuvieron como diagnóstico final síndrome de diestrés respiratorio, 10 casos (40%) por aspiración de meconio; 2 casos (8%) presentaron enfermedad de la membrana hialina, y uno (4%) de ellos quedó diagnosticado como inmadurez pulmonar, el resto fueron diagnosticados como hipoxia por diferentes causas (parto distócico, ducto arterioso persistente, insuficiencia cardiorrespiratoria, entre otras). El VEGF presentó una alta expresión en el tejido bronquial y bronquiolar en pulmones de cabra diagnosticados con diestrés respiratorio, siendo un posible marcador indirecto de daño pulmonar

Palabras clave: VEGF, SDR, cabra

ABSTRACT

The aim of this study was to evaluate the expression of VEGF in lung tissue of newborn goats died of SDR by histochemical and immunohistochemical techniques; to establish its importance in the pathophysiology of the disease. The study was conducted using files autopsies of USEDICO 2009 to date, newborn goats and 30 days old whose death was associated with RDS, lung sections were made to perform periodic acid techniques Schiff,, Hall and alcian Blue and immunohistochemistry with VEGF polyclonal antibody. 12 cases (48%) had a final diagnosis of respiratory diestrés syndrome, 10 cases (40%) meconium aspiration; 2 cases (8%) had hyaline membrane disease, and one (4%) of

them was diagnosed as pulmonary immaturity, the rest were diagnosed as hypoxia for different reasons (dystocia, duct arteriosus persistent, cardiorespiratory failure, etc.). VEGF showed high expression in bronchial tissue and bronchiolar in lungs with respiratory goat diestrés diagnosed, this factor is a possible marker of pulmonary damage.
Key words: VEGF, RDS, goat.

INTRODUCCIÓN

Desde la gestación, los mamíferos desarrollan diferentes estructuras orgánicas para cumplir con las funciones fisiológicas necesarias para vivir, como la alimentación y la respiración. Esta última, que comienza a suceder por medio de los pulmones desde el momento del nacimiento, tiene la función de obtener aire para realizar a través de los capilares sanguíneos la oxigenación de la sangre, la cual lleva el oxígeno obtenido a todas las demás células que conforman las estructuras del organismo, y con ello promueve el correcto desempeño de todos los sistemas y aparatos que forman al individuo. Lo anterior es posible cuando los órganos y estructuras involucradas en la oxigenación, que son los pulmones, corazón y vasos sanguíneos, se encuentran en un estado óptimo para trabajar; lo cual implica que las estructuras que los componen deben formarse y madurar completamente y dentro de los tiempos establecidos según la especie a la que pertenezcan (Moore, 1979). En este proceso tienen un papel fundamental los factores, tanto internos como externos, que influyen en el desarrollo del individuo, tales como la nutrición, los estímulos ambientales, la genética, entre otros; los cuales contribuyen a la producción de los componentes bioquímicos necesarios en el individuo para desencadenar el crecimiento, diferenciación celular y otros eventos. Son precisamente estos componentes los que marcan la pauta en la formación de las estructuras y su crecimiento, siendo señalizadores e iniciadores en diversos procesos. Su expresión en las diferentes células de los tejidos en formación depende también de los tipos de tejidos que cada órgano necesite desarrollar en sus diferentes secciones, lo cual es determinado por la información genética propia del individuo y de cada célula en específico (Remesal, 2008).

Existen diversos factores de crecimiento con funciones específicas dentro del desarrollo y mantenimiento de los tejidos, entre los que destaca para interés de este estudio el Factor de Crecimiento Endotelial Vascular, VEGF por sus siglas en inglés, el cual es un mitógeno específico de células endoteliales que ejerce su acción a través de dos receptores tirosina-quinasa. Su expresión se limita a las células endoteliales, monocitos y precursores hematopoyéticos (Voelkel *et al*., 2006). Actúa en todos los vasos sanguíneos, pero su acción en el tejido pulmonar es determinante. Su efecto sobre las células del tejido endotelial vascular de los pulmones se ve favorecido por ciertos estímulos físicos, como los movimientos respiratorios del feto, por ejemplo, y se limita o inhibe al recibir ciertos estímulos, principalmente químicos, como el del factor de crecimiento de transformación β (TGF- β, por sus siglas en inglés), que produce el efecto antagónico al VEGF (Voelkel *et al*., 2006).

La escasez o ausencia de expresión de éste factor en el tejido vascular de los pulmones, lo que generalmente se define en la fase canalicular del desarrollo pulmonar, se reflejará en la maduración de las estructuras pulmonares del feto, el cual nacerá con enfermedad de las membranas hialinas o displasia broncopulmonar, que se presenta generalmente en pulmones no maduros, ocasionando que el feto al nacer presente dificultad respiratoria, asfixia, hipoxemia y acidosis metabólica como consecuencia de lo anterior, llevando al animal a la muerte. Todo este conjunto de signos y complicaciones es llamado Síndrome de Diestrés respiratorio (SDR), también llamado Síndrome de Dificultad Respiratoria Neonatal (Gebb y Shannon, 2000; Voelkel *et al.*, 2006).

El SDR generalmente ocasiona la muerte de los animales de producción que la presentan, los cuales a la necropsia muestran lesiones vasculares como trasudado (edema) en cavidades, petequias, entre otras. En los animales sobrevivientes se pueden presentar secuelas como hemorragias cerebrales e intrapulmonares, problemas de desarrollo, pobre crecimiento pulmonar (etapa alveolar, post natal) y daño cerebral; secuelas que también suelen desembocar en la muerte del animal, unos días luego del nacimiento (Gebb y Shannon, 2000).

Algunas de las especies de producción donde se han reportado muertes por SDR son las vacas, cerdos, borregos, ratas y otros mamíferos; sin embargo, no existen estudios que reporten esta enfermedad en cabras, en las cuales las muertes al nacimiento significan una importante pérdida económica para el productor.

Es importante analizar la actividad de los factores de crecimiento vascular en el recién nacido afectado, para poder establecer la patofisiología de SDR, con el fin de contribuir en el diagnóstico y pronóstico de la entidad.

OBJETIVO

Evaluar la expresión del VEGF en el tejido pulmonar de las cabras recién nacidas que murieron a causa del SDR, mediante técnicas de histoquímica e inmunohistoquímica; para establecer su importancia en la patofisiología de la enfermedad.

MATERIAL Y MÉTODOS

El estudio retrospectivo se realizó empleando los archivos de necropsias de la USEDICO de 2009 a la fecha, estableciendo como prioridad a las cabras recién nacidas y de hasta 30 días de edad cuya muerte estuvo asociada al SDR, para lo cual se revisaron las hojas de trabajo y de resultados, corroborando el diagnóstico final. El criterio de inclusión fueron hallazgos macro o microscópicos como presencia de meconio, membranas fetales, células epiteliales o atelectasia, entre otros. Para incluir al animal en el estudio, es importante que por lo menos uno de los hallazgos antes descritos, haya sido mencionado en el informe de la necropsia. Se realizaron cortes de pulmón a partir de los bloques de parafina de los casos seleccionados y se colocaron en laminillas convencionales para realizar las técnicas de histoquímica Ácido peryódico de Schiff y Azul alciano (AFIP, 1968). Se realizaron otros cortes en laminillas electrocargadas para realizar la técnica de inmunohistoquímica con el anticuerpo policlonal de VEGF (Rabbit Anti-Human VEGF

Polyclonal Antibody, Springer biosciences, catálogo E2610) por el procedimiento de estreptovidina peroxidasa, siguiendo el protocolo del fabricante, previa estandarización de la prueba, con el kit HRP polivalente y sistema diamino bencidina, incluyendo un control positivo y negativo de placenta normal de cabra.

Se observaron todos los cortes de pulmón procesados por las diferentes técnicas en microscopio óptico. La evaluación de la inmunohistoquímica del VEGF se realizó identificando la positividad de la reacción en grado (color ocre ligero, moderado o intenso), así como señalando las estructuras específicas donde se presentó.
Toda la información obtenida será analizada con estadística paramétrica y presentadas en cuadros mediante Excel.

RESULTADOS

Hasta la fecha se han revisado 25 casos, en cuanto a la causa de la muerte mencionada en el informe de necropsias, 12 casos (48%) tuvieron como diagnóstico final síndrome de diestrés respiratorio, 10 casos (40%) por aspiración de meconio; 2 casos (8%) presentaron enfermedad de la membrana hialina, y uno (4%) de ellos quedó diagnosticado como inmadurez pulmonar, el resto fueron diagnosticados como hipoxia por diferentes causas (parto distócico, ducto arterioso persistente, insuficiencia cardiorrespiratoria, entre otras).
La evaluación pulmonar con las tinciones de histoquímica y VEGF se mencionan en el Cuadro 1. Con respecto a la tinción de Hall se tomó como testigo una sección de intestino fetal con meconio, sin embargo no hubo positividad en ninguno de los cortes de pulmón evaluados.

Cuadro 1. Evaluación histoquímica e inmunohistoquímica de pulmones de cabras con diagnóstico de síndrome de diestrés respiratorio

			VEGF						
Edad	**Sexo**	**Diagnóstico final**	**EB**	**EBr**	**EV**	**MVS**	**PAS**	**AA**	**Madurez**
Neonato	Macho	Sufrimiento Fetal e hipoxia. Aspiración de meconio.	3	2	1	2	1 IA	-	IM
NR	Macho	Hipoxia	-	2	-	-	1 IA	1	M
Neonato	Ambos	Sufrimiento Fetal	3	3	2	1	3	1 IB, IBL	IM
Neonato	Macho	Inmadurez Pulmonar	3	3	1	-	3 IA, IB	1 IA	IM
Feto	Hembra	SDR, sufrimiento fetal, meconio	-	-	2	2	1 IA	-	IM
Feto	Hembra	SDR, sufrimiento fetal, meconio	3	3	-	-	3 IA, IB	1 IB, IBL	IM
4 días	Hembra	Falta surfactante	1	1	-	-	1 IA	1IBL	IM
Neonato	Hembra	Falta surfactante	3	3	-	-	2IA, IB,IBL	2 IB	IM
Neonatos	Ambos	Sufrimiento Fetal, meconio	3	2	3	1	2 IA, IB	-	IM
Neonato	Hembra	Aspiración de meconio	3	2	-	-	2IA,IB,IBL	1 IA, IB	IM
NR	Hembra	Insuficiencia cardiaca	3	2	1	-	2 IA, IB	1 IA	IM
NR	Hembra	Hipoxia, ducto arterioso persistente	2	1	-	-	2	1 IBL	IM

NR	Macho	Hipoxia, ducto arterioso persistente	2	1	-	-	3	2	IM
6d	Macho	Insuficiencia cardiorespiratoria	3	3	1	1	1 IA	-	IM
Neonato	Macho	Meconio, células escamosas	3	3	2	2	3 IA	1	IM
Neonato	Macho	Meconio, células escamosas	3	3	2	2	3IA,IB,IBL	1 IA, IBL	IM
Neonato	Macho	Meconio, células escamosas	3	2	2	2	1IA,IB,IBL	3 IA, IBL	IM
Neonato	Hembra	Palatosquitis, S. fetal	3	2	1	1	1 IA, IBL	-	IM
1d	Macho	Hipoxia sistémica	2	1	1	1	2IA,IB,IBL	-	IM
S/D	S/D	Asp. de meconio o evento traumático	-	1	1	1	1 IA	-	IM
Neonato	Hembra	Diestrés respiratorio neonatal	3	2	2	2	1 IA, IB	1 IA, IB	M
Neonato	Hembra	Diestrés respiratorio neonatal	2	2	2	2	1IA,IB,IBL	1IA,IB, IBL	M
Neonato	M	Asfixia por distocia.	2	2	1	2	-	-	IM
Neonato	H	SDR, sufrimiento fetal, meconio	3	-	2	1	-	-	IM
1 semana	H	Insuficiencia respiratoria grave	1	-	-	1	-	-	M

VEGF: Factor de Crecimiento Endotelial Vascular; PAS: ácido peryódico de Schiff; AA: azul alciano; EB: epitelio bronquial; EBr: epitelio bronquiolar; EV: endotelio vascular; MVS: muscular del vaso sanguíneo; IA: intraalveolar; IB: intrabronquial; IBL: intrabronquiolar; 1: ligero; 2: moderado; 3: grave

De los doce animales diagnosticados con diestrés respiratorio, 9 presentaron fuerte positividad a la presencia de VEGF en el tejido bronquial, quedando el promedio de positividad bronquial en 2.42. El tejido bronquiolar arroja un promedio de 1.83, el endotelio vascular de 1.6 y la muscular de los vasos de 1.42. Estas son cifras altas si las comparamos con las muertes por hipoxia, que tienen como promedio 2.1, 1.5, 0.7 y 0.7, o con las dos muertes por enfermedad de la membrana hialina, que tienen 2, 2, 0 y 0 respectivamente para las mismas estructuras.

DISCUSIÓN

En el presente trabajo se observó una clara expresión del VEGF principalmente en el epitelio bronquial y broquiolar, siendo menor en los vasos sanguíneos, independientemente de los diagnósticos de diestrés respiratorio que se emitieron en las cabras. El VEGF es importante durante maduración pulmonar y fue demostrado en varios ratones mutantes (Oosthuyse et al., 2001; Ng, 2001; Compernolle et al., 2003). Algunas isoformas son producidas por el epitelio pulmonar para mediar en el montaje y/o estabilización de la red vascular, que a su vez es crítica para el desarrollo alveolar. La administración de VEGF en la cavidad amniótica de los ratones nacidos prematuramente puede aumentar la producción de proteína surfactante de los neumocitos tipo 2, lo que sugiere que VEGF tiene un potencial terapéutico para estimular la maduración pulmonar en infantes prematuros (Compernolle et al., 2003). Por otro lado, la expresión constitutiva de VEGF durante el desarrollo aumenta el crecimiento de pulmonar (Haigh, 2008). La angiogénesis, la formación de nuevos vasos sanguíneos capilares, es un requisito absoluto para el establecimiento de un suministro vascular en tejidos normales y neoplásicos (Tille et al., 2003) Varias moléculas afectan las funciones endoteliales de las células implicadas en estos procesos. Muchos son factores de crecimiento de

polipéptidos, entre los que se mencionan a el factor de crecimiento de fibroblastos (FGF), factor de crecimiento endotelial vascular (VEGF), esta familia es la mejor caracterizada y angiopoyetina (ANG) (Carmeliet, 2000; Ferrara, 2001).

Es destacable también que la expresión del VEGF en los endotelios y capas musculares de los vasos sanguíneos, es menor que en las estructuras aéreas. Esto puede estar relacionado con las etapas de madurez de las estructuras que conforman al sistema respiratorio, ya que cuando la angiogénesis termina, el VEGF ha dejado de expresarse. La formación de vasos sanguíneos y capilares cesa antes de que se complete la maduración pulmonar, ya que esta última sigue sucediendo tiempo después del nacimiento, el cual varía según especie, y que no ha sido descrito en cabras, pero en humanos se puede extender hasta los 8 años post natales. (Ìñiguez *et al.,* 2010)

Los casos con enfermedad de las membranas hialinas, resultaron positivos a la tinción de azul alciano, aunque hubo un caso con diagnóstico de SDR por aspiración de meconio y células escamosas, que resultó ser más positivo a esta tinción. Esto es posible debido a que este caso contenía mayor cantidad de moco. A excepción de un caso, todos los diagnosticados con SDR fueron positivos en mayor o menor medida a PAS. Esto indica la presencia de membranas y células epiteliales en el tejido respiratorio, lo cual coincide con la aspiración de material fetal, como meconio.
Con respecto a la presencia de meconio en los espacios aéreos no fue posible corroborarlo con la tinción de Hall que se emplea en medicina humana para identificar sales biliares, eso coincide a los observado con otras especies como cerdo y bovino (comunicación personal Dr. Alfonso López Mayagoitia).
Es importante considerar los cambios fisiológicos, estructurales y moleculares que tienen lugar durante el parto con el subsecuente impacto de la vitalidad, maduración y desarrollo de los animales. El estudio de la actividad de los factores de crecimiento vascular ayudará a describir la patofisiología del SDR en los animales. El entendimiento de esta enfermedad contribuirá a la implementación de medidas efectivas para reducir la mortalidad neonatal y mejorar el desarrollo postnatal, así como establecer las bases para el posible uso terapéutico de los factores de crecimiento vascular.

CONCLUSIONES

El VEGF tiene alta expresión en el tejido bronquial y broonquiolar en pulmones de cabra diagnosticados con diestrés respiratorio, siendo un posible marcador indirecto de daño pulmonar Es importante establecer los tiempos en las etapas de maduración pulmonar en los caprinos, con el fin de identificar la función del VEGF durante este proceso. Es destacable la importancia de estandarizar los términos utilizados en el diagnóstico patológico, en muchas ocasiones se utilizan términos diferentes para los mismos hallazgos, lo cual dificulta la interpretación del diagnóstico final.

REFERENCIAS

1. *Armed Forces Institute of Pathology. 1968. Manual of Histologic Staining Techniques.* 3ª edición. E.U.A: Mc Graw-Hill publications.
2. Gebb SA, Shannon JM. 2000. Tissue interactions mediate early events in pulmonary vasculogenesis. Dev Dyn 217(2):159-69
3. Haworth SG, Hislop AA. 2003. Lung development-the effects of chronic hypoxia. Seminars in Neonatology 8(1):1-8
4. Wise LM, Inder MK, Real NC, Stuart GS, Fleming SB, Mercer AA. 2012. The vascular endothelial growth factor (VEGF)-E encoded by orf virus regulates keratinocyte proliferation and migration, and promotes epidermal regeneration. Cellular Microbiology. 14(9):1376-1390.
5. Martinez-Burnes, J., Lopez, A., Wright, G.M., Ireland, W.P., Wadowska, D.W. and Dobbin, G.V. (2002). Microscopic changes induced by the intratracheal inoculation of amniotic fluid and meconium in the lung of neonatal rats. *Histol Histopathol*, 17, 1067-1076.
6. Moore KL. 1979. *Embriología clínica.* 2ª edición. D.F., México: Interamericana.
7. Morrisey EE, Brigid LM. 2010. Preparing for the first breath: genetic and cellular mechanisms in lung development. *Developmental cell* 18(1):8-23
8. Remesal EA. 2008. *Factor de crecimiento endotelial vascular en la maduración pulmonar en ratas con corticosteroides prenatales, sometidas a hipoxia y recuperadas con aire o hiperoxia.* [Tesis doctoral]. Salamanca, España: Facultad de medicina de la universidad de Salamanca.
9. Voelkel NF, Vandivier RW, Tuder RM. 2006. Vascular Endothelial Growth Factor in the lung. *American journal of physiology* 290: L209-L221
10. Warburton D, EtAl. 2000. The molecular basis of lung morphogenesis. *Mechanisms of development* 92(1):55-81
11. Bleul U. (2009). Respiratory distress syndrome in calves. *Vet Clin North Am Food Anim Pract*., 25(1), 179-93.
12. Bleul, U. T., Bircher B. M., Kähn, W. K. (2008). Effect of intranasal oxygen administration on blood gas variables and outcome in neonatal calves with respiratory distress syndrome: 20 cases (2004-2006). *J. Am Vet Med. Assoc*., 5, 233(2), 289-93.
13. Bleul, U. T., Bircher, B. M., Kähn, W. K. (2008). Effect of intranasal oxygen administration on blood gas variables and outcome in neonatal calves with respiratory distress syndrome: 20 cases (2004-2006). *J. Am. Vet. Assoc*., 15, 233(2), 289-93.
14. Bleul, U. Respiratory distress syndrome in calves. (2009). *Veterinary Clinics of North America: Food Animal Practice,* 25, (1), 179-193.
15. Alonso-Spilsbury, M., Mota-Rojas, D., Villanueva-García, D., Martínez-Burnes, J., Orozco, H., Ramírez-Necoechea, R., López M. A., Trujillo, M. E. (2005). Perinatal asphyxia pathophysiology in pig and human: a review. *Anim. Reprod Sci*, 90(1-2), 1:30.
16. Ng, Y. S, Rohan, R., Sunday, M. E. et al. (2001). Differential expression of VEGF isoforms in mouse during development and in the adult. *Dev Dyn*, 220, 112‐121.
17. Tille, J. C., Wang, X., Kenneth, E., Lipson, G., McMahon, B., Ferrara, N., Zhu, Z., Hicklin, D. J., Sleeman, J. P., Eriksson, U., Alitalo, K., and Peppera, M. S. (2003). Vascular endothelial growth factor (VEGF) receptor-2 signaling mediates VEGF-C_N_C- and VEGF-A-induced angiogenesis in vitro. *Experimental Cell Research*, 285, 286–298.
18. Compernolle, V., Brusselmans, K., Acker, T. et al. (2002) Loss of HIF‐2alpha and inhibition of VEGF impair fetal lung maturation, whereas treatment with VEGF prevents fatal respiratory distress in premature mice. *Nat Med*, 8, 702‐710.
19. Oosthuyse, B., Moons, L., Storkebaum, E. et al. (2001). Deletion of the hypoxia‐response element in the vascular endothelial growth factor promoter causes motor neuron degeneration. *Nat Genet*, 28, 131‐138.
20. Carmeliet, P. (2000) Mechanisms of angiogenesis and arteriogenesis, *Nat. Med*, 6, 389–395.
21. Ferrara, N. (2001) Role of vascular endothelial growth factor in regulation of physiological angiogenesis, *Am. J. Physiol. Cell Physiol*, 280, 1358–1366.
22. L. Jussila, K. Alitalo, Vascular growth factors and lymphangiogenesis, Physiol. Rev. 82 (2002) 673–700.
23. Ìñiguez OF, Sànchez I. (2010). Desarrollo pulmonar. Neumología pediátrica. 148-155

FILARIASIS EN TUCANES (*Ramphastos sulfuratus*)

43

Romero DG´[1], Sánchez GF[1]

[1]*Departamento de Medicina y Zootecnia de Aves, FMVZ-UNAM Av. Universidad 3000, Col. Universidad Nacional Autónoma de México, C.U. Del. Coyoacán, Ciudad de México, 045510 spuma91@hotmail.com Tel. 01 (55) 56 22-58-67*

RESUMEN

La filariasis es una infección causada por nematodos de la familia Filarioidea que afecta a una gran variedad de vertebrados incluyendo a las aves; Se conocen al rededor de 160 especies que afectan a diferentes órdenes aviares. Se remiten al laboratorio de Diagnóstico e Investigación en Enfermedades de las Aves de la Facultad de Medicina Veterinaria y Zootecnia tres aves muertas de la especie *Ramphastos sulfuratus*; se realiza la necropsia sistemática y mediante histopatología se observa abundante cantidad de estructuras parasitarias alargadas de extremos afilados compatibles con *microfilarias* en arterias, corazón, pulmón, riñón e hígado. Tomando en cuenta la localización de los parásitos adultos es posible que la especie implicada en estos casos pertenezcan a nematodos del género *Splendidofilaria*. Actualmente se desconoce el impacto que tiene la filariasis en las poblaciones aviares pues no existen estudios epidemiológicos al respecto.
Palabras clave: Filariasis, tucanes, *Splendidofilaria*, *Rhampastos sulfuratus*, microfilaria, nemátodos.

ABSTRACT

Filariasis is an infection caused by nematodes of the family Filarioidea that affects a variety of vertebrate, including birds; they are around 160 species known affecting a different avian orders . Three dead birds of the species *Ramphastos sulfuratus* was referred to Diagnostic Laboratory and Research in Poultry Disease of Faculty of Veterinary Medicine; necropsy was performed and by histopathology were observed abundant amount of parasitic structures elongated tapered ends compatible with microfilariae in arteries, heart , lung, kidney and liver. Based in the location of adult parasites is possible that the species involved in these cases belong to nematodes of the genus *Splendidofilaria* . Currently the impact of filariasis in avian populations is unknown because there are no epidemiological studies about it.
Keywords: Filariasis, toucans, *Splendidofilaria*, Heartworm, *Ramphastos sulfuratus*, microfilaria, nematodes.

INTRODUCCIÓN

La filariasis es una infección causada por nematodos de la familia Filarioidea que infecta a una gran variedad de vertebrados incluyendo anfibios, reptiles, aves, mamíferos y humanos. Se conocen al rededor de 160 especies que afectan a las aves sin embargo es probable que la infección sea más común de lo que lo que la literatura reporta, esto se debe a que es difícil localizar a los nemátodos adultos durante la necropsia, adicionalmente la mayoría no son patógenos y pocas especies causan signos clínicos; además algunas especies de nematodos presentan un periodo de vida adulta muy corto y desaparecen después que se producen las microfilarias. (Carter et al, 2008)

El ciclo biológico requiere de un huésped definitivo (vertebrado) y un huésped intermediario (invertebrado) que funciona como un vector para la etapa de microfilaria. (Gajardo, 2003)

Se conoce el vector de aproximadamente 18 especies de filarias aviares que incluyen piojos (orden Phthiraptera) y moscas (orden Diptera, familias *Simuliidae*, *Culicidae* y *Ceratopogonidae*), aparentemente pueden emplear más de una familia u orden como vector. (Cheryl et al, 1985) Todos los géneros de filarioides aviares están clasificados en la familia *Onchocercidae* de la cual se conocen 16 géneros. Los nematodos filarioides adultos son delgados y blancos con una cutícula delgada, generalmente miden de 1 a 5 cm de largo, aunque es común encontrar especímenes más cortos o largos. Las hembras son más grandes que los machos y en comparación con otros nematodos, los filarioides tienen una morfología externa simple y pueden ser fácilmente confundidos con otra especie. La morfología de las microfilarias puede ser útil para la identificación del género pero es insuficiente para la identificación de la especie pues ésta deberá realizarse tomando en cuenta la morfología de los parásitos adultos; a este respecto la literatura consultada no refiere reportes de identificaciones basados únicamente en microfilarias.

Existen reportes referentes a filarias aviares en más de 150 familias de aves infectadas por 16 diferentes géneros de nematodos. El género *Pelecitus* es el mayormente distribuido al ser reportado en más de 17 órdenes de aves, seguido por *Chandlerella* en 13 y *Paronchocerca, Splendidofilaria* y *Cardiofilaria* en 11(Odetoyinbo y Adeniran, 1960; Roy y Anderson, 1961); sin embargo estos datos pueden no representar la realidad debido a que se realiza mayor investigación en las especies aviares de importancia económica así como en las especies de ornato y en las que se encuentran en colecciones zoológicas.

La literatura refiere poca información referente a los signos clínicos producidos por filariasis, esto debido a que pocas especies son patógenas y a que la mayoría de las infecciones generalmente son subclínicas, adicionalmente cuando se presentan signos solo es en algunas aves. Los signos reportados incluyen disminución de peso y depresión aguda (Carl et al, 1971).

Las microfilarias generalmente no se consideran patógenas aunque existen algunas excepciones, tal es el caso de las microfilarias que se localizan en la médula ósea que causan osteomielitis crónica y las localizadas en la pared de las arterias pulmonares y en

aorta. Algunas filarias provocan daño en los tejidos que pueden ser observados durante la necropsia; algunas especies pueden ser mas patógenas para algunas aves y no serlo para otras, de manera similar pueden ser patógenos solo para algunos individuos de la población aunque sean de la misma especie (Gibson,1967).

El hallazgo de los nematodos adultos durante la necropsia es clave para el diagnóstico; sin embargo también es importante conocer otros datos como son el género de filarioides reportado previamente y su localización anatómica para la especie aviar. La identificación de la especie se realiza tomando en cuenta el tipo de morfología que presentan las microfilarias por lo que es de vital importancia utilizar técnicas apropiadas para la observación de éstas (Cheryl et al, 1985).

CASO 1

HISTORIA CLÍNICA

Se remite al laboratorio de Diagnóstico e Investigación en Enfermedades de las Aves de la Facultad de Medicina Veterinaria y Zootecnia un ave muerta de la especie *Ramphastos sulfuratus* con historia clínica de plumaje erizado, depresión, dificultad para perchar y convulsiones; convivía con otra ave de la misma especie, ambas son alimentadas con papaya, sandía, plátano macho y se encuentran alojadas a la intemperie.

HALLAZGOS MACROSCÓPICOS

Condición corporal 1/5. La silueta cardiaca se aprecia alargada debido a la hipertrofia concéntrica del ventrículo izquierdo, asimismo, las arterias aorta y braquial se encuentran moderadamente engrosadas, duras al tacto y con disminución de su luz. En el intestino delgado se aprecia abundante cantidad de moco de color amarillo, asimismo, en la mucosa se observan zonas de hemorragia. En la parte caudal de los pulmones se aprecian zonas de color rojo oscuro, firmes al tacto que involucra el 20% del parénquima pulmonar. En los músculos abdominales se aprecian quistes parasitarios, de 0.3 cm de largo, de color blanco compatibles con *Sarcocystis* sp.

HALLAZGOS MICROSCÓPICOS

La túnica media de la arteria aorta y braquial se encuentra severamente engrosada y el músculo liso y las fibras reticulares se encuentran reemplazadas por extensas zonas de metaplasia condroide y ósea, al centro de estas zonas se observan abundante cantidad de estructuras parasitarias cortadas transversalmente que exhiben una cutícula, aparato reproductor y son compatibles con nematodos. Todo este proceso reduce la luz de las arterias. Los cardiomiocitos del ventrículo izquierdo se aprecian aumentados de tamaño y con proliferación de núcleos. Así mismo, la pared de las arterias se encuentra engrosada debido a la proliferación e hipertrofia de las células de la túnica media. Los hepatocitos se aprecian hinchados, ligeramente eosinofílicos y de apariencia granular, así mismo, en los sinusoides hepáticos se aprecian estructuras parasitarias alargadas y de

forma redondeada, con los extremos afilados (microfilarias), también se observan macrófagos con moderada cantidad de pigmento café en su citoplasma (hemosiderófagos). El citoplasma de los macrófagos del bazo contiene abundante cantidad de pigmento de color café ocre (interpretados como hemosiderófagos).

CASO 2

HISTORIA CLÍNICA

Se remite al laboratorio de Diagnóstico e Investigación en Enfermedades de las Aves de la Facultad de Medicina Veterinaria y Zootecnia un ave muerta de la especie *Ramphastos sulfuratus* con historia clínica de muerte súbita, un día antes en consulta presentó deshidratación, plumaje en mal estado y piel seca. Recibe alimentación a base de alimento comercial para tucanes, papaya, mamey, melón, sandía en proporción 70% (fruta) y 30% (alimento comercial).

HALLAZGOS MACROSCÓPICOS

Peso: 260 g. Condición corporal: 3/5. La mucosa de las asas intestinales se aprecia de color rojo oscuro (cambios vasculares de tipo congestivo), el hígado se observa moderadamente aumentado de tamaño, con zonas multifocales de apariencia anaranjada y con los bordes redondeados, asimismo, se aprecian algunos focos de color blanco que profundizan al corte. Los pulmones se tienen zonas multifocales de color rojo oscuro, el saco aéreo abdominal izquierdo se encuentra ligeramente engrosado y opaco. Los riñones se observan ligeramente aumentados de tamaño y con los bordes redondeados.

HALLAZGOS MICROSCÓPICOS

En el citoplasma de la mayoría de los hepatocitos se observa abundante cantidad de pigmento de color café ocre (hierro), asimismo, se observan grupos de hepatocitos con necrosis coagulativa entremezclada con zonas de hemorragia, en la luz de los sinusoides y vasos sanguíneos se aprecian estructuras parasitarias alargadas de extremos afilados compatibles con microfilarias. En el bazo se aprecian agregados multifocales de macrófagos que contienen en su citoplasma abundante cantidad de pigmento de color café ocre (hemosiderófagos). En la luz de los capilares y vasos sanguíneos pulmonares se observa abundante cantidad de eritrocitos y estructuras parasitarias alargadas de extremos afilados compatibles con microfilarias. En el corazón las fibras musculares del ventrículo derecho e izquierdo se aprecian hinchadas, ligeramente eosinofílicas y con el citoplasma de apariencia granular y en la luz de algunos vasos sanguíneos se observan estructuras parasitarias alargadas de extremos afilados compatibles con microfilarias. Las células epiteliales de los túbulos renales que se encuentran alrededor de las venas intralobulillares se aprecian hinchadas, ligeramente eosinofílicas, desprendidas de la membrana basal, con picnosis y cariorrexis, en la luz de algunos túbulos y conductos se observa deposito de material granular intensamente basofílico (interpretado como calcio).

CASO 3

HISTORIA CLÍNICA

Se remite al laboratorio de Diagnóstico e Investigación en Enfermedades de las Aves de la Facultad de Medicina Veterinaria y Zootecnia un ave muerta de la especie *Ramphastos sulfuratus* con historia clínica de depresión, se alimenta a base de papaya, mango, pera, ocasionalmente uvas y croquetas para tucán en proporción 50%-50%.

HALLAZGOS MACROSCÓPICOS

Los globos oculares se encuentran moderadamente hundidos, la rinoteca se encuentra rota en capas, el plumaje se observa opaco, hirsuto y las plumas primarias de ambas alas se encuentran rotas. Condición corporal: 2/3. Peso 300 gr. El proventrículo presenta moderada cantidad de moco y material semilíquido de color café oscuro compatible con sangre, la capa de Koilin se observa de color café oscuro y friable al tacto, el hígado se observa aumentado de tamaño y de color café oscuro, entremezclado con zonas de color anaranjado, los pulmones se observan de color rojo y al corte rezuman escasa cantidad de líquido. En la íntima de la aorta se aprecia una placa de color anaranjado de 3x2 mm aproximadamente.

HALLAZGOS MICROSCÓPICOS

En la luz de los vasos sanguíneos del encéfalo se aprecian estructuras parasitarias alargadas de extremos afilados compatibles con *microfilarias.* La túnica media de la arteria aorta se encuentra severamente engrosada y el músculo liso y las fibras reticulares se encuentran reemplazadas por extensas zonas de metaplasia condroide y ósea, al centro de estas zonas se observa abundante cantidad de estructuras parasitarias cortadas transversalmente que exhiben una cutícula, aparato reproductor y que son compatibles con nematodos (*Filarias*), todo este proceso reduce la luz de la arteria.

En el citoplasma de la mayoría de los hepatocitos se observa abundante cantidad de pigmento de color café ocre (hierro), asimismo, se observan agregados multifocales de macrófagos que contienen en su citoplasma pigmento café ocre compatible con hierro, en la luz de los sinusoides y vasos sanguíneos se aprecian estructuras parasitarias alargadas de extremos afilados compatibles con *microfilarias*. En la luz de los vasos sanguíneos del riñón se aprecian estructuras parasitarias alargadas de extremos afilados compatibles con *microfilarias*. En la luz de los capilares y vasos sanguíneos pulmonares se observa abundante cantidad de eritrocitos y estructuras parasitarias alargadas de extremos afilados compatibles con *microfilarias*, asimismo, en la luz de los parabronquios se observa moderada cantidad de material eosinofílico homogéneo (edema). En el bazo se aprecian agregados multifocales de macrófagos que contienen en su citoplasma moderada cantidad de pigmento de color café ocre (hemosiderófagos).

CRITERIO DIAGNÓSTICO

La observación microscópica de estructuras parasitarias cortadas transversalmente que presentan cutícula y aparato reproductor compatibles con nematodos aunada a la

presencia de estructuras parasitarias alargadas y de extremos afilados compatibles con microfilarias en arterias, corazón, pulmón, riñón e hígado permiten establecer el diagnóstico de filariasis en los tucanes de los tres casos presentados.

DIAGNÓSTICOS DIFERENCIALES

Debido a que en la filariasis el diagnóstico definitivo se basa en la observación directa de nematodos adultos o de microfilarias el diagnóstico diferencial se basa en la principal lesión macroscópica observada durante la necropsia que fue el engrosamiento de la arteria aorta lo que puede asociarse a ateroesclerosis que es el depósito de colesterol en la pared de los vasos sanguíneos lo que obstruye su luz y ocasiona engrosamiento.

DISCUSIÓN

La revisión bibliográfica reporta tres géneros de filarioides en tucanes: *Pelecitus, Dessetfilaria, Splendidofilaria.* El género *Pelecitus* se reporta localizado principalmente cerca de las articulaciones coxofemoral, femoro tibiotarsiana, tibiotarso metatarsiana y en las falanges y ocasionalmente en el tejido subcutáneo del cuello, el género *Dessetfilaria* se localiza en el exterior de la pared de la aorta y el género *Splendidofilaria* se reporta en una gran cantidad de sitios como son el corazón, detrás de las válvulas cardiacas, aorta, arterias pulmonares (pared o lumen), celoma, riñón, pulmones, tráquea, esófago, arterias esplénicas, intestino, tejido subcutáneo, cabeza, cuello, músculos (pectorales y muslo), ojos, pie (región del calcáneo y tejido subcutáneo) (Carter et al, 2008). Tomando en cuenta la localización de los parásitos adultos es posible que la especie implicada en estos casos pertenezcan a nematodos del género *Splendidofilaria*.

La literatura menciona que la mejor manera para realizar el diagnóstico de filariasis es mediante la observación directa de los parásitos adultos en preparaciones húmedas sin embargo es necesario emplear las técnicas apropiadas para lo cual durante la necropsia con el cadáver fresco o refrigerado deben colectarse pequeñas porciones de pulmón o piel, desgarrarlas y colocarlas en una laminilla con solución salina fisiológica, posteriormente debe eliminarse el exceso de tejido y adicionarse un volumen igual de formalina al 2 a 5%, esta preparación debe cubrirse con otra laminilla y ser observada en el microscopio con el objetivo 10X; esta preparación puede teñirse con azul de cresil brillante o Giemsa antes de cubrirse. Si el ave está viva deberán tomarse pequeñas porciones de piel (2-3 mm^2) del sitio en donde se espera encontrar al parásito adulto (cuello o piernas) y seguir la misma técnica de montaje; también deben colectarse muestras de sangre con un capilar, centrifugar y romper entre la capa de células y el suero que es el sitio en donde se concentran las microfilarias, esta porción del capilar debe observarse en una laminilla con el objetivo 10X (Holmstad et al 2003). En dos de los tres casos remitidos al Laboratorio de Diagnóstico e Investigación en Enfermedades de las Aves de la Facultad de Medicina Veterinaria y Zootecnia fue posible observar mediante histopatología la presencia de parásitos adultos en la pared de la arteria aorta y abundante cantidad de microfilarias en la luz de los vasos sanguíneos de pulmón, corazón, higado. bazo, riñón y encéfalo.

La mayoría de las especies de filarias no se consideran patógenas, no causan signos clínicos y raramente son diagnosticadas ante mortem; la literatura consultada refiere que en aves acuáticas *Splendidofilaria eurycerca* causa adelgazamiento e hipertrofia cardiaca, hemorragia, inflamación, necrosis del miocardio y posteriormente fibrosis, asimismo existe información de que *Splendidofilaria caperata* produce inflamación crónica al alojarse en canales tortuosos dentro de la pared de arterias pulmonares de cuervos americanos (Carter et al, 2008; Bartlett et al, 1964) pero no existe información referente al daño que puede causar en otras aves como son los tucanes.

Las filarias detectadas mediante histopatología en los tucanes remitidos al Laboratorio de Diagnóstico e Investigación en Enfermedades de las Aves si se consideran patógenas pues fue posible observar engrosamiento de la túnica media, metaplasia condroide y ósea así como disminución de la luz de la arteria aorta asociados a la presencia de los nematodos; Inicialmente la presencia de filarias en la aorta induce inflamación y edema, al sitio de lesión llegan macrófagos, heterófilos y plaquetas que mediante la producción de factores de crecimiento estimulan la proliferación de células musculares lisas de la túnica media, en respuesta al daño producido, el organismo delimita los nematodos mediante la proliferación de tejido condroide que a su vez reduce la luz de la arteria; esta obstrucción aumenta la presión arterial por lo que se requiere un aumento del trabajo cardiaco causando hipertrofia ventricular izquierda. Así mismo es probable que la abundante cantidad de hemosiderófagos observados en hígado y bazo se deba al proceso de fagocitosis de los eritrocitos producto de la hemólisis intravascular que ocasionaron la abundante cantidad de microfilarias circulantes.

En los tucanes es frecuente reportar enfermedad por almacenamiento de hierro que resulta cuando este mineral se acumula en diversos tejidos y se vincula con un proceso inflamatorio; (Schmidt et al, 2008; Ritchie et al, 1997) sin embargo en estas las aves remitidas se considera hemosiderosis porque no se observaron lesiones microscópicas asociadas a la presencia de hierro en los hepatocitos y es posible que su presencia se deba a un exceso de este hierro en la dieta.

CONCLUSIÓN

Actualmente se desconoce el impacto que tiene la filariasis en las poblaciones aviares pues no existe suficiente información relativa al total de huéspedes que afecta, la frecuencia de ocurrencia en las diferentes especies así como su significancia como causa de mortalidad por lo que es necesario realizar más estudios que aporten información relevante a su impacto y distribución pero con la información recabada en estos casos es posible concluir que las filarias en tucanes pueden ser patógenas y causar daños severos que impacten en la salud de las aves por lo cual será necesario poner especial atención en su diagnóstico ante mortem.

BIBLIOGRAFÍA

1. Bartlett CM, Anderson RC, Occult filariasis in crows (Corvus brachyrhynchos brachyrhynchos Brehm) infected with Splendidofilaria caperata Hibler, 1964 (Nematoda: Filarioidea). J Wildl Dis. 1981 Jan;17(1):69-77.
2. Carl F. Koch and Harry W. Huizinga, Splendidofilaria passerina sp. n. (Nematoda: Filarioidea) from the English Sparrow in Illinois, *The Journal of Parasitology* , Vol. 57, No. 3 (Jun., 1971) , pp. 473-475.
3. Carter T. Atkinson, Nancy J. Thomas, D. Bruce Hunter, Parasitic Diseases of Wild Birds, 2008, Chapter 26 Filarioid Nematodes (pages 439–462)
4. Cheryl M. Bartlett, R. C. Anderson, On the filarioid nematodes (*Splendidofilaria* spp.) from the pulmonary arteries of birds, Canadian Journal of Zoology, 1985, 63(10): 2373-2377.
5. Gajardo, M. P. M. *Dirofilaria immitis* Enfermedad del gusano del corazón. 2003. Revisión bibliográfica.
6. George G. Gibson, *Splendidofilaria pectoralis* N. SP. (Filarioidea: Onchocercidae) from tetraonid birds in northwestern North America, Canadian Journal of Zoology, 1967, Vol. 45, No. 6 : pp. 1135-1147.
7. Holmstad PR, Anwar A, Iezhova T, Skorping A. Standard sampling techniques underestimate prevalence of avian hematozoa in willow ptarmigan (Lagopus lagopus). J Wildl Dis. 2003 Apr;39(2):354-8.
8. Odetoyinbo, Joshua Adeniran. Biology of Splendidofilaria quiscali (von Linstow, 1904) n comb (Nematoda:Onchocercidae). 1960, Retrospective Theses and Dissertations. Paper 2835.
9. Ritchie, Branson W.; Hsarrison, Greg J.; Harrison, Linda R. Avian medicine: Principles and application. Florida. US. 1997. Wingers Publishing.
10. Robert E. Schmidt, Drury R. Reavill, David N. Phalen. 2008. Pathology of Pet and Aviary Birds. Ames, Iowa: Iowa State Press.
11. Roy C. Anderson, *splendidofilaria wehri* n.sp. With a revision of splendidofilaria and related genera, Canadian Journal of Zoology ; 39(2):201-207.

FÍSTULA ARTERIOVENOSA INTRAHEPÁTICA EN UN PERRO *(Canis familiaris)*. INFORME DE UN CASO

44

Trejo CA*[1] Flores MK[1], Guzmán GM[2], Chávez HAE[2], Hernández HBA[2], Cuevas GCC[2], Hurtado NLA[2], Maciel Y[2], Garza ZMV[2], Zárate RJJ[4], Nevárez GAM[3], Rodríguez TLE[3]

[1] Departamento de Patología, [2] Hospital Veterinario de Pequeñas Especies, [3] Cuerpo Académico de Zoonosis y Enfermedades Emergentes, [4] Departamento de Parasitología, Facultad de Medicina Veterinaria y Zootecnia, Universidad Autónoma de Nuevo León, Campus Ciencias Agropecuarias, Av. Francisco Villa s/n, Ex-Hacienda el Canadá, Escobedo, Nuevo León, México. C.P. 66050.

Correspondencia: armandotrejoc@gmail.com

RESUMEN

Se remite al Departamento de Patología de la F.M.V.Z. de la U.A.N.L., un canino de raza maltés, macho, de aproximadamente 6 meses de edad, con ascitis marcada, decaimiento, postración, culminando en coma y muerte. A la necropsia, se apreció una pobre condición física y mucosas pálidas, así como una marcada distensión de la cavidad abdominal. En cavidad torácica, se observó hidrotórax, mientras los pulmones presentaron una congestión moderada difusa. En cavidad abdominal se hallaron aproximadamente 1.2 litros de líquido ascítico, transparente e inodoro, sin células sanguíneas, ni bacterias. El hígado se encontró disminuido de tamaño, de color café grisáceo, consistencia dura, bordes irregulares y superficie tortuosa. El resto de los órganos no presentaron cambios aparentes. En el estudio microscópico del hígado, se observó marcada disociación de los cordones hepáticos, una congestión hepática marcada, así como dilatación severa de las arterias intrahepáticas y venas portales, siendo compatibles con la presencia de una fístula arteriovenosa intrahepática.

Este es el primer informe de su tipo en el Estado de Nuevo León.

Palabras clave: Fístula arteriovenosa intrahepática, ascitis, venas portales.

ABSTRACT

It refers to the Department of Pathology F.M.V.Z. U.A.N.L. of a maltese dog breed, male, about 6 months old, with marked ascites, weakness, prostration, culminating in coma and death. At necropsy, poor physical condition and pale mucous membranes, as well as a marked loosening of the abdominal cavity appeared. In thoracic cavity, hydrothorax is observed, while the lungs present diffuse moderate congestion. In abdominal cavity about 1.2 liters of ascites, clear and odorless liquid, without blood cells or bacteria were found. The liver is decreased in size, grayish-brown, hard consistency, irregular edges and tortuous surface. The other organs showed no apparent changes. Microscopic examination of the liver, marked dissociation hepatic cords, marked hepatic congestion and severe dilatation of intrahepatic portal veins and arteries were observed, being compatible with the presence of intrahepatic arteriovenous fistula.

This is the first report of its kind in the State of Nuevo Leon.

Keywords: Intrahepatic arteriovenous fistula, ascites, portal veins.

INTRODUCCIÓN

Un diagnóstico diferencial importante de la presencia de una acumulación marcada de líquido abdominal, es la enfermedad hepática. La hepatopatía crónica, especialmente en el perro, puede asociarse al desarrollo de ascitis secundaria a la presencia de hipertensión portal. La hipertensión portal, se produce por la capilarización del endotelio sinusoidal hepático debido a la fibrosis, al aumento del flujo sanguíneo hepático como sucede en caso de una fístula arteriovenosa, o es secundaria a la enfermedad o la obstrucción de la vena porta o sus tributarias[2]. Un shunt portosistémico, derivación portosistémica (DPS), o puente portosistémico, es un vaso anómalo que impide que la sangre pase de forma correcta por el hígado para ser filtrada y depurada. Se han descrito muchos patrones diferentes de anomalías portales en perros, las más comunes son comunicaciones intra o extrahepáticas entre la vena portal o una de las venas mesentéricas y la vena cava caudal o la vena ácigos, en razas pequeñas, y *ductus* venoso patente en razas grandes[5]. Una fístula arteriovenosa hepática es una condición caracterizada por la comunicación entre las venas portal o hepática y la arteria hepática, al parecer de origen congénito[6]. Los signos clínicos que se asocian a esta patología, son la aparición aguda durante el primer año de vida y los que se relacionan principalmente con la hipertensión portal, que es el resultado de la unión de la presión alta de la sangre arterial y la presión normalmente baja del sistema venoso portal. Se ha observado, que afecta con más frecuencia a los perros jóvenes de razas medianas o grandes, aunque también puede afectar a las razas pequeñas. En los gatos es más rara. Casi todos los animales con fístula arteriovenosa tienen ascitis. También suelen observarse vómitos, diarrea, letargo y pérdida de peso. Los signos compatibles con encefalopatía hepática, se han observado con menos frecuencia. Los hallazgos clínico-patológicos independientemente del tipo de anomalía vascular, son típicos de una disfunción hepática global: hipoalbuminemia, hipoglucemia, hipocreatinemia, hipocolesterolemia, concentración de nitrógeno ureico en sangre normal a baja, hiperamonemia[1,4]. Es habitual observar un aumento en tres veces de la actividad de la fosfatasa alcalina sérica (FA) y la alanina aminotransferasa (ALT). Los hallazgos en el

tejido hepático que está muy cerca de la fístula comprenden vénulas portales dilatadas, hiperplasia arteriolar intensa y capilarización sinusoidal[3,4].

HISTORIA CLÍNICA

Se remite al Departamento de Patología de la F.M.V.Z. de la U.A.N.L., un canino de raza maltés, macho, de aproximadamente 6 meses de edad, con ascitis marcada, decaimiento, postración, culminando en coma y muerte.

HALLAZGOS MACROSCÓPICOS Y MICROSCÓPICOS

A la necropsia, se apreció una pobre condición física y mucosas pálidas, así como una marcada distensión de la cavidad abdominal. (Fig. 1). En cavidad torácica, se observó hidrotórax, mientras los pulmones presentaron una congestión moderada difusa. En cavidad abdominal se hallaron aproximadamente 1.2 litros de líquido ascítico, transparente e inodoro, sin células sanguíneas, ni bacterias. (Fig. 2). El hígado se encontró disminuido de tamaño, de color café grisáceo, consistencia dura, bordes redondeados e irregulares y superficie tortuosa. (Figs. 3 y 4). La serosa del estómago y los intestinos delgado y grueso, se apreciaron con hemorragias marcadas en sufusiones y equimosis. El resto de los órganos no presentaron cambios aparentes.

Figura 1. Canino maltés con abdomen dilatado y penduloso.

Figura 2. Distensión abdominal severa debido a ascitis marcada.

En el estudio microscópico del hígado, se observó marcada disociación de los cordones hepáticos, congestión hepática marcada y fibrosis, así como dilatación severa de las arterias intrahepáticas y venas portales, siendo compatibles con la presencia de una fístula arteriovenosa intrahepática. (Figs. 5 y 6).

Figura 3. Hígado pequeño y con superficie tortuosa.

Figura 4. Hígado con bordes redondeados e irregulares.

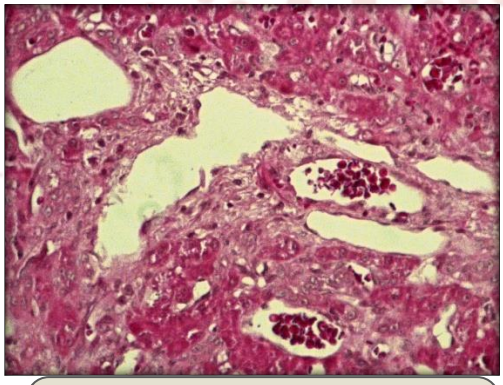

Figura 5. Disociación de hepatocitos, fibrosis y dilatación de venas hepáticas.

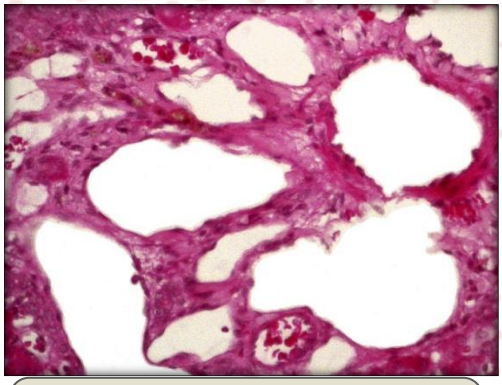

Figura 6. Dilatación severa de las arterias intrahepáticas y venas

PRUEBAS COMPLEMENTARIAS

Los resultados de los exámenes realizados ante-mortem, fueron los siguientes: las radiografías torácicas y abdominales mostraron silueta cardiaca normal, los órganos internos abdominales no se apreciaron debido al gran contenido ascítico. Los análisis sanguíneos reportaron, hematocrito de 32.2%, hemoglobina de 9.8%, hipoalbuminemia, hipocolesterolemia, hipoglobulinemia e hipoproteinemia, fosfatasa alcalina y alanin-amino transferasa elevadas, además de BUN y creatinina a la baja. El examen general de orina, determinó densidad específica de 1.025, ausencia de bilirrubinas y proteínas, además presencia de cristales de oxalato de calcio. Examen coproparasitoscópico negativo. En la ecografía, se observó hipoplasia de lóbulos hepáticos, riñones normales e intestinos suspendidos en contenido abdominal. El contenido ascítico mostró, un líquido transparente e inodoro con densidad específica de 1.008 y ausencia de células sanguíneas o bacterias. El examen histopatológico se auxilió, de la histoquímica de Tricrómica de Masson, resaltando la presencia de tejido muscular liso de los vasos sanguíneos involucrados y la fibrosis presente.

CRITERIO DIAGNÓSTICO

El diagnóstico presuntivo de disfunción hepática, asociado a la existencia de una fístula arteriovenosa intrahepática se obtuvo debido a los resultados de las evaluaciones anteriores y cuyo diagnóstico diferencial, fue el de una derivación porto-sistémica. Sin embargo, este tipo de diagnóstico es difícil, debido sobre todo a la presencia de la ascitis, ya que en esta alteración se deben de tomar en cuenta otras hepatopatías, problemas cardiacos, trastornos pulmonares o alteraciones renales, debido a que son los sistemas que más se asocian con trastornos circulatorios[4].

DIAGNÓSTICOS DIFERENCIALES

a) Derivaciones porto-sistémicas, b) Cor pulmonale, c) Otras hepatopatías.

DISCUSIÓN

Las manifestaciones clínicas repentinas de anorexia, distensión abdominal, ascitis, dificultad para caminar e intolerancia al ejercicio, son de atención inmediata, ya que en poco tiempo el animal está en riesgo de morir, debido al rápido acumulo de líquidos en cavidades y espacios intersticiales, así como al desarrollo de un cuadro de insuficiencia hepática. Desafortunadamente, en muchos de los casos y debido a la poca frecuencia de este tipo de alteración, no es posible determinar con certeza la presencia de la misma, hasta la muerte del paciente.

CONCLUSIÓN DE LA CONTRIBUCIÓN MÉDICA

La importancia del caso radica en que este tipo de hallazgo es poco frecuente en ésta especie. Sin embargo, cuando el animal presente pérdida de peso repentina, severa distensión abdominal, ascitis, dificultad para caminar e intolerancia al ejercicio, se deben de realizar los estudios correspondientes, con el fin de hacer un diagnóstico preciso, tomar las medidas terapeúticas adecuadas, para darle al paciente una mejor calidad de vida.

BIBLIOGRAFÍA

1. Bexfield N and Watson P. 2006. Clinical Practice: Companion Animal Practice: Diagnosis of canine liver disease. In Practice. 28:8 444-453.

2. Ettinger SJ and Feldman EC. 2006. 6ª Edición. Tratado de Medicina Interna Veterinaria. Ed. Saunders-Elsevier, Barcelona, España. Vol.1. (150-153), Vol.2. (1422-1439), (1453-1464).

3. Howe LM and Boothe HW. 2002. Diagnosis and treating portosystemic shunts in dogs and cats. Vet Med; 97:448–59.

4. McGavin MD and Zachary JF. Pathologic Basis of Veterinary Disease. 2007. 4th Edition. Ed. Mosby-Elsevier, St. Louis. Missouri, U.S.A.

5. Nelson RW and Couto CG. Medicina Interna de Pequeños Animales. 2010. 4ª Edición. Ed. Mosby-Elsevier, Barcelona, España. pp.(304 y 305), (334 - 343).

6. Van den Ingh TSGAM, Rothuizen J and Meyer HP. 1995. Circulatory
disorders of the liver in dogs and cats, Veterinary Quarterly, 17:2, 70-76.

FRECUENCIA DE NEOPLASIAS EN CANINOS DOMÉSTICOS EN LA CIUDAD DE SANTIAGO DE QUERÉTARO

45

Aranda, VPJ*[1], Guerrero, CMJ[2], Vázquez, FS[3], Aguilera, BA[4], Reis, STC[5], Gómez, SJG[6].

[1,2,4,5,6] Facultad de Ciencias Naturales, Universidad Autónoma de Querétaro, [3]EISABA, Campus Querétaro, Tecnológico de Monterrey. Correspondencia: paola.jazmin.aranda@uaq.mx

RESUMEN

En la práctica veterinaria en pequeñas especies, ha incrementado la visita de caninos con neoplasias en distintas regiones corporales, por lo tanto, se ha recurrido a estudios histopatológicos para la tipificación de dichas lesiones. Las neoplasias se definen como masas anormales de tejido, de crecimiento descontrolado, exagerado, no coordinado con el tejido de origen y persiste de manera excesiva. Las células neoplásicas poseen cambios genómicos debido a factores físicos, químicos o biológicos que tienen la capacidad de dañar el ADN celular. En el presente trabajo se evaluaron histopatológicamente 88 casos, de los cuales 79 correspondieron a lesiones neoplásicas, seis fueron procesos inflamatorios y cuatro fueron eliminados por problemas con su conservación. De los 79 diagnósticos neoplásicos, 52 pertenecieron a hembras (65.8%) y 27 a machos (34.1%); 41 fueron benignas (51.8%) y 38 malignas (48.1%). El promedio de edad de los animales estudiados fue de 8.8 años. El órgano con mayor presencia de neoplasias fue la piel con 40 casos (50.63%), seguido por glándula mamaria con un total de 23 casos (29.11%) y 16 casos (20.25%) implicando otros órganos. Dentro de los diagnósticos más frecuentes están en primer lugar el tumor de células basales (8.8%), mastocitoma (6.3%), adenocarcionoma sólido (5.0%), carcinoma mixto (5.0%), melanoma (5.0%) y fibroma (5.0%). Con respecto a las razas afectadas, las ocurrentes involucran al Poodle (15.18%), Schnauzer (11.39%), Boxer (7.59%), Labrador (7.59%) y Mestizo (6.32%).

La longitud de los tumores fue mayor en hembras que en machos siendo estadísticamente significativo.

Palabras clave: Neoplasia, caninos, piel, glándula mamaria.

SUMMARY

In veterinary practice in small animals, there has been an increment in clinical cases of dogs with neoplasia problems in different body regions. Thus, histopathology is the diagnostic system for the characterization of these lesions. Neoplasms are defined as abnormal masses with uncontrolled growth, oversized, of uncoordinated and persistent

ISBN: 978

tissue of origin. Neoplastic cells have changes at the genomic level due to physical, chemical or biological factors that have the capacity to damage cellular DNA. In this paper 88 cases were evaluated histologically, where 79 had neoplastic lesions, six were inflammatory and four due to problems with tissue conservation. Of the 79 neoplastic diagnoses, 52 belonged to bitches (65.8%) and 27 to males (34.1%); 41 were benign (51.8%) and 38 malignant (48.1%). The average age of the animals studied was 8.8 years. The organ with greater presence neoplasms with 40 cases (50.63%) was skin, followed by mammary gland with a total of 23 cases (29.11%); and 16 cases (20.25%) involving other organs. Among the most frequent diagnoses are first tumor basal cells (8.8%), mast cell tumor (6.3%), solid adenocarcinoma (5.0%), mixed carcinoma (5.0%), melanoma (5.0%) and fibroma (5.0%). With regard to the affected breeds from more cases to the least were: Poodle (15.18%), Schnauzer (11.39%), Boxer (7.59%), Labrador (7.59%) and Mixed (6.32%). The length of the tumor was significantly different in bitches (p value < 0.5).
Keywords: Neoplasia, canine, skin, mammary gland.

INTRODUCCIÓN

Dentro de la clínica de pequeñas especies, una de las causas más frecuentes de la visita médica es la identificación de neoplasias. Los especialistas requieren tipificar dichas masas, razón por la cual se recurre al estudio histopatológico para poder tener un diagnóstico, pronóstico y tratamientos más certeros a seguir. Los factores medioambientales pueden participar de manera directa o indirecta en la aparición de neoplasias en los caninos, lo que ha obligado a realizar estudios epidemiológicos para generar asociaciones directas (Sánchez y Trejo, 2006).

La palabra neoplasia significa "crecimiento nuevo" y se puede definir como una masa anormal de tejido, la cual tiene un crecimiento tisular descontrolado, no acorde con el tejido de origen, persistiendo de manera excesiva sin importar el estímulo que lo inició (Trigo y Valero, 2002).

Todas las células neoplásicas presentan una alteración a nivel de su genoma, lo que implica que exista un crecimiento anormal siendo una característica de todas estas, no importando su estirpe embrionaria y su etiología (Trigo y Valero, 2002; García *et al.* 2013). Esta inestabilidad genómica se puede presentar en distintos tipos de neoplasias, desde lesiones precancerosas hasta un cáncer avanzado, ya que dichas alteraciones en el genoma se produce en casi un 90% de las neoplasias malignas (Karras *et al.*, 2014). Se ha comprobado que existe alteración directamente en los genes que tienen como función controlar el crecimiento celular de los procesos tumorales, mediante la inducción o mantenimiento de dichas células. Estos se clasifican como oncogenes y se conocen más de 100 variedades, de entre los cuales se pueden nombrar a los proto-oncogenes y antioncogenes. Los proto-oncogenes son aquellos que tienen como función estimular el crecimiento y diferenciación normal de las células y los antioncogenes genes supresores) que regulan o controlan el crecimiento normal celular y cuando existe ausencia de los mismos, no hay forma de controlar el crecimiento neoplásico (Meuten 2002; Trigo y Valero, 2002). Para que estos cambios se den a nivel de genoma, se han detectado muchos agentes que pueden producir daño y dar como consecuencia una

ISBN: 978

neoplasia. Los agentes carcinogénicos pueden dividirse en: a) carcinógenos químicos (alimentos, hormonas y vacunas), b) energía radiante (luz ultravioleta y energía ionizante) y c) microorganismos oncogénicos principalmente de tipo viral (Trigo y Valero, 2002).

En México existen pocos estudios que identifiquen las neoplasias más frecuentes que afectan a los caninos domésticos y en específico en la Ciudad de Santiago de Querétaro, Querétaro, no se encontró información al respecto.

OBJETIVOS

Objetivo general

Identificar la frecuencia, tipificación y posibles factores medioambientales que predisponen la presentación de neoplasias benignas y malignas en perros domésticos pertenecientes a la ciudad de Santiago de Querétaro de los casos que se recibieron durante un año en la Facultad de Ciencias Naturales, de la UAQ.

Objetivos específicos

a) Identificar y caracterizar por sus características morfológicas, las principales neoplasias mediante estudios histopatológicos que padecen los caninos de la ciudad de Santiago de Querétaro en un periodo.
b) Correlacionar las condiciones medioambientales y de dieta que permiten la diferenciación de estos tumores por su entorno.
c) Analizar si la aparición de tumores tiene una relación con el género y edad del canino de donde proviene la masa tumoral.
d) Identificar la relación que existe entre la aparición de neoplasias con respecto a la raza de los caninos.
e) Relacionar la aparición de masas tumorales con las regiones anatómicas afectadas y de ese modo, identificar órganos con mayor afección.

METODOLOGIA

Para el desarrollo de este proyecto, se realizó una colección de masas neoplásicas, obtenidas quirúrgicamente de pacientes caninos o de pacientes finados al momento de realizar la necropsia. El muestreo comprendió el periodo de enero del 2013 a diciembre del 2014.

Obtención de muestras

Las muestras fueron obtenidas de los casos que se remitieron al Laboratorio de Histopatología Veterinaria y al Hospital Veterinario de Especialidades en Pequeñas Especies (HVEPE) de la Licenciatura en Medicina Veterinaria y Zootecnia (LMVZ) de la Facultad de Ciencias Naturales (FCN), de la Universidad Autónoma de Querétaro (UAQ).
Del mismo modo, se solicitó apoyo a Médicos Veterinarios a cargo de Clínicas Veterinarias particulares, entregándoseles frascos de vidrio etiquetados, con formol al 10% para el manejo correspondiente de las muestras.

ISBN: 978

Durante este proyecto, no se tuvo contacto con los pacientes, únicamente se recibieron muestras y se conto con la información provista por losclínicos.

Datos demográficos de los animales muestreados

Los animales a los cuales se les extirpó la masa son provenientes de la ciudad de Santiago de Querétaro, en el estado deQuerétaro.

A la recepción de las muestras, se llenó un formato el cual involucra el nombre del médico a cargo y los datos generales del paciente tales como sexo, edad, raza, localización anatómica, historia clínica, antecedentes previos de neoplasias, estilo de vida y medio ambiente (involucra alimentación y hábitat), tamaño de la masa, tiempo de evolución, consistencia y diagnóstico.

Procesamiento de las muestras

Se procedió al registro de las mismas en la bitácora del laboratorio de Histopatología de la Facultad de Ciencias Naturales, de la Universidad Autónoma de Querétaro, asignándosele número de caso de proyecto. Se midieron las neoplasias con un vernier digital, tomando en cuenta el diámetro (en caso de masas que fueron completamente redondas), longitud, anchura y profundidad de la masa. Todas las neoplasias fueron fotografiadas al momento de la medición. Posteriormente se procedió a realizar un corte semifino, obteniendo una porción representativa de la masa, la cual se conservó en formol al 10% hasta el momento que inicio su proceso histopatológico. Posterior al corte, la pieza fue deshidratada, aclarada, incluida en parafina en un procesador de tejidos marca Leica modelo TP1020. Se realizó la inclusión en parafina a 62° de fusión, formando bloques sólidos. Una vez conformados los bloques se continúo con el proceso de corte en micrótomo de parafina Leica RM 2145, a 5 µm de espesor para tinción (Prophet *et al.,* 1995).

Tinciones y observación al microscopio

Todas las muestras fueron teñidas con Hematoxilina y Eosina (HE) para su posterior análisis con el microscopio Axiostar Plus, marca KARL ZEISS (Prophet *et al.,* 1995). Las fotografías se obtuvieron con un Fotomicroscopio modelo Axio VertA1, marca Karl Zeiss, con cámara AxioCam1Cc1 y el software Axio Vision LE64.

En casos específicos, se realizaron tinciones especiales para determinar diagnóstico final. Las tinciones utilizadas fueron la Tricrómica de Masson para la identificación de tejido conjuntivo y muscular y la de azul de Toluidina para la identificación de células cebadas en corte fino de 3 µm (Prophet *et al.,* 1995).

Criterios para tipificación de las neoplasias

Para la determinación del tipo neoplasia; benigna o maligna se usaron criterios como: pleomorfismo nuclear y celular, relación núcleo citoplasma, hipercromatismo nuclear así como mitosis típicas y atípicas (Trigo y Valero, 2002; McGavin y Zachary, 2007).

Análisis estadístico

El análisis de resultados se realizó mediante el software Excel (Microsoft 10) y JMP versión 11.0, para obtener datos estadísticos y de evaluación demográfica mediante

ISBN: 978

pruebas paramétricas que involucran frecuencias de género, edad, consulta clínica, antecedentes, región anatómica, condición reproductiva (esterilizado y sin esterilizar), hábitat y alimento. Las diferentes pruebas estadísticas utilizadas fueron para corroborar que los resultados no fueran obtenidos al azar, no obstante en algunos casos el número de casos no era suficiente para identificar diferencias. Se usaron pruebas como: T de Student, ANOVA y Wilcoxon. Las pruebas no paramétricas se utilizaron para medición de la masa en longitud, anchura, profundidad y diámetro dado que no presentaban una distribución normal observándose diferencias entre género con pruebas estadísticas de Tukey y HSU´s MCB. En todos los casos se estimó el intervalo de confianza en 95% para identificar la probabilidad.

RESULTADOS

La recopilación de datos y obtención de diagnósticos, de un total de 88 casos remitidos, se clasificó en: 79 correspondieron a lesiones neoplásicas, cinco a afecciones de tipo inflamatorio y cuatro fueron eliminados del proyecto por ser muestras dañadas por manejo. El análisis de datos de las muestras de tipo neoplásico, se determinó que el 55.6 % (44 /79) corresponden a neoplasias benignas y el 44.3% (35/79) fueron malignas. Con respecto al género, 52 muestras pertenecieron a hembras (65.8%) y 27 a machos (34.1%). La edad se clasifico en tres rangos: 0 a 4 años donde se contabilizaron 7 neoplasias benignas; 5 a 10 años, en el cual se registraron 23 neoplasias benignas y 22 malignas; y animales mayores de 11 años, en los cuales se obtuvieron 14 neoplasias benignas y 12 malignas. La edad promedio de aparición de tumores de manera genérica fue de 8.8 años.

La relación entre raza y la presentación de neoplasias indicó que: Poodle (15.8%), Schnauzer (11.39%), Boxer (7.59%), Labrador (7.59%), Mestizo (6.32%) y Fox Terrier (6.32%), fueron las razas con neoplasias más frecuentes, siendo el Poodle el que tiene mayor número de tumores malignos, seguido del mestizo, mientras que el Schnauzer, Boxer y Labrador poseen mayor número de neoplasias de tipo benigno.

Con respecto a las regiones anatómicas mayormente afectadas por crecimiento neoplásico en machos, la región de la cabeza, miembros locomotores y región lumbosacra a nivel de piel y tejido subcutáneo poseen mayor afección, mientras que en las hembras; la glándula mamaria, es el órgano mayormente afectado involucrando cadena mamaria completa (torácicas craneal y caudal, abdominales craneal y caudal e inguinales) y en forma aislada, las inguinales y las torácicas.

Se evaluó la condición reproductiva de los caninos, siendo más vulnerables a neoplasias animales enteros. Se analizó la causa principal por la que el propietario acude a diagnóstico clínico, encontrándose la aparición de la masa como factor de consulta médica. En su mayoría (81%), los caninos involucrados en este estudio no presentaron antecedentes previos de neoplasias.

Al evaluar el manejo alimenticio por parte de los propietarios hacia los caninos, se concluyó que la mayor parte de la población es alimentada con productos procesados,

ISBN: 978

sin embargo los machos aparentemente son excluidos del alimento casero. Continuando con el manejo con respecto al hábitat, se relacionó el género con las condiciones del hábitat, dividiéndolo en interiores (perros que viven en el interior del domicilio), exteriores (perros que viven en patios y/o jardines) y hábitat combinado (interiores y exteriores). Se identificó que las hembras que viven en interiores tienen una mayor frecuencia de presentación de neoplasias (40%) en comparación con hembras y machos que viven en exteriores o ambientes combinados. Entre los diagnósticos que presentaron las hembras de interiores se encuentran el adenoma papilar, carcinoma mixto, carcinoma papilar sin calcificación, carcinoma simple sólido, leiomioma, lipoma y mastocitoma. El medio ambiente combinado es el que obtuvo el segundo lugar en cuanto a presentación de neoplasias (19%) y el melanoma, el cual es una neoplasia maligna relacionada con la exposición de rayos UV, está presente en esta clasificación. Las hembras que pasan todo el tiempo en patios y jardines (14%), son la menor proporción de la población femenina y presentaron únicamente fibromas. El comportamiento de las neoplasias en los machos tiene una tendencia más homogénea, sin embargo en machos que viven en interiores (11%), la neoplasia que destaca es el tumor de glándulas sebáceas. El resto de las neoplasias se mantienen en tendencias similares e involucran al carcinoma de células basales, leiomioma, lipoma, épulis fibromatoso, tricoepitelioma, plasmocitoma, tumor de células basales y tumor de células de Sertoli. El tiempo de evolución de desarrollo de la masa fue similar por género. La longitud de las tumoraciones fue diferente entre machos (33.9 ±24.4 mm) y hembras (56.7 ± 46 mm) (Hsu´s MCB valor $p < 0.05$). En relación con los diagnósticos obtenidos, las neoplasias de piel y tejido subcutáneo son más frecuentes con 40 casos registrados (50.6%), mientras que en glándula mamaria se identificaron 23 (29.1%). El resto de los diagnósticos corresponden a otro tipo de estructuras (20.25%).

Con respecto a los diagnósticos presentes en piel y en tejido subcutáneo, las de mayor ocurrencia involucran al tumor de células basales (8.8%), mastocitoma (6.3%), melanoma (5.0%) y fibroma (5.0); con respecto a las neoplasias de glándula mamaria, el adenocarcinoma fue el más ocurrente (5.0%), seguido del carcinoma mixto (5.0%), carcinoma simple sólido (3.7%) y adenoma de glándula mamaria (3.7%).

DISCUSIÓN

El análisis de datos corresponde a muestras de tipo neoplásico, donde se determinó que el 5% (44 /79) corresponden a neoplasias benignas y el 48.1% (52/79) fueron malignas. Estos valores no coinciden con lo reportado por De Vivero *et al.* (2013), en Perú, donde determinaron que las neoplasias malignas fueron más frecuentes (64.9 ± 2%) en relación a las benignas (35.08 ± 3%).

Con respecto al género, 52 muestras pertenecen a hembras (65.8%) y 27 a machos (34.1%). De acuerdo a García *et al.* (2013), quien realizó un estudio retrospectivo de neoplasias caninas en el estado de Jalisco, reportaron que de una población total de 1318 animales, el 65.1% correspondieron a hembras y 34.9% a machos, dichos datos son muy parecidos a los obtenidos en el presente trabajo. De igual manera, en el estudio realizado en Uruguay por Elgue et al. (2012), donde evaluaron distintas presentaciones de cáncer

ISBN: 978

en caninos, existió una mayor ocurrencia en hembras (70.6%) con respecto a los machos (29.4%).

La edad promedio en la cual los caninos son afectados de manera general fue de 8.8 años y el rango de mayor ocurrencia de neoplasia abarca de los 5 a los 10 años, teniendo mayor número de neoplasias tanto benignas como malignas. Seguido de este rango, los animales mayores de 11 años de igual manera, presentan ambos tipos de tumores. García *et al.* (2013), documentaron que el intervalo de edad de mayor frecuencia de neoplasias fue entre los 7 y 10 años, obteniendo un promedio de 7.5 años. De igual manera, en el estudio realizado en el estado de México por Fajardo *et al.* (2013), donde evaluaron prevalencias de tumores en perros, la mayor ocurrencia observada involucró animales de los 7 a 15 años y determinó que los animales viejos tienen un mayor potencial a la malignidad. Con respecto a casos de cáncer, la edad en que se presenta mayor frecuencia involucra de los 5 a los 10 años (Elgue *et al.,* 2012).

La relación entre raza y la presentación de neoplasias evidenció que el Poodle (15.8%), Schnauzer (11.39%), Boxer (7.59%), Labrador (7.59%), Criollo (6.32%) y Fox Terrier (6.32%), fueron las razas que presentan más reiteradamente neoplasias. El Poodle presentó mayor número de neoplasias malignas, seguido del mestizo, mientras que el Schnauzer, Boxer y Labrador poseen mayor número de neoplasias de tipo benigno. No obstante, el número de muestras no permite tener una conclusión al respecto, se requiere un número mayor de muestras para entender la tendencia por raza. Mukaratirwa *et al.* (2005), indica que los perros mestizos poseen mayor frecuencia con respecto a las razas puras, ya que los Terriers, Labrador, Pastor Alemán, Jack Russel, Doberman y Rottweiler desarrollaron menores problemas neoplásicos. Bravo *et al.* (2010) también coincide que los animales mestizos son mayormente afectados y seguido de razas como el Boxer, Labrador, French Poodle y Pastor Alemán. En investigaciones realizadas en México, García *et al.* (2013), reporta al mestizo como más afectado (16.9% de sus casos evaluados), seguido del Poodle (15.2%), Pitt Bull (8.5%) y Cocker (8.2%). Fajardo *et al.* 2013, a su vez indica que las razas puras poseen la frecuencia más alta (91.9%) comparada con los mestizos (8.1%); siendo el Labrador (18.4%), Schnauzer y Cocker (8.2%), Pastor Alemán y Poodle (7.6%) las razas más frecuentes. Vidales y Espinosa (2008), mencionan que para realizar un análisis donde se evalué la relación de presentación de neoplasias, con respecto a razas predisponentes, hay que tomar en cuenta factores como ubicación geográfica, estatus socioeconómico de los propietarios e inclusive gustos particulares de estos últimos, ya que los resultados reportados en distintos estudios pueden estar influenciados por dichas situaciones. En el presente trabajo se realizó una recopilación de datos por medio de un cuestionario, sin embargo no se tuvo contacto directo con los individuos de los cuales se obtuvieron las muestras, por lo tanto, se desconoce el grado de su pureza racial.

Las regiones corporales mayormente afectadas involucran piel y glándula mamaria, en distintas ubicaciones anatómicas. García *et al.,* (2013), reporta a la piel como el órgano más afectado con 51.4% del total de casos revisados, seguido de la glándula mamaria con el 36.9%. Las lesiones tumorales en glándula mamaria se encuentran entre las más

ISBN: 978

comunes que afectan a hembras caninas, donde se estima que el riesgo a padecer un tumor maligno a lo largo de la vida de la hembra, varía entre el 2% al 50%. Las neoplasias benignas fueron menos frecuentes y la glándula inguinal más afectada (50%) (Meuten, 2002; Vail y Withrow, 2009; García *et al.,* 2013). Los tumores de piel representan aproximadamente desde la mitad hasta un tercio de las neoplasias que se presentan en perros (Ortiz y López, 2008; Vail y Withrow, 2009; Dobson *et al.,* 2014), siendo en su mayoría benignos (entre el 70% y 80%) y primarios (Dobson, et.al, 2014); mientras que entre el 20% al 40% corresponden histológicamente a lesiones malignas y afectan principalmente a hembras (Vail y Withrow, 2009; García *et al.,* 2013). Dichas afirmaciones coinciden con lo reflejado en el presente estudio donde en la glándula mamaria presentó mayor frecuencia de cáncer y que en piel predominan las neoplasias benignas.

El estado reproductivo fue un factor de importancia, tal y como lo afirman Withrow y MacEwen´s (2007), dado que el aporte hormonal en hembras y machos, puede ser detonante de producción de neoplasias o cáncer. Meuten (2002), refiere que mediante pruebas bioquímicas cuantitativas para receptores de estrógenos en tejido neoplásico mamario, ha logrado demostrar la dependencia de algunas neoplasias a los estrógenos, mientras tanto en los machos, los andrógenos juegan un papel importante en la patogenia del cáncer de próstata y adenoma de glándulas perianales. Sin embargo, en el presente trabajo existen datos sin especificar, lo cual no permite analizar en su totalidad el estado reproductivo como factor de riesgo. A su vez, falta información de la edad en la cual fueron esterilizados, ya que como lo menciona Sorenmo *et al.* (2011), en hembras caninas esterilizadas después de los cuatro años de edad, no les es otorgada protección alguna para el desarrollo de tumores, por lo tanto, son candidatas para padecer neoplasias mamarias.

La mayor parte de la población canina fue alimentada con productos procesados comerciales, donde los machos fueron excluidos del alimento casero. Esta evidencia puede influenciar al desarrollo de neoplasias debido a los agentes químicos adicionados a los alimentos procesados y la presencia de micotoxinas que pueden estar presentes en los ingredientes de los mismos con efectos carcinogénicos en los animales (Meuten, 2002; Aquino y Correa, 2011).

Con respecto al manejo de hábitat en los perros, se identificó que las hembras que viven en interiores fueron las mayormente afectadas con mayor proporción de casos con respecto al resto de la población. Dentro de los factores físicos que pueden generar desarrollo de neoplasias, podemos mencionar a los rayos ultravioleta (UV), que tienen la capacidad de ejercer distintos cambios en células expuestas, tales como inhibición de la división, inducción de mutaciones, inactivación de enzimas y muerte celular en dosis altas (Trigo y Tavera, 2006). La piel tiende a ser afectada, debido a su compleja estructura, ya que puede aparecer una gran variedad de neoplasias primarias y secundarias o metastásicas (Warland *et al.,* 2011). La exposición a agentes químicos también pueden tener potencial para la generación de neoplasias. Se ha demostrado que algunos componentes de herbicidas, insecticidas y pulguicidas comerciales domésticos,

ISBN: 978

poseen un alto potencial carcinogénico. La exposición a insecticidas tópicos y el uso de collares antipulgas contribuyen al desarrollo de carcinomas de células transicionales, siendo el Scottish Terrier susceptible a dichas sustancias (Withrow y MacEwen´s, 2007). El tiempo de evolución de desarrollo de la masa, no mostró diferencia significativa entre hembras y machos, sin embargo, al evaluarla en conjunto con respecto al tamaño entre el género, fue posible evidenciar que las hembras poseen una tendencia a mostrar masas de mayor longitud con respecto a los machos, por lo tanto, se concluyó que a pesar de que los tiempos de evolución entre hembras y machos son similares, las hembras desarrollan neoplasias de mayor tamaño y de formas irregulares.

Los diagnósticos obtenidos, indicaron mayor frecuencia en piel y glándula mamaria. Con respecto a la piel, las cuatro principales neoplasias fueron el tumor de células basales (8.8%), mastocitoma (6.3%), melanoma (5.0%) y fibroma (5.0%). Fajardo *et al.,(* 2013) obtuvo en su estudio como principal neoplasia de piel al fibroma con 6.9% de diagnósticos evaluados, seguido del histiocitoma (5.2%) y pilomatrixoma (4.6%). El mastocitoma (3.2%) y el melanoma (2.90%) al contrario de esta investigación, obtuvieron una menor frecuencia. El tumor de células basales, únicamente es mencionado por García *et al.,* (2013), en una referencia que indica que ha sido frecuentemente diagnosticado en el Departamento de Patología de la Facultad de Medicina Veterinaria y Zootecnia de la UNAM. Aparicio y Forero (2008), registro al mastocitoma como el más frecuente de su estudio (22%), seguido del histiocitoma (12%), tricoepitelioma (6%), melanoma amelanocítico (6%), lipoma (6%) y carcinoma de células escamosas (6%).

Con respecto a la glándula mamaria, los principales diagnósticos obtenidos involucran al adenocarcinoma sólido (5.0%), carcinoma mixto (5.0%), carcinoma simple sólido (3.7%) y adenoma de glándula mamaria (3.7%). Vidales y Espinosa (2008), reportan neoplasias de glándula mamaria, que de las 173 neoplasias analizadas, el 41% correspondieron a benignas, involucrando adenoma, papiloma, fibroadenoma y tumor mixto benigno; y de las malignas, involucra un 59% del total de neoplasias analizadas, entre las cuales citan al tumor mixto mamario maligno (22%) y el carcinoma sólido (1.2%).

CONCLUSIONES

La aparición de neoplasias en caninos domésticos se ha convertido en un motivo importante de consulta veterinaria, ya que los propietarios al notar aparición de nódulos o masas en el cuerpo de sus mascotas acuden con especialistas.

Las neoplasias benignas poseen una tendencia mayor con respecto a las neoplasias malignas, sin embargo, están últimas, en su mayoría presentaron elevada anaplasia, lo que desencadena una malignidad agresiva que compromete la vida del paciente.
Las hembras son el género mayormente afectado con la aparición de neoplasias benignas y malignas, presentando a su vez mayor longitud en las tumoraciones, siendo estadísticamente significativo. Se observó que el manejo entre ambos géneros es diferente, siendo las hembras las que mayor contacto tienen con el ambiente humano, al vivir principalmente en interiores y recibir alimentos de diversas fuentes. La carga

ISBN: 978

hormonal es difícil de evaluar, ya que los datos de esterilización y edad a la cual fueron sometidas al procedimiento, no son suficientes y por lo tanto no es concluyente, sin embargo, no se descarta a las hormonas como factor de riesgo.

El órgano que posee más afectación es la piel, teniendo mayor frecuencia de neoplasias benignas. El segundo órgano con alta frecuencia es la glándula mamaria, pero a comparación del anterior, la aparición de cáncer posee mayor tendencia. Con este último hallazgo, se refuerza la postura de alta afectación hacia las hembras.

La neoplasia con mayor aparición es el tumor de células basales, el cual esta pobremente reportado en otras publicaciones, lo que sugiere que su aparición en la ciudad de Querétaro, puede estar influenciada por la región geográfica de estudio.

BIBLIOGRAFÍA

1. Sánchez, G.D.J. y Trejo, B.N.I. (2006). Biología molecular del cáncer. En Biología celular y molecular (179-184). México, DF: Editorial Alfil.
2. Trigo, F.J. y Valero, E.G.(2002). Trastornos del crecimiento celular. En Patología General Veterinaria (323-386). México, DF: Departamento de Patología, Facultad de Medicina Veterinaria y Zootecnia, UNAM.
3. García, C.M., Barragán, C.V., Damián, S.M, De la Colina, F.F, Rodríguez, F.H, Escareño, S.L.M. (2013). Estudio retrospectivo de neoplasias en caninos diagnosticadas en el Centro de Investigación en Patología Animal de la Universidad de Guadalajara en el Periodo 2001-2010. XXII Congreso Nacional de Patología Veterinaria. ISBN:978-607-9012-40-5.
4. Karras, J. R., Paisie, C. A., and Huebner, K. (2014). Replicative stress and the FHIT gene: Roles in tumor suppression, genome stability and prevention of carcinogenesis. Cancers, *6*(2), 1208-1219.
5. Meuten, J.D. (2002). An overview of cancer pathogenesis, diagnosis and management. In Tumors in Domestic Animals(3-14). USA: Iowa State Press.
6. Prophet E.B., Mills B., Arrington J.B. y Sobin L.H. (1995). Métodos Histotecnológicos. Instituto de Patología de las Fuerzas Armadas de los Estados Unidos de América (AFIP): Registro de Patología de los Estados Unidos de América (ARP), Washington, D.C.
7. McGavin, M.D. and Zachary, F.J. (2007). Neoplasia and tumor biology. In Pathologic Basis of Veterinary Disease (252-270). USA: Mosby Elsevier.
8. De Vivero, G.L.E, Chavera, C.A., Perales, C.R. y Fernández, C.V. (2013). Frecuencia de neoplasias caninas en Lima: Estudio retrospectivo en el periodo 1995-2006. Rev. Inv. Vet. Perú. 24(2):182-188.
9. Elgue, V., Piaggio, J., Amaral, C.Z., y Pessina, P. (2012). Factores asociados a la presentación del tipo de cáncer en caninos atendidos en el Hospital de la Facultad de Veterinaria de Uruguay. Veterinaria, 48(185), 23- 28.
10. Fajardo, R., Alpízar, A., Pérez, L.S., Martínez, J.S. and Córdova, E. (2013). Prevalence of tumors in dogs from the municipality of Toluca, México, from 2002 to 2008. Arch Med Vet, 45, 305-309.
11. Mukaratirwa, S., Chipunza, J., Chitanga, S., Chimonyo, M., and Bhebhe, E. (2005). Canine cutaneous neoplasms: prevalence and influence of age, sex

ISBN: 978

and site on the presence and potential malignancy of cutaneous neoplasms in dogs from Zimbabwe. Journal of the South African Veterinary Association, 76(2), p-59.

12. Bravo, T.D., Cruz-Casallas, P. y Ochoa, A.J. (2009). Prevalencia de neoplasias en caninos en la universidad de los Llanos, durante 2004 a 2007. Rev. MVZ Córdoba. 15(1): 1925-1937.

13. Vidales, G. T., y Espinosa, L. B. (2008). Estudio histopatológico retrospectivo de neoplasias de glándula mamaria en caninos (1975- 2000). Orinoquia, 12(1), 80-88.

14. Vail, D. y Withrow, S. (2009). Tumores de la piel y tejidos subcutáneos. Withrow S, Vail D. Oncología clínica de pequeños animales. 4a ed. España: Multimédica Ediciones Veterinarias. p, 371-395.

15. Ortiz, C.E.A., y López, J.H.F. (2008). Estudio retrospectivo de masas cutáneas neoplásicas en caninos diagnosticadas histopatológicamente en la Universidad de La Salle (1999-2003). Revista de Medicina Veterinaria, (16), 111-120.

16. Dobson, J.M. y Lascelles, B.D.X., (2014). Manual de Oncología en pequeños animales. Tercera Edición. Editorial Sastre Molina, S.L., Barcelona, España.

17. Withrow, S.J. and MacEwen´s, D.V. (2007). Neoplasm. In Small Animal Clinical Oncology (3-21). USA: Saunders Elsevier.

18. Sorenmo, K.U., Rasotto, R., Zappulli, V., and Goldschmidt, M.H. (2011). Development, anatomy, histology, lymphatic drainage, clinical features, and cell differentiation markers of canine mammary gland neoplasms. Veterinary Pathology Online, 48(1), 85-97.

19. Aquino, S. and Corrêa, B. (2011). Aflatoxins in pet foods: a risk to special consumers. Aflatoxins–detection, measurement and control, ed. Torres-Pacheco I, 53-74.

20. Warland, J., y Dobson, J. (2011). Tumores cutáneos en el perro y el gato. Veterinary Focus. 23 (3): 34-41.

21. Aparicio, O.C. y Forero, L.J. (2008). Estudio retrospectivo de masas cutáneas neoplásicas en caninos diagnosticadas histológicamente en la Universidad de La Salle (1999-2003). Rev Med Vet (16):111-120.

ISBN: 978

FRECUENCIA DE PATOLOGIAS REPRODUCTIVAS EN PERRAS DE CASOS REMITIDOS AL DEPARTAMENTO DE PATOLOGÍA DE LA FACULTAD DE MEDICINA VETERINARIA Y ZOOTECNIA DE LA UNAM DE ENERO DEL 2008 A FEBRERO DEL 2016

46

Morales SE,[1*] Quintal PMD[1]

[1]*Departamento de Patología, Facultad de Medicina Veterinaria y Zootecnia, Universidad Nacional Autónoma de México.*

Correspondencia: moraless@unam.mx, modequintal@yahoo.com

RESUMEN

El objetivo del presente estudio es determinar la frecuencia de las patologías ováricas y uterinas concurrentes en perras, tomando en cuenta la edad y la raza. Para ello, se revisaron los archivos de biopsias remitidas al Departamento de Patología de la FMVZ, UNAM de enero del 2008 a febrero del 2016. Setenta casos de 10,026 (0.7%), presentaron patologías reproductivas en diferentes especies, y de estos, 63 (90%) correspondieron a órganos reproductores de perras. La mayor frecuencia de patologías ováricas solas o concurrentes con patologías uterinas se presentó en el grupo de perras de entre 8 y 15 años de edad (47/63/74%). Las razas más frecuentes con estas patologías fueron: Poodle (20.6%), Schnauzer (14.3%), Mestizo (12.6%) y Cocker (6.3%). Los quistes foliculares fueron la patología ovárica no neoplásica más frecuente (26/45/57.7%) y la neoplasia ovárica más frecuente única o combinada con otra neoplasia fue el tumor de células de la granulosa. (8/15/53.3%) y (2/3/66.6%) respectivamente. Con respecto a las lesiones ováricas no neoplásicas concurrentes con lesiones uterinas, la mayor frecuencia fue quistes foliculares con hiperplasia quística endometrial (9/27/33.3%) y la mayor frecuencia de tumores ováricos concurrentes con patologías uterinas fue tumor de células de la granulosa con HQE (2/9/22.2%) y con HQE, endometritis crónica y leiomioma (2/9/22.2%). Se concluye que los resultados de este estudio con excepción de la frecuencia del tipo de tumores ováricos, son similares a lo informado en otros estudios y que el conocimiento de las patologías reproductivas en las perras, ayuda a entender las causas de infertilidad, esterilidad e incluso la muerte de algunos animales y proporciona las herramientas para la prevención y en su caso la aplicación de tratamientos adecuados.

Palabras clave: Perras, frecuencia, patología, ovarios, útero

ISBN: 978

ABSTRACT

The aim of this study is to determine the frequency of ovarian and uterine disorders in dogs considering the age and breed. Records biopsies that were summit to the Department of Pathology FMVZ, UNAM from January 2008 to February 2016 were review. Seventy cases of 10,026 (0.7 %) presented reproductive diseases in different animal species, and of these, 63 (90 %) were female reproductive organs of dogs. The higher frequency of ovarian pathologies alone or concurrent with uterine pathologies occurred in the group of dogs between 8 and 15 years old (47/63/74%). The most common breeds with these pathologies were: Poodle (20.6 %) Schnauzer (14.3 %), Mixed breed (12.6 %) and Cocker (6.3 %). Follicular cysts were the commonest non-neoplastic ovarian pathology (26/45/57.7%) and single or combined commonest ovarian neoplasm was granulosa cell tumor (8/15/53.3%) and (2/3/66.6%) respectively. Respect to non-neoplastic ovarian lesions concurrent with uterine lesions, the higher frequently were follicular cysts with cystic endometrial hyperplasia (CEH) (9/27/33.3%), and higher frequency of ovarian tumors concurrent with uterine pathologies was granulosa cells tumor with CEH (2/9/22.2%) and CEH with chronic endometritis and leiomyoma (2/9/22.2%). It is concluded that the results of this study except for the frequency of type of ovarian tumors are similar to those reported in other studies and that knowledge of reproductive diseases in dogs, it helps to understand the causes of infertility, sterility and even death of some animals.

Key words: Bitch, frequency, pathology, ovary, uterus.

INTRODUCCIÓN

Los Médicos Veterinarios que atienden a perros, se enfrentan comúnmente a las patologías del aparato reproductor femenino. Muchas de estas patologías se presentan a cualquier edad durante la vida de estos animales y para evitar un tratamiento correctivo que muchas veces resulta tardío, se debe realizar un reconocimiento oportuno de éstas patologías.[1]

Los quistes foliculares son un hallazgo común en perras añosas, especialmente en las que no han tenido camadas. Los quistes foliculares pueden ser únicos o múltiples y presentarse en uno o los dos ovarios, se asocian a una falla en la ovulación y son productores de hormonas esteroides principalmente estrógenos por lo que las perras presentan proestro/estro persistente o irregular, y signos de hiperestrogenismo.[1-4] Deben diferenciarse de los quistes del epitelio superficial del ovario (SES), red ovárica quística, quistes para-ováricos, quistes luteinizados, cuerpos lúteos quísticos (raros en perras) y tumores ováricos quísticos. Los tres primeros no son productores de hormonas, sin embargo, los quistes luteinizados, los cuerpos lúteos quísticos y los tumores de células de la granulosa, el tumor de células de "Sertoli", tecomas, luteomas y los tumores mixtos (luteoma y células de Sertoli) también son productores de hormonas esteroides y al igual que en el caso de los quistes foliculares predisponen a la mucometra, hidrometra, al complejo hiperplasia quística endometrial-piometra y a los pólipos fibromatosos en vagina.[4-10] Otros tumores ováricos de origen epitelial que se desarrollan

ISBN: 978

con frecuencia en las perras son el adenoma quístico y el adenoma y adenocarcinoma papilar. El adenocarcinoma pone en peligro la vida de las perras al provocar metástasis transcelómioca. Además se han informado casos de tumores derivados de células germinales como los disgerminomas (frecuentes) y teratomas, y otros tumores mesenquimales poco frecuentes como los leiomiomas/sarcomas y rabdomiomas/sarcomas. Las metástasis a ovarios son raras. [11-14]

Por otro lado, el complejo-hiperplasia quística endometrial (HQE) corresponde clínicamente a la condición patológica más importante del útero en perras, esta es una enfermedad hormonal progesterona dependiente del útero que se presenta en el diestro y que cursa con una complicación bacteriana prevaleciendo la infección por *E. coli*. Este complejo presenta una elevada prevalencia en hembras de edad media y añosas, o bien en hembras jóvenes que han recibido tratamientos hormonales.[15-17] Además, los estrógenos actúan uniéndose a receptores específicos que están presentes en las células endometriales, induciendo en éstas la síntesis de receptores intracelulares para progesterona causando dilatación del cérvix, aumentando de esta manera la posibilidad de que las bacterias que forman parte de la flora normal de la vagina, asciendan hacia el interior del útero.[15-17] Los elevados niveles de progesterona inducen a que el tejido glandular uterino se vuelva quístico, edematoso y engrosado, lo que provoca acumulación de líquido en las glándulas endometriales y en el lumen uterino por lo cual se origina mucometra o hidrometra, dependiendo de la viscosidad del fluido uterino.[15-17] Es importante reiterar que la presencia de quistes y tumores ováricos productores de hormonas esteroides, también favorecen el desarrollo de HQE. Debido a que es común que se remitan piezas quirúrgicas de perras con problemas reproductivos para su diagnóstico al Departamento de Patología de la Facultad de Medicina Veterinaria y Zootecnia de la UNAM, el objetivo del presente estudio es determinar la frecuencia de las patologías ováricas y uterinas concurrentes, discutirlas y compararlas con lo referido en la literatura.

MATERIAL Y MÉTODOS

Se revisaron los archivos de biopsias remitidas al Departamento de Patología de la FMVZ, UNAM de enero del 2008 a febrero del 2016 y se tomaron en cuenta los casos con patologías ováricas y los casos de patologías ováricas y uterinas concurrentes de perras, así como su edad y raza para determinar su frecuencia, y analizar los resultados. Todos los tejidos fueron fijados en formalina a los 10%, procesados por la técnica histológica de rutina, cortados a 3 µm de grosor y teñidos con Hematoxilina y Eosina para su observación al microscopio de luz.

RESULTADOS

Los casos remitidos en el periodo fueron 10,026, tomado en cuenta a diferentes especies animales y ambos sexos. Setenta casos (0.7%), presentaron alguna patología ovárica, uterina o ambas. De los 70 casos, 63 (90%) correspondieron a órganos reproductores de perras, 4 (5.7%) a órganos de gatas, 2 (2.8%) a órganos de cerdas y un (1.4%) órgano de yegua. La mayor frecuencia de patologías ováricas y uterinas concurrentes se presentaron en perras de 11 años de edad (10/15.8%), seguido de perras de 10 años

ISBN: 978

(9/14.3%), y perras de 13 y 8 años (6/9.5%) respectivamente (Cuadro 1). Las razas con mayor frecuencia de presentación de estas patologías fueron: Poodle, 13 casos (20.6%), Schnauzer, 9 casos (14.3%), Mestizo, 8 casos (12.6%), y Cocker, 4 casos (6.3%) (Cuadro 2). Por otro lado, 45/63 perras (71.4.8%), presentaron patologías ováricas no neoplásicas, de estas la más frecuente fueron los quistes foliculares en 26 casos (57.7%), seguido de cuerpos lúteos persistentes en 9 casos (20%), y ovarios poliquísticos en 3 casos (6.6%) (Cuadro 3). Además, 18/63 perras (28.5%), presentaron neoplasias ováricas, 15 casos (83.3%) fueron neoplasias únicas y 3 casos fueron neoplasias combinadas (16.6%). La neoplasia ovárica única de mayor frecuencia fue el tumor de células de la granulosa con 8 casos (53.3%), seguida del adenoma papilar con 3 casos (20%) y disgerminoma con 3 casos (20%). Además de presentó un caso de tumor de células de la granulosa maligno (6.6%) con metástasis a otros órganos. Las neoplasias combinadas fueron: tumor de células de la granulosa con adenoma quístico, adenoma papilar con luteoma y tumor de células de la granulosa con tecoma con un caso respectivamente (33.3%) (Cuadro 4). Con respecto a las lesiones ováricas no neoplásicas concurrentes con lesiones uterinas, se remitieron 27/63 casos (42.85%), de estos, lo más frecuente fue: en 9 casos (33.3%), se presentaron quistes foliculares con hiperplasia quística endometrial (HQE), en 3 casos (11.1%) se presentaron quistes foliculares con HQE y metritis supurativa y en 3 casos (11.1%) se diagnosticaron quistes foliculares y cuerpos lúteos persistentes con HQE. Además se presentaron 2 casos (7.40%) con quistes foliculares e HQE con leiomioma, 2 casos (7.40%) con cuerpos lúteos persistentes e HQE y 2 casos (7.40%) de ovarios poliquísticos con HQE, otras combinaciones se presentaron sólo en casos únicos (Cuadro 5). Con respecto a las neoplasias ováricas concurrentes con lesiones uterinas, se remitieron 9/63 casos (14.2%), de estos, se diagnosticaron 3 casos (33.3%) de Adenoma papilar con HQE, 2 casos (22.2%) de tumor de células de la granulosa con HQE, 2 casos (22.2%) de tumor de células de la granulosa con HQE, endometritis crónica y leiomioma, un caso (11.1%) de tumor de células de la granulosa con metritis supurativa, y un caso (11.1%) de disgerminoma con HQE y endometritis crónica (Cuadro 6).

DISCUSIÓN Y CONCLUSIONES

Aunque la mayoría de las patologías reproductivas se informan en perras de mediana edad y añosas, se sabe que se pueden presentar a cualquier edad.[1] En el presente estudio las frecuencias mayores de patologías ováricas solas o concurrentes con patologías uterinas se presentaron en el grupo de perras de entre 8 y 15 años de edad (47/63/74%). (Cuadro 1). En las perras añosas estas patologías suelen asociarse a desequilibrios hormonales provocados por un mal funcionamiento del eje hipotálamo-hipofisiario, lo que conlleva a la producción prolongada, elevada y a veces menor de hormonas esteroides producidas en los ovarios. En el presente estudio, las razas que presentaron con mayor frecuencia patologías ováricas y uterinas concurrentes fueron: Poodle, (20.6%), Schnauzer (14.3%), Mestizo (12.6%) y Cocker (6.3%) (Cuadro 2). La literatura refiere que en el caso del complejo piometra-hiperplasia quística endometrial, existe predisposición en las razas Rottweiler, San Bernardo, Chow Chow, Labrador Dorado, Schnauzer, Irish Terrier, Airedale Terrier, Rough Collie y Bernés de la Montaña,[18,19] sin embargo, no se menciona a razas como Poodle o Cocker, por lo que se

ISBN: 978

infiere que la mayor frecuencia en estas razas y las perras mestizas en este estudio se deba a su preferencia por los propietarios en los últimos años. En el presente estudio, las patologías ováricas no neoplásicas fueron más frecuentes que las neoplasias (45/63/ 71.48%) y de éstas, los quistes foliculares fueron los más frecuentes (57.7%), seguido de cuerpos lúteos persistentes (20%) y ovarios poliquísticos (6.6%) (Cuadro 3). De acuerdo a la literatura, estos quistes son comunes en perras de mediana edad y añosas y predisponen a la hidrometra, mucometra e hiperplasia quística endometrial (HQE).[2-4] Al respecto los quistes foliculares estuvieron relacionados con HQE en 17/27 casos (62.9%) y en 2 casos más, la HQE se relacionó con ovarios poliquísticos (7.4%). La HQE también tuvo relación con el diagnóstico de cuerpos lúteos persistentes en 6/27 casos (22.2%) (Cuadro 5). En el caso de los quistes foliculares y probablemente en los casos de ovarios poliquísticos, la HQE se puede asociar a la liberación de altos niveles de estrógenos que a su vez se unen a los receptores específicos de las células endometriales, induciendo en éstas la síntesis de receptores intracelulares para progesterona con el consiguiente desarrollo de HQE. En los casos en los que hubo presencia de cuerpos lúteos, la HQE se asocia a la exposición de niveles prolongados de progesterona durante el diestro.[15-19] Por otro lado, el Boletín de la OMS informa que los tumores ováricos de origen epitelial (adenoma y adenocarcinoma papilar y adenoma quístico) y los tumores derivados de los cordones sexuales, estroma gonadal (tumor de células de la granulosa, tecomas y luteomas) se presentan con similar frecuencia.[8,] Sin embargo, en otra referencia se informa que los tumores de origen epitelial representan del 40 al 50% de los tumores ováricos.[9] A diferencia de estos estudios, la neoplasia ovárica más frecuente en el presente estudio fue el tumor de células de la granulosa, que en 8/15 casos (53.3%) fue único, en un caso combinado con un adenoma quístico (1/3/33.3%) y en otro caso combinado con un tecoma (1/3/33%) (Cuadro 4). Adicionalmente en 4/9 casos (44.4%), hubo relación entre el tumor de células de la granulosa y la HQE (Cuadro 6). En este caso la HQE se asocia a niveles altos de estrógenos, siguiendo una patogenia similar a los casos con quistes foliculares y presencia de cuerpos lúteos. Cabe indicar que hubo 3/9 casos (33.3%) que presentaron adenoma ovárico papilar e HQE. Estas lesiones se pueden considerar independientes aunque se ha indicado que los adenomas/carcinomas ováricos pueden ser productores de estrógenos.[1] Los casos de tumor de células de la granulosa con metritis necrosupurativa (1/9/11.1%) y disgerminoma con HQE y endometritis crónica (1/9/11.1%), se consideran lesiones independientes (Cuadro 6). Se concluye que el conocimiento de las patologías reproductivas en las perras, ayuda a entender las causas de infertilidad, esterilidad e incluso la muerte de algunos animales y proporciona las herramientas para la prevención y en su caso la aplicación de tratamientos adecuados.

ISBN: 978

Cuadro 1. Frecuencia de edad de perras con patología ovárica y uterina concurrentes diagnosticadas en el Departamento de Patología, FMVZ, UNAM, de enero del 2008 a febrero del 2016

Edad (años)	Número	Porcentaje (%)
15	4	6.3
14	4	6.3
13	6	9.5
12	4	6.3
11	10	15.8
10	9	14.3
9	4	6.3
8	6	9.5
7	2	3.1
6	3	4.7
5	2	3.1
4	3	4.7
3	1	1.6
2	2	3.1
1	1	1.6
10 meses	1	1.6
No referida	1	1.6
Total	**63**	**100**

Cuadro 2. Frecuencia de razas de perras con patología ovárica y uterina concurrentes diagnosticadas en el Departamento de Patología, FMVZ, UNAM, de enero del 2008 a febrero del 2016

Raza	Número	Porcentaje (%)
Poodle	13	20.6
Schnauzer	9	14.3
Mestizo	8	12.6
Cocker	4	6.3
Rottweiler	3	4.7
Labrador	3	4.7
Pastor belga	2	3.1
Mates	2	3.1
Bulldog	2	3.1
Xoloitzcuintle	2	3.1
Bóxer	2	3.1
Otras: Afgano, Yorkshire, Sharpei, Westhigland, Bernés de la Montaña, Chihuahua, Basset hound, Bichon frise, Dálmata, Daschund, Pastor alemán, Cobrador, Husky Siberiano	13	20.6
Total	**63**	**100**

ISBN: 978

Cuadro 3. Frecuencia de lesiones ováricas no neoplásicas de perras diagnosticadas en el Departamento de Patología, FMVZ, UNAM, de enero del 2008 a febrero del 2016

Lesiones ováricas no Neoplásicas	Número	Porcentaje (%)
Quiste Folicular	26	57.7%
Cuerpos lúteos persistentes	9	20
Ovario poliquístico	3	6.6
Hamartoma vascular	1	2.2
Quiste paraovárico	1	2.2
Quiste SES*	1	2.2
Red ovárica quística	1	2.2
Quiste luteinizado	1	2.2
Ovotestis bilateral	1	2.2
Atrofia ovárica	1	2.2
Total	**45**	**100**

* SES = Estructuras epiteliales sub-superficiales

Cuadro 4. Frecuencia de neoplasias ováricas únicas o combinadas en un ovario de perras diagnosticadas en el Departamento de Patología, FMVZ, UNAM, de enero del 2008 a febrero del 2016

Neoplasias ováricas					
Única			Combinada		
Tipo	Número	Porcentaje (%)	Tipo	Número	Porcentaje (%)
Tumor de células de la granulosa	8	53.3	Tumor de células de la granulosa con adenoma quístico	1	33.3
Adenoma papilar	3	20	Adenoma papilar con luteoma	1	33.3
Disgerminoma	3	20	Tumor de células de la granulosa y tecoma	1	33.3
Tumor de células de la granulosa maligno	1	6.6			
Total	**15**	**100**	**Total**	**3**	**100**

ISBN: 978

Cuadro 5. Frecuencia de lesiones ováricas no neoplásicas concurrentes con lesiones uterinas de perras diagnosticadas en el Departamento de Patología, FMVZ, UNAM, de enero del 2008 a febrero del 2016

Lesión ovárica no neoplásica	Lesión uterina	Número	Porcentaje (%)
Quiste folicular	HQE	9	33.3
Quiste folicular	HQE y metritis supurativa	3	11.1
Quiste folicular con Cuerpos lúteos persistentes	HQE	3	11.1
Quiste folicular	HQE, piometra y leiomioma	2	7.40
Cuerpos lúteos persistentes	HQE	2	7.40
Ovario poliquístico	HQE	2	7.40
Quiste paraovárico	HQE	1	3.7
Red ovárica quística	HQE	1	3.7
Quiste folicular	Hipertrofia de la capa muscular uterina	1	3.7
Ovario poliquístico	Atrofia endometrial	1	3.7
Hamartoma vascular	HQE	1	3.7
Atrofia ovárica	HQE	1	3.7
Total		**27**	**100**

* HQE = Hiperplasia quística endometrial

Cuadro 6. Frecuencia de neoplasias ováricas concurrentes con lesiones uterinas de perras diagnosticadas en el Departamento de Patología, FMVZ, UNAM, de enero del 2008 a febrero del 2016

Neoplasia ovárica	Lesión uterina	Número	Porcentaje (%)
Adenoma papilar	HQE	3	33.3
Tumor de células de la granulosa	HQE	2	22.2
Tumor de células de la granulosa	HQE, endometritis crónica y leiomioma	2	22.2
Tumor de células de la granulosa	Metritis necrosupurativa	1	11.1
Disgerminoma	HQE y endometritis crónica	1	11.1
Total		**9**	**100**

* HQE = Hiperplasia quística endometrial

ISBN: 978

REFERENCIAS

1. Ortega-Pacheco A, Gutiérrez-Blanco E, Jiménez-Coello M. 2012. Common lesions in the female reproductive tract of dogs and cats. *The Veterinary Clinics of North America. Small Animal Practice*, 42(3): 547-559.

2. Knauf Y, Wehrend A, 2010: Ovarian cysts in the bitch. *Tierärztliche Praxis Kleintiere*, 38: 333-340.

3. Knauf Y, Failing K, Knauf S, Wehrend A, 2013. Treatment of bitches with ovarian cysts using human chorionic gonadotropin-releasing hormone analogon. A case series of 30 bitches. *Tierärztliche Praxis Kleintiere*, 41: 93-100.

4. Knauf Y, Bostedt H, failing K, Knauf S, Wehrend A. 2014. Gross pathology and endocrinology of ovarian c ysts in bitches. *Reproduction in Domestic Animals,* 49(3): 463-468.

5. Johnston SD, Kustritz MV, Olson PNS. 2001. Disorders of canine ovary. In: Johnston SD, Kustritz MV, Olson PNS. *Canine and Feline Theriogenology*. Saunders, Philadelphia, USA, pp. 193-205.

6. Schlafer DH, Miller RB. 2007. Female genital system. In: Grant Maxie M, Jubb, Kennedy and Palmer's. *Pathology of Domestic Animals*, vol. 3. Saunders Elsevier, Philadelphia, PA, pp. 429–564.

7. Ichimura R, Shibutani M, Mizukami S, Suzuki T, Shimada Y, Mitsumori K. 2010. A case report of an uncommon sex-cord stromal tumor consisted of luteal and sertoli cells in a spayed bitch. *The Journal of Veterinary Medical Science / The Japanese Society of Veterinary Science,* 72(2): 229-234.

8. Svend WN, Misdorp W, McEntee K. 1976. XV. Tumours of the ovary. *Bulletin of the World Health Organization*, 53: 203-215.

9. Patnaik AK, Greenlee PG. 1987. Canine Ovarian Neoplasms: A Clinicopathologic Study of 71 Cases, Including Histology of 12 Granulosa Cell Tumors. *Veterinary Pathology*, 24: 509-514.

10. Luna del Villar VJ, Delgado G de la C M, Pérez GN. 2015. Tumores ováricos: un diagnóstico diferencial importante en neoplasias de cavidad abdominal. *Revista de la Asociación Mexicana de Médicos Veterinarios Especialistas en Pequeñas Especies,* 26 (3): 84-89.

11. Park JK, Goo ML, Hong IH, Ki MR, Han JY, Jeong KS. 2009. Immunohistochemistry diagnosis of an ovarian dysgerminoma in one bitch. *Reproduction in domestic animals*, 44: 855-858,

12. Rota A, Tursi M, Zabarino S, Appino S. 2013. Monophasic teratoma of the ovarian remnant in a bitch. *Reproduction in domestic animals*. 48: e26-e28.

13. Headley SA, Fuck EJ, Fuck ET, Curti CE. 2006. Ovarian teratoma in a bitch. Veterinary Record, 58, 565-567

14. Boeloni JN, Reis AM, Nascimento EF, Silva JF, Serakides R, Ocarino NM, 2012. Primary ovarian rhabdomyosarcoma in a dog. *Journal of Comparative Pathology*, 147(4); 455-459.

15. Silva-Molano RF, Loaiza-Echeverri AM. 2007. Piómetra en animales pequeños. *Revista de la Facultad de Medicina Veterinaria y de Zootecnia*, 1(2): 71-86.

16. De Bosschere H, Ducatelle R, Vermeirsch H, Van Den Broeck W, Coryn M. 2001. Cystic endometrial hiperplasia-pyometra complex in the bitch: should the two entities be disconnected?. *Theriogenology*. 55 (2): 1509-1519.

17. Felmand, E. 2000. The cystic endometrial hyperplasia / pyometra complex and Infertility in female dogs. In: Ettinger S, Feldman E. *Textbook of Veterinary Internal Medicine disease of the dog and cat*. 5. ed. WB Saunders Philadelphia, USA. pp.1549-1555.

18. Pretzer SD. 2008. Clinical presentation of canine pyometra and mucometra: a review. *Theriogenology*, 70 (3): 359-363.

19. Smith PO. Canine pyometra. *Theriogenology,* 66 (3): 610-612.

ISBN: 978

FRECUENCIA DE TUMORES TESTICULARES EN PERROS REMITIDOS AL DEPARTAMENTO DE PATOLOGÍA DE LA FACULTAD DE MEDICINA VETERINARIA Y ZOOTECNIA DE LA UNAM DE ENERO DEL 2008 A FEBRERO DEL 2016

47

Morales SE[1], Quintal PMD[1*]

[1]*Departamento de Patología, Facultad de Medicina Veterinaria y Zootecnia, Universidad Nacional Autónoma de México.*

Correspondencia: ***moraless@unam.mx, modequintal@yahoo.com***

RESUMEN

El objetivo del presente estudio es informar la frecuencia de tumores testiculares en perros que fueron remitíos al Departamento de Patología de la Facultad de Medicina Veterinaria y Zootecnia de la UNAM de enero del 2008 a febrero del 2016, tomando en cuenta la edad, la raza y el tipo de tumor en uno o ambos testículos. Para ello, se revisaron los archivos de los casos remitidos como biopsias dentro del periodo. Doscientos ochenta y cinco casos (2.85%) correspondieron a perros con algún tipo de patología testicular, de los cuales 216 (76%) fueron diagnosticados con algún tipo de tumor testicular. La edad de presentación más frecuente, se identificó en perros de entre 7 y 14 años (170/78.7%). Las razas más frecuentes identificadas fueron: Poodle (23%), Labradores, (14.3%), Mestizos y Pastor alemán (7%). La frecuencia de tumores tomando en cuenta su presentación en un testículo en 184 (83.7%) perros fueron: tumor de células Leydig (34.7%), tumor de células de Sertoli (29.8%) y seminoma (21.7%). Además, se presentaron 25 casos (13.5%) con 2 tipos de tumores en un solo testículo. Por otro lado, los 32 perros restantes (14.8%), presentaron tumores en ambos testículos. Aunque con pequeñas variaciones, se concluye que la frecuencia de edad, raza y tipo de tumores testiculares en los perros de este estudio, es consístete con estudios previos realizados en otros países.

Palabras clave: Perros, testículos, tumores, frecuencia

ABSTRACT

The aim of this study is to report the frequency of testicular tumors in dogs submitted to the Department of Pathology, Faculty of Veterinary Medicine of the UNAM, from January 2008 to February 2016, considering the age, breed and type of tumor in one or both testicle, The files of the cases referred as biopsies were reviewed within the period. Two hundred eighty-five cases (2.85 %) were dogs with testicular pathology, of which 216 (76 %) were diagnosed with some type of testicular tumor. The most common age of

ISBN: 978

presentation was in dogs between 7 and 14 years (170 / 78.7 %). The most common breeds identified were: Poodle (23%), Labradors, (14.3 %), Mixed breeds and German shepherd dog (7%). The frequency of tumors in one testicle of the 184 (83.7 %) dogs were: Leydig cell tumor (34.7 %), Sertoli cell tumor (29.8 %) and seminoma (21.7 %). In addition, 2 types of tumors occurred in one testicle in 25 of these cases (13.5%). On the other hand, the remaining 32 dogs (14.8 %) had tumors in both testicles. Although with small variations, it is concluded that the frequency of age, breed and type of testicular tumors in dogs of this study is consístent with previous studies in other countries.
Key words: Dogs, testicles, tumors, frequency

INTRODUCCIÓN

Las neoplasias testiculares se desarrollan con mayor frecuencia en los perros que en otras especies animales. En cuanto a frecuencia, los tumores testiculares en los perros se encuentran en el tercer lugar después de las neoplasias de la piel y de los tejidos mesenquimales. De acuerdo a la Organización Mundial de la Salud (OMS), los principales tumores testiculares de los perros son: Seminoma (epitelio germinal espermático), tumor de células de Sertoli y tumor de células de Leydig (cordones sexuales y estroma gonadal).[1-5] Sin embargo, también se ha descrito la presencia de más de un tipo de tumor en uno o ambos testículos y con menor frecuencia, tumores de células de Sertoli intratubulares que además contienen células neoplásicas germinales (tumores mixtos de células germinales-estroma gonadal/gonadoblastoma), teratomas, sarcomas, hemangiomas, carcinoma embrionario y linfomas. [6,7] Los principales factores de riesgo asociados a la presentación de esta patología son el criptorquidismo uni o bilateral y la edad ya que la mayor cantidad de casos se han descrito en animales entre los 8 y 10 años. [4,7,8] Las razas que presentan alto riesgo de desarrollar tumores testiculares son: Bóxer, Chihuahueño, Pastor Alemán, Pomerania, Poodle miniatura, Schnauzer, Husky Siberiano, Afgano, Weimaraner y Pastor de Shetland. Las razas que se consideran de bajo riesgo son: Beagle, Cobrador Labrador y los mestizos.[4,9,10] Los tres tipos de tumores testiculares más frecuentes, rara vez tienen comportamiento biológico maligno, sin embargo, la metástasis puede ocurrir en linfonodos regionales, hígado, pulmón, riñones, bazo, glándulas adrenales, páncreas, piel, ojos y sistema nervioso central. El diagnóstico clínico se realiza mediante aspiración con aguja delgada tiñendo el material con Giemsa y Wright, palpación, ultrasonido abdominal y testicular.[4,11] El tratamiento consiste en la orquiectomía del (los) testículo (s) involucrado (s) y el diagnóstico debe confirmarse por histopatología con apoyo de tinciones especiales como PAS o técnicas de inmunohistoquímica.[4,5,7,12-14] Debido a que al Departamento de Patología de la Facultad de Medicina Veterinaria y Zootecnia de la UNAM es común que se remiten testículos neoplásicos de perros, el objetivo del presente estudio es informar la frecuencia de éstos tumores que fueron remitíos de enero del 2008 a febrero del 2016 tomando en cuenta la edad, la raza y el tipo de tumor y comparar estos indicadores con lo informado en la literatura.

ISBN: 978

MATERIAL Y MÉTODOS

Se revisaron los archivos de los casos remitidos como biopsias al Departamento de Patología de la FMVZ, UNAM de enero del 2008 a febrero del 2016 y se tomaron en cuenta los casos que correspondieron a perros con diagnóstico de tumores testiculares considerando el tipo de tumor, así como su edad y raza para determinar su frecuencia, y analizar los resultados. Todos los testículos fueron fijados en formalina a los 10%, procesados por la técnica histológica de rutina, cortados a 3 µm de grosor y teñidos con Hematoxilina y Eosina para su observación al microscopio de luz.

RESULTADOS

Los casos remitidos en el periodo fueron 10,026, tomado en cuenta a diferentes especies animales y ambos sexos. Doscientos ochenta y cinco casos (2.85%) correspondieron a perros con algún tipo de patología testicular, de los cuales 216 (76%) fueron diagnosticados con algún tipo de tumor testicular. La edad de presentación más frecuente, se identificó en perros de entre 7 y 14 años (170/78.7%), y la edad de presentación más frecuente fue el grupo de perros de 12 años de edad (34/15.7%) (Cuadro 1). Las razas más frecuentes identificadas con esta patología fueron: Poodle con 50 casos (23%), Labradores, incluyendo al cobrador y al dorado con 31 casos (14.3%), Mestizos con 22 casos (10%) y Pastor Alemán con 15 casos (7%) (Cuadro 2). La frecuencia de los tipos de tumores tomando en cuenta su presentación en un testículo en 184 (83.7%) de los 216 perros fueron: tumor de células Leydig (intersticiales) con 64 casos (34.7%), tumor de células de Sertoli con 55 casos (29.8%) y seminoma con 40 casos (21.7%). Además, se presentaron 25 casos (13.5%) con 2 tipos de tumores en un solo testículo (Cuadro 3). Por otro lado, los 32 de los 216 perros restantes (14.8%), presentaron tumores en ambos testículos. De estos casos, 24 (75%) presentaron un tipo de tumor igual o diferente en ambos testículos, y 8 (25%) presentaron un tipo de tumor y 2 tipos de tumores diferentes en ambos testículos (Cuadro 4).

DISCUSION Y CONCLUSIONES

De los 285 casos de perros con alguna patología testicular, 216 (76%) tuvieron algún tipo de tumor testicular, esto reitera que una de las patologías más frecuentes del testículo son los tumores, sin embargo, el único tratamiento efectivo es la escisión quirúrgica, [4] posiblemente por esta razón, el número de biopsias que se remiten a los laboratorios de diagnóstico sea mayor en el caso de testículos con tumores que testículos que han sido extirpados por otras razones como la esterilización que en algunos casos al enviarlos para su análisis, presentan problemas de origen inflamatorio o degenerativo. En el presente estudio, la edad de presentación de mayor frecuencia fue de perros entre 7 y 14 años de edad (78.7%), siendo similar a lo informado en la literatura, lo cual indica que los tumores testiculares se presentan principalmente en perros entre 8 y 11 años de edad,[1,4,7,8] aunque en el presente estudio hubo casos en perros de hasta 14 años de edad (Cuadro 1). En este estudio las razas de mayor frecuencia identificadas con tumores testiculares fueron Poodle (23%), Labradores (14.3%), Mestizos (10%) y Pastor Alemán

ISBN: 978

(7%) (Cuadro 2). De acuerdo a la literatura, las razas Poodle y Pastor Alemán coinciden con el presente estudio como razas con alta predisposición al desarrollo de tumores testiculares, sin embargo, a diferencia del presente estudio, la literatura indica que los Labradores y perros Mestizos tienen bajo riesgo de presentar esta patología.[4,10] Al respecto, se puede inferir que en la Ciudad de México de dónde proviene el mayor número de biopsias, dentro de las razas de perros preferidas se encuentran los Labradores además de los perros Mestizos, aunque no se descarta que no tengan cierta predisposición. Con respecto a los tipos de tumor testicular en un solo testículo, la mayor frecuencia fue tumor de células de Leydig (34.7%), seguido del tumor de células de Sertoli (29.8%) y el seminoma (21.7%) (Cuadro 3). En algunas referencias se indica que el porcentaje de presentación de estos tres tumores es similar,[9,10] sin embargo, existen algunas variaciones en cuanto a frecuencia. Por ejemplo en un estudio realizado con 344 tumores testiculares de perros obtenidos de biopsias y necropsias, se encontró que 125 (37.4%) fueron seminomas, 110 (31.9%) correspondieron a tumor de células de Sertoli y 109 (31.6%) a tumor de células de Leydig.[1] En otro estudio realizado con 110 tumores testiculares de 232 perros, 55 (50%) fueron tumor de células de Leydig, 46 (41.8%) fueron seminomas y 9 (8.1%) fueron tumor de células de Sertoli.[10] En el presente estudio también el tumor de células de Leydig fue el más frecuente (34%), sin embargo, los seminomas (21.7%) fueron los menos frecuentes (Cuadro 3). En cuanto a los casos con dos tumores diferentes en el mismo testículo, la combinación más frecuente fue tumor de células de Sertoli con seminoma (6.5%), seguido de tumor de células de Leydig con seminoma (4.3%) y tumor de células de Sertoli con tumor de células de Leydig (2.7%) (Cuadro 3). Además 14.8% de los 216 perros presentaron tumores en ambos testículos ya sea un tipo igual o diferente en cada testículo o un tipo de tumor y 2 tipos de tumores diferentes en ambos testículos (Cuadro 4). La literatura refiere que al igual que en el presente estudio, es común que se presenten más de un tipo de tumor en sólo testículo o en ambos testículos.[1,7,9] Desafortunadamente en el presente estudio no se contó con información acerca de cuantos casos se presentaron en testículos retenidos (criptorquidismo) ya que es uno de los factores de riesgo más mencionados. Cabe señalar no se diagnosticaron casos de teratomas, gonadoblastomas, tumores mesenquimales, carcinoma embrionario o linfomas. Tampoco se identificaron tumores metastásicos. Aunque con pequeñas variaciones, se concluye que la frecuencia de edad, raza y tipo de tumores testiculares en los perros de este estudio, es consístete con estudios previos realizados en otros países.

ISBN: 978

Cuadro 1. Frecuencia de edad de perros con tumor testicular diagnosticados con tumor testicular en el Departamento de Patología, FMVZ, UNAM, de enero del 2008 a febrero del 2016

Edad (años)	Número	Porcentaje
18	5	2.3
16	4	1.8
15	7	3.2
14	20	9.2
13	17	7.8
12	34	15.7
11	26	12
10	26	12
9	10	4.6
8	25	11.5
7	12	5.5
6	7	3.2
5	2	0.9
4	2	0.9
3	3	1.3
2	7	3.2
1	1	0.4
No referida	9	4.1
Total	**216**	**100**

Cuadro 2. Frecuencia de razas de perros con tumor testicular diagnosticados con tumor testicular en el Departamento de Patología, FMVZ, UNAM, de enero del 2008 a febrero del 2016

Raza	Número	Porcentaje
Poodle	50	23
Labrador	31	14,3
Mestizo	22	10
Pastor alemán	15	7
Cocker	13	6
Bóxer	12	5.6
Schnauzer	11	5
No referida	8	3.7
Chihuahua	6	2.7
Maltés	5	2.3
Bull terrier	4	1.8
Otras razas	39	18
Total	**216**	**100**

ISBN: 978

Cuadro 3. Frecuencia del tipo de tumores en 1 testículo de 184 perros diagnosticados en el Departamento de Patología, FMVZ, UNAM, de enero del 2008 a febrero del 2016

Tipo de Tumor	Número	Porcentaje
Leydig	64	34.7
Sertoli	55	29.8
Seminoma	40	21.7
Sertoli y Seminoma	12	6.5
Leydig y Seminoma	8	4.3
Sertoli y Leydig	5	2.7
Total	**184**	**100**

Cuadro 4. Frecuencia del tipo de tumores en los 2 testículos de 32 perros diagnosticados en el Departamento de Patología, FMVZ, UNAM, de enero del 2008 a febrero del 2016

Tipo de Tumores		Número	Porcentaje
Leydig	Seminoma	8	25
Leydig	Leydig	5	15.6
Leydig	Sertoli	4	12.5
Sertoli	Seminoma	4	12.5
Seminoma	Seminoma	3	9.3
Leydig	Leydig y Seminoma	2	6.2
Seminoma	Seminoma y Sertoli	2	6.2
Sertoli y Leydig	Seminoma	2	6.2
Leydig y Seminoma	Seminoma	1	3.1
Leydig y Seminoma	Sertoli	1	3.1
Total		**32**	**100**

ISBN: 978

REFERENCIAS

1. Svend WN., Donald HL. 1974. VI. Tumours of the testis. *Bulletin of the World Health Organization*, 50:71-78.

2. Peters MA, Van Sluijs FS. 1996. Testicular tumors in dogs: a literatura review. *Tijdschrift Voor Diergeneeskunde.* 12(2):36-38.

3. MacLachian NJ, Kennedy PC. 2002. Tumors of the genital systems. En: Meuten DJ. *Tumors in domestic animals*. 4th ed. Iowa State Press, USA: Blackwell Publishing Company, pp. 561-567.

4. Eslava MP, Torres GV. 2008. Neoplasias testiculares en caninos: un caso de tumor de células de Sertoli. *Revista de Medicina Veterinaria y Zootecnia Córdoba,* 13 (1):1215-1225.

5. Hohšteter M, Artukovic B, Severin K, Kurili AG, Beck A, Šoštarić-Zuckermann IC, Grabarević Z. 2014. Canine testicular tumors: two types of seminomas can be differentiated by immunohistochemistry. *BMC Veterinary research*, 10:169.

6. Turk JR, Turrk MAM, Gallin AM. 1981. A Canine testicular tumor resembling gonadoblastoma. Veterinary Pathology, 18: 201-207.

7. Patnaik AK, Mostofi FK. 1993. A clinicopathologic histologic, and inmunohistochemical study of mixed germ cell-stromal tumors of the testis in 16 dogs. *Veterinary Pathology*, 130: 287-295.

8. Ortega-Pacheco A, Avalos-Borges EA. 2000. Hiperestrogenismo, alopecia y metaplasia escamosa de próstata asociados a un tumor de células de Sertoli en un perro. *Revista Biomedicina*, 11:33-38.

9. Liao AT, Chu PY, Yeh LS, Lin CT, Liu CH. 2009. A 12-year retrospective study of canine testicular tumors. *The Journal of veterinary medical science / the japanese society of veterinary science*, 71 (7): 919-923.

10. Grieco V, Riccardi E, Greppi GF, Teruzzi F, Iermanó V, Finazzi M. 2008. Canine testicular tumours: a study on 232 dogs. *Journal of Comparative Pathology*, 138 (2-3): 86-89.

11. Verma K. 1989. Value of fine needle aspiration cytology in the diagnosis of testicular neoplasms. *Acta Cytologica*, 33 (5): 631- 634.

12. Grieco V, Banco B, Giudice C, Mosca F, Finazzi M. 2010. Immunohistochemical expression of the KIT protein (CD117) in normal and neoplastic canine testes. *Journal of Comparative Pathology*, 142 (2-3): 213-217.

13. Grieco V, Riccardi E, Rondena M, Ciampi V, Finazzi M. 2007. Classical and spermatocytic seminoma in the dog: histochemical and immunohistochemical findings. *Journal of Comparative Pathology*, 137 (1): 41-46.

14. Thorvaldsen TE, Nødtvedt A, Grotmol T, 2012. Gunnes G. Morphological and immunohistochemical characterisation of seminomas in Norwegian dogs. *Acta veterinaria Scandinavica*, 17:54-52.

ISBN: 978

GASTRITIS ULCERATIVA EN FELINO RELACIONADO CON *Physaloptera praeputialis* CASO CLINICO

48

Peña RDA*[1], Figueroa ASC[1], Borbón TY[1], Molina BRM[1] y Cedillo CJR[1]

[1] *Laboratorio de Anatomía Patológica. Departamento de Ciencias Agronómicas y Veterinarias. Instituto Tecnológico de Sonora.*
diegotss_24@hotmail.com

RESUMEN

Se presenta el caso de un felino hembra criollo consultado en el Centro de Especialidades y de Diagnóstico Integral en Pequeñas Especies (CEDIPE) del ITSON campus Nainari debido a que presentaba diarrea mucosa, letargia, fiebre y problemas respiratorios, al realizar la exploración externa se encontró que se presentaba caquexia, deshidratación y alopecia generalizada con descamación. Tras 2 días de hospitalización con terapia de líquidos y antibiótica (Penicilina) falleció y fue remitido al Laboratorio de Anatomía Patológica para realizar el estudio de necropsia donde los hallazgos más relevantes fue una gastritis ulcerativa multifocal crónica severa por infestación parasitaria los cuales fueron recolectados y enviados a realizar un estudio complementario de identificación morfológica dando como resultado una parasitosis por *Physalopetra praeputialis.*

Palabras clave: *Physaloptera praeputialis*, Felino, Infestación, Gastritis ulcerativa

GASTRITIS ULCERATIVE IN FELINE RELATED WITH *Physaloptera praeputialis* CLINICAL CASE

ABSTRACT

Presents the case of a feline creole consulted at Specialties and Integral Diagnostic of Small Species (CEDIPE) of ITSON, campus Nainari because of it presents mucosal diarrhea, lethargy, fever, in external exploration were found that the animal presented a cachectic state, dehydration and a general alopecia with desquamation. After 2 days of hospitalization with fluid and antibiotic therapy with Penicillin died and was remitted to the Pathological Anatomy Laboratory in order to made the necropsy study where the biggest reward were gastritis ulcerative severe chronic multifocal by parasitic infestation which were collected and sent to a morphological identification, giving as result a parasitic infestation by Physalopetra praeputialis.

Keywords: Physaloptera praeputialis, Feline, Infestation, Gastritis Ulcerative

ISBN: 978

INTRODUCCIÓN

El primer registro de *Physaloptera spp* en gatos de Cd Obregón, Sonora fue en 1996 mediante un estudio para conocer su frecuencia, para lo cual se hizo uso de 58 gatos que fueron remitidos al laboratorio de anatomía patológica en dicho periodo. Los resultados obtenidos indican que 33 de los 58 gatos analizados (57%) fueron positivos a la presencia de *Physaloptera spp*.[1]

Physaloptera praeputialis es un parásito nematodo que se encuentra en el estómago de gatos, perros, coyotes, zorras y otros carnívoros silvestres. El macho mide de 13 a 45 mm de largo, la hembra de 15 a 58 mm de largo y los huevos de 45 a 58 por 30 a 45 micras). La cutícula se refleja hacia adelante en el extremo anterior para formar un collar similar al prepucio. La cola del macho tiene una amplia ala asimétrica.[2]

En los gatos infestados con este parásito, por medio de las heces salen los huevos ya embrionados, estos huevos son ingeridos por hospederos intermediarios, que en este caso son cucarachas *Blatella germánica*, grillos del género *Gryllus* y *Centophyllus* o escarabajos del género *Tribolium confusum* o *Harpalus sp.*

La primera larva penetra en la pared del intestino en donde muda y se enquista, llegando a larva tres en aproximadamente 28 días.

La infestación del hospedador definitivo se lleva a cabo por vía oral, cuando se ingiere al grillo o la cucaracha, el parásito se libera y se aloja en el estómago, este después de su ingesta tarda entre 56 y 83 días en llegar a su etapa adulta.

Los vermes adultos tienen pequeños dientes sobre sus grandes labios triangulares con los que se adhieren fuertemente a la mucosa del estómago.[3]

El nematodo ejerce acción traumática al adherirse a la mucosa del estómago, la acción expoliadora es hematófaga e histófaga, causando pequeñas ulceras. En infestaciones fuertes hay evidente disminución de la condición general.[4]

HISTORIA CLÍNICA:

Felino de raza criolla de aproximadamente 4 meses de edad, 1kg de peso, color negro fue recogido de la calle y llevado a una clínica veterinaria particular presentando diarrea mucosa amarillenta, letargia, fiebre, y problemas respiratorios, al realizar la exploración externa se encontró caquexa, deshidratación y una alopecia generalizada con descamación, fue medicado con penicilina, después de una semana de tratamiento en la Clínica-Hogar se optó por remitirlo al Centro de Especialidades y de Diagnóstico Integral en Pequeñas Especies (CEDIPE) del ITSON campus Nainari para su hospitalización continuando con la terapia de líquidos y suspendiendo los antibióticos debido a que los problemas respiratorios había cesado.

Después de 2 días de hospitalización el paciente murió y fue remitido al Laboratorio de Anatomía Patológica para realizar el estudio de necropsia.

ISBN: 978

HALLAZGOS MACROSCÓPICOS

Al realizar la inspección externa durante la necropsia se encontró al animal en un estado caquéxico con alopecia generalizada y descamación cutánea severa además de restos fecales de consistencia mucosa y color amarillento en la zona perianal y en la cola a la altura de las primeras vertebras coccígeas.

Al incidir por la línea media y retirar la piel se logró observar una disminución muscular de los espacios intercostales además de un ligero edema subcutáneo, al abrir cavidad torácica y abdominal no se encontraron cambios externos aparentes en los órganos por lo que se procedió a realizar la exploración del tubo digestivo completo, al llegar al estómago se encontraron adheridos a la mucosa y libres en la primera porción del intestino delgado causado posiblemente por una migración post mortem, una infestación parasitaria por unos gusanos blanquecinos redondos provocando una gastritis ulcerativa multifocal crónica.

Figura 1

Figura 2

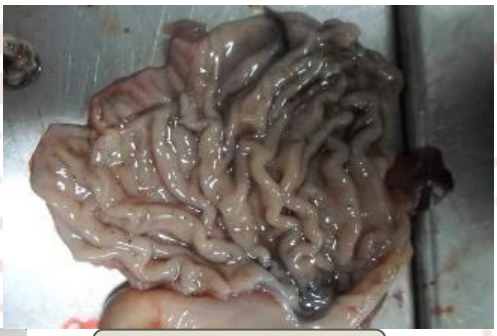

Figura 3

Figura 4

Figura 5

ISBN: 978

DESCRIPCIÓN DE IMÁGENES: Figura 1. Aspecto del felino al llegar a la sala de necropsias con claro estado caquéxico además se observan las zonas mayormente alopécicas y con una severa descamación cutánea; Figura 2. Restos fecales mucoso amarillentos; Figura 3. Mucosa estomacal con pequeñas hemorragias multifocales con parásitos adheridos Figura 4. Parásitos encontrados en la mucosa estomacal identificados morfológicamente como hembras de *Physaloptera praeputialis*; Figura 5. Parásitos encontrados en la mucosa estomacal identificados morfológicamente como machos de *Physaloptera praeputialis*.

HALLAZGOS MICROSCÓPICOS

Se hizo un muestreo de diferentes órganos (estómago, pulmón, linfonodulo retro mandibular, bazo, hígado y piel), los cuales fueron teñidos con H/E para su estudio histopatológico. En el resultado histopatológico del estómago se obtuvo el corte preciso de un nematodo de *P. praeputialis* adherido a la mucosa provocando una zona de ulceración en la cual el tejido perdió su estructura, se logra observar una reacción inflamatoria por células plasmáticas, linfocitos y eosinofilos en la zona afectada por el parásito, estas mismas células también se lograron ver en la luz de un vaso sanguíneo. Por otro lado en el pulmón se observó un ligero edema alveolar y pequeños focos de infiltración linfocítica los cuales fueron relacionados con los problemas respiratorios que presentó previamente el paciente y que fue tratado con antibióticos, en hígado se identificó un cambio graso moderado, finalmente en los cortes realizados de piel se encontró una hiperqueratosis epitelial con presencia de ectoparásitos asociados a *Sarcopes scabiei* por su localización y estructura histológica.

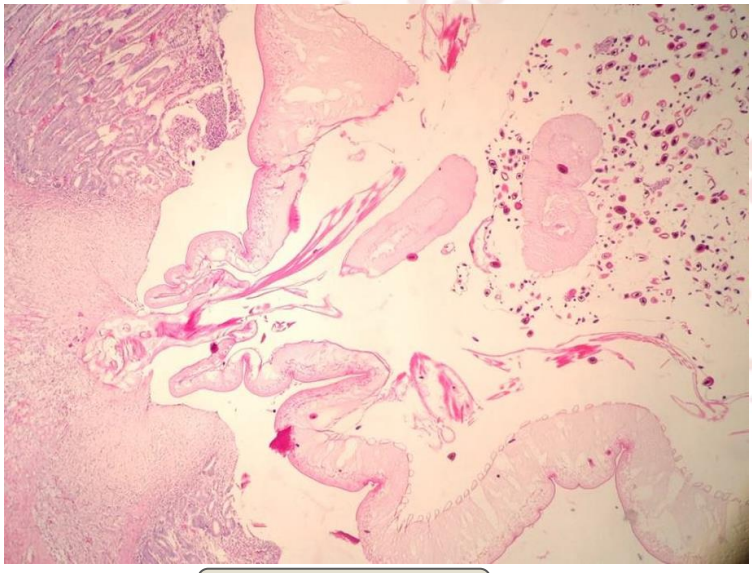

Figura 6

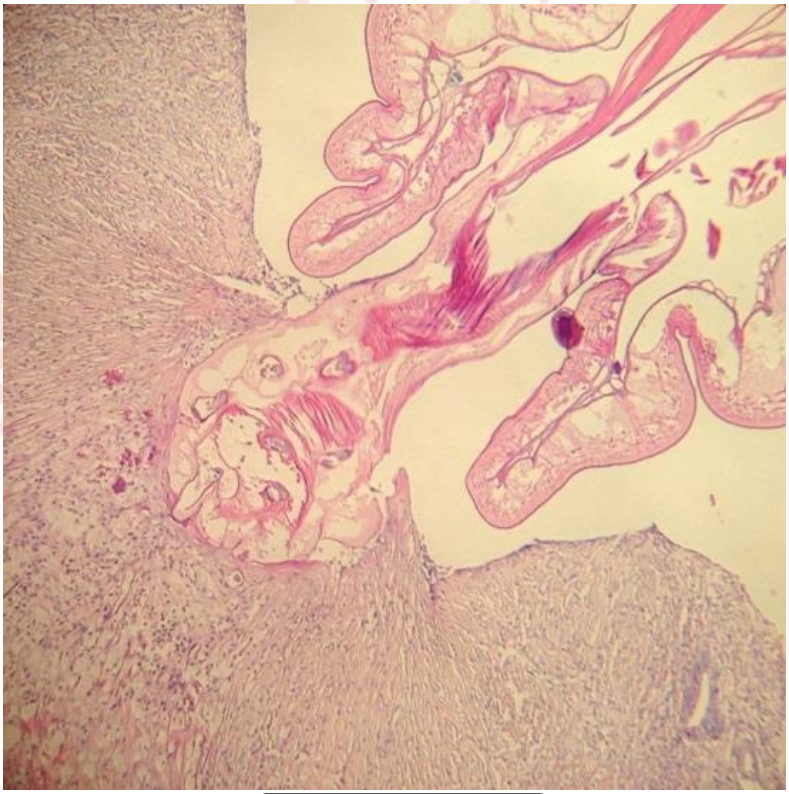

Figura 7

ISBN: 978

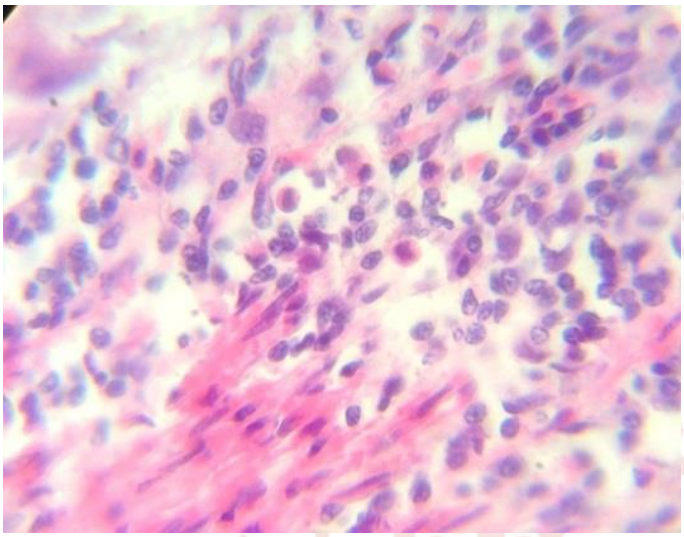

Figura 8

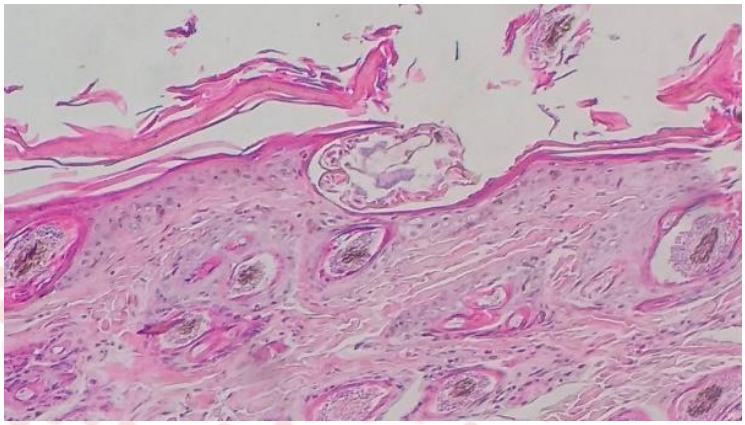

Figura 9

DESCRIPCIÓN DE IMÁGENES: Figuras 6 y 7. Se observa parásito de *P. praeputialis* adherida a la mucosa estomacal provocando zona de ulceración con pérdida de la estructura tisular. Figura 8. Se observa la reacción inflamatoria en el tejido por acción de células plasmáticas, eosinofilos y linfocitos en diferentes zonas alrededor del área dañada. Figura 9. Se ve una hiperqueratosis epitelial con descamación provocada por una infestación parasitaria por los ácaros sugestivos a *S. scabiei*.

PRUEBAS COMPLEMENTARIAS

Además de la necropsia realizada al felino se realizaron estudios de histopatología e identificación morfológica parasitaria, finalmente se realizó una tinción de PAS.

CRITERIO DIAGNÓSTICO

Por la localización en la mucosa gástrica, la morfología característica de los nematodos, y la capacidad de resistir el medio ácido de los jugos gástricos se determinó que se trataba de *Physaloptera praeputialis.*

Los hallazgos microscópicos en el sitio de la adhesión de los parásitos demostraron el efecto ulcerativo sobre la mucosa y puso en evidencia la reacción inflamatoria.

DIAGNÓSTICOS DIFERENCIALES

El diagnóstico diferencial de gastritis ulcerativa en felinos por parasitosis es muy limitado debido a que son pocos los parásitos capaces de soportar el ambiente ácido que predomina en el estómago, uno de ellos es el nematodo Ollulanus tricuspis de la familia Trichostrongylidae5, el cual fue descartado debido a que en aspectos morfológicos es muy diferente a los encontrados.

ISBN: 978

Se menciona lo siguiente como posibles causas de gastroenteritis ulcerativas en carnívoros como felinos y canidos, los corticosteroides no son ulcerogénicos, rara vez provocan problemas aunque se administren en dosis elevadas. Sin embargo, los esteroides pueden agravar la úlcera en determinadas circunstancias:

Si se utilizan junto con AINES, si se administran dosis elevadas a pacientes con enfermedad medular (mecanismo desconocido) , en presencia de "hipoxia en la mucosa", por ejemplo, secundaria a una anemia grave , en presencia de otros factores que favorezcan una lesión de la mucosa, por ejemplo, alteración hemostática primaria, como la trombocitopenia de origen inmunitario y enfermedad simultánea que también aumenta el riesgo de úlcera gastrointestinal (p. ej., tumor mastocítico, gastrinoma, enfermedad de Addison, enfermedad hepática, enfermedad renal, hipovolemia, choque hipovolémico, etc.).[6]

DISCUSIÓN

En un estudio realizado Urmia, Iran se encontró en 7 de 22 gatos una parasitosis de los cuales el más afectado presento 30 larvas (19 hembras y 11 machos), se determinó que los cambios histopatológicos en la mucosa gástrica relacionados con *P. praeputialis* son infiltración linfocítica, eosinofilica además la mucosa gástrica mostro glándulas con hiperplasia y espacios císticos.[4] Las lesiones histopatológicas coinciden con las observadas en el estudio realizado en el caso a excepción de los espacios císticos y la hiperplasia de glándulas postuladas.

Al momento de realizar la necropsia a un felino se encontró un grupo de gusanos en la mucosa gástrica además de un engrosamiento de la pared estomacal. La mucosa presentaba congestión, edema y pequeñas erosiones, también se apreciaron zonas necróticas en algunas áreas.[3] Lo cual difiere en algunos aspectos con los hallazgos en la necropsia del presente estudio debido a que no se encontró edema, congestión ni zonas necróticas en la mucosa gástrica sin embargo coincide en las erosiones provocadas por la adhesión del parásito.

Respecto a la morfología parasitaria es similar a la reportada en la literatura.[2]

CONCLUSIÓN

La infestación parasitaria en el estómago del felino causo una reacción ulcerativa multifocal, provocando alteraciones en la secreción del jugo gástrico resultando en dolor y mala digestión de los alimentos afectando la condición general del animal. Aunado a otros problemas parasitarios e infecciosos contribuyeron al deterioro progresivo y la muerte del gato en este caso.

La información que proporciona este reporte es de interés epidemiológico que puede ser utilizado para toma de decisiones diagnósticas y terapéuticas.

ISBN: 978

BIBLIOGRAFÍA

1. Lizárraga J. (1996) Determinación de la frecuencia de *Physaloptera spp* en gatos domésticos en el periodo de febrero a mayo del 1996 en Ciudad Obregón Sonora. Tesis de licenciatura Instituto Tecnológico de Sonora. Asesor MC Jesús Raymundo Cedillo Cobián

2. Bowman D, et al. (2002) Feline Clinical Parasitology. 1st Edition. A Blackwell Sciense Company, Iowa State University Press

3. American Association of Veterinary Parasitologists "AAVP" (2014). *Physaloptera praeputialis* von Linstow. Consultado y recuperado en 11 de Marzo de 2016

http://www.aavp.org/wiki/nematodes/spirurida/physalopteroidea/physaloptera-praeputialis/

4. Naem S, et al. (2006) Pathological Findings on Natural Infection with *Physaloptera praeputialis I*n Cats. Urmia, Iran. Consultado y recuperado en 10 de Marzon de 2016

file:///C:/Users/diego/Downloads/VA76_4_5_Naem.pdf

5. Zentek, et al. (2012) Enciclopedia De La Nutrición Clínica Felina- Patologías Digestivas del Gato: Papel de la Nutrición. Escrito por Royal Canin, Publicado por International Veterinary Information Service (IVIS). Consultado y recuperado en 13 de Marzo de 2016

http://www.ivis.org/advances/rcfeline_es/A5303.1109.ES.pdf?L

6. German A, et al. (2012) Enciclopedia De La Nutrición Clínica Canina- Enfermedades Digestivas Más Frecuentes: El Papel De La Nutrición. Escrito por Royal Canin, Publicado por International Veterinary Information Service (IVIS). Consutado y recuperado en 13 de Marzo de 2016

http://www.ivis.org/advances/rc_es/A4303.0108.ES.pdf?LA=2

ISBN: 978

GLOSITIS Y NEUMONÍA ABSCEDATIVA EN CIERVO ROJO: INFORME DE UN CASO

49

Alvarado, QC *[1], Sánchez, CA[1], Ingalls, VRE[1], De la Peña, MA[1], Candanosa, AIE[1]

[1]Centro de Enseñanza, Investigación y Extensión en Producción Animal en Altiplano (CEIEPAA), Facultad de Medicina Veterinaria y Zootecnia (FMVZ), Universidad Nacional Autónoma de México (UNAM).
Correspondencia: christianoaq@gmail.com

RESUMEN

El ciervo rojo (*Cervus elephaus*) es una especie silvestre que poco a poco se introdujo a la civilización para su crianza en cautiverio. Es por ello que, al sustituir su hábitat y comportamiento natural en esta especie se ve obligada a adaptarse a la vida en cautiverio. Este trabajo describe las lesiones post-mortem encontradas en un cervato, el cual murió de un proceso infeccioso asociado a las bacterias *Truperella pyogenes* y *Streptococcus* spp., relacionado con el cambio de alimentación de pasto en pradera a pacas de heno en estabulación.

Palabras clave: ciervo rojo, cautiverio, *Truperella pyogenes, Streptococcus* spp.

ABSTRACT

The red deer (*Cervus elaphus*) is a wild species gradually introduced to civilization for captive breeding. By changing their habitat and natural behavior is forced to adapt to life in captivity. This paper describes the post-mortem lesions found in a fawn who died of an infectious process associated with *Streptococcus pyogenes* and *Truperella* spp., associated with the change of fedding pasturage to native hay grass.

Key Words: red deer, captivity, *Truperella pyogenes, Streptococcus sp.*

INTRODUCCIÓN

Al ser originario de Europa, el ciervo rojo (*Cervus elephaus*) es considerada una especie exótica en nuestro país, cuya producción ha ido creciendo en los últimos años, siendo una de las 30 especies de interés para manejo en Unidades de Manejo intensivas para la Conservación de la Vida Silvestre en el periodo de 1997 a 2008[1]. Este animal en su hábitat natural es poco propenso a contraer enfermedades; esta situación está dada por varios factores, entre los que destaca la baja densidad de población; baja tasa de contacto con otras especies domésticas o silvestres; la búsqueda de alimentación adecuada en condición de libertad, le permite grandes desplazamientos; así como, la dificultad de detección de enfermedades en su estado silvestre.[2] Esta situación cambia cuando se encuentran en confinamiento, con cargas de población son mayores a las que están acostumbrados y sujetos a condiciones de frecuente estrés. El ciervo es un animal muy susceptible al estrés, situación que puede provocar una disminución en sus defensas

ISBN: 978

inmunitarias y como consecuencia de ello algunos microorganismos estarían en condiciones de proliferar desencadenando así la enfermedad.[2] Generalmente, el ciervo rojo se mantiene en instalaciones que semejan su hábitat natural, la mayoría de las veces son alimentadas en praderas. Es poco frecuente que se empleen para el abasto de carne.
El objetivo del presente trabajo es informar de un caso de glositis y neumonía abscedativa en un ciervo rojo mantenido en condiciones de semicautiverio perteneciente al hato de producción en el altiplano mexicano.

HISTORIA CLÍNICA

El 19 de noviembre se detecta un cervato macho de 5 meses de edad con pobre condición corporal, sialorrea, dificultad para cerrar la boca, aumento de volumen en la región mandibular izquierda y con dificultades para alimentarse. El 20 de noviembre se tranquiliza con 1 mg/kg IM de Procin ® (Lab. Pisa, Xilazina al 10%) para realizar una evaluación. A la inspección se detectó que la lengua presentaba múltiples nódulos y dos orificios por donde drenaba material purulento, aunado a úlceras y erosiones, por lo cual se decidió aplicar la eutanasia. El ciervo procede de un hato en Tequisquiapan, Querétaro, estos se agrupan en potreros diferentes de acuerdo a la siguiente clasificación: hembras adultas gestantes, hembras adultas con cría, recría (cervatos de 5 a 10 meses de edad), engorda y sementales. Habitualmente los ciervos se mantienen en pastoreo rotacional intensivo en pradera mixta de alfalfa (*Medicago sativa*), Rye Grass y Orchard. En el mes de diciembre de 2015 se remite a la Unidad de Servicio de Diagnóstico y Constatación del CEIEPAA de la FMVZ-UNAM y se aplica la eutanasia química con xilacina y pentobarbital sódico. El médico veterinario refirió que los animales se habían mantenido estabulados en el último mes debido a las malas condiciones de las praderas por el clima. De acuerdo a lo anterior, el hato tuvo que ser alimentado con heno de pasto nativo.

HALLAZGOS MACROSCÓPICOS

El animal presentaba una condición corporal pobre. Se observaron hemorragias en cornetes nasales mediales. En la región maxilar inferior presentaba una protuberancia de aproximadamente 7 cm de largo, que a la palpación se sentían firmes. Las mucosas explorables se observaban ligeramente pálidas. En lengua se observaron abscesos de diferentes tamaños con exudado color amarillo claro de consistencia firme distribuidos en todo el órgano (Figura 1, Figura 2). En la región perianal se encontraron heces líquidas de color café claro. Se observaron abscesos de 2 cm de diámetro aproximadamente en la región submandibular, específicamente en los músculos identificados como geniogloso y geniohioideo con distribución al azar (Figura 3). Ambos pulmones presentaban congestión grave difusa con numerosos abscesos multifocales de varios tamaños invadiendo el 70% del parénquima, algunos de estos vertían exudado amarillo claro de consistencia cremosa a cavidad (Figura 4). La porción media de la tráquea presentaba espuma de color verde claro. El corazón estaba asimétrico por dilatación moderada del ventrículo derecho; el miocardio, así como las válvulas y las cuerdas tendinosas se encontraban de color rojo obscuro. Las asas intestinales se presentaban dilatadas y llenas de gas; al corte del intestino delgado presentó las paredes

ISBN: 978

engrosadas. El hígado estaba congestionado y con bordes redondeados. Los riñones se encontraban moderadamente congestionados tanto en corteza como médula.

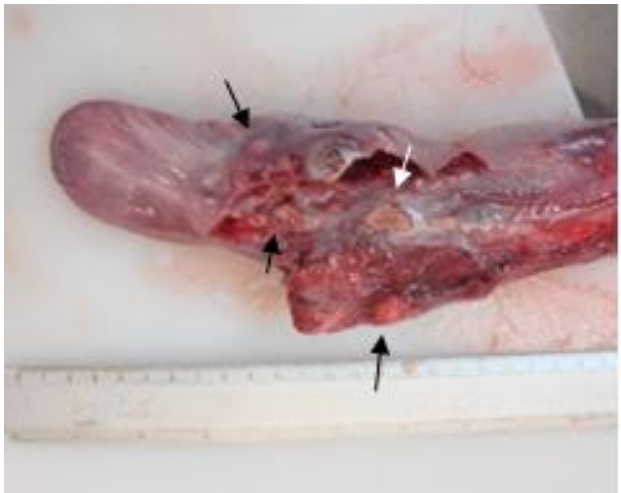

Figura 1. Múltiples abscesos en lengua. Ciervo rojo. 5 años. macho.

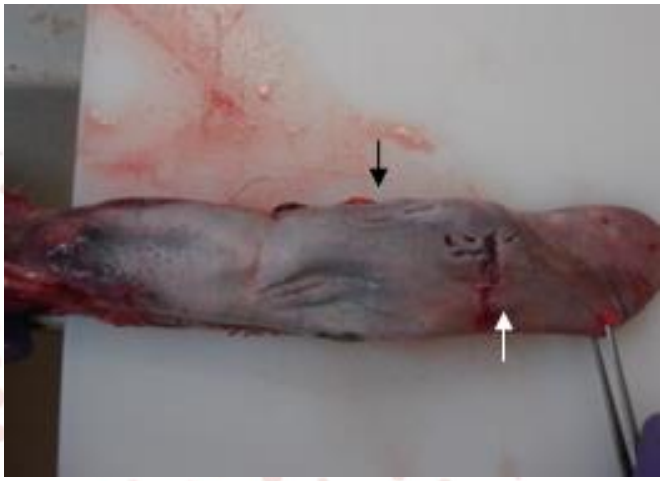

Figura 2. Abscesos en lengua y pérdida de la continuidad de la mucosa. Ciervo rojo, 5 años, macho.

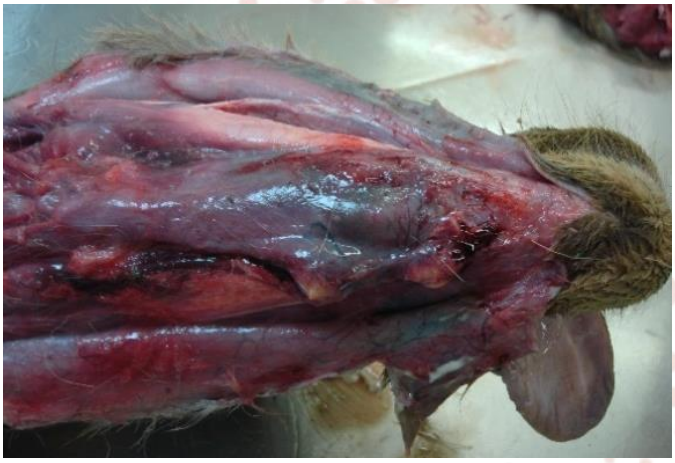

Figura 3. Abscesos en región submandibular. Ciervo rojo, 5 años, macho.

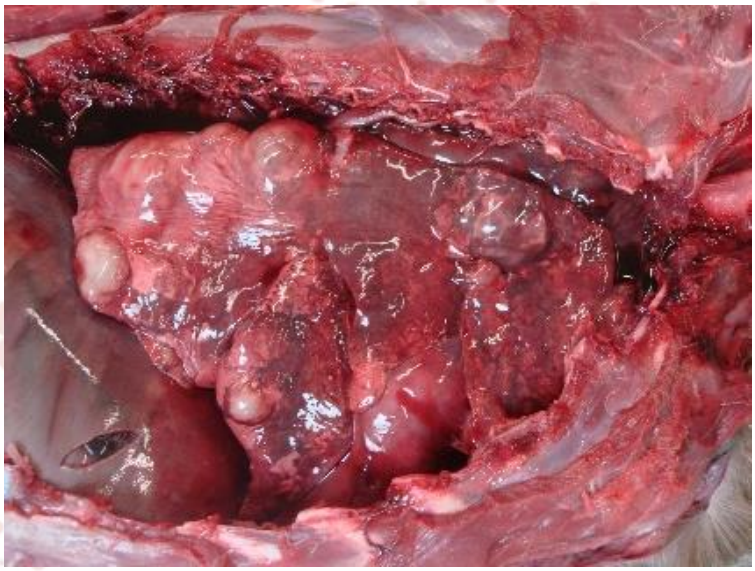

Figura 4. Abscesos en parénquima pulmonar. Ciervo rojo, 5 años, macho.

ISBN: 978

HALLAZGOS MICROSCÓPICOS

En la lengua se observó glositis abscedativa grave multifocal y zonalmente extensiva. En pulmón había neumonía abscedativa grave multifocal coalescente con edema y congestión grave difusa, así como pleuritis fibrinosa grave difusa con zonas de reparación (tejido de granulación). En hígado presentó necrosis hepática grave difusa con abundantes baterías bacilares intralesionales y capsulares. En riñón se observaba necrosis grave zonalmente extensiva con presencia de bacterias bacilares intralesionales con zonas de enfisema y congestión cortical moderada difusa. En músculo estriado se observaba miositis necrótica grave zonalmente extensiva con presencia de bacterias bacilares intralesionales y émbolos bacterianos.

PRUEBAS COMPLEMENTARIAS

Se enviaron muestras de los abscesos al laboratorio de bacteriología. En la muestra del absceso de lengua se identificó *Truperella pyogenes* y en la muestra de los abscesos de pulmón se identificó *Streptococcus* spp.

CRITERIO DIAGNÓSTICO

Se empleo la clasificación de neumonías y lesiones de cavidad oral del Jubb and Kennedy, 2007.[5]

DIAGNÓSTICOS DIFERENCIALES

De acuerdo a la especie animal y debido a las lesiones nodulares en lengua, se puede hacer diagnóstico diferencial con la enfermedad de lengua de madera causada por la bacteria *Actinobacillus lignieresi.* Los nódulos palpables en la región maxilar inferior pueden sugerir Actinomicosis, causada por *Actinomyces bovis.* La neumonía abscedativa puede ser producida por diferentes infecciones bacterianas, como aquellas causadas por *Staphylococcus aureus, Pasteurella multocida* o incluso con granulomas causados por *Mycobacterium bovis;* podemos considerar también infecciones micóticas producidas por *Aspergillus* spp.

DISCUSIÓN

De acuerdo a los hallazgos patológicos observados, se considera que la formación de abscesos en la lengua por *Trueperella pyogenes* se debió a una lesión por el alimento áspero y duro (heno de pasto nativo) que generó una perforación. Posteriormente, el ciervo presentó dificultad para respirar por la obstrucción de las vías aéreas producida por los abscesos, cambiando la homeostasis pulmonar (Jubb et al., 2007). En rumiantes que se encuentran en producción intensiva o semiintensiva, los abscesos a nivel de boca son frecuentes, como secuelas de la mala alimentación con forrajes duros.

Los ciervos son herbívoros adaptados a una alimentación mixta entre el pastoreo y el ramoneo, interaccionan en competencia ecológica con otros herbívoros tanto domésticos como silvestres[4]. Tienen una marcada preferencia por el consumo de plantas arbustivas y especialmente con las leguminosas. Son altamente selectivos para consumir hojas y los

ISBN: 978

rebrotes tiernos. El sistema de alimentación se basa en pastoreo, y debido a su menor capacidad ruminal, requieren de pastos de buena calidad. Se debe tener en cuenta que a través de la cría artificial de estas especies se está obligando a los animales a alimentarse de pastos de baja calidad como son las especies forrajeras que normalmente hubiesen elegido como segunda o tercera opción o, incluso, nunca lo hubiesen hecho. En condiciones naturales los machos llegan a vivir un promedio de vida de 12-13 años y las hembras al ser más longevas pueden vivir hasta los 20 años[4].

La mortalidad en los ciervos varía de acuerdo a diferentes factores del hábitat. En estado silvestre la mayor causa de mortalidad es por los depredadores y se da en las crías, principalmente. En cautiverio, las causas más frecuentes de mortalidad en neonatos y cervatos son los traumatismos y el diestrés respiratorio; en los adultos son las enfermedades de origen infeccioso.[3]

CONCLUSIÓN

El ciervo rojo ha tenido que adaptarse a diferentes ambientes desde que salió de los bosques del norte de Europa. Considerando el bienestar animal, se debe tomar en consideración no alimentarlo con forrajes ásperos y duros, con nutrientes de baja calidad que produzcan lesiones en la cavidad oral o en otros órganos.

REFERENCIAS

1. CONABIO. Proyecto de Evaluación de las Unidades de Manejo para la Conservación de la Vida Silvestre (UMA) (1997-2008). Resultados de la Fase I: Gestión y Administración. Proyectos CONABIO: HV003, HV004, HV007, HV012 y HV019. México. 2012.

2. Mereb, G. C. (2016). Aspectos Sanitarios en la Cría del Ciervo Colorado. *Producción de Ciervos*. Consutado el lunes 14 de marzo de 2016 en: http://www.producciondeciervos.com.ar/sanidad.html

3. Sánchez C. A, Candanosa A.I.E. Causas de Mortalidad en un Rebaño de Ciervos en Querétaro, México. XXIII Congreso Nacional de Patología Veterinaria. 28-30 de mayo de 2014. Jalisco (Guadalajara). México (Guadalajara). Sociedad Mexicana de Patólogos Veterinarios, AC, Universidad de Guadalajara, 2014.

4. Carranza J. (2011). Ciervo – *Cervus elaphus*. En: Enciclopedis Virtual de los Vertebrados Españoles. Salvador, A., Cassinello, J. (Eds.). Museo Nacional de Ciencias Naturales, Madrid. http://www.vertebradosibericos.org/

5. Jubb K., Kennedy P, and Palmer N. Pathology of domestic animals. Vol. 2, 5th ed. 2006: 541-575.

6. Audigé L., Wilson P.R., Morris R.S. (2001). Disease and mortality on red deer farms in New Zealand. *Veterinary Record, 148 (11)*: 334-340.

7. Sieber V., Robert N., Schybli M., Sager H., Miserez R., Engels M., Ryser-Degiorgis M.P. (2010). Causes of Mortality and Diseases in Farmed Deer in Switzerland. *Veterinary Medicine International. 2010:* 1-8.

8. Kamler J.F., Jędrzejewski W. & Jędrzejewska B. (2007). Survival and cause-specific mortality of red deer Cervus elephaus in Bialowieza National Park, Poland. *Wildl. Biol. 13*: 48-52

9. Gerlach B.M., Houser T.A., Hollis L.C., Tokach M.D., Nietfeld J.C., Higgins J.J., Anderson G.A., Goehring B.L. (2012). Incidence and severity of *Arcanobacterium pyogenes* injection site abscesses with needle-free injection. *Meat Science, 92*: 805-807.

10. Mackintosh C., Haigh J.C. & Griffin F. (2002). Bacterial diseases of farmed deer and bison. *Rev. Sci. Tech. Off Int. Epiz. 21 (2): 249-263.*

ISBN: 978

GRANULOMA CUTÁNEO ULCERATIVO EN CABALLO

50

Gutiérrez CA[1], Zamora EJL[1], Valladares CB[1], Castañeda GA[2], Carvajal FA[3], Alvarado GN[1], Garza CDM[1], Lara GI[1] y Martínez MMF[1]

[1]Facultad de Medicina Veterinaria y Zootecnia. Universidad Autónoma del Estado de México
[2] Facultad de Medicina, Universidad Westhill, Ciudad de México.
[3] Hospital Veterinario de Grandes Especies. Universidad Autónoma del Estado de México

RESUMEN

Un caballo de 3 años de edad fue presentado en el Hospital Veterinario de Grandes Especies porque presentaba la formación de una masa ulcerada localizada en prepucio e inflamación en la región de los carpos. Se realizó la excisión quirúrgica de la masa y posteriormente se tomó una muestra de la misma y fue enviada a estudio histopatológico. El estudio reveló que se trataba de una lesión granulomatosa eosinofílica. Con base en la historia clínica, la localización de las lesiones y el resultado del estudio histopatológico, el diagnóstico se asoció con una infestación por *Habronema spp.*

Palabras clave: Granuloma, caballo, habronemosis.

ABSTRACT

A 3 years old horse was presented at the "Hospital Veterinario de Grandes Especies", because it presented the formation of an ulcerated mass located in foreskin and inflammation in the region of carpi. Surgical excision of the mass was performed and then a sample was taken and it was sent to histopathology. The study revealed that it was an eosinophilic granulomatous lesion. Based on the clinic history, the location of the lesions and the result of histopathology, diagnosis was associated with infestation *Habronema spp*

Keywords: Granuloma, horse, habronemosis.

INTRODUCCIÓN

La reparación de las heridas es una compleja serie de reacciones bioquímicas que involucran a los sistemas hemolinfático, cardiovacular, nervioso y endócrino. Una reparación exitosa se basa en la reconstrucción del tejido, remodelación de la matriz colágena y restauración de la fuerza tensil del tejido.

La cicatrización de las heridas implica una elaborada interacción de muchos factores de crecimiento, es el resultado neto de las señales estimulantes e inhibitorias proporcionadas por los factores de crecimiento que son liberados hacia la herida [1].

ISBN: 978

En los caballos, la reparación de las heridas sigue un patrón similar al de las otras especies; sin embargo, algunas diferencias únicas son reconocidas y características de la reparación en los equinos. Comparado con bovinos la reactividad fibroblástica en las heridas de la piel del caballo, ocurre marcadamente antes y en forma más pronunciada, adicionalmente la contracción de la herida es limitada, estos hechos combinados con las restricciones prácticas aumentan el retraso en la reparación de la herida. El resultado de esto es el típico síndrome clínico de los equinos caracterizado por una prolongada reparación de la herida, con excesiva producción de tejido de granulación[1].

El tejido de granulación es un proceso de reparación como respuesta natural del cuerpo, es la formación de tejido resistente a la infección, que ayuda a completar la cavidad de las heridas, la proliferación del tejido de granulación se detiene cuando el defecto de la herida ha llenado la superficie, la migración epitelial y la contracción comienza como el principal mecanismo de curación. Sin embargo, en algunos casos la proliferación del tejido continúa sin cesar, retrasando la cicatrización cuando supera la piel adyacente y se extiende sobre los bordes epiteliales de la herida, denominándose así Tejido de Granulación Exuberante (TGE)[2].

Generalmente al animal no le provoca comezón ni le duele, ya que este tejido carece de terminaciones nerviosas, pero es necesario extraer este tejido para que ocurra la cicatrización. Existen algunos agentes parasitarios que son capaces de producir una respuesta inflamatoria granulomatosa y retrasar la cicatrización como *Habronema spp.* La habronemosis cutánea es un enfermedad nodular común causada por tres especies de nemátodos: *Habronema muscae, H. majus (H. microstoma), y Draschia megastoma* (*H. megastoma*). La mosca casera es un hospedero intermediario para *H. muscae* y *D. megastoma,* mientras que la mosca de establo lo es para *H.microstoma* [3].

La enfermedad es estacional con resolución espontánea en invierno, suele comenzar en primavera y verano, cuando las poblaciones de moscas se encuentran activas; Suele reaparecer en el mismo caballo cada verano (Scott y Miller, 2004). No parece tener predilección por edad, sexo o raza, sin embargo un estudio reciente sugiere que caballos árabes, caballos grises y con colores diluidos (por ejemplo el palomino), pueden estar predispuestos a desarrollar Habronemosis cutánea[3].

Las lesiones se asientan con mayor frecuencia sobre los miembros, el vientre, el prepucio, el proceso uretral del pene, el canto medial del ojo o en cualquier otra área donde la piel este lesionada. Pueden ser solitarias o múltiples, se caracterizan por el desarrollo rápido de inflamación granulomatosa, ulceración, hemorragia intermitente, exudado serosanguinolento y tejido de granulación exuberante [4].

HISTORIA CLÍNICA

El pasado 6 de julio de 2015, se presentó al Hospital Veterinario de Grandes Especies el paciente equino de raza español de exhibición y candidato a semental, de 3 años de edad, para la evaluación del aparato genital por presencia de una masa y aumento del volumen de la zona (Figura 1). El propietario indicó que el problema comenzó en el mes de abril,

ISBN: 978

cuando presentó inflamación tanto en la región del carpo como en el prepucio, este último desarrolló ulceración. Se realizaban lavados diarios con agua, y se trató con Negasunt (Coumaphos, metrifonato, sulfabenzamida, excipientes c.s.p.) y antibiótico (Penicilina G por 15 días), se observó reducción de la herida al aplicar el antibiótico, al suspenderse el tratamiento se desarrolló nuevamente la herida hasta que se formó la masa; la dieta del paciente consistía en avena y concentrado. Debido a la lesión presentada el paciente se sometió a una excisión quirúrgica de la masa por circuncisión (Figura 2). Posteriormente se tomó una muestra de la misma que fue fijada en formol al 10% y se envió al Centro de Investigación y Estudios Avanzados en Salud Animal, para su posterior procesamiento para estudio histopatológico.

HALLAZGOS MACRO Y MICROSCÓPICOS

Lesiones macroscópicas: En la evaluación del pene se determinó la presencia de una masa firme, ulcerada y no dolorosa que involucraba piel prepucial y anillo prepucial interno, de aproximadamente 20 centímetros de diámetro y .5 kilogramos de peso. Lesiones microscópicas: Al histopatológico se observó una reacción inflamatoria de la dermis con infiltración de eosinófilos y células mononucleares, algunas zonas inflamatorias delimitadas por fibroblastos, y observándose presencia de colágena y lesiones que indicaban migración del parásito (Figuras 3, 4, 5 y 6).

IMÁGENES

Fig. 1. Equino Raza Español.

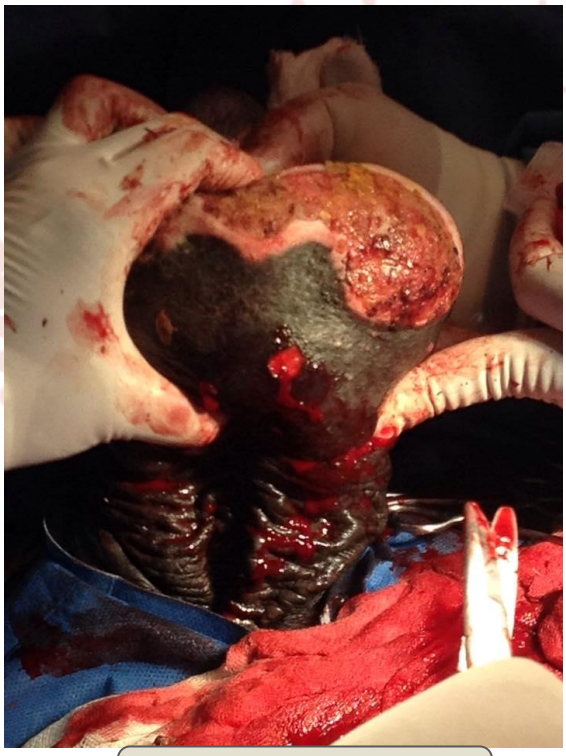

Fig. 2. Escisión quirúrgica.

ISBN: 978

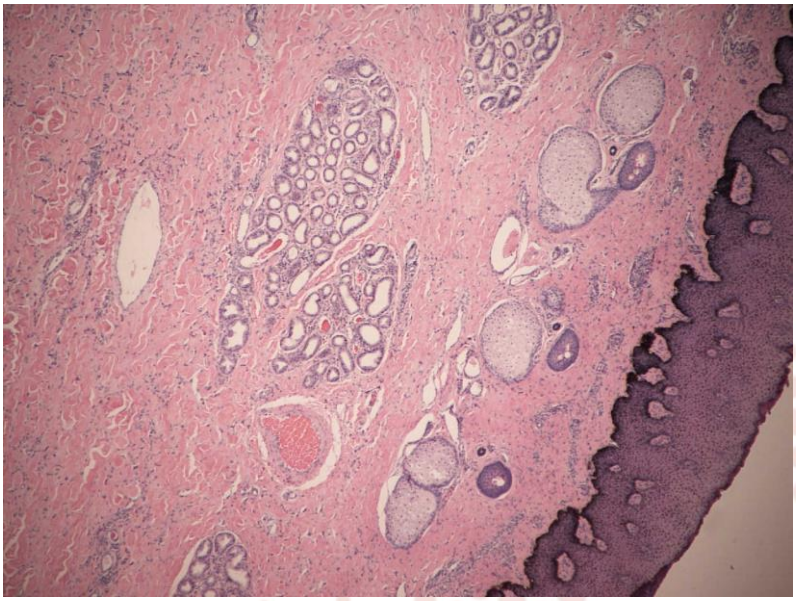

Fig. 3. Epidermis y dermis de prepucio. HE 400X.

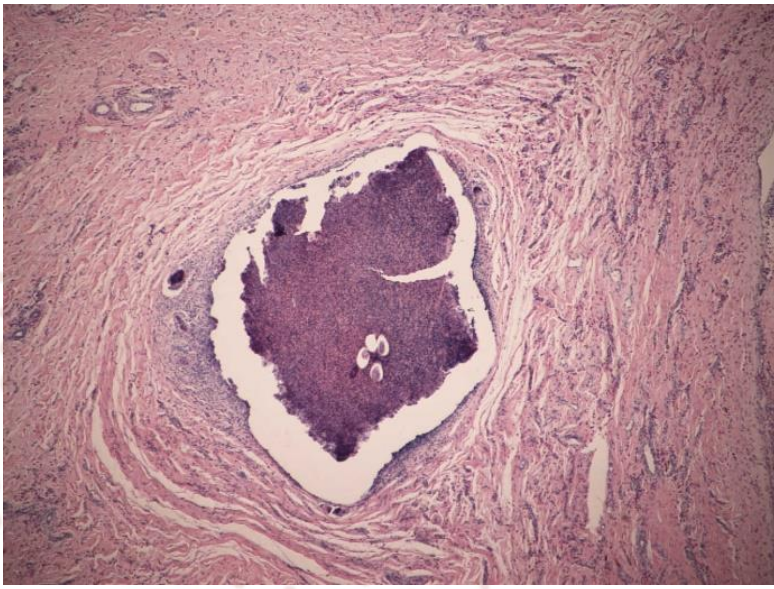

Fig. 4. Reacción granulomatosa delimitada por fibroblastos. HE 400X.

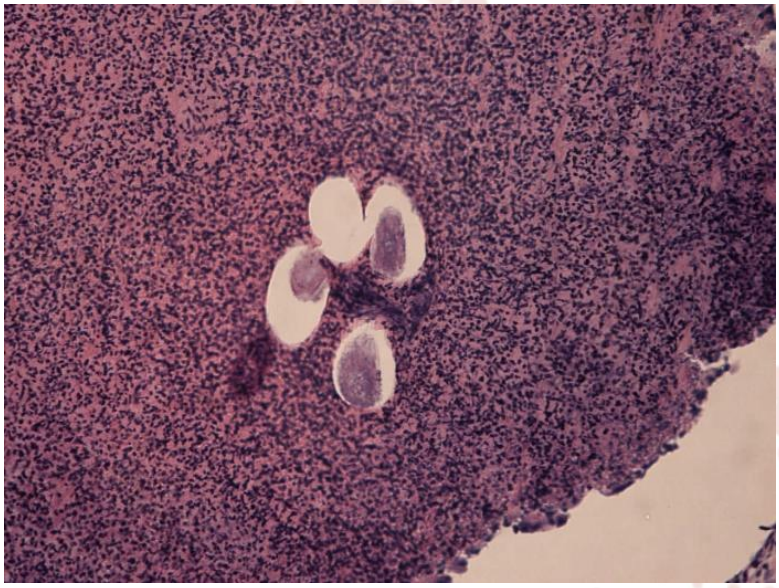

Fig. 5. Lesiones que indican de la migración del parasito. HE 400X.

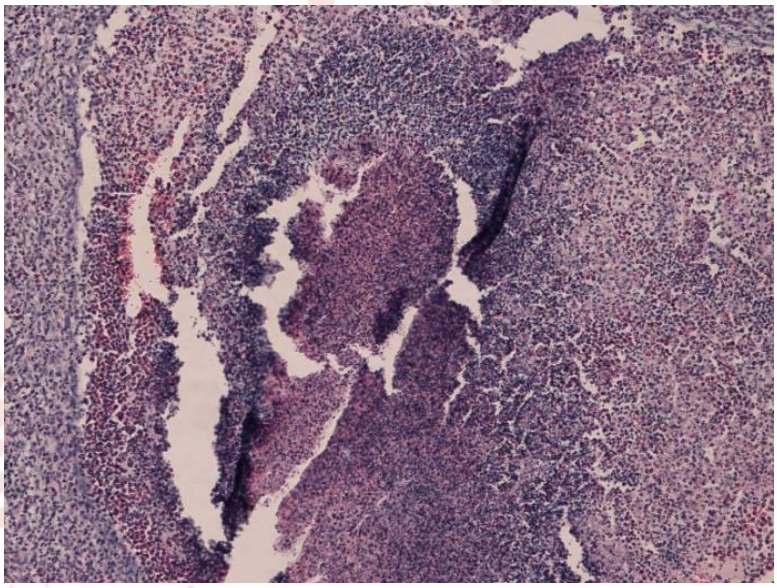

Fig. 6 .Reacción inflamatoria, con infiltración eosinofilica. HE1000X.

ISBN: 978

DIAGNÓSTICO

Dermatitis granulomatosa eosinofílica asociada a *Habronema spp.*

DIAGNÓSTICO DIFERENCIAL

Granulomas bacterianos (*Corynebacterium pseudotuberculosis*), granulomas micóticos, sarcoide equino, carcinoma de células escamosas, tejido de granulación exuberante por cuerpo extraño.

DISCUSIÓN Y CONCLUSIÓN DE LA CONTRIBUCIÓN E IMPORTANCIA MÉDICA O SANITARIA DEL CASO

Las enfermedades que afectan el aparato reproductor repercuten de manera directa en el fin zootécnico de los animales, su bienestar y en la economía. Llevar a cabo el control de vectores, desparasitaciones, higiene apropiada de los animales y limpieza adecuada de las instalaciones disminuye la incidencia de enfermedades y contribuye a la mejora del bienestar animal, para que no se interfiera con el desarrollo del fin zootécnico y no existan repercusiones económicas. Es necesario conocer las técnicas de manejo que reduzcan las posibilidades de que el animal se lesione durante la práctica de la función zootécnica. Es necesario conocer la fisiología de la cicatrización, las etapas de granulación y las alternativas terapéuticas para el manejo adecuado de las lesiones. De igual modo resulta indispensable conocer el agente causal para así llevar acabo un tratamiento adecuado y evitar reincidencia y evitar posibles complicaciones. El diagnóstico se asocia a una infección por *Habronema spp.* Debido a los hallazgos microscópicos (infiltración eosiofílica) que podrían indicar la presencia del parásito; Existen otros factores que influyen en la asociación este, como son la localización de las lesiones, ya que se encontraban en sitios de predilección del parásito y la época del año en la que se presentó el problema.

REFERENCIAS

Werner MP. (2004): Estudio retrospectivo de fichas clínicas de equinos con heridas, pacientes del Hospital Veterinario de la Universidad Austral de Chile durante los años 1992 al 2002. Tesis de licenciatura, Medicina Veterinaria, Universidad Austral de Chile, Chile.

Flores RL, Vázquez GR, Fajardo R, Díaz AA. (2015): Manejo Clínico del Tejido de Granulación Exuberante, Reporte de Caso. Remevet Equinos, (27), 7:15.

Reed S., Bayly W., Sellon D. (2004): Equine Internal Medicine. Segunda edición. SAUNDERS, Elsevier. USA.

Scott D. W, Miller W. H. (2004): Dermatología Equina. Inter-Medica. Buenos Aires, Argentina.

ISBN: 978

HALLAZGOS CITOLÓGICOS ENTRE UN COLANGIOCARCINOMA EN UN MONO PATAS (*Erythrocebus patas*) Y UN CARCINOMA HEPÁTICO EN UN LOBO MEXICANO (*Canis lupus baileyi*)

51

Palencia, SE*[1], Alcaraz, SLE[1] y Díaz, NMT[1]

[1]*Laboratorio de Patología, Dirección General de Zoológicos y Vida Silvestre de la Cuidad de México.*
Correspondencia: eduardopalencia897@hotmail.com

RESUMEN

Las neoplasias malignas primarias hepáticas son el hepatocarcinoma y el colangiocarcinoma, el diagnóstico citológico del carcinoma hepatocelular es posible cuando los hepatocitos tienen prominentes criterios de malignidad, pero es relativamente problemático cuando los hepatocitos tienen una apariencia morfológica relativamente normal; mientras que el aspecto citológico del colangiocarcinoma es particularmente definido por la abundante formación de estructuras acinares cumpliendo con cambios malignos; con esto el objetivo del presente trabajo es el mostrar las características citológicas de un carcinoma colangiocelular y un hepatocarcinoma.

Palabras clave: Citología, Colangiocarcinoma, carcinoma hepático, neoplasia

ABSTRACT

Primary malignancies are liver hepatocarcinoma and cholangiocarcinoma, cytological diagnosis of hepatocellular carcinoma is possible when hepatocytes have prominent evidence of malignancy , but is relatively problematic when hepatocytes have a relatively normal morphologic appearance ; while the cytological appearance of cholangiocarcinoma is particularly defined by the abundant formation of acinar structures complying with malignant changes ; with this the objective of this work it is to show the cytologic features of a cholangiocellular carcinoma and hepatocellular carcinoma .

Keywords: Cytology, cholangiocarcinoma , hepatic carcinoma, neoplasia

INTRODUCCIÓN

La examinación citológica del tejido hepático por aspiración con aguja delgada está siendo usada con frecuencia en medicina animal[1,2,3,4]. Sin embargo, la prueba de oro para el diagnóstico de la mayoría de las enfermedades hepáticas es la evaluación histopatológica. La ventaja del estudio por aspiración con aguja delgada (ACAD) es la mínima invasión, sin anestesia o sedación y los preparados citológicos pueden ser examinados inmediatamente. Los criterios citomorfológicos de las neoplasias hepáticas no han sido bien definidos en animales solo han sido extrapolados para de la literatura

ISBN: 978

humana. Por este motivo se han descrito trabajos sobre el desarrollo de criterios citológicos específicos para la clasificación de carcinomas hepatocelulares en perros [1]

HISTORIA CLÍNICA

Se recibió en el Laboratorio de Patología de la Dirección General de Zoológicos y Vida Silvestre de la Ciudad de México, un cadáver de Mono patas, hembra, de 15 años de edad aproximadamente.

HALLAZGOS MACROSCÓPICOS

Al realizar la incisión secundaria se observó que uno de los lóbulos hepáticos (medial izquierdo) era de aspecto firme, de coloración blanquecina y zonas de color rojo intenso, además que se presentó completamente adherido al diafragma, al corte exhibe un patrón sólido con múltiples áreas de color rojizo **(Figuras 1 y 2).**

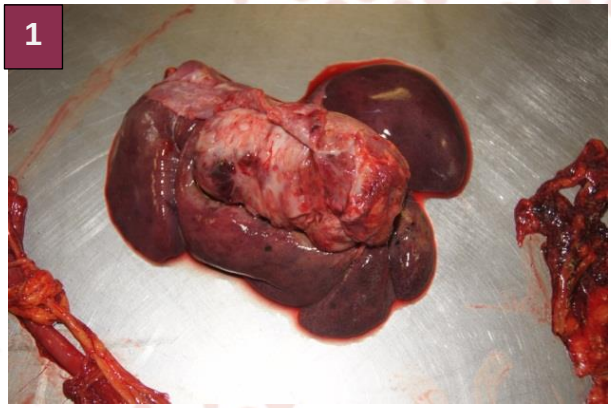

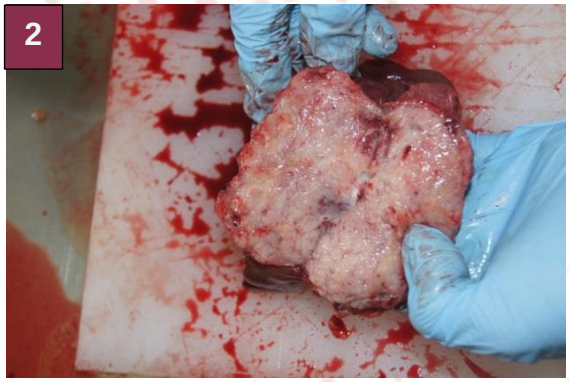

Figura 1.- Hígado: Obsérvese la apariencia el lóbulo medial izquierdo, se encuentra adherido al diafragma, su color blanquecino y diversos parches rojizos. Figura 2.- Lóbulos medial izquierdo: Al corte es sólido y de color blanquecino

HALLAZGOS MICROSCÓPICOS

Se decidió realizar la ACAD del tumor, mostrándose las siguientes características citológicas: Sobre un fondo proteináceo granular se aprecian, abundantes formaciones acinares que están compuestas de células polihédricas, algunas de estas células se encuentran también distribuidas de manera aislada y que exhiben anisocitosis moderada. Los núcleos son redondeados con anisocariosis que va de moderada a marcada, con incremento de la relación núcleo citoplasma 2:1. El patrón de cromatina va de fina a gruesa a granular. Los nucléolos son evidentes, y se presentan de uno a dos por célula. Los citoplasmas tienden a ser redondeados y son escasos. Los hallazgos anteriormente mencionados son compatibles con un carcinoma colangiocelular **(Figura 3, 4, 5 y 6).**

ISBN: 978

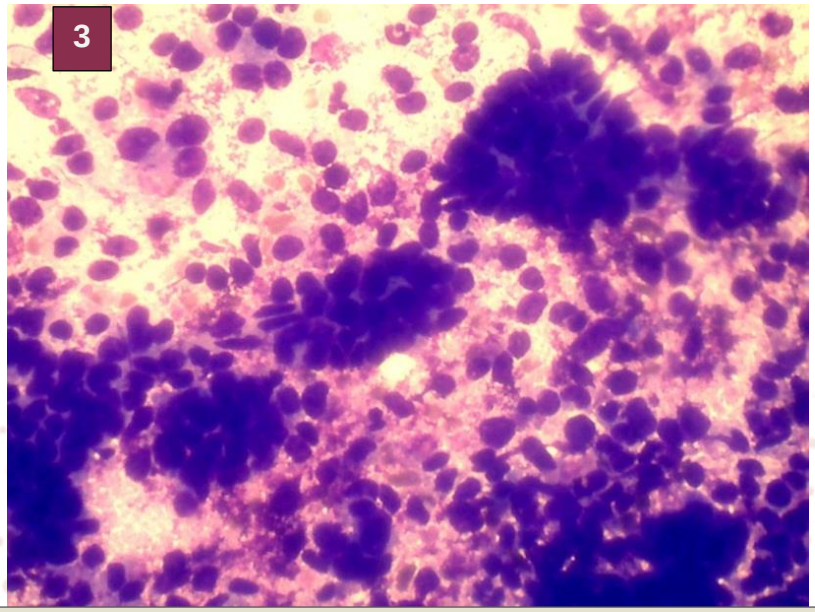

Figura 3.- ACAD: Formaciones acinares remedando conductos biliares. Nótese en el fondo múltiples células aisladas desprendidas de dichos grupos. *Diff Quick 400x*

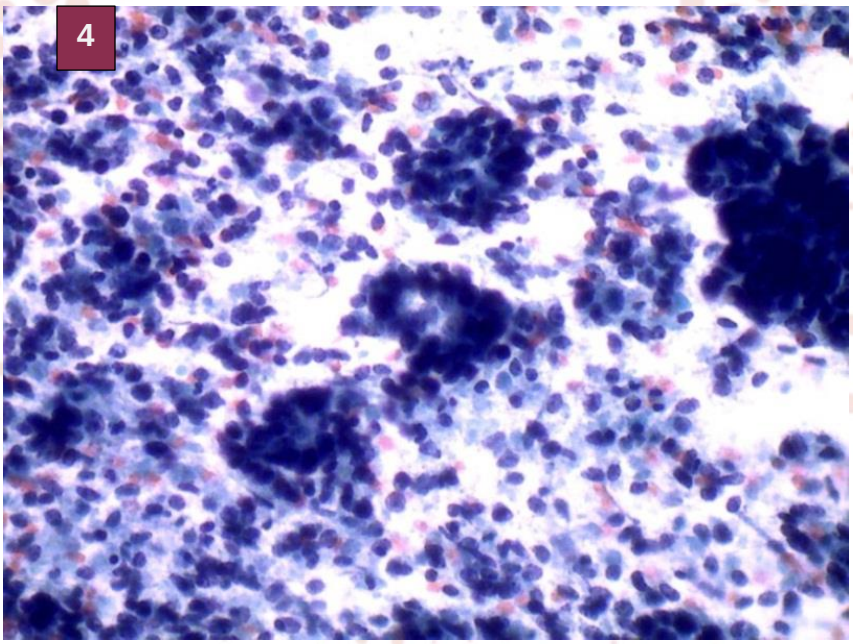

Figura 4.- ACAD: Abundantes grupos de estructuras acinares con criterios de malignidad. Las células de estos acines presentan anisocitosis y anisocariosis de moderada a marcada. *Papanicolaou 400x*

ISBN: 978

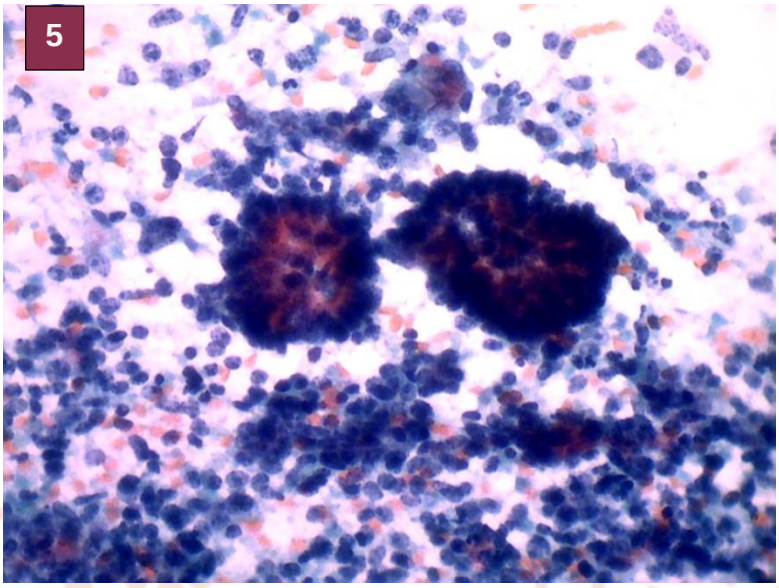

Figura 5.- ACAD: Estructuras acinares que presentan sobreposición celular. *Papanicolaou 400x*

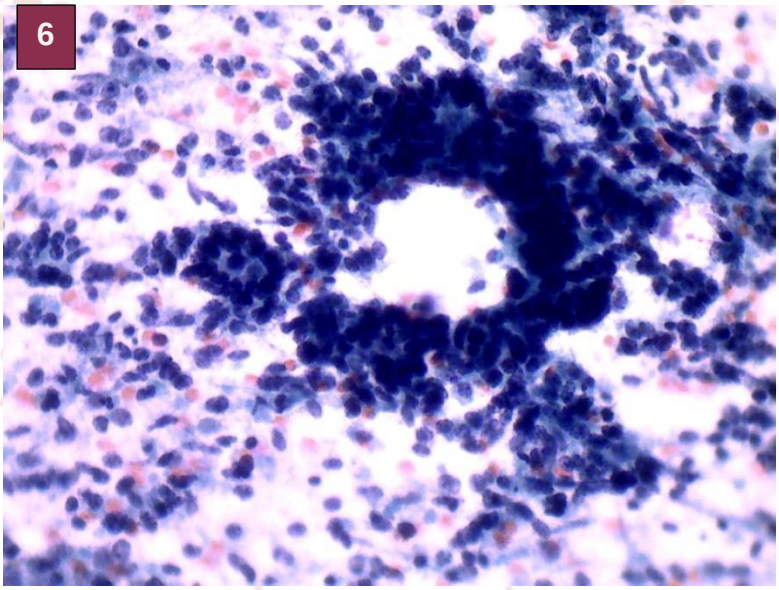

Figura 6.- ACAD: Formación acinar de mayor calibre. Las células de estos grupos exhiben aniscocitosis y aniscocariosis. Obsérvese los distintos patrones de cromatina. *Papanicolaou. 400x*

ISBN: 978

HISTORIA CLÍNICA

Se recibió en el Laboratorio de Patología de la Dirección General de Zoológicos y Vida Silvestre de la Ciudad de México, un cadáver de Lobo Mexicano, macho, de 12 años de edad aproximadamente. Al realizar la necropsia del ejemplar, en la incisión secundaria se pudo apreciar que el hígado se observaba de bordes redondeados, además de presentar un nódulo en el lóbulo lateral izquierdo, de aproximadamente 7 cm de diámetro, con un color blanco-grisáceo. En el corte el nódulo hepático presentaba un aspecto sólido

HALLAZGOS MICROSCÓPICOS

Se realizó la ACAD del nódulo hepático, identificándose las siguientes características citológicas: Sobre un fondo eritrocítico se aprecia una gran cantidad se sábanas de hepatocitos, las cuales se encuentran entremezclados con abundantes estructuras capilares. Estas células son polihédricas que presentan anisocitosis de moderada a severa. Los núcleos tienen a ser redondeados y presentan anisocariosis moderada. Algunas de estas células son binucleadas. El patrón de cromatina es fino granular. Los nucléolos son evidentes y exhiben anisonucleolosis de leve a moderada. Los citoplasmas tienden a ser polihédricos y finamente granulares **(Figuras 7, 8 y 9)** Con los cambios anteriormente mencionados el diagnóstico citológico es compatible con un carcinoma hepático

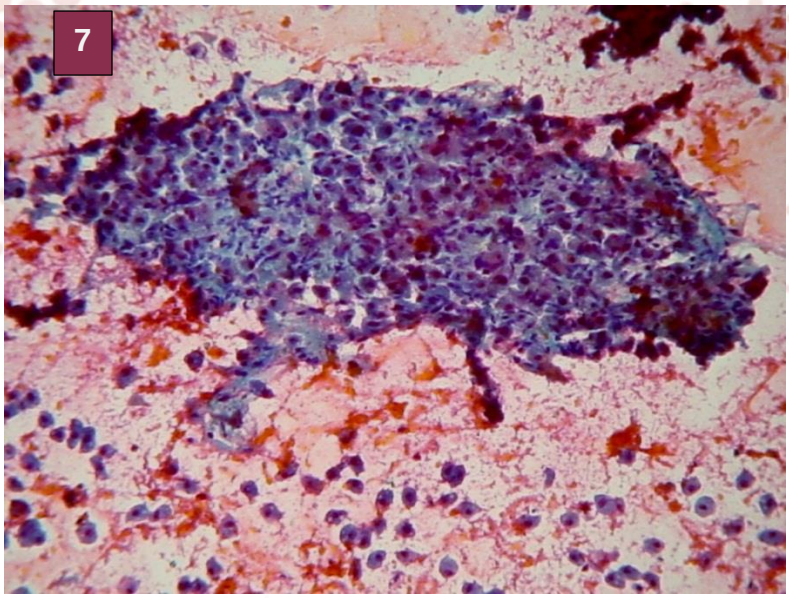

Figura 7.- ACAD: Sábana de hepatocitos. En el fondo se observan hepatocitos aislados

ISBN: 978

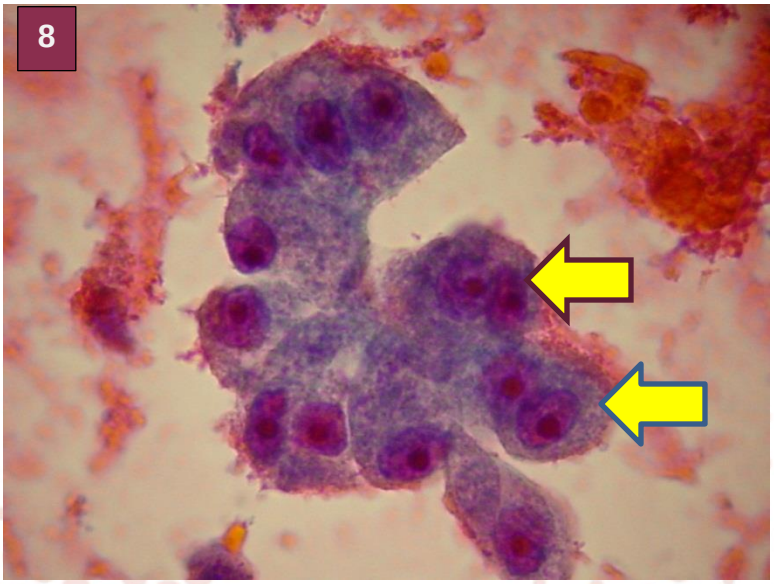

Figura 8.-ACAD: Hepatocitos. Nótese la anisocitosis moderada, las células binucleadas (flechas) y los nucléolos evidentes. *Papanicolaou 1000x*

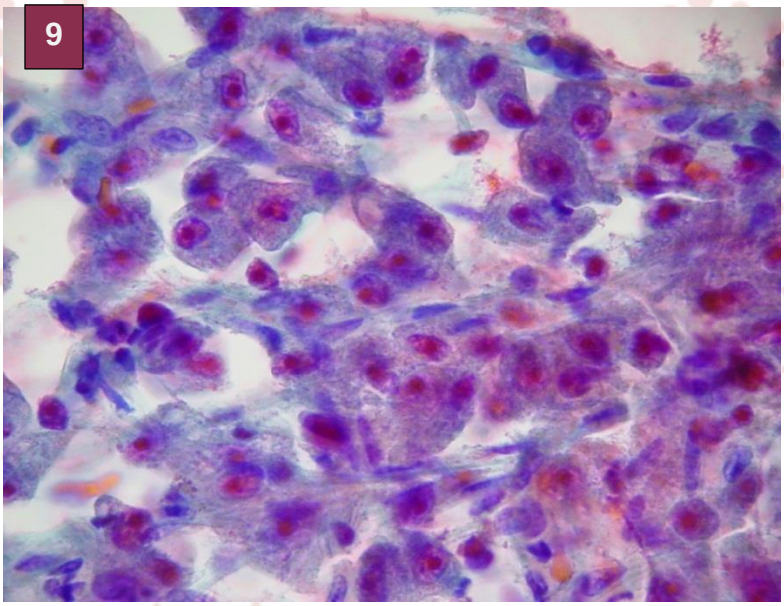

Figura 9.- ACAD: Hepatocitos con criterios de malignidad que se encuentran encuentran entremezclados con abundantes capilares sanguíneos. *Papanicolaou 1000x*

ISBN: 978

DISCUSIÓN

El carcinoma colangiocelular citológicamente está compuesto a diferencia del adenoma y en carcinoma hepático, por conductos de células de epitelio biliar, las cuales exfolian en sábanas o racimos de túbulos o formaciones acinares. El adenoma colangiocelular es usualmente confinado a un solo lóbulo hepático y es un hallazgo incidental. La formación de quistes es común en varios tamaños como ampollas o masas grandes con acumulación de líquido. Cuando se aspira el líquido puede tener apariencia biliar. La examinación histológica se requiere para el diagnóstico definitivo. El carcinoma colangiocelular suele apreciarse de manera múltiple a difusa y tiene un aspecto umbilicado sobre la superficie del parénquima hepático. La formación de acinos o túbulos de densos paquetes de células epiteliales usualmente no demuestran dramáticos criterios de malignidad citológicamente.[4,5,6,9] La información bibliográfica menciona aspectos similares con nuestro caso. La exfoliación de abundantes racimos de acinos compatibles con conductos biliares, es uno de los puntos importantes para el establecimiento del diagnóstico de colangiocarcinoma, si bien se reporta que este tipo de neoplasias no suelen presentar criterios citológicos malignos, las imágenes demuestran notables criterios de malignidad. En cuanto al aspecto macroscópico más comúnmente descrito, dada la proliferación de conductos biliares es frecuente la formación de quistes con contenido biliar, tomando en cuenta que el patrón del tumor presentado en el ejemplar, era de aspecto sólido esto probablemente impidió la formación de estructuras quísticas.

El carcinoma hepatocelular (CHC) es usualmente una masa aislada y solo un lóbulo hepático suele estar afectado. Y este puede estar compuesto por hepatocitos con apariencia relativamente normal o con marcados criterios de malignidad. Cuando el tipo celular es relativamente bien diferenciado, las características de pobre de demarcación, islas de metástasis alrededor de la neoplasia primaria e invasión vascular, se requieren para realizar la diferenciación entre adenoma hepático y un diagnóstico definitivo de malignidad. La morfología macroscópica descrita para el CHC es masiva, nodular o difusa. En reportes previos en perros el CHC se suele presentar en el 70% en el lado izquierdo.[1,2,3,4,5,6,7,8]

Las neoplasias hepáticas pueden diagnosticarse citológicamente, especialmente cuando exhiben marcada atípia celular, incremento de la relación N:C, macronucleos y macronucleolosis, el citoplasma suele apreciarse profundamente basófilo, así como marcada anisocitosis y anisocariosis.[1,2,3,4,5]

La presencia de capilares sanguíneos en citología, no es uno hallazgo frecuente en CHC bien diferenciados, sin embargo su presencia esta atribuida a incremento en la vascularización del tumor, dilatación sinosuoidal o neovascularización. Hallazgos similares han sido reportados en personas, en donde la observación de vasos sanguíneos que atraviesan fragmentos de tejidos es usado como uno de los criterios de diagnóstico para el CHC. [1,2,3]

Hepatocitos multinucleados con 3 o más núcleos atípicos son frecuentemente observados y representan una característica distintiva del CHC en perros, comparados

ISBN: 978

con otras patologías hepáticas no neoplásicas. Los hepatocitos binucleados son descritos normalmente en hígados sanos de perros, particularmente en perros viejos, y células multinucleadas (3 o más) pueden ser encontradas en humanos con hepatitis viral con marcada actividad regenerativa o displasia hepática. [1,2,3,4,5,6]

Las especificaciones mencionadas en la literatura para la clasificación citológica del carcinoma hepatocelular en animales particularmente en perros y gatos, son similares ya que hablan de la dificultad que representa su evaluación cuando las características citológicas de los hepatocitos no demuestran criterios de malignidad. En su momento no se habían definido conceptos definidos para su clasificación por lo que se traspolaban de medicina humana. Un artículo realizó el trabajo de clasificar los hallazgos citológicos de carcinomas hepatocelulares en perros, los cuales ya habían sido confirmados por histopatología. La distinción de cambios malignos puede ser compleja cuando se presentan lesiones inflamatorias que generen cambios displásicos y esto genere confusión. Un hígado en regeneración puede exhibir cambios citológicos (hepatocitos binucleados, anisocitosis y anisocariosis) que pueden estar enmascarando una entidad neoplásica En nuestro caso los cambios citológicos mostrados en los hepatocitos son importantes como para poder establecer el diagnóstico de carcinoma hepatocelular; una parte importante para fundamentar este hecho, es la presencia de una muy abundante población de estructuras capilares. La bibliografía menciona que la presencia de capilares sanguíneos no es un cambio frecuente en los hepatocarcinomas, sin embargo en humanos este es un criterio de gran utilidad para su clasificación; por lo tanto en ausencia de otras posibles lesiones que generen neovasculización, sumado a los cambios citológicos malignos los hallazgos son compatibles con un carcinoma hepatocelular.

CONCLUSIONES

Los cambios citológicos para el diagnóstico del carcinoma hepatocelular y el colangiocarcinoma, son difíciles pues ambas entidades neoplásicas suelen demostrar escasos criterios de malignidad, por lo que se requiere la histopatología para confirmar el diagnóstico. Sin embargo cuando existen modificaciones citológicas particulares pueden orientar para el establecimiento de un diagnóstico maligno. El presente trabajo presentó dos casos donde las características celulares de estas neoplasias permiten establecer el diagnóstico a través de la citopatología.

ISBN: 978

BIBLIOGRAFÍA

1.- Massedotti, C. , Drigo M. Retrospective study of cytologic features of well-differentiated hepatocellular carcinoma in Dog. Vet Clin Pathol (2012) 1-2

2.- Atusushi S. Kinji. S. et al. Combined Hepatocelullar and Cholangiocelullar Carcinoma in a Dog. J. Vet. Med. Scr (2001) 63(4): 483-486.

3.- Takahiro T., Hirotaka M., et al. Hepatocelullar carcinoma in a young dog. Can Vet J. (2013) 54:845-848.

4.- Raskin,E R, Meyer, J. D. (2010) Canine and feline citology, pp 46-48. Saunders. Elsevier.

5.- Cowell, L. R., Tyler D. R., Meinkoth H. J., De Nicola B. D. (2009) Diagnóstico, citológico y hematológico del perro y del gato. Pp 211,España Elsevier

6.- Baker R., Lumsden J.H. (2000) Color atlas of citology of the dog and cat. Pp 201, Elsevier.

7.- Bibbo M. Comprehensive Citopathology (1997) WB Philadelphia.Saunders.

8.- Stockhaus C., Van den Inh T., Rothuizen J. A multistep approach in the Cytologic Evaluation of liver biopsy samples of dogs with hepatic disease. Vet Pathol (2004) 41: 461-470

9.-Renner MS, Zaias J, Bossort GD. Cholangiocarcinoma with metastasis in a captive Adelie penguin (*Pygoscelis adeliae*). 2001 J Zoo Wild Med; 32(3):384-6.

ISBN: 978

HEMOGLOBINURIA BACILAR EN UNA VACA HOLSTEIN

52

Ruíz RJA*[1], Bedolla AMA[1], Salas GG[1], García MLJ[2]

[1]Departamento de Patología. Facultad de Medicina Veterinaria y Zootecnia, Universidad Nacional Autónoma de México. [2]Centro Universitario de Investigación y Desarrollo Agropecuario (CUIDA), Facultad de Medicina Veterinaria y Zootecnia de la Universidad de Colima.
Correspondencia: adan_vet@hotmail.com

RESUMEN

La hemoglobinuria bacilar es una enfermedad esporádica, aguda y altamente fatal causada por *Clostridium haemolyticum*, y la cual a sido identificada en diferentes partes del mundo como causante de muerte súbita en bovinos y otras especies animales. El objetivo fue informar un caso alteraciones macroscópicas e histopatológicas características de hemoglubinuria bacilar en un vaca adulta Holstein procedente de la cuenca lechera de Tizayuca, Hidalgo, quien presentó muerte súbita. En la necropsia, las mucosas, tejido subcutáneo, omento, mesenterio y tejido adiposo retroperitoneal estaban ictéricos. Ambos pulmones presentaron evidencia de bronconeumonía catarral purulenta. El hígado se encontró aumentado de volumen, con los bordes redondeados y con una extensa zona de infarto. El intestino contenía abundante cantidad de sangre coagulada y la mucosa se apreciaba necrótica. Ambos riñones se apreciaron rojo oscuros difusamente. En el estudio histopatológico el hígado presentó áreas de necrosis coagulativa, delimitada por áreas irregulares de necrosis lítica con presencia de numerosas bacterias bacilares de 3-7 x 1-µ, así como trombosis y necrosis vascular. El parénquima renal presentó degeneración y necrosis tubular difusa, con hemoglobina y escasos eritrocitos intratubulares. El intestino delgado mostró necrosis difusa de su epitelio con infiltración mononuclear y depósitos de fibrina. Con base en las características macroscópicas e histopatológicas, se llego a un diagnóstico final de hemoglobinuria bacilar bovina.

Palabras clave: Hemoglobinuria bacilar; *C. heamemolyticum*; infarto hepático; nefrosis; enteritis necro-hemorrágica.

INTRODUCCIÓN

El Complejo Costridial es un grupo de enfermedades del ganado bovino y otras especies animales, causada por diversas especies del género *Clostridium*. En este género, se incluye un grupo de bacterias anaerobias obligadas Gram (+), no capsuladas, móviles de 3 a 8 x 0.5 µm, con esporas centrales o terminales, y con capacidad de esporular cuando las condiciones del medio no les es favorable para reproducirse.[1] La mayoría de estas especies son habitantes normales del suelo y del tracto digestivo; por tal razón, producen

ISBN: 978

enfermedades infecciosas, no contagiosas y cuyos factores predisponentes o desencadenantes suelen ser similares en las diferentes enfermedades. Tradicionalmente estas bacterias se han caracterizado por producir potentes toxinas y enzimas capaces de lesionar las estructuras vasculares y diversos tejidos con la subsecuente necrosis tisular y muerte súbita del animal. [2,3]

Dentro del complejo clostridial, la hemoglobinuria bacilar, también llamada enfermedad de las aguas rojas, es una enfermedad esporádica, aguda y altamente fatal causada por *Clostridum haemolyticum* (previamente clasificado como *C. novyi* tipo D).[4] Esta enfermedad fue descrita por primera vez en California en 1916 y hasta la fecha ha sido reportada en diferentes países como Nueva Zelanda, Australia, Canadá, México, Chile, Inglaterra, Irán, entre otros.[5–9] La toxicidad de este microorganismo sobre bovinos, ovinos, conejos y roedores (ratones y cuyos) ha sido reportada de forma natural y experimental.[6,10,11] Los bovinos y caprinos en los que sucede de forma natural esta enfermedad, probablemente adquieren a *C. hemolyticum* a través de la ingestión de esporas presentes en el suelo. Aunque este microorganismo no es común encontrarlo en hígado de estas especies, una vez que adquieren la bacteria estas últimas residen y permanecen latentes en el parénquima hepático, donde un insulto a nivel de este órgano (inflamación o necrosis) proporciona un medio hipóxico favorable para su germinación y crecimiento.[4,12] La causa más común de inulto hepático es la migración de larvas de *Fasciola hepatica*; sin embargo la migración ocasionada por otros parásitos (*Dicrcoelium dendriticum, Cysticercus cellulosae),* telangiectasia, abscesos hepáticos, plantas hepatotoxicas, hígado graso, lesión traumática y biopsias hepáticas también han sido asociadas a esta enfermedad.[13,14,15]

Una vez instaurada esta bacteria en el parénquima hepático y disparado el factor desencadenante, el mecanismo de lesión en la hemoglobinuria bacilar comprende un efecto local y sistémico. El efecto local se lleva a cabo con la muerte de células (necrosis) en el parénquima hepático (hepatitis necrótica) y el efecto sistémico en la muerte de eritrocitos dentro del sistema vascular (hemolisis intravascular). Ambas efectos son causados por la toxina-β (Fosfolipasa C) y otras toxina liberadas por *C. haemolyticum*[16,17,18]

Debido a que la hemoglobinuria bacilar se considera una enfermedad esporádica y los casos de esta enfermedad se encuentran pobremente reportados en México, el presente trabajo tiene por objetivo informar un caso con alteraciones macroscópicas e histopatológicas características de hemoglubinuria bacilar en un vaca adulta Holstein procedente de la cuenca lechera de Tizayuca, Hidalgo.

Descripción del caso

A la Unidad de Patología del Centro de Enseñanza y Diagnóstico de Enfermedades de Bovinos (CEDEB) de la Facultad de Medicina Veterinaria y Zootecnia-UNAM, localizado en Tizayuca, Hidalgo, se remitió el cadáver de un bovino hembra adulto, de la raza Holstein, para su estudio post-mortem, quien fue encontrado muerto sin signos clínicos previos (muerte súbita).

ISBN: 978

Necropsia

En la inspección externa el animal presentó condición corporal de acorde a su función zootécnica y buen estado de conservación. La mucosa de las conjuntivas, esclera, oral, anal y vulvar se apreciaron ictéricas. Al incidir la región del cuello y axilar, la sangre se apreciaba marcadamente diluida, con disminución de su color (hemolisis). El tejido subcutáneo estaba ligeramente amarillo difusamente. En la apertura de ambas cavidades; el omento, mesenterio y tejido adiposo retroperitoneal se observaron ligeramente ictéricos (Fig. 1). La superficie epicárdica mostraba zonas de equimosis distribuidas aleatoriamente y por debajo del endocardio del ventrículo izquierdo se apreciaba un área extensa de sufusión. La porción craneo-ventral del pulmón derecho se encontraba rojo oscuro y consolidada (Fig. 2); y el pulmón izquierdo era rojo oscuro difusamente. El hígado estaba aumentado de tamaño, con sus bordes redondeados y la superficie capsular de la cara parietal engrosada por tejido conectivo fibroso (Fig. 3). Al corte, cercano al borde ventral del lóbulo cuadrado se encontró una extensa zona amarilla y friable (infarto zonal), la cual se apreciaba aparentemente delimitada y circunscrita y que media aproximadamente 15-cm de diámetro (Fig. 4). El resto del parénquima se mostraba café claro difusamente. De manera difusa, las asas intestinales estaban dilatadas, rojo oscuras intensamente y al incidirlas, el lumen contenía abundante cantidad de sangre coagulada (Fig. 5). Asimismo, la mucosa se apreciaba rugosa, granular, friable (necrosis) e intensamente roja oscura. La superficie externa de ambos riñones era roja oscura y al corte, la región cortical, medular y pelvis eran rojo oscuras (nefrosis hemoglobinúrica) (Fig. 6a y Fig. 6b). Las muestras de tejido fueron fijadas en formalina buferada-neutra al 10%, y se procesaron con la técnica histológica de rutina, cortándose a 4 µm de grosor y teñidas con hematoxilina y eosina (HE).

Histopatología

A nivel del hígado, en el 100% de la sección correspondiente a la zona de infarto (observada macroscópicamente) (Fig. 7) y aleatoriamente en diversas secciones del parénquima hepático (Fig. 8); los hepatocitos se observaron contraídos, con el citoplasma intensamente eosinofílico, el núcleo picnótico, pálido o con pérdida nuclear y con retención de la arquitectura celular y tisular (necrosis coagulativa), rodeadas y delimitadas por bandas basofílicas irregulares compuestas por numerosos residuos celulares y cariorrécticos (necrosis lítica), entremezclados con moderada cantidad de neutrófilos degenerados, escasos macrófagos, linfocitos y células plasmáticas, así como numerosos eritrocitos extravasados (hemorragias) y fibrina (Fig. 9). Adyacente a las zonas de necrosis lítica, se observaron de forma individual y en cadenas cortas, discretos microorganismos bacterianos de morfología bacilar, los cuales median de 3 a 7 x 1-µm (Fig. 10). En múltiples zonas, los vasos sanguíneos se encontraron dilatados y ocluidos por células inflamatorias, eritrocitos y fibrina finamente adheridos al endotelio vascular (trombos); asimismo, dichos vasos exhibían disrupción de sus paredes por restos celulares necróticos, células inflamatorias y fibrina (vasculitis necrotizante) (Fig. 11). El parénquima adyacente a estos vasos, exhibía pérdida de su arquitectura y estaba sustituido por necrosis lítica y células inflamatorias. Multifocalmente, los tractos portales estaban infiltrados por células mononucleares y los conductos biliares contenían en su

ISBN: 978

interior ligera cantidad de pigmento biliar (colestasis ductal) (Fig. 12). En el parénquima renal aproximadamente el 80% del epitelio que revestía los túbulos corticales, medulares y papila renal estaba desprendido hacia la luz, con el citoplasma tumefacto, hipereosinofílico, granular y muchos de ellos con el núcleo picnótico o pérdida nuclear (degeneración y necrosis) (Fig. 13 y Fig. 14). En diversas zonas estos túbulos contenían en su interior moderada cantidad de material hialino o granular, rojo-anaranjado (hemoglobina) y ligera cantidad de eritrocitos (Fig. 15 y Fig. 16). Ocasionalmente, el intersticio renal se encontraba infiltrado por discreta cantidad de células mononucleares. En las secciones correspondientes a intestino delgado, las vellosidades intestinales se observaron marcadamente disminuidas de tamaño, con pérdida del detalle celular e intensamente eosinofílicas (necrosis) (Fig. 17). Ocasionalmente la superficie apical contenía depósitos de material eosinofílico fibrilar (fibrina) y pigmento café amarillo globular. En algunos segmentos la lámina propia se encontró infiltrada por moderada cantidad de linfocitos y células plasmáticas (Fig. 18) y algunos vasos linfáticos se apreciaban prominentes y distendidos.

ISBN: 978

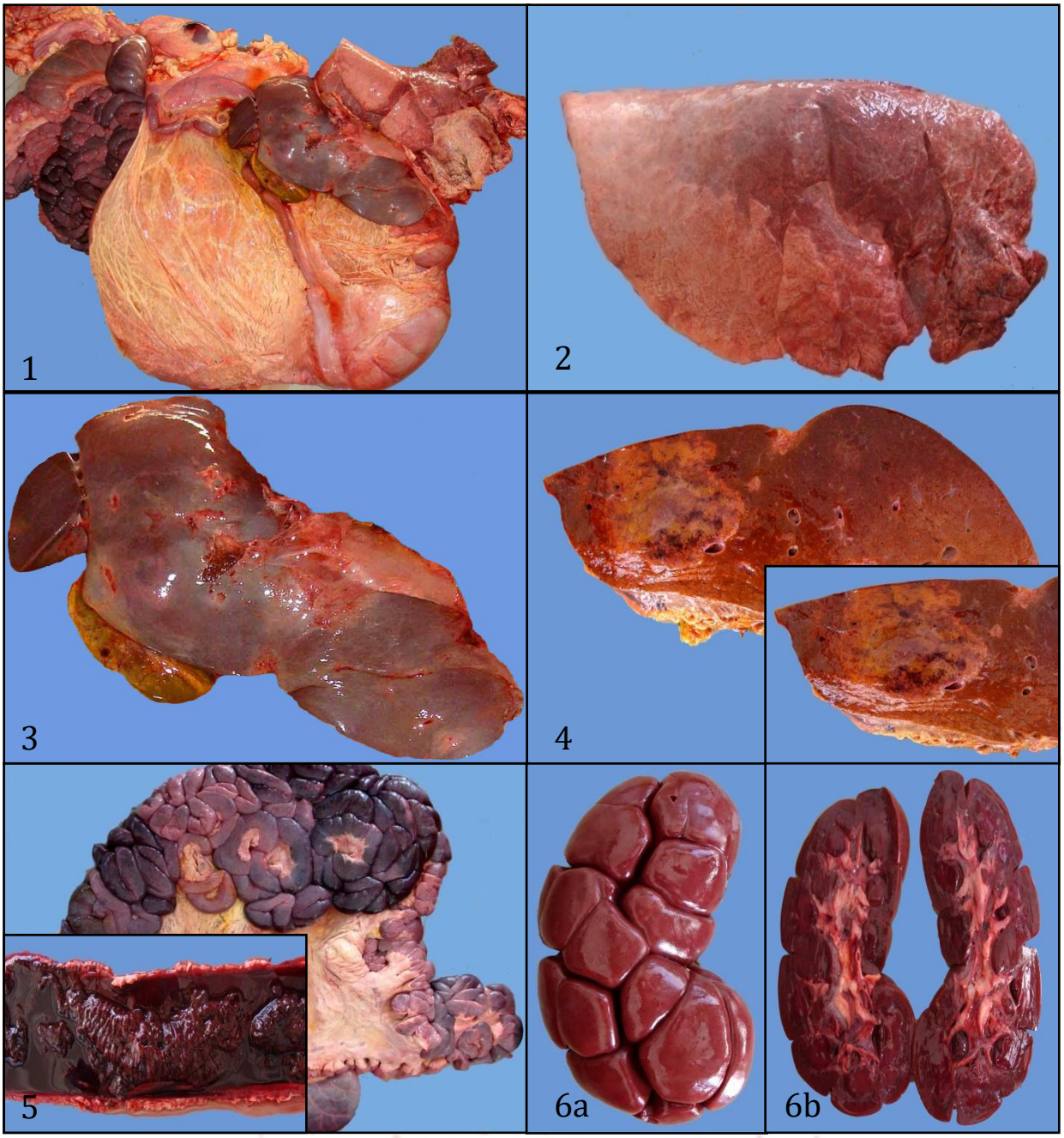

Figura 1. Órganos de cavidad abdominal y torácica. El omento, mesenterio y tejido adiposo renal se aprecian ictéricos. Asimismo, se aprecian otras alteraciones macroscópicas identificadas de mejor manera en las siguientes imágenes. **Figura 2.** Pulmón derecho. La región craneo-ventral esta marcadamente congestionada y consolidada, característica de bronconeumonía catarral-supurativa. **Figura 3.** Hígado. El órgano se aprecia aumentado de tamaño, con sus bordes redondeados y con la superficie parietal engrosada por tejido conectivo fibroso. **Figuras 4.** Hígado. A la sección de corte, se visualiza de mejor manera el infarto hepático zonal con discretas áreas de hemorragia y el resto del parénquima se observa pálido difusamente. **Figuras 5.** Tracto intestinal. Obsérvese la enteritis necro-hemorrágica severa difusa en donde el lumen intestinal (recuadro) contienen abundante sangre coagulada. **Figuras 6a y 6b.** Riñón. El parénquima renal esta rojo intenso difusamente, característico de nefrosis hemoglubinúrica.

ISBN: 978

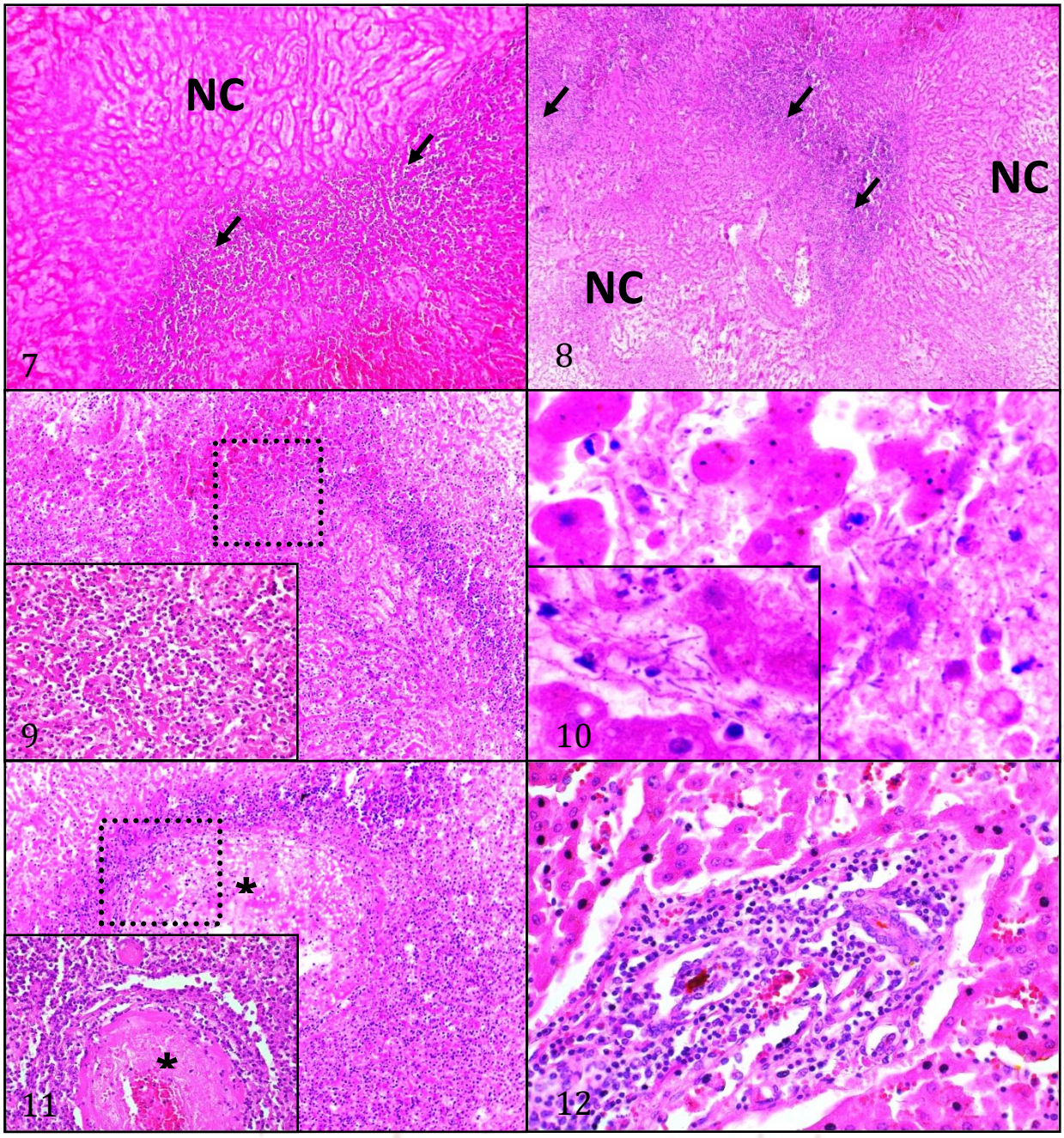

Figura 7. Sección correspondiente a la zona de infarto hepático observado macroscópicamente. **Figura 8.** Secciones aleatorias del parénquima hepático. En ambas imágenes se aprecia la necrosis coagulativa (**NC**), delimitadas por bandas basofílicas irregulares (flechas). Hematoxilina y Eosina (HE). **Figura 9.** Hígado. Obsérvese que las bandas basofílicas que delimitan las zonas de infarto, están compuestas (recuadro) por restos necróticos, neutrófilos y escasas células mononucleares, entremezclados con zonas de hemorragia (HE). **Figuras 10.** Hígado. A mayor aumento entre los hepatocitos necróticos se aprecian diversas bacterias bacilares que oscilan entre 3 a 7 x 1-µm (HE). **Figuras 11.** Hígado. Los vasos sanguíneos muestran vasculitis necrotizante, formación de trombos (asteriscos) y necrosis lítica del tejido periférico (HE). **Figuras 12.** Hígado. El tracto portal esta infiltrado por células mononucleares y hay evidencia de colestasis ductal (HE).

ISBN: 978

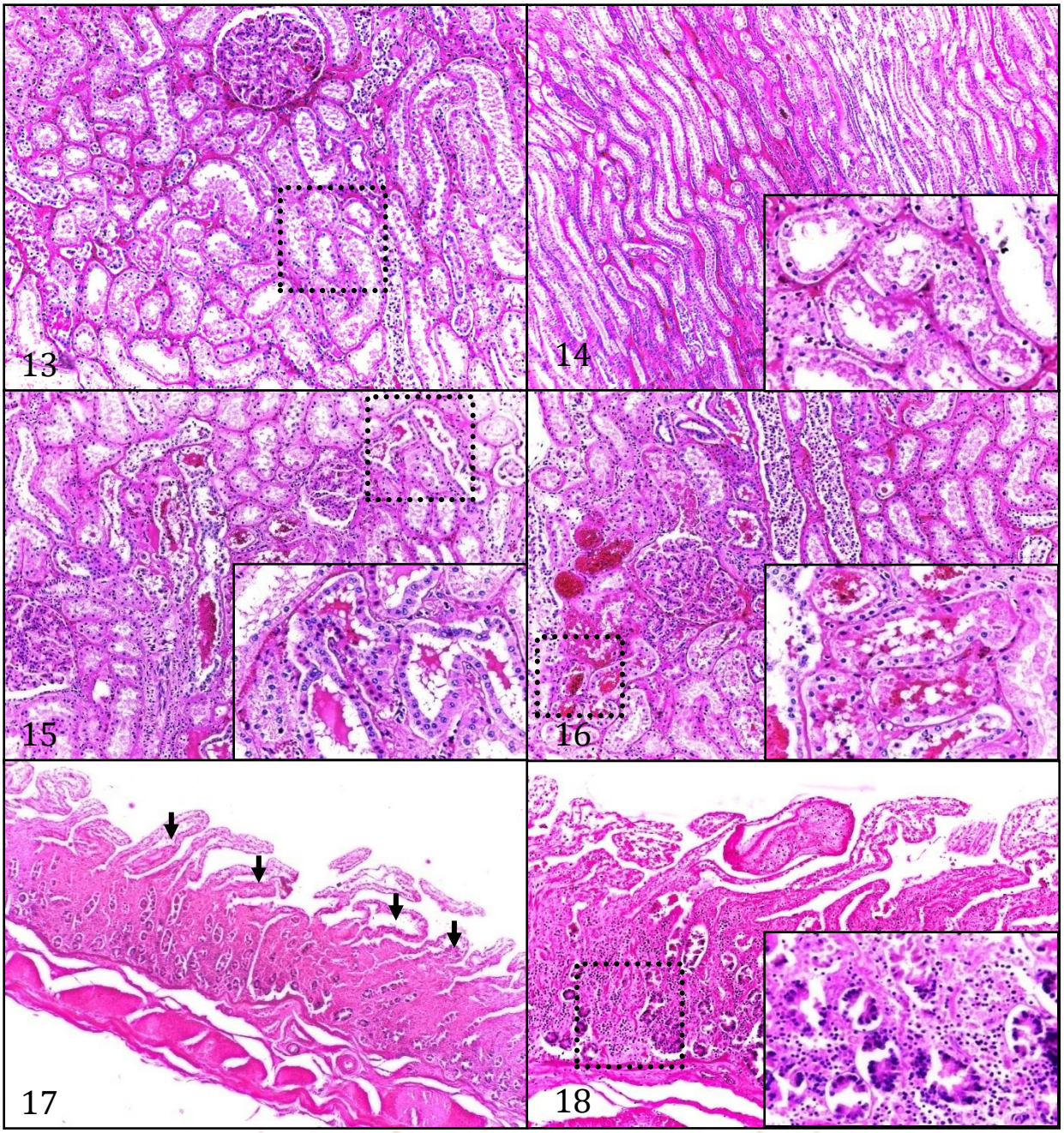

Figura 13 y Figura 14. Riñón. Región cortical y medular respectivamente. De manera difusa el epitelio que reviste los túbulos de estas regiones presenta degeneración y necrosis. Recuadro. A mayor aumento estos cambios están caracterizados por tumefacción celular, hipereosinofilia citoplasmática, picnosis y/o pérdida nuclear (HE). **Figura 15.** Riñón (recuadro). Algunos túbulos contienen en su interior ligera a moderada cantidad de hemoglobina la cual se aprecia hialina o granular y rojo anaranjado (HE). **Figuras 16.** Riñón. Además de la presencia de pigmento hemático, los túbulos muestran eritrocitos en su interior (HE). **Figuras 17.** Intestino delgado. Las vellosidades intestinales se observan acortadas de tamaño, con necrosis difusa. En la superficie apical de estas vellosidades se aprecian discretos vasos linfáticos ectásicos (flechas) (HE). **Figuras 6.** Intestino delgado. Obsérvese en esta sección la superficie apical recubierta por depósitos de fibrina y la lámina propia hipercelular, la cual a mayor aumento (recuadro) se observa infiltrada por células mononucleares (HE).

ISBN: 978

DISCUSIÓN

La hemoglobinuria bacilar (HB) es una enfermedad clostridial altamente fatal, identificada en diferentes partes del mundo como causante de muerte súbita en bovinos y ovinos,[11,19,20] pudiendo alcanzar una incidencia del 2 al 3% y una tasa de mortalidad que puede llegar hasta el 95%.[2,19] Los cambios clínicos y patológicos presentes en esta enfermedad han sido ampliamente descritos y algunos de ellos se consideran característicos de la enfermedad, pudiéndose estar presentes en algunos casos dependiendo del tiempo de duración de la enfermedad. En bovinos este tiempo de duración es relativamente corto (18 a 36 horas) y los animales con infección hiperaguda mueren sin que algún signo clínico sea observado; sin embargo, los animales que sobreviven 24 horas o más, algunos signos como fiebre, ictericia y hemoglobinuria pueden ser apreciados.[14] Debido a lo anterior, el diagnostico clínico de HB suele ser difícil, sin embargo una vez detectado alguno de los signo antes mencionados y se sospeche de esta enfermedad, el diagnóstico es frecuentemente realizado excluyendo diferentes causas de hemoglobinuria como son la hemoglobinuria post-parto, leptospirosis, babesiosis, isoeritrolisis neonatal, intoxicación por cobre u otras causas de anemia hemolítica.[21,22] Las pruebas de patología clínica a pesar de no ser específicas pueden orientar a un diagnóstico de HE, ya que estas pueden denotar disminución del hematocrito y hemoglobinemia asociados a hemolisis intravascular, así como aumento de las enzimas hepáticas con incremento de la bilirrubina total y disminución de la albúmina, asociado a daño hepático severo.[15,21,23] En el caso aquí presentado no se reportó ningún signo clínico asociado a esta enfermedad o a otro tipo de padecimiento; no obstante no se descarta que el animal presentara signos respiratorios independientes a la HB, asociados a la afección del parénquima pulmonar (bronconeumonía catarral purulenta) observado durante el estudio *post-mortem*.

En la mayoría de los casos, el diagnóstico de HB es realizado durante el estudio *post-mortem*. Macroscópicamente estos casos pueden revelar grados variables de ictericia en diferentes tejidos, con evidencia de hemorragias sobre algunas superficies serosas y hemorragia intestinal. En el parénquima renal la coloración rojo intenso es indicativo de nefrosis hemoblobinúrica y la vejiga puede contener orina rojo intensa. Sin embargo, a pesar de estos cambios la lesión confirmatoria (patognomónica) de HB es un infarto hepático isquémico zonal, que tiene una zona de hiperemia en su área de interface con el tejido hepático aparentemente viable.[10,12,14,24] Esta área de necrosis coagulativa puede medir hasta 30-cm de diámetro con una línea externa irregular.[14] En este informe, las características macroscópicas descritas principalmente en el parénquima hepático y renal, así como intestino delgado son similares a las casos previamente documentadas.[6,7,15,21,23,25] Asimismo, las características histológicas generales de las lesiones necróticas y vasculares fueron similares a las descritas por otros autores, observándose en las zonas necróticas de la mayoría de los casos, moderada cantidad de bacterias morfológicamente compatibles con *Clostridium sp*. Cabe mencionar que otras enfermedades clostridiales como la hepatitis necrótica infecciosa (enfermedad negra) causada por *C. novyi* tipo B, suele afectar al ganado bovino y desarrollar alteraciones morfológicas hepáticas similares a HB, sin embargo la evidencia de hemoblobinuria es

ISBN: 978

indispensable para poder discernir entre estos dos procesos, ya que los casos de hepatitis necrótica infecciosa no desarrollan hemoglobinuria típica de *C. haemolyticum*.

El método de rutina para un diagnóstico confirmatorio de HB tanto en animales vivos o muertos, es mediante pruebas de microbiología (cultivo), para la detección de *C. haemolyticum* en sangre o en muestras de tejido, no obstante, los requerimiento de cultivo fastidiosos, aunado a otros factores como la descomposición de tejido y contaminación de las muestras por otras bacterias pueden oscurecer la presencia de *C. haemolyticum*; por lo que otras técnicas de laboratorio (prueba de anticuerpos fluorescentes, la técnica de peroxidasa-antieroxidasa y PCR) han sido implementadas en algunos estudios para el diagnóstico del agente causal en los casos de HB.[15,21,26] Sin embargo, en ausencia de un resultado positivo en el cultivo bacteriano, el diagnóstico de HB se hace teniendo en cuenta la historia clínica, características del estudio *post-mortem*, número relativo de bacterias por campo microscópico sobre impresiones y/o tejido teñido, así como el tiempo transcurrido entre la muerte del animal y la toma de muestra (considerando la temperatura ambiente).[17]

En el presente caso a pesar de no contarse con pruebas de laboratorio complementarias que ayudaran a la identificación del agente etiológico; el estudio *post-mortem* fue indispensable para el diagnóstico de esta enfermedad, ya que la evidencia macroscópica del infarto hepático zonal, aunado a la presencia de bacterias bacilares intralesionales apreciadas microscópicamente y los cambios renales característicos de nefrosis hemoglobinúrica, fueron imprescindibles para establecer un diagnóstico final de Hemoglobinuria bacilar bovina.

REFERENCIAS BIBLIOGRÁFICAS

1. Quinn PJ, Carter ME, Markey B, Carter GR. Clostridium species. In: Quinn PJ, Carter ME, Markey B, Carter GR, eds. *Clinical Veterinary Microbiology*. Philadelphia: Mosby; 2004:191-208.
2. Raymundo DL, Bandarra PM, Boabaid FM, Sonne L, Gomes DC, Driemeier D. Clostridial diseases diagnosed in herbivores in Southern Brazil. *Acta Sci Vet*. 2014;42(1204).
3. Morales AJF. Complejo clostridial en bovinos y muerte súbita. In: *1 Er. Simposium de Salud Y Producción de Bovinos de Carne En La Zona Norte-Centro de México.* ; 2010.
4. Songer JG. Histotoxic Clostridia. In: Gyles CL, Prescott JF, Songer JG, Thoen CO, eds. *Pathogenesis of Bacterial Infections in Animals*. 4th ed. Iowa, USA: Wiley-Blackwell; 2010:203-207.
5. Meyer KF. Studies to diagnose a fatal disease of cattle in the mountainous regions of California. *J Am Vet Med Assoc*. 1916;48:552-565.
6. Ahourai P, Ardehali M, Ezzi A, Gholami MR, Moosavi M. Bovine bacillary hemoglobinuria (Clostridium haemolyticum) in Iran. *J Vet Diagnostic Investig*. 1990;2:143-144. doi:10.1177/104063879000200214.
7. Janzen ED, Orr JP, Osborne AD. Bacillary hemoglobinuria associated with hepatic necrobacillosis in a yearling feedlot heifer. *Can Vet J*. 1981;22(12):393-394.
8. Marshall SC. The isolation of *Clostridium haemolyticum* from cattle in New Zealand. *N Z Vet J*. 1959;7(5):115-119. doi:10.1080/00480169.1959.33348.
9. Seifert HSH, Bader K, Cyplik J, et al. Environment, incidence, aetiology, epizootiology and immunoprophylaxis of soil-borne diseases in north-east Mexico. *J Vet Med Ser B*. 1996;43:593-605.
10. Van Kampen KR, Kennedy PC. Experimental

ISBN: 978

Bacillary Hemoglobinuria II. Pathogenesis of the Hepatic Lesion in the Rabbit. *Vet Pathol*. 1969;6(1):59-75. doi:10.1177/030098586900600105.
11. Randhawa SS, Sharma DK, Randhawa CS, Gill BS, Brar RS, Singh J. An outbreak of bacillary haemoglobinuria in sheep in India. *Trop Anim Health Prod*. 1995;27(1):31-36.
12. Zachary JF. Mechanisms of microbial infections: bacterial disease. In: Zachary JF, McGavin MD, eds. *Pathologic Basis of Veterinary Diseases*. 5th ed. St Louis, MO: Mosby; 2012:158-198.
13. Olander HJ, Hughes JP, Biberstein EL. Bacillary hemoglobinuria: induction by liver biopsy in naturally and experimentally infected animals. *Pathol Vet*. 1966;3:421-450. doi:10.1177/030098586600300503.
14. Snyder JH, Snyder SP. Diseases of the hepatobiliary system: bacillary hemoglobinuria (redwater). In: Pearson EG, Smith BP, eds. *Large Animal Medicine Interna*. 4th ed. St Louis, MO: Mosby Elsevier; 2009:900-901.
15. Hussein HA, El-Amir YO, Aamer AA, Elghaffar SKA. Bacillary hemoglobinuria in dairy cows: clinical, hematological, biochemical, and pathological alterations. *Comp Clin Path*. 2013;22(6):1137-1143. doi:10.1007/s00580-012-1541-3.
16. Darakhshan H, Lauerman L. Some properties of beta toxin produced by Clostridium haemolyticum strain IRP-135. *Comp Immunol Microbiol Infect Dis*. 1981;4(3-4):307-316. doi:10.1016/0147-9571(81)90017-5.
17. Hauer PJ. Phospholipase C of Clostridium hemolyticum: gene characterization and proof of its role as a protective immunogen in guinea pigs. *Retrosp Theses Diss*. 2001;Paper 245.
18. Hauer PJ, Yeary TJ, Rosenbusch RF. Evidence of the protective immunogenicity of native and recombinant Clostridium haemolyticum phospholipase C (beta toxin) in guinea pigs. *Vaccine*. 2006;24(2):124-132. doi:10.1016/j.vaccine.2005.07.101.
19. Hauer PJ, Yeary TJ, Rosenbusch RF. Cloning and molecular characterization of the beta toxin (phospholipase C) gene of Clostridium haemolyticum. *Anaerobe*. 2004;10(4):243-254. doi:10.1016/j.anaerobe.2004.04.006.
20. Benavides E. Causas de muerte súbita en bovinos en pastoreo en las sabanas de América Tropical. *Rev Colomb Ciencias Pecu*. 2004;17(42):182-192.
21. Takagi M, Yamato O, Sasaki Y, et al. Successful treatment of bacillary hemoglobinuria in Japanese Black cows. *J Vet Med Sci*. 2009;71:1105-1108. doi:10.1292/jvms.71.1105.
22. Blowey RW, Weaver AD. Toxicological disorders. In: Edwards R, Watkins V, eds. *Color Atlas of Diseases and Disorders of Cattle.* 3rd ed. Elsevier Ltd; 2011:247-257.
23. Shinozuka Y, Yamato O, Hossain MA, et al. Bacillary hemoglobinuria in Japanese black cattle in Hiroshima, Japan: a case study. *J Vet Med Sci*. 2011;73(2):255-258. doi:10.1292/jvms.10-0231.
24. Stalker MJ, Hayes MA. Liver and biliary system: infectious disorders of the liver. In: Maxie MG, ed. *Jubb, Kennedy, and Palmer's Pathology of Domestic Animals*. 5th ed. Philadelphia, PA: Saunder Elsevier; 2007:348-364.
25. Bender LC, Hall PB, Garner MM, Oaks JL. Bacillary Hemoglobinuria in a Free-Ranging Elk Calf. *J Zoo Wildl Med*. 1999;30(2):293-296.
26. Uzal F a, Belak K, Rivera E, Robles C a, Feinstein RE. Bacillary haemoglobinuria diagnosis by the peroxidase-antiperoxidase (PAP) technique. *J Vet Med Ser B*. 1992;39:595-598.

ISBN: 978

HEPATOCOLANGIOCARCINOMA METASTÁSICO EN UN ERIZO AFRICANO (*Atelerix albiventris*)

53

López DO[1], González OEJ*[1] y Rangel RIC[2]

[1]Universidad Autónoma Metropolitana Unidad Xochimilco Laboratorio de Histopatología Veterinaria; [2] Departamento de Ciencias Biológicas. Facultad de Estudios Superiores Cuautitlán, Universidad Nacional Autónoma de México. Correspondencia: mvz.osvaldo.ld@gmail.com

RESUMEN

Las neoplasias hepáticas son comunes en la práctica diagnóstica veterinaria, estas tienen una amplia variedad de manifestaciones macroscópicas y principalmente son generadas a partir de hepatocitos o conductos biliares como es el caso de los adenomas y carcinomas, además de existir entidades que tienen alteraciones en ambos elementos estructurales y que han sido diagnosticados de manera frecuente en perros, gatos, borregos y caballos jóvenes o adultos, así como en cerdos menores a 6 meses de edad. El caso a tratar se manifestó en una hembra de Erizo africano (*Atelerix abiventris*) de 6 meses de edad con hepatomegalia y masas presentes en mesenterio, bazo y riñón, las cuales microscópicamente fueron diagnosticadas como un hepatocolangiocarcinoma metastásico. Aunque existen algunos carcinomas hepáticos descritos en esta especie, esta variante al parecer no ha sido reportada en erizos y su descripción al ser difundida puede ayudar a un acercamiento diagnóstico el cual apoye la toma de decisiones en beneficio de la salud de los ejemplares.

Palabras clave: *Erizo, hepatocolangiocarcinoma, hígado, neoplasia*.

ABSTRACT

Liver neoplasms are common in diagnostic veterinary practice, these have a wide variety of macroscopic manifestations and mainly are generated from hepatocytes or bile duct such as adenomas and carcinomas, besides existing entities that have alterations in both elements structural and have been frequently diagnosed in dogs, cats, horses or sheeps young and adults, as well as pigs under 6 months old. This case occurred in a female African Hedgehog (*Atelerix abiventris*) 6 months old with hepatomegaly and masses present in the mesentery, spleen and kidney, which were microscopically diagnosed as a metastatic hepatocolangiocarcinoma. Although some liver carcinomas described in this species, this neoplasm apparently not been reported in hedgehogs and this description can help a diagnosis approach which support decision-making for the benefit of the health of individuals.

Keywords: *African Headgehog, hepatocholangiocarcinoma, liver, neoplasia.*

ISBN: 978

INTRODUCCIÓN

Dentro de los tumores hepáticos existen variedades generadas principalmente a partir de hepatocitos o conductos biliares como es el caso de los adenomas y carcinomas, además de algunos tumores que combinan ambos elementos estructurales, éstas últimas neoplasias que involucran ambos elementos celulares son consideradas entidades poco comunes. En animales domésticos han sido reportado en perros, gatos, ovejas, vacas, caballos y cerdos presentando su mayor incidencia entre los 2 y 18 años de edad, sin embargo en cerdos se ha reportado en individuos menores a 6 meses de edad sin observarse predilección por género.[1,2]

Macroscópicamente este tumor presenta una gran variedad de aspectos morfológicos puede ser único o múltiple y con tendencia a infiltrarse sobre sus márgenes, llegando a presentar tejido adiposo así como pequeñas áreas de necrosis, por lo regular son de crecimiento lento y la metástasis de esta neoplasia es considerada de frecuencia moderada a alta.[1,2]

HISTORIA CLÍNICA

El caso a tratar se presentó en un Erizo Africano (*Atelerix albiventris*) hembra de 6 meses de edad el cual vivía con 3 congéneres desde su nacimiento. El propietario manifiesta que el ejemplar siempre mostró un comportamiento pasivo con respecto a los demás erizos del grupo, además de ser el individuo de mayor peso. Pasados los seis meses de edad este ejemplar fue asignado a un nuevo grupo de erizos con la finalidad de someterse a un protocolo de alimentación experimental durante 30 días sin presentar cambios de peso asociados a dicho suceso. Diez días antes del término del protocolo al cual se sometieron los individuos, este ejemplar fallece de manera súbita.

HALLAZGOS MACROSCÓPICOS

Los hallazgos macroscópicos más relevantes durante la necropsia del ejemplar fueron en la inspección de cavidad torácica 2 ml de líquido amarillento translucido, el cual no coaguló al contacto con el aire.

Los pulmones presentaron discretas áreas rojizas multifocales coalescentes y múltiples áreas de hiperinsuflación en los bordes de ambos lóbulos pulmonares. Al tacto se encontraban suaves, con ligera crepitación y al corte presentaron salida de sangre escasa.

A la apertura de cavidad abdominal se observó abundante tejido adiposo yen la región mesentérica una masa de tejido blanquecino multinodular y firme al tacto; así como algunas vísceras desplazadas por un severo incremento de tamaño del hígado. El estómago se encontró plétoro con la serosa rojo oscuro, así como vasculatura prominente. Al corte protruyó abundante material rojo mucoide y la mucosa se encontraba moderadamente enrojecida y erosionada. El intestino delgado se encontró distendido por abundante gas contenido en su lumen y presentó una coloración rojo oscuro difusa a nivel de serosa, al corte el material contenido era rojizo de consistencia

ISBN: 978

mucoide y la mucosa se desprendía con facilidad. El hallazgo más relevante fue a nivel hepático, ya que el hígado se encontraba severamente aumentado de tamaño, amarillento con áreas multifocales café rojizas coalescentes y un marcado patrón lobulillar. Al tacto se encontró firme y la superficie de corte mostró las mismas características mencionadas en la descripción externa. Además de esto se observaron áreas blanquecinas multifocales coalescentes. La vesícula biliar no presentó cambios patológicos aparentes. La masa multinodular blanquecina de la región mesentérica era firme al tacto y al corte presentó crepitación mostrando las mismas características descritas en la superficie.

El bazo se observó café rojizo con áreas multifocales blanquecinas bien delimitadas sobre la cápsula de aproximadamente 1 mm de diámetro, las cuales involucraban hasta la superficie de corte.

Los riñones se observaron pardos de manera difusa y consistencia firme al tacto. Sobre la superficie del riñón izquierdo se observó una lesión blanquecina focal de aproximadamente 3 mm de diámetro con las mismas características descritas en bazo. Al corte la cápsula se retiró con facilidad y se mantenía la relación córtico:medular 1:3, además se presentó una discreta apariencia granular en la región cortical y ligeramente rojiza la unión córtico:medular.

Los diagnósticos macroscópicos en este momento correspondieron a una neumonía intersticial, gastroenteritis mucohemorrágica y un hepatocarcinoma con metástasis esplénica y renal.

HALLAZGOS MICROSCÓPICOS

Las lesiones microscópicas mas relevantes encontradas corresponden a una neumonía intersticial severa difusa en pulmón. En el caso de hígado este presenta un arreglo celular sólido en su mayoría y escasas áreas de discreto patrón adenoide; de manera entremezclada se observan abundantes lipocitos con distribución multifocal así como moderada cantidad de tejido conectivo delimitando grupos de hepatocitos los cuales muestran pleomorfismo celular y anisocitosis severa con pérdida de la relación núcleo citoplasma. Los citoplasmas de los hepatocitos son escasos y ligeramente eosinofílicos. Los núcleos son marcadamente pleomórficos con anisocariosis severa por macrocariosis, y patrón de cromatina fina granular que en algunos casos muestran tendencia al reforzamiento de membrana. En algunos casos estos núcleos presentan multinucleolosis y mitosis atípicas. Ocasionalmente éstas células llegan a infiltrar hasta traspasar algunos endotelios vasculares. En el caso de los conductos biliares estos son escasos y sus células presentan pérdida de la polaridad nuclear y moderada a severa anisocitosis y anisocariosis, así como de moderado a severo pleomorfismo nuclear.

En el caso de bazo éste muestra una adecuada formación de folículos linfoides y de manera asilada se observan áreas celulares multifocales de patrón sólido las cuales mantienen las mismas características celulares mencionadas en hígado.

ISBN: 978

El riñón izquierdo presenta tubulonefrosis moderada difusa, además de una zona de patrón celular sólido delimitado por abundante tejido conectivo y múltiples áreas de células epiteliales en arreglo folicular que tienen las mismas características descritas para los hepatocitos y conductos biliares en hígado y bazo respectivamente, ambos elementos llegan a involucrar la región cortical y medular del órgano.

La masa mesentérica muestra las mismas características celulares descritas para la neoplasia de hígado y las metástasis en bazo y riñón.

El intestino delgado presenta enteritis linfoplasmocítica severa difusa.

PRUEBAS COMPLEMENTARIAS

En los cortes histológicos de hígado y las metástasis se realizó tinción de ácido periodico de Schift, resultando positivo para sustancias de secreción de conductos biliares en riñón.

Adicionalmente de las efusiones colectadas de ambas cavidades se realzó el examen fisicoquímico y citológico correspondiente en el que destaca una densidad 1.025, Proteína 2.8 g/L, pH 7.0, Celularidad $0.07x10^9$/L, sangre +++, clasificándose como un trasudado modificado.

CRITERIO DIANÓSTICO

Con base a las características macroscópicas e histopatológicas antes mencionadas esta entidad neoplásica fue clasificada como un hepatocolangiocarcinoma metastásico.

DIAGNÓSTICOS DIFERENCIALES

Los principales diagnósticos diferenciales de esta entidad de acuerdo a localización y características celulares corresponden a un hepatocarcinoma adenoide y colangiocarcinoma.

DISCUSIÓN

En cuanto a la presentación de las neoplasias malignas de hígado, la información se encuentra reportada en perros, gatos, borregos y caballos donde se manifiestan entre los 2 y 18 años de edad[1-2], en el caso del cerdo ésta es la especie doméstica donde se encuentra el reporte a edad más temprana presentándose en individuos menores a seis meses de edad, sin tener mayor frecuencia por algún género.[1-2] En el presente caso aunque no corresponde a una especie doméstica el desarrollo neoplásico correlacionó con la edad de presentación reportada en los cerdos.

En los erizos africanos (*Atelerix albiventris*) se han reportado múltiples neoplasias y de estas los carcinomas mayormente reportados corresponden a carcinomas de glándula mamaria, carcinomas tiroideos, carcinomas de células escamosas, carcinomas de células basales, carcinomas de glándulas sebáceas y en el caso de hígado los hepatocarcinomas y

ISBN: 978

colangiocarcinomas sin embargo el patrón histológico descrito en el presente caso no se encuentra en los registros.[3-7] El presente caso muestra arreglos histopatológicos metastásicos no descritos con anterioridad en erizos, éstos hallazgos proveen a los profesionales dedicados al diagnóstico de estas entidades herramientas que apoyen el diagnóstico de neoplasias en especies no convencionales.

CONCLUSIÓN

Este parece ser el primer reporte de un hepatocolangiocarcinoma mestastásico en erizos africanos (*Atelerix albiventris*), el cual puede ayudar a generar un acercamiento diagnóstico hacia esta entidad neoplásica incrementando la información sobre la frecuencia de presentación de carcinomas en especies no convencionales especialmente en el erizo africano.

REFERENCIAS

1.- Cullen J.M. and Popp J.A. Tumors of the Liver and Gall Bladder. In Meuten Donald J. Tumors in Domestical Animals. 4th ed. Iowa: Blackwell, 2002.

2.- Cullen J.M. Liver, Biliary System, and Exocrine Pancreas. In Mc Gavin Donald M., James F. Zachary. Pathologic Basis in Veterinary Diseases. 4th ed. St. Louis Missouri: Elsevier, 2007.

3.- Reyes Matute Alonso, Méndez Bernal Adriana, Ramírez Lezama José, Manzano Pech Linaloe Guadalupe, Galicia Ávalos Marco Antonio. Sebaceous gland carcinoma and mammary gland carcinoma in African Headgehog (*Atelerix albiventris*). Journal of Zoo and Wildlife Medicine. 2014. 45 (3): 682-685.

4.- Heatley J., Mauldin G.E., Cho D.Y. A review of neoplasia in the captive African hedgehog (*Atelerix albiventris*). Sem. Avian Exotic Pet. Med. 2005: 14:182-192.

5.-Raymond JT, Garner M. Mammary gland tumors in captive African hedgehogs. J Wildl Dis. 2000;36: 405–408.

6.- Raymond T, Garner M. Spontaneous tumors in captive African hedgehogs (Atelerix albiventris): retro- spective study. J Comp Pathol. 2001;124:128–133.

7.- Rivera RY, Janovits EB: Oronasal squamous cell carcinoma in an African hedgehog (*Erinaceidae albiventris*). J Wildl Dis. 1992; 28:148-150.

ISBN: 978

HISTOPATOLOGÍA COMPARADA DE LESIONES PULMONARES EN LECHONES INFECTADOS CON RUBULAVIRUS PORCINO

54

Macotela CLA*[1], Martínez L[2], Alpízar PA[3], Martínez CS[1], Fajardo GVM[3], Fajardo MR[1]

[1]Centro de Investigación y Estudios Avanzados en Salud Animal (CIESA), Facultad de Medicina Veterinaria y Zootecnia (FMVZ), Universidad Autónoma del Estado de México (UAEM). Carretera Toluca-Atlacomulco Km. 15.5. CP. 50200. Toluca, México. [2]Centro Nacional de Investigación Disciplinaria Microbiología (CENID Microbiología), Instituto Nacional de Investigaciones Forestales Agrícolas y Pecuarias (INIFAP). Carretera federal México-Toluca km 15.5, Col. Palo Alto México D.F. C.P. 05110.
[3]Facultad de Medicina Veterinaria y Zootecnia (FMVZ), Universidad Autónoma del Estado de México (UAEM). Centro Universitario Km. 15 Carretera Toluca-Atlacomulco. El Cerrillo Piedras Blancas, Toluca, México. C. P. 50200.
Autor de correspondencia: raul_fajard@hotmail.com

RESUMEN

La enfermedad del ojo azul producida por el Rubulavirus porcino ocasiona pérdidas económicas importantes en la producción porcina de la zona del Bajío de México y fue reportada por primera vez en La Piedad, Michoacán en 1981. El objetivo de este estudio fue analizar histopatológicamente las lesiones ocasionadas en los pulmones de lechones inoculados experimentalmente con Rubulavirus porcino. Se empleó una cepa de referencia (LPM 84) aislada en 1998 y un aislado obtenido en el 2013 (Mich/147). Fueron inoculadas dos grupos de lechones lactantes de 5 días de edad con la cepa y el aislado respectivamente, posteriormente se sacrificaron a diferentes días post infección. En ambas camadas se observaron signos típicos de la enfermedad del ojo azul, en los lechones inoculados con Mich/147 se presentaron bajas temperaturas. Tras realizar el análisis histopatológico se observaron principalmente neumonías intersticiales que fueron de leves a moderadas, siendo más severas las ocasionadas por Mich/147. Se observaron diferencias estadísticas significativas ($P<0.05$) en las lesiones ocasionadas en ambas camadas a los diferentes días post infección.

Palabras clave: Enfermedad del Ojo Azul, Lechones, Rubulavirus porcino, histopatología, neumonía intersticial.

ISBN: 978

COMPARATIVE HISTOPATHOLOGY OF LUNG INJURYS FROM INFECTED PIGLETS WITH PORCINE RUBULAVIRUS

ABSTRACT

The blue eye disease is caused by porcine Rubulavirus and produces significant economic losses in pig industry in the Bajio region of Mexico, and it was first reported in La Piedad Michoacan in 1981. The aim of this study was to analyze histological lung's injuries in piglets experimentally inoculated with a reference viral strain (84 LPM) isolated in 1998, and with a recently isolated virus from 2013 (Mich/147). Two litters of piglets were inoculated at five-day old each one with only one of these viruses. Animals were under observation and then were euthanized at different day post infection. Both litters showed the typical clinical signs of blue eye disease. The piglets inoculated with Mich/147 presented hypothermia. The histopathological analysis demonstrated an interstitial pneumonia that was mild to moderate in gravity being more severe in those inoculated with the Mich/147 strain. Statistically, significant differences ($P < 0.05$) were observed in the lungs' injuries in both litters at different day post infection.

Keywords: Blue Eye Disease, Piglets, Porcine Rubulavirus, histopathology, interstitial pneumonia.

INTRODUCCIÓN

La enfermedad del ojo azul (EOA) ocasiona pérdidas económicas importantes en la producción porcina de la zona del Bajío de México, fue reportada por primera vez en La Piedad, Michoacán en 1981. El agente etiológico es un virus ARN monocatenario de polaridad negativa, perteneciente a la familia *Paramixoviridae*, género paramixovirus y especie rubulavirus porcino (PoRV). La enfermedad es caracterizada por producir principalmente signos nerviosos, respiratorios y retraso en el crecimiento en los lechones post destete y signos reproductivos en los cerdos adultos, en cerdos de todas las edades se reportó opacidad corneal (1, 2, 3, 4, 5) Los hallazgos histopatológicos observados son neumonía intersticial, meningoencefalitis no supurativa y en los verracos se puede encontrar epididimitis y orquitis necrotizante (1). En el 2011, Martínez y col. describieron una seroprevalencia del 28% del PoRV en la región de La piedad, Michoacán, lo que sugiere que aún está presente la enfermedad en esta zona del país. Actualmente, no se han realizado estudios de virulencia y patogenicidad del PoRV para determinar si este virus produce los mismos signos y lesiones reportadas en la década de los 80's. El objetivo de este trabajo fue evaluar estadística e histopatológicamente las lesiones producidas en los pulmones de lechones infectados experimentalmente con una cepa aislada en 1984 denominada LPM84 (5) y un aislado obtenido recientemente (2013) del PoRV, ambos, provenientes de La Piedad Michoacán, México.

ISBN: 978

MATERIAL Y MÉTODOS

Animales y diseño experimental: Se realizó un estudio experimental en lechones criollos libres de EOA corroborado por la prueba de inhibición de la hemoaglutinación, donde resultaron negativos al PoRV y con pruebas serológicas para descartar una coinfección con síndrome respiratorio y reproductivo porcino (PRRS). Cada camada fue adquirida en meses distintos y se mantuvieron bajo aislamiento experimental en el Centro Nacional de Investigación Disciplinaria en Microbiología Animal (CENID-MA) del Instituto Nacional de Investigaciones Forestales, Agrícolas y Pecuarias (INIFAP). La camada del grupo 1 constó de 4 lechones que fueron inoculados oral, nasal y ocular a los 5 días de edad con una dosis de 1 x106 DICC50%/8 ml/lechón de la cepa de referencia LPM 84. La camada del grupo 2 de 7 individuos inoculados por las mismas vías y dosis que el grupo 1 pero con un aislado denominado Mich/147. Como control negativo se empleó un lechón criollo, sano con cuatro semanas de edad.

Posteriormente fueron sacrificados de acuerdo a la Norma Oficial Mexicana NOM-033-ZOO-1995; Sacrificio humanitario de los animales domésticos y silvestres, a 4 (2 lechones), 7 (1 lechón), 10 (1 lechón) y 15 (2 lechones) días post infección (DPI). Durante este periodo se registraron signos clínicos generales.

Análisis histopatológico: Las muestras para histopatología fueron transportadas al laboratorio del CIESA-UAEM. Las muestras de pulmones fueron incluidas en parafina y cortadas a un espesor de 6µm y posteriormente fueron teñidos con hematoxilina y eosina. Las laminillas fueron observadas en el microscopio fotónico. Se evaluaron las neumonías intersticiales causadas por el PoRV de acuerdo a los criterios de Halbur PG y col., 1995.

Análisis estadístico: Se realizó una evaluación estadística de la severidad de las lesiones ocasionadas en el tejido, para ello se contempló a solo un individuo de los tratamientos (5, 10 y 15 DPI) por camada (LPM-84: lechones 1 y 4, Mich/147/2013: lechones 1, 4 y 5) y el control. Las muestras fueron microfotografiadas (Am Scope, MD900E) y posteriormente se midió el grosor de las paredes alveolares en el software Sigma Scan pro 5, se obtuvo un total de noventa datos por lechón. Se realizaron comparaciones intra grupo entre los tratamientos (DPI) e inter grupo por cada tratamiento (a los 5 y 10 DPI). Los datos fueron analizados en el software SigmaPlot 11.0, se realizó un análisis de normalidad mediante la prueba Kolmogorov-Smirnov, donde resulto que los datos no presentaron una distribución normal ($P<0.05$), para los análisis intra e inter camada se realizó una comparación de los datos mediante la prueba Kruskal-Wallis, cómo análisis post hoc se empleó la prueba de Tukey. Para todos los análisis estadísticos se utilizó un nivel de confianza al 95% ($P\leq0.05$).

RESULTADOS

Signos clínicos y lesiones macroscópicas: Los lechones infectados con la cepa LPM-84 presentaron somnolencia, anorexia, tremor generalizado, caminata en círculos, legañas a partir del cuarto DPI. Los lechones 1, 2 y 3, mostraron incoordinación en patas traseras; el lechón 4 se encontraba decaído y desnutrido, los hallazgos macroscópicos a la

ISBN: 978

necropsia encontrados en los pulmones fueron zonas de neumonía en los lóbulos craneales, los linfonodos submandibulares, axilares e inguinales se observaron agrandados y hemorrágicos los riñones presentaban petequias; el lechón 3 presentaba desnutrición y excitación, tras realizar la biopsia se observó el riñón con petequias y zonas con manchas oscuras, los lóbulos apical y diafragmático izquierdo y apical y diafragmático izquierdo del pulmón presentaban zonas de infarto muy evidentes. En relación a las temperaturas rectales, el lechón 4 mostró temperaturas ≤ 38.1 °C a partir del día seis PI y hasta el día previo a su deceso tenía una temperatura de 36 °C; el lechón 5, mostró hipotermia de 38 ° C y 36 °C los días 8 y 9 PI.

Los inoculados con Mich/147/2013, mostraron los signos típicos de la EOA, similares a los ocasionados por la cepa LPM-84. No mostraron temperaturas superiores a 39.5 °C; el lechón 5, mostró temperaturas de 38 °C y 35 ° C, los días 6 y 7 respectivamente.

En cuanto al peso vivo, no se encontraron diferencias en los promedio de ambos grupos.
Hallazgos histopatológicos: En general se observó en todos los casos neumonías intersticiales focales y lobulillares, las cuales las cuales presentaron un nivel gravedad que fue de leve a moderada (Tabla 1).

Tabla 1. Neumonías intersticiales encontradas en los grupos inoculados con PoRV (LPM84 y Mich147).

Días post infección	LPM 84	Mich/147
5 DPI	*Ligera*	*Ligera – moderada*
7 DPI	*Ligera – Moderada*	*Moderada*
10 DPI	*Ligera – Moderada*	*Moderada*
15 DPI	*S/M*	*Moderada*

Los lechones infectados con la cepa LPM-84 mostraron lesiones que fueron de ligera a ligera-moderada de acuerdo a los DPI. A los 5 DPI, ambos lechones (1 y 2) presentaron una neumonía intersticial ligera, sin embargo el lechón 1 presentó las lesiones de manera muy uniforme en todo el tejido (difusa), mientras que el lechón 2 presentó lesiones más focalizadas, además en este mismo lechón se observaron macrófagos necrosado. A los 7 DPI se observó una neumonía intersticial ligera-moderada en múltiples focos en el tejido (lobulillar), con neumonía intersticial severa en algunas zonas. A los 10 DPI se observaron lesiones de igual grado que a los 7DPI, sin embargo fue de manera difusa (Fig 1).

ISBN: 978

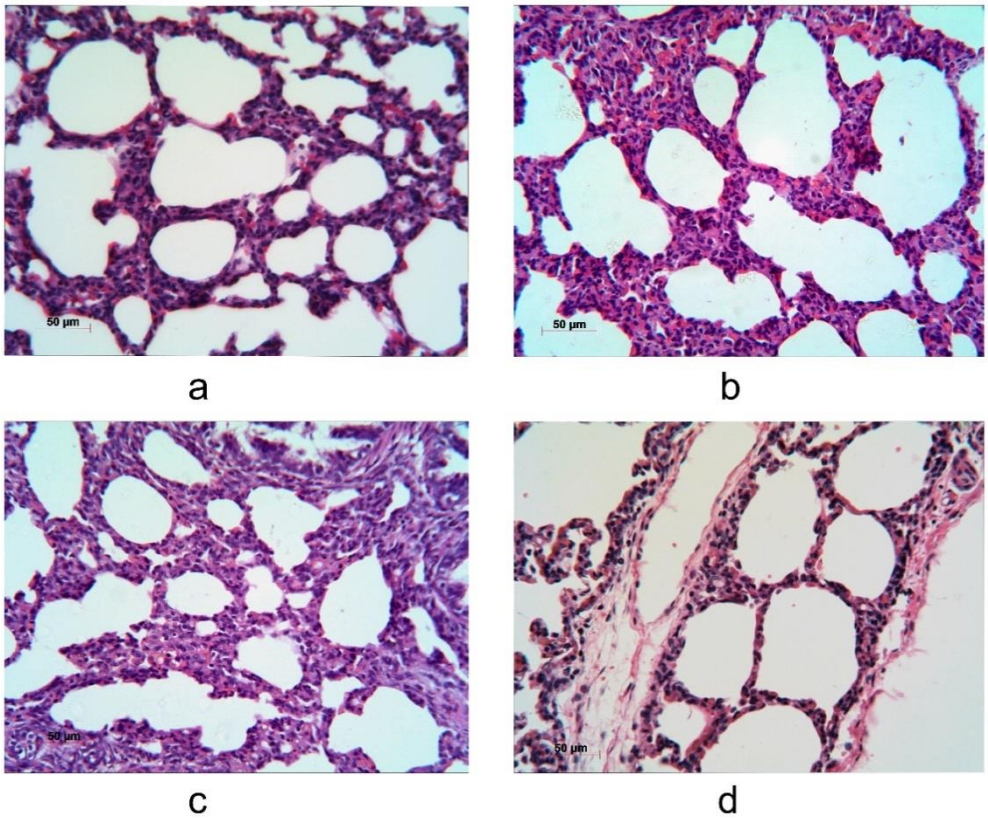

Figura 1: Secciones de tejido de pulmón teñidos con hematoxilina-eosina. Lechones infectados con la cepa de referencia LPM84. a; lechón 1 a los 5DPI con neumonía intersticial difusa ligera. b; lechón 3 a los 7DPI con neumonía intersticial ligera-moderada lobulillar. c; lechón 4 a los 10 DPI neumonía intersticial ligera-moderada difusa (250x). d; lechón control. (250x).

Los lechones infectados con la cepa la Mich/147 mostraron lesiones que fueron de ligera-moderada a moderada. A los 5 DPI ambos lechones mostraron neumonía intersticial ligera-moderada, ambos presentaron una lesión lobulillar siendo ligeramente más leves las lesiones encontradas en el lechón 2. A los 7 DPI se observó una neumonía intersticial moderada lobulillar. A los 10 DPI se observó el mismo grado de lesión que a los 7 DPI, sin embargo, a pesar de seguir siendo lobulillar, esta ocupo una mayor área en el tejido. A los 15 DPI se observó una neumonía intersticial moderada lobulillar, siendo un poco más severa y difusa en el lechón 5 (Fig 2).

ISBN: 978

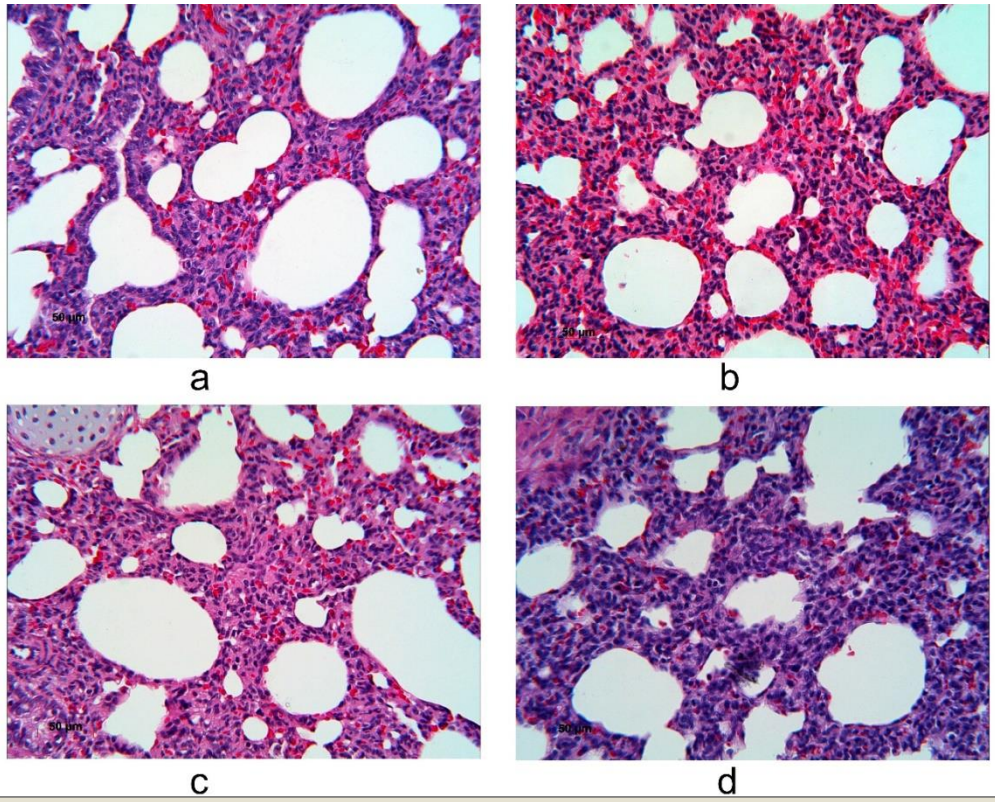

Figura 2: Secciones de tejido de pulmón teñidos con hematoxilina-eosina. Lechones infectados con la cepa Mich/147/2013. a; lechón 1 a los 5 DPI con neumonía intersticial ligera-moderada. b; lechón 3 con neumonía intersticial moderada lobulillar. c; lechón 4 con neumonía intersticial moderada lobulillar. d; Lechón 5 a los 15 DPI con neumonía intersticial moderada lobulillar. (250x).

Análisis estadístico: El análisis intra grupo 1 mostró que existen diferencias estadísticamente significativas entre los tratamientos y el control ($P<0.05$). El análisis post hoc indica que ambos tratamientos (5 y 10 DPI) y el control muestra diferencias estadísticamente significativas entre sí ($P<0.05$).

El análisis intra grupo 2 mostro que existen diferencies estadísticamente significativas entre los tratamientos (5, 10 y 15 DPI) y el control ($P<0.05$). El análisis post hoc indica que existen diferencias estadísticamente significativas entre todos los tratamientos y el control excepto entre los tratamientos a 10 DPI y 15 DPI ($P<0.05$).

A los 5 DPI se observaron diferencias estadísticamente significativas en relación a los lechones infectados con LPM 84 ($\dot{x}=11.3473$, ±0.522056) y Mich/147 ($\dot{x}=18.4122$, ±0.846873), ($P<0.05$).

De igual forma a los 10 DPI se observaron diferencias estadísticamente significativas en relación a los lechones infectados con LPM 84 ($\dot{x}=14.4573$, ± 0.740437) y Mich/ 147 ($\dot{x}=24.2478$, ±0.846873), ($P<0.05$).

ISBN: 978

DISCUSIÓN

Los lechones fueron susceptibles tanto al aislado cómo a la cepa, siendo el aislado Mich/147 la que ocasionó más lesiones a nivel histopatológico. Esto probablemente se deba a mutaciones ocasionadas en los genes que codifican para las proteínas de la envoltura viral hemaglutinina-neuraminidasa (HN) y la proteína de fusión (F) (8), que le confieren al virus una mayor virulencia. Sin embargo para que ello sea corroborado es necesario secuenciar y analizar el genoma viral para determinar si existen o no mutaciones y si estas le confieren al virus una mayor capacidad infectiva. La lesión predominante en el tejido pulmonar fue la neumonía intersticial, contrario a lo que se observó en cerdos inoculados de 6 semanas de edad, en donde se observó principalmente hiperplasia del tejido linfoide asociado al bronquio (BALT), aunado a ello la neumonía intersticial solo se observó hasta los 14 DPI (9).

En relación a los resultados estadísticos es importante mencionar que son concordantes a los obtenidos mediante el análisis histopatológico. Por lo que el método estadístico propuesto para evaluar las neumonías intersticiales, puede servir de apoyo a la evaluación histopatológica.

CONCLUSIONES

Los lechones son susceptibles a la infección por el PoRV, y los signos y síntomas se presentan desde los primeros DPI. El aislado Mich/ 147 ocasionó lesiones pulmonares más severas. Los resultados estadísticos son concordantes con los hallazgos histopatológicos.

REFERENCIAS

1. Stephan, H. A., Gay, M. and Ramírez, T. C. (1988). Encephalomyelitis, reproductive failure and corneal opacity (blue eye) in pigs associated with a paramyxovirus infection. Veterinary Record, 122, 6–10.

2. Santos G, Hernández J, Borraz-Argüello TM, Ramírez H, Reyes LJ. Estructura, función e implicaciones patológicas de las proteínas del Rubulavirus porcino. Arch Med Vet. 2004; 36 (2): 119-136.

3. Wang, L.-F., Collins, P.L., Fouchier, R.A.M., Kurath, G., Lamb, R.A., Randall, R.E., Rima, B.K., 2011. Paramyxoviridae. In: King, A.M.Q., Adams, M.J., Carstens, E.B., Lefkowitz, E.J. (Eds.), Virus Taxonomy: Classification and Nomenclature of Viruses. Ninth Report of the International Committee on Taxonomy of Viruses. Elsevier Academic Press, San Diego, CA, pp. 640–653.

4. Kirkland, P., Stephano, A., 2006. Paramyxoviruses: Rubulavirus, Menangle, and Nipah Virus Infections. Diseases of Swine, 9th ed. Blackwell Publishing, Ames, Iowa, pp. 455–467.

5. Moreno-López, J., Correa-Girón, P., Martínez, A. and Ericsson, A. Characterization of a paramyxovirus isolated from the brain of a piglet in Mexico. Archives of Virology,1986; 91: 221–231.

6. Martínez LAC, Carrillo GN, Diosdado VF, Córdova LD, Solís HM, Liljeult FF, Flores CR, Castillo R. Búsqueda de anticuerpos contra el rubulavirus porcino (RVP) de La Piedad Michoacán (LPM) en sueros porcinos del sureste y de centro occidente de México. Mem. XXIV Reunión científica-tecnológica forestal y agropecuaria Veracruz y III del trópico mexicano 2011. Xalapa, Ver., 16-19 noviembre 9, pp. 503-506.

7. Halbur PG, Paul PS, Frey ML, Landgraf J, Eernisse K, Meng XJ, Lum MA, Andrews JJ, Rathje JÁ. Comparison of the pathogenicity of two US porcine reproductive and respiratory syndrome virus isolates with that of the Lelystad virus. Vet Pathol. 1995; 32, 648-660.

8. Borraz-Argüello, María del Tránsito, Santos-López, Gerardo, Vallejo-Ruiz, Verónica, Herrera-Camacho, Irma, & Reyes-Leyva, Julio. Caracterización biológica de tres aislamientos naturales del Rubulavirus porcino (México). Revista de Biología Tropical, 2008; 56(2); 487-499.

9. Ribera-Benitez J. F., Cuevas-Romero S., Pérez-Torres, Reyes-Leyva J., Hérnandez J. and Ramírez-Menndoza H. Respiratory disease in growing pigs after Porcine rubulavirus experimental infection. Virus research, 2013; 176: 137-143.

ISBN: 978

HISTOPLASMOSIS SISTÉMICA EN UN PERRO MESTIZO DE 4 AÑOS. REPORTE DE UN CASO

55

Olivares SMI*[1]. Morales SE[2]. Mendoza TEJ*[3], Gálvez JC[4], García OLE[5], Lima MA[6].

[1,2] Universidad Nacional Autónoma de México, Facultad de Medicina Veterinaria y Zootecnia Departamento de Patología, Área de Anatomopatología

[3,4,5 y 6] Universidad Nacional Autónoma De México, Facultad de Medicina Veterinaria y Zootecnia, Departamento de Patología, Área de Patología Clínica.

RESUMEN

"Ramy", canino, Mestizo, de 4 años de edad con historia clinica que desde hace 6 meses presenta heces pastosas, pérdida de peso exagerada, lesiónes cutáneas blanquecinas, localizadas y descamación, linfadenomegalia generalizada, con resultados en los estudios de laboratorio con pancitopenia e hiperglobulinemia; médula ósea, citología de linfonodo y biopsia cutánea identificaron *Histoplasma* spp.

La histoplasmosis es una enfermedad causada por *Histoplasma capsulatum,* el hongo dimórfico*, cuya puerta de entrada es pulmonar y* causa una micosis sistémica endémica en zonas tropicales, subtropicales y templadas, en humanos y animales. El hongo se desarrolla en suelos con abundante materia orgánica, excremento de aves y guano de murciélagos en ambientes cerrados, que en condiciones de humedad y temperatura adecuadas constituye el nicho ecológico para la face micelial del hongo y los microconodios (forma infectiva). Al ser inhalado se ubica en el interior del citoplasma de los macrófagos, en una vacuola fagocítica, la cual se puede volver sistémica afecta a diferentes órganos y tejidos.

Palabras clave: Histoplasmosis, hongo intracelular, pulmonar, fagocítico mononuclear, perro, pancitopenia, microco, hiperglobulinemia, itraconazol.

ISBN: 978

SUMMARY

"Ramy", canine, Mestizo, 4 years old with clinical history for 6 months presents tarry stools, loss of excessive weight, whitish skin lesions, localized and peeling, generalized lymphadenopathy, with results in laboratory studies with pancytopenia and hyperglobulinaemia; bone marrow, lymph node cytology and skin biopsy identified Histoplasma spp.

Histoplasmosis is a disease caused by Histoplasma capsulatum, a dimorphic fungus, whose gateway is lung and causes systemic fungal infection endemic in tropical, subtropical and temperate zones, in humans and animals. The fungus thrives in soil with plenty of organic matter, bird droppings and bat guano indoors, in conditions of humidity and temperature is suitable ecological niche for face mycelial fungus and microconodios (infective form). When inhaled is located within the cytoplasm of macrophages, phagocytic vacuole in which can become systemic it affects different organs and tissues.

Keywords: Histoplasmosis, intracellular fungus, lung, mononuclear phagocyte, dog, pancytopenia, microco, hyperglobulinaemia, itraconazole

INTRODUCCIÓN

La histoplasmosis conocida también como enfermedad de Darling, citomicosis reticuloendotelial, histoplasmosis a pequeñas formas, reticuloendoteliosis, enfermded de los murcielagos, enfermedad de las cuevas, fiebre de las cavernas y minas[2, 5.]*, es causada por Histoplasma capsulatum,* hongo dimórfico[1]*, su puerta de entrada es pulmonar*[2] *y* causa una micosis sistémica endémica en zonas tropicales, subtropicales y templadas en humanos y animales, difundida en varias partes del mundo como Estados Unidos, América central y del sur, África central y del sur, Somalía, Java, Indonesia, Filipinas, Japón, Vietnam e Italia[1, 2]. El hongo se desarrolla en suelos con abundante materia orgánica - excremento de aves (entre estas pollos, gansos, pavos, algunas aves migratorias) y guano de murciélagos en ambientes cerrados, tales como minas, cuevas, cavernas, túneles, criptas de iglesias y casas abandonadas, o en espacios abiertos, entre ellos parques y paseos públicos. La materia orgánica en descomposición, en condiciones de humedad y temperatura adecuadas constituye el nicho ecológico para la face micelial del hongo y los microconodios constituyen la forma infectiva de *Histoplasma*.[1]

Histoplasma spp. es un patógeno intracelular, de 2 a 5 µm, que se ubica en el interior de una vacuola fagocítica en el citoplasma de los macrófagos del hospedero. Se mencionan cinco formas clínicas: asintomática, infección primaria pulmonar y cutánea aguda o crónica y formas secundarias diseminadas.[1,5.] La infección sistémica afecta a diferentes órganos y tejidos, con mayor frecuencia los pulmones y tejidos del sistema fagocítico mononuclear (bazo, hígado, ganglios linfáticos, médula ósea, placas de Peyer). La diseminación también se da a otras vísceras, entre ellas páncreas e intestinos. De manera ocasional se aprecian lesiones en meninges. Por otra parte, los individuos inmunodeprimidos pueden desarrollar lesiones en piel, sobre todo en cabeza y cuello, o

ISBN: 978

generalizadas.[1] Esporádicamente prenetra vía cutánea, dando un complejo cutáneo chancriforme similaes a la esporotricosis, ococcidiomicosis o blastomycosis.[5, 6.]

Los sujetos en mayor riesgo son mineros, trabajadores del guano, campecinos y arqueologos en el caso de humanos[1], en el caso de animales son más frecuentes los perros de las razas deportivas y de caseria.[3] El cuadro clínico de la enfermedad depende de la cantidad de microconidios inhalados, el estado inmune del hospedero infectado y la virulencia de la cepa.[1]

La infección es el resultado de la inhalación de los microconideos y fragmentos cortos de hifas, por vía respiratoria, con menor frecuencia por inoculación cutánea directa del hongo; de esta manera alcanzan el alveolo pulmonar del hospedero humano o animal, impidiendo el desalojo mediante el mecanismo muco-ciliar, siendo ingeridos por los macrófagos tisulares donde se transforman en levaduras (su fase invasiva), la capacidad del hongo para persistir dentro de los fagolisosomas de los macrófagos, se atribuye a múltiples factores que adicionan un importante significado a la patogenia de este organismo. Al estar dentro de los macrófagos estos se multiplican en el interior de los macrófagos lisándolo y progresa por contigüidad en los pulmones. Durante esta fase se produce una respuesta inflamatoria no característica. En individuos inmunocompetentes, la infección queda controlada; pero si hay excesiva cantidad del agente infectante e inmunodeficiencia, el hongo se disemina vía hemática o a través del sistema reticuloendotelial hacia los ganglios regionales. La diseminación sanguínea es habitualmente asintomática[2]. Si hay fallas en la inmunidad del huésped, se produce la diseminación a otros órganos como el hígado, bazo y la piel.[1, 4, 5,7.]

El período de incubación varía entre 4 y 18 días, aunque hay reportes que se reduce de 1 a 3 días o se prolonga hasta 5 meses. En la presentación respiratoria asintomática benigna es una infección autolimitante, que solo afecta el tracto respiratorio, por que se encapsula (encapsulados inactivos o lesiones cicatrizales) y se calcifica, también alguna veces se calcifican los linfonodos traqueobronquiales, siendo generalmente no diagnosticada. La forma pulmonar aguda, se caracteriza por una neumonía granulomatosa grave fulminante, con signos de tos, disnea, fiebre y malestar intenso, apareciendo en las radiografías de campos pulmonares como nódulos o parches (con linfadenopatía o sin ella), al volverse crónico en algunos individuos, pueden presentar signos como intolerancia al ejercicio, disminución del apetito, pérdida de peso y disnea por obstrucción brinquial por la linfadenopatía. En la enfermedad multisistémica se caracteriza por trastornos gastrointestinales y / o hepáticos, los signos más frecuentes son diarrea, caquexia (por mala absorción). La presencia de granulomas en hígado ocasiona ictericia, hipoalbuminemia con ascitis y la presencia de fiebre. Otras afecciones menos comunes incluyen ataxia, incordinación, miosis, retinitis, ulceras, lesiones de piel y claudicación por lesión ósea productiva o lítica. Las lesiones ópticas son coriorretinitis granulomatosa focal, el desprendimiento de retina, uveítis anterior y la neuritis óptica.[1, 2, 3,7.]

ISBN: 978

HISTORIA CLÍNICA

Perro mestizo de 3 años 8 meses, macho que llega al Hospital Veterinario de Especialidades (HVE) de la Facultad de Medicina Veterinaria y Zootecnia de la UNAM, al área de Dermatologia con la historia clínica que desde hace un mes presenta lesiones en la piel de cabeza y cuello, que se han ido extendiendo, también reportan que ha tenido pérdida de peso exagerado con buen apetito y disminución de la actividad física desde hace un año, diarreas con evolución de 6 meses que al principio eran pastosas hasta llegar a se líquidas y uveitis bilateral, con reporte de que viaja constantemente a Morelos y Veracruz. En un Hospital privado indicó terapéutica preventiva de vacunación multivalente y desparasitación aunado a antibioterapia la cual desconocía; en el área de Dermatología (HVE-UNAM) describió lesiones papulares, descamativas y costrosas blanquecinas focalizadas a las regiones de cabeza (periocular, frontal, belfos y pabellón auricular), cuello y miembros región distal, se indicaron pruebas específicas de raspado, acetato y tipografía con KOH que resultaron negativas. En el examen físico general se observó condición corporal 2/5 en una escala de 5/5, taquicardia de 130/min y linfadenomegalia generalizada. El plan diagnóstico constó de hemograma, bioquímica sanguínea, urianálisis, punción con aguja delgada (PAD) de linfonodos submandibular y poplíteo y la biopsia de piel de la región frontal de la cabeza, belfo izquierdo y del codo que son remitidas al área de Anatomopatología y Patológia clínica de la UNAM.

HALLAZGOS MACROSCÓPICO

Piel de la región frontal de la cabeza: Sección de piel que presenta pelo y escaso tejido adiposo subcutáneo, que mide 1.1 cm de longitud, presentando en unos de los extremos del fragmento un área circunscrita, la cual está alopécica, que mide 0.3 cm. Al corte no exhiben cambios patológicos evidentes.

Piel de belfo izquierdo y codo izquierdo: Las cuales presenta pelo y escaso tejido adiposo, que miden 1 y 2.5 cm de longitud respectivamente, sin presentar ninguna lesión aparente. Al corte no exhiben cambios patológicos evidentes.

HALLAZGOS MICROSCÓPICO

Piel de cabeza, belfo y codo: De forma general en todas las secciones revisadas, se observa en la dermis superficial adyacente y / o rodeando los folículos pilosos, anexos cutáneos y vasos sanguíneos, áreas de infiltrado inflamatorio, compuesto por abundantes histiocitos y en menor cantidad linfocitos, células plasmáticas y mastocitos, con esporadicos neutrófilos y algunos eosinófilos. En el citoplasma de algunos histiocitos y fuera de ellos, se observan escasas estructuras fungales, redondas que miden 2-4 µm. Por debajo de la dermis y en la dermis profunda se encuentra el mismo infiltrado pero en menor cantidas. Y en la epidermis el estrato corneo está aumento en número de capas de queratina sin núcleo (hiperqueratosis).

ISBN: 978

Piel de la región frontal de la cabeza: La epidermis presenta pérdida de la continuidad que rebasa la membrana basal (úlcera), por debajo de esta hay restos celulares y el mismo infiltrado inflamatorio ya descrito.

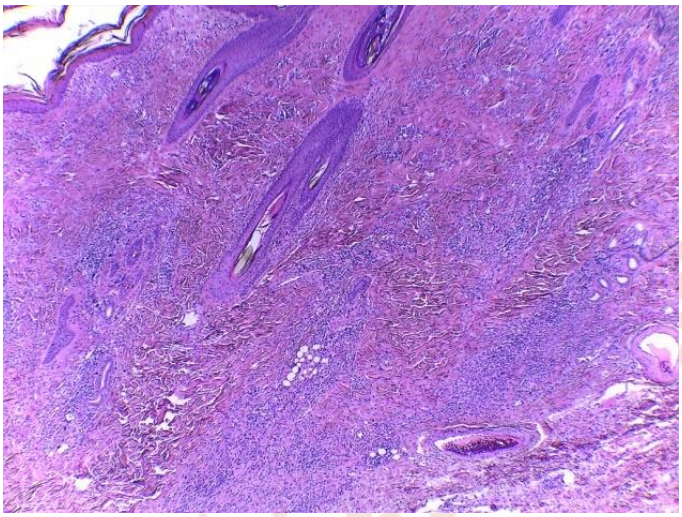

Imagen 1: Fotomicrografia de piel, teñida con H y E a 4 x. Donde se observa infiltrada la dermis, adyacente y rodeando los foliculos.

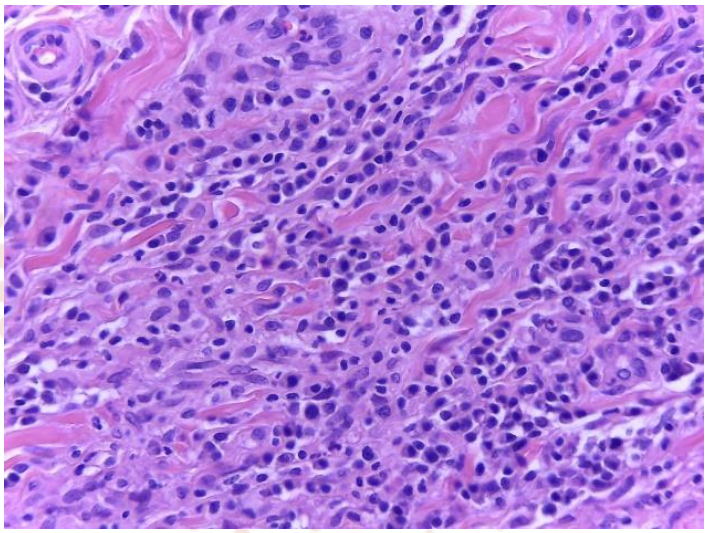

Imagen 2: 40 x. Infiltrando las fibras de colágena se observan principalmente histiocitos, seguido en menor proporción por linfocitos y células plasmáticas.

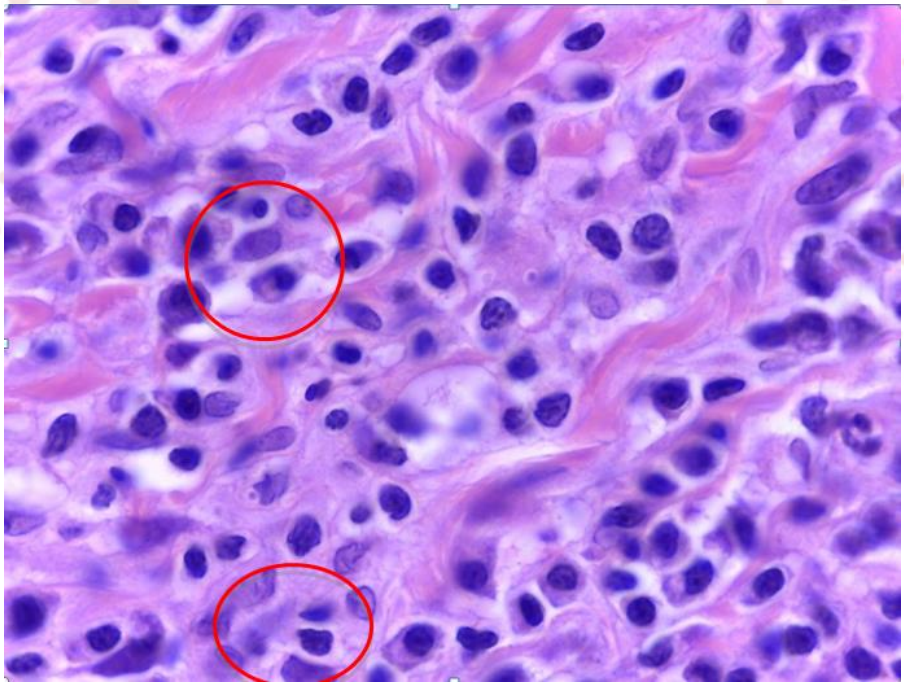

Imagen 3: 100 x. Dentro del citoplasma de algunos histiocitos se aprecian escasas estructuras esfericas de 2 a 4 µm.

ISBN: 978

DIAGNÓSTICO MORFOLÓGICO

Piel de la región frontal de la cabeza, belfo y codo:

- Dermatitis perianexal, perivascular y perifoliculitis granulomatosa severa, multifocal, crónica asociada a estructuras fungales intralesionales.
- Dermatitis ulcerativa moderada zonal.
- Hiperqueratosis moderada generalizada.

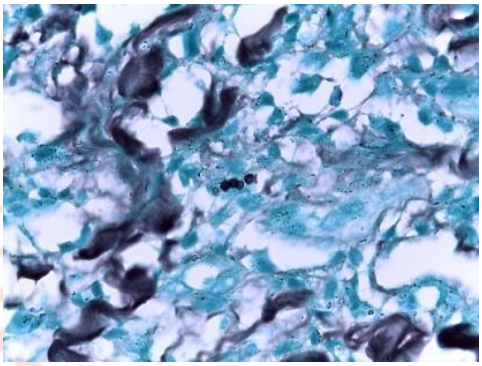

DIAGNÓSTICO COMPLEMENTARIO PARA HISTOPATOLÓGIA

Se le realiza tinción de Grocott a la histopatologia de piel, la cual fue positiva.

RESULTADOS DE LABORATORIO EN RETROSPECTIVA Y PRUEBAS COMPLEMENTARIAS

Tabla 1. Resultados del hemograma al día 1 (27.10.15)

ANALITO	RESULTADO	VALOR DE REFERENCIA	UNIDAD
Hematocrito	0.26 ▼	0.37-0.55	L/L
Hemoglobina	89▼	120-180	g/L
Eritrocitos	3.6▼	5.5-8.5	$x10^{12}$/L
VGM	72	60-77	fL
CGMH	342	320-360	g/L
Reticulocitos	36▼	>60	$x10^{9}$/L
Plaquetas	72▼	200-600	$x10^{9}$/L
Sólidos totales	99▲	60-75	g/L
Leucocitos	4.5 corregido▼	6.0-17.0	$x10^{9}$/L
Neutrófilos	1.9▼	3.0-11.5	$x10^{9}$/L
Bandas	0.1	<0.3	$x10^{9}$/L
Linfocitos	2.2	1.0-4.8	$x10^{9}$/L
Monocitos	0.2	0.1-1.4	$x10^{9}$/L
Eosinófilos	0.1	0-0.9	$x10^{9}$/L
Morfología de eritrocitos: Anisocitosis 1+, policromasia 1+, ovaloequinocitos y esquistocitos 1+, rouleaux 1+, 47 eritrocitos nucleados de 100 leucocitos contados y macroplaquetas 1+.			

ISBN: 978

Tabla 2. Resultados alterados en la bioquímica sanguínea al día 1 (27.10.15)

ANALITO	RESULTADO	UNIDADES	VALOR DE REFERENCIA
Glucosa	**2.97▼**	mmol/L	3.88 - 6.88
BT	**6.6▲**	µmol/L	1.7 - 5.16
FA	**619▲**	U/L	<189
CK	**317▲**	U/L	<213
PT	**97▲**	g/L	56 - 75
Albúmina	**16▼**	g/L	29 - 40
Globulina	**81▲**	g/L	23 - 39
Rel. A/G	**0.20▼**	-	0.78 – 1.46

El reporte de **citológico** del 29 de octubre del 2015 de PAD de linfonodos submandibular y poplíteo describió predominio de población heterogénea de linfocitos maduros y en menor grado de linfoblastos, ocasionales células plasmáticas y numerosas figuras mitósicas con diagnóstico de hiperplasia linfoide reactiva (linfonodo reactivo).

En la consulta de seguimiento en el día trece se añade a la historia clínica diarrea con hematoquecia, depresión, uveítis, blefaroespasmo y fotofobia y con las alteraciones principalmente en hemograma y bioquímica sanguínea antes descritas se recomendó realizar prueba serológica para detectar anticuerpos contra *Ehrlichia canis* (*SNAP 4DX IDEXX*®) la cual resultó negativa y punción de médula ósea con hemograma simultáneo. Debido a las lesiones cutáneas antes descritas también se indicó biopsia cutánea.

En el estudio de **médula ósea** obtenida por cresta iliaca y **hemograma** (Tabla 3) realizado el 11 de noviembre del 2015 se describió hipocelularidad, disminución en la cantidad de megacariocitos, adecuada secuencia de maduración, línea granulocítica y eritrocítica disminuidas en cantidad (relación granulocítica eritrocítica normal de 0.87 con valores de referencia de 0.75 a 2.5) en adecuada secuencia de maduración, hiperplasia de células plasmáticas, linfocitos y macrófagos. En médula ósea se observaron estructuras intracitoplasmáticas a macrófagos y mielocitos, en ocasiones de forma extracelular con las siguientes características: cuerpos esféricos de 3 µm aproximadamente con halo claro a la periferia y en el interior semeja una "media luna" compatibles con levaduras presumiblemente de *Histoplasma* spp (Figura 1).

ISBN: 978

Tabla 3. Resultados del hemograma al día 1 (10.11.15)

ANALITO	RESULTADO	VALOR DE REFERENCIA	UNIDAD
Hematocrito	**0.21▼**	0.37-0.55	**L/L**
Hemoglobina	**77▼**	120-180	**g/L**
Eritrocitos	**3.4▼**	5.5-8.5	**$x10^{12}$/L**
VGM	**62**	60-77	**fL**
CGMH	**367**	320-360	**g/L**
Reticulocitos	**41▼**	<60	**$x10^9$/L**
Plaquetas	**20▼**	200-600	**$x10^9$/L**
Sólidos totales	**82▲**	60-75	**g/L**
Leucocitos	**5.8 corregido▼**	6.0-17.0	**$x10^9$/L**
Neutrófilos	**3.0▼**	3.0-11.5	**$x10^9$/L**
Bandas	**0.3▼**	<0.3	**$x10^9$/L**
Linfocitos	**2.4**	1.0-4.8	**$x10^9$/L**
Monocitos	**0.1**	0.1-1.4	**$x10^9$/L**
Morfología de los eritrocitos: Anisocitosis 2+, policromasia escasa, esquistocitos 2+, ovaloequinocitos 1+, queratocitos ocasionales, 25 eritrocitos nucleados de 100 leucocitos y macroplaquetas 1+.			

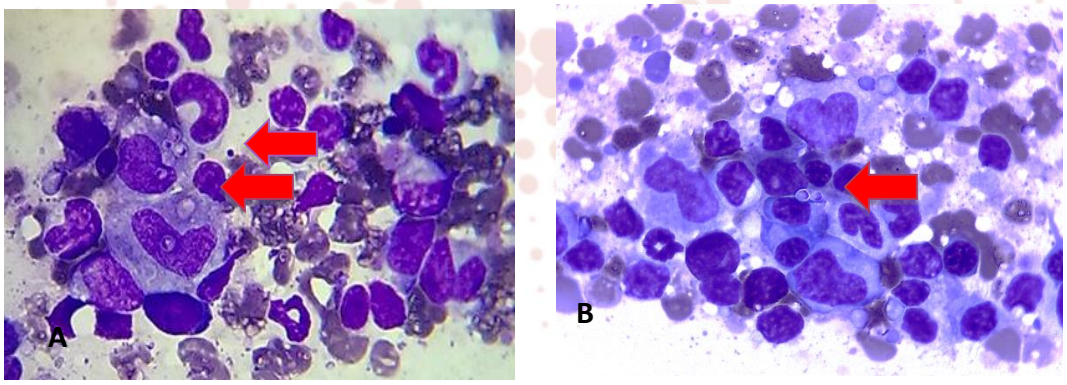

Figura 4. A y **B**. Extendido citológico de PAF de médula ósea. *Histoplasma* spp. (Flechas). Tinción tipo Diff Quick®. 1000X.

ISBN: 978

Con base a esto se decide remuestrar para PAF de linfonodos preescapulares superficiales observándose de forma escasa las mismas estructuras que en médula ósea (Figura 5).

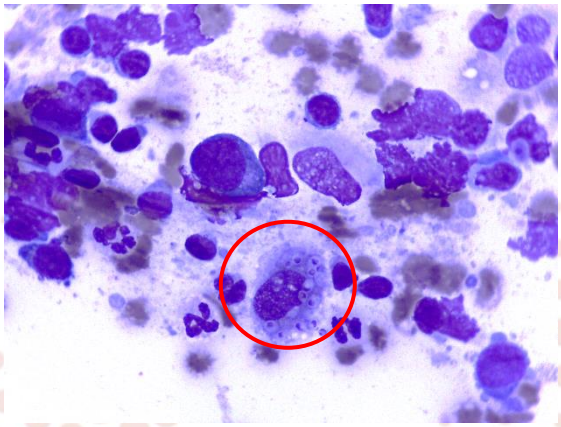

Figura 5. Extendido citológico de PAF de linfonodo cervical superficial. *Histoplasma* spp. en macrófago (Círculo). Tinción tipo Diff Quick®. 1000X.

DIFERENCIALES DIAGNÓSTICOS

Debido a los hallazgos encontrados en el examen físico general como son las lesiones en piel, la linfadenomegalia generalizada, las heces pastosas intermitentes y la baja de peso, se plantean tres posibles diagnósticos diferenciales:

- Linfoma, Histoplasmosis y Leishmaniasis.

Los diferenciales para el estudio histopatologico son los siguientes:
Macroscópico: Esporotricosis, Ococcidiomicosis, Blastomycosis e Histoplasmosis.
Microscópico: Histoplasmosis y Leishmania.

DISCUSIÓN

Los resultados en el estudio histopatológico, demuestran que las lesiones cutáneas y la reacción granulomatosa fueron provocadas por una infección por *histoplasma spp.* en un curso crónico, que también nos habla que el animal tuvo que estar inmunodeprimido para que esto sucediera, aunado a los estudios realizados a la par, confirman que no solo este proceso fue crónico si no también sistémico.

Los resultados del hemograma (Tabla 1) resultaron en pancitopenia con presencia de eritrocitos nucleados que sugieren daño medular, alteraciones morfológicas eritrocíticas asociadas a destrucción mecánica (vasculitis), la anemia es secundaria a hipoplasia eritrocítica, inflamación crónica y pérdidas sanguíneas por hematoquecia; cambios secundarios a alteración en el microambiente medular causado por aumento en la migración de macrófagos y células plasmáticas por *Histoplasma* spp. e hiperproteinemia

ISBN: 978

marcada por producción humoral (gamopatía policlonal) en respuesta a antigenicidad e inflamación crónica de origen infeccioso, no se observaron alteraciones descritas como hipercalcemia por enfermedad granulomatosa

Los resultados de la bioquímica sanguínea (Tabla 2) incluyeron alteraciones como incremento de FA de inducción esteroides endógenos, hiperproteinemia por hiperglobulinemia e hipoalbuminemia compatibles con producción humoral en respuesta a antigenicidad inespecífica y/o inflamación crónica, parte de la hipoalbuminemia es resultado de pérdidas entéricas y disminución en su producción.

En el urianálisis se obtuvo proteinuria prerrenal de 0.3 g/L relevantes para una densidad de 1.018 por probables globulinas de bajo peso molecular secundaria a hiperproducción humoral.

La médula ósea mostró hipocelularidad medular que en unión con la relación granulocítica eritrocítica dentro de valores de referencia, más anemia no regenerativa y tendencia a neutropenia, sugieren hipoplasia ligera tanto de la línea eritrocítica como granulocítica. Hipoplasia megacariocítica con trombocitopenia asociada a disminución en la producción; hiperplasia de células plasmáticas, linfocitos y macrófagos en unión con hiperglobulinemia sugieren un estímulo antigénico e inflamación crónica. La identificación de la estructura es compatible con *Histoplasma capsulatum* debido a morfología, tamaño y signos clínicos asociados, sin embargo, para confirmar se requieren pruebas específicas de cultivo bacteriológico, detección de anticuerpos y antígenos específicos y pruebas moleculares.

CONCLUSIÓN

En el presente caso se describió un caso de histoplasmosis en un canino macho diagnosticado mediante punción de médula ósea, citología de linfonodo y biopsia de las lesiones en piel, a pesar de no haberse podido realizar un cultivo para la identificación del agente, los signos y los hallazgo reportados en los diversos estudios nos indican la clara presencia de Histoplasma.

La histoplasmosis se debe considerar para el diagnóstico en los casos con síntomas leves, aunque en México no hay muchos casos de histoplasmosis reportados, se debe dar principal atención en aquellos pacientes que cursen por estados de inmunosupresión y además que vivan en zonas endémicas o que hayan viajado a regiones de clima subtropical, aunque no hayan tenido contacto con heces ricas en nitrógeno como la de murciélagos o aves hacinadas, ya que es una enfermedad que no se diagnóstica con frecuencia y no tanto por su poca prevalencia, si no tal vez por la falta de conocimiento tanto en clínica como en el laboratorio de la enfermedad.

ISBN: 978

BIBLIOGRAFÍA

1.- Dra. en C. Laura Rosio Castañón Olivares. Unidad de Micología, Departamento de Micología y parasitología. Facultad de Medicina. México 03 de marzo de 2016. Disponible en: http://www.facmed.unam.mx/deptos/microbiologia/micologia/histoplsmosis.html

2.- Nélida Gómez. Nora Guida. Enfermedades infecciosas de los caninos y felinos. Editorial Intermedica. Buenos Aires. 2010. Pág. 273 – 277.

3.- Stephen J. Birchard. Robert G. Sherding. Manual clínico de procedimientos en pequeñas especies.Vol. 1. 2ª edición. Editorial Mc Graw Hill.

4.- Dr. C. Carlos M. Fernández Andreu *et al.* Una actualización acerca de histoplasmosis. Revista cubana de medicina tropical. Vol. 63. No. 3. Septiembre-Diciembre 2011.

5.- Dr. Leonardo Sánchez Saldaño *et al.* Infecciones micótica sistémica o profundas: Histoplasmosis. Revista Dermatol Perú, Vol. 20.

6.- Thelma Lee Gross. *et al.* Skin diseases of the dog and cat. Clinica and histopathologic diagnosis. 2ª edición. 2005. Editorial Blackwell. Pag. 291-295.

7.- James F. Zachary, M. Donald McGavin. Pathologic Basis of Veterinary Disease. 5ª edición. Editorial Mosby. 2011.

8.- Jubb, Kennedy and Palmer´s. Pathology of domestic animals. Vol. 2. 6ª edición. Editorial Elsevier. 2016.

ISBN: 978

IDENTIFICACIÓN DEL GEN *invA* EN CEPAS DE *Salmonella enterica enterica* AISLADAS DE FAUNA SILVESTRE EN CAUTIVERIO

56

Corona CA*[1], Silva HG[2], Juárez BF[2], López VM[2], Valenzuela SB[2],

*Dávila PM[2]. [1]*Estudiante de Maestría. Facultad de Medicina Veterinaria y Zootecnia, Universidad Autónoma de Sinaloa; [2]Facultad de Medicina Veterinaria y Zootecnia, Universidad Autónoma de Sinaloa*

Correspondencia: abril.coronaa12@gmail.com

RESUMEN

Salmonella patógeno intracelular gram negativo, afecta varias especies animales y seres humanos, por ingestión de alimentos y/o aguas contaminadas. Se localiza en la porción distal del intestino delgado donde hace contacto con la mucosa intestinal. *Salmonella* requiere la expresión coordinada de muchos de sus genes para causar infección en el hospedero. La expresión inicia cuando entra en contacto con el medio ambiente hostil que representa el tracto gastrointestinal del hospedero, donde encuentra una gran variedad de condiciones adversas; que actúan como señales para que inicie la transcripción de genes que codifican factores de virulencia, los cuales favorecen la interacción con la célula blanco durante la patogénesis. Utiliza, además, un sistema de secreción tipo III como un mecanismo básico de virulencia. El gen de invasividad *invA*, codifica un componente esencial del aparato de secreción de proteínas asociadas con la invasión. En el presente estudio se analizó la presencia de gen en 83 cepas de diferentes serovares aisladas del albergue Zoológico Culiacán y Acuario de Mazatlán. Se amplificó un producto de 282 pb correspondiente al tamaño esperado. Provienen de animales silvestres sin semiología gastroentérica lo que sugiere que la colonización intestinal en estos animales se asocie en parte a la presencia del gen. El conocimiento de los genes que forman parte del genoma bacteriano, en este caso del género *Salmonella*, así como de las proteínas que codifican y de sus funciones, permitirá comprender mejor los mecanismos de patogenicidad y permitirá en un futuro prevenir exitosamente infecciones en animales y seres humanos.

ISBN: 978

ABSTRACT

Salmonella gram negative intracellular pathogen, affect several animals species and the human for ingestion of food or water contaminated. Is located in the distal portion of the small intestine where it makes contact with the intestinal mucosa. Require the coordinated expression of many genes to cause an infection within the host. The expression begins when makes contact with the hostile environment that represents the intestinal tract of the host, where it finds a wide variety of adverse conditions; that act as signs to transcription of genes that codified virulence factors, which favor the interaction with the target cell during the pathogenesis. Uses also, a secretion system type III as a basic mechanism of virulence. The invasivity invA gene, encodes an essential component of the apparatus of protein's secretions associates with the invasion. In this work it was analyzed the presence of the invA gene in 83 strains of different serovars that were isolated from animal Culiacan's zoo and Mazatlan's aquarium enclosure´s. Amplified a product of 282 pb corresponding to the expected size. Are from wild animals without gastroenteric symptomatology which suggest the intestinal colonization in this animals is associates to the gene presence. The knowledge of the genes that are part of the bacterial genome, in this case salmonella kind, as well as the proteins that codifies and its functions, will allow to understand better the mechanisms of pathogenecity and it will allow in a future to prevent successfully these infections in animals and human beings.

INTRODUCCIÓN

La *Salmonelosis* es una enfermedad zoonótica de amplia presentación mundial y constituye un grave problema de salud pública. Las bacterias del género *Salmonella* son patógenos intracelulares facultativos, gram negativos, de 2 a 4 micrómetros (µm) de longitud, tienen flagelos y fimbrias a excepción de la *S.* Pullorum-Gallinarum, la cual es inmóvil. Se adquiere mediante el consumo de agua y/o alimentos contaminados o por manipulación de animales que sean reservorios, ya que se excreta por vía fecal (1). Los tipos de enfermedades causadas por estos microorganismos dependen tanto de la especie o serovar, así como del hospedero infectado. En la mayoría de los casos, la enfermedad no es el resultado del daño de tejido causado por la infección bacteriana, sino por la reacción del hospedero a los potentes factores pro inflamatorios liberados por la bacteria. Una característica esencial de la patogenicidad de *Salmonella* es su habilidad de "engañar" a la célula hospedera en una interacción bioquímica denominada de dos vías o conversación cruzada, lo cual conduce a la respuesta tanto de la bacteria como de la célula hospedera. La invasión de células eucariotas es un paso esencial en el ciclo de vida patogénico de microbios patógenos (2). En este sentido, se han identificado diferentes loci genéticos en *Salmonella* que están involucrados en conferir a estos organismos el fenotipo invasión. Existe un invasoma llamado gen *inv*A que es un componente interno de la membrana del sistema de secreción de tipo III de *Salmonella* (T3SS del inglés Type three secretion system) sistema que es responsable de la regulación de exportación de proteínas de virulencia en bacterias patógenas (3).

Esta investigación identificó el gen de invasividad *inv*A en 83 cepas de *Salmonella* spp procedentes de animales en cautiverio en el Zoológico de Culiacán y el Acuario de Mazatlán, Sinaloa. El 100% de las cepas se sometieron a análisis de biología molecular. El

ISBN: 978

procesamiento de muestras se llevó a cabo en el laboratorio de patología (sección patología molecular) de la Facultad de Medicina Veterinaria y Zootecnia de la UAS.

OBJETIVO

Objetivo General

- Identificar la presencia del gen de invasividad *inv*A en cepas de Salmonella en aislados de fauna silvestre en cautiverio del Estado de Sinaloa.

Objetivos Específicos

- Identificar la presencia del gen *inv*A en cepas de *Salmonella* spp aisladas de fauna silvestre en cautiverio en el Zoológico de Culiacán, Sinaloa.
- Identificar la presencia del gen *inv*A en cepas de *Salmonella* spp aisladas de fauna silvestre en cautiverio en el acuario de Mazatlán, Sinaloa.

MATERIAL Y MÉTODOS

Lugar de estudio

Esta investigación se llevó a cabo a partir de cepas de *Salmonella* spp aisladas previamente de albergues, alimento y heces de animales silvestres en cautiverio del Zoológico de Culiacán ubicado en las coordenadas geográficas 24° 48′ 0″ N, 107° 23′ 0″ O y en el Acuario de Mazatlán con 23° 14′ 29″ N, 106° 24′ 35″ O del Estado de Sinaloa. Se utilizó como control la cepa de referencia *Salmonella* Typhimurium 14028S procedente de la ATCC (American Type Culture Collection). El análisis molecular se realizó en el laboratorio de Patología (sección Patología Molecular) en la Facultad de Medicina Veterinaria y Zootecnia, de la Universidad Autónoma de Sinaloa.

Tamaño de la muestra

La investigación se realizó a partir de 83 cepas de *Salmonella enterica* spp obtenidas del zoológico de Culiacán y acuario de Mazatlán, Sinaloa, clasificadas en distintos géneros:

LUGAR	SEROVAR	ALBERGUE
Zoológico	Albany	*Leopardis pardalis, Panthera leo, Felis concolor, Panthera tigris sumatrae, Panthera tigris tigris, Lynx rufus, Ursus americanus, Hipopotamus amphibius , Ara macao, Carassius auratus, aquatic birds-feces, aquatic bird-soil, Rattus spp., Periplaneta americana, Musca domestica,* pollo crudo
	O: E2 H:r.-	*Hipopotamus amphibius, Bassariscus astutus,* heces aves acuáticas, agua aves acuáticas, *Cebus paella*
	O: C1 H: en x:-	*Hipopotamus amphibius, Crocodylus acutus*
	O: BH: f.g	
	Weltevreden	*Columba flavirostris, Columba fasciata, Sus scrofa domestica,* heces aves acuáticas, tierra aves acuáticas,
	Braenderup	*Mephitis macroura, Felis concolor, Panthera tigris, Procyon lotor, Ateles geoffroyi*
	San Diego	Heces aves acuáticas, tierra aves acuáticas, *Python regius, Python regius, Rattus rattus*
	Oranienburg	*Urocyon cinereoargenteus, Saimiri sciureus*
	Derby	*Cebus apella, Panthera onca, Panthera tigris, Rattus rattus*

ISBN: 978

LUGAR	SEROVAR	ALBERGUE
Acuario	Poona	*Psittaciformes birds, Rattus rattus*
	Saintpaul	Heces aves acuáticas,
	Panama	*Crocodylus acutus, Rana spp.*
	Pomona	*Ramphastos sulfuratus,* Filtro biológico
	Newport	Heces aves acuáticas,
	Enteriditis	*Psittaciformes birds*
	Javiana	*Rana spp.*
	Give	*Iguana iguana*
	Agona	*Ara spp.*
	sp	Suelo aves acuáticas, *Crocodylus acutus*

Cuadro 1. Clasificación de serovares en cepas de *Salmonella* spp.

Extracción de ADN bacteriano

Se llevó a cabo en el laboratorio de Patología Molecular. A las cepas reactivadas se les extrajo el ADN bacteriano. Para dicha extracción se utilizó una matriz comercial (Instange Matrix, Bio Rad ®). El producto obtenido se mantuvo en microtubos a una temperatura de -20 °C.

Identificación del gen *inv*A mediante PCR

Para este análisis se utilizó la metodología utilizada por Biswas y *col* 2011 (4). Para el procedimiento del PCR Mix se utilizó por cada microtubo 5µl de ADN (diluido 1 en 10), 1 µl de oligonucleótido "forward", 1µ de oligonucleótido "reverse" 12.5 µl de PCR super Mix, 1.5 µl de Cloruro de Magnesio y 4 µl de agua para uso molecular. La secuencia de oligonucleótidos utilizada fue "forward" 5' – TGC CTA CAA GCA TGA ATT GG – 3' "REVERSE" 5'- AAA CTG GAC CAC GGT GAC AA – 3'. Una vez realizada la mezcla en los microtubos, se colocaron en un termociclador (Bio Rad, MJ Mini Personal Thermal Cycler) mismo que se programó con las siguientes condiciones de amplificación: desnaturalización 94°C por 1 min seguido de 35 ciclos de amplificación: desnaturalización (94°C por 1 min), alineamiento (64°C por 30 s) y extensión (72°C por 30 min), con una extensión final (72°C por 7 min), con una duración de 2hr 15min.
Los productos de amplificación se separaron por electroforesis en geles de agarosa al 1.5% teñidos con Gel red, se observaron en un fotodocumentador (Bio Rad, Gel Do Ez Imager) y se fotografiaron para su análisis. Cada procedimiento se realizó utilizando material estéril y con la inclusión de un control negativo en cada una de las reacciones.

RESULTADOS

La reacción por PCR del ADN de los 83 aislamientos con los oligonucleótidos del gen *invA*, mostró en el análisis electroforético, un producto amplificado de pares de 283 (pb) que corresponden al tamaño esperado para estos iniciadores, no habiendo diferencia entre los diversos serovares analizados, lo que indica que el gen *invA* está bien conservado en *Salmonella* spp. De las cepas analizadas 65 de ellas provienen de heces de mamíferos, aves y reptiles, 4 y 5 de agua y tierra de albergues respectivamente, 6 de insectos tipo cucaracha americana y mosca común, 2 de alimento y 1 proveniente de un filtro biológico.

ISBN: 978

DISCUSIÓN

Todos los serovares amplificaron el gen *inv*A, el cual juega un rol importante durante la invasión de las células epiteliales (5). La capacidad de *Salmonella* spp. para adherirse y entrar a las células del epitelio intestinal es un paso esencial en el ciclo de vida de estos microorganismos, esta propiedad determina la virulencia en *Salmonella*, y está localizada en un grupo de genes adquiridos posiblemente por transferencia horizontal. *inv*A codifica en la denominada isla de patogenicidad 1 (SPI-1), (6) que a su vez, codifica para un sistema de secreción tipo III requerido para la estimulación de la respuesta celular que conduce a la penetración de la bacteria en las células epiteliales, iniciación de apoptosis en macrófagos y producción de citoquinas proinflamatorias por células epiteliales. La importancia de esta región cromosomal en diferentes serovares de *Salmonella* radica en la presencia y funcionalidad del gen *inv*A, que codifica un componente esencial del aparato de secreción de proteínas asociadas con la invasión, demostrando estar presente en todos los linajes filogenéticos del género.

Recientemente el análisis genético de los factores de virulencia en bacterias patógenas ha demostrado gran utilidad ya que muchos de los genes asociados como los de invasividad están estrechamente relacionados y se encuentran codificados en regiones especiales como la isla de patogenicidad (SPI1), que confiere a *Salmonella* la capacidad para invadir las células epiteliales (7). Es importante establecer si las cepas contienen sistemas de secreción tipo III específicos de SPI1, ya que los genes presentes en estos sistemas codifican componentes particulares que son altamente conservados (8). Con la PCR se puede detectar en *Salmonella* genes que median la invasividad *inv*A, *agf*A, *jag*AB, *inv*F, *inv*H2,3,23 a partir de heces y alimentos, además, permite diagnosticar la infección y la contaminación en menor tiempo comparado con los métodos de cultivo tradicionales y la confirmación serológica, que pueden tomar de 5 a 7 días (9). El procesamiento de la muestra que al realizar el análisis costo-beneficio produciría una mejoría en la salud humana con un diagnóstico rápido y más sensible (10). La detección temprana del gen *inv*A en animales que habitan centros recreativos es de gran importancia en salud pública porque permite desarrollar acciones de control, saneamiento y prevención de esta enfermedad de índole zoonótica.

CONCLUSIÓN

En el estudio realizado se identificó el gen *inv*A en todos los serovares de *Salmonella* aislados de fauna silvestre en cautiverio en el Zoológico Culiacán y Acuario Mazatlán.

ISBN: 978

REFERENCIAS

1. Uzzau, S., Brown, D.J., Wallis, T., Rubino, S., Leori, G., Bernard, S., Casadesus, J., Platt, D.J. y Olsen, J.E. (2000). Host adapted serotypes of *Salmonella enterica*. *Epidemiology and Infection.* 125 (2): 229-55.
2. Moulder, J.W. (1985). Comparative biology of intracellular parasitism. Microbiological Reviews. 49: 298-337.
3. Worrall, L., Vuckovic, M. y Strynadka, N. (2010). Crystal structure of the C-terminal domain of *Salmonella* type III secretion system export apparatus protein *inv*A. *Protein Science*. 19(5): 1091–96.
4. Biswas R, Agarwal RK, Bhilegaonkar KN, Kumar A, Nambiar P, Rawat SM. (2011). Cloning and sequencing or the gene of the biofilm-associated protein bapA gene and its occurrence in different serotypes of *Salmonella. Applied Microbiology Letters.* 52(2): 138-43.
5. Gálan J.E, Ginocchio C., Costeas P. (1992). Molecular and Functional Characterization of the *Salmonella* Invasion Gene *inv*A*:* Homology of *inv*A to Members of a New Protein Family*.* Journal of Bacteriology. 174(13): 4338-49.
6. Boumler, A.J., Tsolis, R.M., Valentine, P.J., Ficht, T.A. y Heffron, F. (1997). Synergistic effect of mutations in *invA* and *lpfC* on the ability of *Salmonella* Typhimurium to cause murine typhoid. *Infection and Immunity*. 65(6):22-2259.
7. Guo, X., Chen, J., Beuchat, L. y Brackett, R. (2000). PCR detection of *Salmonella enterica* serotype Montevideo in and on raw tomatoes using primers derived from hilA. *Applied Environmental Microbiology*. 66:5248-52.
8. Mecsas, J. y Strauss, J. (1996). Molecular mechanisms of bacterial virulence: type III secretion and pathogenicity islands. *Emerging Infectious Diseases.* 2:271-88.
9. Ferretti R, Mannazzu I, Cocolin L, Comi G, Clementi F. (2001) Twelve–hour PCR-based method for detection of *Salmonella* in food. *Applied Environmental Microbiology*.67:977-8.
10. Chiu, C. y Ou, J. (1996). Rapid identification of *Salmonella* serovars in feces by specific detection of virulence genes, *inv*A and *spv*C, by an enrichment broth culturemultiplex PCR combination assay. *Journal of Clinical Microbiology*.34:2619-22.

ISBN: 978

IDENTIFICACIÓN FENOTÍPICA Y GENOTIPICA DE BIOPELÍCULAS EN CEPAS DE *Salmonella* DE FAUNA SILVESTRE EN CAUTIVERIO

57

López SMG[1*], Silva HG[2], Valenzuela SB[3], Juárez BF[2], Dávila PMS[2], López VM[2], Rojo AH[2].

[1] Estudiante Maestría en Ciencias Agropecuarias. Facultad de Medicina Veterinaria. Universidad Autónoma de Sinaloa.
[2] Laboratorio de Patología. Facultad de Medicina Veterinaria. Universidad Autónoma de Sinaloa.
[3] Laboratorio de Bacteriología. Facultad de Medicina Veterinaria. Universidad Autónoma de Sinaloa.
[*] mayra_980mvz@hotmail.com

RESUMEN

Las biopelículas son comunidades de microorganismos que crecen embebidos en una matriz de exopolisacáridos y pueden adherirse a superficies inertes o un tejido vivo. La formación de biopelículas en el género *Salmonella* se puede identificar fenotípicamente a través de Rojo Congo y el medio ATM. Su identificación genotípicamente es por amplificación del gen *bap*A, que tiene la capacidad de codificar la proteína BAPA, que contribuye a la formación de biopelículas, cuya formación está regulada por un proceso de quórum dependiente del medio ambiente. En el presente estudio se analizó la presencia fenotípica y genotípica de biopelículas en 83 cepas de diferentes serovares aisladas del albergue de animales silvestres cautivos. Para la identificación fenotípica se utilizaron la pruebas de tinción de Rojo Congo y medio ATM glucosado. Se identificó la presencia fenotípica y genotípica de biopelículas en el 100% (83/83) y en el 98.7% (82/83) de las cepas analizadas a través de la técnica de Rojo Congo y ATM respectivamente. Las cepas provienen de animales silvestres sin semiología gastroentérica lo que sugiere que la colonización intestinal en estos animales se asocia en parte a la presencia de biopelículas. Dicha persistencia intestinal en animales clínicamente sanos, pone en riesgo lugares donde se exhiben estos animales ya que la expresión del gen *bap*A asegura que más bacterias sobrevivan fuera del hospedero y conserven su capacidad infectiva, lo que les permite resistir la acción del desinfectante, así como la desecación. De esta manera la sobrevivencia de *Salmonella* en medios ambientes naturales puede verse favorecida.

Palabras clave: Biopelículas, gen *bap*A, *Salmonella*

ISBN: 978

ABSTRACT

Biofilms are communities of microorganisms growing embedded in an exopolysaccharide matrix and can adhere to inert surfaces or living tissue. Biofilm formation in *Salmonella* can be phenotypically identified through the ATM and Congo Red medium. It's identified genotypically by amplification of the bapA gene, which has the ability to encode a BAPA protein that contributes to biofilm formation, whose formation is regulated by a quorum dependent process that depends on the environment. In the present study the phenotypic and genotypic presence of biofilms in 83 different serovars strains isolated from the captive wild animal shelter was analyzed. For phenotypic identification staining with Congo Red and ATM dextrose medium was used. phenotypic and genotypic presence of biofilms was identified in 100% (83/83) and 98.7% (82/83) of the strains analyzed through the use of the Congo Red staining technique and ATM medium respectively. The strains came from wild animals without gastroenteric symptomatology suggesting that intestinal colonization in these animals is associated in part to the presence of biofilms. Such intestinal persistence in clinically healthy animals, threatens places where these animals are exhibited, as expression of *bap*A genes ensures that more bacteria survive outside the host and retain their infectivity, allowing them to resist the action of the disinfectant and desiccation. Thus the survival of *Salmonella* in natural environments can be favored.
Keywords: Biofilms, gene *bap*A, *Salmonella*

INTRODUCCIÓN

El género *Salmonella* spp. es un grupo muy versátil de microorganismos adaptados para vivir en condiciones ambientales muy diversas. Algunos de ellos se adecuan para colonizar diferentes especies animales desarrollando ciertas adaptaciones fenotípicas como flagelos o biopelículas ("biofilms"), siendo así muy resistentes a la limpieza mecánica y desinfección, lo que conlleva a que siga siendo un importante problema en la salud pública. [1.2.3.] Gracias a que la bacteria *Salmonella* spp .tiene la capacidad para formar complejas comunidades llamadas biopelículas contribuye a su resistencia y persistencia tanto en el hospedero como en el medio ambiente.[4.5.] El género *Salmonella* tiene la facilidad de unirse a diferentes tipos de materiales, ya que pueden colonizar superficies bióticas, abióticas, hidrófobas o hidrófilas de cualquier ambiente, facilitando la formación del biopelículas que incluyen fimbrias curli, celulosa, proteína de *bap*A, flagelos, ácido colánico, antígeno aniónico O, polisacárido capsular y otros polisacáridos como LPS. [6.3.] Para evidenciar la formación de biopelículas en los diferentes serovares del género *Salmonella* se utiliza la técnica de tinción específica con rojo Congo y el medio ATM (del inglés Adherence Test Medium). El colorante Rojo Congo induce una morfología colonial característica en las cepas por la producción de exopolisacárido, las cepas productoras se distinguen macroscópicamente como colonias de coloración blanquecina. Por lo que respecta al medio ATM, el género *Salmonella* utiliza la glucosa como sustrato principal para la síntesis de un exopolisacárido que constituye la matriz de la biopelícula y forma estructuras similares a setas (mushrooms) entre las cuales se observa la presencia de canales. La biopelícula se observa macroscópicamente como un material blanquecino adosado al vidrio de los tubos que contienen este caldo de cultivo

ISBN: 978

bacteriano. [7.8.] La formación de esta biopelícula está fuertemente influenciada por diferentes señales del medio ambiente que interactúan a través de una red de regulación compleja, así como también de la comunicación entre las misma bacterias denominada detección de quórum ("quórum sensing") La formación de las biopelículas en *Salmonella* permite que estas bacterias resistan la acción de diferentes factores de estrés, tensiones físicas y mecánicas, tales como la desecación o la aplicación de agentes químicos como desinfectantes, así como la acción de ciertos antibióticos específicos que actúan interfiriendo la detección de quórum. [9.10.] Las proteínas asociadas a biopelículas (BAPA) comparten características estructurales y se relacionan con procesos de adhesión y formación de comunidades multicelulares en distintas especies bacterianas de género *Salmonella.* [11.] Dichas proteínas son codificadas por el gen *bap*A, mismo que está asociado a una proteína con 667 pares de bases, correspondiente a 2276 aminoácidos cuyo núcleo región se compone de 13 repeticiones sucesivas, idénticas, promoviendo la formación de la biopelícula. [12.] Estudios realizados en modelos murinos describen que BAPA juega un papel clave en la fase primaria de establecimiento de la infección, principalmente en su capacidad de adherencia a enterocitos y resistencia al sistema inmune, como en el caso del serovar Enteriditis, que puede también colonizar bazo, hígado, vesícula biliar y ciego. [13.] Es por esto que la Salmonelosis no tífica se considera actualmente como una enfermedad de índole zoonótica que causa graves problemas de salud pública. [14.15.] Esta investigación determinó fenotípicamente la formación de biopelículas e identificó el gen *bap*A en 83 cepas de *Salmonella enterica enterica* procedentes de animales en cautiverio en el Zoológico de Culiacán y el acuario de Mazatlán, Sinaloa. El 100% de las cepas se sometieron a análisis de biología molecular. El procesamiento de muestras se llevó a cabo en el laboratorio de patología (sección patología molecular) de la Facultad de Medicina Veterinaria y Zootecnia de la UAS.

Objetivo General

- Identificar fenotípica y genotípicamente la presencia de biopelículas en cepas de *Salmonella enterica enterica* aisladas de fauna silvestre en cautiverio

Objetivos Específicos

- Identificar en medio de tinción por Rojo Congo la formación de biopelículas.
- Identificar mediante el medio Adherence Test Medium (ATM) la formación de biopelículas.
- Identificar la presencia del gen *bap*A en cepas de *Salmonella* spp. aisladas de fauna silvestre en cautiverio.

MATERIALES Y MÉTODOS

Esta investigación se llevó a cabo en el laboratorio de Patología (sección Patología Molecular) en la Facultad de Medicina Veterinaria y Zootecnia, de la Universidad Autónoma de Sinaloa, a partir de 83 cepas de *Salmonella enterica enterica* clasificadas en distintos serovares: Albany, O: E2 H:r.-, O: C1 H: en x:-, Weltevreden, Braenderup, San Diego, Oranienburg, Derby, Poona, Saintpaul, Panama, Pomona, Newport, Enteriditis,

ISBN: 978

Javiana, Give, Agona y sp.aisladas previamente de albergues, alimento y heces de animales silvestres en cautiverio del zoológico de Culiacán y acuario de Mazatlán de estado de Sinaloa. Se utilizó como control la cepa de referencia *Salmonella* Typhimurium 14028S procedente de la ATCC (American Type Culture Collection).

Las cepas de *Salmonella* se recuperaron del medio de conservación caldo soya-glicerol (50:50) y de condiciones a -20°C. para luego transferirlas a caldo de soya tripticaseína y se incubaron a 37°C por 24 h. Las suspensiones obtenidas se sembraron en agar MacConkey para confirmar la reacción negativa de las cepas de *Salmonella* a la lactosa y en agar XLT_4 para analizar visualmente la pureza de las cepas de las colonias desarrolladas a 37°C por 24 h. Las cepas confirmadas en agar XLT_4 se inocularon en tubo inclinado en agar base sangre (Blood Agar Base) hasta su utilización. Para determinación de la presencia de exopolisacárido en la formación de biopelícula a través de la tinción con rojo Congo se tomaron 100 µL de la dilución 1:100 de cada inóculo estandarizado de *Salmonella* y se sembraron con espátula de cristal en placas de agar soya tripticaseína con 0,025% del indicador rojo congo y se incubaron por 18 h a 37ºC. Se tomaron como cepas productoras de exopolisacárido alginato aquellas que presentaron colonias blanquecinas o rosadas y como no productoras las observadas de color rojo. [7].

La determinación de la formación de biopelícula a través del medio ATM-glucosado fue a partir de los cultivos en tubo inclinado con BAB se cultivaron en agar soya tripticaseína a 37°C por 24 h. Posteriormente se inocularon a 50 mL de caldo soya tripticaseína tres colonias del anterior cultivo se incubaron a 37°C con agitación (150 rpm) durante 3h. Se centrifugaron durante tres tiempos a 14000 rpm durante 5 min, posteriormente se decantó dejando solamente el medio de cultivo en el fondo de los tubos y se resuspendieron en 5 mL de medio ATM-glucosado (Adherence Test Medium-60 mM ClNa, 30 mM NaHCO3, 20 mM KCl, 111 mM Glucosa; pH 8,4), se incubaron durante 1-2 h con agitación vigorosa a 37°C. La formación de la biopelícula se visualizó como células adheridas a la pared del tubo en la interfase aire-líquido. [7]. A las cepas reactivadas se les extrajo el ADN bacteriano. Para dicha extracción se utilizó una matriz comercial (Instange Matrix, Bio Rad ®). El producto obtenido se mantuvo en microtubos a una temperatura de -20 °C.

Para este análisis se utilizó la metodología utilizada por [5] para el procedimiento del PCR Mix se utilizó para cada microtubo 5µl de ADN (diluido 1 en 10), 1 µl de oligonucleótido "forward", 1µ de oligonucleótido "reverse" , 12.5 µl de PCR super Mix, 1.5 µl de Cloruro de Magnesio y 4 µl de agua para uso molecular.

La secuencia de oligonucleótidos utilizada fue "forward": 5´-GCCATGGTGCTGGAAGGCCTGGCGGTT-3´ "reverse": 5´-GGTCGACGGGAAGGGTAAAATGACCTTC-3´. Una vez realizada la mezcla en los microtubos, se colocaron en el termociclador mismo que se programó con las siguientes condiciones de amplificación: desnaturalización 94°C por 5 min seguido de 30 ciclos de

ISBN: 978

desnaturalización (94°C por 1 min), alineamiento (50°C por 45 s) y extensión (72°C por 1 min), con una extensión final (72°C por 5 min), con una duración de 2hr 15min.

Los productos de amplificación se separaron por electroforesis en geles de agarosa al 1.5% teñidos con gel red, se observaron en un fotodocumentador y se fotografiaron para su análisis. Cada procedimiento se realizó utilizando material estéril y con la inclusión de un control negativo en cada una de las reacciones.
Para el análisis estadístico de los resultados se determinó la frecuencia de presencia de biopelículas de acuerdo a la fórmula citada por Thursfield. Para determinar si existió diferencia estadística significativa entre los diferentes serovares examinados, se analizaron los resultados mediante prueba de chi con el programa de análisis epidemiológico de datos tabulados versión 3.1 (Epidat 3.1).

RESULTADOS

Se determinó la presencia de biopelícula en el 100% (83/83) y 98.7% (82/83) de las cepas analizadas a través de la técnica de rojo congo y ATM glucosado respectivamente.
La reacción por PCR del ADN de los 83 aislamientos con los oligonucleótidos del gen *bap*A, mostró en el análisis electroforético, un producto amplificado de 667 pb que corresponden al tamaño esperado para estos iniciadores, no habiendo diferencia entre los diferentes serovares analizados. De las cepas analizadas 65 de ellas provienen de heces de mamíferos, aves y reptiles, 4 y 5 de agua y tierra de albergues respectivamente, 6 de insectos tipo cucaracha americana y mosca común, 2 de alimento y 1 proveniente de un filtro biológico.

DISCUSIÓN

Como se puede observar la capacidad de formación de biopelícula es independiente del serovar así como del lugar en que fueron aisladas las cepas del género *Salmonella*. Lo anterior coincide con [16] quien menciona que *Salmonella* tiene la capacidad de formar biopelículas independientemente de su origen. En ese caso las cepas fueron aisladas de medio ambiente, alimento, animales y de muestras clínicas.

La presencia de exopolisacáridos como componentes esenciales de las biopeliculas pueden ser demostrados por métodos moleculares o por examen directo de la biopelícula. El desarrollo de métodos de tinción específicos ha revelado la adhesión y la presencia de microcolonias rodeadas de cantidades extensivas de exopolisacárido. [17.] En estos experimentos de elaboración de biopeliculas sobre superficies de vidrio en el laboratorio, demostró una muy buena correlación entre la apariencia física del exopolisacárido y la cantidad de carbohidrato contenido en el material adherido al vidrio. [18.] En nuestro caso, el método de rojo congo correlacionó con el método de adherencia al vidrio. Las cepas positivas a rojo congo se comportaron positivas a la adherencia en vidrio.

Es probable que la formación de biopelículas desempeñen un papel importante en la colonización intestinal a largo plazo promoviendo de esta manera, la excreción fecal bacteriana durante largos periodos. [19.] Aunque la producción de biopelícula prolonga el

ISBN: 978

estado de portador, queda aún por aclararse si dicho estado se atribuye al propio efecto físico o en sí a las mismas bacterias de la biopelícula, siendo más resistente en comparación con las bacterias fase planctónica. [20].

Como ya se mencionó, especies de Salmonella muestran mayor supervivencia en entorno externos al hospedero, ambientes fundamentalmente diferentes de ambientes internos en el hospedero. [21]. Aunque Salmonella es un patógeno intestinal, se ha adaptado a vivir fuera de hospedero, y la formación de la biopelicula le confiere dicha adaptación además de proporcionar resistencia a factores de estrés encontrados tanto en entornos internos como externos.

Incluso se observó que se recuperaron células viables de colonias después de 30 meses de haber sido inoculadas. [22.] En otro caso la formación de la biopelícula en *Salmonella* sobre hojas de lechuga mejoró su tolerancia al ácido clorhídrico presente en el estómago así como su persistencia durante el almacenamiento. [23.]

Las biopelículas tienen un importante papel en los ambientes de procesamiento de alimento ya que las bacterias están mejor protegidas a diferentes tipos de estrés ambiental en comparación con sus homólogos planctónicas. [24.25.] Además también las biopelículas le confieren a los agentes bacterianos la posibilidad de persistir en graneros, cocinas y baños, [26] o bien internamente en cálculos biliares [27.] , lo que indica que este vínculo entre biopelícula y género *Salmonella* es muy amplio.

Todos los serovares amplificaron el gen *bap*A, coincidiendo con los resultados encontrados por [5], mismos que identificaron el gen en diferentes serovares a los analizados en esta investigación, lo que sugiere que se trata de un gen muy bien conservado entre y dentro de diferentes serovares con alto grado de identidad (99%). [28.] Identificaron el gen *bap*A apartir del método de PCR, donde se revela que el *bap*A juega un papel importante en la formación de biopelículas, en *Salmonella* spp.

El gen *bap*A codifica una proteína de superficie de gran tamaño implicada en la unión inicial de las bacterias a las superficies y en promover la interacción célula-célula que conduce a la maduración de la biopelícula. [29.] Este gen contiene un dominio central de repeticiones en tándem que confiere a las bacterias la capacidad de formar una biopelícula, y desempeñar un papel relevante durante procesos infecciosos bacterianos. [30.] La proteína está codificada por el gen *bap*A, anteriormente nombrado como Stm2689 mismo que juega un papel esencial en la colonización intestinal así como en la diseminación bacteriana hacia otros órganos. Cabe mencionar que en este caso, las cepas aisladas de heces, provienen de animales silvestres sin sintomatología compatible con algún trastorno gastroentérico, lo que sugiere que la colonización intestinal en estos animales se asocie en parte a la presencia del gen, incluso [11] en investigaciones compara el comportamiento de colonización intestinal entre cepas de *Salmonella* con o sin la presencia del gen *bap*A, se observó un rango de colonización celular menor en aquellas cepas mutadas en comparación con las no mutadas.

ISBN: 978

Los mecanismos que permiten a este patógeno persistir en el aparato digestivo de los animales son poco conocidos, sin embargo dicha persistencia intestinal en animales clínicamente sanos, pone en riesgo de contaminación bacteriana los lugares donde se exhiben ya que la formación de biopelículas y la expresión del gen *bap*A asegura que más bacterias sobrevivan fuera del hospedero y conserven su capacidad infectiva, lo que les permite resistir la acción del desinfectante, así como la desecación, y de esta manera la sobrevivencia de *Salmonella* en medios ambientes naturales puede verse favorecida. Entender ampliamente los mecanismos involucrados en la persistencia intestinal, permitirá el desarrollo de estrategias innovadoras que salvaguarden la salud pública ya que se trata de una enfermedad de índole zoonótico.

CONCLUSIÓN

En el estudio realizado se identificó fenotípicamente la formación de biopelículas e identificación del gen *bap*A en todos los serovares de *Salmonella* aislados de fauna silvestre en cautiverio en el zoológico Culiacán y acuario Mazatlán, Sinaloa.

REFERENCIAS

1. Costerton, J. W. Overview of microbial biofilm. *J. Indus Microbiol,* 1995; 15: 137-140.

2. Lu, Y., Hongyan Dong, Sujuan Chen, Yiping Chen, Daxin Peng and Xiufan Liu. Characterization of biofilm formation by *Salmonella enterica* serovar *Pullorum* strains. Revistas Académicas, African Journal of Microbiology Investigación, 2011 vol. 5 (17), pp 2428-2437. ISSN 1996-0808.

3. Terzolo, H. R. Estudio bacteriológico de las Salmonelosis de las aves: *S.* Pullorum*, S.* Gallinarum*. S.* Enteritidis *y S.* Typhimurium, en America Latina. 2012; INTA, Área de producción Animal. Argentina.

4. Boomer, S. M., Noll, K. L., Geesey, G. G. and Dutton B. E. Formation of multilayered photosynthetic biofilms in an alkaline thermal spring in Yellowstone National Park, Wyoming. *Appl. Environ. Microbiol*. 2009; 75 (8): 2464-75.

5. Biswas, R., Agarwal, R. K., Bhilegaonkar, K. N., Kumar, A., Nambiar, P., Rawat, S., Singh, M. Cloning and sequencing of biofilm-associated protein (*bap*A) gen and its occurrence in different serotypes of *Salmonella*. *Lett Appl Microbiol.* 2011; 52 (2):138-43.

6. Anriany, Y., Sahu, S. N., Wessels, K. R., McCann, L. M., Joseph, S. W. Alteration of the rugose phenotype in *waaG* and *ddhC* mutants of *Salmonella enterica* serovar typhimurium DT104 is associated with inverse production of curli and cellulose. *Appl Environ Microbiol*, 2006; 72, 5002–5012.

7. Bravo, L.; Salazar, D.; Arce, M.; García, H.; Ramírez, M.; Cabrera, E.; Fernández, A. y Castañeda, N. 2005. Estudio de factores de virulencia en cepas de *Plesiomonas shigelloides* aisladas de animales domésticos y afectivos. *Rev Elect Vet REDVET* 6(10): 1–12.

8. Solano C, B. Sesma, M. Alvarez, T. J. Humphrey, C. J. Thorns and C. Gamazo. 1998. Discrimination of Strains of *Salmonella* Enteritidis with Differing Levels of Virulence by an In Vitro Glass Adherence Test. *J. Clin.Microbiol* 36(3):674.

9. Mah, T. and O´Toole, G. Mechanisms of biofilm resistance to antimicrobial agents. TIMS 2001; 9: 34-39.

10. Donal, R. M. and Costerton, J. W. Biofilms: Survival Mechanisms of Clinically Relevant Microorganisms. *Clinical Microbiology Reviews* 2002; 15 (2): 167-93.

11. Zogaj, X., Nimtz, M., Rohde M., Bokranz, W., and Römling, O. The multicelular morphotypes of *Salmonella* Typhimurium and *Escherichia Coli* produce cellulose as the second component of the extracelular matrix. *Mol Microbiol*, 2001; 39: 1452-1463.

12. Cucarella, C., Solano, C., Valle, J., Amorena, B., Lasa, I. and Penadés, J. Bap, a *Staphylococcus aureus* surface protein involved in biofilm formation. *J. Bacteriol* 2001; 183: 2888-2896.

13. Römling, U., Gomelsky, M. and Galperin, MI. c-di-GMP: the dawning of a novel bacterial signalling system. *Mol Microbiol*, 2005; 67: 629 – 639.

14. Kuchma, S. L., O´ Toole, G. A. Superficie inducida y biofilm inducidos por cambios en la expresión

ISBN: 978

genética. Curr Gpin Biotechnol. 2000; 11 (5): 429-433.
15. Turnock L. L., Somers, E. B., Faith, N. G., Czuprynski, C. J., Lee, W. A. The effects of prior growth as a biofilm on the virulence of *Salmonella* Typhimurium for mice. Comp*. Immunol. Microbiol. Infect. Dis*. 2002; 25: 43-48.
16. Scher, K., Romling, U. and Yaron, S. 2005. Effect of heat, acidification and chlorination on *Salmonella enterica* serovar Typhimurium cells in a biofilm formed at the air-liquid interface. *App Environ Microbiol* 71(3): 1163-1168.
17. Allison D.G., Sutherland I.W., 1984. A staining technique for attached bacteria and its correlation to extracellular carbohydrate production. *J Microbiol. Methods* 2:93-99
18. Gessey G.G., Richardson W.T., Yeomans, H.G. Irving R.T., Costerton J.W. 1977. Microscopical examination of natural sessile bacterial populations from an Alpine stream. *Can J. Microbiol.* 23(12):1733- 1736.
19. Reeve KE. 2010. *Salmonella* binding to and biofilm formation on cholesterol/gallstone surfaces in the chronic carrier state. Undergraduate Honors Thesis. School of Allied Medical Professions, The Ohio State University; https://kb.osu.edu/dspace/bitstream/handle/1811/45463/KReeve_Thesis1.pdf?sequence=1
20. Papavasileiou K, Papavasileiou E, Tseleni-Kotsovili A, Bersimis S, Nicolaou C, Ioannidis A, Chatzipanagiotou S. 2010. Comparative antimicrobial susceptibility of biofilm versus planktonic forms of *Salmonella enterica* strains isolated from children with gastroenteritis. *Eur J Clin Microbiol Infect Dis* 29:1401–5.
21. Mouslim, C., & Groisman, E. A. 2003. Control of the *Salmonella* ugd gene by three twocomponent regulatory systems. *Mol Microb* 47(2), 335–344.
22. Apel, D., White, A. P., Grassl, G. A., Finlay, B. B., & Surette, M. G. 2009. Long-term survival of *Salmonella enterica* serovar Typhimurium reveals an infectious state that is underrepresented on laboratory media containing bile salts. *Appl Environ Microb* 75(14), 4923–4925.
23. Kroupitski, Y., Pinto, R., Brandl, M. T., Belausov, E., & Sela, S. 2009. Interactions of *Salmonella enterica* with lettuce leaves. *J Appl Microb* 106(6), 1876–1885.
24. Olsen, J. E., Brown, D. J., Madsen, M., & Bisgaard, M. 2003. Cross-contamination with *Salmonella* on a broiler slaughterhouse line demonstrated by use of epidemiological markers. *J Appl Microbiol* 94(5), 826–835.
25. Rasschaert, G., Houf, K., & De Zutter, L. 2007. Impact of the slaughter line contamination on the presence of *Salmonella* on broiler carcasses. *J Appl Microbiol* 103(2), 333–341.
26. Teplitski, M., Barak, J. D., & Schneider, K. R. 2009. Human enteric pathogens in produce: Un-answered ecological questions with direct implications for food safety. *Curr Op Biotech* 20(2), 166–171.
27. Crawford, R. W., Rosales-Reyes, R., Ramirez-Aguilar Mde, L., Chapa-Azuela, O., Alpuche-Aranda, C., & Gunn, J. S. 2010. Gallstones play a significant role in *Salmonella* spp. gallbladder colonization and carriage. *Proc Nat Acad Sci USA* 107(9), 4353–4358.
28. Yousef, F., Espinosa-Urgel, M.In silico analysis of large microbial surface proteins. *Res. Microbiol*. 2007; 158: 545-550.
29. Latasa, C., Roux, A., Toledo-Arana, A., Ghigo, J. M., Gamazo, C., Penades, J. R., Lasa, I. BapA a large secreted protein required for biofilm formation and host colonization of ***Salmonella enterica* serovar Enteritidis.** *Mol Microbiol*, 2005; **58** (5): 1322-1339.
30. Inhülsen, S., Aguilar, C., Schmid, N., Suppiger, Un., Riedel, K., and Eberl, L. Identification of functions linking quorum sensing with biofilm formation in *Burkholderia cenocepacia* H111. *Microbiologyopen* 2012; 1 (2): 225-42.

ISBN: 978

IDENTIFICACIÓN SEROLÓGICA Y BIOMOLECULAR DE LA ENFERMEDAD EPIZOÓTICA HEMORRÁGICA EN VENADO COLA BLANCA (ODOCOILEUS VIRGINIANUS) EN TAMAULIPAS

58

Galván LG *[1], Merino O[1]; Martínez BJ[1]; Barrios GH[1]; de la Cruz, HNI[1]; Jasso OJO[1]; García MLJ[2]; Ramírez RR[3]; López MA[4]

[1]Facultad de Medicina Veterinaria y Zootecnia, Universidad Autónoma de Tamaulipas.
[2]Centro Universitario e Investigación y Desarrollo Agropecuario, Universidad de Colima;
[3]Facultad de Medicina Veterinaria y Zootecnia, Universidad Autónoma de Nuevo León;
[4]Atlantic Veterinary College, University of Prince Edward Island
Correspondencia: jmburnes@uat.edu.mx

RESUMEN

La Enfermedad Epizoótica Hemorrágica (EEH) es una enfermedad infecciosa no contagiosa causada por un Orbivirus y transmitida por artrópodos del género Culicoides. La Enfermedad Epizoótica Hemorrágica infecta principalmente rumiantes salvajes y domésticos, los venados cola blanca son la especie más comunmente afectada en Norteamerica. A pesar del incremento aparente de la Enfermedad Epizootica Hemorragica en USA, en el noreste de México solo ha habido un reporte de ciervos seropositivos a dicha enfermedad. Existe antecedente de casos de venados con lesiones de tipo hemorrágico en ranchos cinegéticos en Tamaulipas pero sin confirmar la presencia del virus. Por lo que el objetivo del presente estudio fue el de identificar mediante técnicas serológicas y moleculares la presencia del virus de la Enfermedad Epizoótica Hemorrágica en venados cola blanca en el estado de Tamaulipas, México. Se recolectaron 125 muestras de sangre con y sin anticoagulante de venados cola blanca cazados en ranchos cinegéticos, asi como tejidos de ocho venados encontrados muertos en el estado de Tamaulipas, para su estudio serológico, biomolecular e histopatológico. Entre los hallazgos sobresalen doce casos seropositivos por ELISA para la Enfermedad Epizoótica Hemorrágica y nueve fueron positivos para la técnica de RT-PCR. Las lesiones histopatológicas de diferentes tejidos demuestran cuadros hemorrágicos severos característicos de Enfermedadades Hemorrágicas como la EEH. Este es el primer reporte de la presencia de la Enfermedad Epizoótica Hemorrágica en venados cola blanca en México.

Palabras clave: Enfermedad Epizoótica Hemorrágica, venado cola blanca, *Odocoileus virginianus,* Orbivirus, Tamaulipas, México.

ISBN: 978

SUMMARY

Epizootic Hemorrhagic Disease (EHD) is an infectious noncontagious disease caused by an Orbivirus, and transmitted by Culicoides. EHD mainly affects domestic and wild ruminants, being the white tailed-deer the most commonly affected species in North America. Despite the apparent increase in EHD in USA, there is only one report of seropositive deer to EHD in Northeast Mexico. Hemorrhagic lesions in deer have been previously described in hunting ranches in Tamaulipas, however EHD virus has been not associated. The aim of the present study was to identify the EHD in deer of Tamaulipas by serologic and molecular tests. A total of 125 blood samples with and without anticoagulant were collected from hunted deer for serology and molecular tests. Tissue samples from eight deer found dead were also collected for histopathology. Twelve cases were seropositive to EHD by ELISA and nine were positive to EHD Virus by RT-PCR. Microscopic changes in some tissues revealed hemorrhagic lesions compatible with Hemorrhagic Diseases as EHD. This is the first report of the EHD presence in white-tailed deer in Mexico.
Keywords: Epizootic Hemorrhagic Disease, white-tailed deer, *Odocoileus virginianus*, Orbivirus, Tamaulipas, Mexico.

INTRODUCCIÓN

La Enfermedad Epizoótica Hemorrágica es una enfermedad infecciosa no contagiosa causada por un virus clasificado dentro del género Orbivirus, perteneciente a la familia Reoviridae que se transmite mediante mosquitos del género Culicoides, afecta principalmente a la mayoría de los rumiantes tanto salvajes como domésticos (2,3). Fue identificada por primera vez en la década de 1950 en el venado cola blanca (*Odocoileus virginianus*) en Estados Unidos (1). Esta especie es la más afectada en Norte america. Existen diferentes reportes de la presencia del virus en venados en USA e inclusive en Texas. Los recientes cambios en los mecanismos de transmisión del virus junto a los factores climáticos han permitido un aumento en la incidencia de la enfermedad (10). Los signos de la infección de la Enfermedad Epizoótica Hemorrágica incluyen depresión, fiebre, dificultad respiratoria y a veces la muerte rápida. Los animales que no mueren pueden desarrollar una forma crónica presentando desprendimiento de la pezuña, letargo e inapetencia debido a la deformación y a la ulceración del rumen y del tracto gastrointestinal (6,7).

En los últimos años la población de venado cola blanca (*Odocoileus virginianus*), ha tenido un aumento considerable principalmente en los estados del norte de México, sobre todo en ranchos cinegéticos utilizados también para la producción de ganado. Esta explotación combinada tiene sus desventajas tales como la posible presencia de reservorios o de enfermedades hasta ahora desconocidas, lo que puede representar un riesgo para sus animales (8,14).

En México, no se ha notificado la presencia de la Enfermedad Epizoótica Hemorrágica, por lo que es considerada exótica, sin embargo, existe el reporte de la presencia de

ISBN: 978

anticuerpos de enfermedad en venados cola blanca en el noreste de México (12). En otro estudio reciente en el norte de México se identificaron mosquitos vectores positivos a la Enfermedad Epizoótica Hemorrágica mediante RT-PCR (13).

Existen además antecedentes de mortalidad de venados en Tamaulipas con cuadros de lesiones hemorrágicas en diferentes tejidos que resultan característicos de agentes virales como el de Legua Azul o de la Enfermedad Hemorrágica Viral de los Venados.
Estas evidencias junto con la distribución actual de la enfermedad y de sus vectores en Norteamerica hace necesario evaluar la presencia de la Enfermedad Epizoótica Hemorrágica en el norte de México.

MATERIAL Y MÉTODOS

Se recolectaron un total de 125 muestras de sangre de venado cola blanca cazados en ranchos ciengeticos en el estado de Tamaulipas, se tomaron dos tubos de sangre con y sin anticoagulante, así como órganos o tejidos de ocho venados encontrados muertos. La muestra de sangre en tubo con EDTA se utilizó para realizar la extracción de ARN, mientras la muestra sin EDTA se utilizó para la obtención de suero, ambos tubos se mantuvieron a 4ºC hasta la llegada al Laboratorio. El suero fue separado por centrifugación y se almaceno a -20 º C. La extracción del ARN se realizó de las muestras de sangre completa utilizando el método de Trizol (Promega, Madison, WI, EE. UU.), siguiendo las recomendaciones del fabricante. El sedimento de ARN se resuspendió en 50 µl de agua libre de nucleasas el ARN extraído se almaceno a -80 º C hasta su procesamiento. Usando el ARN obtenido se llevó a cabo la técnica de RT-PCR utilizando el kit RT-PCR (Promega, Madison, WI, EE. UU.). Los cebadores de oligonucleótidos utilizados fueron FW 5'-ACWGGVATCATGTTTGAGCT y RV 5'-TTCATAACCGCACCTTCATC-3' ampliando un producto de 110 pb del segmento del gen NS1 que detecta cualquiera de los 7 serotipos del virus de acuerdo con la técnica utilizada (3). La reacción se realizó en un termociclador 2720 siguiendo las recomendaciones del fabricante y utlilzando las siguientes condiciones: 45 ° C durante 40 min y 95 ° C durante 10 min; 35 ciclos de amplificación con desnaturalización a 95 ° C durante 15 s, hibridación a 50 ° C durante 30 s, y extensión a 72 ° C durante 90 s; finalmente, una extensión a 72 ° C durante 3 min y la terminación de la reacción fue en a 4 ° C. El producto se almacenó a -20 ° C el tiempo necesario para su posterior análisis. Los productos de RT-PCR se cargaron a un gel de agarosa al 1.5% y después de la electroforesis, el gel se tiñó usando Diamond ™ de ácido nucleico Tinte (Promega, Madison, WI, EE.UU.), para visualizar, y se fotografiaron bajo luz ultravioleta utilizando un sistema de documentación de geles ENDURO GDS.

Para la detección de anticuerpos en suero por ELISA, una vez que los títulos de anticuerpos TH se separó el suero se determinaron mediante el antígeno indirecto usando el VEHE Antibody Assay Kit (Bioo Scientific, Austin, TX). El punto de corte para las muestras positivas se fijó en un valor de 0.4 a una dilución 1:100 de la muestra de suero siguiendo las instrucciones del fabricante.

ISBN: 978

Las muestras de tejidos fueron fijadas en formol amortiguado al 10% y procesadas por métodos rutinarios de histopatología, embebidas en bloques de parafina, cortadas a 5µm y teñidas con hematoxilina y eosina.

RESULTADOS

Desde Noviembre del 2013 hasta Enero del 2016 a través de la actividad cinegética, se muestrearon 125 venados cola blanca, 93 hembras y 32 machos, del estado de Tamaulipas. Se recolectó un total de 125 muestras sanguíneas, de las cuales se pudo extraer suero de 122 de ellas para su procesamiento mediante la técnica de Elisa. Se encontraron anticuerpos contra VEHE en doce animales, lo que representa el 9.8% (12/122) de todos los animales analizados. Nueve de doce son hembras, lo que representa 75% de los animales positivos (9/12), y tres muestras positivas de machos que representan el 25% de los animales positivos (3/12). Otros tres animales tenían títulos de anticuerpos muy cerca del punto de corte pero no se incluyeron en los positivos. Los animales seropositivos fueron más frecuentes en la región norte del estado, todas las muestras obtenidas de la región sur fueron negativas.

Para la prueba de RT-PCR se procesaron 110 muestras, donde un total de nueve animales dieron resultados positivos, que representan el 8.1% (9/110) de las muestras totales. De las muestras positivas ocho eran hembras y representan el 88.8% (8/9), mientras que solo una procedía de un macho y representa el 11.2% (1/9).

Se colectaron muestras de tejidos de 8 animales que fueron encontrados muertos en un rancho cinegético del norte del estado, uno de los casos presentaba lesiones hemorrágicas en pulmón, corazón, tráquea e intestino, asi como hidroperciardio. La mayoria de los animales presentaban lesiones bronconeumónicas. En el estudio histopatológico se observaron severos cuadros hemorrágicos en tejidos como pulmón, bazo, hígado y corazón en uno de los ocho animales muestreados, el resto de los animales presentaban neumonías fibrinonecróticas, nefritis intersticial y focos de necrosis.

El caso del venado con lesiones hemorrágicas resultó seropositivo a la prueba de ELISA. Veintiun animales fueron positivos para al menos uno de los ensayos (ELISA o RT-PCR); es interesante observar que sólo un animal dio resultados positivos para ambas pruebas.

DISCUSIÓN

Los factores climáticos tales como la temperatura y la humedad se han demostrado que desempeñan un papel determinante en la distribución de algunos Orbivirus, debido a la distribución de los vectores (mosquitos) (6,15). Sin embargo, éstos no son los únicos factores que pueden causar la aparición de patógenos en nuevas áreas. Los resultados del presente estudio son consistentes con la hipótesis de que la distribución de la Enfermedad Epizoótica Hemorrágica está cambiando. Los resultados obtenidos no reflejan una alta prevalencia, tales como las registradas en USA y en Texas (10). Esto podría deberse a la falta de estudios e investigación de la presencia del virus de la Enfermedad Epizoótica Hemorrágica ya que es considerado como exótico en los países

ISBN: 978

de América Central y América del Sur. Sin embargo estos hallazgos podrían servir de apoyo para futuras investigaciones y determinar la presencia del virus en todo México. Los resultados obtenidos en esta investigación implican la presencia del virus en un área donde la estabilidad enzoótica no existe y por lo tanto la severidad de la enfermedad podría ser mayor, especialmente si la infección es con VEHE-2 un genotipo más virulento (16).

En general, la distribución global de la Enfermedad Epizoótica Hemorrágica no está bien caracterizada (17) y en México no existe información completa que confirme la infección en los venados.

Por lo que se justifica la investigación para determinar la presencia del virus y el vector afecta a los patrones de distribución de la enfermedad.

Estos resultados son similares a los obtenidos por (12) donde detectan anticuerpos de la presencia del virus de la Enfermedad Epizoótica Hemorrágica en el norte de México.

Desde el punto de vista de diagnostico, es importante resaltar que el virus de la Enfermdad Epizootica Hemorragica produce lesiones hemorragicas y cambios vasculares similaresa los que produce el Virus de la Lengua Azul, por lo que en los cuadros hemorragicos, ambos agentes deben ser considerados en el diagnóstico diferencial.

CONCLUSIONES

El virus de la Enfermedad Epizoótica Hemorrágica puede estar presente en otros lugares de México por lo que es necesario considerarla en el diagnostico diferencial de enfermedades hemorragicas, se requeire mayor información para detectar hasta donde está afectando este problema y que serotipos son los involucrados.

Se requieren tecnicas de diagnostico precisas como RT-PCR para confrimar su presencia. El cambio climatico y la presencia de ecosistemas georgraficos similares para el desarrollo de vectores entre Texas y el Norte de México son una realidad a considerar en la epidemiologia y tendencias de la enfermedad en la actualidad.

Se requieren medidas para controlar esta enfermedad y brindar información a productores sobre estas nuevas enfermedades que pueden estar afectando la ganadería diversificada.

AGRADECIMIENTO

Se agradece el apoyo al Programa para el Desarrollo Profesional Docente (PRODEP) como Apoyo a la Incorporación de Nuevos Profesores de Tiempo Completo con el proyecto clave: DSA/103.5/14/7505.

Al Proyecto de la Red de Cuerpos Académicos PRODEP sobre Enfermedades de Fauna Silvestre y su papel como reservorios.

ISBN: 978

BIBLIOGRAFIA

1. Shope, R. E., L. G. MacNamara, y R. Mangold. 1960. Una enfermedad hemorrágica epizoótica inducida por el virus de la virginal venado cola blanca (*Odocoileus virginianus*). Journal of Experimental Medicine 111: 155-170.
2. Emmanuel Breard., Guillaume Belbis., Cyril Viarouge., Mickael Riou., Alexandra Desprat., Joël Moreaud., Eva Laloye., Guillaume Martind., Pierre., Sarradind., Damien Vitour., Carrie Battenc., Virginie Doceul., Corinne Sailleaua., Stéphan Zientara. 2013. Enfermedad epizoótica hemorrágica del virus de serotipo 6 experimentación sobre el ganado adulto. Investigación en Ciencias Veterinarias 95 (2013) 794-798
3. Alfonso Clavijo, Feng Sun, Thomas Lester, Dane C. Jasperson, William C. Wilson. 2010. Una mejora PCR en tiempo real para la detección simultánea de todos los serotipos del virus de la enfermedad hemorrágica epizoótica. J Vet Diagn Invest 22: 588-593
4. David E. Stallknecht., Andrew B. Allison., Andrew W. Park., Jamie E. Phillips., Virginia H. Goekjian., Victor F. ortigas., Y John R. Fischer.2015. Aumento aparente de la enfermedad hemorrágica REPORTADO en el medio oeste y el noreste de EE.UU.. Diario de Enfermedades de Animales Silvestres, 51 (2), 2015, pp. 348-361
5. Paulina Nol, DVM, MS, Ph.D., Cecilia Kato, Ph.D., Will K. Reeves, Ph.D., Jack Rhyan, DVM, MS, Terry Spraker, DVM, PhD, Dipl. A.C.V.P., Thomas Gidlewski, D.V.M., M. S., Kurt Vercauteren, Ph.D., y Mo Salman, B.V.M.S., M.P.V.M., Ph.D., Dipl. ACVPM. (2010) Brote de enfermedad hemorrágica epizoótica en un centro de cautividad Vivienda Ciervo de cola blanca (*Odocoileus virginianus*), bisonte (*Bison bison*), Elk (*Cervus elaphus*), ganado (*Bos taurus*), y las cabras (*Capra hircus*) en Colorado, ESTADOS UNIDOS. Journal of Zoo and Wildlife Medicina 41: 3, 510-515.
6. Ruder, M. G., T. J. Lysyk, D. E. Stallknecht, L.D. Papel de aluminio, D. J. Johnson, C. C. Chase, D. A. Dargatz, y E.P.J. Gibbs. 2015. Transmisión y epidemiología de la lengua azul y la enfermedad hemorrágica epizoótica en América del Norte: perspectivas actuales, las lagunas de investigación, y las direcciones futuras. Transmitidas por vectores zoonótica. 15 (6): 348-363. Doi: 10.1089 / vbz.2014.1703
7. N. James MACLACHLAN., Alan J. GUTHRIE.2010. Resurgimiento de la lengua azul, peste equina africana y otras enfermedades Orbivirus Vet. Res. 41:35
8. M. Olamendi-Portugal, H. Caballero Ortega, D. Correa, et al., "Serovigilancia de anticuerpos contra *Toxoplasma gondii* y *Neospora caninum* en el ciervo de cola blanca del norte de México," Veterinary Parasitology, vol. 189, no. 2-4, pp. 369-373, 2012.
9. B. Allison., V. H. Goekjian., A. C. Potgieter., W. C. Wilson., D. J. Johnson., P. P. C. Mertens y D. E. Stallknecht. 2010. La detección de un nuevo virus de la enfermedad hemorrágica epizoótica de genoma reordenado (RHDV) en los segmentos que contienen ARN USA derivados de ambos (VEHE-2) serotipos (EHD-6) y endémicas exóticos. Journal of General Virology, 91, 430-439.
10. Stallknecht DE, Luttrell MP, Smith KE, ortigas VF. La enfermedad hemorrágica del ciervo de cola blanca en Texas: Un caso para la estabilidad enzoótica. J Wildl Dis 1996; 32: 695-700
11. Mark G. Ruder, David E. Stallknecht, Elizabeth W. Howarth, Deborah L. Carter, Robert S. Pfannenstiel, Andrew B. Allison, Daniel G.Mead. 2015. Efecto de la temperatura sobre la replicación del virus epizoótica hemorrágica Enfermedad de Culicoides sonorensis (Diptera: Ceratopogonidae) Vol.52 tema 5 pp 1050-1059.
12. Martínez, A., A. Salinas, F. Martínez, A. Cantú, y D. K. Miller. 1999. Serosurvey de agentes de enfermedades seleccionadas en el venado cola blanca de México. J. Wildl. Dis. 35: 799-803.
13. Lozano Rendón, J. A., Contreras-Balderas, A. J., Fernández-Salas, I., Zárate-Ramos, J. J., y Avalos-Ramírez, R. (2015). Detección molecular del virus de la lengua azul (BTV) y el virus de la enfermedad hemorrágica epizoótica (RHDV) en capturado Culicoides spp. en las regiones del noreste de México.

ISBN: 978

African Journal of Microbiología Investigación, 9 (45), 2218-2224.
14. Medrano C, M Boadella, Barrios H, Cantú A, Z García, de la Fuente J, et al. Los patógenos zoonóticos entre los venados de cola blanca, el norte de México, 2004-2009 [carta]. Emerg Infect Dis [serie en Internet]. 2012 Aug [fecha citada]. http://dx.doi.org/10.3201/eid1808.111902
15. Mullens BA, Gerry AC, Lysyk TJ, Schmidtmann ET. 2004. Los efectos ambientales sobre la competencia del vector y la biogénesis del virus de la lengua azul en Culicoides: Interpretación de los datos de laboratorio en el campo. Vet Ital 40: 160-163.
16. Gaydos JK, Davidson WR, Elvinger M, Mead DG, Howarth NUEVO, DE Stallknecht. 2002. Resistencia innata a las enfermedades hemorrágicas epizootias en los venados de cola blanca. J Wildl Dis 38: 713-719.
17. MACLACHLAN NJ, Zientara, S Savini G, Daniels PW. 2015. Enfermedad hemorrágica epizoótica. Revue Scientifique et técnica- oficina Internacional de Epizootias. Vol. 34: 2 pp 341-351

ISBN: 978

INCREMENTO DE LA PROPORCIÓN DE LESIONES NECROTIZANTES EN ÓRGANOS LINFOIDES EN LA CIRCOVIROSIS PORCINA

59

Ruíz JA [1], Canturri A [2], Doria G [2], Casanova MI [2], Domingo M [2,3], Salas GG[1], Morales SE[1], García MLJ[4]

[1]Departamento de Patología FMVZ-UNAM, México, [2] Servei de Diagnòstic de Patologia Veterinària, UAB, [3]Departament de Sanitat i Anatomia Animals, UAB. [4]Centro Universitario de Investigación y Desarrollo Agropecuario (CUIDA), Facultad de Medicina Veterinaria y Zootecnia de la Universidad de Colima.

RESUMEN

La circovirosis porcina (CP) es una enfermedad de amplia distribución mundial asociada a la infección por circovirus porcino tipo 2 (PCV-2), que cursa con lesiones granulomatosas en órganos linfoides, neumonía intersticial, hepatitis, y nefritis intersticial no purulenta. La vacunación frente a PCV-2 aparentemente ha reducido la incidencia de la enfermedad, pero no la ha eliminado de las granjas. La impresión subjetiva en el diagnóstico rutinario es que la proporción de lesiones necrotizantes en órganos linfoides parece haberse incrementado en los últimos años. Para testar esta hipótesis, determinamos retrospectivamente la proporción de lesiones necrotizante en órganos linfoides en casos de CP a partir de todas las biopsias de porcino remitidas al Servicio de Diagnóstico de Patología Veterinaria, UAB, España, durante 3 periodos diferentes (Feb 2008-Feb 2009, Feb 2011-Feb 2012, Feb 2014-Feb 2015). La selección de casos de CP se basó en la detección de ácido nucleico o antígeno de PCV-2 mediante hibridación in situ (HIS) o inmunohistoquímica (IHQ) respectivamente y presencia de lesiones compatibles. Los casos de CP del total de biopsias remitidas fue 498/1217 (40.92%), 79/315 (25,08%), y 102/274 (37,23%) respectivamente para los periodos 1, 2 y 3. De todos los casos de CP, los órganos linfoides fueron remitidos en 665 de 679 casos. Se observaron lesiones de necrosis lítica extensas o multifocales del parénquima del linfonodo o del bazo en 18 (3.68%); 6 (7.89%) y 19 (19%) casos correspondientes a los periodos 1, 2 y 3 respectivamente. Estos resultados indican un notable aumento en los últimos años de la proporción de lesión necrotizante del tejido linfoide en casos positivos de circovirosis porcina. Este hecho podría representar una modificación en la patogenia de la CP, tal vez asociado a la vacunación generalizada que se lleva a cabo actualmente en las granjas porcinas.

Palabras clave: Circovirosis porcina; PCV-2; órganos linfoides; necrosis linfoide.

ISBN: 978

ABSTRACT

The porcine circovirosis (PC) is a disease of worldwide distribution infection associated with porcine circovirus type 2 (PCV-2) that causes granulomatous lesions in lymphoid organs, interstitial pneumonia, hepatitis, and not supurative interstitial nephritis. Vaccination against PCV-2 has apparently reduced the incidence of the disease, but has not eradicated. Based on previous experience at the UAB, it is believed that the proportion of necrotizing lesions in lymphoid organs seems to have increased in recent years. To test this hypothesis, we determined the proportion of necrotizing lesions in lymphoid organs in cases of PC from all pig biopsies sent to the Diagnostic Veterinary Pathology Service, UAB, Spain, for 3 different periods (Feb 2008-Feb 2009, Feb 2011-Feb 2012, Feb 2014-Feb 2015). The selection of cases of PC was based on the detection of nucleic acid or PCV-2 antigen by in situ hybridization (ISH) or immunohistochemistry (IHC) respectively and presence of lesions compatible with the disease. Positive cases were 498/1217 (40.92%) 79/315 (25.08%) and 102/274 (37.23%) respectively for the periods 1, 2 and 3. Of all cases of PC, the lymphoid organs were sent in 665 of 679 cases. Extensive lytic lesions or multifocal necrosis of the parenchyma of the lymph node or spleen were observed in 18 (3.68%); 6 (7.89%) and 19 (19%) cases for the periods 1, 2 and 3 respectively. These results indicate a significant increase in recent years in the proportion of necrotizing lesion of lymphoid tissue in positive cases of PC. This could represent a change in the pathogenesis of PC, perhaps associated with widespread vaccination which it is currently carried out in pig farms.
Keywords: Porcine circovirosis; PCV-2; lymphoid organs; lymphoid necrosis.

INTRODUCCIÓN

El Circovirus porcino tipo 2 (PCV-2) pertenece al género *Circovirus* de la familia *Circoviridae*. Es un virus morfológicamente pequeño (12-22 nm de diámetro), de simetría icosaédrica, sin envoltura y contiene un genoma de DNA circular de cadena sencilla.[1] Basados en diferentes estudios, se considera que PCV-2 presenta una alta prevalencia en cerdos de todo el mundo, en donde la infección subclínica suele ser la más frecuente.[2,3] Existen diferentes síndromes clínicos asociados a PCV-2, en los que se incluye; circovirosis porcina (CP), síndrome de dermatitis y nefropatía porcina (SDNP), trastornos reproductivos, complejo respiratorio porcino, enteritis y neumonía necrotizante y proliferativa. Todos ellos, junto con las infecciones subclínicas (IS-PCV2), fueron colectivamente nombradas "enfermedades asociadas a circovirus porcino", bajo sus siglas en inglés PCVD (*porcine circovirus disease*), siendo la CP la de mayor impacto económico en la industria porcina.[4,5,6]

La CP, también llamada "enfermedad sistémica por circovirus tipo 2" (anteriormente conocida como: PMWS, síndrome de desmedro multisistémico post-destete), es considerada una enfermedad multifactorial, en la que además de la presencia de PCV-2, se requiere la participación de otros factores adicionales para el desarrollo de la enfermedad.[7] La edad de los animales afectados de CP suele oscilar comúnmente entre las 5 y las 14 semanas de

ISBN: 978

vida.[8] Clínicamente los cerdos con CP presentan pérdida progresiva de peso, retraso en el crecimiento, palidez cutánea, tos, diarrea ocasional e ictericia.[9] Durante la necropsia, las lesiones macroscópicas suelen ser muy sutiles o inespecíficas, apreciándose linfadenomegalia (principalmente de linfonodos mesentéricos, mediastínicos, inguinales y submandibulares), pulmones globosos y pesados, con edema intersticial (neumonía intersticial), hepatopatía (reducción o aumento de volumen del hígado, aumento de su consistencia y palidez) y nefritis.[10],[11] En el estudio histopatológico, las lesiones suelen ser características en el tejido linfoide, observándose moderada a marcada depleción linfoide con pérdida de la arquitectura folicular, grados variables de infiltración histiocitaria, lesión granulomatosa (formación de sincitios) y presencia de cuerpos de inclusión intracitoplasmáticos de aspecto botrioide.[12],[13] Asimismo, suele observarse neumonía intersticial mononuclear, y en estadios crónicos de la enfermedad, se puede apreciar hepatitis y nefritis intersticial no supurativa.[13,14]

Por otra parte, existen lesiones descritas con menor frecuencia en casos de CP. Una de ellas es la linfadenitis necrotizante, la cual se considera de presentación ocasional, observándose en cerdos infectados únicamente por PCV-2[14] o infectados concomitantemente con el virus de la enfermedad de Aujeszky.[15] Este tipo de lesión es a menudo visible sólo microscópicamente, y puede no estar presente en todos los linfonodos muestreados. Puede afectar de manera multifocal a la región central de los folículos linfoides o de manera difusa a la totalidad del parénquima del linfonodo.[4] El mecanismo patogénico por el cual la infección por PCV-2 ocasiona estas lesiones necróticas, es aún incierto.[6] Sin embargo, algunos estudios sugieren que las alteraciones vasculares inmunomediadas y la subsecuente formación de trombos pueden ser los mecanismos principales para el desarrollo de esta linfadenitis necrotizante.[16,17,18]

En los últimos años, las vacunas comerciales contra PCV-2 han demostrado su eficacia protectora contra el desarrollo de la CP, reduciendo significativamente el índice de mortalidad de lechones y cerdos de engorde de las granjas vacunadas, y favoreciendo al aumento en la ganancia diaria de peso.[19] Sin embargo, a pesar de estos beneficios, la vacunación no impide completamente la infección o propagación de PCV-2 dentro de las granjas.[20]

La impresión subjetiva en el diagnóstico rutinario realizado por patólogos de la Universidad Autónoma de Barcelona, España, es que la proporción de lesiones necrotizantes en órganos linfoides parece haberse incrementado en los últimos años. Para testar esta hipótesis, el presente trabajo tiene como objetivo determinar retrospectivamente, la proporción de lesión necrotizante de órganos linfoides en casos de CP en diferentes periodos de tiempo.

ISBN: 978

MATERIAL Y MÉTODOS

Selección de casos.

Se revisaron todas las biopsias de porcino remitidas al Servicio de Diagnóstico de Patología Veterinaria (SDPV), de la Universidad Autónoma de Barcelona (UAB), España, durante tres periodos diferentes (**1.-** Feb. 2008-Feb. 2009**/ 2.-** Feb. 2011-Feb 2012**/ 3.-** Feb 2014-Feb 2015). La selección de casos de CP se basó en la detección de ácido nucleico o antígeno de PCV-2 mediante hibridación *in situ* (HIS) o inmunohistoquímica (IHQ) respectivamente y presencia de lesiones histológicas compatibles.

Histopatología.

Las preparaciones histológicas teñidas con hematoxilina y eosina (HE) correspondientes a los casos positivos a PCV-2 mediante HIS o IHQ, fueron evaluadas nuevamente para determinar la presencia de lesiones compatibles con CP, en órganos linfoides principalmente. La presencia de necrosis de órganos linfoides se incluyó como: *evidente* (si), *no evidente* (no).

Hibridación in situ (HIS).

Durante los periodos **1** y **2**, la detección de ácido nucleico de PCV2 en las muestras de tejido linfoide, pulmón y ocasionalmente, hígado y riñón se realizó mediante la técnica de HIS. Está técnica, basada en un protocolo previamente descrito[21] utiliza una sonda de DNA de 41 oligonucleótido marcada con digoxigenina, correspondiente al ORF-1 (open reading frame-1) de PCV-2 (DIG-5´-CCT TCC TCA TTA CCC TCC TCG CCA ACA ATA AAA TCA TAA AA-3´) para hibridar a las secuencias complementarias del virus presentes en el tejido. Cada vez que se realizaba la técnica se utilizaban controles de tejido linfoide de casos conocidos como negativo y positivo para PCV-2. Los casos que presentaron positividad a PCV-2, en cualquiera de los tejidos remitidos, fueron incluidos en este estudio.

Inmunohistoquímica (IHQ).

Para el **3er** periodo, la detección de antígeno de PCV-2, en órganos linfoides, pulmón y en menor proporción hígado y riñón fue realizada mediante la técnica de IHQ. Esta técnica fue realizada mediante el método de avidina-biotina-peroxidasa, empleando el anticuerpo monoclonal "36A9" específico de VP2 de Circovirus porcino tipo 2 (PCV-2) (Casa comercial: Ingenasa, Madrid, España). Cada vez que se realizaba la técnica se utilizaban controles de tejido linfoide de casos conocidos como negativo y positivo para PCV-2. Los casos positivos a esta técnica en cualquiera de los órganos remitidos fueron incluidos en el estudio.

Análisis estadístico.

Con la finalidad de evaluar si existían diferencias significativas en las proporciones de casos positivos a PCV-2 (del total de biopsias remitidas), así como de lesiones necrotizantes de órganos linfoides, entre los tres periodos estudiados, se empleó la prueba de Chi Cuadrado (χ^2). El análisis estadístico se realizó mediante el sofware R (www.r-project.org). El límite de significación estadística se fijó en $P < 0.05$.

ISBN: 978

RESULTADOS

En la **Tabla 1**, se muestran todas las biopsias de porcino remitidos al SDPV, UAB durante los periodos señalados. En esta misma tabla se puede observar la proporción de casos positivos a PCV-2 mediante HIS e IHQ.

Tabla 1.
Biopsias remitidas al SDPV, UAB y proporción de casos positivos a PCV-2.

Periodo	Número de casos (-)	Número y porcentaje de casos (+) a PCV-2.	Total general
1.- *Feb 2008-Feb 2009*	719	498 (40.92%)	1217
2.- *Feb 2011-Feb 2012*	236	79 (25.08%)	315
3.- *Feb 2014-Feb 2015*	172	102 (37.23%)	274
Total general	**1127**	**679**	**1806**

Los resultados indican que había diferencias estadísticamente significativas (χ^2= 26.8; P= 1.528e-06) en relación a las proporciones de casos positivos a PCV-2 entre los 3 periodos de estudio. Las comparaciones Post Hoc (dos a dos) indican que existían diferencias estadísticamente significativas entre el primer y segundo grupo (χ^2= 26.1; P= 3.285e-07) y entre el segundo y el tercer grupo (χ^2= 9.6; P= 0.001952), pero no entre el primer y el tercer grupo (χ^2= 1.1; P= 0.2899).

Histopatología, HIS e IHQ.

De todos los casos positivos a PCV-2, los órganos linfoides (linfonodos, bazo o tonsila) fueron remitidos en 665 de 679 casos, para su estudio histopatológico. En la **Tabla 2**, se observa la proporción de la lesión necrotizante de los órganos linfoides en casos positivos a CP. En estos casos, mediante la técnica de rutina de HE, se observaron áreas multifocales o extensas de necrosis lítica afectando primordialmente el parénquima del linfonodo y bazo ocasionalmente. Los casos en los que se encontró necrosis multifocal, se caracterizaban por exhibir áreas hipereosinofílicas acelulares con restos necróticos, predominantemente en el centro de folículos linfoides, los cuales mediante IHQ o HIS evidenciaban ligera a intermedia cantidad de antígeno o ácido nucleico de PCV-2. En otros casos la necrosis linfoide se apreciaba de manera irregular afectando extensas zonas del parénquima o la totalidad del mismo. En las zonas necróticas había pérdida de la arquitectura tisular, sustituida por numerosos restos celulares y cariorrécticos, entremezclados con fibrina, hemorragias y grados variables de neutrófilos y células histiocíticas. Los vasos sanguíneos

ISBN: 978

inmersos en estas zonas, se encontraban obliterados por trombos de fibrina y muchos de ellos exhibían vasculitis leucocitoclástica o necrosis fibrinoide de sus paredes. En las células histiocíticas y restos necróticos presentes en las áreas afectadas se observó de moderada a intensa cantidad de antígeno o ácido nucleico de PCV-2. Ocasionalmente, los vasos sanguíneos peri-linfonodales exhibían disrupción de sus paredes por fibrina, edema o células infamatorias, evidenciándose mediante HIS o IHQ cantidades variables de ácido nucleico o antígeno de PCV-2 en células endoteliales y células inflamatorias mononucleares.

Tabla 2.
Proporción de lesión necrotizante en órganos linfoides en casos de CP.

Periodo	No	Si	Total general
1	471	18 (3.68%)	489
2	70	6 (7.89%)	76
3	81	19 (19%)	100
Total general	**622**	**43**	**665**

En lo referente al análisis de las lesiones necrotizantes de órganos linfoides, los resultados indican que también existían diferencias estadísticamente significativas (χ^2= 32.5; P= 8.75e-08) entre los 3 periodos de estudio. Las comparaciones Post Hoc (dos a dos) indican que las diferencias eran estadísticamente significativas entre el primer y el tercer grupo (χ^2= 30.5; P= 3.266e-08), pero no entre el primer y el segundo grupo (χ^2= 1.9; P= 0.1649), ni entre el segundo y el tercero (χ^2= 3.5; P= 0.06114).

DISCUSIÓN

La CP es una enfermad distribuida en todo el mundo, causante de pérdidas económicas importantes en la producción porcina, pudiendo alcanzar un índice de morbilidad del 4-30% y una tasa de mortalidad que puede llegar hasta el 80%.[8,12,14] Los cambios clínicos y patológicos causados por la infección por PCV-2 han sido ampliamente estudiados y algunos de ellos se consideran característicos de la enfermedad, pudiendo estar en mayor o menor proporción en cada uno de los estudios realizados. La detección de antígeno o de ácido nucleico viral es indispensable para confirmar el diagnóstico y asociar estas lesiones a PCV-2, y es una parte imprescindible para establecer el diagnóstico de CP. La variación de la intensidad, distribución y proporción de cada una de las lesiones linfoides, así como la intensidad en la positividad (HIS e IHQ), probablemente depende de la etapa de la enfermedad o características intrínsecas de los animales afectados. De entre todas las lesiones asociadas a CP, la "linfadenitis necrotizante" se considera poco frecuente y su patogénesis ha sido pobremente entendida, dejando abiertas una serie de hipótesis que se han tratado de elucidar en algunos estudios.[16,17] Algunos trabajos previos publicados en

ISBN: 978

2002, con un número alto de necropsias, indican que aproximadamente 2,3% de los cerdos que adquieren infección por PCV-2 de manera natural o experimental, cursan con esta lesión necrotizante en al menos uno de los linfonodos muestreados.[14]

De la comparación de los periodos estudiados, se desprende una reducción intensa del número de biopsias de porcino remitidas al Servicio de Patología Veterinaria de la UAB en 2011 y en 2014, comparado con 2008. La proporción de casos de CP sobre el total de biopsias remitidas muestrauna reducción significativa entre el 1er. y 2do. periodo (40.92% y 25.08% respectivamente Tabla 1). Este hecho podría ser indicativo de la eficacia de la vacunación empleada durante esos periodos, concordando con lo referido por algunos autores.[20,22,23] Sin embargo, la proporción de casos de CP en el 3er. periodo (37.23%) es mayor comparada con el 2do. periodo y no mostró diferencia significativa con los valores del 1er. periodo. Este incremento en el tercer periodo podría en principio ser debido a diversos factores, como un uso no adecuado de las vacunas frente a PCV-2, o emergencia de cepas de PCV-2 frente a las cuales las vacunas actuales mostrarían menor protección.[24] Se necesitan estudios genéticos sobre cepas aisladas en diferentes periodos para aportar información sobre esta cuestión. Independientemente de cuál pueda ser la causa, lo que sí indican los datos es que la vacunación masiva frente a PCV-2 que se lleva a cabo en España no ha logrado eliminar totalmente los casos de CP.

Nuestros resultados muestran igualmente que la proporción de casos de CP con lesión necrotizante de órganos linfoides se ha ido incrementando de forma estadísticamente significativa a lo largo del tiempo, pasando del 3,86% en 2008 hasta suponer el 19% de los casos en 2014. En el presente estudio, las características histológicas generales de las lesiones necrotizantes fueron similares a las descritas por otros autores, presentando la mayoría de casos con lesiones necróticas una positividad (ISH o IHQ para PCV-2) entre intermedia e intensa, lo que sugiere que la lesión necrotizante se presenta en casos graves de CP.[16,17,18,25] De acuerdo con otros estudios recientes[16,26,27] la lesión vascular presente en las zonas necróticas apunta a una asociación entre el daño vascular grave y la necrosis, lo que sugiere que la trombosis e isquemia forman parte de la patogénesis de estas lesiones en los cerdos afectados con CP. Este hecho es soportado por diferentes estudios los cuales caracterizan las lesión vascular en casos de CP (vasculitis/arteritis), pudiendo afectar a linfonodos, bazo, cerebro, pulmón, riñón u órganos reproductivos y ocasionar en algunos de ellos necrosis o infartos con trombosis.[18,26,27,28] En estos mismos trabajos, las lesiones vasculares fueron asociadas con ácido nucleico o antígeno de PCV-2 en células endoteliales, células de músculo liso y células inflamatorias.

En nuestros resultados, la presencia de antígeno y ácido nucleico de PCV-2 además de ser detectado en las zonas necróticas también fue observado en las células endoteliales e inflamatorias de los vasos sanguíneos localizados en la periferia de los linfonodos afectados, lo que sustenta y apoya lo establecido por los otros autores, sugiriendo que PCV-2 juega un papel importante en el desarrollo de lesión vascular para la subsecuente lesión necrotizante.[18,16] La patogenia exacta de estas lesiones vasculares en cerdos con CP no está bien esclarecida. Sin embargo, los mecanismos por los que el virus induce vasculitis han sido divididos en dos categorías básicas.[26,27] En la primera de ellas, se habla de un efecto citopático directo de PCV-2 sobre células endoteliales, musculares o pericitos. En la

ISBN: 978

segunda categoría, se establece un mecanismo de daño vascular indirecto, derivado de una respuesta inmune mediada de origen celular (con secreción de citocinas por las células infectadas y el reclutamiento de células inflamatorias) o de origen humoral (con el depósito o formación *in situ* de complejos inmunes o activación del complemento en las paredes vasculares). [26,27] La presencia de inmunoglobulinas o complemento dentro y alrededor de vasos afectados se utiliza a menudo como un argumento para establecer una patogénesis de hipersensibilidad tipo III. A pesar, que en el presente estudio las técnicas de detección de estas moléculas no fueron realizadas, no se puede descartar este último mecanismo patogénico.

En resumen, la lesión necrotizante de órganos linfoides en casos de circovirosis porcina ha aumentado considerablemente durante los últimos años, pudiéndose ser una lesión grave de la enfermedad, que subyace de eventos vasculares graves, ya sea por acción directa del virus sobre la estructura vascular o por posible implicación de mecanismos inmunomediados indirectos de tipo celular o humoral. Estos hechos y el conjunto de nuestros resultados, podrían representar una modificación en la patogenia de la CP, tal vez asociado a la vacunación generalizada que se lleva a cabo actualmente en las granjas porcinas, que genera un marco inmunológico diferente del existente en la época pre-vacunación. Según esta hipótesis, la vacunación masiva, o algunas de las vacunas utilizadas, o algunas cepas emergentes, o una combinación de estos factores, generarían respuestas inmunitarias que se manifestarían en forma de vasculitis y lesiones necrotizantes en una frecuencia más alta que la observada en las descripciones iniciales de la enfermedad en la época pre-vacunación.

ISBN: 978

REFERENCIAS BIBLIOGRÁFICAS

1. Tischer I, Gelderblom H. Vettermann, W. Kotch MA. Porcine virus with circular single-stranded-Dna. *Nature*. 1982;295:64-66.
2. Grau-Roma L, Hjulsager CK, Sibila M, et al. Infection , excretion and seroconversion dynamics of porcine circovirus type 2 (PCV2) in pigs from post-weaning multisystemic wasting syndrome (PMWS) affected farms in Spain and Denmark. *Vet Mibrobiology*. 2009;135:272-282.
3. Rose N, Opriessnig T, Grasland B, Jestin A. Epidemiology and transmission of porcine circovirus type 2 (PCV2). *Virus Res*. 2012;164(1-2):78-89.
4. Chae C. A review of porcine circovirus 2-associated syndromes and diseases. *Vet J*. 2005;169:326-336.
5. Opriessnig T, Meng X-J, Halbur PG. Porcine circovirus type 2 – associated disease: Update on current terminology, clinical manifestations, pathogenesis, diagnosis, and intervention strategies. *J Vet Diagnostic Investig*. 2007;19:591-615.
6. Segalés J. Porcine circovirus type 2 (PCV2) infections: Clinical signs, pathology and laboratory diagnosis. *Virus Res*. 2012;164(1-2):10-19.
7. Grau-Roma L, Fraile L, Segalés J. Recent advances in the epidemiology, diagnosis and control of diseases caused by porcine circovirus type 2. *Vet J*. 2011;187:23-32.
8. Darwich L, Segal J, Mateu E. Pathogenesis of postweaning multisystemic wasting syndrome caused by Porcine circovirus 2: an immune riddle. *Arch Virol*. 2004;149:857-874.
9. Allan GM, Kennedy S, McNeilly F, et al. Experimental reproduction of severe wasting disease by co-infection of pigs with porcine circovirus and porcine parvovirus. *J Comp Pathol*. 1999;121:1-11.
10. Balasch M, Segalés J, Rosell C, et al. Experimental inoculation of conventional pigs with tissue homogenates from pigs with post-weaning multisystemic wasting syndrome. *J Comp Pathol*. 1999;121:139-148.
11. Kennedy S, Moffett D, McNeilly F, et al. Reproduction of lesions of postweaning multisystemic wasting syndrome by infection of conventional pigs with Porcine circovirus type 2 alone or in combination with Porcine parvovirus. *J Comp Pathol*. 2000;122:9-24.
12. Rosell C, Segalés J, Plana-Durán J, et al. Pathological, immunohistochemical, and In-situ hybridization studies of natural cases of postweaning multisystemic wasting syndrome (PMWS) in pigs. *J Comp Pathol*. 1999;120:59-78.
13. Rosell C, Segalés J, Domingo M. Hepatitis and staging of hepatic damage in pigs naturally infected with Pocine circovirus type 2. *Vet Pathol*. 2000;37:687-692.
14. Segalés J, Domingo M. Postweaning mulstisystemic wasting syndrome (PMWS) in pigs. A review. *Vet Q*. 2002;24:109-124.
15. Rodriguez-Arrioja GM, Segalés J, Rosell C, et al. Aujeszky's disease virus infection concurrent with postweaning multisystemic wasting syndrome in pigs. *Vet Rec*. 1999;144:152-153.
16. Galindo-Gardiel I, Grau-Roma L, Pérez-Maíllo M, Segalés J. Characterization of necrotizing lymphadenitis associated with porcine circovirus type 2 infection. *J Comp Pathol*. 2011;144:63-69. doi:10.1016/j.jcpa.2010.06.003.
17. Kim J, Chae C. Necrotising lymphadenitis associated with porcine circovirus type 2 in pigs. *Vet Rec*. 2005;156:177-178.
18. Opriessnig T, Janke BH, Halbur PG. Cardiovascular lesions in pigs naturally or experimentally infected with Porcine circovirus type 2. *J Comp Pathol*. 2006;134:105-110.
19. Seo HW, Park C, Han K, Chae C. Effect of porcine circovirus type 2 (PCV2) vaccination on PCV2-viremic piglets after experimental PCV2 challenge. *Vet Res*. 2014;45(1):1-9.
20. Beach NM, Meng X-J. Efficacy and future prospects of commercially available and

ISBN: 978

experimental vaccines against porcine circovirus type 2 (PCV2). *Virus Res*. 2012;164(1-2):33-42. doi:10.1016/j.virusres.2011.09.041.

21. Rosell C, Segalés J, Ramos-Vara JA, et al. Identification of porcine circovirus in tissues of pigs with porcine dermatitis and nephropathy syndrome. *Vet Rec*. 2000;146:40-43.

22. Jeong J, Park C, Choi K, Chae C. Comparison of three commercial one-dose porcine circovirus type 2 (PCV2) vaccines in a herd with concurrent circulation of PCV2b and mutant PCV2b. *Vet Mibrobiology*. 2015;177:43-52.

23. Kekarainen T, McCullough K, Fort M, Fossum C, Segalés J, Allan GM. Immune responses and vaccine-induced immunity against Porcine circovirus type 2. *Vet Immunol Inmunopathology*. 2010;136:185-193.

24. Segalés J, Kekarainen T, Cortey M. The natural history of porcine circovirus type 2 : From an inoffensive virus to a devastating swine disease ? *Vet Mibrobiology*. 2013;165:13-20.

25. Segalés J, Rosell C, Domingo M. Pathological findings associated with naturally acquired porcine circovirus type 2 associated disease. *Vet Mibrobiology*. 2004;98:137-149.

26. Langohr IM, Stevenson GW, Nelson EA, et al. Vascular lesions in pigs experimentally infected with Porcine circovirus type 2 serogroup B. *Vet Pathol*. 2010;47(1):140-147.

27. Resendes AR, Segalés J. Characterization of vascular lesions in pigs affected by Porcine circovirus type 2– systemic disease. *Vet Pathol*. 2015;52:497-506.

28. Seeliger FA, Brügmann ML, Krüger L, et al. Porcine circovirus type 2-associated cerebellar vasculitis in postweaning multisystemic wasting syndrome (PMWS)-affected pigs. *Vet Pathol*. 2007;44:621-634.

ISBN: 978

INFECCIÓN POR EL VIRUS DE DISTEMPER CANINO EN UN MAPACHE *(Procyon lotor)*. INFORME DE UN CASO

60

Trejo CA*[1] Flores MK[1], Ávalos RR[3], Cedillo RS[3], Zamora ADE[3], Névarez GAM[2] Rodríguez TLE[2], Zárate RJJ[3].

[1] Departamento de Patología, [2] Cuerpo Académico de Zoonosis y Enfermedades Emergentes, [3] Cuerpo Académico de Epidemiología Veterinaria de la Facultad de Medicina Veterinaria y Zootecnia, Universidad Autónoma de Nuevo León, Campus Ciencias Agropecuarias, Av. Francisco Villa s/n, Ex-Hacienda el Canadá, Escobedo, Nuevo León, México. C.P. 66050.

Correspondencia: armandotrejoc@gmail.com

RESUMEN

Un mapache silvestre *(Procyon lotor)*, hembra, de aproximadamente un año de edad se encontró deambulando cerca de un parque de diversiones en el municipio de Montemorelos, Nuevo León, México. El animal se remitió al Departamento de Patología de la F.M.V.Z. de la U.A.N.L., debido a un problema respiratorio marcado, regular condición física, diarrea persistente, temblores, incoordinación y convulsiones, culminando en coma y muerte. Microscópicamente, se observaron numerosos cuerpos de inclusión intracitoplasmáticos eosinofílicos, en epitelio respiratorio, intestinal y de túbulos renales. Igualmente, algunos cuerpos de inclusión intranucleares eosinofílicos, se observaron en astrocitos del cerebro. Como hallazgo incidental se observaron estructuras parasitarias en fase larvaria del género *Baylisascaris procyonis*, las cuales se encontraban en el interior de las criptas intestinales, así como numerosas estructuras parasitarias redondas de aproximadamente 4.5 micras de diámetro, que correspondieron a parásitos del género *Cryptosporidium sp*., en el borde de las vellosidades intestinales. Este es el primer informe de su tipo en México.

Palabras clave: Mapache, distemper canino, *Baylisascaris procyonis*, *Procyon lotor*, CDV.

ABSTRACT

A wild raccoon (Procyon lotor), female, one-year-old approximately, was found wandering near an amusement park in the municipality of Montemorelos, Nuevo Leon, Mexico. The animal was in a regular physical condition and it was sent to the Department of Pathology F.M.V.Z.-U.A.N.L., due to a marked respiratory problem, persistent diarrhea, tremors, ataxia and seizures, culminating in coma and death. Microscopically, numerous eosinophilic intracytoplasmic inclusion bodies in respiratory epithelium, intestinal and renal tubules were observed. Similarly, some eosinophilic intranuclear inclusion bodies

ISBN: 978

were observed in brain astrocytes. Parasitic larvae of Baylisascaris procyonis were observed as incidental finding inside the intestinal crypts. Also, numerous round parasitic structures (4.5 um in diameter), corresponding to Cryptosporidium sp., were observed on the brush border of enterocytes. To date, this is the first report of its kind in Mexico.
Keywords: Raccoon, canine distemper, *Baylisascaris procyonis*, *Procyon lotor*, CDV.

INTRODUCCIÓN

El Virus del Distemper Canino o CDV pertenece al género *Morbillivirus*, familia *Paramyxoviridae y está* agrupada en el orden *Mononegavirales*. Los viriones son envueltos, con forma pleomórfica y de 150-300 nm de diámetro. El virión posee un genoma no segmentado de ARN de cadena simple de polaridad negativa (15-16Kb). El virus se replica principalmente en el citoplasma de células del sistema fagocítico-mononuclear [9].

El Distemper canino es una de las enfermedades virales más importantes en caninos domésticos, siendo una enfermedad febril que se presenta en forma aguda o subaguda y es altamente contagiosa. Puede afectar los sistemas respiratorio, gastrointestinal, nervioso central y el tegumentario [5,9]. El CDV también es capaz de infectar a miembros de las siguientes familias: *Canidae* (perros, dingos, coyotes, chacales, lobos, zorras), *Procyonidae* (mapaches, coatíes, olingos), *Mustelidae* (hurón, minks), *Tayasuidae* (pecarí de collar), entre otras[1,6]. A principios de 1990 el CDV se aisló de miembros de la familia *Felidae* (leones, leopardos, chitas, tigres), donde causó alta morbilidad y mortalidad entre miembros de esta familia, en parques nacionales y zoológicos [2,3,4,6,10]. Las cepas de CDV conocidas forman un serotipo y además existen cepas de diferente virulencia [10].

Debido a que los canideos domésticos coexisten en ciertas áreas suburbanas con carnívoros silvestres, la transmisión y el mantenimiento del CDV se ha podido llevar a cabo, por lo que es necesario llevar a cabo estudios patológicos, biología molecular y epidemiológicos entre las especies silvestres susceptibles a este virus y comprender el comportamiento de este agente patógeno en nuestro entorno ecológico [6,7].

MATERIAL Y MÉTODOS

Un mapache silvestre *(Procyon lotor)*, hembra, de un año de edad, se encontró deambulando cerca de un parque de diversiones en el municipio de Montemorelos, Nuevo León, México. El animal se remitió al Departamento de Patología de la F.M.V.Z. de la U.A.N.L., con un problema respiratorio marcado, presentaba regular condición física, diarrea persistente, temblores, incoordinación y convulsiones, culminando en coma y muerte (Fig. 1).

ISBN: 978

Figura 1. Mapache con restos de excremento en región perianal.

A la necropsia, se observó una pobre condición corporal, las mucosas se apreciaron anémicas, además de marcada descarga nasal, en tórax se encontró una congestión pulmonar discreta difusa y múltiples focos hemorrágicos, en tráquea se observó una congestión discreta difusa (Fig. 2). El hígado presentó una congestión severa difusa, mientras que las mucosas gastroentéricas se apreciaron hemorrágicas, además de amplias áreas hemorrágicas petequiales a nivel de la serosa (Fig. 3). En sistema nervioso, el cerebro a nivel de las meninges y el parénquima, se apreciaron con una congestión severa difusa (Fig. 4). Se recolectó parte de la materia fecal y se procedió a realizar el estudio coproparasitoscópico, observándose numerosas estructuras parasitarias del género *Eimeria sp*.

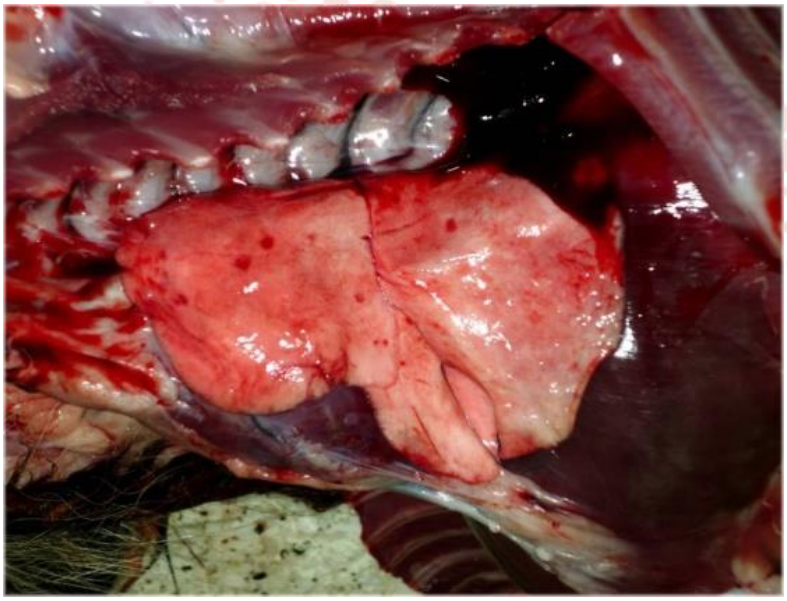

Figura 2. Pulmón congestionado y con hemorragias petequiales.

ISBN: 978

Figura 3. Estómago e intestino delgado hemorrágicos.

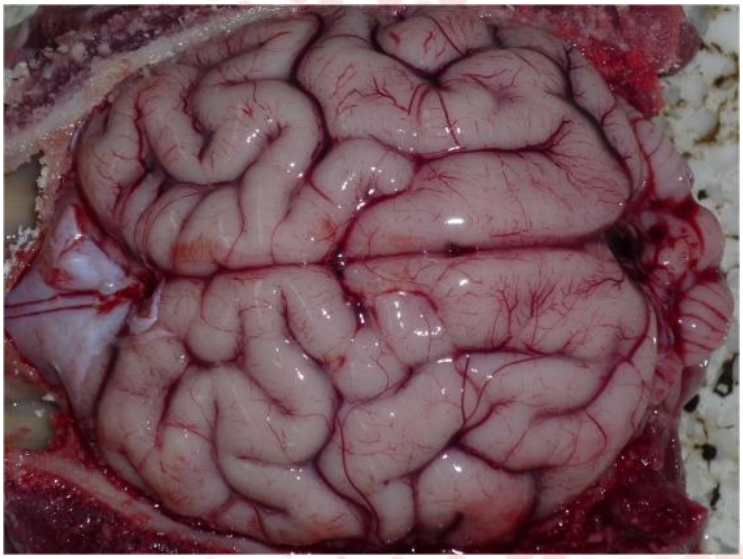

Figura 4. Congestión encefálica severa difusa.

Las lesiones microscópicas en pulmones, consistieron de un marcado engrosamiento de los septos alveolares y de un infiltrado inflamatorio de tipo linfocitario. Los bronquios y bronquiolos se apreciaron con hiperplasia del epitelio cilíndrico pseudoestratificado ciliado y presencia de cuerpos de inclusión intracitoplasmáticos eosinofílicos (Fig. 5). Asimismo, éstos cuerpos de inclusión también se encontraron en el citoplasma del epitelio intestinal junto con un infiltrado inflamatorio de tipo linfocitario y células plasmáticas, así como numerosas estructuras parasitarias alargadas en fase larvaria del género *Baylisascaris procyonis* (Fig. 6), las cuales se encontraban dentro de las criptas intestinales, por otro lado, en el borde apical de dichas vellosidades intestinales, se apreciaron numerosas estructuras parasitarias redondas de aproximadamente 4.5 micras de diámetro, compatibles con microorganismos del género *Cryptosporidium sp* (Fig. 7).

ISBN: 978

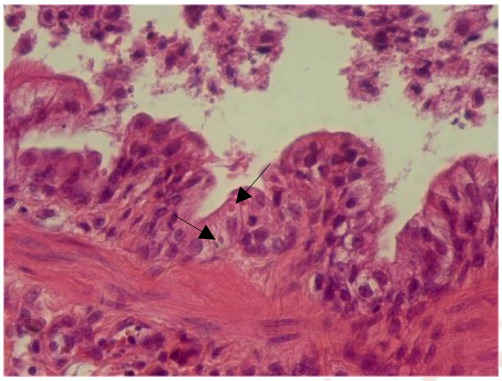

Figura 5. Cuerpos de inclusión intracitoplasmáticos en epitelio respiratorio. 100X (Ver flechas).

Figura 6. Parásitos en fase larvaria del género *Baylisascaris procyonis* en epitelio intestinal. 40X (Ver flechas).

En epitelio renal y de la vejiga urinaria también se apreciaron numerosos cuerpos de inclusión intracitoplasmáticos eosinofílicos, mientras que en bazo, se observó en pulpa blanca, atrofia linfoide marcada en los centros germinativos esplénicos. En cerebro se encontró una congestión meníngea severa difusa, desmielinización cortical, congestión y edema perivascular marcado, manguitos perivasculares y cuerpos de inclusión intranucleares eosinofílicos en astrocitos. (Fig. 8).

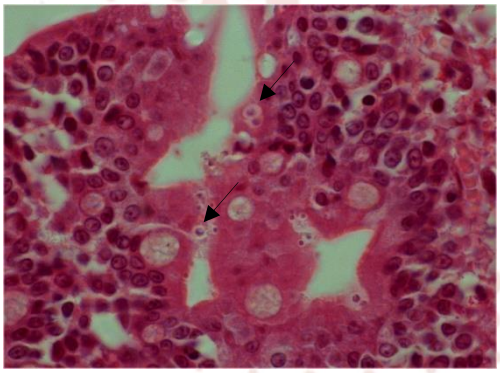

Figura 7. Parásitos del género *Cryptosporidium sp*., en epitelio intestinal. 100X (Ver flechas).

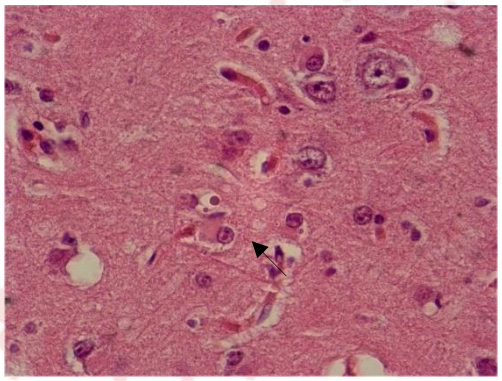

Figura 8. Cuerpo de inclusión intranuclear en astrocito. 100X (Ver flecha).

Las pruebas complementarias incluyeron la detección molecular mediante RT-PCR y PCR-anidado del CDV usando primers que amplifican una región altamente conservada dentro del gen de la nucleocápside del virus (Fig. 9).

ISBN: 978

PROCEDIMIENTO

A partir de muestras de cerebro, intestino y riñón-pulmón e hígado-bazo se obtuvo el RNA total con *TRIzol® reagent* siguiendo las recomendaciones del fabricante (Thermo Fisher). El RNA se conservó a -70°C hasta su uso. La RT-PCR (primera ronda) se realizó con el estuche comercial *SuperScript™ II One Step RT-PCR* (invitrogen) en un volumen final de 50µl con los primers CDV-N6 y CDV-N7 bajo las siguientes condiciones: En tubos de 0.2 ml se mezcló el buffer, agua, primers y RNA total (5µl) y se incubó a 94°C por 3 min y luego a 4°C por 10 min. A cada tubo de reacción se agregó 36 µl del RT-PCR mix (2X RT-PCR mix, transcriptasa reversa y la ADN polimerasa). Las reacciones fueron sometidas a 30 Ciclos de 94°C-30 sec.; 55°C-30 sec. y 72°C-30 sec., seguida de una amplificación final por 5 min. a 72°C. El PCR anidado se realizó con el kit *Platinum® SuperMix* (Invitrogen®) con los primers CDV-N9 y CDV-N8, 2.5 µl de la primera ronda de reacción en un volumen final de 47.5 µl durante 30 ciclos bajo las siguientes condiciones 94°C-30 sec., 55°C-30 sec.; 72°C 30 sec. y una amplificación final de 72°C durante 5 min. Los productos amplificados fueron analizados en geles de agarosa al 1.5%, usando un marcador de peso molecular como referencia. Para el resultado, interpretación y validación de la prueba se tomaron en cuenta los siguientes criterios: ausencia de bandas en los controles negativos, presencia de bandas en el control positivo (427 pb / RT-PCR y/o 149pb /PCR anidado). Las muestras clínicas se interpretaron como positivas si mostraron las bandas del tamaño esperado.

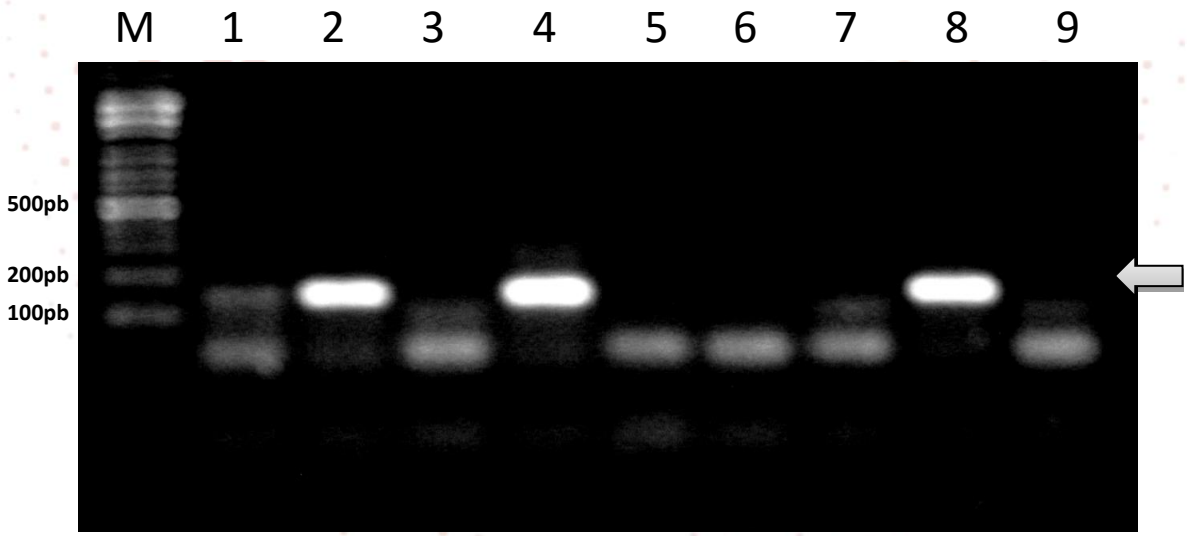

Figura 9. Resultados del RT-PCR y PCR anidado para el Virus de Distemper Canino (CDV). El RNA fue transcrito a cDNA con el primer CDV-N7 localizados en la región del genoma de CDV que codifica para la proteína N. Se amplifico un segmento de 427 pb con la combinación de los primers (CDV-7, CDV-N6.). En el PCR anidado se amplificó un segmento de 149 pb mediante la combinación de primers CDV-N9 y CDV-N8. El resultado de los productos amplificado de las distintas muestras en el PCR anidado de 149 pb se muestra. La flecha indica el producto esperado (149 pb). **M**. Marcador de peso molecular; **1.** Intestino canino (+); **2**. Intestino de mapache; **3.** Cerebro de mapache; **4.** Bazo e Hígado de mapache; **5**. Pulmón y Riñón de mapache; **6-7**. Muestras de canino (-); **8**. Control Positivo (Vacuna); **9**. Control Negativo (H_2O).

ISBN: 978

DISCUSIÓN

Los hallazgos macroscópicos, microscópicos y de PCR, confirmaron una infección severa de distemper canino en un mapache silvestre. Hasta donde sabemos éste es el primer informe de una infección por distemper canino en una especie de la familia *Procyonidae*, en México. En un estudio previo solo se determinó evidencia serológica del virus del moquillo canino en un mapache pigmeo (*Procyon pygmaeus)* en la isla de Cozumel [8]. Por otro lado, también es el primer reporte del hallazgo de *Baylisascaris procyonis* y *Cryptosporidium sp*., en el sistema digestivo de esta especie, como agentes sinérgicos y causales probablemente de la diarrea persistente que el animal presentaba.

BIBLIOGRAFÍA

1. Appel, M.J. & Summers, B.A. (1995). Pathogenicity of morbilliviruses for terrestrial carnivores. Vet Microbiol 44, 187-91.

2. Carpenter, M.A., Appel, M.J., Roelke-Parker, M.E., Munson, L., Hofer, H., East, M. & O´Brien, S.J. (1998). Genetic characterization of canine distemper virus in Serengeti carnivores. Vet Immunol Immunopathol 65, 259-66.

3. Daszak, P., Cunningham, A.A., Hyatt, A.D. (2000). Emerging Infectious Diseases of Wildlife-Threats to Biodiversity and Human Health. Science 287, 443-449.

4. Endo, Y., Uema, M., Miura, R., Tsukiyama-Kohara, K., Tsujimoto, H., Yoneda, K. & Kai, C. (2004). Prevalence of canine distemper virus, feline immunodeficiency virus and feline leukemia virus in captive African lions (Panthera leo) in Japan. J Vet Med Sci 66, 1587-9.

5. Greene C.E., Vandevelde, M. (2012). Canine Distemper. In Infectious Diseases of the Dog and Cat. pp. 25-42. 4th Edition. Edited by C.E. Greene. St. Louis Missouri, U.S.A: Elsevier-Saunders.

6. Harder, T.C. & Osterhaus, A.D. (1997). Canine distemper virus-a morbillivirus in search of new hosts? Trends Microbiol 5, 120-4.

7. König, M. (2004). Nachweis eines Genomabschnittes des Hundestaupevirus (CDV) mit Hilfe der reversen Transkription/Polymerase Kettenreaktion (RT-PCR), pp. 1-9. Giessen, Deutschland.

8. MacFadden, K.W., Wade, S.E., Duvobi, E.J., Gomppert, M.E. (2005). A Serological and Fecal Parasitologic Survey of the Critically Endangered Pygmy Raccoon (*Procyon pygmaeus*). J Wildl Dis 41(3), 615-617.

9. Mayo, M.A., McGeoch, D.J., Pringle, C.R., Wickner, R.B., van Regenmortel, M.H.V. (2000). Virus Taxonomy: Classification and Nomenclature of Viruses: Seventh Report of the International Committee on Taxonomy of Viruses, 1st edition edn, pp. 1162 pages. Edited by D.J.M.M.A. Mayo, C.R. Pringle, R.B. Wickner, M.H.V. van Regenmortel, Claude M. Fauquet, Dave, H.L. Bishop, E.B. Carsten, M.K. Estes, S.M. Lemon, J. Maniloff: Academic Press.

10. Murphy, F.A., Gibbs, E.P.J., Horzinek, M.C., Studdenrt, M.J. (1999). Veterinary Virology. 3rd Edition end, pp. 629 pages. San Diego, California, U.S.A.: Academic Press.

ISBN: 978

INFORME DE UN CARCINOMA MAMARIO EPITELIOTROPICO EN UNA PERRA

61

Enríquez, VA*[1], Olguín, BA[1], Ugalde, CMJ[2], Zuñiga KC[3]

[1]Laboratorio de Patología Animal, Comité Estatal para el Fomento y Protección Pecuaria del Estado SC, Querétaro; [2]Escuela de Medicina Veterinaria y Zootecnia, Facultad de Ciencias Naturales, Universidad Autónoma de Querétaro; [3]Médico Clínico independiente.
Correspondencia: alexe442000@yahoo.com.mx

RESUMEN

El presente informe es sobre un carcinoma mamario con células neoplásicas que invaden la epidermis adyacente. Los tumores de glándula mamaria son de los más comunes en perras, existen varias clasificaciones y posibles etiologías como hormonales, genéticos, ambientales, entre otros. En este caso se diagnóstico en un canino hembra Poodle de 13 años de edad llamada Kika, la paciente comenzó con la aparición de un nódulo mamario pequeño de rápido crecimiento hasta que reventó y debió hacerse intervención quirúrgica. En la histología se encontró tejido de neoformación no delimitado inmediatamente por debajo de la epidermis, así como penetrándola. También había células multinucleadas con moderado citoplasma de formas extrañas acompañados de mitosis atípicas. Además se observaron sitios con células inflamatorias, hemorragias y células neoplásicas dentro de los vasos sanguíneos.

Palabras claves: adenocarcinoma mamario, epiteliotrópico, canino

REPORT OF A CASE OF EPITHELIOTROPIC MAMMARY ADENOCARCINOMA IN A BITCH

ABSTRACT

The present report it's about a mammary carcinoma with infiltration to the epidermis, which seems to be uncommon reported in dogs. This case is about 13 year old female poodle canine named “Kika” that presented nodular growing in the mammary area acompanied with erythematous and ulcerated skin lesions. The microscopic findings revealed an anaplasic carcinoma with invasion to the epidermis.

Key words: mammary adenocarcinoma, epitheliotropic, canine

ISBN: 978

INTRODUCCIÓN

Los tumores mamarios en perras están dentro de las neoplasias más comunes, siendo las perras adultas más afectadas. Puede ser único o varios tumores en la cadena mamaria con uno o más patrones. Estos tumores se pueden unir a los tejidos finos subyacentes o ser móviles, cubiertos por piel intacta o ulcerada.[1,2]

En mujeres las lesiones intraepiteliales asociadas a cáncer de mama son comunes y diagnosticadas con métodos como la mamografía, dichas lesiones incluyen hiperplasia, hiperplasia atípica y carcinoma in situ, las cuales se reconocen como factores de riesgo para el cáncer invasivo.[3] También se han descrito lesiones erisipeloides debido a la metástasis cutánea (epidermotropismo), sin embargo la clave para el diagnóstico con infecciones con *Erysipelothrix spp*. es la ausencia de fiebre y escalofríos, así como falta del aislamiento de la bacteria en medios de cultivo y la ausencia de leucocitosis. Sin embargo en perros las infecciones por erisipelas son raras y de presentaciones variables, no necesariamente en piel.[4]

Historia Clínica

Canino hembra Poodle, de 13 años de edad llamada "Kika" que comenzó con un nódulo pequeño en una de las mamas y al paso del tiempo éste reventó. La piel adyacente presentaba alopecia, era de aspecto irregular, eritematosa, engrosada, y ulcerada, por lo que se decidió hacer la recisión quirúrgica de la cadena mamaria.

Después de la toma de la biopsia la piel sobrante, empezó con las mismas lesiones que se fueron extendiendo por toda la región abdominal.

Hallazgos macroscópicos

Se recibió cadena mamaria que comprendía de cuatro pezones, con las siguientes medidas: 20x3x2.7cm. La piel antes del primer pezón y hasta el segundo no presentaban cambios macroscópicos visibles, la piel alrededor del 2do pezón presenta pequeñas zonas nodulares que al corte eran de color blanco nacarado. Entre el tercer y cuarto pezón se observó una estructura nodular, de 5.5cm de largo por 2.5cm de ancho. Asimismo, alrededor del pezón 3 se encontró una úlcera de color gris y el centro de color café-amarillo. De igual manera, el pezón 4 presenta una úlcera aproximadamente 1.3 cm de diámetro, no muy profunda, así como otras úlceras de menor tamaño distribuidas alrededor del pezón.

La superficie de corte se observó parcialmente delimitada por una capa delgada de tejido conectivo, rodeada por tejido adiposo con variaciones, donde se encontraban zonas completamente sólidas de color blanco nacarado y otras que presentan pequeñas cavitaciones, algunas contenían material ligeramente viscoso de color ámbar y otras no contenían nada. Una sección del pezón 4 presentaba un nódulo de 1x0.7x1cm de consistencia firme color blanco-amarillo.

ISBN: 978

Hallazgos microscópicos

Pezón 1 y 4 presentaron tejido de neoformación no delimitado inmediatamente por debajo de la epidermis que se caracterizaba por formaciones acinares de diferentes tamaños y formas que proyectaban papilas hacia el interior, el cual estaba formado por epitelio anaplásico, incluso se llegaron a encontrar células multinucleadas, moderada cantidad de ellas estaban sueltas. Se caracterizaban por presentan moderado citoplasma eosinofílico con núcleos grandes de formas extrañas con uno o más nucléolos gigantes acompañados de varias mitosis atípicas.

Además se observan sitios con células inflamatorias, hemorragias y en algunos vasos sanguíneos con células neoplásicas en el interior.

Pezón 2: además de lo anteriormente descrito se observaron fibriblastos alrededor de las estructuras acinares, acompañadas de inflamación severa.

Pezón 3: además de lo descrito anteriormente en esta glándula se encontró proliferación de células mioepiteliales que presentaban características de malignidad y en un área había metaplasia ósea.

Cabe mencionar que en algunas zonas las células neoplásicas separaban e infiltraban las diferentes capas de la epidermis.

Diagnósticos morfológicos

Pezón 1 y 4: Carcinoma anaplásico con células tumorales epiteliotrópicas
Pezón 2: carcinoma anaplásico con fibrosis y células tumorales epiteliotrópicas, Pezón 3. Carcinoma mixto con células tumorales epiteliotrópicas.

Diagnósticos diferenciales

Mastitis aguda, carcinoma inflamatorio, dermatitis ulcerativa.

DISCUSIÓN

De acuerdo a lo anteriormente descrito los tumores son grado lll de malignidad, ya que se encontraron células tumorales dentro de vasos sanguíneos indicativo de metástasis tanto a linfonodos regionales y/o pulmones. Además la metástasis a la epidermis hace que el tumor se extienda a lo largo.

ISBN: 978

CONCLUSIÓN

Con respecto a tumores de glándula mamaria en perras, no existen mucha referencias sobre metástasis a la epidermis, como se han descrito en mujeres con cáncer de mama, en donde las lesiones intraepiteliales sirven para pronóstico y manipulación de las pacientes.

En este caso se le dio el nombre de carcinoma epiteliotrópico debido a la imagen histológica, en donde se aprecian como las células neoplásicas rompen las uniones celulares de la epidermis para invadir.

El pronóstico es desfavorable para el animal debido a la invasión de las células, en caso de mujeres se han utilizado combinaciones de radio y quimioterapias con resultados variados.

REFERENCIAS

1. Goldschmidt M, Peña L, Rasotto R, Zappulli V. Classification and grading of canine mammary tumors. Vet Pathol 2011;48(1):117-31.

2. Meuten DJ. Tumors in domestic animals, 4thed, Iowa State: Press, 2002

3. Antuofermo E, Miller MA, Pirinu S, Xie J, Badve S, Mohammed SI. Spontaneous mammary intraepithelial lesions in dogs - A model of breast cancer. Cancer epidemiology , biomarker and prevention 2007; 10:158.

4. Prabhu S, Pai SB, Handattu S, Kudur MH, Vasanth V. Cutaneous metastases from carcinoma breast: the common and the rare. Indian J Dermatol Venereol Leprol 2009; 75(5):499-502.

ISBN: 978

INFORME DE UN CASO DE BULLAS ENFISEMATOSAS SEVERAS MULTIFOCALES EN EL PULMÓN DE UN CANINO MASTIN TIBETANO

62

Enríquez VA*[1], Olguín BA[1] y Elías AC[1]

[1]Laboratorio de Patología Animal, Comité Estatal para el Fomento y Protección Pecuaria del Estado SC, Querétaro

Correspondencia: alexe442000@yahoo.com.mx

RESUMEN

Las bullas enfisematosas son espacios aéreos mayores de 1 cm de diámetro, sin pared epitelial, que pueden verse en parénquima pulmonar. Se asocian con frecuencia a distintas patologías pulmonares siendo la enfermedad pulmonar progresiva obstructiva crónica (EPOC) la más común. Se reporta el caso de un canino Mastín Tibetano hembra de 1.9 años de edad con muerte súbita, que en la necropsia se encontraron numerosa bullas que abarcaban la mayoría del parénquima pulmonar.

Palabras clave: bulla enfisematosa, EPOC, canino.

EMPHYSEMATOUS BULLA IN A TIBETAN MASTIFF: CASE REPORT

ABSTRACT

Emphysematous bullaisbubble of air more than 1 cm in diameter, without epithelial wall, which can be seen in lung parenchyma. It is frequently associated with various lung diseases such as being the most common cronic obstruction pulmonary diseases (COPD). It can be congenital or acquired, single or multiple. This is the case of 1.9 years of Tibetan Mastiffmale dog, with history of sudden death. According to clinical history, gross and histopathology we concluded that the cause of death it may have been by pneumothorax, caused by a lung bulla.

Key words: Emphysematous bulla, pneumothorax, COPD, canine.

INTRODUCCIÓN

Las bullas enfisematosas se consideran espacios que contienen aire dentro del pulmón, resultado de la destrucción, dilatación y confluencia de espacios aéreos distales a los bronquios terminales.[1]Son comunes en perros de talla grande de pecho profundo.[2]Se clasifican en cualquiera de las categorías de enfisema según la localización de éstas en el alvéolo. Se consideran una forma de enfermedad localizada y no indica necesariamente la presencia de enfisema generalizado.[1]

ISBN: 978

En humanos se ha descrito que están asociadas con frecuencia a distintas patologías pulmonares siendo la EPOC la más común. Si ocupa la mitad de un hemitórax se denomina bulla gigante.[3]
Se ha descrito que pueden ser de origen congénito o adquirido, con presentación única o múltiple.[4]

Historia clínica

Se recibe el cadáver de un canino hembra de 1.9 años de raza Mastín Tibetano presentó muerte súbita previa dificultad para respirar.

Hallazgos macroscópicos

Las lesiones más importantes se encontraron en cavidad torácica principalmente en pulmones.

Al abrir la cavidad se encontró una estructura delimitada por una pared delgada casi transparente en forma de bolsa que salía del pulmón y se encontraba abierta.
En aparato respiratorio: la tráquea presentaba los anillos en forma plana con abundante tejido conectivo, el último tercio de ésta se veía más pálido que el resto. Ambos pulmones presentaban bullas enfisematosas de diferentes tamaños,entre 5-10 cm de diámetro, distribuidas al azar. Además el lóbulo diafragmático derecho presentaba la superficie irregular conformada por múltiples burbujas pequeñas.El resto del parénquima se encontraba colapsado.

El lóbulo izquierdo era de color rojo oscuro (congestión hipostática), mientras el lóbulo derecho era de color rojo "cereza".

Aparato cardiovascular: en corazón se observó severa dilatación del ventrículo derecho, al corte había engrosamiento de la válvula mitral que era de color rosa pálido con los bordes de color rojo "cereza".

Diagnósticos morfológicos

- Atelectasia traqueal.
- Enfisema pulmonar severo con grandes bullas enfisematosas multifocales.
- Endocarditis valvular.

Hallazgos microscópicos

En las diferentes secciones de pulmón revisadas se observaron los espacios aéreos amplios, delimitados por una pared alveolar simple. En el interior de la mayoría de ellos no se encontró ningún tipo de material, sin embargo en algunas zonas se encontró gran cantidad de material homogéneo eosinofílicoacelular, acompañado de escasas células inflamatorias de tipo mononuclear, eritrocitos y material fibrilar eosinofílico. Además en los bronquios revisados, no se apreció cartílago, pero presentaban una capa gruesa de músculo liso.También en una zona se encontraron múltiples focos de mineralización.
La válvula aurículo-ventricular presentaba severo infiltrado inflamatorio compuesto principalmente por neutrófilos y macrófagos.

ISBN: 978

Diagnósticos morfológicos

- Enfisema pulmonar severo con zonas de edema, fibrina, mineralización y aplasia de cartílago bronquial.
- Neumonía no supurativa leve.
- Endocarditis severa.

DISCUSIÓN

Las bullas enfisematosas son comunes en perros de talla grande de pecho profundo, aunque se ha descrito un cuadro congénito asociado a hipoplasia de cartílago bronquial. En este caso no se encontró cartílago alrededor de los bronquios de las secciones revisadas, por lo que podía tratarse de un problema congénito.Además por la edad del animal y la historia clínica de problemas respiratorios recurrentes.

La neumonía encontrada pudo favorecer a la formación de más enfisema. La endocarditis valvular, generalmente se produce por complicaciones de heridas infectadas y/o caries.

La causa de muerte de este animal de acuerdo con la historia clínica aunado a lo anteriormente descrito, se sugiere fue por neumotórax, originado por el acúmulo de aire en las pleuras o ruptura de alguna de las bullas.

CONCLUSIÓN

Los diagnósticos diferenciales son clínicos y están asociados a aquellas causas que produzcan insuficiencias respiratorias como, traumas que comprometan la circulación de aire, infecciones, neoplasias, quistes, enfisemas, etc.[4]

En este caso la muerte repentina del animal puede estar asociada a neumotórax.

Los mecanismos específicos propuestos para la causa de muerte en casos de un neumotórax de tensión están basados en evidencia experimental en modelos animales e incluyen:

1. Desarrollo de una hipoxemia significativa antes de un colapso cardiovascular.
2. Efecto compresivo mecánico directo en los lóbulos pulmonares ipsilaterales que causan una reducción significativa en el flujo sanguíneo arterial pulmonar y bronquial, así como en el tránsito de aire.
3. Obstrucción del retorno venoso en la unión cava-atrial secundario a una desviación mediastínica con un consecuente colapso cardiovascular y una falla precipitada del flujo cardiaco.[5]

ISBN: 978

REFERENCIAS

1. Oliveira C, Radamacher N, David A, Vasanjee S, Gaschen L. Spontaneous pneumothorax in a dog secondary to *Dirofilariaimmitis* infection. J Vet Diagn Invest 2010; 22:991-994.

2. Grant Maxie M, editor. Jubb, Kenedy, Palmer´s, Pathology of domestics animals. Vol 2.6th. Edition. Saunders Elsevier. 2016:486-487.

3. Grubsteina A, Bendayanb D, Schactmanc I, Cohena M, Shitritb D, Kramerb MR.Concomitant upper-lobe bullous emphysema,lower-lobe interstitial fibrosis and pulmonary hypertension in heavy smokers: report of eight cases and review of the literature. Respiratory Medicine 2005; 99:948-954.

4. Stogdale L, O'connor CD, Williams MC, Smuts MMS. Recurrent pneumothorax associated with a pulmonary emphysematous bulla in a dog: Surgical correction and proposed pathogenesis.Case report. Can. Vet. J. 1982; 23:281-287.

5. Gopalakrishnan G, Stevenson GW. Congenital lobar emphysema and tension pneumothorax in a dog. J Vet Diagn Invest 2007; 19:322-325.

ISBN: 978

INFORME DE UN CASO DE QUIMIODECTOMA CON METASTASIS A PULMÓN EN UN CANINO XOLOITZCUINTLE

63

Enríquez, VA*[1], Olguín, BA[1] y Romero, AJA[2]

[1]Laboratorio de Patología Animal, Comité Estatal para el Fomento y Protección Pecuaria del Estado SC, Querétaro; [2]Escuela de Medicina Veterinaria y Zootecnia, Facultad de Ciencias Naturales, Universidad Autónoma de Querétaro.

Correspondencia: alexe442000@yahoo.com.mx

RESUMEN

Canino, Xoloitzcuintle, macho que presentaba tos e insuficiencia respiratoria. El clínico le realizó una placa radiográfica torácica la cual reveló una masa única, irregular en la base del corazón. También se realizaron pruebas bioquímicas donde se encontró que el animal empezaba con insuficiencia renal. Tres meses después de los hallazgos encontrados se decide realizar la eutanasia. El cadáver del animal se remitió al Laboratorio de Patología Animal en Calamanda, Querétaro. En la necropsia se encontró una masa tumoral sobre la basedel corazón que rodeaba la arteria pulmonar y a la aorta, la cual era de forma irregular de aproximadamente 7x7x5cm. Histológicamente el tumor incluye la capa íntima de una arteria de gran calibre, se caracteriza por contar con una cápsula gruesa de tejido conectivo que emite trabéculas formando compartimentos, las células que se encuentran en éstos son características a las descritas en los quimiodectomas. Losquimiodectomasson tumores que se originan de los quimiorreceptores que se encuentran en las arterias de gran calibre con etiología desconocida.

Palabras clave: quimiodectoma, cuerpo aórtico, corazón, canino

CHEMODECTOMA WITH LUNG METASTASIS IN AXOLOITZCUINTLE DOG

ABSTRACT

In the present report, the gross and microscopic findings of a chemodectoma are described in a male Xoloitzcuintle dog of unknown age. Previuslya x-ray imageshown the presence of a mass in the base in the heart. After three months the animal condition got worse and the proprietary decided to euthanasied the dog. The carcass was sent to the Animal Pathology Laboratory Calamanda, Querétaro. Necropsy revealed a single irregular protuberance (7 x7x5 cm), located on the base of the heart surrounding the pulmonary artery and the aorta. Histopathological findings included the intima oflarge caliber artery with neoplastic cells

ISBN: 978

surrounded by a thick capsule of connective tissue that emits trabeculae forming compartments where large pleomorphic cells were. These cells were compatible with chemodectoma.
Keywords: chemodectoma, aortic body, heart, dog

INTRODUCCIÓN

Los quimiodectomas son neoplasias que se originan de los tejidos quimiorreceptores y son poco frecuentes en perros, usualmente tienen un comportamiento benigno, son de crecimiento lento, sin embargo por la localización y la compresión de los grandes vasos comprometen la vida del animal.

Se originan en los quimiorreceptores tanto del cuerpo carotídeo como del cuerpo aórtico, siendo este último el más común en los animales.[1]Otras localizaciones donde se han encontrado incluyen la yugular, nervio vago, región nasal, órbitas, laringe y tímpano.En caso de los quimiodectomas malignos los sitios más comunes de metástasis incluyen los tejidos regionales y el hueso.

La etología se desconoce, sin embargo se ha sugerido que una predisposición genética agravada por hipoxia crónica favorece a su desarrollo. [2]Los signos clínicos asociados a la presencia de dicho tumor, incluyen insuficiencia cardíaca, tos, disnea, vómitos, entre otros.[3]

Los órganos quimiorreceptores son barómetros sensitivos a los cambios en el contenido de bióxido de carbono en la sangre, pH y tensión de oxígeno, ayudan en la regulación de la respiración y la circulación.[1]

El tejido quimioreceptor está presente en varios sitios del cuerpo incluyendo el cuerpo carotídeo, cuerpos aórticos, ganglio nodoso de nervio vago, ganglio ciliar de la órbita, páncreas, cuerpos de la vena yugular interna, por debajo del oído medio y en el glomus yugular a lo largo de la rama recurrente del nervio glosofaríngeo.[4]

Historia clínca

Se recibió un cadáver de un canino, Xoloitzcuintle, macho. Los signos clínicos remitidos fueron tos e insuficiencia respiratoria crónica. El médico clínico le realizó una placa radiográfica de tóraxen la cual se observó una masa en la base del corazón que fue creciendo. También se le realizó una bioquímica sanguínea en la cual el animal presentaba insuficiencia renal. Tres meses después, debido al deterioro del animal, se decidió eutanasiarlo.

Hallazgos macroscópicos

La tráquea presentaba los anillos alargados y con abundante membrana entre ellos. Los pulmones eran de color rojo casi en su totalidad, excepto una porción del lóbulo craneal derecho que era de color blanco-rosa, presentaban consistencia elástica, al corte fluyó líquido teñido de color rojo con escasa espuma.

ISBN: 978

Sobre la base del corazón se encontró una masa tumoral que rodeaba la arteria pulmonar y a la aorta, era de forma irregular de aproximadamente 7x7x5cm, era firme a tacto y de color blanco nacarado, sin embargo presentaba congestión severa. Al corte la superficie era sólida de color blanco.

En la superficie del bazo se encontraron múltiples nódulos de aproximadamente 0.1 cm de diámetro de color blanco crema, que al corte profundizaban en el parénquima.

Hallazgos microscópicos

El tumor encontrado en corazón involucra la capa íntima de una arteria de gran calibre, se caracteriza por contar con una cápsula gruesa de tejido conectivo que emite trabéculas formando compartimentos y, en todo este tejido fibrovascular se encuentran numerosos macrófagos, los cuales contienen pigmento de color café ocre (hemosiderina) en el citoplasma, también cuenta con unos linfocitos y células plasmáticas. Las células en el interior de los compartimentos tienden a ser de ovaladas a poliédricas, sin embargo, se encuentran también células pleomórficas de gran tamaño, que se caracterizan por contener moderado citoplasma eosinofílico, núcleos centrales, la mayoría son redondos aunque existen algunas formas diferentes, la cromatina es granular y presenta nucléolos que van de prominentes a gigantes. También en el interior de algunos compartimentos se aprecian zonas de necrosis.

El pulmón se encontraba congestionado, en algunos sitios los septosse apreciaban engrosados por la presencia delas células tumorales anteriormente descritas.

El bazo se encontraba hemorrágico, de tal manera que la pulpa blanca casi no se apreciaba, además había abundante pigmento de color café-ocre, tanto suelto como dentro del citoplasma de algunas células. En varios vasos sanguíneos, principalmente de la periferia se encontraron trombos grandes que ocluían casi la totalidad de la luz.

Diagnóstico: Quimiodectoma con focos de metástasis en pulmón.

DISCUSIÓN

Estos tumores representan un problema importante de diagnóstico ya que hasta la fecha no existen criterios aceptados universalmente que permitan diferenciar a los benignos de los malignos antes de que se presenten las metástasis. Incluso son pocos los casos en los que se describe metástasis por este tipo de tumor.[5]

Se ha propuesto clasificar el grado de malignidad de estos tumores de acuerdo al siguiente criterio: I) benigno, índice de proliferación baja, hasta dos mitosis por cada 1000 células, células relativamente uniformes, no metástasis ni invasión a tejidos adyacentes; II) maligno, índice de proliferación de bajo a medio, de 2 a 10 figuras mitóticas por cada1000 células, crecimiento infiltrativo y posible presencia de, metástasis; III) maligno, índice proliferativo alto, más de 10 mitosis por cada 1000

ISBN: 978

células, marcado pleomorfismo celular, crecimiento infiltrativo y presencia de metástasis.Las neoplasias benignas no presentan necrosis ni hemorragias.[6]

De acuerdo con esta clasificación nosotros consideramos que el tumor en este caso está dentro de la clasificación II.

Existen paneles de inmunohistoquímica que permiten determinar la malignidad que incluyen: neuron specific neurolase (NSN), Cromogramin A (CrA) y S-100 que se han utilizado en estudios de perros con quimiodectomas.[7]

CONCLUSIÓN

Es importante que en casos de animales con signología cardio-respiratoria crónica, los tumores del cuerpo aórtico sean incluidos, además, en ocasiones la manifestación clínica puede estar ausente o ser muy sutil aunado a un patrón de crecimiento muy lento, pudiendo estar presente antes de un signo evidente.
También es importante contar con herramientas como la inmunohistoquímica para diferenciar entre tumores benignos y malignos, sin embargo en este caso la metástasis a pulmón ayudó para determinar su malignidad.

REFERENCIAS

1. Meuten DJ. Tumors in domestic animals, 4thed, Iowa State: Press, 2002.

2.Sampedro-Carrillo EA, Cisneros-Sotelo L, De la Torre-Rendón F, Castell-Rodríguez A, Fortoul-Van DerlGoes T. Metástasis pulmonar con patrón miliar por quimiodectoma maligno del cuerpo carotídeo. Servicio de Anatomía Patológica, Hospital Regional "Lic. Adolfo López Mateos", I.S.S.S.T.E; Departamento de Biología Celular y Tisular, Facultad de Medicina, U.N.A.M., México. IV-CVHAP 2001.

3.Vetters JM, TonerPG. Chemodectoma of larynx.J. Pathol 1970; 101:259-265.

4. Genneser F. Histología. 3a ed. Madrid: Panamericana; 2012.

5.Maidana Moreno LG, Suárez ME, González A, Bellenzier O, Sosa G, Ávalos Ruíz DA. Hallazgo incidental de un quimiodectoma en un canino Bulldog Inglés.Compend. Cienc. Vet 2015; 5(01):31-35.

6.Noszczyk-Nowak A, Nowak M, UrszulaPaslawska U, Atamaniuk W, Nicpon J. Cases with manifestation of chemodectoma diagnosed in dogs in Department of Internal Diseases with Horses, Dogs and Cats Clinic, Veterinary Medicine Faculty, University of Environmental and Life Sciences, Wroclaw, Poland. Acta Veterinaria Scandinavica 2010; 52:35

7. Aresu L, Tursi M, Iussich S, Guarda F, Valenza F. Use of S-100 and chromogranin A antibodies as immunohistochemical Markers on detection of malignancy in aortic body tumors in dog. J. Vet. Med. Sci 2006; 68(11):1229-1233.

ISBN: 978

INFORME DE UN CASO DE UROLITIASIS OBSTRUCTIVA EN UN BOVINO DE LA CUENCA LECHERA DE TIZAYUCA, HIDALGO

64

Reyes CG[1], Silva HTJ[1], Bedolla AM[2]

[1]Departamento de Patología. Facultad de Medicina Veterinaria y Zootecnia, Universidad Nacional Autónoma de México.

[2] Centro de Enseñanza y Diagnóstico de Enfermedades de Bovinos. Facultad de Medicina Veterinaria y Zootecnia, Universidad Nacional Autónoma de México

Correspondencia a: adan_vet@hotmail.com

RESUMEN

La urolitiasis es la patología que afecta con mayor frecuencia el sistema urinario de los animales domésticos. La presentación obstructiva es de principal importancia en rumiantes machos, por la anatomía de la flexura sigmoidea. Esta patología es de etiología multifactorial, sin embargo, en la mayoría de los casos está asociada a un mal manejo nutricional. La alimentación de bovinos de corral, con dietas basadas en alto contenido de cereales, constituye un factor de riesgo importante, por la excesiva cantidad de fósforo y bajo nivel de calcio y potasio. El presente informe de caso describe las características macroscópicas y microscópicas de un cuadro de urolitiasis en un bovino holstein, macho entero, de 1 año de edad, el cual murió súbitamente en las instalaciones de la cuenca lechera de Tizayuca, Hidalgo. Los hallazgos son compatibles con cálculos de estruvita.

Palabras clave: Urolitiasis obstructiva, cálculos de estruvita, ganado lechero.

ABSTRACT

Urolithiasis is the most important urinary tract disease of domestic animals. The obstructive form is important in ruminants because to the anatomy of the sigmoid flexure. The etiology is multifactorial; however, it is principally consequence of bad nutritional management. The presence of calculi occur often in fed animals with highly cereal concentrated diets, this elements contains excessive phosphorus amounts and low levels of calcium and potassium. The present report describes the gross and microscopic findings of a 1 year old, non-spayed male, Holstein bovine, with multiple struvite calculi, which suddenly died at the dairy basin at Tizayuca, Hidalgo.

Keywords: Obstructive urolithiasis, struvite calculi, dairy cattle.

ISBN: 978

INTRODUCCIÓN

La urolitiasis se encuentra entre las enfermedades que afectan con mayor frecuencia el tracto urinario de los animales mamíferos, especialmente bovinos, ovinos, perros y gatos, y en menor proporción, caballos y cerdos[1,2]. Se define como la presencia de cálculos (urolitos o piedras) en las vías urinarias, los cuales son agregados de solutos precipitados, proteínas urinarias o detritus proteináceos[1,3]. Estas concreciones pueden formarse en cualquier porción del sistema colector urinario, sin embargo, son más comunes en los uréteres y el tracto urinario bajo, y menos frecuentes en la pelvis renal. Su importancia radica en la obstrucción parcial o total del flujo urinario, así como en el constante efecto lesivo hacia el tejido involucrado. La urolitiasis afecta a animales de ambos sexos, pero la obstrucción parcial o total secundaria es más común en el macho. Los novillos son más afectados por la forma obstructiva debido a la conformación anatómica de su tracto urinario[1, 4].

Tanto en medicina humana como en veterinaria, existen varios tipos de cálculos que se clasifican de acuerdo a su composición química en urolitos de estruvita, oxalato de calcio, sílice y carbonato. Sin embargo, aunque suele predominar un solo mineral, muchos de estos son de composición mixta[1,2,5].

No existe una etiología específica de esta enfermedad, en cambio se trata de una patología multifactorial en donde se combinan diversas condiciones como la nutrición, manejo y fisiología del individuo[6]. En bovinos es común que los animales que presentan esta afección sean alimentados con dietas basadas en granos, ya que estas poseen alto contenido de fósforo y bajos niveles de calcio, contribuyendo a la formación de urolitos de fosfato[7].

OBJETIVO

El propósito de este trabajo es describir los hallazgos clínicos, macroscópicos y microscópicos de un cuadro de urolitiasis grave en un bovino y de esta manera, aportar casuística y ampliar las posibilidades diagnósticas en el ámbito clínico-patológico.

DESCRIPCIÓN DE CASO CLINICO

El estudio anatomopatológico tuvo lugar en el Centro de Enseñanza y Diagnóstico de Enfermedades de Bovinos de la FMVZ-UNAM, ubicado en la cuenca lechera de Tizayuca, Hidalgo, al cual se remitió el cadáver de un bovino macho, raza Holstein, entero, de 1 año de edad, destinado para reproducción. La historia clínica indica que el animal murió de manera súbita.

ESTUDIO *POST-MORTEM.* HALLAZGOS MACROSCÓPICOS

En la inspección del aparato urinario, la superficie de corte de ambos riñones mostró sus cálices marcadamente dilatados, los cuales formaban cavitaciones que contenían múltiples urolitos (fig.1). Dichas estructuras eran esféricas u ovoides, blancas, de superficie rugosa, consistencia friable y en su interior, dura; oscilaban en tamaño entre 0.5 a 5 cm de eje mayor (fig.2). Los uréteres estaban notablemente dilatados y su mucosa mostraba áreas de hemorragia en forma de petequias y sufusión; asimismo, su luz estaba

ISBN: 978

ocupada por numerosos urolitos, los cuales eran más abundantes en la porción proximal de los mismos (fig.3). La serosa vesical se apreció oscurecida y al corte, la orina era opaca-rojiza; su mucosa era rojo oscura de manera zonal y estaba recubierta por moderada cantidad de fibrina (fig.4). Los primeros dos tercios de la uretra presentaban su mucosa notablemente enrojecida (fig.5) y al finalizar dicha tonalidad, se encontraba un urolito de 1 cm de diámetro, con características similares a los descritos.
En el examen del resto de los órganos, el ejemplar presentó edema pulmonar grave generalizado y acidosis ruminal aguda.

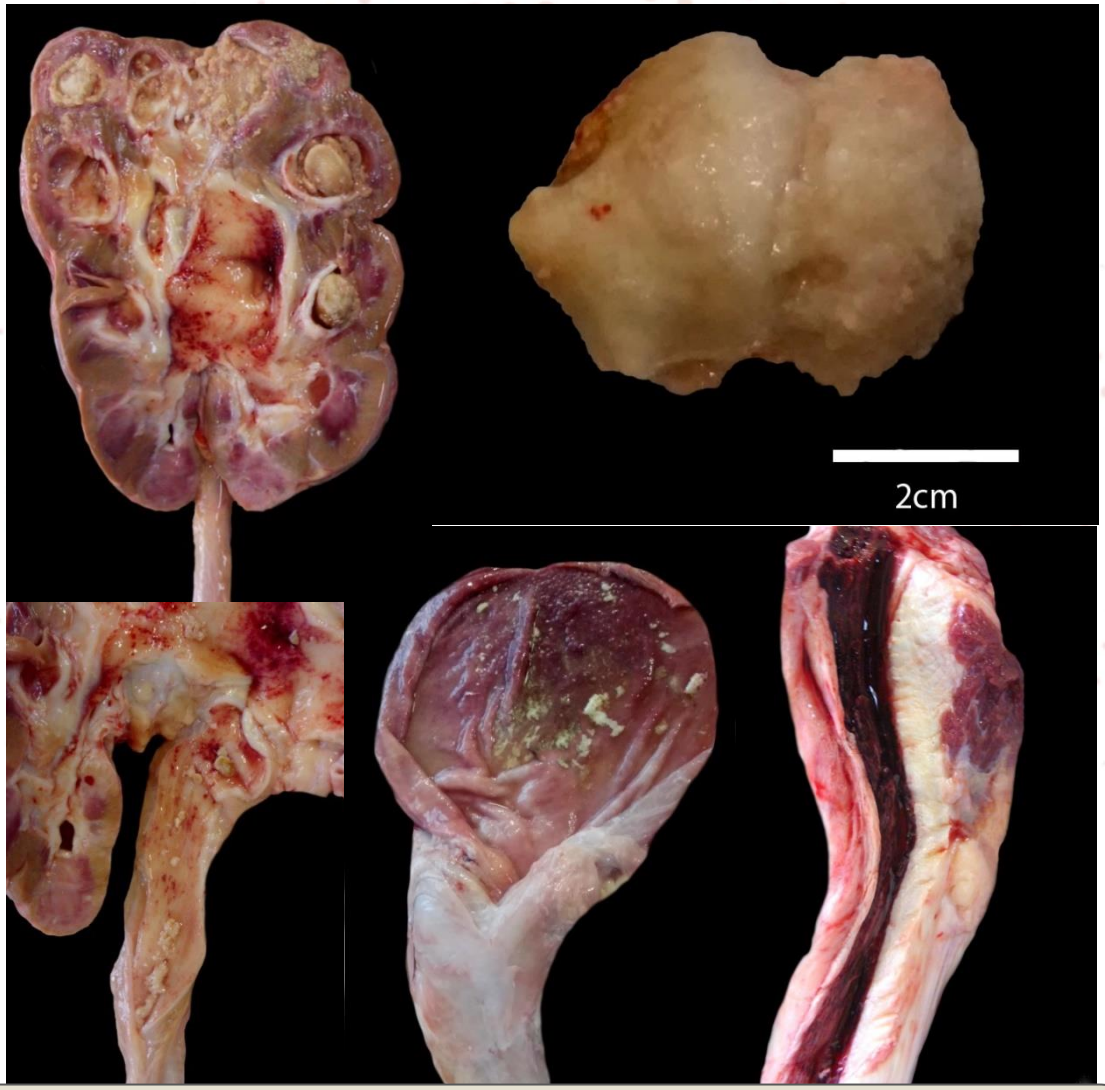

Fig. 1. Nefrolitiasis severa**.** La imagen muestra un riñón en cuya superficie de corte presenta sus cálices dilatados por presencia de urolitos; asimismo, a lo largo de la pelvis renal, ésta exhibe múltiples petequias. **Fig.2** Aspecto macroscópico de urolito extraído de uno de los cálices renales, dicha estructura es ovoide, ligeramente amarilla, de superficie rugosa y de 4 cm aproximadamente de eje mayor. **Fig. 3** Imagen que muestra un uréter notablemente dilatado con múltiples hemorragias petequiales en su mucosa y con numerosos urolitos intraluminales. **Fig.4** Cistitis fibrinohemorrágica severa. La mucosa vesical presenta un área rojo oscura localmente extensiva recubierta por cantidades variables de fibrina. **Fig. 5** Mucosa uretral marcadamente enrojecida.

ISBN: 978

HALLAZGOS HISTOPATOLÓGICOS

A nivel de los cálices renales de ambos riñones, se observaron dilataciones quísticas de diámetros variables, que estaban delimitadas por tejido fibroconectivo y revestidas por un epitelio cúbico simple. Dichas cavitaciones se apreciaron infiltradas por gran cantidad de neutrófilos degenerados, linfocitos, células plasmáticas y macrófagos (fig.6); esta celularidad se extendía hacia la papila y médula renal, de forma importante. Asimismo, el intersticio se encontraba ocupado en múltiples focos por infiltrado inflamatorio linfoplasmocítico (fig.7), mismo que además rodeada algunos vasos sanguíneos. El epitelio tubular exhibía grados variables de degeneración así como material eosinofílico globular en su luz (fig.8). Algunos vasos sanguíneos presentaban trombos de fibrina.

De la misma manera, la submucosa vesical y uretral exhibían numerosos neutrófilos degenerados, linfocitos y células plasmáticas, entremezclados con áreas de hemorragia (fig.9, 10). Los vasos sanguíneos de la túnica muscular presentaban trombos de fibrina.

En el parénquima pulmonar, los septos interlobulares, alveolares y lumen de alvéolos, contenían abundante material eosinofílico homogéneo (edema).

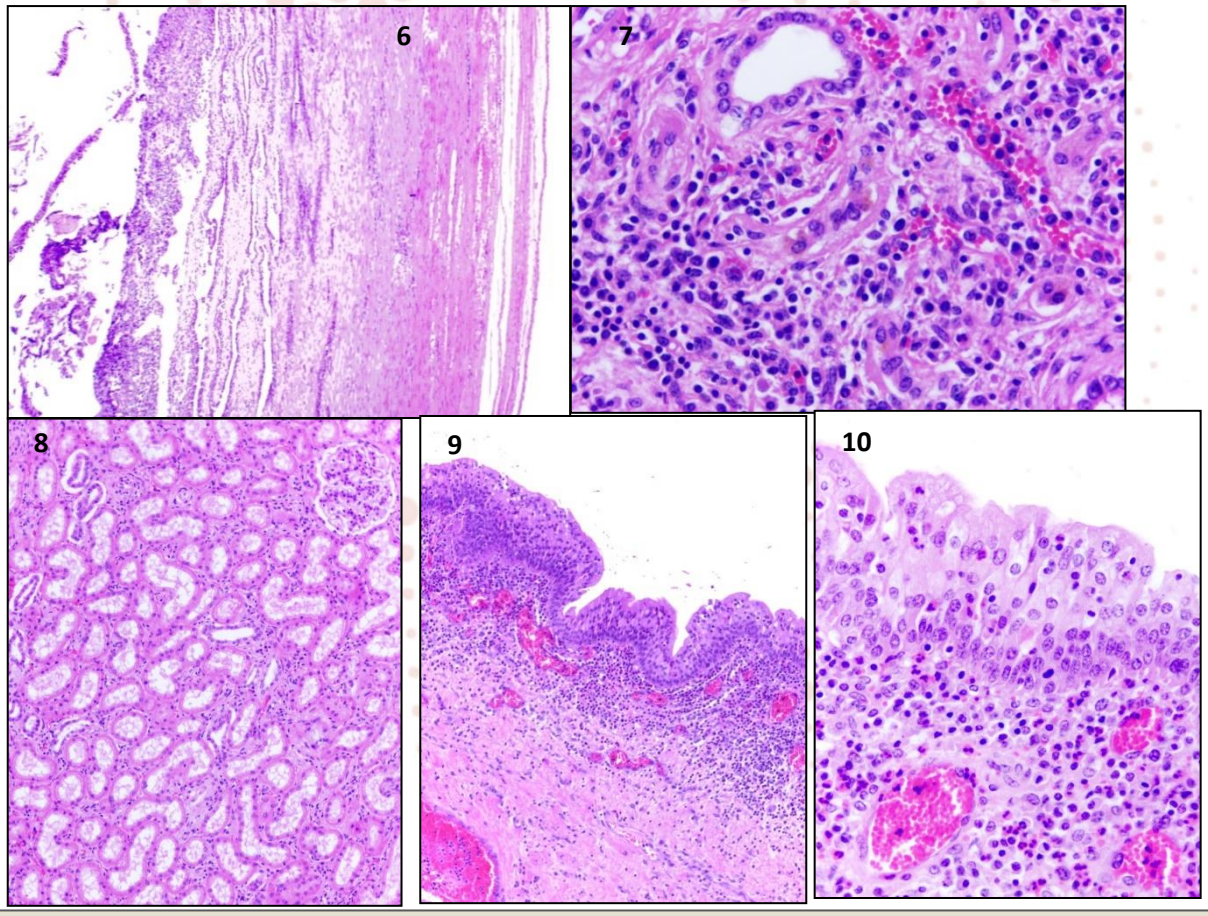

Fig. 6 Imagen histológica de uno de los cálices renales el cual presenta una dilatación quística recubierta por epitelio cúbico simple y que se encuentra infiltrada por numerosas células inflamatorias. **Fig. 7** Intersticio renal infiltrado por múltiples linfocitos y células plasmáticas. **Fig. 8** Imagen que muestra múltiples túbulos distendidos por abundante material eosinofílico de aspecto proteináceo en su lumen. **Fig. 9 y 10** Se aprecia la submucosa vesical marcadamente infiltrada por gran cantidad de neutrófilos, linfocitos, células plasmáticas y escasos macrófagos.

ISBN: 978

DIAGNÓSTICOS MORFOLÓGICOS

- Nefrolitiasis grave bilateral
  - Pielonefritis supurativa y linfoplasmocítica severa difusa.
  - Nefritis intersticial linfoplasmocítica severa multifocal con trombos de fibrina.
  - Degeneración tubular aguda con proteinosis intratubular de moderada a severa multifocal.
  - Uréteres: Dilatación grave bilateral con presencia de urolitos.
  - Cistitis fibrinohemorrágica y supurativa grave zonalmente extensiva con presencia de urolitos.
  - Uretritis supurativa y hemorrágica grave difusa con presencia de urolitos.
  - Edema pulmonar grave generalizado.
  - Neumonía intersticial linfohistiocítica moderada multifocal.
  - Acidosis ruminal aguda

PRUEBAS COMPLEMENTARIAS

Durante el estudio *postmortem* se recolectó orina, la cual fue remitida al área de patología clínica de la FMVZ-UNAM para su estudio. El examen microscópico de dicha muestra reveló la presencia de cristales de estruvita.

CRITERIO DIAGNÓSTICO

Las prueba diagnóstica utilizada fue el estudio *post mortem* e histopatológico, siendo los hallazgos macroscópicos suficientes para la emisión del diagnóstico, sin embargo, el análisis de los urolitos es una prueba complementaria importante para determinar el origen de la urolitiasis.

DIAGNÓSTICOS DIFERENCIALES

Los diagnósticos diferenciales son casi exclusivamente en el ámbito clínico. Signos clínicos como taquicardia, cólicos, timpanismo y anorexia, son característicos de obstrucción gastrointestinal, sin embargo, la auscultación y percusión abdominal, examen rectal y ultrasonográfico abdominal, son suficientes para distinguir dicha enfermedad de la obstrucción urinaria.

DISCUSIÓN

La etiología de la urolitiasis es compleja y multifactorial y, a pesar de que se mencionan diversos factores predisponentes, el mecanismo exacto de formación y crecimiento de los cálculos, no está del todo comprendido[4]. La urolitiasis es un síndrome que ocurre cuando factores familiares, congénitos y patofisiológicos ocurren en conjunto e incrementan el riesgo de precipitación de los metabolitos de excreción en la orina, para dar lugar a la formación de cálculos[2,4].

La urolitiasis es la patología más importante del tracto urinario en ganado de engorda y es mucho menos común en ganado lechero. En sistemas de manejo moderno de Estados Unidos, son pocos los toros, vacas y terneros de producción lechera, que presenten

ISBN: 978

urolitiasis. Sin embargo, este tema está sujeto a debate, debido a que la condición puede presentarse con más frecuencia en otras regiones geográficas[8]. De acuerdo con lo descrito por diversos autores[1,2,3,8], los tipos de cálculos encontrados en mayor número en la especie bovina, incluyen los de estruvita, oxalato de calcio, sílica y carbonatos.

La alimentación de bovinos de corral con dietas basadas en alto contenido de cereales, constituye un factor de riesgo importante para la presentación de urolitiasis obstructiva, debido a que éstos contienen excesiva cantidad de fósforo y magnesio y bajo nivel de calcio y potasio[4,7]. Un desbalance en la proporción calcio-fósforo resulta en una alta excreción de fosfatos, lo cual por supuesto, es una causa imprescindible para el desarrollo de cálculos de fosfato, así como de estruvita. Varios autores han descrito otros factores que predisponen a la formación de estos cálculos, tales como:

- Consumo excesivo o mal balanceado de ciertos minerales;
- Ingesta de forraje en poca cantidad;
- Acceso restringido parcial o total al consumo de agua;
- Alcalinidad urinaria
- Deshidratación
- Ingesta de alimento con altos contenidos protéicos;
- La composición del agua: suministrar agua altamente alcalinizada ("aguas duras");
- Exceso de bicarbonato de sodio en la dieta;
- Desbalance vitamínico: hipovitaminosis A e hipervitaminosis D[2,4,6,9,11,12,13]

En cuanto a la formación de otro tipo de cálculos, el ganado en pastoreo en áreas en donde las plantas presentan cierto tipo de componentes como oxalatos, estrógenos (trébol) o sílica (productos del sorgo), está predispuesto al desarrollo de estos cálculos[2,4].

Otras condiciones de riesgo incluyen infecciones bacterianas, obstrucción, anormalidades anatómicas, cuerpos extraños (suturas, catéteres, agujas, hierbas) y cambios en la composición de la orina por la administración prolongada de fármacos, como sulfonamidas[1]. En adición, la anatomía del tracto urinario de los rumiantes contribuye a la forma obstructiva de esta enfermedad, debido a la gran longitud, lo estrecho y tortuoso de su uretra. Por lo que, la flexura sigmoidea es un sitio frecuente de deposición de urolitos en todas las especies rumiantes. Asimismo, esta condición está más reportada en animales castrados, debido al diámetro uretral menor presente en estos animales[7], así como en ganado de engorda castrado ha sido asociada al uso de implantes de dietilestilbestrol[4].

En cuanto al aspecto macroscópico de los cálculos, estos pueden ser únicos o múltiples, variar considerablemente en tamaño (unos cuantos mm hasta más o menos 10 cm), ser de consistencia arenosa, pastosa, de grava o piedra, o bien friable[5]. Estos cálculos, generalmente tienen un nido central rodeado de cantidades variables de láminas concéntricas, una cubierta exterior y superficie de cristales[1]. Los cálculos tienen

ISBN: 978

superficie lisa o rugosa y su color varía dependiendo la composición, sin embargo, en ocasiones el color varía inclusive en cálculos de la misma composición. Los cálculos de estruvita (fosfato hidratado de amonio y magnesio; $NH_4MgPO_4 \cdot 6H_2O$) son blancos o grises, radiopacos, lisos, "terrosos" y friables. Pueden ser puros, pero usualmente contienen otros componentes como fosfato de calcio, urato de amonio, oxalato o carbonato. Usualmente ocurre la forma obstructiva en un 10% de los novillos afectados. Los cálculos de sílica son duros, blancos a café oscuro, esféricos, ovoides o con forma de "mora" y suelen encontrarse casi exclusivamente en los cálices menores. Los cálculos de oxalato ocurren como oxalato de calcio, son duros, pesados, blancos o amarillos, y con una superficie "dentada", suelen ser grandes y solitarios en la vejiga[1,5].

El desarrollo de los cálculos es un proceso complejo que ocurre en varias fases, empezando por un aumento en la concentración de sales en la orina, lo que provoca que se acumulen y precipiten distintos tipos de sales insolubles llevando a la formación de arenillas, que posteriormente se convertirán en cristales debido a un exceso de ácidos orgánicos[4].

Debido a la conformación anatómica del sistema urinario del toro, los cálculos se pueden encontrar en la flexura sigmoidea, uretra o entrada del prepucio[10]. Los signos clínicos asociados a la urolitiasis son muy variables dependiendo de la duración, extensión (completa o parcial) y localización de la obstrucción. El cuadro subagudo puede ser extremadamente sutil y manifestarse con anorexia, depresión y ligero timpanismo[3,8]. La irritación constante por la presencia de los cálculos, da lugar a trauma uretral y distensión paulatina de la vejiga, lo que conlleva a estranguria y dolor abdominal (cólico). En caso de obstrucción parcial, es común la disuria, oliguria y hematuria; la anuria ocurre en la obstrucción completa, junto con la sequedad de los pelos del prepucio. Conforme se va agravando el cuadro, el animal puede cursar con distención abdominal, tenesmo y cólicos; esta condición puede conllevar a prolapso rectal. En casos avanzados, la temperatura corporal desciende y debido a la retención y reabsorción de desechos metabólicos, puede haber toxemia (azotemia)[11]. En algunos casos, la primera manifestación clínica puede ser la ruptura uretral y la acumulación de gran cantidad de orina en la línea media ventral, entre el escroto y el prepucio (condición conocida como "water belly"). Esta es una complicación severa que usualmente resulta en necrosis química del tejido afectado[14]. Divers (2008) menciona que en los pelos prepuciales pueden ser observados cristales y ser indicativo de urolitiasis, sin embargo, Scott *et.al.*, (2011) describen que este hallazgo es normal en ganado y no es patognomónico de la urolitiasis.

El diagnóstico se basa en los signos clínicos y el examen rectal o ultrasonido abdominal casi siempre confirman la distensión vesical y pulso en la uretra pélvica. En terneros y pequeños rumiantes, el examen radiográfico puede ser de gran ayuda para evaluar el número, localización y el tamaño de los cálculos, antes de la intervención quirúrgica[3, 7, 8,14].

ISBN: 978

Ciertos métodos físicos son empleados para el análisis de cálculos, incluyendo cristalografía óptica, difracción de rayos X, espectroscopia infrarroja, espectroscopia de rayos X y termogavimetría, sin embargo, el análisis químico continúa siendo el método más adecuado para la evaluación de urolitos[4,15].

CONCLUSIÓN

La urolitiasis es una enfermedad metabólica frecuente en la mayoría de los animales mamíferos. La presentación obstructiva es una patología ampliamente descrita y un problema común en rumiantes machos castrados. Debido a la conformación anatómica del sistema urinario del novillo, los cálculos se alojan principalmente en la flexura sigmoidea, uretra o entrada del prepucio, por lo que en el examen *postmortem* se debe poner especial atención al inspeccionar estas zonas. No obstante, la obstrucción del trígono vesical, uréteres y pelvis renal, puede ocurrir. Las secuelas de esta condición incluyen perforación y ruptura uretral, constricción uretral, ruptura ureteral y vesical, hidroureter, hidronefrosis y rara vez, ruptura del parénquima renal.

Muchas causas pueden predisponer al desarrollo de la urolitiasis, sin embargo, la alimentación a base de granos y el desbalance en la ingesta de minerales, son los factores desencadenantes.

Las características físicas de los urolitos, incluyendo tamaño, forma, color y textura, pueden servir como un indicador preliminar de la composición química del mismo y de este modo, ser un auxiliar en el establecimiento de la etiología. Por lo que los cálculos y orina deben ser recolectados durante la necropsia para el análisis de la composición mineral. En ocasiones, los cálculos no son visibles macroscópicamente, sin embargo, la evidencia de trauma y necrosis en la mucosa vesical y uretral son sugerentes de esta enfermedad. De cualquier manera, el diagnóstico y corrección de la causa subyacente es el primer paso para prevenir la aparición de nuevos casos.

En este trabajo se discute un caso de urolitiasis, caracterizado por la presencia de cálculos a través de todas las porciones del tracto urinario (cálices renales, uréteres, vejiga y uretra). Las características macroscópicas y resultados de examen general de orina, indican que los cálculos son compatibles con estruvita. Las lesiones histopatológicas observadas en este caso concuerdan con aquellas descritas en la literatura, sin embargo, macroscópicamente no fue evidente la ruptura vesical o uretral, así como tampoco la presencia de orina en cavidad abdominal.

IMPORTANCIA MÉDICA

El diagnóstico definitivo de urolitiasis en un solo animal sugiere que todos los machos de la población presentan riesgo de desarrollar la enfermedad, dada la gran importancia de los factores alimentarios y ambientales en su patogenia.

ISBN: 978

REFERENCIAS

1. Cianciolo RE, Mohr FC. 2016. Chapter 4. Urinary System. In: Jubb KVF, Kennedy CP, Palmer CN, 2016. *Pathology of Domestic Animals*. V.II. 6th ed. S. Elsevier, St. Louis, Missouri, USA.

2. Newman SJ. 2012. Chapter 11. The Urinary System. In: McGavin MD, Zachary JF, 2012. *Pathologic Basis of Veterinary Disease*. 5th ed. Mosby Elsevier, St. Louis, Missouri, USA.

3. MacLeay JM. 2009. Chapter 34. Diseases of the Renal System. In: Smith BP, 2009. *Large Animal Internal Medicine.* 4th ed. Mosby Elsevier, St. Louis, Missouri, USA.

4. Maakhdoomi DM, Gazi MA. (2013). Obstructive urolithiasis in ruminants – A review. Vet World 6:233-238.

5. Parrah JD, Hussain SS, Moulvi BA, Singh M, Athar H. (2010). Bovine Uroliths Analysis: A review of 30 cases. Israel Journal of Veterinary Medicine 65:3.

6. Hesse AT, Tiselius H-G, Siener R., (2009) Urinary Stones, Diagnosis, Treatment and Prevention of Recurrence. 3rd edn. Basel, S. KargerAG. ISBN:978-3-8055-9149-2

7. Radostits OM, Gay CC, Blood DC, Hinchcliff KW. (2002). Medicina Veterinaria, 9a ed. Madrid, Ed. Mc Graw-Hill-Interamericana. ISBN: 8481745863.

8. Divers TJ. 2008. Chapter 10. Urinary Tract Diseases. In: Divers TJ, Peek SF. 2008. Rebhun's Diseases of Dairy Cattle. 2nd ed. Saunders Elsevier, ST. Louis, Missouri, USA.

9. Larson BL. (1996). Identifying, treating, and preventing bovine urolithiasis. Vet Med 91:366-377

10. Divers, T.J Reef. V.B. and Roby. K.A (1989) Nephrolithiasis resulting in intermittent uretral obstruction in cow. Cornel Vet:143.

11. Radostitis OM, Blood DC. Gray GC, and Hinchcliff KW (2005) Veterinary Medicine a text book of the disease of cattle, sheep, pig, goat and horse. Bailliere Tindall, London, pp.1877.

12. Unmack, A (2011) Constituents of calculi from the urinary tract of bulls and bullocks. Evidence of silica urolithiasis in cattle in Denmark. Kongelige Veterinaer- og Landboho iskol es Aarsskrift , 1963:1-12.

13. Lipismita Samal, Ashok Kumar Pattanaik, Chinmoy Mishra, Biswa Ranjan Maharana, Laxmi Narayan Sarangi, Rubina Kumari Baithalu, (2011) Nutritional stretegies to prevent Urolithiasis in Animals, Vet. World. 4[3]: 142-144.

14. Scott PR, Penny CD, Macrae A, 2011. Chapter 8. Urinary tract diseases. In: Scott PR, Penny CD, Macrae A. 2011. Cattle Medicine. Manson Publishing, Ltd, UK.

15. Kannan KVA & Lawrence KE (2010) Obstructive urolithiasis in a Saanen goat in New Zealand, resulting in a ruptured bladder NZ Vet. J.58 [5]:269-271.

ISBN: 978

INSUFICIENCIA CARDIACA DERECHA EN TRES EJEMPLARES DE MONO PATAS (*Erythrocebus patas*)

65

Díaz NMT*[1], Alcaraz SLE[1], Palencia SE[1], Ojeda CJ[2]

[1] Laboratorio de Patología, Dirección General de Zoológicos y Vida Silvestre, SEDEMA; [2] Zoológico de Chapultepec, Dirección General de Zoológicos y Vida Silvestre, SEDEMA

Correspondencia: marite_22@hotmail.com

RESUMEN

El presente trabajo trata sobre tres ejemplares de Mono patas (*Erythrocebus patas*), adultos, con historia clínica en uno de ellos de incoordinación antes de la muerte, otro sin signología aparente y el tercero reportado con debilidad y renuencia al movimiento; en el último caso se tomaron placas radiográficas previas a la muerte, observándose cardiomegalia severa. Al realizarles el estudio post mortem, los tres ejemplares presentaron la silueta cardiaca marcadamente redondeada por dilatación del ventrículo derecho, así como el hígado con congestión pasiva crónica que le confería un aspecto de nuez moscada, uno de ellos presentó ascitis e hidropericardio y otro hidrotórax, llegando a un diagnóstico para los tres ejemplares de Insuficiencia Cardiaca Derecha. Este trabajo cobra relevancia, debido a la escases de datos sobre las enfermedades cardiacas que aquejan a los primates no humanos, siendo de suma importancia comenzar a documentarlas para así tener una base de datos que incluya las patologías más frecuentes en esta especie.

Palabras clave: Insuficiencia cardiaca congestiva, mono patas.

ABSTRACT

This paper deals with three copies of Patas monkey (Erythrocebus patas), adults with a history in one of incoordination before death, signology another without apparent and the third reported with weakness and reluctance to move; in the latter case before death radiographs they were taken, showing severe cardiomegaly. On performing the post-mortem study, the three specimens showed the cardiac silhouette markedly rounded by right ventricular dilatation and liver chronic passive congestion conferred an aspect of nutmeg, one of them presented ascites and heartwater and other hydrothorax, reaching a diagnosis for the three copies of Right Heart failure. This work is particularly relevant due to the scarcity of data on heart disease afflicting non-human primates, being important start documenting them in order to have a database that includes the most common diseases in this species.

Key word: Congestive Heart Failure, Patas monkey

ISBN: 978

INTRODUCCIÓN

La insuficiencia cardíaca se refiere a una condición en la que el corazón está ha agotado todos los mecanismos de compensación, y los signos clínicos y patológicos característicos están presentes.[1]

En este estado fisiopatológico, el corazón es incapaz de satisfacer las demandas hemodinámicas del animal.

Los términos de insuficiencia cardiaca izquierda o derecha se refieren a la pérdida de la capacidad del ventrículo izquierdo o derecho para satisfacer las necesidades del cuerpo e involucran a la circulación pulmonar o sistémica, respectivamente.[1]

La insuficiencia cardiaca aguda derecha tiene como resultado una congestión pasiva crónica que provoca una hepatomegalia y una esplenomegalia. [1, 2]

Por otro lado, la insuficiencia cardiaca derecha crónica, provoca una congestión hepática pasiva, que le confiere al órgano un aspecto de "nuez moscada". El edema es evidente, sobre todo como ascitis ventral en perros y como hidrotórax en gatos; sin embargo, en primates no humanos la localización del edema no se encuentra bien descrito. [1, 2, 3,4]

Entre las causas de la Insuficiencia cardiaca derecha, se encuentran la hipertensión pulmonar, las cardiomiopatías y enfermedades de las válvulas tricúpides y pulmonares. [1, 2]

Los signos más comunes en perros incluyen debilidad, letargo, dificultad para respirar, hepatomegalia, y distensión abdominal. En el examen físico, varios signos de la enfermedad se pueden presentar, incluyendo distensión de la vena yugular, soplo en el corazón y respiración rápida y superficial. Clínicamente, se puede apoyar en un estudio radiológico para detectar cardiomegalia.

DESCRIPCIÓN DE CASOS

El presente trabajo trata de tres ejemplares de Mono patas (*Erythrocebus patas*), pertenecientes al Zoológico de Chapultepec, diagnosticados con Insuficiencia Cardiaca Derecha al estudio post mortem.

Caso 1

a) Historia clínica

Se trata de un macho de 15 años, 8 meses de edad, el cual es reportado por su cuidador con incoordinación; se contiene físicamente, entrando en paro cardíaco durante la revisión, falleciendo sin responder al procedimiento de emergencia.

b) Hallazgos macroscópicos

El ejemplar presentó buena condición corporal, y buen estado de conservación, con un peso de 13.8Kg.

ISBN: 978

A la apertura de cavidad abdominal se observó abundante cantidad de líquido amarillento traslúcido.
El saco pericárdico se observó distendido por la presencia de moderada cantidad de líquido amarillento traslúcido. La silueta cardiaca se observó marcadamente redondeada y el ventrículo derecho se denotó severamente dilatado con flacidez de la pared ventricular, misma que al corte, se observó discretamente engrosada.
El tracto digestivo no mostró cambios patológicos aparentes.
El hígado se apreció café rojizo de manera difusa con parches amarillentos multifocales, y una superficie irregular de aspecto tortuoso, mostrando múltiples áreas deprimidas con respecto al resto del parénquima; al corte del mismo, se observó un aspecto de nuez moscada.
El resto de los órganos no mostraron cambios patológicos aparentes.

c) Hallazgos microscópicos

Microscópicamente, se observó una marcada disociación de cordones hepáticos, con dilatación de venas centrales, así como áreas de necrosis coagulativa centro-lobulillar multifocal a coalescente, además de observarse la presencia de tejido conectivo rodeando la vena central. El citoplasma de los hepatocitos exhibió vacuolas de tamaño variable, que desplazaban el núcleo hacia la periferia. Adicionalmente, se observaron extensas áreas de hemorragia multifocales.

Caso 2

a) Historia clínica

Se trata de una hembra de de 17 años, 6 meses de edad, la cual no presentó signología aparente antes de su muerte.

b) Hallazgos macroscópicos

El ejemplar presentaba buena condición corporal y buen estado de conservación.
A la apertura de cavidad torácica se observó moderada cantidad de líquido rojo amarillento.
El saco pericárdico se apreció distendido por abundante líquido traslúcido. La silueta cardiaca se observó severamente redondeada con una marcada dilatación del ventrículo derecho, el músculo cardíaco exhibió áreas blanquecinas multifocales a coalescente. Al corte, la válvula tricúspide se apreció blanco perlado y ligeramente engrosada con aspecto multinodular. El resto de las estructuras cardiacas no mostraron cambios patológicos aparentes.
El estómago se encontraba marcadamente distendido por abundante gas y con la pared adelgazada, que además exhibía la vasculatura prominente; al corte, no se observó contenido alimenticio, y la mucosa presentó múltiples soluciones de continuidad cubiertas por coágulos de sangre. Las asas intestinales se apreciaron distendidas y con la vasculatura prominente; al corte, sobre la luz había moderada cantidad de contenido amarillento mucoide. El hígado exhibió una coloración rojo naranja de manera difusa, marcadamente aumentado de tamaño y con la superficie tortuosa, además de presentar bordes redondeados; al corte del parénquima se observó un patrón de nuez moscada.
El resto de los órganos no mostraron cambios patológicos aparentes.

ISBN: 978

c) Hallazgos microscópicos

Microscópicamente, el hígado exhibió una marcada pérdida de los hepatocitos a nivel centrolobulillar, así como dilatación de los cordones hepáticos y extensas áreas de hemorragia.

Caso 3

a) Historia clínica

Ejemplar macho, de 15 años, 8 meses de edad, el cual es reportado con depresión, movilidad y renuencia al movimiento (día 1), por lo que se programa para contención química el día 2, a la inspección clínica presentó arritmia y sonidos cardiacos anormales, cc 2/5 y estertores pulmonares.

Estudio radiológico: Se observó cardiomegalia severa, patrón bronquial marcado.

Se tomaron muestras sanguíneas, resultando una azotemia renal.

Se administró analgésico, antibiótico, diurético, protector hepático, terapia de líquidos y suplementos vitamínicos. Se observó un tiempo de recuperación muy prolongado, el ejemplar fallece durante la madrugada.

b) Hallazgos macroscópicos

El ejemplar presenta pobre condición corporal y buen estado de conservación, con un peso de 12.0Kg.

La silueta cardiaca se encontraba marcadamente redondeada por dilatación ventricular derecha. Así mismo, a nivel de ambas válvulas atrioventriculares, se observaron discretos nódulos blancos-perlado, de superficie lisa.

El hígado se observó aumentado de tamaño, con los bordes redondeados y exhibía múltiples focos rojo oscuro intercalados con áreas blanco amarillentas, que le conferían un patrón de nuez moscada.

El resto de los órganos no mostraron cambios patológicos aparentes.

c) Hallazgos microscópicos

Microscópicamente, se apreció una severa dilatación de los sinusoides hepáticos, así como múltiples áreas de necrosis coagulativa centro- lobulillar. Por otro lado los hepatocitos presentaron abundante citoplasma densamente eosinofílicos con presencia de vacuolas de tamaño variable, que desplazaban el núcleo hacia la periferia. Por último, se observaron extensas áreas de hemorragias multifocales en la región centro-lobulillar.

Con base en los hallazgos macroscópicos y la historia clínica, la causa de muerte de los tres ejemplares se asocia a una Insuficiencia Cardiaca Derecha, debido a la marcada dilatación del ventrículo derecho, aunado la congestión pasiva crónica (aspecto de nuez moscada) que se observó en los tres casos, así como a la presencia de ascitis, hidrotórax e hidropericardio observados respectivamente.

ISBN: 978

DISCUSIÓN Y CONCLUSIONES

La insuficiencia cardiaca derecha, está ampliamente descrita en animales domésticos, en dónde las lesiones observadas son una marcada dilatación del ventrículo derecho, acompañada de una congestión pasiva crónica, y edema, en el caso de los perros ascitis y en el caso de los gatos hidrotórax[1,2,3, 4]; sin embargo, esta condición no se encuentra descrita en los primates no humanos, específicamente en los Monos patas. En este trabajo se observó, que los tres ejemplares eran adultos, sobrepasando los 15 años de edad; las lesiones cardiacas y hepáticas observadas en la necropsia de los tres ejemplares son similares a las descritas en animales domésticos, variando únicamente la severidad y cronicidad de la misma, sin embargo se observó una diferencia en cuanto a la localización del edema, ya que en un caso se observó hidrotórax y en otro ascitis.

Existen informes de enfermedad cardiaca en grandes simios, sin embargo hasta el momento no se ha determinado la causa específica de la insuficiencia cardiaca en esta especie. Es de suma importancia la documentación de estos casos, al tratarse de especies silvestres, y con alto valor conservacional, además de que con esto se contribuye a la ampliación de la base de información sobre las patologías que aquejan a esta especie en cautiverio.

REFERENCIAS

1. Robinson WF, Maxie GM. The Cardiovascular System. En Jubb KVF. Pathology of domestic animals.4ed, vol 3. Academic Press, USA.
2. Miller ML, Vleet VJF, Gal A. Cardiovascular System and Lymphatic Vessels. En Zachary JF, Mc Gavin DM.Pathologic Basis of Veterinary Disease. 5th ed. Elsever 2012. USA
3. Mosier DA. Vascular Disorders and Thrombosis. En Zachary JF, Mc Gavin DM.Pathologic Basis of Veterinary Disease. 5th ed. Elsever 2012. USA
4. Cullen JM, Brown DL. Hepatobiliary System and Exocrine Pancreas. En Zachary JF, Mc Gavin DM.Pathologic Basis of Veterinary Disease. 5th ed. Elsever 2012. USA.
5. Varki N, Anderson D, Herndon JG, Pham T, Gregg CJ, Cheriyan M, Murphy J, Strobert E, Fritz J, Else JG, Varki A. Heart disease is common in humans and chimpanzees, but is caused by different pathological processes. 2009, J Comp, 2: 101-112

ISBN: 978

LARINGOTRAQUEÍTIS AVIAR: INFORME DE CASO

Juárez BF*, Silva HG, López VM, Dávila PM

Laboratorio de Patología, Facultad de Medicina Veterinaria y Zootecnia, Universidad Autónoma de Sinaloa.
CORRESPONDENCIA: fjuarez@uas.edu.mx

RESUMEN

La laringotraqueítis es una enfermedad viral que afecta a pollos, se puede presentar de forma grave o leve, se caracteriza por afectar el aparato respiratorio provocando una traqueítis mucosa y hemorrágica; histológicamente se diagnostica observando cuerpos de inclusión intranucleares en células del epitelio respiratorio. En este estudio se describe un caso de laringotraqueítis en aves de combate de 8 meses de edad. Las aves enfermas presentaron disnea, conjuntivitis, sinusitis y secreción mucohemorrágica por el pico. A la necropsia se apreció traqueítis mucohemorrágica e histológicamente necrosis del epitelio traqueal, hemorragia, infiltración de heterófilos, linfocitos, células plasmáticas e histiocitos, en la luz de tráquea se observaron sincitios y cuerpos de inclusión intranucleares eosinofílicos en células epiteliales. Considerando la historia clínica y las alteraciones histológicas se establece el diagnóstico de laringotraqueítis.
Palabras clave: laringotraqueítis, cuerpos de inclusión, aves.

ABSTRACT

The laringotracheitis is a viral disease affecting chickens, there may be severe or mild form is characterized by affecting the respiratory mucosa and causing a hemorrhagic tracheitis; histologically diagnosed observing intranuclear inclusion bodies in cells of the respiratory epithelium. In this study a case of laringotracheitis in poultry combat 8 months old described. Sick birds presented dyspnea, conjunctivitis, sinusitis and mucohemorrágica discharge from the peak. A necropsy mucohemorrágica tracheitis and histologically tracheal epithelium necrosis, hemorrhage, infiltration of heterophilic, lymphocytes, plasma cells and histiocytes in the light of syncytia trachea and eosinophilic intranuclear inclusion bodies in epithelial cells were observed appreciated. Considering the clinical history and histological alterations laryngotracheitis diagnosis is established.
Keywords: laryngotracheitis, inclusion bodies, birds.

INTRODUCCIÓN

La laringotraqueítis es una infección viral (de la familia *Herpesviridae*) de las vías respiratorias de los pollos. La forma epizoótica de la enfermedad se caracteriza por escurrimiento nasal, estertores húmedos, disnea, boqueo, tos, expectoración de moco sanguinolento, alta morbilidad (90 a 100 %) y variable mortalidad (5 a 70 %); en años

ISBN: 978

recientes se ha observado una forma enzoótica leve y de variada manifestación clínica, en aves de traspatio y ornamentales, caracterizada por baja en la producción, traqueítis mucoide, sinusitis, conjuntivitis, escurrimiento nasal, en estos casos la morbilidad es baja (5 %) y muy baja mortalidad.[1]

Lesiones macroscópicas. En la forma grave de la enfermedad se puede encontrar conjuntivitis, sinusitis, laringitis, traqueítis y en ocasiones bronquitis, neumonía y aerosaculitis; la lesión en laringe y tráquea puede ser catarral o con hemorragia, en algunos casos membranas diftéricas, mientras que en la forma leve se puede observar conjuntivitis, sinusitis y traqueítis mucoide.[1,2,3]

Lesiones microscópicas. Necrosis de células epiteliales y caliciformes de la tráquea, formación de sincitios (células multinucleadas), infiltrado por linfocitos, células plasmáticas e histiocitos en mucosa y submucosa, congestión, hemorragia y cuerpos de inclusión intranucleares en células epiteliales.[1,2,3]

Diagnóstico. Se puede realizar de diversas formas: en casos graves con alta mortalidad y expectoración de sangre, puede confiarse en el diagnóstico fundamentado en los signos clínicos, histopatológicamente observando los cuerpos de inclusión intranucleares patognomónicos en células epiteliales respiratorias y de conjuntiva, aislamiento viral, detección de antígenos en tráquea, serología y biología molecular.[1]

HISTORIA CLÍNICA

Se recibieron para diagnóstico dos aves, hembras de la raza sweater, provenientes de un criadero de aves de combate en Culiacán, Sinaloa. La parvada se conforma de 19 aves, 17 hembras y dos machos, con promedio de edad de 8 meses, las aves se alimentan a libre acceso con alimento entrepelea de Purina[MR], agua potable y fueron vacunadas contra la enfermedad de Marek al día de edad. Se enfermaron 3 hembras (15.8 % de morbilidad): solo dos se remitieron para diagnóstico y la restante se recuperó sin presentar conjuntivitis y sinusitis. Las aves remitidas presentaron anorexia, disnea, sinusitis, estertores, conjuntivitis, secreción mucosa por el pico y que posteriormente se observó mucosanguinolenta.

HALLAZGO MACRO Y MICROSCÓPICOS

En ambas aves se apreció una traqueítis mucohemorrágica difusa (figura 2). Microscópicamente se observó necrosis del epitelio traqueal, hemorragia, infiltración de heterófilos, linfocitos, células plasmáticas e histiocitos (figura 3), en la luz de tráquea se localizaron sincitios (figura 4) y cuerpos de inclusión intranucleares eosinofílicos en células epiteliales (figura 5).

PRUEBAS COMPLEMENTARIAS

No fueron realizadas.

ISBN: 978

CRITERIO DIAGNÓSTICO

Para el diagnóstico de laringotraqueítis aviar, se consideró la semiología clínica, así como las alteraciones macroscópicas y microscópicas que son características de la enfermedad en esta especie.[1,2,3]

DIAGNÓSTICOS DIFERENCIALES

El diagnóstico diferencial de laringotraqueítis debe realizarse con las diferentes enfermedades del aparato respiratorio de las aves, entre las más comunes se encuentran coriza infecciosa, enfermedad respiratoria crónica, bronquitis infecciosa, enfermedad de Newcastle.[1]

DISCUSIÓN

La laringotraqueítis aviar es una enfermedad que afecta a esta especie animal, a cualquier edad, provocando una traqueítis hemorrágica, necrosis del epitelio traqueal, formación de sincitios y la presencia de cuerpos de inclusión intranucleares eosinofílicos[2,6]; las lesiones macroscópicas e histológicas observadas fueron consistentes con lo descrito en la literatura.[2,3,4,5,6] La morbilidad y mortalidad fue baja, a pesar de ser la primera vez que se presenta el problema en esta región, este hallazgo es consistente con un brote.

CONCLUSIÓN

La enfermedad respiratoria de estas aves, es compatible con el virus de la laringotraqueítis aviar.

FIGURAS

1. Secreción mucosanguinolenta en el pico.

ISBN: 978

2. Traqueítis hemorrágica.

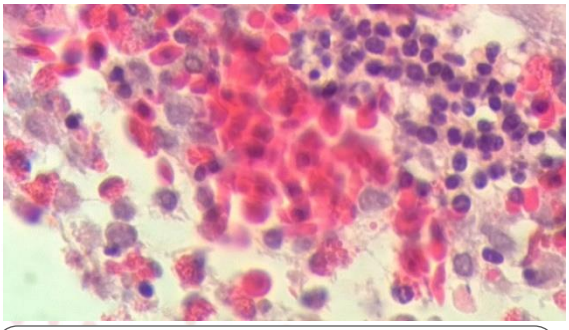

3. Mucosa traqueal con hemorragia, heterófilos, linfocitos, células plasmáticas e histiocitos.

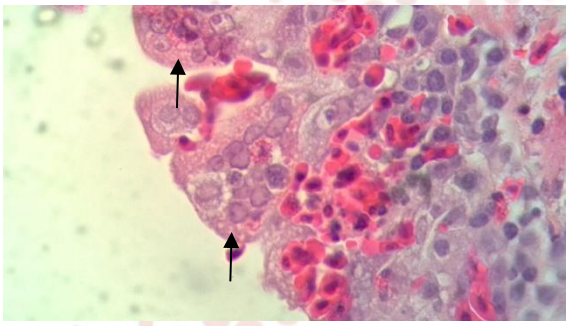

4. Tráquea. Células sincitiales (flechas)

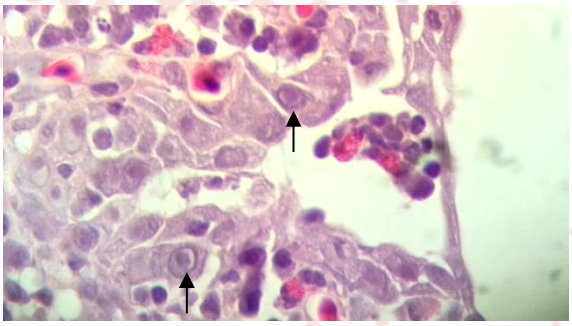

5. Cuerpos de inclusión intranuclear (flechas)

REFERENCIAS

1. Calnek BW. Enfermedades de las aves. 2a ed. Manual moderno. México. 2000.
2. Fletcher OJ. Avian Histopathology. 3rd ed. American Association of Avian Pathologists. USA. 2008.
3. Randal CJ, and Reece RL. Color Atlas of Avian Histopathology. Mosby-Wolfe. Italia. 1996.

ISBN: 978

LEIOMIOSARCOMA VULVAR EN UN CANINO, DIAGNÓSTICO CITOPATOLÓGICO E INMUNOCITOQUÍMICO

67

Osorio-Baños JC*[1, 2, 3], Servín-Trujillo MA[4], Colin EM[4] y Garrido-Becerril IP[4]

[1]Laboratorio de Patología, Área Académica de Medicina Veterinaria y Zootecnia, Universidad Autónoma del Estado de Hidalgo, UAEH-ICAp. [2]Posgrado en Ciencias de la Producción y Salud Animal, Facultad de Medicina Veterinaria y Zootecnia, UNAM. [3]Laboratorio de Cáncer Pulmonar, Instituto Nacional de Enfermedades Respiratorias (INER). [4]Hospital Veterinario, Área Académica de Medicina Veterinaria y Zootecnia, Universidad Autónoma del Estado de Hidalgo, UAEH-ICAp.

Correspondencia: juliocesarosba@hotmail.com

RESUMEN

El leiomiosarcoma vulvar es una neoplasia maligna mesenquimal proveniente de las células musculares lisas que se localizan a lo largo del aparato reproductor, se les ha asociado a un desequilibrio hormonal (estrógenos y progesterona), por lo que su incidencia en mayor en etapas reproductivas y/o en gestación. El presente trabajo describe a un canino, hembra, mestiza de 7 años de edad que llega a consulta por presentar hiporexia, depresión, dificultad para desplazarse, disnea, dolor a la palpación, disuria así como presentar un nódulo localizado en el labio vulvar superior izquierdo; se decide realizar placas radiográficas y toma de muestra para su estudio citopatológico e inmunocitoquímico obteniéndose como diagnóstico leiomiosarcoma vulvar.

Palabras claves: Leiomiosarcoma vulvar, inmunohistoquímica, músculo liso, canino.

ABSTRACT

Vulvar leiomyosarcoma is a malignant mesenchymal neoplasm from smooth muscle cells located along the reproductive tract and have been associated to a hormone imbalance (estrogen and progesterone), so their impact on greater in reproductive stages or pregnancy. This paper describes a dog, female, mixed, 7 years old who reaches consulted for hyporexia, depression, difficulty moving, disnea, tenderness, and dysuria as presenting a node located in the vulvar upper lip; X-rays were taken and sampling for cytopathology and immunocytochemical study. We obtained a vulvar leiomyoma diagnosis.

Key words: Vulvar leiomyosarcoma, immunohistochemistry, smooth muscle, canine.

ISBN: 978

INTRODUCCIÓN

Los sarcomas de tejidos blandos son un grupo heterogéneo de neoplasias que afectan diversos órganos y tienen un origen mesenquimal[1, 2, 3], constituyen aproximadamente el 15 % de las neoplasias cutáneas y subcutáneas en el perro.

Los leiomiosarcomas son neoplasias malignas que derivan de las fibras musculares lisas[1-13]. La incidencia del leiomiosarcoma vulvar en caninos es del 0.07% de los tumores vulvares[13], por lo que no se conocen los aspectos clínicos, citológicos e inmunocitoquímicos, histopatológicos, pronósticos ni evolutivos de la enfermedad[2, 3, 9, 11, 13].

HISTORIA CLÍNICA

Se presenta a consulta en el Hospital Universitario de la Universidad Autónoma del Estado de Hidalgo un canino, hembra, mestiza, de 7 años de edad, no castrada, con historia clínica de presentar hiporexia, letargo, depresión, dificultad para desplazarse, disnea, dolor abdominal, disuria así como presentar un nódulo localizado en el labio vulvar superior izquierdo, de 25 cm de diámetro, parcialmente delimitado, ulcerado y firme; el cuál no respondió a desinflamatorios y antibacteriaros de rutina (Imagen A y B). Se decide tomar muestra de sangre para hemograma, química sanguínea, urianálisis y toma de placas radiográficas latero-laterales de la lesión para su evaluación clínica (Imagen C).

PRUEBAS COMPLEMENTARIAS

El hemograma evidenció una leucocitosis por neutrofilia, linfocitosis y monocitosis asociada a proceso inflamatorio, en la química sanguínea presentó hiperbilirrubinemia e incremento de fosfatasa alcalina (FA) por colestasis, hipoalbuminemia e hipoglucemia asociado a falta en su aporte (por hiporexia), incremento de alanino aminotransferasa (ALT), aspartato aminotransferasa (AST) debido a degeneración hepatocelular, hiperazotemia de tipo renal (densidad urinaria de 1.010).

HALLAZGOS CITOLÓGICOS

Se realizó aspirado con aguja delgada (ACAD) del nódulo, se realizaron varios extendidos los cuales fueron fijados al aire y en alchol al 96%, en donde se observó un fondo de aspecto proteináceo con abundantes eritrocitos, así como numerosas células fusiformes neoplásicas que se disponen en grupos y algunas sueltas, los bordes celulares están parcialmente definidos, moderado citoplasma laxo, núcleo oval de bordes romos central, de cromatina fina granular con un nucléolo evidente, se aprecia marcada anisocitosis, anisocariosis, cariomegalia, incremento de la relación núcleo citoplasma y pleomorfismo celular. Algunas células mostraron figuras mitósicas atípicas (Imagen D).

INMUNOCITOQUÍMICA

Se decide realizar inmunocitoquímica indirecta mediante la técnica de estreptoavidina-biotina-peroxidasa de forma convencional con anticuerpos contra vimentina, desmina, actina músculo liso, S100, CD34, HMB45, mioglobina, FVIII y Ki67 dando como diagnóstico definitivo leiomiosarcoma vulvar (Tabla 1).

ISBN: 978

Anticuerpo Primario	Resultado
Vimentina	Ligeramente positivo en citoplasma de células neoplásicas
Desmina	Moderadamente positivo en citoplasma de células neoplásicas
Actina Músculo Liso (SMA)	Fuertemente positivo en citoplasma de células neoplásicas
Proteína S100	Negativo
CD34	Negativo
HMB45	Negativo
Mioglobina	Negativo
FVIII	Negativo
Ki67	Positivo en un 56% en núcleo de células neoplásicas

Tabla 1. Panel de inmunocitoquímica.
*Score: <5% / negativo, 5-25% / ligeramente positivo, 25-50% / moderadamente positivo, >50% / fuertemente positivo.

HALLAZGOS HISTOPATOLÓGICOS

Se decidió realizar la resección quirúrgica del nódulo, el cuál fue enviado para su estudio histopatológico, se realizaron las tinciones de Hematoxilina-Eosina, Azul Alcian, PAS y Tricómica de Masson en donde se observó tejido de nueva formación bien delimitado, encapsulado, simétrico, compuesto por numerosas células mesenquimales neoplásicas que se disponen formando haces cortos entrelazados y en otras áreas las células presentaban un patrón verticilar, delimitadas y sostenidas por fino estroma fibrovascular. Se contaron 22 figuras mitósicas en 10 campos aleatorios con el objetivo del 40x. En algunas zonas se apreciaron extensas áreas de necrosis coagulativa y hemorrágicas. Con la tinción Tricrómica de Masson se evidenció el citoplasma de las células neoplásicas que se tiñó de rojo (compatible con origen muscular).

DISCUSIÓN

La inmunocitoquímica se ha convertido en una técnica auxiliar de suma importancia aplicada al diagnóstico de tumores, y cada vez ha cobrado importancia en medicina veterinaria[2, 3, 9, 13]. La implementación de la inmunocitoquímica en las neoplasias tiene un valor no solo diagnóstico, sino también pronóstico y/o de orientación terapéutica[1, 3-5, 7, 11-13].

ISBN: 978

El leiomiosarcoma es un sarcoma agresivo[4, 5, 7, 11], localmente infiltrativo de partes blandas que se deriva de células del músculo liso[1-13], normalmente de origen uterino, gastrointestinal y subcutáneo, aunque hay pocos reportes con presentación vulvar[3,5,6,9,11,12].

Debido las características del leiomiosarcoma con frecuencia se obtienen escasa celularidad en las muestras citológicas[13], por lo que es importante incorporar técnicas complementarias para determinar con mayor exactitud la estirpe celular de origen, por lo que en este reporte de caso se utilizó la inmunocitoquímica[1, 2, 4, 6-12], que fue de suma importancia para diferenciar el leiomiosarcoma de otras neoplasias que comparten características citológicas e histopatológicas similares, entre ellas está el rabdomiosarcoma[1-4, 7, 8,13], fibrosarcoma[5,6,13], fibroma[3], fibrohistiocitoma[13], hemangiosarcoma[13], melanoma de celulas fusiformes[7,8,11, 12], mixosarcoma[6-13], liposarcoma[13] e inclusive con un quiste de las glándulas de Bartholini como lo mencionan González-Bugatto F *et al*, 2009[10].

Salehin D *et al* 2012 reportan que desde el punto de vista inmunocitoquímico, los leiomiosarcomas muestran positividad para la actina, actina músculo liso (SMA), desmina, vimentina y siendo negativo para la proteína S100, mioglobina, FVIII, CD34 como en el presente caso.

La mayor parte de los tumores de músculo liso del aparato urinario y reproductor de hembras se localizan en el útero[7,8] (85% en caninos según lo reportado por Meuten D, 2002 y tienden a ser mayormente benignos (leiomiomas) y están asociados a un desequilibrio hormonal[2, 3, 7]. Además del útero se ha reportado la presentación de leiomiosarcomas en vagina, uretra y raravez en ovarios, ligamento útero-sacro, retroperitoneo y en menor cantidad en vulva[1-13].

Los escasos reportes del leiomiosarcoma vulval se han localizado en los labios mayores, siendo un tumor único, de crecimiento nodular, bien delimitado, encapsulado y simétrico como lo observado en este caso[1,4-6, 8,9]. En la literatura se ha demostrado que el leiomiosarcoma aparece durante la etapa reproductiva[1-13] y en humanos se ha asociado después de recibir terapias de reemplazo hormonal con estrógenos-progestágenos así como durante la gestación[1,4-8]. El paciente reportado en este caso presentaba 7 años de edad, lo cuál puede haber una asociación con efecto hormonal como lo reportado por Meuten D, 2002.

La etiología de estos tumores no está aun clara, Chokoeva A. *et al*, 2015 describen una correlación con un desequilibrio hormonal, así como el origen de células pluripotenciales con capacidad de diferenciarse en fibras musculares lisas.

Varios autores reportan que hay un desconocimiento de los factores predisponentes, el pronóstico y posibilidades tratamientos para esta neoplasia[1-13].

ISBN: 978

CONCLUSIÓN

El diagnóstico del leiomiosarcoma vulvar se basa en los hallazgos clínicos, radiográficos, citológicos, histopatológicos y la implementación del inmunomarcaje para determinar el inmunofenotipo. El leiomiosarcoma debe de ser considerada como diagnóstico diferencial en nódulos vulvares.

REFERENCIAS

1. Levy RA, Winham WM, Bryant Ch, Quick ChM. Smooth muscle neoplasms of the vulva, Bayl Univ Med Cent, 2014; 27 (1): 25-27.
2. Vemireddi V, Langohr IM, Thacker HL. Polypoid uterine leiomyosarcomas in a sheep. J Vet Diagn Invest 2007.19, 309-312.
3. Whitney KM, Valentine BA, Schlafer H. Caprine Genital Leiomyosarcoma. Vet Pathol, 2000. 37, 89-94.
4. Chokoeva AA, Tchernev G, Cardoso JC, Patterson JW. Vulvar sarcomas: Short guideline for histopathological recognition and clinical management. Int J Immunopathol Pharmacol, 2015, 28 (2), 178-186.
5. Salehin D, Haugk C, William M, Hemmerlein B. Leiomyosarcoma of the vulva. Eur J Gynaecol Oncol, 2012. 33 (3), 306-308.
6. Edelweiss M, Malpica A. Dermatofibrosarcoma protuberans of the vulva: a clinicopathologic and immunohistochemical study of 13 cases. Am J Surg Pathol, 2010. 34 (3), 393-400.
7. Mills AM, Longacre TA. Smooth Muscle Tumors of the Female Genital Tract, Surg Pathol Clin, 2009, 2 (4), 625-677.
8. Zhou HM, Lang JH, Zhu L. Clinical and pathological analysis of rare nonepithelial vulvar tumors. Zhonghua Fu Chan Ke Zhi, 2008, 43 (7) 490-492.
9. Hurcombe SD, Slovis NM, Kohn CW, Oglesbee M. Poorly differentiated leiomyosarcoma of the urogenital tract in a horse. J Am Vet Med Assoc, 2008, 15 (12), 1908-1912.
10. González-Bugatto F, Añón Requena MJ, López Guerrero MA, Báez Perea JM, Bartha JL, Hervías Vivancos B. Vulvar leiomyosarcoma in Bartholin´s gland area: a case report and literature review. Arch Gynecol Obstet, 2009. 279 (2) 171-174.
11. Shankar S, Tood PM, Rytina E, Crawford RA. Leiomyosarcoma of the vulva. J Eur Acad Dermatol Venereol, 2006, 20 (1) 116-117.
12. Ulutin HC, Zellars RC, Frassica D. Soft tissue sarcoma of the vulva: a clinical study. Int J Gynecol Cancer, 2003, 13 (4), 528-531
13. Meuten D. Tumors in Domestic Animals. 2002. Fourth edition, Blackwell Publishing.

ISBN: 978

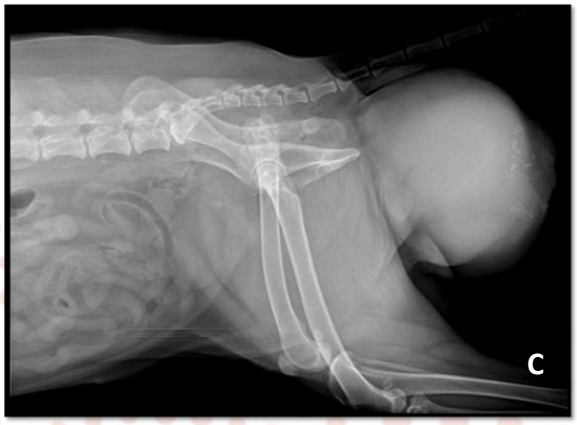

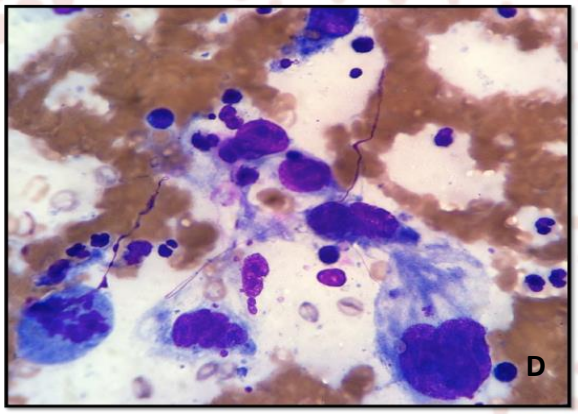

Imagen A. Paciente.

Imagen B. Nódulo neoplásico en labio vulvar.

Imagen C. Placa radiográfica latero-lateral del nódulo.

Imagen D. Células mesenquimales neoplásicas, Wright, 40x.

ISBN: 978

LESIONES ENDOMETRIALES ASOCIADAS AL CONSUMO DE FACTORES ANTINUTRICIONALES EN VACAS MANTENIDAS EN SISTEMAS SILVOPASTORILES

68

Bottini, L.M.[1], Aguilar, P.C.[1], Centurión, C.F.[1], Solorio, S.F.[1], Guillermo, C.J.L.[1*], Muñoz, R.D.[2], Salas, A.Y.[3] Ku, V.J.[1]

[1]Facultad de Medicina Veterinaria y Zootecnia, Universidad Autónoma de Yucatán.
[2]Facultad de Ingeniería Química, Universidad Autónoma de Yucatán.
[3]Decanato de Ciencias Veterinarias, Universidad Centro-Occidental Lisandro Alvarado, Venezuela.
Correspondencia a José Leonardo Guillermo Cordero a: leonardo.guillermo@correo.uady.mx

RESUMEN

El objetivo de este estudio fue determinar la concentración de mimosina en el tejido endometrial y su efecto sobre el desarrollo de glándulas endometriales de vacas en postparto temprano consumiendo *Leucaena leucocephala*. Se utilizaron 12 vacas, *Bos indicus x Bos* Taurus, del día 45 a 90 posparto. Las vacas pastorearon en un sistema silvopastoril intensivo asociación pasto estrella de África,(*Cynodon nlemfuensis*) leucaena, (*Leucaena leucocephala* var. Cunningham).El consumo de leucaena fue determinado mediante la técnica de alcanos. Se utilizó cromatografía líquida para determinar el contenido de mimosina en hojas y tallos tiernos de la planta de leucaena y en el tejido uterino. El consumo de mimosina fue determinado multiplicando el consumo de leucaena por el contenido de mimosina de la planta. El consumo promedio de mimosina fue de 0.019 g/vaca/d. La cantidad de mimosina almacenado en tejido endometrial fue de 51.02 a 63.45 µg/g de tejido endometrial. Concentraciones de mimosina almacenada en el endometrio mayor o igual a 60.81µg/g, ocasionó atrofia del desarrollo de glándulas endometriales. No se observó correlación entre la cantidad de mimosina ingerida y la concentración de mimosina almacenada en el endometrio. Se concluye que el consumo de Leucaena permite la acumulación de mimosina en el tejido endometrial en vacas en posparto temprano, dicha acumulación ocasiona atrofia glandular cuando la concentración de mimosina es mayor o igual a 60 µg/g comprometiendo la funcionalidad de endometrio.

Palabras clave: *Leucaena*; posparto; reproducción; sistema silvopastoril; vacas

ISBN: 978

ABSTRACT

The aim of this study was to determine the concentration of mimosina in endometrial tissue and its effect on the development of endometrial glands of cows in early postpartum consuming *Leucaena leucocephala.* Twelve crossbred cows in early postpartum were used in the study. The cows were grazing in a Silvopastoral System consisting in an association of *Cynodon nlemfuensis* grass and *Leucaena leucocephala* var. Cunningham. *Leucaena* intake was determined by the n- alkanes technique. High Performance Liquid Chromatography was used to determine the content of mimosine in leaves and no woody stems of the plant leucaena and uterine tissue. The average of mimosine intake was determined by multiplying the leucaena consumption for the content of mimosine in the leucaena plant. The intake of mimosine was 0.019 g/cow/d. The amount of mimosine stored in endometrium was between 51.02 to 63.45 µg/g of endometrial tissue. Quantities of mimosine stored in the endometrium less or equalto 53.73 µg/g allowed the development of endometrial glandular, but mimosine concentration equal or greater than 60.81µg/g does not allowed endometrial glandular development. Nocorrelation between the amount of mimosine intake and mimosine stored in the endometrium was observed. We conclude consumption leucaena allows the accumulation of mimosine in endometrial tissue in cows in early postpartum; this could causes glandular atrophy when mimosine concentration is greater or equal to 60 µg/g committed endometrial functionality.
Keywords: Cows; Leucaena; postpartum; reproduction; silvopastoral system.

INTRODUCCIÓN

Para que inicie la gestación, es necesario que el endometrio sea capaz de nutrir al embrión en la etapa pre y pos implantación[1]. En cada ciclo estral el endometrio se remodela al ocurrir proliferación celular (mitosis) y subsecuentemente la diferenciación de glándulas que secretaran sustancias nutritivas que alimentaran al embrión en sus primeras etapas de vida[2].

Como muchos otros tejidos, el endometrio puede ser afectado por la dieta del animal. Se ha reportado que factores antinutricionales (FAN) como fitohormonas, alcaloides, taninos entre otros, pueden actuar directamente sobre el endometrio afectando negativamente la proliferación celular y la secreción de sus glándulas[3]. Indirectamente los FAN pueden interrumpir la síntesis, secreción y/o bloquear los receptores de estradiol y progesterona. Las cuales son las principales responsables de estimular el crecimiento de glándulas endometriales[3], por lo que concentraciones inadecuadas de progesterona y estradiol o su ausencia, pueden alterar el desarrollo glandular y el medio ambiente uterino impidiendo la implantación u ocasionando muerte embrionaria.

El principal origen de los factores antinutricionales consumidos por los rumiantes, son los forrajes[4], a la vez que constituyen la principal y más económica fuente de alimentación en los sistemas de producción de rumiantes. En el trópico los sistemas de producción de carne y leche han implementado estrategias para ofrecer a los animales

ISBN: 978

forrajes que cubran al máximo sus requerimientos nutricionales, con el objetivo de disminuir la oferta de concentrados en base a granos y cereales[5]. En este sentido los sistemas silvopastoriles intensivo (SSPi) en Latinoamérica, asociación gramínea-leucaena, están siendo utilizados para mejorar el consumo de proteína de los animales y mantener la productividad del hato[6]. Sin embargo, la Leucaena contiene el alcaloide mimosina, que es un aminoácido no proteico, cuyos metabolitos (3,4 y 2,3 DHP) han sido señalados por ocasionar efectos deletéreos en la función reproductiva de hembras bovinas, caracterizadas por muertes embrionarias y fetales tempranas[7]. Sin embargo, es probable que sea la mimosina y no sus metabolitos la responsable de estos efectos.

Estudios *in vitro*, señalan que la mimosina tiene un efecto antimitótico sobre varios tipos de células, incluyendo las del ovario[8]. También se ha observado detención de la síntesis de proteínas como el colágeno, provocando debilidad y ruptura de tejidos[9]. Investigaciones *in vivo* realizadas por Reis *et al.*,[9] demostraron que la mimosina es capaz de acumularse en algunos órganos del animal.[12] Sin embargo, hasta ahora no se ha encontrado información científica que señale almacenamiento de mimosina en el tejido uterino o su efecto sobre la funcionalidad del endometrio. Por lo que el objetivo de este estudio fue determinar la concentración de mimosina en el tejido endometrial y su efecto sobre el desarrollo de glándulas endometriales de vacas doble propósito en postparto temprano consumiendo *Leucaena leucocephala* en el trópico.

MATERIALES Y MÉTODOS

Localización. El estudio se realizó de Marzo de 2013 a Marzo de 2014 en la Facultad de Medicina Veterinaria y Zootecnia de la Universidad Autónoma de Yucatán, localizada al este de la Península de Yucatán entre las latitudes 16º06' y 21º37' Norte y longitudes de 87º32' y 90º23' Este. La zona presenta clima cálido-subhúmedo, con lluvias predominantes entre los meses de junio a octubre con 800 mm promedio de precipitación anual y temperaturas promedio de 27.7ºC.[10]

Animales y Tratamientos. Se utilizaron 12 vacas adultas durante el posparto temprano (45 a 90 días), cruzas de *Bos indicus x Bos Taurus,* de tres a cinco partos, con un peso vivo promedio de 509 ±74 kg y una condición corporal de 6 ± 0.3 puntos, de acuerdo con Ayala *et al.,*[11]. Estos animales pastorearon desde el día del parto, en un sistema silvopastoril intensivo asociación pasto estrella de África (*Cynodon nlemfuensis*) leucaena (*Leucaena leucocephala* var. *Cunningham*), a una densidad de 36000 plantas de leucaena/ha. El pastoreo fue de 17:00 a 5:00 h y de 8:00 a 13:00 h. Los animales fueron suplementados con sorgo al momento del ordeño, la cantidad de suplemento ofrecido fue calculado para cubrir los requerimientos señalados por la AFRC[12], según su nivel de producción.

ISBN: 978

Consumo de mimosina. El consumo de mimosina/vaca/d se determinó multiplicando el consumo de leucaena/vaca/d por el contenido de mimosina contenida en la leucaena consumida.

El consumo de leucaena fue determinado por el método de alcanos[13]. Para determinar la concentración de mimosina en la parte comestible de la planta se tomaron muestras mensuales de follaje de leucaena, se deshidrataron bajo sombra, se molieron y posteriormente se mezclaron las muestras; una por cada época (lluvia y secas). La extracción de mimosina en el follaje de leucaena se realizó según la metodología reportada por Wu *et al.,*[14].

La concentración de mimosina en el follaje de leucaena fue determinada mediante cromatografía líquida, utilizando un cromatógrafo KNAUER D-14163 Germany, columna LUNA C18 de 4.6 x 150mm y 5µm, y con temperatura de 30ºC. Se inyectaron 0.5µL de muestra. La longitud de onda utilizada para la detección de mimosina fue de 275 nm. La fase móvil fue una solución de ácido ortofosfórico (0.02 Molar) con gradiente de 0.5mL/min[14].

Toma de muestra de tejido endometrial para determinar presencia de glándulas y concentración de mimosina. Una vez completada la involución uterina y el restablecimiento del endometrio se realizaron biopsias endometriales el día 9 después de observar el celo o el día 5 después de observar el cuerpo lúteo,cuando se esperaba hubiese ocurrido el total desarrollo de las glándulas endometriales durante el diestro[15]. Dado que la progesterona es necesaria para el desarrollo glandular[3] de las 12 vacas incluidas en el experimento únicamente 6 (50%) desarrollaron cuerpo lúteo y se les realizó biopsia endometrial.

Todas las biopsias fueron realizadas por la misma persona utilizando una pinza para biopsias. La pinza fue guiada a través de la vagina hasta el útero por vía transrectal, hasta llegar a la porción entre el cuerpo uterino y la parte craneal de uno de los cuernos. Sólo se tomó la capa funcional del endometrio. Se tomaron 2 muestras de cada animal, la primera muestra fue colocada en un pequeño contenedor plástico estéril y fueron congeladas a -20 ºC hasta su procesamiento para la determinación de mimosina en el tejido. La segunda muestra fue colocada en una solución de formalina al 10% para su posterior caracterización en el laboratorio. Después de cada biopsia, la pinza fue lavada por cinco minutos con solución de yodo al 10% y enjuagada con agua estéril antes de ser utilizada en la siguiente vaca. Después de terminado cada trabajo la pinza fue esterilizada en el autoclave.

La detección de celo se realizó a partir del día 45 postparto dos veces al día por un espacio de 30 minutos, (6:00h-16:00h) durante la permanencia de las vacas en los corrales. Se consideró que una vaca estaba en estro si permaneció quieta al ser montada por otra hembra[16].

ISBN: 978

Para identificar la presencia del cuerpo lúteo, los ovarios de todas las vacas fueron observados a partir del día 45 después del parto y hasta el día 90 postparto, utilizando un ecógrafo MINDRAY-50 con trasductor lineal de 7.5 MHz (Shenzhen, Mindray Bio-Medical Electronics, Co. Ltd. Nanshan, Shenzhen, China).

Concentración de mimosina en tejido endometrial. Las muestras de endometrio fueron descongeladas en el laboratorio a una temperatura de 24 ºC. Posteriormente fueron finamente cortadas y colocadas en un tubo de ensayo donde se les adicionó 2 mL de acetonitrilo y se centrifugaron a 4500 rpm/15 min. El acetonitrilo fue evaporado utilizando una placa de calentamiento a 50ºC bajo una atmosfera de nitrógeno. Una vez realizada la evaporación se añadieron 2 mL de ácido clorhídrico (HCL 0.1N), se agitó el tubo durante 30 segundos para homogeneizar la muestra y se filtró la muestra utilizando una membrana de acetato de celulosa con porosidad de 0.45 µm. La detección de mimosina se realizó mediante cromatografía líquida empleando la metodología descrita para la determinación de mimosina en hojas y tallos tiernos[14] en este mismo estudio siendo el gradiente de 1.0 mL/min.

Funcionalidad del tejido endometrial. Para la evaluación de la funcionalidad del tejido endometrial, se utilizó el método de inclusión en parafina y tinción con hematoxilina-eosina. Las muestran se observaron en un microscopio Labomed LX40 (Lab. América Inc-USA) con aumento de 10 y 40X. Se tomaron fotografías de 10 campos de un mismo corte histológico utilizando una cámara Lamine 117 Histologia de Ross Rowell, adaptada al microscopio. Como indicativo de la funcionalidad del endometrio se consideró la presencia de glándulas hipertrofiadas y productivas, caracterizadas por el lumen dilatado y la presencia de material eosinofílico, donde el epitelio glandular presenta grandes vacuolas en la porción apical de su citoplasma, desplazando el núcleo hacia la membrana basal[17].

Análisis estadístico. Para lograr la normalidad de los datos de concentración de mimosina, estos se transformaron a Log_{10} y los resultados fueron expresados utilizando antilogaritmo.

Se realizó una correlación simple entre la cantidad de mimosina ingerida y la concentración de mimosina en tejido uterino.

Se realizó una prueba de T para determinar diferencias en la concentración de mimosina en el tejido endometrial funcional y no funcional. Los resultados fueron expresados como media ±EE. Todos los análisis se realizaron en el programa estadístico S.A.S. (*versión* 9.2. Cary, USA, 2009).

ISBN: 978

RESULTADOS

Consumo de mimosina, su concentración en tejido endometrial y funcionalidad del endometrio. El consumo promedio de mimosina por vaca fue de 0.019 g/kg^{-1}/d, con un mínimo de 0.01 y máximo de 0.03 g/kg^{-1}/d

Se comprobó la presencia de mimosina en el tejido endometrial, pero no se observó correlación entre la cantidad de mimosina ingerida y la almacenada en el endometrio (r = -0.019), sin embargo si se encontró diferencia significativa en la concentración de mimosina almacenada en el endometrio con presencia de glándulas endometriales funcionales y no funcionales ($p<0.05$) (Tabla 1). Se observó que cuando la concentración de mimosina almacenada en el endometrio fue menor (51.98 µg/g), el número de vacas con glándulas endometriales funcionales fue mayor que cuando la concentración de mimosina fue ≥ a 60.87 µg/g.

En cuatro vacas (80%) se observó en el endometrio edema intersticial ligero, con glándulas productivas, el lumen dilatado con presencia de material eosinofílico, hipertrofia e hiperplasia del epitelio glandular, indicativo de funcionalidad del endometrio. Solamente en 2 vacas (20%) se observó atrofia severa de las glándulas, con un estroma endometrial caracterizado por abundante fibras de colágeno inmaduro y proliferación de fibroblastos y fibrocitos, indicativo de un endometrio no funcional.

Tabla 1. Concentración de mimosina almacenada en el endometrio con glándulas funcionales y no funcionales de vacas consumiendo leucaena

Concentración de mimosina µg/g			**Vacas (n=6)**
Mínimo	**Máximo**	**Media± EE**	
51.02	53.73	51.98 ±0.6[a]	Endometrio funcional 4 (80%)
60.81	63.45	62.13±1.3[b]	Endometrio no funcional 2 (20%)

Medias con diferentes letras en la misma columna son estadísticamente diferentes ($p<0.05$).

DISCUSIÓN

Consumo de mimosina. Sethi y Kulkarni[18] han señalado que el consumo de leucaena en vacas, ocasiona signos y síntomas de toxicidad cuando estas ingieren cantidades ≥ 0.18g de mimosina/kg^{-1}/d, cantidad superior al promedio de 0.019g de mimosina /kg^{-1}/d consumida por las vacas en este estudio. Sin embargo, estos mismos autores señalan que el consumo de mimosina por debajo de 0.18 g/kg^{-1}/d, puede ocasionar toxicidad subclínica en vacas, lo cual coincide con Halliday *et al.*.[19] quienes señalan que el consumo de mimosina puede tener efectos adversos en la salud del animal, aunque estos no se manifiesten claramente.

ISBN: 978

Concentración de mimosina en tejido endometrial y funcionalidad del endometrio. En el presente estudio se comprobó la presencia de mimosina en el endometrio (Tabla1). Estos resultados difieren de lo reportado por Sahlu *et al.*,[20] quienes señalan que la infusión intravenosa de mimosina durante 48 horas, permite la acumulación de éste aminoácido en el tejido hepático y renal, pero no en cantidades detectables en otros tejidos. Es probable que para que la mimosina se acumule en otros órganos como el útero, el consumo de mimosina deba darse por un tiempo mayor, como ocurrió en este estudio donde las vacas consumieron leucaena por un periodo mayor a 45 días.

La acumulación del alcaloide mimosina posiblemente sea el responsable de la atrofia de las glándulas endometriales en las vacas que almacenaron más de 60 µg de mimosina/g de tejido, lo que sugiere que dicha concentración es perjudicial para el desarrollo de glándulas funcionales en el endometrio. Estos resultados son consistentes con investigaciones realizadas en África, las cuales han señalado que el consumo de plantas que contienen alcaloides, alteran el desarrollo glandular y la estructura del tejido endometrial en mujeres y animales[21].

La atrofia glandular observada en las vacas 619 y 1216, posiblemente sea consecuencia de la acción inhibitoria de la mimosina sobre los receptores de estradiol y progesterona, hormonas responsables de estimular el desarrollo de las glándulas en el endometrio[22]. Lips *et al.*,[23] reportaron desbalances en la densidad y funcionalidad de receptores endometriales de hormonas en ratones, al ser expuestos al alcaloide nicotina. Otra posible explicación a la atrofia glandular observada, es la actividad antimitótica de la mimosina[24] la cual pudo inhibir la multiplicación celular y por tanto el crecimiento de glándulas en el endometrio.

CONCLUSIÓN

El consumo de leucaena permite la acumulación de mimosina en el tejido endometrial en vacas en posparto temprano, dicha acumulación podría ocasionar atrofia glandular cuando la concentración de mimosina es mayor o igual a 60 µg/g comprometiendo la funcionalidad de endometrio.

En lo que respecta a los autores, este es el primer estudio que demuestra la acumulación de mimosina en el endometrio y establece una posible acción de este alcaloide sobre el epitelio glandular en vacas en posparto temprano pastando un SSPi asociación *Cynodon nlemfuensis.-Leucaena leucocephala*var. *Cunningham*.

ISBN: 978

BIBLIOGRAFÍA

1. Donofrio, G., Franceschi, V., Capocefalo, A., Cavirani, S., Sheldon, I.M. Bovine endometrial stromal cells display osteogenic properties. Reproductive Biology and Endocrinology. 2008. *RB&E*6: 65.
2. Gunin, A., Mashin, I., Zakharov, D. Proliferation,mitosis orientation and morphogebetic changes in the uterus of mice following glucocorticoid hormones and gl chronic treatment with both estro. Journal Endocrinology. 2001. 3. 18: 23–31.
3. Benbia, S., Yahia, M., Boutelis, S., Chennaf, A., Massinissa, Y. Evaluation of the cytology and histology of uterus and cervix as predictors of estrous stages in ewes and dairy cows. 2013. http://www.europment.org/library/2013/rhodes/bypaper/BIO/BIO-03.pdf. Fecha de consulta 14 de Agosto 2014.
4. James, L., Panter, K., Nielsen, D., Molyneux, R. The Effect of natural toxins on Reproduction in livestock. Journal of Animal Science. 1992. 70: 1573–1579.
5. Naranjo-Ramírez, J.F., Tarazona-Morales, A.M., Murgueitio-Restrepo, E., Chará-Orozco, J.D., Ku-Vera, J., Solorio-Sánchez, F.J., Flores-Estrada, M.X., Solorio-Sánchez, B., Barahona-Rosales, R. Contribution of intensive silvopastoral systems to animal performance and to adaptation and mitigation of climate change. Revista Colombiana de Ciencias Pecuarias. 2014. 27: 76–94.
6. Cuartas, A., Cardona, C., Fernando, J., Ramírez, N., Marcel, A. Uso de la energía en bovinos pastoreando sistemas silvopastoriles intensivos con *Leucaena leucocephala* e sua relação com o desempeño Animal. Revista CES Medicina Veterinaria y Zootecnia 2013. 8: 70–81.
7. Akande, K.E., Doma, U.D., Agu H.O., Adamu, H.M. Major antinutrients found in plant protein sources: Their effect on nutrition. Pakistan Journal of Nutrition 2010. 9: 827–832.
8. Hughes, T.A., Cook, P.R. Mimosine arrests the cell cycle after cells enter S-phase. Experimental cell Research 1996. 222: 275–80.
9. Reis, P.J., Puchala, R., Sahlu, T., Goetsch, A.L. Effects of mimosine and 2,3-dihydroxypyridine on fiber shedding in Angora goats. Journal of Animal Science 1999. 77: 1224–1229.
10. INEGI. Instituto Nacional de Estadística Geográfica e Informática Yucatán-México Guía Turística Estatal. Edición con mapas urbanos y fotografías a todo color. INEGI 2000. Pag. 65-70.
11. Ayala, A., Honhold, R., Delgado, R., Magaña, J. A visual condition scoring scheme for Bos indicus and crossbred cattle. In: Dual-purpose cattle research. Proceeding of an international workshop. Eds. S. Anderson and J Wadsworth. IFS/FMVZ-UADY. Mérida, Yuc., México 1995. Pag. 123-148
12. AFRC-CAB-INTERNATIONAL. Energy and protein requirements of ruminants. An advisory manual prepared by the AFRC technical committee on responses to nutrients. Edit. University Press, Cambridge, U.K. 1995. Pag. 55.
13. Dove, H., Mayes, R. The use of plant wax alkanes as marker substances in studies of the nutrition of herbivores: a review. Australian Journal of Agricultural Research 1991. 42: 913.
14. Wu, C.M., Yuan, H.M., Jia, G., Wang, Z.S., Wu, X.Q. Determination of Mimosine and 2,3-Dihydroxypyridine in Leucaena leucocephala by Reversed Phase High-Performance Liquid Chromatography. Applied Mechanics and Materials 2012. 140: 296–301.
15. Kojima, Y., Selander, U. Cyclical changes in the fine structure of bovine endometrial gland cells. Zeitschrift for Zellforschung und Mikroskopische Anatomie. 1970. 104: 69–86.
16. O'Connor, M. Estrus Detection. Current. Theriogenology of Large Animals. Theriogenology 2'. Ed W Youngquist, R., Threlfall. Saunders Elsevier editorial. St. Lois, Missouri. USA.. 2007. Pag. 456-467
17. Gonella, D., Henry-Grajales, L., Aureliano-Hernández, V. Ambiente receptivo uterino: Control materno, control embrionario, muerte embrionaria. Revista MVZ Cordoba. 2010. 15: 1976–1984.
18. Sethi, P., Kulkarni, P.R. Leucaena leucocephala A nutrition profile.Food Nutrition Bulletin. 1995. http://www.nzdl.org/gsdlmod?e=d0000000off0fnl2.2000010000direct104011110utfZz8CL3.66&d=HASH0127a79f5f0afa107307f57e.5.1&gc=1. Fecha de Consulta 13 de Enero 2013.
19. Halliday, M.J., Padmanabha, J., Mcsweeney, C.S., Kerven, G., Shelton, H.M. Leucaena toxicity : a new perspective on the most widely used forage tree legume.Tropical Grassland. 2013. 1: 1–11.
20. Sahlu, T., Puchala, R., Reis, P.J., Davis, J.J., Tesfai, K., Fernandez, J.M., Millamenat, A. Technical Note : Tissue Residues of Mimosine and 2 , 3-Dihydroxypyridine After

ISBN: 978

Intravenous Infusion in Goats. Journal of Animal Science. 1995. 73 : 172–176.
21. Elshawarby, A.M., Saleh, H.A., Attia, A.A.E.M., Negm, E.A. Arsenic-induced toxicity in the endometrium of adult albino rat and the possible role of human chorionic gonadotropin hormone. The Egyptian Journal of Histology. 2014. 37: 327–338.
22. Lecce, G., Meduri, G., Ancelin, M., Bergeron, C., Perrot-Applanat, M. Presence of estrogen receptor beta in the human endometrium through the cycle: expression in glandular, stromal, and vascular cells. The Journal of Clinical Endocrinology and Metabolism. 2001. 86: 1379–86.
23. Lips, K.S., Brüggmann, D., Pfeil, U., Vollerthun, R., Grando, S.A., Kummer, W. Nicotinic acetylcholine receptors in rat and human placenta. Placenta. 2005. 26: 735–46.
24. Hallak, M., Vazana, L., Shpilberg, O., Levy, I., Mazar, J., Nathan, I. A molecular mechanism for mimosine-induced apoptosis involving oxidative stress and mitochondrial activation. Apoptosis : an International Journal on Programmed Cell Death. 2008.13: 147–55.

ISBN: 978

LESIONES OCASIONADAS POR FRANCISELOSIS (*Francisella* spp) EN TILAPIAS, *Oreochromis niloticus* (L.), EN MÉXICO.

69

López, CRA*[1], García, MLJ[2], Méndez, EM[1], Gómez PAM[3].

[1] Clínico/asesor Independiente. [2] Centro Universitario de Investigación y Desarrollo Agropecuario (CUIDA). Universidad de Colima, México. Crucero de Tecomán, Km 40 carretera Colima-Manzanillo, CP 28100 Teléfono (313) 322 9413. [3]Facultad de Medicina Veterinaria y Zootecnia de la Universidad de Colima.
*Correspondencia: mvzrubenlopez@hotmail.com

RESUMEN

El propósito del estudio fue describir las lesiones macroscópicas y microscópicas producidas por Franciselosis (*Francisella* spp.) en tilapias, *Oreochromis niloticus* en México. Durante enero y febrero del 2015, se recibieron en el Laboratorio de la Universidad de Colima, 50 juveniles de tilapia procedentes de una granja afectada, con una mortalidad de 32%. Se realizaron los siguientes estudios: análisis en fresco, improntas de órganos y tinción de Gram, necropsias, tejidos afectados (bazo, riñón anterior y posterior) en etanol al 70% para PCR, tejidos afectados fijados en formalina buferada al 10% y procesadas con la técnica histológica. Los peces afectados tuvieron un peso promedio 45.54 g y longitud total promedio 12.4 ± 2.9 cm. Los signos y lesiones fueron: nado errático y boqueo, exoftalmia bilateral, palidez branquial y descamación de la piel. En fresco se observo múltiples nódulos blancos, en el riñón, hígado, branquias y bazo; donde se observaron bacterias Gram negativas. Los hallazgos *postmortem* fueron en bazo, riñón, branquias, hígado, estómago, intestino y corazón con lesión nodular multifocal de 1x1 mm y 9x9 mm con hepatomegalia, esplenomegalia y nefromegalia. La lesión microscópica fue de tipo granulomatosa con distribución multifocal, con necrosis caseosa y licuefactiva con bacterias Gram negativa. El ADN 16S de la bacteria obtenida a partir de los tejidos *O. niloticus* demostró una secuencia del género *Francisella* spp. Otras hallazgos: branquias infectadas con*Trichodina* spp, *Gyrodactylus* spp, *Cichlidogyrus* spp, *Chilodonella* spp, y *Centrocestus* spp, además colonias bacterianas de *Flavobacterium* spp.

Palabras clave: *Francisella*, Franciselosis, *Oreochromis niloticus*, Tilapia, Lesiones, Histopatología.

ISBN: 978

ABSTRACT

The purpose of the study was to describe the macroscopic and microscopic lesions produced by Franciselosis (*Francisella* spp.) in tilapias (*Oreochromis niloticus*) in Mexico. During January and February 2015, there were received at the Laboratory of the University of Colima, 50 tilapia juveniles from an affected farm, with a mortality of 32%. The following studies were conducted: fresh analysis, imprints of organs and Gram stain, necropsies, the affected tissues (spleen, anterior and posterior kidney) were included in 70% ethanol for PCR analysis, and in 10% buffered formalin for histological analysis. Affected fish had an average weight of 45.54 g and average total length of 12.4 ± 2.9 cm. The signs and lesions were erratic swimming, gasping, bilateral exophthalmos, gill paleness and skin peeling. At fresh analysis, multiple white nodules were mainly observed in kidney, liver, gills and spleen; where Gram-negative bacteria were also observed. The postmortem findings were in spleen, kidney, gills, liver, stomach, intestine and heart with multifocal nodular lesion of 1x1 mm to 9x9 mm with hepatomegaly, splenomegaly and nephromegaly. Microscopic lesion was consistent with multifocal granulomatous inflammation with caseous and liquefying necrosis and presence of intracellular Gram negative bacteria. The 16S ADN of bacteria obtained from the *O. niloticus* tissues showed a sequence of the genus *Francisella* spp. Other findings: Gills infected with *Trichodina* spp, *Gyrodactylus* spp, *Cichlidogyrus* spp, *Chilodonella* spp, and *Centrocestus* spp as well as bacterial colonies of *Flavobacterium* spp.

Key words: *Francisella*, Francisellosis, *Oreochromis niloticus*, Tilapia, Lesions, Histopathology.

INTRODUCCIÓN

La Franciselosis es una enfermedad causada por diferentes especies del género *Francisella*[1.] Esta enfermedad ha sido diagnosticada en una amplia variedad de animales, incluyendo mamíferos, aves, reptiles, peces, crustáceos, moluscos y garrapatas[2-7.] El género *Francisella* corresponde a bacterias cocobacilares, intracelulares facultativas, estrictamente anaerobias, pleomórficas, inmóviles, Gram negativas, que no producen esporas[1.] Una de las especies más representativas de este género es *F. tularensis*, agente considerado potencialmente zoonótico y causante de Tularemia[4.] El género *Fancisella* contiene cuatro especies reconocidas, *F. tularensis*, *F. philomiragia*, *F. hispaniensis* y *F. noatunensis.* Ésta especie consta de dos subespecies, *Francisella noatunensis subsp. noatunensis* (*Fnn*) y *Francisella noatunensis subsp. orientalis* (*Fno*), esta última también reconocida como *Francisella asiatica*[8,14.] En peces teleósteos, la especie *Fnn* se relaciona con peces de agua fría, mientras que la especie *Fno* se asocia a peces de agua caliente[8.] Esta bacteria ha sido implicada como causante de enfermedad en varias especies importantes de cultivo en la industria acuícola y ha sido reportada en Estados Unidos, Hawái, Taiwán, Japón, Noruega, Costa Rica, Brasil y Chile[5-6, 9-13.] En México se reporto Franciselosis en el 2014, donde se refieren algunos casos que se presentaron en el año 2012 en una granja de tilapias (*O. niloticus*) en el estado de Morelos[15.] Sin embargo, se describió muy someramente quedando dudas acerca de la enfermedad. En tilapias la

ISBN: 978

Franciselosis puede presentarse tanto de forma aguda generando alta mortalidad y algunos signos clínicos, como de forma sub-aguda a crónica manifestando signología clínica no específica[1,9.] Internamente, las lesiones más características son nódulos blancos multifocales en riñón anterior, riñón posterior, bazo y ocasionalmente en branquias, paredes gastrointestinales, glándula coroidea y grasa mesentérica, así como nefromegalia y esplenomegalia[1,2, 5-9, 11-13, 15.] El objetivo del presente estudio fue describir las lesiones macroscópicas y microscópicas asociadas a Franciselosis (*Francisella* spp.) en tilapias, *Oreochromis niloticus* (L.) en México.

MATERIALES Y MÉTODOS

Durante enero y febrero del 2015, se recibieron y analizaron en el Laboratorio de Patología Animal de la Universidad de Colima, 50 juveniles de tilapia (*Oreochromis niloticus)* machos de una granja afectada. Los peces fueron enviados vivos por vía aérea contenidos en bolsas plásticas con agua del medio, que fueron infladas con oxígeno puro y posteriormente selladas. A los peces se les realizó un examen clínico-físico y después fueron sometidos a eutanasia por sobredosis de anestesia, utilizando Metanosulfonato de Tricaína a dosis de 250 mg/l de agua hasta el cese total de la frecuencia respiratoria. Cada individuo se pesó utilizando una balanza granataria y se midió su longitud total con un ictiómetro, los resultados fueron registrados en una bitácora. Se realizaron las necropsias de los ejemplares. Durante el proceso, se realizó análisis en fresco, colocando pequeños fragmentos de 5 mm^3 de riñón anterior, riñón posterior, hígado, branquias y bazo entre dos láminas de portaobjetos a las cuales se les ejerció presión ligera y posteriormente fueron observadas a simple vista en contra luz y en un microscopio óptico de luz a 4x y 10x. También se realizaron algunas improntas celulares de riñón anterior, riñón posterior y bazo en una lámina portaobjetos que se fijaron al calor y posteriormente se tiñeron utilizando la técnica de Gram para finalmente ser observadas en un microscopio óptico de luz a 100x con aceite de inmersión. Se tomaron algunos fragmentos de tejidos afectados (bazo, riñón anterior y posterior), de 5 mm x 5mm con unas tijeras de iris estériles y se colocaron en tubos Eppendorf con 2 ml de etanol al 70%, estas muestras fueron enviadas al Laboratorio MSD Animal Health Innovation Pte. Ltd. en Singapur para confirmar el diagnóstico por PCR. Además, se tomaron algunos fragmentos de tejidos afectados que se colocaron en formalina buferada al 10% con un pH de 7.2 y se dejaron fijar por 24h. Posteriormente, los tejidos fueron incluidos en parafina y cortados a 6 µm de espesor y se tiñeron con Hematoxilina-Eosina y Gram, por último se observaron con un microscopio óptico de luz. Todos los resultados fueron registrados en una bitácora.

RESULTADOS

Anamnesis: se hace referencia a que se presentaron brotes de enfermedad en algunas unidades productivas, con una duración máxima de 28 días y una tasa de mortalidad acumulada máxima de 32%. El peso promedio de los peces afectados fue 45.54 ± 27.54 g, con un peso mínimo 7.63 g y uno máximo 115.38 g. Su longitud total promedio fue 12.4 ± 2.9 cm, con una longitud total mínima de 7.1 cm y una máxima de 19.1 cm. La

ISBN: 978

temperatura promedio de los primero 5 m de la columna de agua fue de 23.32 ± 0.92 °C, con un valor mínimo de 21.87 °C y un valor máximo de 25.13 °C. El oxígeno disuelto promedio de los primeros 5 m de la columna del agua fue de 7.33 ± 0.58 mg/l, con un valor mínimo de 5.94 mg/l y un valor máximo de 8.02 mg/l. **Examen clínico:** se presentó depresión grave, nado errático, desequilibrio y boqueo leve. Al examen físico se observó moco excesivo en piel y branquias, exoftalmia bilateral, palidez de piel y branquias, nódulos blancos distribuidos multifocalmente en las lamelas primarias y secundarias de las branquias de <2mm, hemorragias petequiales en piel y lepidortosis (edema bajo las escamas).

Hallazgos en fresco: en el riñón anterior, riñón posterior, hígado, branquias y bazo se apreciaron múltiples nódulos blancos, de 1-9 mm de diámetro, firmes, rodeados de una cápsula de tejido conjuntivo fibroso y un centro caseoso o lleno de líquido claro que en ocasiones contenía melanina. En las branquias fue frecuente encontrar carga leve a moderada de parásitos, correspondientes a los géneros *Trichodina* spp, *Gyrodactylus* spp, *Cichlidogyrus* spp, *Chilodonella* spp, y *Centrocestus* spp, además se apreciaron algunos sitios de necrosis focal donde se observaron colonias bacterianas asociadas a *Flavobacterium* spp y aumento de la producción de moco. **Citología de Gram:** en las improntas de riñón anterior, riñón posterior y bazo, teñidas con Gram, se observaron abundantes bacterias pequeñas, cocobacilares, pleomórficas intracelulares y Gram negativas.

Hallazgos *post-mortem* macroscópicos: los hallazgos más relevantes fueron en bazo, riñón anterior, medio y posterior; pero también se observaron lesiones en branquias, hígado, estómago, intestino y corazón. La lesión en todos los órganos fue de tipo nodular con distribución variada desde (focal, difuso o generalizado, multifocal y coalescentes). Los nódulos fueron firmes con centro necrótico, algunos llenos de liquido transparente, el más pequeño mide de 1x1 mm y el más grande de 9x9 mm. Otros hallazgos fueron: palidez branquial, múltiples petequias y erosión cutáneas, así como necrosis de las aletas y lepidortosis (edema bajo las escamas). Exoftalmia y hemorragia unilateral y bilateral. También se apreció hepatomegalia, esplenomegalia y nefromegalia.

Hallazgos microscópicos: los hallazgos más severos y relevantes fueron en: bazo, riñón anterior, medio y posterior. Cambios moderados se observaron en: branquias, hígado, corazón y tracto gastrointestinal. La lesión fue de tipo granulomatosa intersticial con distribución multifocal, algunos generalizada o difusa. Los granulomas presentaron una cápsula de tejido conjuntivo fibroso, rodeada de macrófagos, linfocitos, monocitos y escasos heterófilos con necrosis caseosa y algunos con necrosis licuefactiva severa central. En algunos macrófagos se observan bacterias pleomorficas cocobacilares intracelulares como extracelulares, que se tiñeron de Gram negativo. También se aprecio una vasculitis necrotizante con formación de microtrombos.

ISBN: 978

PCR: la secuencia de ADN 16S de la bacteria obtenida demostró una secuencia alineada más estrechamente con los miembros del género *Francisella* spp., a partir de los tejidos de las tilapias *O. niloticus* infectadas naturalmente.

DISCUSIÓN

Francisella spp., ha sido implicada como causante de enfermedad en varias especies importantes de cultivo en la industria acuícola y se ha reportado en varios países como: Estados Unidos, Hawái, Taiwán, Japón, Noruega, Costa Rica, Brasil, Chile y México[5-6, 9-13,15.] Durante los brotes de Franciselosis en Tilapias se han reportado mortalidades de hasta el 90% de la población[1,8,16,17.] pero en este caso la tasa de mortalidad reportada fue menor (32%) a la reportada en Costa Rica[1.] Los signos y lesiones originadas por la bacteria son muy inespecíficos como lo mencionan varios autores[1,6,12,15.] Sin embargo la signología clínica descrita en este estudio es consistente con lo observado por otros autores en informes previos de Franciselosis en Tilapia[1,6,8,11,12,15-17.] Las tilapias afectadas con la enfermedad estuvieron en un cultivo donde la temperatura promedio del agua fue de 23.32 ± 0.92 °C, en un rango de peso: 7.63-115.38 g., y la talla de 7.1-19.1 cm., en otros trabajos va de 6.5-9.0 cm de longitud y de 13-20 g de peso[1.] Esto se debe al tipo de cultivo de la tilapia y la época del año. El peso promedio general de los peces afectados (45.54 g) se encontró dentro del rango descrito por algunos autores[1,6,8,12,17] que va desde 13 g hasta 90g, sin embargo en algunas ocasiones algunos individuos afectados tuvieron pesos menores (7.3 g) o mayores (115.3 g). La temperatura promedio de la columna de agua fue similar a la descrita previamente[16.] Los signos clínicos, las lesiones, los hallazgos *postmortem* y el estudio histopatológico de las tilapias afectadas en México, son parecidas a las descritas en los cultivos de las tilapias[1,6,12,15.] Las lesiones macroscópicas y microscópicas observadas en este estudio son consistentes con las descritas por otros autores previamente[1,6,8,11,12,15-17.] Fue muy frecuente la presencia de parasitosis branquial, tal como lo reportado en estudios anteriores[1,15.] En la bibliografía consultada no se encontraron datos referentes a la duración de los brotes, pero es posible que hayan sido similares a los descritos en este estudio. Interesante que no presentaron lesiones en el SNC, esto es debido a que la infección no fue tan severa y crónica como los casos reportados en Costa Rica, Brasil y Chile[1,6,12.] La confirmación de la bacteria por PCR, también ha sido identificada y caracterizada por otros autores[1,6,12.]

CONCLUSIÓN

Se identifico a la bacteria *Francisella* spp., agente causal responsable de la alta mortalidad de las tilapias en México, mediante la historia clínica, examen físico, hallazgos *postmortem*, tinción de Gram, histopatología y análisis molecular. El conocimiento de la franciselosis es importante para la acuacultura mexicana, ya que es necesario implementar medidas de tratamiento, prevención, control, vacunación y diagnóstico.

ISBN: 978

REFERENCIAS

1. Soto E., Hawke J.P., Fernandez D., Morales J.A. 2009. *Francisella* sp., an emerging pathogen of tilapia, *Oreochromis niloticus* (L.), in Costa Rica.
2. Müller W., Bocklisch H., Schüler G., Hotzel H., Neubauer H. & Otto P. 2007. Detection of *Francisella tularensis* subsp. *holarctica* in a European brown hare (*Lepus europaeus*) in Thuringia, Germany. Veterinary Microbiology 123, 225–229.
3. Scoles G.A. 2004. Phylogenetic analysis of the *Francisella*-like endosymbionts of Dermacentor ticks. Journal of Medical Entomology 41, 277–286.
4. Keim P., Johansson A. & Wagner D.M. (2007) Molecular epidemiology, evolution, and ecology of *Francisella.* Annals of the New York Academy of Sciences 1105, 30–66.
5. Birkbeck T.H., Bordevik M., Frøystad M.K. & Baklien A. (2007) Identification of *Francisella* sp. from Atlantic salmon, *Salmo salar* L., in Chile. Journal of Fish Diseases 30, 505–507.
6. Hsieh C.Y., Tung M.C., Tu C., Chang C.D. & Tsai S.S. (2006) Enzootics of visceral granulomas associated with *Francisella*-like organism infection in tilapia (*Oreochromis* spp.). Aquaculture 254, 129–138.
7. Birkbeck T.H., Feist S.W., Verner-Jeffreys D.W. 2011. *Francisella* infections in fish and shellfish. Journal of Fish Diseases. 34(3):173-187.
8. Colquhoun D.J., Duodu S. 2011. *Francisella* infections in farmed and wild aquatic organisms. Veterinary Research. 42:47.
9. Soto E., Fernandez D., Hawke JP. 2009. Attenuation of the Fish Pathogen *Francisella* sp. by Mutation of the iglC* Gene.
10. Kamaishi, T., Y. Fukuda, M. Nishiyama, H. Kawakami, T. Matsuyama, T. Yoshinaga, and N. Oseko. 2005. Identification and pathogenicity of intracellular *Francisella* bacterium in three-line grunt *Parapristipoma trilineatum*. Fish Pathology 40:67–71.
11. Ostland, V. E., J. A. Stannard, J. J. Creek, R. P. Hedrick, H. W. Ferguson, J. M. Carlberg, and M. E. Westerman. 2006. Aquatic *Francisella*-like bacterium associated with mortality of intensively cultured hybrid striped bass *Morone chrysops* 3 *M. saxatilis*. Diseases of Aquatic Organisms 72:135–145.
12. Mauel, M. J., E. Soto, J. A. Morales, and J. Hawke. 2007. A piscirickettsiosis-like syndrome in cultured Nile tilapia in Latin America with *Francisella* spp. as the pathogenic agent. Journal of Aquatic Animal Health 19:27–34.
13. Mikalsen, J., A. B. Olsen, T. Tengs, and D. J. Colquohoun. 2007. *Francisella philomiragia* subsp *noatunensis* subsp nov., isolated from farmed Atlantic cod (*Gadus morhua* L). International Journal of Systematic and Evolutionary Microbiology 57:1960–1965.
14. Leal C.A.G., Tavares G.C., Figueiredo H.C.P. 2014. Outbreaks and genetic diversity of *Francisela noatunensis* subsp *orientalis* isolated from farm-raised Nile Tilapia (*Oreochromis niloticus*) in Brazil. Genetics and Molecular Research. 13(3): 5704-5712.
15. Mancera C.G., Arguedas C.D., Valladares C.B., Vega C.F., Martínez C.S., Ortega S.C. 2014. Franciselosis en Tilapias (*Oreochromis* spp*)* del Centro de México. XXIII Congreso Nacional de Patología Veterinaria.
16. Mauel M.J., Miller D.L., Styer E., Pouder D.B., Yanong R.P., Goodwin A.E., Schwedler T.E. 2005. Occurrence of Piscirickettsiosis-like syndrome in tilapia in the continental United States. J Vet Diagn Invest. 17(6):601-5.
17. Chern R.S., Chao C.B. 1994. Outbreaks of a disease caused by rickettsia-like organism in cultured tilapias in Taiwan. Fish Pathol 29:61-71.

ISBN: 978

LINFOMA MULTICÉNTRICO ANAPLÁSICO DE CÉLULAS T EN UN CABALLO: REPORTE DE UN CASO

70

León ZRS[1]*, Méndez BA[1], Martínez RI[1]

[1]*Departamento de Patología, Facultad de Medicina Veterinaria y Zootecnia, Universidad Nacional Autónoma de México.*

Correspondencia: ***zetina26@hotmail.com***

RESUMEN

El 25 de enero del 2016 se recibio el cadáver de un caballo al Departamento de Patología de la FMVZ-UNAM. La historia clínica indicaba, que desde hace dos años fue diagnosticada por biopsia duodenal y rectal con enfermedad linfocítica plasmocítica intestinal. Se mantuvo con corticoesteroides y en enero del 2016 empezó con prurito, alopecia y dermatopatía sin respuesta al tratamiento con corticoesteroides, por lo que se decidio la eutanasia. Dentro de los hallazgos postmortem más importantes se apreció marcado aumento de tamaño de todos los linfonodos, así como en el bazo se apreciaron múltiples nódulos blancos. Histopatologicamente el diagnostico presuntivo fue linfoma multicéntrico. Se le realizo inmunohistoquimica resultando positivo a CD3 y emitiendo el diagnostico final de linfoma anaplásico de células T. El objetivo de este trabajo es proporcionar las características histomorfológicas que se pueden presentar en los linfomas de células T en caballos, así como el uso de pruebas complementarias a realizar en este caso.

Palabras clave: linfoma anaplásico, caballo, histopatología e inmunohistoquímica

ABSTRACT

On January 25th of 2016, a horse's carcass was received by the Department of Pathology in the Faculty of Veterinary Medicine and Animal Husbandry (National Autonomous University of Mexico). The medical history indicated that it was diagnosed with lymphocytic-plasmacytic bowel disease two years ago by duodenal and rectal biopsy. Corticosteroids were administered and by January 2016 it developed pruritus, alopecia and skin disease that was nonresponsive to treatment. Due to deterioration of the horse's health, euthanasia was decided. Among the most important post mortem findings were enlarged lymph nodes as well as multiple white nodules in the spleen. Presumptive histopathologic diagnosis was multicentric lymphoma. Immunohistochemistry was performed; resulting positive for CD3, and issuing a final diagnosis of anaplastic T-cell lymphoma. The main objective of this work is to provide the histomorphological characteristics that can be present in horses' T-cell lymphomas as well as the use of complementary tests to perform in these cases.

Keywords: anaplastic, lymphoma, horse, histopathology and immunohistochemistry.

ISBN: 978

INTRODUCCIÓN

El Linfoma es la neoplasia maligna más común en caballos, su presentación clínica es el linfoma alimentario, cutáneo, mediastínico y multicéntrico.[1, 2, 3] Por lo general, la presentación que predomina es la multicéntrica, afecta la mayoría de los linfondos y órganos torácicos y abdominales.[1,2,34] También se han reportado organos como lengua, vejiga, en miembros pélvicos como tumores solitarios en sitios extraganglionares y en ovarios, siendo esta última poco frecuente en la presentación multicéntrica.[5,6,7,8] La presentación subcutánea de linfoma, se ha descrito que pueden presentar regresión en respuesta a la estimulación de las hormonas esteroides.[9, 10] En estos casos, una pequeña proporción de las células tumorales expresan receptores de progesterona nucleares, que están implicados en la proliferación celular como una respuesta a la unión de dicha hormona.[4, 9,10]

Los signos clínicos en caballos con linfoma incluyen pérdida de peso, anorexia, depresión, edema ventral, pirexia, anemia, diarrea y cólico.[1,3,4] Dentro de los posibles orígenes etiológicos del linfoma en esta especie, se ha descrito la participación de infecciones retrovirales, así como virus del herpes equino 5 (EHV-5).[3,4] La presentación por edad va desde fetal a edad avanzada no habiendo predisposición por género ni raza.[3, 4, 5,10]

Así mismo, se han descrito condiciones paraneoplásicas en linfoma en caballos, como la anemia hemolítica inmunomediada, trombocitopenia, ulceración de la mucosa, prurito y alopecia.[4,11,12,13] Por otra parte, se han reportado que algunos caballos con linfoma pueden tener deficiencias de inmunoglobulinas.[11,12] La mayoría de los caballos que son diagnosticados con linfoma multicéntrico, se les aplica la eutanasia, esto debido a la mala condición que presentan después del diagnóstico, sin embargo, en los casos del linfoma subcutáneo, la neoplasia puede presentar estados de regresión en meses o años [4,12, 14] .

La clasificación de linfoma se basa en el esquema de clasificación moderna y ampliamente aceptada en su presentación en los seres humanos con base en su morfología, inmufenotipo, genética, y las características clínicas de la neoplasia[15]. En caballos, se han hecho adaptaciones con base en la clasificación de la OMS, tomando en cuenta las directrices específicas para medicina veterinaria la cual fue propuesta por el VCOG-VCS (*Veterinary Cooperative Oncology Group of the Veterinary Cancer Society)* en el 2013, donde se tomaron como variables la localización topográfica, la histomorfología e inmunofenotipificación[15]. Dicho grupo realizó la siguiente clasificación de los subtipos:

ISBN: 978

SUBTIPOS DE LINFOMAS EN CABALLOS	MEDIA DE MITOSIS POR CAMPO (40X)
Linfoma de células B ricos en T (TCRLBCL)	2.6
Linfoma de células T periférico (PTCL)	5.52
Linfoma de células B largas difuso (DLBCL)	10.24
linfoma de células T entérico asociado (EATL)	3.25
linfoma cutáneo de células T (CTCL)	4.16
Linfoma T zonal (MZL)	0.8
Leucemia linfocítica crónica (CLL) / linfoma linfocítico pequeño (SLL)	1.25
linfoma T anaplásico de células grandes (LACG)	8.3
Leucemia linfocítica aguda (ALL)	4
Linfoma linfoblástico de células T (T-LBL)	12.5
Linfoma folicular (FL)	3
Linfoma hepatoesplénico	2
Linfoma linfoplástico	3

Tabla 1. Subtipos de linfomas en caballos basados en la clasificación de la OMS

Descripción del caso

El 25 de enero del 2016, llegó el cadáver de un caballo de raza Warmblood, hembra de 18 años al Departamento de Patología de la Facultad de Medicina Veterinaria y Zootecnia de la UNAM. La historia clínica indicaba, que desde hace dos años fue diagnosticada con enfermedad linfocítica plasmocitica intestinal por biopsia duodenal y rectal. Se mantuvo con corticoesteroides. En noviembre del 2015 comenzó con depresión, fiebre e hiperglucemia. Al ultrasonido se detectó infiltración intestinal, en bazo, glándula mamaria y linfonodos mesentéricos. En enero del 2016 empezó con prurito, alopecia y dermatopatía sin respuesta al tratamiento con corticoesteroides. El 24 de enero del presente año se decide la eutanasia con sobredosis de barbitúricos y muere a las 10:00 am.

Hallazgos macroscópicos, microscópicos y pruebas complementarias

En el estudio *postmortem*, la piel en la región de la cabeza, comisuras bucales, cuello, región abdominal, miembros pélvicos, así como en la región de la corona de los miembros torácicos, presentaron extensas áreas alopécicas, eritematosas y de bordes irregulares *(Imagen 1A).* Los linfonodos submandibulares, retrofaríngeos, peri traqueales, preescapulares, cervicales, mediastinicos, popitleos, perimamario, iliacos y lumbares se observaron aumentados de 8 a 10 veces de su tamaño normal, estaban multilobulados, irregulares, firmes y blanco amarillo *(imagen 1B)*. Los linfonodos mesentéricos estaban aumentados más de 10 veces de su tamaño normal, eran multilobulados, irregulares, blanco amarillos, que se expandía sobre el mesenterio en forma miliar *(imagen 1C).* Estos linfonodos estaban adheridos al riñón y la glándula

ISBN: 978

adrenal. El bazo exhibía en su superficie 20 nódulos a sobre relieve, los cuales eran suaves, de superficie lisa, cuyos diámetros oscilaban entre 0.5 a 2.5 cm de diámetro, al corte estos nódulos involucraban el parénquima y eran blanco amarillos. Así mismo, en la unión de la serosa con el mesenterio de yeyuno e íleon, se apreciaron múltiples nódulos de diferentes tamaños cuyos diámetros oscilaban entre 0.5 cm y 0.8 cm. El mesenterio estaba ligeramente engrosado con múltiples nódulos con las mismas características antes descritas.

Dentro de los hallazgos microscópicos, los más relevantes fueron las secciones histológicas de linfonodo, donde los senos subcapsulares y medulares se encuentran remplazados por abundantes células redondas a poligonales dispuestas en mantos sólidos y sostenidas por fino estroma fibrovascular (imagen 2B). Estas células tienen de escaso a abundante citoplasma eosinofílico, en ocasiones ligeramente denso. El núcleo es redondo, en algunas células vesiculado, en su mayoría eucromático y con uno a dos nucléolos basofílicos evidentes. Se observan de 4 a 5 figuras mitósicas atipicas por campo aleatorio con el objetivo 40x, además presentan marcada anisocariosis y anisocitosis. Así mismo se aprecian células neoplásicas binucleadas, multinucleadas, algunas contienen en su citoplasma restos de células neoplásicas (canibalismo). El diagnóstico por histopatologia fue linfoma anaplásico multicéntrico. En las secciones histológicas de piel se apreció una dermatitis necrosupurativa y ulcerativa severa zonalmente extensiva con fibrosis multifocal discreta con permeación vascular de las células neoplásicas. Se realizó inmunohistoquímica a las secciones histológicas de bazo y linfonodo, esto con la finalidad de inmunotipificar el linfoma utilizando los marcadores CD3 y CD79, siendo inmunopositivos intensamente a CD3 (imagen2C) e inmunonegativos a CD79 (imagen 2D).

ISBN: 978

Imagen 1A.- Lesiones alopécicas en la región rostral que se extienden hasta la región cervical superficial y ventral. **Imagen 1B.-** Linfonodo mediastínico aumentado 10 veces su tamaño, nótese el edema perinodal se aprecia como material de aspecto gelatinoso amarillo traslucido. **Imagen 1C.-** Linfonodos mesentéricos aumentados 10 veces su tamaño normal, así como infiltración en el mesentério, el cual tiene aspecto de racimo de uvas

ISBN: 978

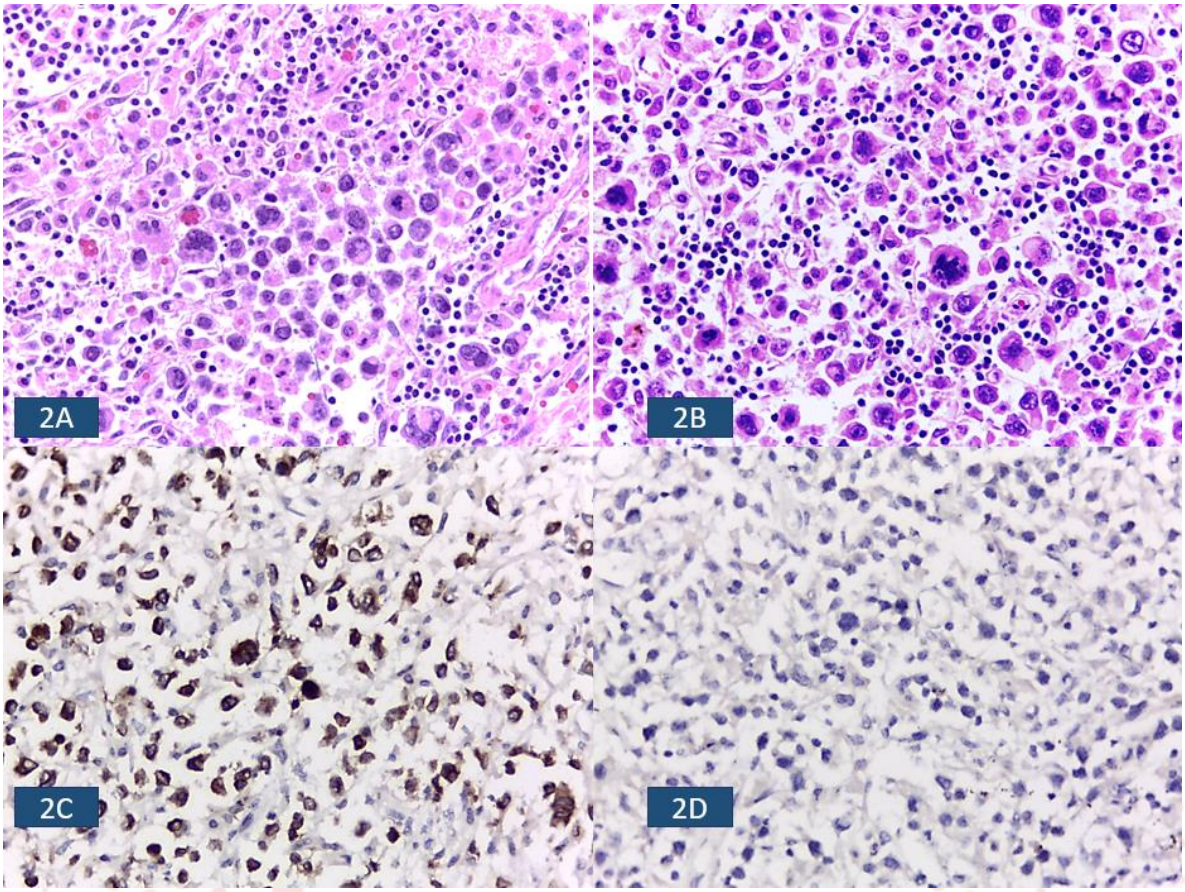

Imagen 2A.- *Sección histológica de bazo (H/E):* Marcado pleomorfísmo celular, células neoplasicas binucleadas y multinucleadas. **Imagen 2B.-** *Sección histológica de linfonodo mediastinico (H/E):* Las características citomorfológicas son similares a las observadas en bazo. **Imagen 2C.-** *Sección histológica de bazo (IHQ):* La inmunopositividad a CD3 marcadamente intensa en las células más pleomórficas. **Imagen 2D.-** *Sección histológica de bazo (IHQ):* Con CD79 sin inumopositividad en las células neoplásicas.

DISCUSIÓN Y CONCLUSIÓN

Linfoma equino, se ha reconocido como una enfermedad linfoproliferativa con características únicas por décadas. La presentación multicéntrica es de las más frecuentes, sin embargo, la presentación extranodal, así como las características morfológicas apreciadas en este caso, son poco frecuentes en comparación con los estudios referidos. [2, 4 , 5,7, 11, 14] El linfoma es una neoplasia que afecta a animales y seres humanos en cualquier edad, con fenotipos de linfocitos menos diferenciados en los pacientes pediátricos, teniendo características morfológicas homogéneas en los animales de edad avanzada.[2, 4 , 5,7, 11, 14,15] Sin embargo, en este caso la presentación fue

ISBN: 978

heterogenea y anaplasica. La literatura reporta que la presentación anaplásica tiende a mantener un patrón nodular dentro del bazo, presenta pocas mitosis (0-1 a 40x) y la progresión clínica es lenta [4,15]. En este caso existió predominancia de células con marcado pleomorfísmo así como células neoplásicas multinucleadas además de tener una disposición infiltrante. La evaluación inmunofenotípica fue elemental, determinando el diagnóstico final. La clasificación de linfoma en perros, también está basada en la clasificación de la OMS, donde reportan que existe un grupo de presentación de linfoma de células T (linfomas periféricos de células T no especificado), que no está del todo caracterizado y solo se diferencia de las células B por su topografía, tamaño celular así como la inmunopenotipificación.[16,17] A partir de los estudios en humanos y caninos, es evidente que el linfoma es una enfermedad diversa, y los pacientes necesitan ser tratados de acuerdo a su subtipo de enfermedad individual y la presentación clínica. Los estudios futuros se centran en subtipos o lugares específicos, así como su evolución clínica, que son necesarios para ayudar a identificar los factores de pronósticos y terapias apropiadas en los caballos.

BIBLIOGRAFÍA

1. Maxie G, *et al*, ***"Jub Kennedy and Palmer´s: Pathology of domestic animals",*** Saunders editorial, 6° edition, 2015. ISBN: 9780702053177
2. Donald J. Meuten, *et al*, ***"Tumors in domestic animals".*** Wiley-Blackwell; 4° edition, 2002. ISBN: 978-0813826523
3. Larsdotter S. Et al, ***"Serum thymidine kinase activity in clinically healthy and diseased horses: A potential marker for lymphoma"***, The Veterinary Journal 205 (2015) 313–316
4. Meyer J. et al, ***"Clinical, Laboratory, and Histopathologic Features of Equine Lymphoma"***, Pathol 43:914–924 (2006)
5. Lock TF, *et al*, ***"Equine ovarian lymphosarcoma".*** J Am Vet Med Assoc 175:72–73, 1979
6. Gerard MP, *et. al.* ***"Cutaneous lymphoma with extensive periarticular involvement in a horse".*** J Am Vet Med Assoc 213:391–393, 1998
7. Rhind SM, et al, ***"T cell–rich B cell lymphosarcoma in the tongue of a horse***". Vet Rec 145:554–555, 1999
8. Sweeney R, *et al*, ***"Lymphosarcoma with urinary bladder infiltration in a horse."*** J Am Vet Med Assoc 199:1177–1178, 1991
9. Henson KL, *et al* ***"Regression of subcutaneous lymphoma following removal of an ovarian granulosa theca cell tumor in a horse".*** J Am Vet Med Assoc 212:1419–1422, 1998
10. Henson KL, *et al*, ***"Immunohistochemical characterization of estrogen and progesterone receptors in lymphoma of horses".*** Vet Clin Pathol 29:40–46, 2000
11. Adams RL, *et al*, ***"Malignant lymphoma in three horses with ulcerative pharyngitis"***. J Am Vet Med Assoc 193:674–676, 1988
12. Finley MR, *et al*, ***"Paraneoplastic pruritus and alopecia in a horse with diffuse lymphoma".*** J Am Vet Med Assoc 213:102–104, 1998
13. Mair TS, *et al*, ***"Autoimmune haemolytic anaemia in eight horses***". Vet Rec 126:51–53, 1990
14. Reef VB, *et al*, ***"Lymphosarcoma and associated immune-mediated hemolytic anemia and thrombocytopenia in horses",*** J Am Vet Med Assoc 184:313–317, 1984.
15. Durham A. C *et al*, ***"Two Hundred Three Cases of Equine Lymphoma Classified According to the World Health Organization (WHO) Classification Criteria"***, Veterinary Pathology 50(1) 86-93. 2013.
16. Valli V. E ***"Classification of Canine Malignant Lymphomas According to the World Health Organization Criteria",*** *Veterinary Pathology 000(00) 1-14. 2010*
17. Nakamura, et al, ***"Plasma thymidine kinase activity in dogs with lymphoma and leukemia".*** The Journal of Veterinary Medical Science / The Japanese Society of Veterinary Science 59, 957–960.

ISBN: 978

71

LINFOMA MULTICÉNTRICO CON METÁSTASIS A MÉDULA ÓSEA EN UN ERIZO AFRICANO (*Atelerix albiventris*): REPORTE DE UN CASO

Vázquez GZ[1]*, Zetina LRS[1]*, Yáñez MEI[1]

[1]*Departamento de Patología, Facultad de Medicina Veterinaria y Zootecnia, Universidad Nacional Autónoma de México.*
Correspondencia: zetina26@hotmail.com

RESUMEN

Paciente Erizo (*Atelerix albiventris*) macho adulto de 2.5 años. La historia clínica indicaba que una semana previa a su muerte presentaba arqueadas, así como múltiples nódulos multifocales en abdomen. El ejemplar se remitió para el estudio post-mortem al Departamento de Patología de la FMVZ-UNAM. Entre los principales hallazgos encontrados, se apreció linfadenomegalia generalizada, que en el estudio histopatológico se corroboró el diagnóstico de linfoma multicéntrico con metástasis a médula ósea. El objetivo de este trabajo tiene como finalidad presentar las características morfológicas del linfoma en erizos, así como su presentación clínica, la cual está poco reportada en esta especie.

Palabras clave: linfoma, erizo, metástasis a médula ósea

ABSTRACT

A 2.5 years male adult four toed hedgehog (Atelerix albiventris), was submitted to the Pathology Department of the FMVZ- UNAM for the postmortem examination. The clinical history mentioned that one week previous, he presented arched and had been detected with multiple abdominal nodules distributed multifocal. The main findings on the postmortem examination were generalized lymphadenomegaly that was diagnosed as Multicentric Lymphoma with metastasis to bone marrow, confirmed by histopathologic and immunohistochemistry studies. The main purpose of this work is it to explain the morphologic characteristics of lymphomas in hedhogs, as well as their clinical presentation, both are as it is not easy to find reports in this specie.

Key words: Lymphoma, hedgehog, bone marrow metastasis

ISBN: 978

INTRODUCCIÓN

El linfoma es una neoplasia maligna hematopoyética considerada la más reportada en todas las especies domesticas; abarca un diverso grupo de neoplasias malignas que surgen en tejido linfoide, fuera de medula ósea. Puede tener diversas formas de clasificación de acuerdo a los siguientes criterios:

- **Localización anatómica:** multicéntrico, alimentario o mediástinico.
- **Morfología celular**: Incluye características nucleares e índice mitótico.
- **Patrón histológico:** Folicular o difuso.
- **Comportamiento biológico:** de bajo y alto grado.
- **Inmunofenotipo:** origen de células B o T.

El linfoma a menudo ocasiona organomegalia; en el caso del linfoma multicéntrico los linfonodos presentan aumento de tamaño y al corte son de color gris-blanco a rojizos. Histológicamente se caracteriza por la pérdida de la arquitectura normal del tejido; en el linfoma de bajo grado, las células se caracterizan por presentar baja cantidad de mitosis, mientras que los linfomas agresivos son poco diferenciados y tienen gran cantidad de figuras mitóticas. El diagnóstico inicialmente se realiza con citología por aspiración, y la biopsia, siendo muy importante la histopatología[1, 2,3].

La hipercalcemia es un síndrome paraneoplásico que puede conducir a la calcificación metastásica e inducir insuficiencia renal, debido a que las células neoplásicas producen un péptido relacionado con la hormona paratiroidea (PTH)[1]. Así mismo la hiperproteinemia se presenta rara vez en perros y gatos con linfoma. En menos de un 5 % de los casos, se puede encontrar una elevación de IgG, IgA o IgM producida por linfocitos malignos tipo B. La alteración de las proteínas séricas puede causar un síndrome de hiperviscosidad, causando diátesis hemorrágica, signos nerviosos, lesiones oculares y lesiones renales[2, 3,4].

En la mayoría de las especies, la clasificación tanto clínica como histopatológica, está basada en la clasificación de la OMS[3, 4,8], la cual está dividida en cinco grados:

CLASIFICACIÓN DE GRADOS CLÍNICOS DEL LINFOMA POR LA ORGANIZACIÓN MUNDIAL DE LA SALUD[8]

- **Grado I**
  - Cuando un solo linfonodo o tejido linfoide de un solo órgano se encuentra implicado
- **Grado II**
  - Cuando una cadena ganglionar se encuentra implicada.
- **Grado III**
  - Implicación generalizada de todos los linfonodos.
- **Grado IV**
  - Implicación del hígado y/o bazo con o sin los grados I a III.
- **Grado V**
  - Manifestación en sangre periférica, implicación de la médula ósea con o sin grados I a IV.

ISBN: 978

- **Subgrado a**
  - Sin signos sistémicos.
- **Subgrado b**
  - Con signos sistémicos.

Actualmente los erizos son mascotas exóticas en la que múltiples enfermedades han sido reportadas en ellos, especialmente la aparición de algunos tipos de tumores. Las neoplasias comúnmente observadas en esta especie son adenocarcinoma, linfoma y tumor de células escamosas[5].

En un estudio de tumores espontáneos en erizos africanos cautivos, había una muy alta incidencia de neoplasias (35 de 66 erizos; 53%), especialmente en los erizos de mayor edad (> 1 año de edad), afectando principalmente al tegumento, aparato digestivo y sistema endocrino. El adenocarcinoma en glándula mamaria, mastocitoma, el linfoma y el carcinoma de células escamosas orales fueron las neoplasias más reportadas[5, 6].

Los linfomas representan el 11% de los tumores en el erizo, haciendo del sistema hematopoyético, el segundo más afectado por esta neoplasia. La mayoría de los linfomas descritos en erizos se localizan en intestino y está asociado con signos sistémicos como perdida crónica de peso, disnea, anorexia, y ascitis[3]. Se ha propuesto que esta neoplasia tiene un origen retroviral, ya que en estudios de microscopia electrónica se han observado partículas retrovirales en la superficie de algunas células neoplásicas[6, 7].

Descripción del caso

El 24 de agosto del 2015, llegó el cadáver de un erizo africano *(Atelerix albiventris),* macho, de 2.5 años al departamento de Patología de la Facultad de Medicina Veterinaria y Zootecnia de la UNAM. La historia clínica indica que una semana antes, el propietario notó nódulos en gran parte de su cuerpo. Durante el examen físico general en el Hospital de Fauna Silvestre UNAM, el paciente colapsa y muere el 24 de agosto del 2015 a las 12:25 hr.

Hallazgos macroscópicos y microscópicos

En el estudio *postmortem*, se aprecia adherido a región esternal, cuerpos de las costillas torácicas, y hasta la superficie ventral de las vértebras torácicas, un nódulo blanco-cremoso con áreas rojas multifocales multilobulado, el cual se encuentra comprimiendo parcialmente los lóbulos pulmonares y se aprecia adherido al hemicardio derecho. Los linfonodos submandibulares, retrofaríngeos, axilares, peripancreáticos, preescapulares e inguinales estaban incrementados hasta 4 veces su tamaño, al corte la superficie era blanca y sólida.

Dentro de los hallazgos microscópicos, los más relevantes, se apreciaron en las secciones histológicas de los linfonodos, donde se observan extensas áreas hipercelulares que sustituyen en su totalidad la arquitectura normal del órgano, que en ocasiones sobrepasan e infiltran el tejido adiposo perinodal. Dichas áreas están compuestas por células redondas neoplásicas (linfocitos), dispuestos en mantos sólidos que presentan patrón de cielo estrellado. Estas células muestran moderada cantidad de citoplasma

ISBN: 978

denso y bordes citoplasmáticos mal definidos. Los núcleos son pleomórficos con membrana nuclear irregular, cromatina fina granular, uno a dos nucléolos evidentes. Se observaron de 4 a 7 figuras mitósicas atípicas en diez campos aleatorios con objetivo de 40X. Así mismo, en algunas zonas fue posible observar pequeñas estructuras redondas basofílicas alrededor de algunas células neoplásicas (cuerpos linfoglandulares). Así mismo en las secciones de estómago e intestino, a nivel de submucosa, así como en lámina propia, se aprecian expandidas por abundantes células neoplásicas que tienen la misma características morfológicas a las descritas anteriormente. En las secciones de bazo se aprecia un marcado aumento en la pulpa blanca, la cual está constituida e

n su mayoría por linfocitos neoplásicos así como células blásticas (megacariocitos).

Las secciones histológicas de médula ósea, se observa remplazada en su totalidad por células neoplásicas con las mismas características citomorfológicas a las descritas anteriormente.

El diagnóstico morfológico quedó como linfoma multicéntrico con metástasis a medula ósea (Grado V subtipo B).

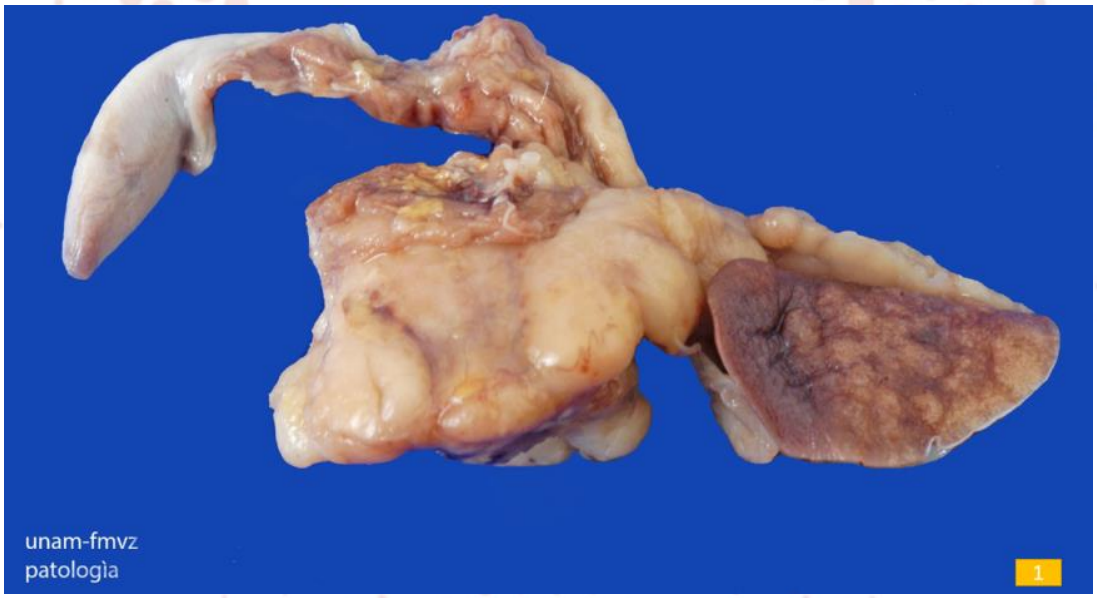

Imagen 1.- aparato cardiorespiratorio, con esófago donde se puede apreciar que el linfonodo mediastinico craneal rodea e corazón evitando que tenga una contracción adecuada.

ISBN: 978

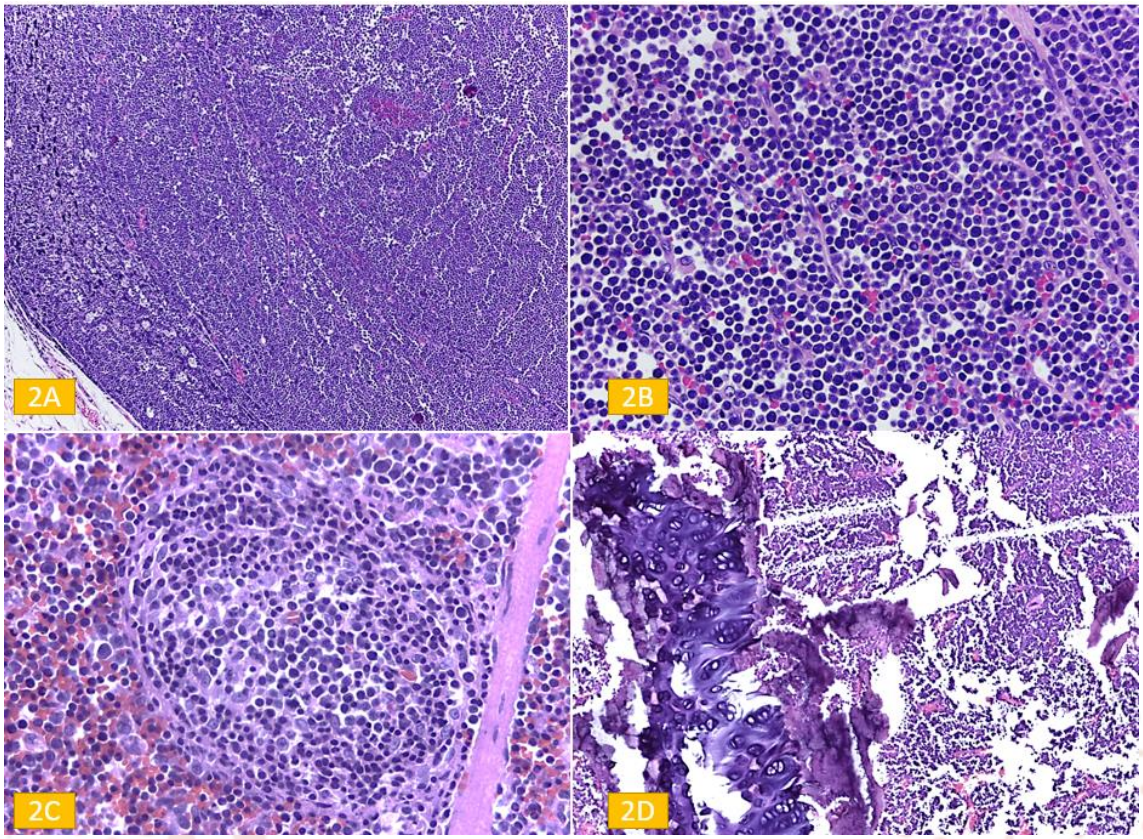

Imagen 2A.- *Sección histológica de linfonodo mediastínico 40x (H/E):* Se aprecia la pérdida total de la arquitectura así como la presencia de células neoplásicas en el tejido perinodal. **Imagen 2B.-** *Sección histológica de linfonodo mesentérico 10x (H/E):* Las células neoplásicas presentan se aprecian en mantos sólidos y un patrón de cielo estrellado. **Imagen 2C.-** *Sección histológica de bazo 40x (H/E*): Los centros germinales se observan ocupados por células neoplásicas. **Imagen 2D.-** *Sección histológica de medula ósea 5X (H/E):* Exhibe áreas densas de células neoplásicas que sustituyen en un 90% las secciones medulares.

DISCUSIÓN

El linfoma se ha informado ampliamente en una variedad de mamíferos domésticos y se divide a grandes rasgos en 2 grupos principales, de células B y de células T, sobre la base del inmunofenotipo de las células neoplásicas[6]. Existen escasos informes de linfomas, donde solo se encontraron tres presentaciones descritas, cutánea (epitelitrópico), multicéntrico y esplénico con metástasis a bazo, no existiendo reportes con metástasis a médula ósea[7]. En este caso, la presentación fue multicéntrica, afectando con mayor severidad los linfonodos, en particular el mediastínico craneal (timo), el cual ocupó gran parte de la cavidad torácica, restringiendo la insuflación de los pulmones así como la contracción cardiaca, generando la insuficiencia cardiaca y respiratoria, que ocasionaron la muerte del animal.

ISBN: 978

El linfoma en erizos tiene diversas manifestaciones, la mayoría de los casos, la presentación es multicéntrica con metástasis generalizadas a órganos. El curso clínico de los animales difiere poco de la presentación en humanos y a menudo progresa rápidamente, con frecuentes complicaciones sistémicas debido a la afectación de órganos[5, 6,7]. El patrón inmunohistoquímico de las lesiones neoplásicas se describe en los informes anteriores era un predominio de células CD3 + linfoides, y en el caso de una lesión nodular en un caso gato, acompañada por algunas células CD79a +[7], sin embargo, se han reportado discrepancias de reactividad cruzada para CD79 anti-anticuerpo en erizos[6]. En este caso, la realización de la inmunohistoquimica se está probando, siendo el primer caso de linfoma en un erizo que se realizará inmunohistoquímica como prueba complementaria en el Departamento de Patología de la FMVZ-UNAM.

BIBLIOGRAFÍA

1. McGavin Donald M *et al*, ***"Pathology basic of veterinary disease",*** Mosby Elsevier, quinta edición, 2013. ISBN-13: 978-0323075336
2. Jub, Kennedy and Palmer´s, ***Pathology of domestic animals***, Saunders editorial, sexta edición, 2015. ISBN: 978-0-7020-5322-1
3. Donald J. Meuten, ***"Tumors in domestic animals".*** Wiley-Blackwell; 4 edición, 2002. ISBN: 978-0-8138-2652-3
4. Withrow S, et al, Withrow S, Mac Ewen G. ***"Small Animal Clinical Oncology"***. Quinta edición. W.B. Saunders Company, 2012. ISBN: 978-1-4377-2362-5
5. Jill HJ et al,. ***"A review of neoplasia in the captive African Hedgehog (Atelerix albiventris)"***. Topics in Medicine and Surgery. Vol 14, no. 3 (july 2012) 182-192.
6. Ares Burballa, *et al*, ***"Splenic Lymphoma with Cerebellar Involvement in an African Hedgehog (Atelerix albiventris)",*** Journal of Exotic Pet Medicine Volume 21, Issue 3, July 2012, Pages 255–259.
7. Enrico P. et al, ***"Cutaneous T-cell Lymphoma in an African Hedgehog (Atelerix albiventris)",*** in vivo 22: 43-46 (2008).
8. Campos Elias, *et al*, ***"The 2008 WHO classification of lymphoid neoplasms and beyond: evolving concepts and practical applications"***, Blood. 2011 May 12; 117(19): 5019–5032.

ISBN: 978

LINFOMA SUBCUTÁNEO DE CÉLULAS T EN UN HÁMSTER. REPORTE DE CASO

72

Martínez, RI*[1], Flores PK[2, 3], Kat RKI[3].

[1]Departamento de Patología, Facultad de Medicina Veterinaria y Zootecnia, UNAM. [2]Departamento de Etología, Fauna Silvestre y Animales de Laboratorio, UNAM. [3]Hospital Veterinario Condesa. Pachuca 7, Colonia Condesa. C.P. 06140, Delegación Cuauhtémoc. México D. F.
Correspondencia: iracinem@gmail.com

RESUMEN

Un hámster dorado (*Mesocricetus auratus*) doméstico macho de un año de edad, con historia de conjuntivitis unilateral y aumento progresivo de la región nasal izquierda fue atendido en el Hospital Veterinario Condesa de la Ciudad de México. El diagnóstico citológico de la lesión fue linfoma cutáneo. El propietario decidió la eutanasia por lo anterior mencionado aunado al deterioro de la condición del paciente. El ejemplar fue remitido al Departamento de Patología de la FMVZ-UNAM para realizar el estudio postmortem. Basados en el examen macroscópico y características histológicas, se emitió un diagnóstico de linfoma subcutáneo de células T. Se discuten las características morfológicas y fenotípicas de la neoplasia, y también su posible asociación con un poliomavirus del hámster (HAPV).

Palabras clave: Linfoma cutáneo, hamster, inmunohistoquímica, poliomavirus.

ABSTRACT

A 1-year-old male pet Golden hamster (*Mesocricetus auratus*) was presented to Hospital Veterinario Condesa in Mexico City. The patient was evaluated for unilateral conjunctivitis and progressive swelling of the left nasal region. The cytologic diagnosis of the lesion was cutaneous lymphoma. Due to the poor prognosis and the rapid deterioration of the patient's condition the owner elected the euthanasia. The body was submitted to Departamento de Patología from FMVZ-UNAM for necropsy. Based on gross examination and histological features, a diagnosis of subcutaneous T cell lymphoma was made. We discussed the phenotypic and morphological features of the neoplasm, and a potential association with the hamster polyomavirus (HaPV).

Key words: Cutaneous lymphoma, hamster, immunohistochemical, polyomavirus.

ISBN: 978

INTRODUCCIÓN

El *hámster* pertenece a la *familia* Cricetidae, *subfamilia* Cricetinae, que a su vez cuenta con diversos *géneros* como el *Mesocricetus,* al que pertenece la *especie M. auratus*, conocido como **hámster sirio o hámster dorado.** Es uno de los animales de laboratorio más utilizados en la investigación, por lo que en la literatura pueden encontrarse numerosas y detalladas descripciones de los trastornos que los afectan[1, 2]. Por otro lado, es una especie popular para ser usada como mascota, y aunque en la literatura se mencionan diversas enfermedades que pueden afectarla, existen escasos informes de la especie como animal de compañía con desarrollo espontáneo de neoplasias. Se indica que éstas conforman del 2 al 4% del total de los tumores desarrollados no asociados a factores genéticos específicos o carcinogenos[3]. Entre las principales neoplasias espontáneas que pueden presentarse en esta especie como animal de compañía se encuentran las originadas en el sistema linfoide, es a saber el linfoma y de forma secundaria se encuentran los tumores endocrinos principalmente los de origen en la corteza adrenal, también el papiloma estomacal, hemangioma esplénico, adeconcarcinoma mamario y el melanoma[3, 4]. Hay reportes del desarrollo de pólipos y adenocarcinomas intestinales, aunque estos han sido descritos en colonias de animales destinados a la investigación. En un estudio se asoció el desarrollo de linfomas del tejido linfoide asociado a la mucosa (*MALT, por sus siglas en inglés*) del tracto gastrointestinal con una infección experimental con *Helicobacter* spp[5]. Anteriormente, se había establecido la fuerte asociación del poliomavirus del hámster (*HaPV, por sus siglas en inglés*) con el desarrollo de linfoma en animales jóvenes, al menos en colonias destinadas a la investigación[6, 7]. El HaPV había sido aislado del núcleo de células queratinizadas que formaban parte de tricoepiteliomas, una neoplasia epitelial originada de las células basaloides de reserva, la cual se desarrollaba en las colonias infectadas de forma endémica o bien, cuando los animales adultos se infectaban. Sin embargo, cuando la infección ocurría en colonias de animales jóvenes como una forma epizoótica, los animales desarrollaban linfoma, el cual tiende a afectar principalmente los linfonodos mesentéricos aunque puede involucrar otros órganos de forma secundaria[7, 8]. En la literatura existen algunos casos de linfoma multicéntrico en hámsters domésticos, que han sido asociados a la infección por HaPV[8, 9], e incluso el desarrollo simultáneo de múltiples tumores epiteliales cutáneos y de linfoma en diversos órganos en un mismo paciente[9]. La mayoría de los casos descritos de linfoma en hámsters domésticos incluyen principalmente la forma cutánea epiteliotrópica o *micosis fungoides*, aunque sin la participación de HaPV[8, 10, 11].

Historia clínica

En julio del 2015, se recibió en el Hospital Veterinario Condesa de la Ciudad de México, a "Felipe", un hámster sirio (*Mesocricetus auratus*), macho, de 95 gr de peso corporal y un año cuatro meses de edad aproximadamente. La propietaria refirió que el paciente presentaba desde hacía 5 días secreción verdosa del ojo izquierdo y lo mantenía cerrado. Sin embargo se había mantenido activo, comiendo y bebiendo normalmente. Al examen físico se observó conjuntivitis con secreción verdosa en ojo izquierdo (OS), no se obtuvo retención de tinción de fluoresceína o alguna otra alteración por lo que se prescribió tobramicina y diclofenaco oftálmico 1 gota OS BID 8 días. Se indicaron además, cambios

ISBN: 978

de ambiente (cambio de sustrato) y dieta. Al día siete, el paciente continuó con secreción lagrimal en OS aunque ya blanquecina y sin blefaritis, comenzó con estornudos, con reducción en su actividad, pérdida de peso de 6gr, desarrollo de estertores en ambos hemitórax y una protuberancia en región ventral de OS con hipotriquia y eritema. El paciente recibió tratamiento, pero continuó perdiendo peso, persistió la secreción ocular blanquecina y se observó aumento de volumen de 2cm de diámetro a nivel de región nasal lateral y dorsal de bordes lisos, con infiltración a nivel muscular, de consistencia firme y no desplazable. Se realizó citología del aumento de volumen perinasal del paciente bajo sedación con isofluorano, y se envió al paciente a casa bajo tratamiento por 7 días más. El diagnóstico citológico fue de *Linfoma cutáneo*. Al día 17 se comunicaron vía telefónica los resultados a la propietaria y al día 24 acude para eutanasia del paciente. Se remitió el caso al Departamento de Patología de la FMVZ-UNAM para su estudio postmortem.

Hallazgos macro y microscópicos

Citológicamente, se observó elevada celularidad representada en su mayoría por células linfoides inmaduras con apariencia de prolinfocitos y linfoblastos, entremezcladas con eritrocitos y ocasionales neutrófilos bien conservados. Dichos hallazgos fueron interpretados como un proceso linfoproliferativo maligno compatible con linfoma. Al realizar el estudio posmortem, el tejido neoplásico referido, involucraba la región nasal y maxilar izquierdas, el cual permitía el libre desplazamiento de la piel que lo recubría; al corte, se apreció un tejido de nueva formación que expandía el tejido subcutáneo, estaba parcialmente delimitado, no encapsulado, de superficie sólida y blanca a gris clara, el cual se encontraba discretamente adherido al borde profundo cercano al hueso nasal. En el estudio histopatológico, el tejido subcutáneo estaba expandido por un nódulo conformado por una población de linfocitos inmaduros dispuestos en patrón denso. Estas células presentaban escaso citoplasma eosinofílico de bordes definidos, núcleo redondo u oval con cromatina granular y un nucléolo evidente. Se apreciaron 2 a 4 figuras mitósicas por campo aleatorio 40x. Dichas células neoplásicas infiltraban las trabéculas del hueso nasal. **(Figura 1)** El diagnóstico histopatológico fue un *linfoma subcutáneo.* El resto de los órganos examinados no presentaron cambios histomorfológicos relevantes.

ISBN: 978

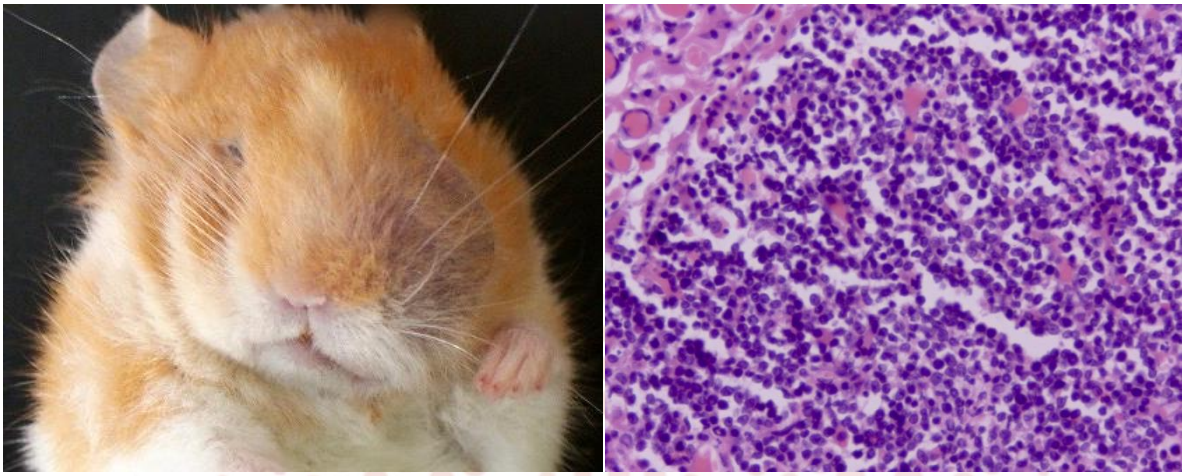

Figura 1. ***Imagen izquierda:*** El tejido de nueva formación expandía la región nasal izquierda y comprimía la órbita, además note que la piel únicamente presenta alopecia. ***Imagen derecha:*** Histológicamente, la dermis profunda y panículo adiposo estaban expandidos por un tejido de nueva formación conformado por una población homogenea de linfocitos inmaduros, que infiltraban las fibras de colágena y el hueso nasal. *H-E* Aumento 40x.

Pruebas complementarias

Se realizó el estudio de inmunohistoquímica para establecer el fenotipo de las células que componían la neoplasia. Se realizaron nuevas secciones de tejido sobre laminillas electrocargadas, a las que se agregaron los anticuerpos comerciales primarios CD3 y CD79a. Casi en su totalidad la población de células neoplásicas presentó inmunopositividad membranal para el anticuerpo CD3 y ocasionalmente para el anticuerpo CD79a, por lo que se emitió el diagnóstico de linfoma de células T.

Criterio diagnóstico

Un diagnóstico complementario debe basarse en:

- El *estudio citológico*, es considerado como la primera herramienta de acercamiento poco invasivo al paciente. Debe considerarse la morfología linfoide de una población homogénea y con grados variables de inmadurez. Adicionalmente, un número y forma variable de mitosis atípicas. Es esencial el estudio histopatológico en todos los casos para confirmar el diagnóstico, aunque en la mayor parte de las ocasiones la citología es definitiva, la histopatología es útil para evaluar detalladamente el proceso y clasificarlo adecuadamente.
- El *estudio histopatológico*, evidencía la proliferación de una población linfoide variablemente inmadura con rasgos de malignidad, que suele manifestarse como dos variantes histológicas, *el linfoma multicéntrico* sobre todo afectando los linfonodos mesentéricos y otros órganos internos, principalmente en colonias de laboratorio. La otra variante corresponde *al linfoma epiteliotrópico*, esta es más común en mascotas y se manifesta como lesiones cutáneas nodulares o en placa, alopécicas, solitarias o múltiples, que suelen estar cubiertas por costras. La metástasis a linfonodos puede ocurrir. Únicamente por histopatología puede

ISBN: 978

realizarse una clasificación, útil para establecer un pronóstico y posible tratamiento.

En este caso, el linfoma subcutáneo en esta especie no ha sido reportado en la literatura, por lo que el diagnóstico se basa sobre todo en la morfología celular.

- La *inmunotipificación* de las células linfoides neoplásicas, es indispensable para confirmar en algunos casos el fenotipo linfoide y por otro lado, la subespecie de donde se origina a la población neoplásica, aunque en realidad no existen informes detallados que relacionen el inmunofenotipo y el pronóstico del paciente en esta especie, a diferencia del humano o el perro.

Diagnósticos diferenciales

El diagnóstico diferencial dependerá de la manifestación clínica, pero para este caso particular, pueden incluirse procesos inflamatorios localizados en los ojos y extensivos al tejido blando de la periferia. En esta especie se encuentra bien descrita la conjuntivitis bacteriana secundaria a procesos irritativos debido a particulas del alimento, sustrato en el que viven o mordidas de congéneres. Cuando se trata de linfadenomegalia como manifestación de linfoma, debe descartarse una respuesta reactiva asociada a enfermedades infecciosas cutáneas como dermatofitos o ácaros, principalmente; además, el pioderma resultante de infecciones por dermatofitos o complicaciones bacterianas de heridas por trauma, es el primer diferencial de la *micosis fungoides* o *linfoma epiteliotrópico*.

DISCUSIÓN

El hámster sirio ha sido ampliamente utilizado en la investigación como un modelo de carcinogenesis. Según algunos autores presenta características únicas que lo hacen un modelo aun más útil que el ratón, aunado a que puede ser fácilmente infectado con virus oncogénicos u oncolíticos. Particularmente, se han desarrollado modelos dirigidos al estudio de los carcinomas inducidos en el páncreas, tracto respiratorio, cavidad oral e incluso los inducidos por virus como el poliomavirus[1, 2, 3]. Sin embargo, el estudio de las neoplasias espontáneamente desarrolladas en el hámster doméstico es aun escaso y se basa en pocos informes publicados[3, 4, 8, 9, 10]. El linfoma representa una de las neoplasias más comunes en los animales domésticos, aunque en los mamíferos utilizados como animales de compañía no convencionales como conejo[12], cobayo[13] y hamster[4], suele ser esporádicamente mencionada. En dichas especies, la mayor información descrita refiere la enfermedad en el hámster sirio. Los informes en esta especie incluyen al linfoma cutáneo o epiteliotrópico[8, 10], y al linfoma multicéntrico[4, 9], sin embargo no ha sido descrito el desarrollo del linfoma que únicamente involucre el tejido subcutáneo y estructuras óseas pero sin extensión a los linfonodos regionales u otros órganos, como en el presente informe.

En este caso el paciente presentó conjuntivitis unilateral como uno de los hallazgos principales, que respondió variablemnte al tratamiento aunque no desapareció hasta que fue notada la expansión de la región nasal izquierda. Dicha conjuntivitis podría asociarse

ISBN: 978

a la obstrucción del canal nasolagrimal como resultado de la compresión e infiltración de las células neoplásicas. En la literatura, la conjutivitis o inflamación de las regiones adyacentes a los ojos, suelen ser secundarias a trauma por sobrecrecimiento dental, trastornos infecciosos extensivos o piezas dentales mal alineadas, o bien, infecciones bacterianas secundarias a irritación por partículas del sustrato en que viven, alimento o mordidas de los congéneres[14]. En cada caso deben descartarse primero los factores descritos, aunque el desarrollo de una neoplasia que ocasione de forma secundaria la signologia debe considerarse entre los diagnósticos diferenciales.

Es importante enfatizar la importancia de la citología en el diagnóstico de la neoplasia, ya que es una de las herramientas más indicadas para realizar el diagnóstico de forma específica y menos invasiva, particularmente importante en pacientes como el descrito en este caso, ya que resultó una herramienta sensible y definitiva para establecer el pronóstico del paciente y decidir por la eutanasia. Aunque no debe perderse de vista que el diagnóstico definitivo está basado siempre en el estudio histopatológico. Es importante incluir pruebas de biología molecular como la inmunohistoquímica para establecer el fenotipo de las células neoplásicas. En la literatura los informes de linfoma cutáneo o epiteliotrópico se originan esencialmente en los linfocitos T[11], en este caso se trató de un linfoma subcutáneo pero de igual manera con inmunopositividad a células T. Dicha situación es particularmente interesante ya que las células T presentan clásicamente *epiteliotropismo* e incluso el desarrollo de metástasis a otros órganos, sin embargo en el presente informe, las células tendían más bien a infiltrar los tejidos profundos y no comprometían otros órganos. Adicionalmente, ya se ha mencionado la asociación de algunas variantes de esta neoplasia con la infección con el HaPV en algunos hámsters domésticos[4, 8], por lo que en este caso, el uso de herramientas moleculares como la PCR para evidenciar la presencia del virus sería de utilidad para entender mejor la participación de la neoplasia en esta especie. Es importante mencionar que el desarrollo de linfoma relacionado con la infección por HaPV, ha sido principalmente descrito en animales jóvenes que son infectados por primera vez, en contraste con los animales adultos que suelen desarrollar neoplasias epiteliales benignas[6, 7, 8, 9], por lo que sería importante establecer la posible participación del HaPV, debido a que el paciente de este caso era adulto y no desarrolló lesiones cutáneas típicas.

CONCLUSIÓN DE LA CONTRIBUCIÓN E IMPORTANCIA MÉDICA O SANITARIA DEL CASO

En la literatura se hace énfasis en los tumores espontáneos desarrollados en hámsters de laboratorio, por lo que este informe contribuye a enriquecer el conocimiento de los trastornos que pueden afectar a hámsters domésticos. En la literatura existen descripciones detalladas del desarrollo espontáneo de linfoma en hámsters sirios domésticos, sin embargo no existen casos de linfoma subcutáneo descritos en México, por lo que en el conocimiento de los autores este representa el primer caso publicado.

El diagnóstico del linfoma debe basarse en las manifestaciones clínicas, apoyadas en pruebas de primera mano como la citología, la cual en este caso resultó una herramienta

ISBN: 978

de diagnóstico sumamente sensible y definitiva para establecer el pronóstico del paciente. Sin embargo, en todos los casos debe confirmarse el diagnóstico mediante el estudio histopatológico y de ser posible el inmunofenotipo, con la finalidad de enriquecer el conocimiento de la neoplasia en esta especie y esto contribuya para establecer manejos terapéuticos más adecuados.

REFERENCIAS

1. Valentine H., Daugherity EK., Singh B., Maurer KJ. The experimental use of Syrian hamsters. The laboratory rabbit, guinea pig, hamster, and other rodents. American College of Laboratory Animal Medicine Series. Elsevier, USA 2012.
2. Karolewski B., Mayer TW., Ruble G. Non-infectious diseases. The laboratory rabbit, guinea pig, hamster, and other rodents. American College of Laboratory Animal Medicine Series. Elsevier, USA 2012.
3. Kondo h., Onuma M., Shibuya H., Sato T. Spontaneous tumors in domestic hamsters. Vet Pathol 45; 674-680: 2008.
4. Kheirandish R., Akhtardanesh B., Askari N. Spontaneous lymphoma in a golden hamster (*Mesocricetus auratus*). Case report. Eurasian J Vet Sci 29 (1); 50-52: 2013.
5. Woods SE., et al. Male Syrian hamsters experimentally infected with *Helicobacter* spp. of the *H. bilis* cluster develop MALT-Associated gastrointestinal lymphomas. John Wiley & Sons Ltd, Helicobacter. 2015
6. Muñoz LJ., et al. Lymphoma outbreak in a GASH:Sal hamster colony. Arch Virol 158; 2255-2265: 2013.
7. MacLachlan NJ., Dubovi EJ. Fenner´s Veterinary Virology Fourth Ed. Elsevier, London 2011. Pp. 223
8. Simmons JH., Riley LK., Franklin CL., Besch-Williford CL. Hamster polyomavirus infection in a pet Syrian hamster (*Mesocricetus auratus*). Vet Pathol 38; 441-446: 2001.
9. Beck AP., Compton SR., Zeiss CJ. Pathology in practice: a case of multicentric lymphoma and multiple trichoepitheliomas asociated with HaPyV infection in Syrian hamster. JAVMA 244(9); 1037-1039: 2014.
10. Saunders GK., Scott DW. Cutaneous lymphoma resembling mycosis fungoides in the Syrian hamster (*Mesocricetus auratus*). Lab Anim Sci 38; 616-617: 1988.
11. Harvey RG., Whitbread TJ., Ferrer L., Cooper JE. Epidermotropic cutaneous T-cell lymphoma (mycosis fungoides) in syrian hamsters (Mesocricetus auratus). A report of six cases and the demostration of T-cell specificity. Vet Dermatol 3(1); 13-19: 1992.
12. Ritter JM., Bomhard W., Wise AG., Maes RK., Kiupel M. Cutaneous lymphomas in european pet rabbits (Oryctolagus cuniculus). Vet Pathol February; 1-6: 2012.
13. Minarikova A., Hauptman K., Jeklova E., Knotek Z., Jekl V. Diseases in pet guinea pigs: a retrospective study in 1000 animals. Vet Rec 177; 1-9: 2015.
14. The Merck Veterinary Manual. Tenth Ed. Cynthia M. Kahn & Scott Line. MERCK & CO., INC. WHITEHOUSE STATION N.J. USA 2010.

ISBN: 978

MELANOMA EN UNA TERNERA DE 9 MESES DE EDAD

73

De Santiago D.E.*, Damián S.M., Tovar M.Y., Vázquez S.E.C., Tovar G.J. Blancas M.M.

Laboratorio de Patología. Unidad Académica de Medicina Veterinaria y Zootecnia.
Universidad Autónoma de Zacatecas.
Correspondencia: elizabeth_8552@hotmail.com

RESUMEN

Se remitió al Laboratorio de Histopatología de la Unidad Académica de Medicina Veterinaria y Zootecnia, de la Universidad Autónoma de Zacatecas, la pieza quirúrgica de una ternera Charolais, de 9 meses de edad, la cual se retiró de abdomen craneal. Con los hallazgos macroscópicos y microscópicos, se diagnosticó como melanoma, el cual es una neoplasia maligna de los melanocitos. En algunas especies animales se consideran congénitos y se producen generalmente en animales geriátricos. En el ganado vacuno, los tumores melanocíticos representan aproximadamente el 6% de todos los tumores. Es importante dar a conocer estos casos ya que son poco frecuentes en bovinos.

Palabras clave: Melanoma, bovinos, vaquilla, Charolais.

ABSTRACT

Is refered to the Pathology Laboratory at the Unidad Académica de Medicina Veterinaria y Zootecnia (UAMVZ), at the Universidad Autónoma de Zacatecas (UAZ), Mexico, surgical piece Charolais veal a 9-months-old was presented for examination which was removed from cranial abdomen. With the macroscopic and microscopic findings, was diagnosed as melanoma, which is a malignancy of melanocytes. In some animal species they are considered congenital and usually occur in geriatric animals. In cattle, melanocytic tumors represent about 6% of all tumors. It is important to publicize these cases because they are uncommon in cattle.

Keywords: Melanoma, cattle, heifer, Charolais.

INTRODUCCIÓN

El melanoma es una neoplasia maligna de los melanocitos.[1] La terminología de esta enfermedad no es consistente en la literatura humana y veterinaria, ya que se ha convertido en habitual usar el término melanoma para todas las neoplasias melanocíticas malignas, mientras que melanocitoma se refiere a las formas benignas. Las especies más comúnmente afectadas por el melanoma son los perros y los caballos. Tales tumores son relativamente comunes en los perros y representa el 3% de todas las neoplasias y hasta el 7% de todos los tumores malignos. En equinos representa hasta el 15% de todos los tumores de la piel. Las neoplasias melanocíticas también se producen en otras especies domésticas, incluyendo ganado bovino, ovino, llamas, cerdos y gatos,

ISBN: 978

así como de forma esporádica en animales de laboratorio y aves.[2, 3, 4, 5] De estas especies, los cerdos son probablemente el más importante, por dos razones; en primer lugar, el cerdo miniatura Sinclair y razas Duroc tienen una predisposición genética a los melanomas y en segundo lugar el cerdo miniatura Sinclair ha servido como modelo para el melanoma cutáneo esporádico en los seres humanos. En el ganado vacuno, los tumores melanocíticos representan aproximadamente el 6% de todos los tumores y afectan predominantemente ganado con capas rojas, grises o negras, sobre todo en la raza Angus.[2, 4, 6, 7]

Algunas neoplasias melanocíticas son congénitas o se producen en ganado menor a dos años de edad y se han observado hasta los cuatro años de edad, de doce casos analizados en un estudio retrospectivo solo uno de estos era hembra y los diámetros variaron de los 6 a los 22 cm, macroscópicamente las masas eran nodulares de color gris a negro y al corte lisas y color negro oscuro.[7, 8] El melanoma ocurre comúnmente en la región perineal, la raíz de la cola seguido de la piel, en el maxilar inferior, tronco, extremidades, las ubres y la base del cuerno han sido informados como los sitios principales para los melanomas en ganado bovino y cabras y con menor frecuencia en las regiones interdigitales y en los ojos.[6, 7]

Estas neoplasias son ocasionales y generalmente se presentan en animales geriátricos.[9]

OBJETIVO

Informar de un melanoma en una ternera Charolais, de 9 meses de edad. Es una neoplasia de comportamiento biológico maligno, de presentación poco común en el ganado bovino.

DESCRIPCIÓN DEL CASO CLÍNICO

Ternera Charolais, de 9 meses de edad, presentó una masa nodular de 13 cm de diámetro en abdomen craneal. Se realizó biopsia.

Hallazgos macroscópicos:

El tejido de nueva formación presento piel blanca con pelos largos, blanco grisáceos, sin cápsula. Al corte la superficie es negra y lisa.

Hallazgos microscópicos:

En dermis se observaron células fusiformes, algunas estrelladas, sostenidas por estroma fino fibrovascular, con citoplasma eosinofílico, granular con abundantes gránulos de melanina y además se apreció melanina dispersa. El núcleo es redondo a oval algunos otros son pleomórficos, eucromáticos con un nucléolo evidente. Había de 1 a 2 figuras mitósicas atípicas por campo aleatorio 40X.

DIAGNÓSTICO:

Melanoma.

ISBN: 978

DISCUSIÓN

Las características macroscópicas y microscópicas de este caso coinciden con las mencionadas por la literatura, ya que macroscópicamente exhibió una superficie de corte lisa y negra. [7, 8] Microscópicamente se observan melanocitos pleomórficos y células fusiformes que contienen gran cantidad de melanina intracitoplasmática y las mitosis pueden ser comunes, [1, 5, 6, 7] como se observó en este caso. En cuanto a la edad, la literatura menciona que los casos que se han reportado en animales jóvenes son menores a los 4 años, encontrándose de manera excepcional en animales de menos de 1 año de edad, como en la paciente de este caso que su edad es de 9 meses.[7, 8]

El orígen de estas neoplasias en animales jóvenes se asocia en algunas especies como los cerdos, a una forma congénita y estudios recientes han encontrado al retrovirus endógeno porcino presente en el genoma de cerdos con melanoma, [10] en caballos de capa gris, la alta incidencia del melanoma se ha asociado a una duplicación 4.6-kb en el intrón 6 de STX17.[11] En bovinos la parte molecular aun no ha explicado si existe algún factor genético predisponente para la presentación de esta neoplasia. Respecto al sitio anatómico donde presentaba la neoplasia el animal de este caso, no coincide con los citados por la literatura, ya que generalmente se da en sitios expuestos a los rayos UV.[6, 7, 8] Dentro de las razas más frecuentes en las que se ha reportado el melanoma esta la Angus, la raza Charolais no es común, contrario al carcinoma de células escamosas el cual es una neoplasia común en esta raza.[2, 4, 6, 7]

CONCLUSIONES

El melanoma en ganado bovino es poco común, sobre todo en animales jóvenes. El diagnóstico se llevó a cabo basado en las características macroscópicas y con la confirmación histopatológica.

REFERENCIAS

1. Goldschmidt MH, Hendrick MJ. Tumors of the Skin and Soft Tissues. In: Meuten JD, editor. Tumors in Domestic Animals. 4ta ed. USA: Lowa State Press, 2002.
2. Babić T, Grabarević Z. Congenital melanoma in a 3-month old bull calf - a case report. Veterinarski arhiV 2009 79; 4: 315-320.
3. De Farias BM, Nascimento FT, Figueiraujo JF, Nascimento SJ, Braziliano AG, Iglesias OL, Vargas PP. Metastasizing oral melanoma in a cow. Ciência Rural 39; 4: 2009.
4. Misdorp W. Congenital and hereditary tumours in domestic animals. 2. Pigs. A review. Veterinary Quarterly 25; 1: 2003.
5. Babić T, Grabarević Z, Vuković S, Kos J, Matičić D. Congenital melanoma in a 3-month old bull calf - a case report. Veterinarski Arhiv 79; 4: 2009.
6. Basha A, Santhosh KM, Manjunatha DR, Ballari S. Melanoma in Ruminants Clinical Report of 2 patients. Intas Polivet 15; I: 2014.
7. Javanbakht J, Sasani F, Adibhashemi F, Hemmati S. Comparative Histopathological Diagnosis of Cutaneous Melanoma by H&E, Special Staining and Immunohistochemical Methods against Cutaneous Squamous Cell Carcinoma in Horse and Bovine. J Bioanal Biomed 26; 4: 2014.
8. Patil AS, Rathod R,Balappanavar BR, Nagaraj BN, Ranganath L. Retrospective Study of Cutaneous Melanocytic Tumours in Bovines - A Report of 12 Cattle. Intas Polivet 2013 14; 2: 458-461.
9. Brown CC, Baker DC, Barker IK. Skin and appendages. In: Maxie MG, ed. Jubb, Kennedy & Palmer's Pathology of Domestic Animals. 5th ed. Vol 2. Philadelphia, PA: Saunders Elsevier
10. Dieckhoffa B, Puhlmanna J, Büschera K, Hafner-Marxb A, Herbachc N, Bannerta N, Büttnerb M, Wankec R, Kurtha R, Dennera J. Expression of porcine endogenous retroviruses (PERVs) in melanomas of Munich miniature swine (MMS) Troll. 2007 123; 1-3.
11. Curik I. Complex Inheritance of Melanoma and Pigmentation of Coat and Skin in Grey Horses. PLOS Genetics 2013; 9: 2.

ISBN: 978

MELANOMA MALIGNO METASTÁSICO EN TERRIER ESCOCES

74

Medrano VL*[1], Núñez RN[1], Gortarez HE[1], Molina BR[1] y Cedillo CJR[1]

[1] Laboratorio de Anatomía Patológica. Departamento de Ciencias Agronómicas y Veterinarias; Instituto Tecnológico de Sonora.
sherelynne95@gmail.com

RESUMEN

Se describe un caso de un canino Terrier Escoces de 10 años de edad, el cual se remitió en una veterinaria para su valoración ya que presentaba nodulaciones evidentes en el miembro posterior izquierdo; la primera a la altura de la babilla en su parte caudal de consistencia firme a dura de tamaño aprox. de 6cm x 5cm y 4cm de espesor, la segunda cubría toda la región de los metatarsos, con una consistencia firme a dura. El canino presentaba fiebre, un estado caquéxico, con ojos hundidos, linfoadenitis, además de presentar secreciones en ambos oídos. Se sospechaba de diversas patologías como osteosarcoma o coccidioidomicosis. Se le realizó eutanasia por decisión del dueño y se remitió a la Institución para realizarle la necropsia, se encontraron hallazgos contundentes que fueron confirmados con histopatología mediante la presencia de proliferacion tumoral melanocítica atípica en diversos órganos, lo cual es característico de melanoma maligno.

Palabras clave: Melanoma maligno, canino, proliferación tumoral melanocítica, melanoma en Terrier Escoces

MALIGNANT MELANOMA METASTATIC IN SCOTTISH TERRIER

ABSTRACT

Was described a case of a canine Scottish Terrier of 10 years old, which was referred to a veterinary clinic for evaluation and presenting obvious nodules in the left rear member; the first at the height of the stifle in its caudal part of solid consistency to hard approximately the 6cm x 5cm y 4cm of thickness the second it covered the entire region of the metatarsals, with a solid consistency to hard. The canine had fever, a cachectic state, with sunken eyes, lymphadenitis, besides presenting secretions in both ears. He was suspected of various pathologies such as osteosarcoma, coccidioidomycosis. It was performed euthanasia by owner´s decision and was sent to the institution to perform a necropsy, overwhelming findings were found and confirmed by histopathology by the presence of melanocytic tumor proliferation atypical in various organs, which is characteristic of malignant melanoma.

Keywords: Malignant melanoma, canine, melanocytic tumor proliferation, melanoma in Sottish Terrier.

ISBN: 978

INTRODUCCIÓN

El melanoma es un cáncer común que se encuentra en los perros, pero es poco común en los gatos. Los melanomas surgen de un crecimiento anormal y descontrolado de los melanocitos, las células que son responsables de la pigmentación de la piel (coloración) y se producen comúnmente en perros con piel pigmentada u oscura. Los melanomas se encuentran con frecuencia en la piel, los párpados, detrás o en el ojo, en el pie (dedos de los pies, entre los dedos, en las almohadillas, en el lecho de la uña) y en la boca. El melanoma tiene una tendencia a hacer metástasis (diseminación a otras partes del cuerpo) (VSSF, 2016).

Se origina de los melanocitos y melanocitoblastos, es común en perro, caballo, cerdo y humano. Casi siempre son únicos. Se localiza en el perro de manera principal en cara, párpados, tronco y extremidades. En el caballo en perineo y cola. En el cerdo en flancos. A nivel macroscópico aparecen desde máculas hasta grandes masas de rápido crecimiento; pueden ser amelanocíticas o de pardo oscuro hasta negras. Al examen histológico se observan melanocitos aislados o en grupo en la epidermis y folículos pilosos; estas células muestran grandes variaciones de tamaño y forma, asimismo se reconocen por contener pigmento. En la dermis profunda, las células se ven alargadas, con núcleo fusiforme que las hace confundirse con fibroblastos; se dividen en varios tipos según su forma y localización celular (Bozzolo, 2010).

Los melanomas malignos en los perros son invasivos, muy agresivos y pueden propagarse rápidamente a través del cuerpo del perro. Melanomas, benignos y malignos, por lo general se producen en perros de edad avanzada (9 a 12 años de edad) y parece que hay ciertas razas que tienen un mayor riesgo de desarrollar melanoma. Por ejemplo: los boxeadores, Doberman, Setter irlandés, organismos de Gordon, Cocker Spaniel, Schnauzer (mini y gigantes), Golden Retriever, caniches miniatura, Boston Terriers, Terriers escoceses (VSSF, 2016).

En el perro hay predisposición de la raza en el Terrier Escocés, Schnauzer miniatura y estándar; la edad más frecuente de presentación es de 9 a 13 años. La localización más frecuente es la cavidad oral y las uniones mucocutáneas; el 10% de los melanomas se presentan en zonas con pelo como cabeza y escroto. Son de crecimiento rápido y pueden ser fatales; la vía de diseminación es linfática (Miquel, 2015).

Los melanomas en el pie (dedo del pie, entre los dedos, en las almohadillas, en el lecho de la uña) suelen ser localmente invasivo y metastásico moderadamente. Aproximadamente el 50% de los melanomas en las uñas y almohadillas de las patas metástasis a otras partes del cuerpo. Los propietarios pueden notar una masa real, inflamación, cojera o el perro lamiendo la zona afectada. Estas áreas son frecuentemente infectados y, a menudo son diagnosticados incorrectamente como infecciones crónicas (VSSF, 2016).

En el desarrollo de melanoma existen factores genéticos, familiares y ambientales. Los factores familiares y genéticos incluyen el fototipo de piel, el número de nevus melanociticos, la presencia de nevus atípicos y la historia familiar de cáncer cutáneo. Dentro de los factores ambientales y también relacionados con los factores familiares

ISBN: 978

están la exposición a radiación ultravioleta, la disminución de la capa de ozono, enfermedades o medicaciones que asocien inmunosupresión y el estatus económico (Miquel, 2015).

Los factores de riesgo más importante son la presencia de antecedentes de melanoma familiar, un número elevado de nevus y la historia de melanoma previo. La existencia de casos de melanoma familiar representa un factor de riesgo de desarrollo de melanoma y puede ser debida a diversos factores. Existe un porcentaje de casos en los cuales el melanoma es hereditario y se relaciona con mutaciones del gen CDKN2A y menos frecuentemente del gen CDK4. El gen CDKN2A codifica 2 proteínas de supresión tumoral p16 (P16 o INK4A) y p14 (P14 o ARF). El desarrollo de melanoma familiar asociado a estas mutaciones probablemente representa menos del 1% de los casos de melanoma (Miquel, 2015).

El melanoma resultaría de la acumulación de mutaciones en genes involucrados en la regulación, proliferación, diferenciación y apoptosis celular. La teoría de la progresión de lesiones melanocíticas se basa en el acúmulo de defectos genéticos que se relacionan con los diferentes niveles de diferenciación (Miquel, 2015).

El melanoma tiene un comportamiento biológico que determina el pronóstico ya que presenta dos fases de crecimiento, una radial (intaepidérmica) y otra vertical (intradérmica). En la fase de crecimiento radial, que puede durar meses o años, la tumoración está limitada a la epidermis sin presentar capacidad de producir metástasis, en esta situación la extirpación quirúrgica es curativa. En la fase de crecimiento vertical, la tumoración invade la dermis con la capacidad de producir metástasis linfáticas o sanguíneas. Este crecimiento del melanoma maligno hace necesario que una vez se establece el diagnóstico, tenga que establecerse en qué fase de crecimiento se encuentra, con la finalidad de establecer el pronóstico y el tratamiento. Esta teoría de crecimiento ordenado e inicialmente epidérmico del melanoma, con posterior invasión de la dermis es objeto de un interesante debate en el que se ha planteado un modelo basado en la célula madre tumoral que apoya la teoría de la migración epidérmica desde un precursor dérmico (Miquel, 2015).

HISTORIA CLÍNICA:

Canino raza Terrier Escoces de 10 años de edad, color negro fue recogido de una veterinaria después de habérsele aplicado la eutanasia. El perro se presentaba en un estado caquéxico, con ojos hundidos, linfoadenitis, además de presentar secreción en ambos oídos. En el miembro posterior izquierdo presenta a la altura de los metatarsos un nódulo que abarca toda la zona. Y a la altura de la babilla en su parte caudal se presenta otro nódulo de gran tamaño aprox. de 6cm x 5cm y 4cm de espesor. Se sospechaba de un osteosarcoma. En vida presentaba una fiebre de 41.2°C.

HALLAZGOS MACROSCÓPICOS

El hallazgo encontrado al incidir por línea media y debridar la piel se observa en tejido subcutáneo pequeñas nodulaciones de color negro esparcidas desde el cuello al tronco. Además de los linfonódulos levemente aumentados de tamaño. Después de incidir en

ISBN: 978

tórax se observa que los nódulos tumorales invaden toda la cavidad y el pulmón se manera multifocal y severa. Los pulmones se muestran completamente invadidos por las nodulaciones que tienen un color oscuro y tienen una consistencia firme, también se encuentran adheridos a la pleura de la cavidad torácica. Una vez en el abdomen se observan de nuevo las nodulaciones en el mesenterio pero en menor grado, casi imperceptibles, en riñón y bazo se muestran nodulaciones bien delimitadas. Cuando se realizó la disección del miembro posterior izquierdo a la altura de la babilla en su parte caudal de diseco la zona donde se encontraba el nódulo entre las fibras del musculo, de manera ovalada y corteza irregular con un color oscuro. Al igual que en los metatarsos del mismo miembro al diseccionar se observa la misma masa de color oscuro que envuelve la zona debajo de la piel y tiene porfa irregular.

Figura 1

Figura 2

Figura 3

Figura 4

Figura 5

Figura 6

ISBN: 978

DESCRIPCIÓN DE IMÁGENES: Figura 1. Numerosas nodulaciones en la cavidad torácica; Figura 2 y 3. Se observa el pulmón con cuantiosas nodulaciones de color oscuro; Figura 4 y 5. Masa de color oscura que se encontraba en el miembro posterior izquierdo a la altura de la babilla; Figura 5. Masa oscura que invade la región de los metatarsos del miembro posterior izquierdo.

HALLAZGOS MICROSCÓPICOS

En la histopatología realizada de pulmón se encontró presencia de una proliferación tumoral melanocitica atípica. Al igual que en la histopatología realizada en riñón, bazo y en las mismas nodulaciones encontradas en el miembro posterior izquierdo, todos estos cortes realizados presentaban una proliferación tumoral melanocitica. Otro hallazgo histológico característico del melanoma es la observación de fenómenos de regresión histológica que consiste en la presencia de un denso infiltrado inflamatorio con presencia de melanófagos y áreas variables de fibrosis dérmica.

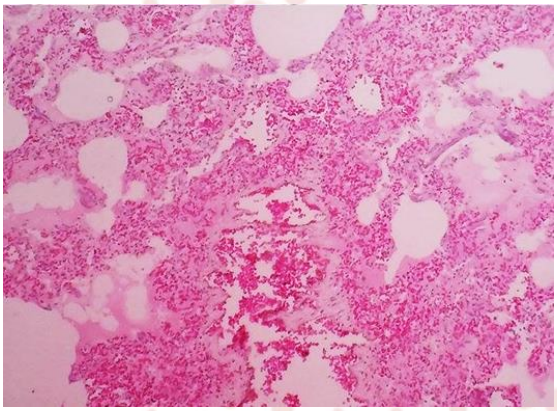

Figura 7

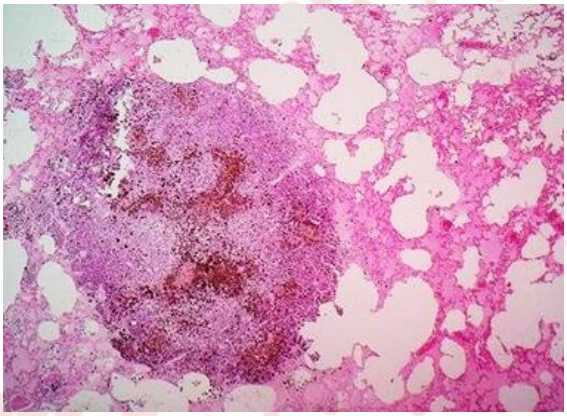

Figura 8

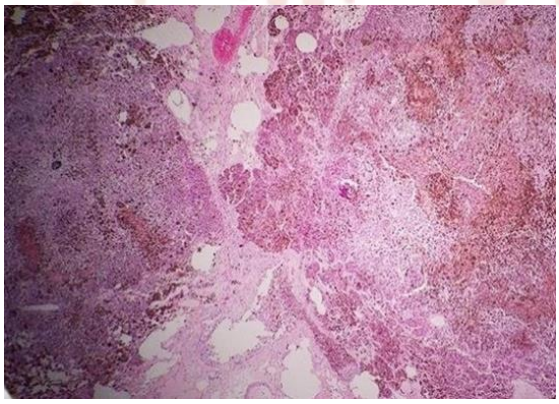

Figura 9

ISBN: 978

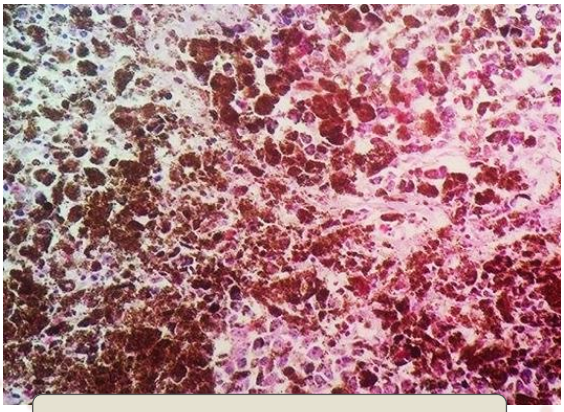

Figura 10

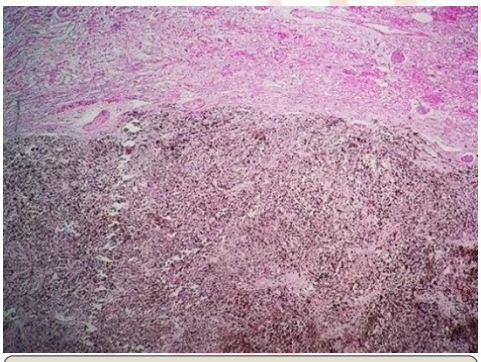

Figura 11

Figura 11

DESCRIPCIÓN DE IMÁGENES: Figura 7. Se observa abundante edema y congestión en tejido pulmonar. Figura 8. Se aprecia el corte histopatológico de un nódulo encontrado en el pulmón. Figura 9. Se observa el corte histopatológico de dos nódulos encontrados en pulmón. Figura 10. Se confirma la presencia de lo los melanocitos en el tejido pulmonar. Figura 11. Se aprecia el corte histopatológico de un nódulo en la corteza del riñón. Figura 12. Corte histopatológico de un nódulo encontrado en tejido subcutáneo.

PRUEBAS COMPLEMENTARIAS

Además de la necropsia realizada al canino se le hicieron estudios de histopatología con tinción de HE. A fin de comprobar la presencia del tumor melanocítico se realizó una prueba la cual consistió en exponer un corte histológico en peróxido de hidrógeno; como resultado, se obtuvo la despigmentación del tejido tumoral.

CRITERIO DIAGNÓSTICO

Antes de tratar a un perro para el melanoma, se debe hacer un diagnóstico definitivo. Se puede hacer con un aspirado con aguja fina (FNA) o una biopsia quirúrgica del tumor. El material extraído a través de la aguja se coloca en un portaobjetos o una muestra del tumor se envía a un patólogo veterinario. Su veterinario puede recomendar un análisis de sangre, radiografías (rayos X) y / o una ecografía. El análisis de sangre determinará si

ISBN: 978

hay señales de insuficiencia renal y / o disfunción hepática, la determinación de si se puede utilizar la quimioterapia. Las radiografías y ultrasonidos se pueden usar para evaluar si el cáncer ha hecho metástasis (diseminación) a los pulmones u otros órganos internos vitales. Una PAAF (punción-aspiración con aguja fina) de un linfonódulo regional puede ser recomendable si se amplía, para determinar si hay extensión del tumor (VSSF, 2016).

Los hallazgos macroscópicos evidenciaron múltiples nodulaciones subcutáneas y viscerales hiperpigmentadas y reforzado con estudios histopatológicos se confirmó la presencia de melanoblastos y melanóforos.

DIAGNÓSTICOS DIFERENCIALES

Debido a la presencia de abultamientos en las extremidades en caninos en esta región de Sonora macroscópicamente el diagnóstico diferencial es coccidioidomicosis y osteosarcoma. Para su confirmación se recomienda punción con aguja delgada, pero ante la negativa del propietario no se realizó.

Los osteosarcomas son más comunes en perros que en gatos. La malignidad de los mismos es más evidente en perros que en gatos. Los osteosarcomas representan el cáncer de hueso primario más común en el perro, afectando sobre todo a los miembros (esqueleto apendicular) aunque también pueden afectar al esqueleto axial (columna vertebral). Afecta principalmente a los perros de razas grandes, con una ligera frecuencia mayor en machos que en hembras. Las razas más afectadas (en términos estadísticos) son: dogo alemán, San Bernardo, pastor alemán y setter irlandés. Puede afectarse cualquier raza o cruce (mestizo). Los sarcomas osteogénicos afectan con más frecuencia a las extremidades, siendo las extremidades anteriores las más afectadas en relación a las posteriores. Solo el 24 % de los sarcomas osteogénicos se desarrollan en el esqueleto axial, siendo en este caso, la localización más frecuente, el cráneo, las vértebras y las costillas. Es muy raro ver este tipo de tumores en razas pequeñas, por lo general afecta a razas grandes y pesadas. (Romairone, 2015)

En el estado de Sonora se han realizado diferentes estudios para identificar la presencia del hongo. Estudiaron 127 expedientes procedentes de los municipios de Hermosillo, Guaymas y Caborca; quienes presentaron manifestaciones sistémicas con tos, fiebre, pérdida de peso, exantema, adenomegalia y lesiones en piel; las cuales pueden estar estrechamente relacionados con el hongo. En el municipio de Cajeme, en las últimas dos décadas se han realizado diferentes estudios para diagnosticar coccidioidomicosis en perros; el primer estudio se realizó en 15 perros con cuadro respiratorio crónico y/o daño articular, el 46.6% fue positivo a la prueba de la coccidioidina. En este estudio se consideraron la semiología, los hallazgos a la necropsia, la respuesta serológica y la presencia de esférulas, que indican la presencia del hongo en la microscopía en caninos infectados en forma natural; con el objetivo de investigar aquellos aspectos patológicos encontrados a la necropsia y la presencia serológica de la enfermedad; así como la presencia del hongo a nivel microscópico (Ortiz et al, 2015).

ISBN: 978

DISCUSIÓN Y CONCLUSIÓN

Las alteraciones iniciales que pudieron haber afectado el estado de salud del animal en estudio son sin duda la presencia de nodulaciones subcutáneas y principalmente viscerales de melanoma, las cuales disminuyen su capacidad fisiológica funcional notablemente, que de acuerdo a la historia clínica referida, su evolución y curso se fueron agravando debido a la diseminación, la cual es común que se presente debido a la tendencia de este tumor a hacer metástasis (VSSF, 2016), la cual hasta el momento de su necropsia no se había confirmado, mientras que en el informe de los estudios histopatológicos se confirma la presencia de proliferación tumoral melanocítica invadiendo los tejidos de diferentes órganos y vasos sanguíneos, estos melanomas surgen de un crecimiento anormal y descontrolado de los melanocitos, las células que son responsables de la pigmentación de la piel (VSSF, 2016). A la observación de la laminilla se observan melanocitos en grupo; estas células muestran grandes variaciones de tamaño y forma, asimismo se reconocen por contener pigmento (Bozzolo, 2010).

Los informes sobre casos de melanoma en Terries Escoces son escasos, pero según las fuentes consultadas existe coincidentemente una predisposición para perros machos, de ciertas razas y producidos en perros de edad avanzada (9 a 12 años de edad), que parecen estar sobrerrepresentados, incluyendo al Terriers Escoceses como se expone en este caso, también hay presencia en otras razas como Cocker Spaniel, Chow Chow, Doberman, Setter irlandés, Golden Retriever, Caniches miniatura, Boston Terriers, y perros perdigueros de oro. En ellos son localmente tumores invasivos, a menudo infiltrantes profundamente en el hueso (de la mandíbula o del pie), y tienen una alta tasa de metástasis (VCC, 2016).

Según Miquel, 2015 también menciona que en el perro hay predisposición de la raza en el Terrier Escocés, Schnauzer miniatura y estándar; la edad más frecuente de presentación es de 9 a 13 años, lo cual coincide con la edad del Terrier Escoces que se presenta en este caso ya que tenía la edad de 10 años.

Si bien las condiciones de raza, sexo y edad del animal estudiado para este caso son cumplidas según la comparativa con lo expuesto por los diferentes autores, también se da a notar otros factores determinantes para el desarrollo del tumor en caninos; el factor genético y el factor medio ambiental.

La presencia de antecedentes de melanoma familiar representa un factor de riesgo para el desarrollo del melanoma pues se relaciona con mutaciones del gen CDKN2A y menos frecuentemente del gen CDK4. El desarrollo de melanoma familiar asociado a estas mutaciones probablemente representa menos del 1% de los casos de melanoma. (Miquel, 2015), aunque para este caso el desarrollo de este tumor no se confirma debido a la falta de los antecedentes familiares o estudios que hubieran confirmado la mutación del gen en este Terrier Escoces.

ISBN: 978

El factor medio ambiental supone uno de los riesgos más notables, pues dentro de estos se encuentra la exposición a radiación ultravioleta, es el factor etiopatogénico más importante en el desarrollo del melanoma maligno, al igual que la disminución de la capa de ozono (Miquel, 2015), y debido a la región geográfica de Sonora en la que vivió el perro de este caso, estavo expuesto a mayor radiación la cual provoca también más alta prevalencia entre los que tienen exposiciones solares intermitentes e intensas (Miquel, 2015).

El informe de este caso provee datos de interés epidemiológicos de la presentación de esta neoplasia en perros de la raza Terrier Escoces bajo las condiciones medio-ambientales de esta región en Sonora.

La falta de informes sobre melanoma en Terrier Escoces y otras razas nos lleva a la incógnita sobre si podemos confirmar si la etiología de este tumor es bien una colaboración de elementos que son determinantes para la aparición de Melanoma maligno en caninos y de que factores depende para que se encuentre en los diferentes Estados de México.

BIBLIOGRAFÍAS

1. Veterinary Specialists of South Florida (VSSF). 2016. Melanoma. Consultado y recuperado en 07 de marzo de 2016: http://www.vetspecialistsofsfl.com/rad_onco_articles_malignant_melanoma.html
2. Bozzolo, M. 2010. Melanoma: Aspectos epidemiológicos. Edición en Universidad Nacional de la Plata. FCM. Buenos Aires, Argentina.
3. Miquel, V. 2015. Consultado en 04 de marzo. Archivo recuperado en 2016 de: http://www.uv.es/derma/CLindex/CLmelanoma/CLmelanoma.htm
4. Romairone. 2015. A. Consultado en 07 de marzo. Archivo recuperado en 2016 de: http://www.diagnosticoveterinario.com/osteosarcoma-canino/1169
5. Ortiz, V., F. Lares, P. Luna, R. Granados, X. Munguía y J. Ibarra. (2015). Estudios anatómico patológico, serológicos e histopatológicos de perros positivos a coccidioidomicosis. Abanico Veterinario, Enero- Abril 2015.Instituto Tecnológico de Sonora DCAV. Sonora, México.
6. The Veteinary Cancer Center (VCC). 2016. Melanoma en los perros. Consultado en 08 de marzo de 2016. Archivo recuperado de: http://www.vcchope.com/resource-center/melanoma-dogs

ISBN: 978

MENINGOENCEFALITIS TROMBOEMBÓLICA BOVINA, REPORTE DE UN CASO EN EL ESTADO DE YUCATÁN

75

Ortega, P.A.[1], Guillermo, C.J.L[1]*.,Gutiérrez, B.E. [1], Blanco, M.J.M. [1]

[1] Departamento de Salud animal y medicina preventiva, Campus de Ciencias Biológicas y Agropecuarias Universidad Autónoma de Yucatán (CCBA-UADY).

Correspondencia al correo electrónico: leonardo.guillermo@correo.uady.mx

RESUMEN

Diecisiete bovinos de la raza Beef-Master (tres becerros, un semental y trece vacas) murieron en un plazo de dos meses con signos neurológicos. Un síndrome neurológico fue evidente en los pacientes que se caracterizaba por ataxia, incoordinación, dismetría, hiperacusia, temblores musculares y ptialismo. También se observó una disfunción de los pares craneales trigémino, facial y vestibulococlear. En la necropsia fue evidente un proceso séptico. La histopatología de los órganos internos mostró lesiones caracterizadas por vasculitis fibrinoide necrozante, neutrofílica, con hemorragias, trombosis y necrosis como consecuencia de la septicemia, siendo particularmente severas en el encéfalo. Se realizó un hemograma completo, el cual mostró leucocitosis por neutrofilia, linfocitosis y monocitosis. Se tomaron muestras para aislamiento bacteriológico, de encéfalo, pulmón, hígado, linfonodo y riñón, en todas las muestras enviadas se aisló *Histophilus somni,* se realizó el antibiograma siendo el agente sensible a Oxitetraciclina; para detener el brote se proporcionó este antibiótico a todo el hato durante 10 días y se vacunó contra *Histophilus somni* a todos los animales susceptibles. Ningún otro caso se presentó en el hato. Por lo que se concluyó la presencia de meningoencefalitis tromboembólica (METE) en los animales afectados.

Palabras clave: *Histophilus somni*, aislamiento bacteriológico, lesiones, Ganado, Yucatán.

ABSTRACT

Seventeen Beef-Master cattle (three calves, one male and thirteen cows) died within a period of two months with neurological signs. A neurological syndrome was evident in the patients characterized by ataxia, incoordination, dysmetria, hyperacusia, muscle tremors and ptyalism. A dysfunction of trigeminal, facial andvestibulocochlear cranial nerves was also observed. At necropsy a septic process was evident. Histopathology of the internal organs was characterized by neutrophilic fibrinoid necrotizing vasculitis with thrombosis and necrosis as a result of sepsis; it was particularly significant in the brain. Complete blood cell count showed leukocytosis due to neutrophilia, lymphocytosis and monocytosis. Samples of brain, lung, lymph node, liver and kidney were taken for bacteriological isolation, all samples were isolated *H. somni*, susceptibility testing was

ISBN: 978

performed being the agent responsive to Oxytetracycline. To stop the outbreak this antibiotic was provided to the whole herd for 10 days and all susceptible animals were vaccinated against *H. somni*. No other case occurred in the herd. It was concluded the presence of thromboembolic meningoencephalitis (TEME) in affected animals.
Keywords: *Histophilus somni,* bacteriological isolation, Lesions, Cattle, Yucatán.

INTRODUCCIÓN

Las enfermedades neurológicas en el ganado bovino se describen en México con escasa frecuencia, con la excepción de la rabia, enfermedad que es bastante común en el sur del país, sin embargo existen otras enfermedades neurológicas infecciosas de gran importancia que afectan a la producción bovina en México. Sin embargo, aunque estos casos son eventuales pueden ser devastadores cuando aparecen, en las regiones donde la incidencia es baja o nula; por lo que es importante reportar este tipo de brotes.[1]

La Meningoencefalitis tromboembólica (METE) es una manifestación clínica neurológica ocasionada por la bacteria Gram-negativas *Histophilus somni* (anteriormente *Haemophilus somnus*); esta bacteria puede estar involucrada en el complejo respiratorio bovino enfermedad ampliamente presente en varias regiones de México[1] y en particular en el estado de Yucatán[2], especialmente durante el invierno *H. somni* tiene una distribución mundial y la prevalencia México oscilando entre 2 y 9,2 por ciento[3]. Otras manifestaciones clínicas de *H. somni* de importancia incluyen el síndrome de debilidad de ternera[4], mastitis[5], conjuntivitis[6], vaginitis y cervicitis[7] y abortos[8] entre otros. Sólo las formas septicémicas hiperaguda y aguda de *H. somni* afectan al sistema nervioso[9]. Por lo que el objetivo de este trabajo fue reportar, un brote de Meningitis tromboembólica en un rancho de ganado bovino para carne.

Descripción del Caso clínico.

Un total de 52 bovinos de la raza beefmaster (2 Sementales, 2 terneros y 48 vacas) fueron adquiridos en el estado de Veracruz, dos meses antes del inicio del brote, con la finalidad de ser usados como pie de cría, después de la muerte de cinco vacas adultas durante el mes de Febrero 2013, el dueño solicito el apoyo de la clínica de grandes especies del CCBA-UADY, donde se realizó la primera visita a la granja; la cual, estaba situada a 32 km al norte de Mérida, la capital de Yucatán. El propietario describió los animales como nerviosos y deprimidos en un período que comprendía de dos a cincuenta y ocho días antes de su muerte. El rebaño se revacunó contra la rabia y se suspendió el suplemento de la dieta a base de desechos de pollo (pollinaza). La dieta básica consistía de pastoreo en potreros con pasto estrella de África (*Cynodon nlemfuensis*). Durante la visita se llevo a cabo el examen físico general de todos los animales y se realizó la necropsia a todos los cadáveres encontrados en ese momento en la granja; sin embargo presentaban avanzados cambios *posmortem* por lo que no fueron de ayuda diagnóstica. En el examen físico general, varios animales mostraron condición corporal de regular a mala (1-2), la presencia de papilomas en la piel y sarna sarcóptica. Tres semanas después de la última muerte, el dueño reportó que cuatro animales se postraron en decúbito lateral derecho y otras cinco muertes ocurrieron aparentemente sin signos previos. Por lo que se decidió realizar una segunda visita a la granja, durante la cual; 18 animales se postran y 5 animales murieron con un cuadro clínico neurológico

ISBN: 978

caracterizado por ataxia definida, incoordinación, dismetría, hiperacusia, temblores musculares, ptialismo, y la disfunción de los pares craneales trigémino, facial y vestibulococlear. En la exploración clínica de los animales afectados, presentaron temperatura rectal de 40.5°C, la frecuencias cardíaca y respiratoria fueron de 100 latidos/minuto y 60 respiraciones/minuto respectivamente. En la auscultación, del corazón y de los pulmones no se encontraron cambios. Por lo que se procedió a tomar muestras de sangre y heces de 5 de los animales postrados. Un mes más tarde, dos vacas maduras desarrollaron los mismos signos clínicos y murieron. Las cuales se trasladaron al laboratorio de patología del CCBA-UADY, donde se les realizó la necropsia.´

Pruebas básicas.

Las muestras de sangre se tomaron de la vena coccígea con ayuda de equipo vacutainer en tubos con EDTA como anticoagulantes y las heces se tomaron directamente del recto por palpación rectal, dichas muestras se colocaron en una nevera con refrigerantes para su conservación a 4°C, las cuales, se enviaron a los laboratorios de análisis clínicos y de parasitología para estudios de biometría hemática y coproparasitoscópicos. Los resultados del coproparasitoscópico fueron negativos y en la biometría hemática se encontró leucocitosis por neutrofilia con desviación a la izquierda regenerativa, linfocitosis y monocitosis.

Lesiones macroscópicas.

En la necropsia se observó en las dos vacas buenas conservaciones del cadáver, condición corporal baja de 2 (clasificación de 1-5), las mucosas palpebrales y orales congestionadas, linfadenomegalia generalizada con hemorragias sufusiones que se extendían desde la corteza a la médula.

En la cavidad torácica se aprecio la pleura engrosada y adherida al pericardio con moderada cantidad de exudado fibrinoso; los pulmones se observaron moderadamente congestionados en forma difusa, con bronconeumonía catarral craneoventral moderada; al corte de las vías aéreas se encontró edema moderado entremezclado con exudado catarral. El corazón tenía petequias multifocales sobre el epicardio.

En la cavidad abdominal se observó ascitis sanguinolenta leve, con múltiples petequias sobre las serosas de los intestinos. El bazo, los riñones, la vejiga urinaria y páncreas se apreciaron con congestión ligera difusa.

En la cavidad craneana se observaron las lesiones más significativas donde el encéfalo presentaba las meninges congestionadas y ligeramente engrosadas, con focos hemorrágicos en las leptomeninges y circunvoluciones cerebrales. En la superficie de corte del encéfalo, se observaron múltiples focos de malacia de 2-5 mm de diámetro en la corteza cerebral y el tronco encefálico. Los focos eran bilaterales pero de distribución asimétrica y se localizaban principalmente en la unión de la sustancia gris-blanca de la corteza cerebral. No se encontraron lesiones en el cerebelo.

Se tomaron muestras de encéfalo, pulmones, riñones, linfonodos e hígado donde una porción se colocó en un frasco con formalina amortiguada al 10% y otras se depositaron en bolsas de plástico y se conservaron en refrigeración a 4°C.

ISBN: 978

Lesiones microscópicas

Las muestras conservadas en formalina se enviaron a laboratorio de patología del CCBA-UADY, donde se les realizaron estudios de histopatología por el método de inclusión en parafina y tinción con hematoxilina y eosina las lesiones microscópicas observadas en todos los órganos muestreados se caracterizaron por vasculitis fibrinoide necrozante, neutrofílica, con hemorragias, trombosis y necrosis, donde algunos trombos eran sépticos; particularmente en el encéfalo, donde se observó que dicho infiltrado se extendía de las paredes vasculares al espacio de Virchow-Robin y al parénquima;

Las lesiones renales consistían de un infiltrado neutrófilico con trombos hialinos y bacterianos en los capilares glomerulares y en los vasos intersticiales. En la unión cortico-medular se observaron áreas focales de necrosis tubular con un infiltrado neutrofílico e histiocítico.

En el pulmón: además de la vasculitis descrita se observó infiltración de células inflamatorias neutrófilos, macrófagos en el lumen de las vías aéreas, sobre paredes y espacios alveolares con congestión, hemorragias, edema y presencia de exudado fibrinoso.

En la cápsula hepática y en la de los linfonodos se apreciaron vasculitis neutrofílica con trombosis y hemorragias perivasculares que se extendían hacia el parénquima.

Criterios Diagnósticos y diagnósticos diferenciales.

La signología clínica en los animales afectados fue principalmente de tipo nerviosa, los hallazgos a la biometría hemática (leucocitosis por neutrofilia con desviación a la izquierda regenerativa, linfocitosis y monocitosis), las lesiones macroscópicas y microscópicas observadas principalmente en el sistema nervioso central, las cuales consistían en vasculitis neutrofílica con la presencia de trombos sépticos, nos sugirió una infección bacteriana con tropismo hacia el sistema nervioso, en base a esto se establecieron los siguientes diferenciales, sospechando principlamente de listeriosis y METE.

Pruebas complementarias.

Las muestras de encéfalo, pulmones, riñones, linfonodos e hígado conservadas en refrigeración a 4°C. Se enviaron al laboratorio de bacteriología del CCBA-UADY, donde se solicito aislamiento bacteriológico y pruebas de sensibilidad antimicrobiana; en todas las muestras enviadas se aisló *Histophilus somni,* la cual en el antibiograma resultó ser sensible a la Oxitetraciclina.

Tratamiento

Como medida de emergencia, se inicio el tratamiento con una inyección intramuscular a dosis de 20 mg / kg de una oxitetraciclina con acción prolongada (Laboratorio Pfizer Emicina L. A., México) cada tres días (para cubrir 10 días de tratamiento) además todos los animales sin síntomas clínicos fueron vacunados (bacterina) contra *Mannheimia haemolytica, Pasteurella multocida y H. somni.*

ISBN: 978

Resultados y seguimiento

Después del tratamiento con oxitetraciclina; los animales con signos clínicos mostraron una recuperación parcial pero murieron tres días más tarde. Ningún otro caso se observó nuevamente, los animales que presentaban pobre condición, se les implementó una dieta que consistía de granos comerciales y forraje de alta calidad, suplementos con vitaminas A, D y E, selenio y hierro. Seis meses más tarde no hay casos nuevos y se ha mejorado la condición corporal de todo el rebaño de 3-4.

DISCUSIÓN

La METE, es una enfermedad caracterizada por signología clínica neurológica asociada con la bacterias Gram-negativas *H. somni.* Esta bacteria produce una amplia variedad de síntomas clínicos, su relevancia en la medicina veterinaria se relaciona principalmente con las pérdidas económicas que causa en el corral de engorda[10]. Sin embargo en cuanto a sus presentaciones clínicas y epidemiología siguen siendo escasos los estudios. Los casos de infección con *H. somni* se han informado en Argentina, con una implicación del sistema nervioso central caracterizado por la ceguera, decúbito, depresión y muerte dentro de las 12 horas de la inicio de los signos clínicos[11]. También se ha informado en el sur África caracterizada por fiebre, ataxia, paresia posterior, parálisis y coma[12]; la ataxia es característico durante el comienzo de los brotes y debe ser diferenciado de la rabia paralítica. La muerte súbita es también característica de este tipo de brote[11], estos hallazgos clínicos coinciden con lo encontrado en el presente reporte. Con respecto a las lesiones macroscópicas y microscópicas observados en los animales necropsiados son consistentes con las observadas en rumiantes a los que se les reprodujo experimentalmente el TEME[13] además, el aislamiento de *H. somni* del encéfalo, sugieren que esta bacteria se asocia con la lesiones neuropatológicas observadas. Es importante mencionar que los hallazgos hematológicos observados en los animales muestreados son inespecíficos ya que solo son indicativos de una infección bacteriana, no de una infección por *H. somni*[14], sin embargo nos permitió descartar varios diagnósticos presuntivos.

En México los estudios han sido principalmente de tipo serológicos con resultados diversos, Güiris *et al.,* [10]., encontraron un 6.6% global en el estado de Chiapas utilizando la técnica de ELISA. Rodríguez *et al.,* [15]. En bovinos del municipio de Tuxtepec, Oaxaca, reportaron una seropositividad contra *H. somnus* de 2% de animales clínicamente sanos, las muestras fueron procesadas con la prueba de inmunodifusión en gel. Correa *et al.,* [16] encontraron un 25% de seropositividad, utilizando la prueba de fijación de complemento, en bovinos con problemas reproductivos y respiratorios provenientes del Estado de México, Puebla y Yucatán. En otro estudio Aguilar *et al.,* [17] aislaron *H. somni* de pulmones de becerros con problemas neumónicos, se notificaron 7% en Chihuahua, 4.5% en Tamaulipas y 9.2% en Hidalgo. Así mismo Aguilar *et al.,* [18] aislaron *H. somni* de bovinos lecheros con problemas reproductivos en México. El tratamiento de elección consiste de antibióticos de amplio espectro como la oxitetraciclina de acción prolongada[11], en el presente informe de caso este fue eficaz en la prevención de nuevos casos, y en animales con signos clínicos leves; sin embargo no hubo efecto en animales que ya estaban postrados o con lesiones graves, como se muestran en los resultados de necropsia. La aparición de nuevos casos después del tratamiento pudo estar asociada con

ISBN: 978

la mala condición corporal de los animales susceptibles, el aclaramiento de la oxitetraciclina en el cuerpo de los animales después del primer tratamiento y a la exposición constante al agente. La vacunación no fue eficaz en la prevención de nuevos casos; para que esta sea protectiva contra a *H. somni* se requiere una adecuada caracterización de los diferentes tipos de cepas presentes en la granja[19], esto podría explicarla presencia de nuevos casos observados después de usar bacterinas comerciales.

CONCLUSIÓN

Por lo que se concluye que los signos clínico, las lesiones macroscópicas y microscópicas observadas en los bovinos de la granja estudiada corresponde a un caso de meningitis tromboembólica bovina por *H. Somni.*

BIBLIOGRAFÍA

1. Solís-Calde, J.J., Segura Correa, J.C., Aguilar Romero, F., Segura Correa, V. M. Detection of antibodies and risk factors for infection with bovine syncitial virus and parainfluenza virus-3 in beef cattle of Yucatan Mexico. Preventive Veterinary Medicine. 2007. 82, 102–110
2. Figueroa-Chávez D., Segura Correa, J.C., Garcia Marquez, L.J., Pescador-Rubio, A., Valdivia-Flores, A.G. Detection of antibodies and risk factors for infection with bovine respiratory syncytial virus and parainfluenza virus 3 in dual-purpose farms in Colima, Mexico. Tropical Animal Health and Production. 2012. 44,1417–1421
3. Córdova-López, D., Urritia-Velazquez, R.M., Zacarías-Méndez, M.L., Rosado-Ruiz M.I., Guzman-Ruiz, C.C., López-Mendez, J. Epidemiología y factores de riesgo asociados a algunas enfermedades causantes de aborto bovino (Leptospirosis, Diarrea viral, Rinotraqueítis infecciosa, Leucosis bovina, Neosporosis y Haemophilosis en el estado de Guanajuato). Memorias III Congreso Internacional de Epidemiología, octubre 16–18, 2003. Oaxaca, México: Asociación Mexicana de Epidemiología Veterinaria, AC. pp 219–228
4. Waldham, D.G., Hall, R.F., Meinershagen, W.A., Card, C.S., Frank, F.W. *Haemophilus somnus* infection in the cow as a possible contributing factor to weak calf syndrome. Isolation and animal inoculation studies. American Journal of Veterinary Research. 1974. 35, 1401–1403.
5. Hazlett, M.J., Little, P.B., Barnum, D.A. Experimental production of mastitis with Haemophilus somnus in the lactating bovine mammary gland. Canadian Veterinary Journal. 1983. 24, 135–136
6. Lamont, H.H., Hunt B.W. *Haemophilus somnus* and conjunctivitis. Veterinary Record.1982. 111, 21–26
7. Paterson, R.M., Hill, J.F., Humprey, J.D. Isolation of Haemophilus somnus from vaginitis and cervicitis in dairy cattle. Australian Veterinary Journal.1984. 601, 301–302
8. Van-Dreumel, A.A., Kierstead, M.A. Abortion associated with Haemophilus somnus in a bovine fetus. Canadian Veterinary Journal. 1975. 16, 367–370
9. Ames, T.R. Neurologic disease caused by Haemophilus somnus. Veterinary Clinics of North America. Food Animal Practice. 1987. 3, 61–73
10. Güiris A.M., Rosales, M.E., Bárcenas, M.G., Lara, S.V., Montaraz, C.J.A. Prevalencia de anticuerpos contra *H. somnus* en el ganado bovino del estado de Chiapas, México. Vet. Méx., 32 (3) 2001;213-219.
11. Descarga, C.O., Piscitelli, H.G., Zielinski, G.C., Cipolla, A.L. Thromboembolic meningoencephlitis due to *Haemophilus somnus* in feedlot cattle in Argentina. Veterinary Record. 2002. 150, 817
12. Kitching, J.P., Bishop, G.C., Mapham, P.H. Tromboembolic meningoencephalitis diagnosed in Natal. Journal of the South

ISBN: 978

African Veterinary Association. 1985. 56, 97–98.
13. George, L.W. Thrombotic meningoencephalitis (*Histophilus somni* [*Haemophilus somuns*] infection; sleeper calves). In: Smith B.P. (Ed.), Large Animal Internal Medicine. Mosby/Elsevier, St Louis, Missouri. 2009. Pag.1048-1050
14. Stokol, T., Divers, T.J., Arrigan, J.W., McDonough, S.P. Cerebrospinal fluid findings in cattle with central nervous system disorders: a retrospective study of 102 cases (1990-2008). Vet. Clin. Pathol. 2009. 38:103-112.
15. Rodríguez, A.M., Martínez. M.J.J., Aguilar, R.F., Salas, T.E. Detección de anticuerpos contra Haemophilus somnus en bovinos del municipio de Tuxtepec, Oaxaca, México. Veterinaria Mexico.1993. 4, 303–305
16. Correa GP, Brown DLN, Bryner JH. Presencia de anticuerpos contra Rinotraqueítis Infecciosa, Diarrea Viral Bovina, Parainfluenza 3, Brucelosis, Leptospirosis, Vibriosis y Haemophilus somnus en sueros de bovinos con problemas patológicos reproductores y respiratorios. Téc Pec Méx 1975;29:26-33
17. Aguilar RF, Jaramillo RL, Trigo FJ. Haemophilus somnus: aislamientos en neumonías de becerros y estudio seroepidemiológico. Memorias del VI Congreso Latinoamericano de Buiatría; 1987 agosto 27-29; México (DF). México (DF): Asociación Mexicana de Médicos Veterinarios Especialistas en Bovinos y Pequeños Rumiantes, 1987:296-307.
18. Aguilar RF, Trigo TFJ, Herrera LE, Ávila GJ, Suárez GF. Histophilus somni (*Haemophilus somnus*) aislado en casos de problemas del aparato reproductor de ganado lechero. Primer informe en México Téc Pecu Méx 2005;43(2):185-195
19. Stephens, L.R., Little, P.B., Wilkie, B.N., Barnum, D.A. Isolation of Haemophilus somnus antigens and their use as vaccines for prevention of bovine thromboembolic meningoencephalitis. American Journal of Veterinary Research. 1984. 45, 235–239

ISBN: 978

MIASIS CAVITARIA Y PROCESOS PATOLÓGICOS ALTERNOS EN UN OVINO

76

Valladares C.B.[1*]; Ortega S.C.[1]; Zamora E.J.L.[1]; Velázquez O.V.[1]; Gutiérrez C.A.[1]; Díaz G.B.A.E.[1]; Reyes R.N.E.[1]; Talavera R.M.[1]; Zaragoza B.A.[2]; Aparicio B.J.E.[3]

*[1]Centro de Investigación y Estudios Avanzados en Salud Animal. Facultad de Medicina Veterinaria y Zootecnia. Universidad Autónoma del Estado de México. Toluca, México. [2]Área Académica de Medicina Veterinaria y Zootecnia. Universidad Autónoma del Estado de Hidalgo. [3]Escuela superior de APAN. Universidad Autónoma del Estado de Hidalgo. *benvac2004@yahoo.com.mx.*

RESUMEN

Se remitió el cadáver de ovino macho (semental), suffolk, con antecedentes de sialorrea, anorexia, secreción nasal serosa por nariz y postración. En el cerebro se observo congestión leptomeningea y edema, y en la parte adyacente de tejido óseo - en el área de senos frontales abundante exudado purulento (verde pistache) de olor fétido, reblandecimiento de hueso, senos nasales blandos con congestión severa (y color blanquecino-edematoso) y con el mismo exudado purulento. Al estudio anatomopatológico se determino una miasis cavitaria con afección de tejido nervioso. Histológicamente en: cornetes nasales infiltración leve de neutrófilos en las células epiteliales y congestión severa; en cerebro infiltración linfocitaria y de neutrófilos en leptomeninges y en el espacio linfático perivascular, infiltración neutrofílica y necrosis licuefactiva focal. A partir de encéfalo se aisló: *Staphylococcus epidermidis*. *Oestrus ovis* por si mismo puede llegar a invadir meninges y cerebro, además por acción traumática, irritativa y bacterifera ocasionar alteraciones alternas en otros tejidos.

Palabras clave: *Oestrus ovis*, *Staphylococcus epidermidis,* ovino.

CAVITARY MYIASIS AND ASSOCIATED PATHOLOGICAL PROCESSES IN A SHEEP.

ABSTRACT

A ram carcass was submitted to anatomopathological study with case history of sialorrhea, anorexy, serous nasal discharge and recumbency. Examination of the brain revealed leptomeningeal congestion and brain edema, adjacent osseous structures – in the area of the frontal sinus- contained abundant green purulent foul-smelling exudate, softening of the bone and paranasal sinuses, this last also showed severe congestion and a pale edematous nasal mucosa with exudate of the same characteristics of that found in frontal sinus. So, based on evidence the result of macroscopic examination was a cavitary myiasis with nervous system condition. Histopathological lesions in turbinate bones was

ISBN: 978

mild neutrophilic infiltration of epithelial cells and severe congestion; in brain, a mixture of both lymphocytes and neutrophils infiltration in leptomeninges and perivascular space, a neutrophilic infiltration and a focal liquefactive necrosis. Bacterial isolates was identified *Staphylococcus epidermidis*. *Oestrus ovis* is able to encroach on brain and meninges by itself, apart from its traumatic and irritative action, as well as its ability to generate a proper environment allowing bacteria to proliferate and causing associated lesions in other tissues.
Key words: *Oestrus ovis*, *Staphylococcus epidermidis,* sheep.

INTRODUCCION

La miasis cavitaria en los ovinos es la infestación causada por la presencia y acción de diferentes estados evolutivos de la larva de la mosca *Oestrus ovis* en cavidades nasales, senos frontales, maxilares y conchas etmoidales de ovinos, caprinos y raramente el hombre [1]. Clínicamente se caracteriza por rinitis catarral estornutatoria con secreción nasal mucupurulenta y respiración estertórea difícil. La transmisión es directa, el parásito adulto que es una mosca de color gris oscuro, deposita sus larvas en los ollares de los hospederos susceptibles, las cuales emigran y se desarrollan hasta alcanzar la tercera larva [2, 3].

Las moscas, después de haber sido fecundadas, vuelan alrededor de los ovinos y depositan sus larvas en los ollares, emigran por la mucosa nasal; el subsecuente desarrollo varia entre los miembros de una puesta y la época del año, en algunos casos en 25 a 35 días las larvas llegan a su madurez mientras que en otros casos permanecen hasta nueve meses [4]. Algunas larvas llegan a los senos frontales, otras permanecen en los senos nasales. Después de alcanzar el estado de larva 3 y que la temperatura del medio sea adecuada (primavera – verano), las larvas salen y son expulsadas, se requiere entre 1 y 5 días para que la pupa se forme dependiendo básicamente de la temperatura. El desarrollo o metamorfosis en el puparío en el verano es de 27 a 28 días mientras que en invierno de 49 a 66 días. Los adultos viven entre 1 y 2 meses, una hembra pone más o menos 500 larvas [2, 3, 5].

Las acciones de este parásito sobre el hospedero pueden variar, las más características son la acción traumática e irritativa que ejercen en los cornetes nasales; la acción expoliatriz y bacterifera [1, 3, 5, 6], que en muchos casos agravan el cuadro clínico como en el presente caso, en donde surge la evidencia que la producción de toxinas bacterianas, llegan incluso a terminar con la vida de los animales afectados.

DATOS DEL CASO

La unidad de producción ovina cuenta con 25 animales, con alimentación a base de pastoreo, zacate de maíz molido, adición de sales minerales y agua potable. Se remitió el cadáver de un ovino macho suffolk (semental), de 2 años de edad y 90 kg de peso, refiriendo que el animal cursaba con babeo excesivo, anorexia al grado que dejo de comer definitivamente durante 2 días, secreción nasal serosa por nariz y postración.

ISBN: 978

RESULTADOS

HALLAZGOS A LA NECROPSIA

La condición general del cadáver fue regular, estado de carnes bueno; conjuntiva ocular ictérica y deshidratada; exudado seromucoso en nariz.

En aparato circulatorio hidropericardio, hemorragias petequiales subepicardicas e hipertrofia cardiaca concéntrica del lado izquierdo; en hígado múltiples áreas de cicatrización (probable *Fasciola hepatica*), al corte fibroso y de consistencia arenosa, vesícula biliar pletórica (contenido espeso café oscuro); en riñón congestión corticomedular, puntilleo blanquecino en la superficie irradiando hacia el centro, vejiga urinaria pletórica (orina rojiza).

En sistema nervioso congestión leptomeningea y edema; en aparato respiratorio congestión severa de anillos traqueales con exudado seromucoso, congestión pulmonar con áreas focales de hemorragia, adherencias de lóbulos pulmonares y enfisema moderado. Presencia del parásito *Oestrus ovis* en senos frontales, con gran cantidad de exudado purulento (fétido) con reblandecimiento de cornetes nasales y congestión severa (Figura 1).

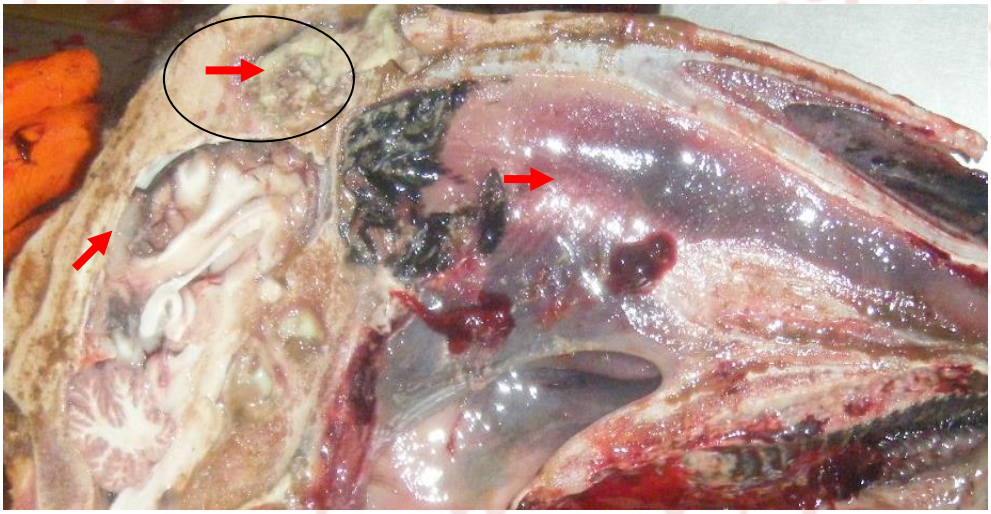

Figura 1. Corte longitudinal de cabeza de ovino.

Área circular: exudado purulento en cornetes nasales y presencia de *Oestrus ovi; c*ongestión severa de cornetes nasales, cerebro *in situ* con marcada congestión leptomeningea.

Sistema óseo - en el área de senos frontales abundante exudado purulento (verde pistache) olor fétido, con reblandecimiento de hueso; senos nasales blandos con congestión severa (color blanquecino-edematoso) y con el mismo exudado purulento.

ISBN: 978

ESTUDIO HISTOPATOLÓGICO

En riñón se observó infiltración linfocitaria glomerular e intersticial; en bazo depleción linfoide severa; corazón infiltración linfocitaria intersticial leve, pleomorfismo nuclear y presencia de *sarcocystis*; hígado con acúmulos multifocales de neutrófilos en el parénquima; pulmón con congestión de paredes alveolares; cornetes nasales infiltración leve de neutrófilos en las células epiteliales y congestión severa; intestino, infiltración linfocitaria severa y leve de eosinofilos en la lámina propia; en cerebro infiltración linfocitaria y de neutrófilos en leptomeninges y en el espacio linfático perivascular, infiltración neutrofílica y necrosis licuefactiva focal.

En estudios complementarios realizados, a partir de muestra parasitológica se determinó una parasitosis gastrointestinal severa, con la presencia de *Dicrocoelium* (+), *Haemonchus* (+++) y *Chabertia* (+++). En el aislamiento bacteriológico a partir de pulmón hubo crecimiento de *Klebsiella pneumoniae*, y a partir de la muestra de encéfalo *Staphylococcus epidermidis.*

DISCUSION Y CONCLUSIONES

De a cuerdo a las evidencias encontradas los diagnósticos emitidos fueron de shock septicémico crónico severo asociado a la lesión inicial provocada por *Oestrus ovis* (rinitis supurativa severa difusa), con la asociación bacteriana complicada aislada a partir de pulmón y de encéfalo de *Klebsiella pneumoniae* y *Staphylococcus epidermidis* respectivamente [7].

La transmisión de la miasis cavitaria se realiza durante la época de calor y seca, ya que la lluvia y la humedad tienen un efecto nocivo sobre las pupas al ser invadidas por hongos [4, 5]. Cuando se acercan las moscas en busca del sitio adecuado para la postura los borregos se muestran inquietos juntan sus cabezas o las apoyan en la tierra tratando de tapar su ollares con las extremidades anteriores o se echan. Una vez realizada la puesta de las larvas, se frotan la cabeza contra el suelo, contra las patas o diversos objetos o corren nerviosamente de un lado a otro. Durante varios meses los animales no muestran alteración alguna, luego empiezan los primeros signos de la enfermedad producidos por las larvas que crecen, su movimiento provoca dolor que da como consecuencia posiciones anormales de la cabeza de los animales afectados [1-3].

Los animales que generalmente muestran intenso lagrimeo o catarro nasal caen a veces (vértigo del tábano o falso torneo) [1-3]. Los trastornos nerviosos como excitación, apatía, contracciones, movimientos forzados, bamboleo de la cabeza y otros síntomas confundibles con la cenurosis, solo se presenta en raras ocasiones [8]; sin embargo cuando son muy pronunciados pueden tener un curso mortal. Tras fuertes estornudos puede encontrarse larvas en el suelo, una vez eliminadas las larvas los animales pueden curar plenamente o quedar con un catarro crónico en los senos [1-3].

ISBN: 978

El parásito adulto en su vuelo insistente para depositar sus larvas causa tensión de pánico en los ovinos. Las larvas ejercen acción irritativa sobre la mucosa debido a los movimientos y a la acción de espinas y ganchos. Las larvas alcanzan un tamaño de 2 cm ejerciendo según su número una importante acción mecánica que dificulta el paso del aire según su localización o ejerciendo presión en los tejidos circunvecinos. Los productos de secreción y excreción ejercen cierta acción tóxica o antigénica que se traducen en inflamación catarral, cuando las larvas son muy numerosas pueden ejercer su acción en las clavijas óseas, en senos maxilares y vías nasales [1-3].

Las lesiones catarrales son de diversa intensidad en la mucosa, en ella se forman dilataciones y a veces colecciones purulentas grumosas que ocluyen la comunicación existente entre las diversas cavidades. El número de larvas por animal generalmente es de 12 a 20 y durante la estación cuando las larvas grandes de segundo y tercer estado están presentes en los senos frontales, su número varía de 5 a 25 por animal [2, 3].

Importante es considerar la alteración masiva alterna que puede provocar la miasis cavitaria en los ovinos, ya que puede llegar a invadir cerebro, meninges, laringe, tráquea y bronquios e incluso a los ojos; ocasionando lesión por si misma el *Oestrus ovis* y arrastrando a su paso agentes de tipo bacteriano, como es el caso del presente estudio en donde por lesión y afectación del tejido nervioso observada al estudio anatomopatológico e histopatología se considero una leptomeningitis supurativa severa y meningitis supurativa necrótica [8].

Así, la bacteria considerada de importancia que se aislaron en el tejido nervioso *Staphylococcus epidermidis* provocaron lesiones en senos nasales, en donde hubo una infiltración neutrofílica y congestión severa que complico el cuadro, provocando una septicemia por la producción de toxinas [7]. El *Staphylococcus epidermidis* puede encontrarse de forma habitual en material contaminado, en espera de oportunidad de invadir alguna lesión o superficie corporal [6, 9, 10].

El diagnóstico de la estrosis se basa en la signología, evidencia epidemiológica y necropsia. La temporada del año en que hay moscas adultas varia ligeramente de una región a otra, por lo que es conveniente considerar la temporada de infestación para programar los tratamientos estratégicos durante la temporada del año. El triclorfon por vía subcutánea en dosis de 40 mg/Kg es 100% efectiva. También se emplea rafoxanide por vía oral o subcutánea en dosis de 10 mg/Kg. El control de la miasis cavitaria se realiza mediante el tratamiento quimioterapéutico de los rebaños durante los meses en que la temperatura baja y no hay población del parásito adulto [3, 5].

En el caso presentado por Lara-Pérez y col. [10] destaca la importancia de evidenciar lesiones que ocasionan patógenos de importancia en Medicina Veterinaria y en los que habrá de considerar y poner atención de parte de todos los especialistas en ovinos. Destacando que la orientación diagnostica y la evidencia de lesiones tanto macroscópicas e histológicas permitirán activar medidas de medicina preventiva.

ISBN: 978

Con medidas higiénico sanitarias es probable disminuir la carga bacteriana sobre algunas superficies, sin embargo la acción limitante por parte de *Oestrus ovis,* que ya establecido en los cornetes nasales y con la posible sobrecarga en los animales, puede migrar más profundamente y provocar lesiones "características" complicando los problemas en los rebaños, por lo que se deben minimizar las perdidas económicas que ocurren en esta especie a través de un buen manejo sanitario, y atención oportuna de las afecciones que afectan a las unidades de producción.

REFERENCIAS

1. Martin, W.B. 1988. Enfermedades de la oveja. Acribia. Zaragoza, España.
2. Blood, C.D. y Henderson, A.J. 1986. Medicina Veterinaria. 6ª ed. Interamericana, México, D.F.
3. Cordero del Campillo, M.F.A., Rojo, A., Martínez, C., Sánchez, S., Hernández, I., Navarrete, P., Diez, H., Quiroz, M. y Carvalho, R. 2001. Parasitología Veterinaria. Mc Graw – Hill. Interamericana. Madrid, España.
4. Fraser, A. y Stamp, J.T. 1989. Ganado ovino. Producción y enfermedades. Mundi Prensa. Madrid, España.
5. Quiroz, R.H. 1999. Parasitología y Enfermedades Parasitarias de los Animales Domésticos. Noriega. México, D.F.
6. Stanchi, N.O. 2007. Microbiología Veterinaria. Intermedica. Buenos Aires, Argentina.
7. Quinn, P.J., Markey, B.K., Carter, M.E., Donnelly, W.J.C. Leonard, F.C. y Maghire, D. 2002. Microbiología y Enfermedades Infecciosas Veterinarias. Acribia, S.A. Zaragoza, España.
8. Jubb, K.V.F. y Huxtable, C.R. 1993. The nervous system. In: Jubb, K.V.F.; Kennedy, P.C. y Palmer, N.N. Pathology of domestic animals 2. 4ª ed. Academic Press. U.S.A.
9. Gyles, C.L. y Thoen, C.O. 1992. Patogénesis of bacterial infection in animals. 2a ed. Iowa State University Press Ames. U.S.A.
10. Lara-Pérez., Valladares-Carranza, B., Velázquez-Ordoñez, V., Ortega-Santana, C., Castro-Maruri, J., Zamora-Espinosa, J.L., Gutiérrez-Castillo, A., Alonso-Fresan, M.U. 2015. *Erysipelotrix rhusiopatiae* en sistema nerviosos de un ovino. Reporte clínico patológico. REDVET. 16 (2): 1-8. http://www.veterinaria.org/revistas/redvet/n020215/021512.pdf

ISBN: 978

MIXOSARCOMA EN UN FELINO. DIAGNÓSTICO A TRAVÉS DE MÉTODOS CITOLÓGICOS

77

Rangel RIC*[1,2], Torres AVD[4], Rizo EP[3], López MM[3], Hernández AGA[2], García CLA[1,2]

[1] Departamento de Ciencias Biológicas, Facultad de Estudios Superiores Cuautitlán UNAM, [2] Hospital de Pequeñas Especies FES Cuautitlán, UNAM, [3] Maestría en Medicina Veterinaria y Zootecnia, Área de profundización Patología Diagnóstica FES Cuautitlán UNAM, [4] Maestría en Medicina Veterinaria y Zootecnia, Área de profundización Patología Diagnóstica FMVZ UNAM
Correspondencia: nachos68@gmail.com

RESUMEN

La citología es una herramienta diagnóstica que permite el análisis de células de cualquier parte del organismo, clasificándose de acuerdo al tejido que se originan. En las neoplasias de células fusiformes, además de las características celulares, se debe considerar la matriz en donde las células están inmersas para definir el diagnóstico. En este informe, un felino, hembra de 10 años de edad se presentó a consulta con un nódulo dorsal de 15 cm de diámetro. Se realizó aspiración con aguja fina, emitiéndose el diagnóstico de mixosarcoma el cual se diferenció del sarcoma sinovial debido a la ausencia de alteraciones radiológicas en articulación y tendones. Se realizó la resección quirúrgica del tumor para su evaluación histopatológica, confirmando el diagnóstico de mixosarcoma. Nueve meses después, la paciente regresa a consulta con un nódulo cutáneo abdominal sugestivo de una neoplasia de glándula mamaria. El estudio citológico revela nuevamente un diagnóstico de mixosarcoma. Esta neoplasia es rara en perros y gatos, representando el 1% de las neoplasias cutáneas. Generalmente, el mixosarcoma es un tumor infiltrante que presenta alta tasa de recidivas. La metástasis es rara pero puede observarse ocasionalmente en pulmón. En el presente caso, la metástasis se observó distintivamente en otro sitio de la piel. En conjunto, el estudio radiológico en la búsqueda de cambios en articulaciones y tendones y el estudio citológico constituyen herramientas confiables en el diagnóstico de este neoplasia, proporcionando a los clínicos de elementos para establecer la terapéutica apropiada para el manejo de la enfermedad neoplásica.

Palabras claves: Citología, mixosarcoma, neoplasias mesenquimatosas, diagnóstico

ABSTRACT

Cytology is a diagnostic tool that allows analysis of cells from any part of the body, clasifying them according tissue origin. In spindle cell neoplasms, in addition of cellular features, matrix in which cells are immersed must be considered in order to designate a

ISBN: 978

cytological diagnosis. In this case report, a 10 year-old, female cat was presented to the clinic with a dorsal nodule of 15 cm of diameter. A fine-needle aspiration was made with a diagnosis of myxosarcoma which was differentiated from synovial sarcoma since alteration of articular or tendon alterations were absent by X-ray imaging. The tumor was surgically removed for histopathology evaluation which confirmed the diagnosis of myxosarcoma. After 9 months, the patient was presented to the hospital with abdominal cutaneous nodule suggestive of mammary gland tumor. Once again, the cytological study reveals a diagnosis of myxosarcoma. This neoplasia is rare, comprising 1% of skin tumors. In general, mixosarcoma is an infiltrative tumor with high rate of recurrences. Metastasis are rare but it can be occasionally observed in lungs. In the present case, the metastasis was remarkably observed in other site of skin. Altogether, radiological procedure in search of articular and tendon changes and cytological study constitute reliable tools to diagnose this neoplasia, providing clinicians with elements to set up a proper therapy to cope with neoplastic disease.
Key words: Cytology, mixosarcoma, mesenquimal neoplasias, diagnosis

INTRODUCCIÓN

La Citología es por definición una rama de la biología que se encarga del estudio de la célula como unidad. La Citología Diagnóstica o Citopatología es un método diagnóstico que permite obtener y analizar células de cualquier parte del organismo, claro está, depende de la ubicación anatómica de la lesión la facilidad o complejidad del acceso[1,2,3]. De tal manera que las lesiones superficiales (cutáneas y subcutáneas) requerirán un menor manejo y equipo para la toma de muestra, mientras que las lesiones intracavitarias necesitarán de mayor manejo del paciente, material y equipo para la toma de muestras. Cada tejido muestra características histológicas y funcionales particulares, lo que incrementa la complejidad del estudio citológico.[4]

Las células neoplásicas, citológicamente al igual que histológicamente se clasifican de acuerdo al tejido del cual se originan; con la diferencia que en el estudio citológico la arquitectura del tejido o neoplasia no se visualiza del todo, manifestándose como ciertas y muy pequeñas características de organización. Así, tenemos neoplasias de origen epitelial, mesenquimatosas (también llamadas fusiformes) y el último grupo corresponde a las neoplasias de células redondas o dispersas[2,4,5,6,7,8].

Las neoplasias mesenquimatosas o de células fusiformes en muchos casos a la aspiración con aguja fina proporcionan células individuales en lugar de racimos o láminas cohesivas, aunque ciertamente pueden encontrarse algunos grupos desorganizados de células sin cohesión celular, que pueden confundir al observador inexperto. Usualmente este tipo de neoplasias muestra variable cantidad de células debido a que las células están embebidas en una matriz extracelular como tejido conjuntivo, colágena, matriz mixoide, cartilaginoso u osteoide entre otros; lo que permite definir el diagnóstico específico de grupo de neoplasias. Muchas veces estos tumores son difíciles de diagnosticar citológicamente, por las características antes mencionadas pero además, pueden confundirse con tejido de granulación, debido a que los fibroblastos

ISBN: 978

jóvenes exhiben muchas características que ante ojos inexpertos pueden sugieren malignidad. Por lo que siempre es recomendable recurrir a la conjunción de los elementos clínicos, microscópicos y de imagen para emitir un diagnóstico citológico altamente confiable[5,6,7,9,10].

HISTORIA CLÍNICA

El caso a desarrollar se presentó en un felino, Doméstico Mexicano, hembra de 10 años de edad. El ejemplar fue remitido a consulta debido a que en los últimos cinco días ha disminuido considerablemente su consumo de alimento y desde un día antes presenta anorexia y adipsia. Adicionalmente presenta una nodulación de 15.0 cm de diámetro en la región lumbosacra. Los propietarios no recuerdan cuanto tiempo lleva con esta tumoración. A la inspección del tumor, la piel se encuentra adelgazada y parcialmente alopécicas con áreas de ulceración. Al tacto es firme a blanda y al presionar existe cierta percepción de dolor. El médico asumió que la responsable del cuadro clínico era la tumoración por lo que decidió realizar una aspiración con aguja fina, hemograma, perfil bioquímico de 28 analitos y un urianálisis.

ESTUDIOS REALIZADOS

Patología Clínica:

El hemograma y el perfil bioquímico no mostraron alteraciones, excepto el calcio el cual se encontró incrementado 3.32 mmol/L (2.17-2.94), esta hipercalcemia es probable que corresponda un síndrome de "hipercalcemia de malignidad". Mientras que en el urianálisis sólo se encontró hiperstenuria de 1.082 (> 1.045), hallazgo que se asoció a hemoconcentración secundaria a deshidratación por la adipsia.

Aspiración con aguja fina:

Al realizar la aspiración con aguja fina se obtuvo abundante líquido discretamente amarillento y ligeramente turbio, el cual es viscoso y forma hebras, similar al aspecto de un líquido sinovial por lo que se le realizó evaluación de la calidad de la mucina resultando positivo y con formación de un coagulo firme, lo que sugiere la presencia de mucina íntegra.

Al examen microscópico de este líquido se encontró sobre un fondo proteináceo denso y ligeramente basofílico, escasos macrófagos reactivos y algunos eritrocitos, los cuales se disponen en hileras. Adicionalmente se observa moderada cantidad de células pleomórficas tendientes a ser fusiformes y en menor proporción células redondeadas y de aspecto estelar, las cuales presentan anisocitosis de moderada a severa. Los citoplasmas de estas células son poco definidos y ligeramente basófilos. Por su parte, los núcleos van de ovoides a alargados con anisocariosis por macrocariosis de moderada a severa, con patrón de cromatina que va de fino a grueso granular y uno a cuatro nucléolos evidentes, angulados y con anisonucleoliosis. Todas estas células se

ISBN: 978

encuentran dispuestas de manera aislada y en grupos no cohesivos, los cuales se entremezclan con haces de material proteináceo denso.

CRITERIO DIAGNÓSTICO Y DIFERENCIALES

Con base en los hallazgos citológicos se emitió el diagnóstico de mixosarcoma, teniendo como principal diagnóstico diferencial al sarcoma sinovial; aunque según Raskin (2010) citológicamente es conveniente considerar dentro de los diagnósticos diferenciales al fibrosarcoma, tumores de la vaina neural y a las neoplasias de paredes vasculares[11]. Sin embargo el mayor reto diagnóstico es frente al sarcoma sinovial, mismo que se origina de tendones, vaina sinovial y superficies articulares, por lo que se debe valorar estas estructuras para determinar si el crecimiento tumoral se origina a este nivel. Con base en esto se procedió a tomar una placa radiográfica latero-lateral de tórax.

ESTUDIOS COMPLEMENTARIOS

Radiología:

Para descartar que la neoplasia sea originada en estructuras articulares se procedió a tomar una placa radiográfica de tórax con proyección latero-lateral para evidenciar las vértebras y escápulas, las cuales no mostraron ninguna alteración y, por el contrario, observó que la tumoración se encuentra localizada a nivel de tejido subcutáneo, descartándose el probable origen sinovial.

Histopatología:

Se observa una neoplasia no encapsulada compuesta por células fusiformes y algunas más de pleomórficas y con aspecto de estrella, todas ellas dispuestas azarosamente en una densa matriz proteinácea y algunos haces de colágena. Las células que integran la neoplasia presentan características similares a las descritas en el estudio citológico, confirmándose el diagnóstico de mixosarcoma.

Aspiración con aguja fina:

Una vez que se confirmó el diagnóstico citológico a través del examen histopatológico, se inició un protocolo de quimioterapia con doxorubricina, además de la aplicación de ciclofosfamida. Sin embargo el propietario al ver la mejoría del paciente decidió no continuar con el protocolo de quimioterapia, solicitando la alta voluntaria de su mascota. Posteriormente, a los nueve meses regresa a consulta por presentar una nueva tumoración a nivel de piel de abdomen a sugiriendo una neoplasia de glándula mamaria de 2 x 3 cm, suave al tacto y con la piel íntegra. Por lo que se procedió a realizar una nueva aspiración con aguja fina, en la cual los hallazgos fueron muy similares a tumoración en dorso, con la adición de células gigantes. Emitiéndose el mismo diagnóstico citológico de mixosarcoma, además de inflamación crónica.

ISBN: 978

DISCUSIÓN

Los mixosarcomas son neoplasias raras en animales domésticos[9,12,13], en perros y gatos representando al alrededor del 1% del total de las neoplasias de piel[11]. Se piensa que se originan de células mesenquimatosas pluripotenciales [9,14] que secretan una matriz mucinosa, por lo que es indispensable su diferenciación con el sarcoma sinovial, el cual muestra características macro y microscópicas muy similares, con excepción que en la mayor parte de los casos se encuentra evidencia radiológica de afección a articulaciones y/o tendones [12].

Clínicamente no es factible la diferenciación con los mixomas[12], puesto que sus características macroscópicas y de presentación son similares; siendo los sitios comunes de presentación en perros y gatos los miembros, tórax y abdomen[11]. Son neoplasias de bajo grado de malignidad, caracterizados por invasión local y recurrencia[11,12,14], pero rara vez producen metástasis a distancia; siendo el pulmón el sito en el que se han reportado la mayor parte de las metástasis[12]. En este caso la metástasis se realizó en la piel de abdomen, que es un sitio primario de presentación, pero que no ha sido reportado como sitio de metástasis. El tratamiento consiste en extirpación quirúrgica[11], aunque siempre es conveniente complementar con un protocolo de quimioterapia, debido a que por su capacidad infiltrante la recidiva es frecuente[14].

Citológicamente el reto más importante es hacer una diferenciación exacta entre un mixosarcoma y un sarcoma sinovial, pues ambos son secretores de mucina. Por lo que es indispensable contar con estudios radiográficos de la lesión para evidenciar la presencia o no de participación de articulación o tendones; ya que la evidencia de su participación sostiene el diagnóstico de sarcoma sinovial. Adicionalmente hay quienes sugieren extender los diagnósticos diferenciales a otras neoplasias de origen mesenquimatoso como son el fibrosarcoma, tumores de la vaina neural y a las neoplasias de paredes vasculares[11], aunque son descartados rápidamente pues la matriz que acompaña a los fibrosarcomas es básicamente colágeno[9,11,13], mientras que los asociados a paredes vasculares, específicamente los hemangiopericitomas, las células tienden a ser más cortas y la matriz proteinácea que las acompaña tiende a ser mucho más laxa y en menor cantidad[9,11,13]. Fundamentado en los hechos antes mencionados, la combinación de estudios radiológicos dirigidos a articulaciones y tendones, en conjunción con los hallazgos citológicos son elementos contundentes para establecer con un amplio margen de confiabilidad esta entidad neoplásica y favorecer de esta manera el diagnóstico temprano de la neoplasia a través de métodos citológicos, con la finalidad de que el clínico tenga los elementos indispensables para establecer el plan terapéutico con conveniente para salvaguardar la vida de los pacientes.

ISBN: 978

REFERENCIAS BIBLIOGRÁFICAS

1. Meinkoth JH, Cowell RL, Tyler RD and Morton RJ. Sample Collection and Preparation. In: Cowell RL, Tyler RD, Meinkoth JH, De Nicola DB. Diagnostic Cytology and Hematology of the Dog and Cat. 3th ed. Canada: Mosby Elsevier, 2008:01-19.
2. Rangel RI. Citopatología como herramienta diagnóstica. Curso Pre-Congreso: Patología Neoplásica en pequeñas especies. XXII Congreso Nacional de Patología Veterinaria. Oaxaca, México, 1 al 3 de mayo de 2013. ISBN: 978-607-9012-04-5
3. Romero RL. Toma de muestras. En: De Buen N. Citología diagnóstica veterinaria. Manual Moderno, México, 2001: 01 – 10
4. Rakich PM, Latimer KS. Cytology. In: Latimer K.S. Duncan & Prasse´s Veterinary Laboratory Medicine: Clinical Pathology. Fifth Edition. Wiley – Blackwell, USA 2011: 331 – 362
5. Dunn JK, Gerber K. Diagnóstico Citológico. En: Villiers E., Blackwood L. Manual de Diagnóstico de Laboratorio en pequeños animales. Lexus Ediciones, España, 2012:431 – 478
6. Meinkoth JH, Cowell RL, and Tyler RD.Cell types and criteria of Malignancy. In: Cowell RL, Tyler RD, Meinkoth JH, De Nicola DB. Diagnostic Cytology and Hematology of the Dog and Cat. 3th ed. Canada: Mosby Elsevier, 2008:20 - 45.
7. Raskin RE. General Categories of Cytology Interpretation. In: Raskin R.E., Meyer D.J. Canine and Feline Cytology. Second Editon. Saunders, USA 2010: 15 – 26
8. Tvedten H and Cowell RL. Cytology of Neoplastic and Inflammatory Masses. In: Willard M.D., Tvedten H., Small Animal Diagnosis by Laboratory Methods, Fourth edition. Saunders, USA 2004: 356 - 380
9. Baker R and Lumsden J.H.. The Skin. In: Backer R., Lumsden J.H. Color Atlas of Cytology of the Dog an Cat. Mosby, USA 2000: 39 - 70
10. Meyer D.J., Harvey J.W., Management and Classification of Tissue Specimens Obtained with Fine.Needle Aspiration Biopsy. In: Meyer D.J., Harvey J.W., Veterinary Laboratory Medicine. Interpretation & Diagnosis. Third Edition. Saunders. USA 2004: 251 - 259
11. Raskin RE. Skin and subcutaneous Tissues. In: Raskin R.E., Meyer D.J. Canine and Feline Cytology. Second Editon. Saunders, USA 2010: 57
12. Gross T.L., Ihrke P.J., Walder E.J., Affolter V.K. Skin Diseases of the Dog and Cat: Clinical and Histopathologic Diagnosis. Second Edition. Blackwell Sciencie Ltd. USA 2005: 710-734
13. Tyler R.D., Cowell R.L., Meinkoth J.H. Cutaneous and subcutaneous Lesions. In: Cowell RL, Tyler RD, Meinkoth JH, De Nicola DB. Diagnostic Cytology and Hematology of the Dog and Cat. 3th ed. Canada: Mosby Elsevier, 2008:01-19.
14. Hendrick M.J., Mahaffey E.A., Moore F.M., Vos J.H., Walder E.J. Histological Classification of Mesenchymal Tumors of Skin and Soft Tissues of Domestic Animals. Armed Forces Institute of Pathology, USA 1998

ISBN: 978

MORDEDURA DE SERPIENTE EN UN OVINO EN EL TRÓPICO DE VERACRUZ: CASO CLÍNICO

78

León LL[1], Villalobos N*[1].

[1]*Facultad de Medicina Veterinaria y Zootecnia, Universidad Nacional Autónoma de México.*
Departamento de Patología.
Correspondencia a: nelly@unam.mx

RESUMEN

El objetivo del presente trabajo es informar un caso de mordedura de serpiente, que se presentó en un ovino macho de raza pelibuey de 2 años de edad perteneciente al Centro de Enseñanza, Investigación y Extensión en Ganadería Tropical de la FMVZ-UNAM. El animal se encontró postrado en un potrero con dificultad para respirar y hematomas en abdomen. Se le administró Vetibenzamina como antihistamínico, a una dosis de 20 mg/kg IV. El animal entró en paro cardiorespiratorio 3 veces, se le dio masaje de reanimación y fue satisfactorio las primeras dos veces pero finalmente el animal murió de falla cardiaca.

Palabras clave: Ovino, mordedura de serpiente, falla cardiaca

SNAKEBITE IN A SHEEP IN THE TROPIC OF VERACRUZ: CASE.

ABSTRACT

The aim of this paper is to report a case of snakebite, it was presented in 2 years old, male pelibuey sheep, belonging to the Center for Teaching, Research and Extension in Tropical Livestock FMVZ-UNAM. The animal was found prostrate on pasture with difficulty breathing and bruises on abdomen. Vetibenzamina was administered as an antihistamine, at a dose of 20 mg / kg IV. The animal went into cardiac arrest 3 times, was given massage and resuscitation was successful the first two times but eventually the animal died of heart failure.

Key words: Sheep, snakebite, heart failure.

INTRODUCCIÓN

En animales de pastoreo, el reporte de accidentes ofídicos es muy bajo y, además, presenta un amplio subregistro.[1] A pesar de esto, es de gran utilidad conocer la incidencia de estos accidentes, pues son de gran importancia por las pérdidas económicas que pueden causar en el sector pecuario. Los accidentes por serpientes venenosas, tanto de la familia *Viperidae* como *Elapidae,* en caballos y ganado vacuno son frecuentes en muchos lugares del mundo, debido al aumento en la destinación de las

ISBN: 978

tierras para la actividad ganadera.[2] En México el registro de este tipo de accidentalidad es muy bajo. En la Zona Centro del estado de Veracruz se encuentran distribuidas las siguientes especies de víperos: *Bothrops asper*, (palanca, nauyaca, cuatro narices, sorda, pinta, rabohueso), etc. (cuadro 1).[3,4] En los diferentes reportes de accidentes ofídicos en animales, se ha observado que las principales manifestaciones sistémicas están caracterizadas por complicaciones cardiacas, hemodinámicas y neurotóxicas. Igualmente, se observan efectos locales, los cuales se caracterizan por presencia de hemorragias locales, edema y necrosis.[5,6]

Cuadro 1. Especies de serpientes venenosas zona centro del estado de Veracruz.

Bothrops asper	Nauyaca, palanca, rabo hueso, sorda, pinta.
Atropoides nummifer nummifer	Tepocho
Crotalus durisus	Víbora de cascabel.
Crotalus ravus ravus	Víbora de cascabel pigmea o enana
Agkistrodon bileneatus	Cantil, mano de metate, solcuate
Ophryacus undulatus	Víbora cornuda
Micrurus diastema	Coral, coralillo

Descripción del caso:
El Módulo de Producción Ovina se encuentra ubicado en el kilómetro 5.5 de la carretera federal Martínez de la Torre-Tlapacoyan en el estado de Veracruz. Esta región cuenta con un clima de tipo húmedo con rango de temperatura de 18 a 26ºC y precipitación pluvial mensual de 1600 a 1900 mm. Este campo experimental está definido en términos agro-ecológicos dentro de un bosque sub-tropical, localizado en la zona de transición climática, entre la zona costera sub-húmeda al oeste y la zona húmeda hacia la Sierra Oriental. Se encontró en el potrero a un ovino macho de 2 años de edad, postrado, con dificultad para respirar, con hematomas en abdomen y con signología de choque. Se sospechó de una mordedura de serpiente debido a la lesión que presentaba debajo del codo. Se le administró Vetibenzamina como antihistamínico, a una dosis de 20 mg/kg IV. El animal entró en paro cardiorespiratorio 3 veces, se le dio masaje de reanimación y fue satisfactorio las primeras dos veces pero finalmente el animal murió de falla cardiorespiratoria.

Estudio Anatomopatológico: Se realizo la necropsia completa, en la que presentaba múltiples hemorragias subcutáneas y sobre todas las serosas (Figura 1). En la tráquea se observaron sufusiones en toda la mucosa, en los pulmones se encontraron petequias en todos los lóbulos, los linfonodos mediastínicos se encontraron hemorrágicos y aumentados de tamaño. El corazón presento en miocardio izquierdo con numerosas

ISBN: 978

áreas de infartos y adelgazamiento de cuerdas tendinosas (Figuras 2). Los músculos intercostales y diafragmáticos con múltiples hemorragias. En la cavidad abdominal: El hígado estaba congestionado, en el bazo se encontraron múltiples hemorragias en la capsula, el abomaso presento sufusiones en la mucosa y la presencia de múltiples nematodos, el intestino delgado presento adelgazamiento de la pared y la mucosa hemorrágica, el mesenterio presento áreas de congestión y lifonodos aumentados de tamaño, se tomaron muestras y se conservaron en formol al 10%, se enviaron a la Facultad de Medicina Veterinaria y Zootecnia para su análisis histopatológico. Se realizó la tinción de hematoxilina y eosina.

Estudio histológico En el estudio histopatológico se observó hemólisis intravascular, de igual manera se observaron hemorragias alrededor de las células de Purkinje y éstas se encontraron fragmentadas y vacuoladas alrededor del núcleo (Figura 3), lo que provocó una falla cardiaca y la muerte del animal.

DIAGNÓSTICO ETIOLÓGICO:

Mordedura de serpiente. Choque hipovolémico c/CID

DISCUSIÓN

Los venenos de las serpientes son mezclas complejas formadas por proteínas y polipéptidos con una actividad tóxica y enzimática.[2,3,6] Pueden ser proteolíticos, coagulantes, hemolíticos y neurotóxicos. En general los venenos de los elápidos e hidrófidos suelen tener efectos neurotóxicos, en tanto que los viperinos y crotálidos los tienen hemotóxicos-citotóxicos. En el estudio histopatológico se observó hemólisis intravascular, esto se encuentra comúnmente en condiciones tóxicas debido a que muchas de estas toxinas son eritrotóxicas y rompen la pared del eritrocito. Esta reacción es tan aguda que no causa daño endotelial y provoca coagulación intravascular diseminada.[4,6]

CONCLUSIÓN

La incidencia de mordedura de serpientes es muy variable dependiendo de la especie involucrada. Varía mucho en cuanto al factor climático, biodiversidad, distribución de serpientes venenosas, entre otros. Los víperos pertenecen a la familia Viperidae, la cual comprende la subfamilia Crotalinae, siendo éstos los que más accidentes provocan en México. Inoculan un veneno que contiene entre 15 y 20 enzimas diferentes que actúan causando cambios en la permeabilidad celular de los eritrocitos, membrana celular y fibras musculares, consumen plaquetas y fibrinógeno y destruyen por necrosis los tejidos afectados.

ISBN: 978

Figuras

Fig. 1 Múltiples hemorragias en tejido subcutáneo.

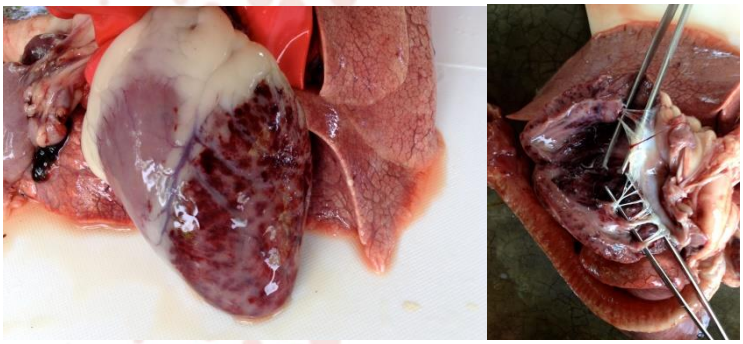

Figura 2. Petequias en epicardio (izq) y endocardio (der)

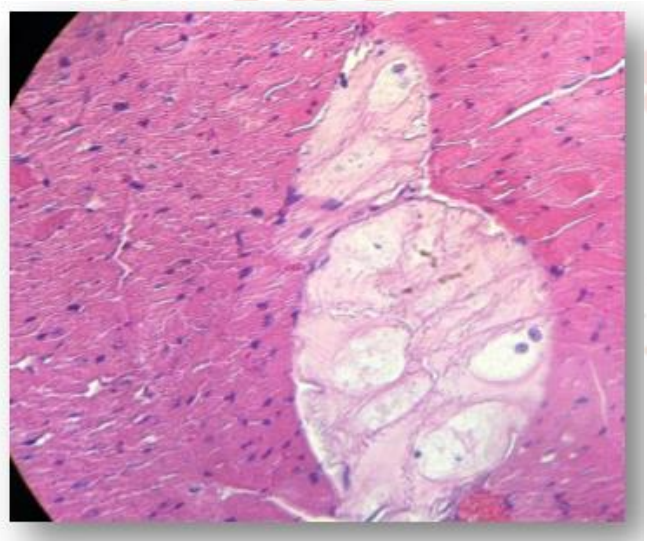

Figura 3. Hemorragia alrededor de células de purkinje

ISBN: 978

REFERENCIAS

1. Juckett G, Hancox J. 2002. Venomous Snakebites in the United States: Management Review and Update. *Am Fam Physician* 65(7):1367-1375.

2. Luna-Bauza MB. 2007. Bases para el tratamiento por intoxicación por veneno de serpiente. *Rev Fac Med UNAM* 50;5:199-203.

3. Julia ZJ. 1981. Reptiles mexicanos de importancia para la salud pública y su distribución geográfica. *Sal Pub Mex* 23:329-42.

4. Cambell JA, Lamar W. 1993. The venomous reptiles of Latin America. Comstock Publishing Associates. New York 105-107, 158-160, 189-192, 339-346, 374-376.

5. Almaraz-Vidal D. Contribución a la biología y ecología del tepocho Atropoides nummifer (Serpentes viperidae) en Matlaquiáhuitl, Municipio de Ixhuatlán del Café, Veracruz. México. 2001. Tesis de licenciatura. Universidad Veracruzana.

6. Instituto Bioclon.www.venenonemia.org.mx

ISBN: 978

NEOPLASIAS EN AVES DE ORNATO Y COMPAÑÍA

79

Ledesma RI[1*], Morales SE[2], Sánchez, GFD[3]

[1] Práctica en clínica privada de aves de ornato, compañía y silvestres, [2] Depto. Patología FMVZ-UNAM y 3 Depto. Medicina y Zootecnia de Aves FMVZ-UNAM Av. Universidad 3000 Del. Coyoacán CdMx, 04510
spuma91@hotmail.com

RESUMEN

Al Hospital de Aves del Departamento de Medicina Veterinaria y Zootecnia de Aves de la Facultad de Medicina Veterinaria y Zootecnia (FMVZ) Universidad Nacional Autónoma de México (UNAM), asisten personas que poseen diferentes especies de aves como animales de compañía con la finalidad de ser orientadas con respecto a los cuidados, o bien para el diagnóstico de algún problema médico que esté deteriorando la salud de sus aves. Dentro de los problemas médicos que se diagnostican se encuentran las neoplasias, existe poca información sobre la frecuencia, especies afectadas, así como de los tipos de neoplasias de acuerdo a las características anatomopatológicas, que permitan establecer un diagnóstico certero y probable pronóstico en las aves afectadas.

En este estudio se determinó que el número total de pacientes atendidos en el periodo enero 2007 a abril de 2014 fue de 7733, de los cuales 44 se diagnosticaron con proceso neoplásico. Se encontraron 17 especies afectadas por procesos neoplásicos. De acuerdo a la especie y los casos de mayor a menor frecuencia fueron: *Melopsittacus undulatus* 12 (26.67%), *Anas platyrhynchos* 6 (13.33%), *Serinus canaria* 5 (11.11%).

Se describieron 17 tipos diferentes de neoplasias de las cuales el número y porcentajes de fueron: 9 fibrosarcomas (20%), 5 hemangiosarcomas (11.11%), 4 carcinomas (8.88%), 4 tumores de células granulares (8.88%).

Palabras clave: aves de compañía, neoplasias, histopatología.

ABSTRACT

To the Hospital de Aves del Departamento de Medicina Veterinaria y Zootecnia de Aves de la Facultad de Medicina Veterinaria y Zootecnia (FMVZ) Universidad Nacional Autónoma de México (UNAM), assist people who has different species of pet birds in order to be oriented with respect to care, or well for the diagnostic of a medical condition that is deteriorating health of their birds. Some medical conditions that diagnose are neoplasms, it is little information about frequency, affected species and types of neoplasms according to the pathological characteristics, this establishes an accurate diagnostic and likely prognostic in affected birds.

ISBN: 978

In this research it is determined the number of the treated patients in a period of a time between January 2007 at April 2014, 44 of which were diagnosed with a neoplastic process. According to species and the cases distributed of more at less frequency were: *Melopsittacus undulatus* 12 (26.67%), *Anas platyrhynchos* 6 (13.33%), *Serinus canaria* 5 (11.11%).

It is described 17 different kinds of neoplasms of which the number and percentage were: 9 fibrosarcomas (20%), 5 haemangiosarcomas (11.11%), 4 carcinomas (8.88%), 4 granular cell tumor (8.88%).

Keywords: pet birds, neoplasias, histopathology.

INTRODUCCIÓN

Dado que ahora las aves son comunes como mascotas convencionales y que su expectativa de vida es larga, la presentación de los procesos neoplásicos en estas especies se está incrementando, por lo que es necesario contar con médicos veterinarios especialistas en esta área que utilicen las herramientas necesarias para llegar a diagnósticos oportunos, ya que la mayoría de las neoplasias son diagnosticadas tardíamente, debido a que los signos clínicos suelen ser inespecíficos, sin embargo, el diagnóstico precoz de las neoplasias puede mejorar notablemente los resultados del tratamiento. (Filippich *et al*., 2004).

En diversas especies de aves de compañía o silvestres se han diagnosticado distintos tipos de neoplasias. Las aves en cautiverio parecen tener una mayor incidencia a presentar neoplasias que las aves silvestres, probablemente por su expectativa de vida, endogamia, la exposición a agentes carcinogénicos como aminas aromáticas, hidrocarburos y aflatóxinas (Simova *et al.*, 2006., Filippich, 2004).

OBJETIVO

Evaluar y clasificar por histopatología las neoplasias en aves de ornato y compañía remitidas al Hospital de Aves de la Facultad de Medicina Veterinaria y Zootecnia de la UNAM, durante el periodo de enero de 2007 a abril de 2014.

MATERIAL Y MÉTODOS

Se realizó un estudio retrospectivo en aves de ornato y compañía con historia clínica de procesos neoplásicos, que fueron remitidas al Hospital de Aves del Departamento de Medicina y Zootecnia de Aves de la FMVZ – UNAM, en el período de enero de 2007 a abril de 2014.

Revisión de casos.

Se obtuvieron los expedientes de los pacientes atendidos en los años 2007 a 2014. Se determinó el número total de aves remitidas durante el periodo de estudio y se

ISBN: 978

identificaron los casos con diagnóstico clínico presuntivo de procesos neoplásicos. Asimismo, se analizaron las bases de datos del Laboratorio de Diagnóstico de Enfermedades de las Aves, para obtener información referente a especies afectadas, edad, género y localización anatómica de las neoplasias. Posteriormente se obtuvieron los tejidos incluidos en parafina (cubos) o las laminillas para la evaluación histopatológica de las neoplasias.

Evaluación microscópica y clasificación de las neoplasias.
Los cortes histológicos de las neoplasias teñidos fueron evaluados por hematoxilina y eosina (H.E.) En algunos casos se realizaron tinciones histoquímicas como: Tricrómica de Masson (TM), Acido Peryódico de Schiff (PAS), PAS diastasa (PAS-D) y Ziehl-Neelsen (ZN), para apoyar en la clasificación de las neoplasias.

Inmunohistoquímica.
Para apoyar en la clasificación de los sarcomas de células fusiformes y de otros tumores, se realizó la técnica de inmunohistoquímica utilizando un panel de anticuerpos primarios contra desmina, actina de músculo liso, proteína S-100, citoqueratina, vimentina CD3, CD30 y CD68 (todos los anticuerpos utilizados provienen de Dako North América, Inc. 6392 Vía Real Carpinteria, California USA)

Banco de imágenes.
Se tomaron fotografías de las imágenes más representativas de cada uno de los tipos de neoplasias utilizando la cámara LEICA DFC 290 HD y el microscopio óptico LEICA DM500, con el software LAS V4.3.

Análisis de resultados.
Utilizando estadística descriptiva, se cuantificaron el número de aves con diagnóstico clínico de neoplasia, las especies afectadas, género, edad, tipo de neoplasia, localización anatómica y el comportamiento biológico de éstas. Con estos datos se obtuvieron los porcentajes y se realizaron tablas de frecuencia.

RESULTADOS

Especies con diagnóstico presuntivo y definitivo de proceso neoplásico
El número total de pacientes atendidos en el Hospital de Aves de la FMVZ - UNAM en el periodo de enero de 2007 a abril de 2014 fue de 7733, de los cuales el 1.79% (139) presentaron diagnóstico clínico presuntivo de proceso neoplásico. Las especies de aves que presentaron mayor incidencia de casos con diagnóstico presuntivo de neoplasia fueron: *Melopsittacus undulatus* 53 (38.69%), *Serinus canaria* 19 (13.87%), *Amazona autumnalis* 15 (10.95%), *Agapornis sp*. 10 (7.30%), *Amazona albifrons* 5 (3.65%) y *Anas platyrhynchos* 5 (3.65%). Grafica 1

En el análisis de la base de datos del Laboratorio de Diagnóstico, se encontraron 44 aves de ornato y compañía con diagnóstico definitivo de proceso neoplásico. De acuerdo al orden al que pertenecen, el mayor número y porcentaje se encontró en Psittaciformes 27

ISBN: 978

(61%), Paseriformes 7 (16%), Anseriformes 6 (14%) y Galliformes 4 (9%). De acuerdo a las familias, el número y porcentajes encontrados fueron: *Psittacidae* 24 (54.55%), *Anatidae* 6 (13.64%), *Fringillidae* 5 (11.36%), *Phasianidae* 4 (9.09%), *Cacatuidae* 3 (6.82%), *Turdidae* 1 (2.27%) y *Estrildidae* 1 (2.27%).

Se encontraron 17 especies afectadas por procesos neoplásicos. De acuerdo a la especie y los casos de mayor a menor frecuencia fueron: *Melopsittacus undulatus* 12 (26.67%), *Anas platyrhynchos* 6 (13.33%), *Serinus canaria* 5 (11.11%), *Agapornis* sp. 3 (6.67%), Amazona *autumnalis* 3 (6.67%), *Gallus gallus 3* (6.67%), *Cacatua moluccensis* 2 (4.44%), *Amazona albifrons* 2 (4.44%). Las especies restantes afectadas son nueve, solo presentaron 1 (2.22%) caso de neoplasia. Se reportan 45 casos de neoplasias, debido a que un paciente *Anas platyrhynchos* presento 2 variedades de neoplasias: adenocarcinoma – osteosarcoma.

Datos de las aves afectadas y sitios de localización

Los datos que se examinaron en las historias clínicas fueron: especie, edad, género, localización de neoplasias y signos clínicos. En la mayoría de las historias clínicas los datos eran inexistentes, debido a que pertenecían a piezas quirúrgicas o de aves remitidas para necropsia pero sin historia clínica.

En este estudio, la edad de las aves fue sustituida por su etapa fisiológica, de acuerdo a su especie, quedando divididas en: polluelos, pubertad, adulto, madurez y geriatra. Se determinó que veintitrés aves (52.27%) eran adultas, 3 (6.82%) en pubertad, 2 (4.55%) en madurez, 1 (2.27%) era geriatra y 1 (2.27%) polluelo. En 14 aves (31.82%), no se encontraron elementos para clasificarlas por su etapa fisiológica.

De las 44 aves que se incluyeron en el estudio, solo se determinó el sexo en 18 (40.9%) debido a que las características fenotípicas que determinan el dimorfismo sexual se limita a algunas especies de aves, por lo cual el sexado es mediante análisis genético o por endoscopia. Se encontraron 8 hembras y 10 machos afectados por diferentes neoplasias.

En el presente estudio, los sitios principales de aparición de neoplasias fueron: sistema tegumentario 12 (26.67%), aparato reproductor 10 (22.22%), y sistema músculo-esquelético 9 (20%).

Tipos de neoplasias identificadas

El estudio incluyó 44 aves que presentaron enfermedades neoplásicas, sin embargo, se informan 45 neoplasias, debido a que un ejemplar presentaba dos tipos de neoplasias. Se describieron 17 tipos diferentes de neoplasias de las cuales el número y porcentajes de mayor a menor fue el siguiente: 9 fibrosarcomas (20%), 5 hemangiosarcomas (11.11%), 4 carcinomas (8.88%), 4 tumores de células granulares (8.88%), 3 adenocarcinomas ováricos, pulmonar y de cloaca (6.67%), 3 linfomas (6.67%), 3 seminomas (6.67%) y 3 teratomas (6.67%), 2 lipomas (4.44%), 2 osteosarcomas (4.44%), y un caso de adenoma, leucemia, osteoma, papiloma, timoma, tumor de células escamosas, y tumor de células de la granulosa (2.22%) respectivamente. Grafica 2

ISBN: 978

De acuerdo al comportamiento biológico, de los 17 tipos de neoplasias, 8(47.06%) fueron neoplasias benignas y 9 (52.94%) malignas.

De los 9 fibrosarcomas identificados en el presente estudio, solo a 6 se les realizó la tinción histoquímica de Tricrómica de Masson, resultando 4 (66.67%) casos positivos. La técnica de inmunohistoquímica se realizó en 7 de los 9 casos, utilizando un panel de anticuerpos primarios.

Los 7 (100%) casos presentaron inmunoreactividad positiva en intensidad variable para actina, pero fueron negativos para citoqueratina, dos (28.57%) casos fueron levemente positivos a PS100, vimentina y desmina respectivamente, confirmándose el diagnóstico de fibrosarcoma para todos los casos.

Para el caso de timoma, se realizó la técnica de inmunohistoquímica usando un panel de anticuerpos contra CD3, CD30 y citoqueratina. Las células neoplásicas de aspecto linfoide fueron inmunopositivas para CD3 y CD30 y los corpúsculos de Hassall marcaron positivo para citoqueratina por lo cual el tumor fue clasificado como un timoma linfocítico.

A un tumor de células granulares se le realizó inmunohistoquímica utilizando el panel de anticuerpos primarios contra desmina, actina de músculo liso, proteína S-100, citoqueratina y CD68. Algunos grupos de células neoplásicas fueron inmunopositivas contra desmina y actina de músculo liso. No se encontró inmunopositividad para proteína S-100, CD68 y citoqueratina. En los cuatro casos se utilizaron tinciones de Ácido Peryódico de Schiff (PAS), PAS diastasa (PAS-D) y Ziehl-Neelsen (ZN), siendo positivo a PAS, resistentes a PAS diastasa y negativos a ZN. A así se confirmó el diagnóstico de tumor de células granulares.

DISCUSIÓN Y CONCLUSIONES

Especies con diagnóstico presuntivo y definitivo de proceso neoplásico

El número total de pacientes atendidos en el Hospital de Aves durante el periodo de estudio fue de 7733 y de estos 139 (1.79%) tenían diagnóstico presuntivo de neoplasias. En el 2013 hubo 42 diagnóstico presuntivos de neoplasias lo que representa un incremento de 840% con respecto al 2007 en donde solo se informaron 5 aves con neoplasias. Las dos especies en las que se realizó el mayor número de diagnósticos presuntivos de neoplasia fueron los periquitos australianos (*Melopsittacus undulatus)* y los canarios (*Serinus canaria*) con el 38.69% y el 13.87% respectivamente. El número total de pacientes con diagnóstico presuntivo de proceso neoplásico en el periodo de estudio fue de 139 aves y solo se integró un diagnóstico definitivo por histopatología en 44.

La diferencia entre la cantidad de aves con diagnóstico presuntivo de proceso neoplásico y diagnóstico definitivo por histopatología, se puede deber a que el principal diagnóstico presuntivo fue de lipoma, el 55.40% de los casos, siendo una neoplasia que puede ser diagnosticada clínicamente.

ISBN: 978

En el presente estudio, se encontró que el periquito australiano (*Melopsittacus undulatus*) es la especie y el psitácido con mayor incidencia de neoplasias (26.67%), dato que es similar a lo informado por Filippich *et al*., *(*2004) en donde se menciona que la incidencia global de neoplasias para esta especie oscila entre el 15.8% al 24.2% (Filippich *et al*., 2004).

Se ha informado que las aves de compañía poseen una incidencia mayor de neoplasias, posiblemente debido al promedio de vida que es mayor al de aves de vida libre (Filippich *et al*., 2004). Se sabe que los factores genéticos, la endogamia y la exposición a compuestos carcinogénicos ambientales o nutricionales predisponen al desarrollo de neoplasias. Al respecto, la popularidad y prolificidad de los periquitos australianos (*Melopsittacus undulatus*) en cautiverio, podría ocasionar endogamia en centros de reproducción y venta, contribuyendo al desarrollo de neoplasias y favoreciendo la transmisión de otras enfermedades (Filippich *et al*., 2004; Harrison y Lightfoot, 2006).

También debe considerarse que en México los periquitos australianos (*Melopsittacus undulatus*) son muy populares como animales de compañía y posiblemente sea otra razón por la cual se remitieron mayor número de casos con respecto a otras especies en el periodo de estudio.

En el presente estudio no fue posible contar con la mayoría de los datos clínicos de las aves con diagnóstico definitivo de neoplasia, esto impidió realizar un análisis más detallado acerca de la dieta, signos clínicos, edad, localización y tiempo de evolución de las neoplasias. Con respecto a la edad, en las aves, en muchas ocasiones no existen características fenotípicas que permitan determinar este dato, asimismo se sabe que el promedio de vida de las aves depende de la especie (Paraschiv *et al*., 2012). En este estudio se encontró que la mayoría de las aves (52.27%) con proceso neoplásico eran adultas, esto concuerda con lo descrito por Paraschiv *et al*. (2012), quienes encontraron que el 73.9% de las aves con proceso neoplásico eran también adultas.

También se sabe que la edad favorece la aparición de una mayor cantidad de radicales libres endógenos que contribuyen a la inducción del cáncer mediante la producción de mutaciones en el ADN.

Además, la capacidad de reacción de la inmunidad celular disminuye por lo cual los clones de células neoplásicas pueden sobrevivir y dividirse (Godoy *et al*., 2009). Adicionalmente, en el estudio de Baine *et al*. (2012) se menciona que las principales enfermedades en aves geriátricas fueron problemas cardiacos, daño hepático y renal, neoplasias y dolor crónico.

Asimismo, se sabe que a medida que se prolonga la vida de un individuo, aumenta proporcionalmente el periodo de exposición a agentes carcinogénicos como aminas aromáticas, hidrocarburos y micotoxinas (Campell, 2006; Godoy *et al*., 2009).

ISBN: 978

Las micotoxinas son producidas por hongos del género *Aspergillus sp*. que contaminan granos y semillas como cacahuate, maíz y semilla de girasol. La micotoxicosis es común en psitácidos de compañía ya que sus dietas están compuestas principalmente de granos y semillas (Godoy *et al*., 2009).

De las 44 aves del presente estudio, solo se determinó el sexo en 18 (40.9%) casos, encontrando 8 (44.44%) hembras y 10 (55.56%) machos, por lo que no se puede deducir que si existe predisposición de sexo con respecto a la incidencia de las neoplasias. Paraschiv *et al*. (2012) informan resultados similares.

Localización anatómica y tipo de neoplasias

En el presente estudio, los sitios de aparición de neoplasias más frecuentes fueron: sistema tegumentario (26.67%), aparato reproductor (22.22%) y sistema músculo-esquelético (20%). Esto concuerda con un estudio realizado en el Hospital de Docencia Medica Veterinaria de la Universidad de Davis, California, durante un periodo de 10 años, donde se incluyeron 1539 casos de neoplasias y el 31.7% se encontraron en tegumento, seguido del aparato urinario con el 25.1% y reproductor con el 17.3% de los casos respectivamente (Campell, 2006).

Asimismo Ritchie *et al*. (1994) mencionan que las neoplasias del sistema tegumentario representan del 12% al 70% de todas las neoplasias informadas en aves, siendo los fibrosarcomas y lipomas los que se reportan con mayor frecuencia, similar a lo observado en el presente estudio. Esto puede deberse a que los tumores en piel son fácilmente detectados por el propietario y solicitan el apoyo del médico veterinario.

Con respecto al tipo de neoplasia, en el presente estudio se encontró que las neoplasias más frecuentes fueron los fibrosarcomas con 9 casos (20%), lo cual concuerda con lo observado por Paraschiv *et al.* (2012) en donde se estudiaron 23 casos de psitácidos con procesos neoplásicos y los fibrosarcomas fueron también las neoplasias de mayor incidencia (17.3%). Asimismo Reece et al. (1992) realizaron un estudio retrospectivo de 1977 a 1987 que incluyó 10000 aves para diagnóstico observaron que 388 aves presentaban problemas neoplásicos, identificando 45 tipos de neoplasias. Las más frecuentes fueron: linfomas 63 casos (16.24%), fibromas – fibrosarcomas 62 casos (15.98%) y lipomas – liposarcomas 56 casos (14.43%) (Reece, 1992). Sin embargo, a diferencia de estos estudios, en otro realizado por Harrison et al. (1994) con 9574 aves, se encontró que 557 casos (5.82%) presentaron un diagnóstico definitivo de neoplasias, siendo las más comunes el carcinoma de células escamosas y el linfoma multicéntrico, seguido del sarcoma y el adenocarcinoma.

La mayor incidencia de fibrosarcomas en el presente estudio, se puede deber a que una de las aves de compañía más comunes que fueron remitidas al Hospital de Aves, son los periquitos australianos; en la literatura se informa que es una de las especies con mayor incidencia de neoplasias, siendo el fibrosarcoma la neoplasia de mayor frecuencia en esta especie (Ritchie *et al*., 1994).

ISBN: 978

El presente estudio integra el diagnóstico definitivo de 2 (4.44%) lipomas. Los lipomas son neoplasias frecuentemente observadas en aves de compañía, con una incidencia de 10% - 40% en el periquito australiano *(*Ritchie *et al*.1994).

De acuerdo a la literatura, las aves afectadas frecuentemente por lipomas son las cacatúas gala (*Eolophus roseicapillus*), loros amazónicos (*Amazona sp.)* y ninfas (*Nymphicus hollandicus*) (Filippich, 2004: Reavill, 2004; Ritchie *et al*., 1994). En el presente estudio los 2 casos de lipomas se encontraron en cacatúa moluca (*Cacatua moluccensis)* y guacamaya roja o bandera (*Ara macao*).

Los lipomas son neoplasias benignas que se identifican clínicamente y pueden tratarse modificando la dieta, con rutinas de ejercicio o por medio de la resección quirúrgica (Ritchie *et al*. 1994). En el Hospital de Aves se sugieren las dos primeras opciones antes de la recesión quirúrgica, por esta razón posiblemente la incidencia de lipomas en el laboratorio de diagnóstico fue baja.

En el presente estudio se encontraron 5 (11.11%) aves con hemangiosarcomas, de las cuales 2 casos correspondieron a periquitos australianos (*Melopsittacus undulatus*), un caso de loro amazónico (*Amazona auropalliata*), un caso en faisán común (*Phasianus colchinus*) y un caso en pato de collar (*Anas platyrhynchos*). En la literatura se ha informado que las principales aves afectadas por hemangiosarcomas son: ninfas (*Nymphicus hollandicus*), pollos (*Gallus gallus domesticus*), cisnes (*Cygnus sp*.), loros amazónicos (*Amazonas sp.*), inseparables o agapornis (*Agaporni sp.)* loro gris africano (*Psittacus erithacus*), pionus (*Pionus sp*), periquitos australianos (*Melopsittacus undulatus*) y canarios (*Serinus canaria*) (Reavill, 2004). Al respecto, en el presente estudio, se encontró concordancia con respecto a la literatura al diagnosticarse hemangiosarcomas en 2 periquitos australianos y un loro amazónico. En las aves domésticas (*Gallus gallus*) los hemangiosarcomas pueden estar asociados a retrovirus (Complejo leucosis/sarcomas)

Tinciones histoquímicas e inmunohistoquímicas

Para el diagnóstico y clasificación histológica de las neoplasias se utilizaron las tinciones especiales de Tricrómica de Masson (TM), Ácido Peryódico de Schiff (PAS), PAS diastasa (PAS-D) y Ziehl-Neelsen (ZN), siendo de utilidad para la identificación de fibrosarcomas y tumores de células granulares. En la literatura se menciona que los tumores de células granulares son PAS (+), resistentes a la diastasa (PAS-diastasa) y negativos a Ziehl-Neelsen (ZN), como sucedió en los cuatro casos encontrados en este estudio.

Para realizar los estudios de inmunohistoquímica se utilizaron anticuerpos primarios hechos en ratón principalmente diseñados para uso en humanos, sin embargo, los resultados indicaron que cruzan con tejidos de ave y pueden ser de utilidad para el diagnóstico y clasificación de algunas neoplasias pobremente diferenciadas como los fibrosarcomas en las aves.

ISBN: 978

El resultado de la inmunohistoquímica en el caso de los fibrosarcomas fue variable sin embargo, de acuerdo a las características macroscópicas y resultados de la tinción Tricrómica de Masson permitieron establecer el diagnóstico definitivo de fibrosarcomas.

BIBLIOGRAFÍA

1. Filippich, L.J.; (2004) Tumor Control in Birds. *Seminars in Avian and Exotic Pet Medicine*, 13(1), 25 - 43.

2. Simova, S.C.; Nitzl, D.; Mayer, J. y Matt, J.M. (2006) Clinical approach to renal neoplasia in budgerigars (*Melopsittacus undulatus). Journal of Small Animal Practice*. 47, 505 – 511.

3. Harrison, G. J. y Lightfoot, T. L. (Eds) (2006). *Clinical Avian Medicine*. Florida USA: Spix Publishing Inc.

4. Paraschiv, I.; Militaru, M. y Tudor, L. (2012). Epidemiologic study and morphologic diagnosis on lesions identified in psittacines. *Scientific Works*, 17(4), 286 – 295.

5. Godoy, S.N.; Alves, V.A.F.; Kanamura, C.T. y Matushima, E.R. (2009). Neoplasic processes in psittacines birds kept in captivity. *Pesquisa Veterinária Brasileira*, 29(6), 445 – 451.

6. Campell, T.W.; (2006) *Neoplasia. In Clinical Avian Medicine and Surgery*. Florida USA: Spx Publishing Inc.

7. Reece, R.L. (1992). Observations on naturally occurring neoplasms in birds in the state of Victoria, Australia. *Avian Pathology,* 21, 3 – 32.

8. Ritchie, B. W. y Harrison, G. J. (Eds) (1994). *Avian Medicine: Principles and Application.* Lake Worth, Florida: Wingers Publishing.

9. Reavill, D.R. (2004). Tumors of pet birds. *Vet Clin Exot Anim*, 7, 537 – 560.

ISBN: 978

ANEXOS

Gráfica 1. Número de pacientes con diagnóstico presuntivo y definitivo de proceso neoplásico durante el periodo de enero 2007 a abril 2014

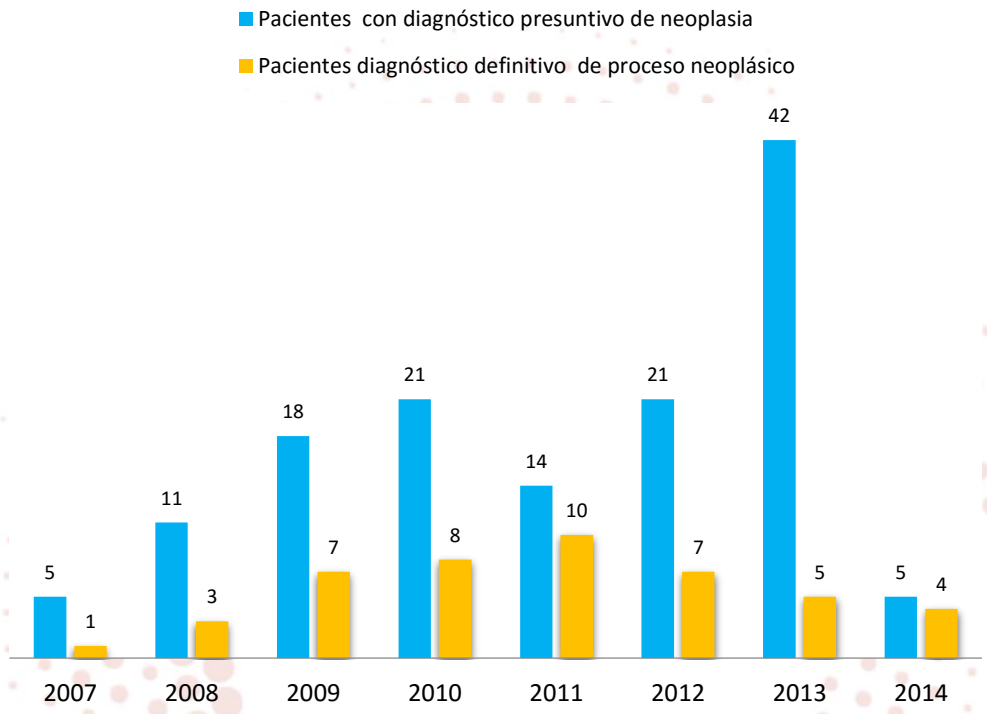

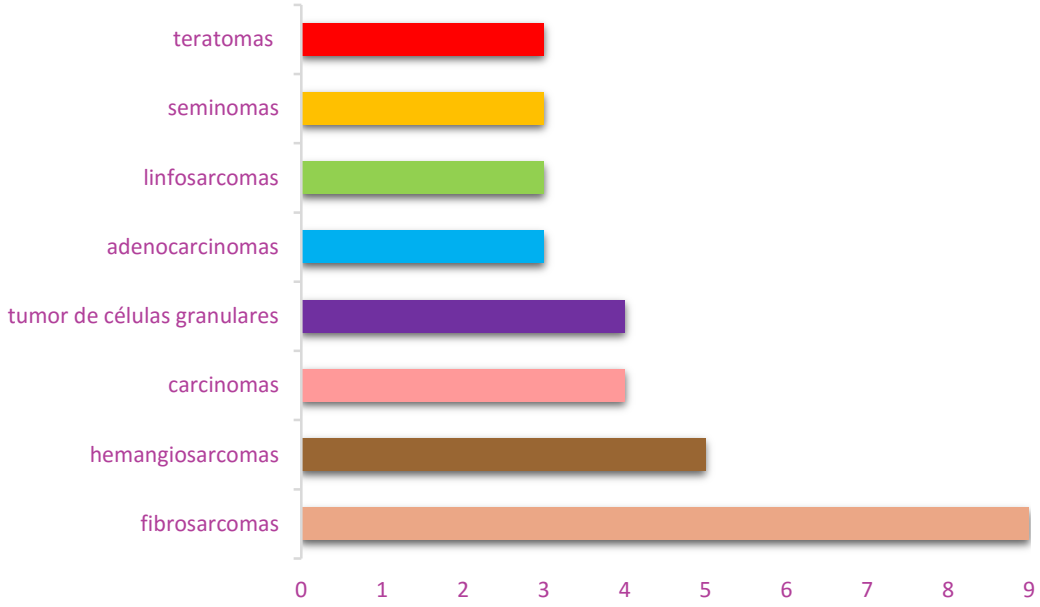

Gráfica 2. Neoplasias identificadas con mayor frecuencia en el estudio

ISBN: 978

NEOPLASIAS EN EL PERRO Y SUS FRECUENCIAS EN EL ÁREA METROPOLITANA DE MONTERREY, N.L. DE 2010 A 2015

80

Silva PR*[1], Ramírez HC[1], Olivares SE[1], García MLJ[2], Hernández VG[1] y Ramírez RR[1]

[1]Posgrado Conjunto Agronomía-Veterinaria, Campus Ciencias Agropecuarias, UANL, Gral. Escobedo, N.L.,
[2]Facultad de Medicina Veterinaria y Zootecnia, Universidad de Colima, Tecomán Col.
Correspondencia: Ramírez RR (raramirez@prodigy.net.mx)

RESUMEN

El perro es la especie más afectada por las neoplasias, incluso más que el humano. Estas neoplasias pueden presentarse en los diferentes sistemas corporales e inclusive en cualquier edad, es por eso la gran importancia de este tipo de lesiones. El incremento afectivo por parte del dueño a su mascota genera mayor atención médica veterinaria, por esto, los clínicos deben estar preparados para diagnosticar y tratar a sus pacientes con la mayor precisión. Aunque hoy en día existe gran cantidad de métodos para el diagnóstico de las neoplasias, la patología es la piedra angular para el correcto diagnóstico, ya que nos ofrece además una proyección clínica futura. En este trabajo se analizaron un total de 444 biopsias donde se muestran el sistema tegumentario y sus tejidos blandos adyacentes (249/444x100=56.1%) y glándula mamaria (93/444x100=20.9%) como los sistemas mayormente afectados y fue sin duda el mastocitoma (42/444x100=9.5%) seguido por el carcinoma mamario (37/444x100=8.3%) las neoplasias más frecuentes en el periodo de 2010-2015. La raza mayor mente afectada fue el chihuahua (45/444x100=10.1%). Así mismo, se presentó un porcentaje del (202/444x100=45.5%) para neoplasias benignas, un (231/444x100=52%) para neoplasias malignas y un (66/444x100=14.9%) de los casos presentaron ambas presentaciones.

Palabras claves: Neoplasia; Perro; Frecuencia; Biopsia; Patología

ABSTRACT

Among domestic animals, dog is the most affected by neoplasms, even more than human beings. The neoplasms can occur in several systems and although more commonly in adult and old animals also may occur in young animals, for this reason neoplasms are of great importance in veterinary medicine. The human affection to pets is nowadays related with better veterinary attention to pets. Therefore, clinicians must be updated to diagnosis and treatment of neoplasms. Despite to several diagnostic procedures are available, including molecular diagnosis, surgical pathology is the first choice to diagnosis in neoplastic diseases. Moreover, pathology offers a prognosis of the neoplastic disease which is a major advantage. In this work a total of 444 biopsies were analyzed. The tegumentary system and soft tissues associated corresponded to one of the most

ISBN: 978

frequent submitted samples (249/444x100=56.1%) , mammary gland (93/444x100=20.9%) was the second most received material. Mast cell tumor was the most frequent diagnosis in the tegumentary (42/444x100=9.5%), whereas mammary carcinoma was the second (37/444x100=8.3%) most frequent neoplasms. The period of study corresponded to years 2010 to 2015. . The breed most affected was the Chihuahua (45/444x100=10.1%). Likewise, the frequency of benign neoplasms was 45.5% (202/444x100=45.5%) and 52% (231/444x100=52%) for malignant. Sometimes both malignant and benign neoplasm occurred concomitantly 14.9% (66/444x100=14.9%).
Keywords: Dog; Neoplasm; Frequency; Biopsy; Pathology

INTRODUCCIÓN

Las lesiones neoplásicas en el perro son de gran importancia en la medicina veterinaria de pequeñas especies. El perro puede presentar una gran variedad de lesiones neoplásicas en sus diferentes sistemas corporales (tegumentario, musculoesquelético, linfoide, etc.). Inclusive, las neoplasias en perros son más frecuentes que en el humano. La signología es muy variable, sin embargo, si se logra diagnosticar oportunamente y se tratan temprana y adecuadamente, el pronóstico es muy favorable.[1, 2]

En caninos las neoplasias de origen epitelial son las de mayor presencia, la piel es el órgano más afectado por éste tipo de lesiones, seguido por la glándula mamaria.[3, 4] El mastocitoma es una neoplasia maligna de origen mesenquimal, ésta es la neoplasia de piel más común en perros adultos.[1, 5]

La importancia de las neoplasias en el perro, tiene además algunos aspectos relevantes, como por ejemplo, existe una relación afectiva creciente entre las personas y sus mascotas (perros y gatos principalmente), esto está relacionado con una mejor relación del médico veterinario con el dueño de la mascota; además, al recibir atención por parte del veterinario, alcanzan edades más avanzadas, en las cuales las neoplasias son más frecuentes, también hay mayores posibilidades para la realización de exámenes citológicos e histopatológicos, y un aumento del interés en el estudio de neoplasias. Además, cada vez hay mayor número de patólogos veterinarios. Todo lo anterior permite que haya diagnósticos más precisos para las neoplasias.[1] El diagnóstico preciso es de extrema importancia para llevar a cabo un correcto pronóstico y adecuado tratamiento, en especial si se trata de una neoplasia, la cual requiere de la interpretación histopatológica por parte de un especialista. Aunque clínicamente exista una valiosa estrategia de aproximación diagnóstica a través de la citología, la histopatología es la que por lo general resuelve el problema e inclusive ofrece una proyección clínica (pronóstico) a futuro, dependiendo si se trata de una neoplasia o no, o si esta es benigna o maligna. Esta gran responsabilidad descansa en la interpretación histopatología de biopsias.[6]

Inclusive en estos tiempos en los que los procedimientos moleculares se emplean en diagnóstico, la patología quirúrgica es considerada la piedra angular en el procedimiento diagnóstico de las neoplasias[7], tanto en medicina como en medicina veterinaria.

ISBN: 978

El objetivo de este trabajo es la presentación de las frecuencias de neoplasias en perros registrada de 2010 a 2015 en un laboratorio de patología particular, organizando los datos a través de los sistemas corporales y el sitio de la biopsia y los correspondientes diagnósticos.

MATERIALES Y MÉTODOS

El material que aquí se presenta corresponde a 444 biopsias de perros remitidas por parte de diferentes clínicas veterinarias en el periodo comprendido 2010-2015 a un laboratorio particular en Monterrey, N.L., cuyo responsable es un patólogo certificado (CONCERVET, 2013-2018). Las muestras se procesaron en el Hospital Universitario de la U.A.N.L. por medio de la técnica de histopatología convencional de fijación en formalina, deshidratación, aclaración e inclusión en parafina, posteriormente las muestras se cortaron en microtomo con un grosor de 4µm. y se tiñeron con Hematoxilina & Eosina (H&E), en algunos casos se realizaron tinciones especiales para diferencias los diferentes componentes celulares y estructuras involucradas según las sospechas del patólogo.

RESULTADOS

Dentro de los resultados obtenidos en éste trabajo se observó un incremento anual en el número de biopsias remitidas por parte de los clínicos, obteniendo así las siguientes cifras: de 2010 (4 biopsias), 2011 (7 biopsias), 2012 (20 biopsias), 2013 (60 biopsias), 2014 (149 biopsias) y 2015 (204 biopsias), ver figura 1, de las cuales 174 (39.2%) se presentaron en machos, 264 (59.5%) en hembras y 6 (1.4%) el sexo no fue incluido en la historia clínica. De igual manera se observó que las razas más afectadas por las neoplasias en este trabajo fueron el Chihuahua con 45 casos (10.1%), seguido por el Labrador con 39 casos (8.8%) y el Schnauzer y los perros criollos con 34 casos (7.7%) cada uno. En cuanto a las edades, fueron divididos en rangos 1 (< 3 años), 2 (3 < 6 Años), 3 (6 < 9 años), 4 (9 < 12 años) y 5 (≥ 12 años), de los cuales los perros comprendidos en el rango 3 y 4 presentaron las mayores tazas de presencia anual de neoplasias con 111 casos (25%) y 108 casos (24.3%) respectivamente.

Fig. 1 La gráfica muestra la cantidad de neoplasias diagnosticadas anualmente

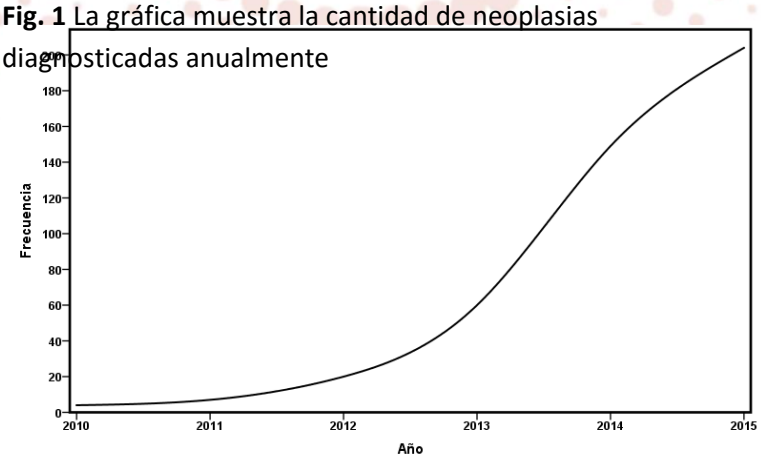

ISBN: 978

La neoplasia presente con mayor frecuencia observada fue el mastocitoma con 42 casos (9.5%), seguida del carcinoma mamario con 40 casos (9.0%) tumor mixto benigno con 35 casos (7.9%) y el lipoma con 30 casos (6.8%).
Se realizó una revisión de la localización de las lesiones de acuerdo a la historia clínica y al sistema en donde se presentaron, los resultados están incluidos en la al final del trabajo en la tabla 1. Donde se observó la mayoría de casos dentro del sistema tegumentario y tejidos blandos adyacentes con un total de 238 casos (53.6%), de los cuales 208 (87.4%) pertenecen a piel y 25 (10.5%) en región perianal. Las neoplasias en glándula mamaria se presentaron en segundo lugar con un total de 93 casos (20.9%), dentro del cual el carcinoma mamario con 37 casos (39.8%) fue la neoplasia de mayor frecuencia, seguida por el tumor mixto benigno con 33 casos (35.5). Los órganos reproductivos presentaron un total de 32 casos (7.2%), de los cuales en machos se observaron 21 (65.6%) casos y en hembras 11 casos (34.4%).

Así mismo se realizó un estudio comparativo entre el sexo de los perros y la frecuencia de las neoplasias en los diferentes sistemas, los resultados se muestran en la figura 2. Las hembras presentaron mayor frecuencia en cuanto a presencia de neoplasias con un total de 264 casos (59.5%) comparado con los machos con un total de 174 casos (39.2%), además se incluyen 6 casos (1.4%) de los cuales no se mencionó el sexo dentro de la historia clínica En sistema tegumentario y tejidos blandos adyacentes, las hembras presentaron 131 casos (55.0%) y los machos 101 casos (43.3%), dentro del sistema digestivo se presentaron un total de 12 casos (42.9%) en hembras y 16 casos (57.1%) en machos. Musculoesquelético es otro sistema con altos índices de neoplasias, donde se obtuvieron 10 casos (38.5%) en hembras y 16 casos (61.5%) en machos.

Fig. 2 Neoplasias por sistemas de acuerdo al sexo

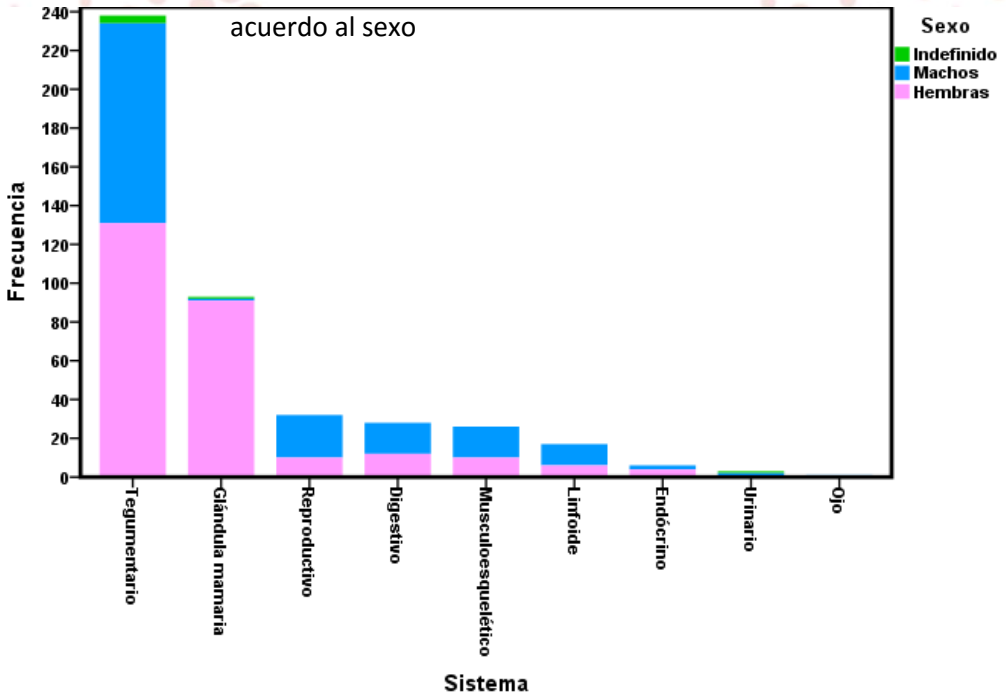

ISBN: 978

Se realizó un recuento de frecuencias por razas de acuerdo a los diferentes sistemas, los resultados se encuentran resumidos en la figura 3.

Dentro del sistema tegumentario y tejidos blandos adyacentes el schnauzer presentó la mayor cantidad de casos con 22 (9.2%) seguido del chihuahua y el labrador, ambos con 19 casos (8.0%), el chihuahua fue la raza que presentó mayores frecuencias de

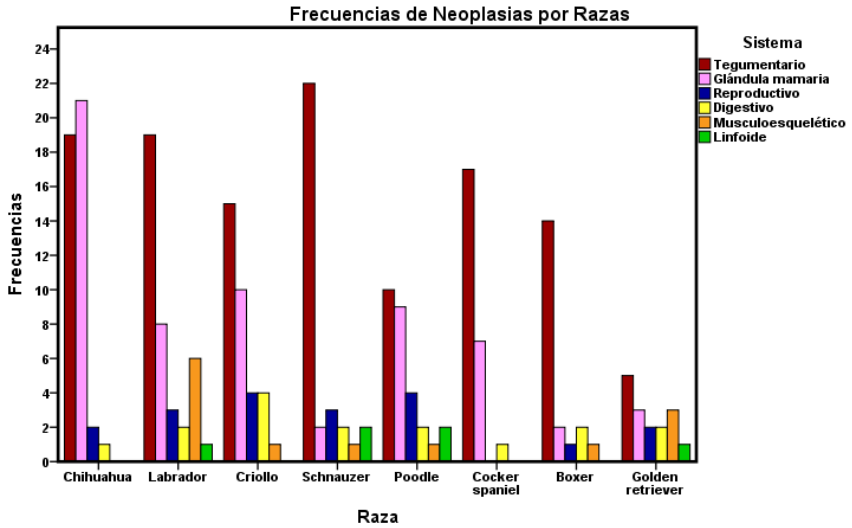

Fig. 3 Frecuencias de neoplasias en los diferentes sistemas de acuerdo a la raza

neoplasias en glándula mamaria con 21 casos (22.6%), seguido de los perros criollos con 10 casos (10.8%). Todas las demás razas presentaron patrones similares en los diferentes sistemas.

Discusión

El sistema tegumentario y sus tejidos blandos adyacentes es el sistema con mayor predisposición a presentar neoplasias con un 53.6% en este trabajo, resultados similares se muestran en otros estudios donde señalan altos índices anuales en presencia de neoplasias epiteliales[8] y resultados similares presentados por Vivero presentando un 39.5%[3], no así en los resultados obtenidos por Merlo con 17.1%[9]. Ortíz reporta porcentajes de 31.9% y 60.9% en hembras y machos respectivamente[10], en comparación con resultados opuestos obtenidos en este estudio dentro de tejido tegumentario y adyacentes, seguido por la glándula mamaria como segundo sitio con mayor frecuencia, con un 20.9% en este trabajo, similares resultados a los obtenidos por Vivero y Merlo con 16.7% y 19.1% respectivamente[3, 9]. La neoplasia mamaria más frecuente fue el carcinoma mamario[11], con un 39.8% dentro de las neoplasias mamarias en comparación con Dobson con un 15.6%[11], además el carcinoma mamario presentó un 8.3% correspondiente con todas las neoplasias la cual fue la segunda neoplasia de mayor presencia en este trabajo, a diferencia de Vivero que obtuvo un 1.8%[3].

ISBN: 978

La neoplasia con mayor presencia reportada en éste trabajo fue el mastocitoma con un 9.5% correspondiente de todas las neoplasias, resultados similares obtenidos por Dobson y Vivero con un 8.8% y 12.3% respectivamente[3, 8], en cambio Ildefonso y Ortíz señalaron frecuencias de 5.2% y 2.2% respectivamente[2, 10].

La raza chihuahua fue la mayormente afectada por las neoplasias dentro de este estudio, no se encontraron datos similares dentro de los estudios previamente revisados, seguido el labrador, el schnauzer, las dos razas más afectadas por neoplasias tegumentarias y de tejidos adyacentes, resultados similares a otros autores[1, 10, 11], los perros criollos, se presentaron en tercer lugar junto con el schnauzer en presencia de neoplasias, en comparación con otros estudios que muestran una mayor frecuencia en los perros criollos.[2, 3, 10, 12]

CONCLUSIONES

El perro es una especie afectada por gran cantidad de neoplasias en los diferentes sistemas corporales, sin embargo, es la piel y tejidos blandos adyacentes los que presentan mayores números de estas lesiones. Es sencillo para el médico determinar cuando existe una lesión o alteración en la piel y glándula mamaria, puesto que son fácilmente observables, no así, en otros tejidos internos en donde es necesario diversos métodos diagnósticos para llegar a la sospecha de una lesión, es por ello que la gran mayoría de las biopsias que se remiten son originarios de estos sistemas, por esto es necesario que los médicos realicen estrategias óptimas para determinar mejores diagnósticos.

ISBN: 978

ANEXOS

Tabla 1. Neoplasias ordenadas por sistemas, se señalan las neoplasias más frecuentes en cada sistema

Localización de las Neoplasias por Sistemas		
	Frecuencias	Porcentajes
Tegumentario y tejidos blandos adyacentes	238	53.6%
	208	87.4%
A. Piel	42	20.2% / 17.6%*
I. Mastocitoma	30	14.4% / 12.6%*
II. Lipoma	25	10.5%
B. Región perianal	7	28% / 2.9%*
I. Adenoma de células hepatoides	7	28% / 2.9%*
II. Epitelioma de células hepatoides		
Glándula mamaria	93	20.9%
I. Carcinoma mamario	37	39.8%
II. Tumor mixto benigno	33	35.5%
III. Adenoma mamario	16	17.2%
Reproductivo	32	7.2%
A. Macho	21	65.6%
I. Tumor de células de Leydig	7	33.3% / 21.9%*
II. Tumor de células de Sertoli	5	23.8% / 15.6%*
III. Seminoma	5	23.8% / 15.6%*
IV. TVT	4	19.0% / 12.5%*
B. Hembra	11	34.4%
I. Leiomioma	5	45.5% / 15.6%*
II. TVT	4	36.4% / 12.5%*
Digestivo	28	6.3%
A. Cavidad oral	21	75.0%
I. Épulis	11	52.4% / 39.3%*
II. Melanoma maligno	5	23.8% / 17.9%*
B. Hígado	5	17.9%
I. Carcinoma colangiocelular	2	40.0% / 7.1%*
II. Hemangiosarcoma	2	40.0% / 7.1%*
Linfoide	17	3.8%
I. Linfoma	12	70.6%
II. Hemangiosarcoma	2	11.8%
Musculoesquelético	26	5.9%
I. Rabdomiosarcoma	9	34.6%
II. Osteosarcoma	8	30.8
III. Condroma	3	11.5%
Endócrino	6	1.4%
I. Carcinoma tiroideo	4	66.7%
II. Feocromocitoma	1	16.7%
Urinario	3	0.7%
I. Carcinoma del epitelio de transición	2	66.7%
Ojo	1	0.2%
I. Melanocitoma uveal anterior	1	100%
Total	**444**	**100%**

**En sombra negra se presentan los porcentajes de los casos del sistema correspondiente y los valores previos (cuando los hay) son los que corresponden al sitio de la biopsia original*

ISBN: 978

BIBLIOGRAFÍA

1. J. Withrow S, M. Vail D. Small Animal Clinical Oncology. 4th Edition ed. Canada: ELSEVIER, 2007.

2. Ildefonso-Cruz R, Clasificación histológica según la Organización Mundial de la Salud y frecuencia de neoplasias en animales domésticos, aves y peces, durante el periodo 1967 - 1995 en Valdivia, Chile. Facultad de Ciencias Veterinarias, Universidad Austral de Chile, 1997:130.

3. E. de Vivero C. L, Chavera C. A, Perales C. R, Fernández C. V. Frecuencia de neoplasias caninas en Lima: estudio retrospectivo en el periodo 1995-2006. Rev investig vet Perú 2013;24:182-8.

4. Meuten DJ. Tumors in domestic animals. 4. ed. Ames, Iowa: Iowa State University Press, 2002.

5. Jubb, Kennedy, Palmer's. Pathology of Domestic Animals. 5th edition ed. USA: Elseivier, 2007.

6. Slauson DO, Cooper BJ. Mechanisms of Disease: A Textbook of Comparative General Pathology. 3rd. Edition ed.: Williams & Wilkins, 2002.

7. Rosai J. Why microscopy will remain a cornerstone of surgical pathology. Laboratory Investigation 2007;87:403-8.

8. Dobson JM, Samuel S, Milstein H, Rogers K, Wood JL. Canine neoplasia in the UK: estimates of incidence rates from a population of insured dogs. J Small Anim Pract 2002;43:240-6.

9. Merlo DF, Rossi L, Pellegrino C, Ceppi M, Cardellino U, Capurro C, Ratto A, Sambucco PL, Sestito V, Tanara G, Bocchini V. Cancer incidence in pet dogs: findings of the Animal Tumor Registry of Genoa, Italy. J Vet Intern Med 2008;22:976-84.

10. Carpio Alemán F, Ortiz Calle KA, Quito Saldaña MA, Estudio histopatológico (biopsias) de masas cutáneas en caninos de las clínicas veterinarias de la Ciudad de Cuenca. In: Editor ed.^eds. Book Estudio histopatológico (biopsias) de masas cutáneas en caninos de las clínicas veterinarias de la Ciudad de Cuenca. City: Universidad de la Cuenca, 2013:156.

11. Dobson JM. Breed-predispositions to cancer in pedigree dogs. ISRN Vet Sci 2013;2013:941275.

12. Ziller-Ortiz H, Clasificación histopatológica de tumores mamarios caninos extraídos en clínicas veterinarias de la ciudad de Santiago, Chile. In: Editor ed.^eds. Book Clasificación histopatológica de tumores mamarios caninos extraídos en clínicas veterinarias de la ciudad de Santiago, Chile. City: Universidad Austral de Chile, 2004:65.

ISBN: 978

81

NEUMONÍA GRANULOMATOSA MULTIFOCAL ASOCIADA A COCCIDIOIDOMICOSIS EN UNA PERRA BOXER EN SINALOA

López VM*[1], Silva HG[1], Juárez BF[1], Dávila PM[1], Peraza SA[1]

Laboratorio de Patología[1], Facultad de Medicina Veterinaria y Zootecnia, Universidad Autónoma de Sinaloa.
Correspondencia: martin@uas.edu.mx

RESUMEN

Con el objetivo de informar la asociación entre neumonía granulomatosa y *Coccidioides* sp., en pacientes inmunodeprimidos o bajo terapia prolongada con antibióticos se diagnosticó el presente caso en una perra raza bóxer con antecedente de tratamiento prolongado con antibióticos contra ehrlichiosis; una vez realizada la necropsia se encontró una neumonía tipo granulomatosa con distribución multifocal en ambos pulmones afectando los lóbulos anteriores, medios y caudales con lesiones de tamaño variable de 0.2 a 1.5 mm de diámetro de consistencia firme de color blanco; en algunas costillas se observó un exudado pio-granulomatoso en médula ósea con necrosis y deformación del hueso. Microscópicamente se observó una neumonía granulomatosa multifocal severa, con pérdida de la arquitectura normal de los septos alveolares y un infiltrado de células mononucleares alrededor de estructuras de forma circular con abundantes esférulas internas correspondientes a endosporas positivas a tinción de Ácido Peryódico de Schiff (+).

La evidencia histórica sobre la coccidioidomicosis en México nos lleva a concluir que la enfermedad tiene una distribución geográfica bien definida que involucra la zona norte de nuestro país, debido a que el informe de casos es escaso en Sinaloa por lo que la situación epidemiológica actual de esta enfermedad micótica se desconoce, esta información será de gran valor para el planteamiento de futuros estudios epidemiológicos y muestreos ambientales de *Coccidioides* sp.

Palabras claves: Neumonía granulomatosa, Coccidioidomicosis, *Coccidioides* sp.

ABSTRACT

With the aim of informing the association between granulomatous pneumonia and *Coccidioides* sp in immunocompromised patients or under prolonged antibiotic therapy this case was diagnosed in a dog breed boxer with a history of prolonged treatment with antibiotics against ehrlichiosis; once the necropsy granulomatous pneumonia with multifocal distribution was found in both lungs affecting the anterior lobes, media and flows with injuries of varying size from 0.2 to 1.5 mm diameter white firm consistency; some ribs in a pio-granulomatous exudate was observed in bone marrow necrosis and

ISBN: 978

bone deformation. Microscopically severe multifocal granulomatous pneumonia, with loss of the normal architecture of the alveolar septa and an infiltration of mononuclear cells around circular structures with abundant corresponding internal spherules to positive staining for Peryodic Acid-Schiff (+) endospores was observed.

The historical evidence of Coccidioidomycosis in Mexico leads us to conclude that the disease has a well-defined geographical distribution involves northern part of our country, because the case report is little in Sinaloa so the current epidemiological situation of this fungal disease is unknown, this information will be valuable for the planning of future epidemiological studies and environmental surveys of *Coccidioides* sp.

Keywords: Granulomatous pneumonia**,** Coccidioidomycosis, *Coccidioides* sp.

INTRODUCCIÓN

La coccidioidomicosis o enfermedad de Posadas Wernicke fue descrita por vez primera en 1892 en un soldado con enfermedad diseminada en Buenos Aires, Argentina. Posteriormente, Rixford y Gilchrist, lograron transmitir en forma experimental la infección a animales de laboratorio. El área endémica principal de esta enfermedad está localizada en las zonas áridas del sudoeste de los Estados Unidos, alcanzando su prevalencia máxima en el Valle de San Joaquín, California. En México abarca la región noroeste de Baja California, Sonora, Chihuahua y Sinaloa[1]. La coccidioidomicosis es una micosis sistémica de evolución aguda o crónica causada por el hongo dimorfo *Coccidioides* sp. del cual se han identificado dos especies: *C.immitis* y *C. posadasii*. Afecta principalmente pulmones, es generalmente asintomática y benigna, aunque en menor proporción puede presentarse de forma diseminada afectando diversos órganos tales como huesos (articulaciones, costillas), hígado, bazo encéfalo. El agente causal presenta una fase parasitaria encontrada en los tejidos constituida por esférulas de 10-80 micras de diámetro de doble membrana que contienen endosporas de 2 -3 micras y una fase infectante en el medio ambiente y medios de cultivo como micelios artrosporados. Se han encontrado muchas especies de mamíferos naturalmente infectadas. La infección es muy frecuente en bovinos y perros de las áreas endémicas, se ha comprobado también en ovinos, equinos, cerdos y roedores silvestres[2].

Después del hombre, el perro es la especie más afectada. Además del pulmón, se encuentran lesiones granulomatosas en prácticamente todos los órganos. La forma diseminada es frecuente en los perros y la enfermedad avanza progresivamente hacia la muerte[3].

OBJETIVO

Informar sobre la asociación de neumonías granulomatosas con *Coccidioides* sp., en pacientes inmunodeprimidos o bajo tratamiento prolongado con antibioterapia y alertar sobre un posible incremento en la frecuencia de presentación de este tipo de casos en perros en el estado de Sinaloa.

ISBN: 978

HISTORIA CLÍNICA

Se remite al Laboratorio de Patología de la Facultad de Medicina Veterinaria y Zootecnia de la Universidad Autónoma de Sinaloa, un canino hembra, raza bóxer de 4 años de edad, con un peso aproximado de 16 kg, anoréxica con adelgazamiento físico corporal, con signos de disnea y epistaxis unilateral, la cual había sido tratada con antibióticos contra ehrlichiosis por varias semanas sin obtener ninguna mejoría. La perra al examen físico presentó inflamación de las articulaciones de los carpos con dificultad para caminar e incorporarse por debilidad y aparente dolor, el estado general del paciente empeoró por lo que el propietario decide la eutanasia.

HALLAZGOS MACRO Y MICROSCÓPICOS

Al realizar el estudio postmortem los cambios más relevantes fueron los siguientes:
Se evidenció una neumonía tipo granulomatosa con distribución multifocal en ambos pulmones afectando los lóbulos anteriores, medios y caudales con lesiones de tamaño variable de 0.2 a 1.5 mm de diámetro de consistencia firme de color blanco (fig. 1); en algunas costillas se observó un exudado pio-granulomatoso en médula ósea con necrosis y deformación del hueso (fig. 2). Al revisar los cortes histológicos de pulmón se observó una neumonía granulomatosa multifocal severa, con pérdida de la arquitectura normal de los septos alveolares y un infiltrado de células mononucleares alrededor de estructuras de forma circular con abundantes esférulas internas correspondientes a endosporas positivas a tinción de Ácido Peryódico de Schiff (fig. 3).

PRUEBAS COMPLEMENTARIAS

No fueron realizadas.

CRITERIO DIAGNÓSTICO

La historia clínica del paciente junto con los hallazgos macroscópicos y microscópicos, así como el empleo de la tinción PAS positivo, permiten suponer la etiología micótica compatible con el hongo dimórfico *Coccidioides immitis*.

DIAGNÓSTICOS DIFERENCIALES

Coccidioidomicosis puede ser clínica y radiológicamente confundida con otras patologías del aparato respiratorio tales como neoplasias e infecciones bacterianas y por otras micosis, tales como histoplasmosis, paracoccidioidomicosis, cromoblastomicosis, leishmaniasis y los micetomas, así como con lesiones por tuberculosis.

ISBN: 978

DISCUSIÓN

En la región endémica de México se han realizaron varios estudios en animales; en el estado de Sinaloa se examinaron por inmunoelectroforesis sueros de 100 cerdos y 200 bovinos, y se obtuvieron 12 y 13% de reactores positivos, respectivamente[4].

En otro estudio en el estado de Sonora tuvo como finalidad investigar aquellos aspectos patológicos encontrados a la necropsia y la presencia serológica de la enfermedad, así como la presencia del hongo a nivel microscópico en perros infectados naturalmente. De los 90 animales seleccionados, el 60% estaban delgados; la Prueba de Aglutinación en Látex (PAL), clasificó al 78.8% y 21.12% fueron seronegativos. A la necropsia el 25% presentaron lesiones sugestivas a la enfermedad en uno o más órganos, y el 75% no presentaron evidencias. La presencia de caquexia, tos y claudicación resultaron ser fuentes significativas de variación ($P < 0.05$) con respecto a la variable respuesta que es la presencia de esférulas; de los 22 animales afectados, el 100% presentó lesiones pulmonares y el 77.27 % en hueso. La histopatología reveló que el 25% (22 casos) presentaron esférulas de Coccidioides spp., y el 75% (66 casos) sin lesión[5].

CONCLUSIÓN

La evidencia histórica sobre la coccidioidomicosis en México nos lleva a concluir que la enfermedad tiene una distribución geográfica bien definida que involucra la zona norte de nuestro país, debido a que el informe de casos es escaso en Sinaloa por lo que la situación epidemiológica actual de esta enfermedad micótica se desconoce, esta información será de gran valor para el planteamiento de futuros estudios epidemiológicos y muestreos ambientales de *Coccidioides* sp.

REFERENCIAS

1. Avilés-Salas, Alejandro, Quintero-Cuadra, Yolanda, & Cornejo-Juárez, Patricia. 2007. Coccidioidomicosis extrapulmonar: Presentación de un caso y revisión de la literatura. Rev. chil. infectol. 24(5), 398-401.
2. Acha P, Szyfres B. Zoonosis y enfermedades transmisibles comunes al hombre y a los animales. PALTEX. OPS Pub. Cient. 1992; 503(114): 342-347.
3. Timoney J.F., J.H. Gillespie, F.W. Scott, J.E. Barlough. 1988. Hagan and Bruner's Mícrobiology and Infectious Diseases of Domestic Animals. 8th ed. Ithaca, New York: Comstock.
4. Velasco Castrejón, 0., E. Campos Nieto. Estudio serológico de la coccidioidomicosis bovina y porcina del Estado de Sinaloa (México). 1979. Rev Latinoam Microbíol 21:99.
5. OE Verónica, LV Fernando, L Nevárez-Pablo, RG Javier, MX Javier. 2015. Estudios anatómico patológicos, serológicos e histopatológicos de perros positivos a coccidioidomicosis infectados naturalmente. Abanico Veterinario 5(1).

ISBN: 978

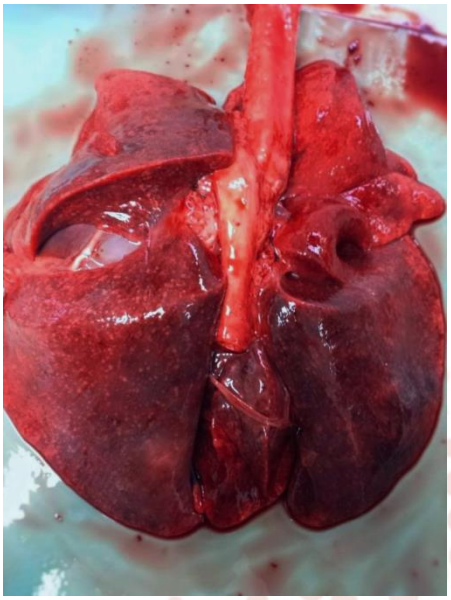

Fig. 1

Fig. 2

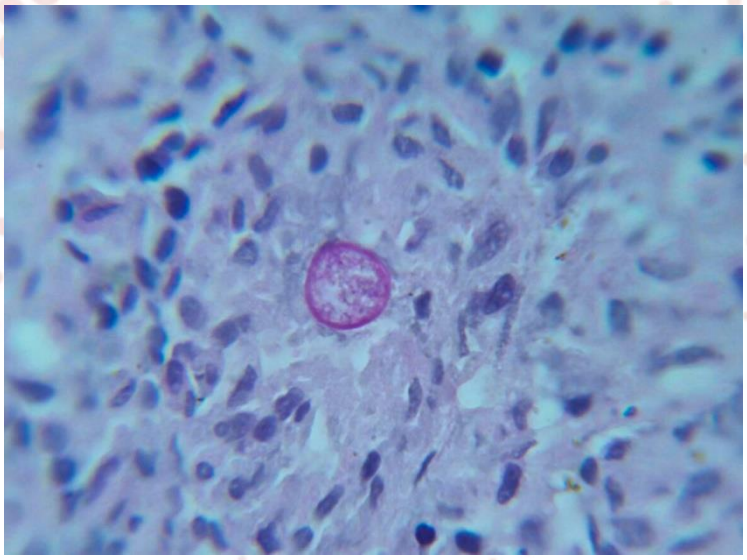

Fig. 3

ISBN: 978

NIVELES DE COBRE, HIERRO Y ZINC EN HÍGADO DE BOVINOS SACRIFICADOS EN EL RASTRO MUNICIPAL DE TOLUCA, MÉXICO

82

Valladares C.B.[1]*; Peña B.S.D.[2]; Ortega S.C.[1]; Velázquez O.V.[1]; Zamora E.J.L.[1]; Aparicio B.J.E.[3]Gutiérrez C.A.[1]; Reyes R.N.E.[1]

*[1]Centro de Investigación y Estudios Avanzados en Salud Animal. Facultad de Medicina Veterinaria y Zootecnia. Universidad Autónoma del Estado de México. Toluca, México. [2] Departamento de Producción Agrícola y Animal, Laboratorio de Toxicología. Universidad Autónoma Metropolitana, Xochimilco, México, D.F. [3]Escuela superior de APAN. Universidad Autónoma del Estado de Hidalgo. *benvac2004@yahoo.com.mx*

RESUMEN

Con el objeto de evaluar las concentraciones de cobre, hierro y zinc en hígado de bovinos para abasto, se obtuvieron 182 muestras de bovinos sacrificados en el rastro municipal de Toluca, México; las muestras fueron preparadas a través de digestión acida y fueron analizadas por espectrofotometría de absorción atómica. Los resultados promedio obtenidos fueron evaluados mediante el procedimiento de comparación múltiple de Tukey ($p<0.05$), y adicionalmente se realizó un análisis de correlación. El promedio general de la concentración de Cu fue de 87.60 ± 240.48. En el caso de la concentración de Fe el promedio general fue de 142.62 ± 389.48 ppm. Y la concentración promedio general para el Zn de 126.13 ± 589.34. Los valores de correlación de los minerales de interés, fueron: Cu-Fe r = 0.68137; Cu-Zn r = 0.87511 y de Fe-Zn r = 0.79429. La concentración hepática de las muestras analizadas, muestran a la mayoría en un estado de deficiencia para los tres minerales; solo en el caso de la concentración hepática de Fe y en Zn en donde algunas muestras, mostraron una concentración por arriba de lo reportado.

Palabras clave: Cobre, hierro, zinc, hígado, bovinos.

LEVELS FROM COPPER, ZINC AND IRON IN BOVINE LIVERS SLAUGHTERED ON THE TOLUCA MUNICIPALITY, MEXICO.

ABSTRACT

In order to assess concentrations of copper, iron and zinc in liver of cattle for slaughter, 182 samples from cattle slaughtered in the municipal slaughterhouse of Toluca, Mexico were obtained; samples were prepared by acid digestion and analyzed by atomic absorption spectrophotometry. The average results were evaluated by the method of multiple comparison of Tukey ($p<0.05$), and additionally a correlation analysis was performed. The overall average concentration of Cu was 87.60 ± 240.48. In the case of

ISBN: 978

the Fe concentration was the overall average 142.62 ± 389.48 ppm. And the overall average for the Zn concentration of 126.13 ± 589.34. The correlation values of minerals of interest were: Cu-Fe r = 0.68137; Cu-Zn r = 0.87511 and Fe-Zn r = 0.79429. Liver concentration of the samples analyzed, show most in a state of deficiency for the three minerals; only in the case of liver concentration of Fe and Zn where some samples showed a concentration above that reported.
Key words: Copper, iron, zinc, liver, cattle.

INTRODUCCIÓN

Existen metales que lejos de ser necesarios para los organismos vivos son de toxicidad elevada, además de tener la capacidad de bioacumulación y biomagnificación que presentan algunos de ellos [(1)]. El cobre (Cu), zinc (Zn) y hierro (Fe) son elementos esenciales para los seres vivos, no obstante aunque se encuentran en cantidades muy pequeñas en los tejidos pueden llegar a ser tóxicos si sobrepasan determinadas concentraciones [(2)].

El principal aporte de Cu, Fe y Zn se realiza a través de la ingesta de diferentes alimentos o bebidas [(3)]. Existen múltiples factores relacionados con la especie animal como la raza, edad y sexo; el contenido mineral en el suelo, pastos o vegetales que son consumidos por los organismos animales, así como condiciones medioambientales y de manejo que influyen sobre la concentración mineral en cada organismo. En varios estudios realizados se ha encontrado que la acumulación de Cu es mayor comparándola con la del Zn esto debido al tipo de dieta que consumen los bovinos [(4)].

El objetivo del presente estudio fue obtener valores de referencia de Cu Fe y Zn en hígados de bovinos para abasto y valorar si las concentraciones detectadas se encuentran en los límites adecuados, considerando que actualmente los sistemas de producción de ganado bovino de engorda para abasto utilizan una gran variedad de productos y subproductos pecuarios en la alimentación y producción del ganado bovino.

MATERIAL Y MÉTODO

Los muestreos se realizaron en el rastro municipal de Toluca, Estado de México, colectando 182 muestras de hígado (100 g) de bovino. El número de animales sacrificados mensualmente se estima en un promedio de 1200 cabezas (información directa).

Las muestras colectadas se identificaron y trasladaron al laboratorio; se deshidrataron a 80°C durante 24 horas, se maceraron hasta quedar pulverizadas, se realizó el pesaje de cada una, y su procesamiento continuo con la digestión ácida, con ácido nítrico, se colocaron en un Microjkiendall a una temperatura de 60-80°C, se les agrego 1 mL de ácido perclórico, y se aforaron a 25 mL con agua desionizada. Para su posterior lectura en el espectrofotómetro de absorción atómica, utilizando la lámpara específica para cada elemento (Cu, Fe y Zn); y los resultados se expresaron en ppm.

ISBN: 978

Para el reporte de resultados, se empleó el método descriptivo (cuadros), a los resultados promedio obtenidos se les aplico el procedimiento de comparación múltiple de Tukey ($p<0.05$), y adicionalmente se realizó un análisis de correlación; usando el programa estadístico SAS [5], Versión 6.04.

RESULTADOS Y DISCUSIÓN

Los valores de cobre obtenidos, muestran al 65.38 % de las muestras en un rango de deficiencia de Cu, denotando un promedio de 37.59 ± 68.96 ppm, en contraste con el 34.61% de las muestras, que se ubican en un rango de concentración normal, con un promedio de 182.06 ± 179.70 ppm ($p<0.05$)(Cuadro 1).

Las necesidades de Cu de los animales experimentan diferente influencia por interacción entre este metal y otros componentes de la dieta, especialmente con el molibdeno y azufre. El resultado obtenido es similar a lo reportado por Torres y Cruz [6], considerando que tal concentración no es la adecuada para los procesos metabólicos, reproductivos e inmunitarios de los animales; aunque consideramos que los animales bajo estudio no manifestaron proceso patológico alguno. La deficiencia observada puede deberse a la excreción renal del Cu. Se consideran apropiadas 6 ppm de Cu para cerdos en crecimiento, siempre que las raciones empleadas no contuviesen cantidades excesivas de metales como Zn, Hg, S, Mn y Cd que compiten con el Cu en los puntos de absorción [7].

Cuadro 1. Concentraciones de cobre en hígado de bovinos para abasto, sacrificados en el rastro municipal de Toluca, Estado de México.

	Rangos de concentración de Cu (ppm)			
	< 99.99	100 – 400	> 401	Promedio General
Frecuencia	119	63	0	
Porcentaje	65.38	34.61	--	
Promedio/D.S.	37.59 [a] ± 68.95	182.06 [b] ± 170.70	--	87.60 ± 240.48

Rango normal: 100-400 ppm [4, 8, 9]. ($p<0.05$).

La acromotriquia es el signo clínico más precoz de la deficiencia de Cu en todas las especies animales con excepción del cerdo. Se ha reportado que la fertilidad del ganado desciende, y ésta se asocia con retraso o anulación del celo y, en algunos casos, con abortos éstos últimos en ovejas sometidas a una deficiencia experimental de cobre. Otras patologías asociadas a la deficiencia de Cu, son los trastornos nerviosos en corderos, caracterizados por incoordinación de movimientos y elevada mortalidad; lesiones

ISBN: 978

cardiacas con una degeneración lenta y progresiva del miocardio y fibrosis de sustitución. Las muertes súbitas se creen son debidas a fallo cardiaco agudo, generalmente tras un ligero ejercicio o excitación [10, 11].

La concentración de Fe obtenida, muestran a un 78.57 % de las muestras en un rango de deficiencia de Fe, denotando un promedio de 99.54 ± 124.94 ppm, en contraste con el 19.23 % de las muestras, que se ubican en un rango de concentración normal, con un promedio de 276.32 ± 167.83 ppm, y del 2.19% de las muestras con un promedio de 526.79 ± 89.77 en el rango superior al establecido como normal ($p<0.05$)(Cuadro 2). Se ha descrito que la sobrecarga drástica de Fe, conduce a la aparición de una serie de alteraciones que incluyen la mayor susceptibilidad a las infecciones, disfunción hepática, neoplasias, artropatías, cardiomiopatías, y alteraciones endocrinas [12].

El complejo metabolismo del Fe y su participación en numerosos procesos a nivel celular lleva a diseñar cuidadosamente estrategias para mantener el nivel celular de Fe dentro de un rango muy ajustado, a los efectos de permitir una disponibilidad adecuada del mismo para aquellas reacciones en las que sea un componente fundamental, y minimizar su participación como catalizador de la producción de productos tóxicos [13].

Cuadro 2. Concentraciones de hierro en hígado de bovinos para abasto, sacrificados en el rastro municipal de Toluca, Estado de México.

	Rangos de concentración de Fe (ppm)			
	< 200	200 – 500	> 500	Promedio General
Frecuencia	143	35	4	
Porcentaje	78.57	19.23	2.19	
Promedio/D.S.	99.54 [a] ± 124.94	276.32 [b] ± 167.83	526.79 [b] ± 89.77	142.62 ± 389.48

Rango normal: 200 a 500 ppm [3, 8]. ($p<0.05$).

Para el caso del zinc, de acuerdo a los valores obtenidos se sitúan con un 66.48 % de las muestras en un rango de deficiencia de Zn, con un promedio de 54.23 ± 64.83 ppm, en contraste con el 24.17 % de las muestras, que se ubican en un rango de concentración normal, con un promedio de 155.65 ± 131.21 ppm, y del 9.34 % de las muestras con un promedio de 561.45 ± 376.49 en el rango superior al establecido como normal ($p<0.05$)(Cuadro 3). Cerdos, aves, ovinos y bovinos poseen una tolerancia considerable a consumos elevados de Zn, la amplitud de la tolerancia depende parcialmente de la especie aunque principalmente de la naturaleza de la dieta, especialmente de sus

ISBN: 978

contenidos relativos de calcio, cobre, hierro y cadmio con los que interactúa [14]. El contenido de Zn en pastos y forrajes varia ampliamente desde 5 hasta contenidos tan altos como 200 ppm (materia seca), una elevada proporción de los valores correspondientes a vegetales cultivados en suelos normales queda incluida entre 25 y 50 ppm.

Cuadro 3. Concentraciones de zinc en hígado de bovinos para abasto, sacrificados en el rastro municipal de Toluca, Estado de México.

	Rangos de concentración de Zn (ppm)			
	< 100	100-300	>300	Promedio General
Frecuencia	121	44	17	
Porcentaje	66.48	24.17	9.34	
Promedio/D.S.	54.23 [a] ± 64.83	155.65 [b] ± 131.21	561.45 [c] ± 376.49	126.13 ± 589.34

Los valores de correlación de las variables de estudio; muestran una relación Cu-Fe r = 0.68137; Cu-Zn r = 0.87511 que aunque no denota el valor numérico ideal, puede considerarse que existe una correlación positiva entre los minerales existentes en el tejido evaluado. Con lo que respecta al Fe, el valor de correlación obtenido, fue: Fe-Zn r = 0.79429, refleja la asociación, el cual es importante dada su actividad (antioxidantes) en la fisiología animal.

Por lo que es importante considerar que el aporte diario de los microelementos debe hacerse de manera equilibrada ya que en su relación estrecha dentro de los procesos metabólicos el exceso de uno puede bloquear la absorción del otro; al considerar como ejemplo que el exceso de calcio provoca disminución del magnesio y los niveles altos de Zn provocan aumento en la eliminación del Cu. El Cu es uno de los microelementos claves para la inmunidad, participa en la síntesis del radical hemo de la Hb, pueden existir anemias por deficiencia de Cu y no de Fe precisamente, además la catalasa, otra defensa antioxidante, cuenta con un grupo prostético Hem el cual necesita de la presencia del cobre para estabilizarse y conformar la enzima funcional. Por tanto para corregir la mayoría de las anemias es necesario suministrar Cu junto con Fe [15, 16].

La cantidad de Cu hepático, parece depender de que los animales reciban la cantidad necesaria del mineral en la dieta. Con niveles dietéticos apropiados, los niveles hepáticos de Cu son menores en presencia de molibdato y sulfato. Si los animales reciben una dieta deficiente de Cu y éste es retirado del hígado, entonces los animales que tienen molibdato y sulfato retienen más Cu en su hígado que los animales que sufren deficiencia de este mineral y no reciben sulfato y molibdato. Esto parece respaldar la hipótesis de

ISBN: 978

que el molibdato y el sulfato perjudican el movimiento de Cu hacia o desde el hígado, posiblemente por afectar su transporte. El sulfato solo, ejerce también un efecto, y así un incremento en la captación, reduce el depósito hepático de Cu y Mo. Al parecer el Zn es el microelemento más comprometido con la inmunidad, sobre todo con las células y es vital en las relaciones de equilibrio entre los demás minerales. La deficiencia de Zn al igual que la de Fe son las más frecuentes que se reportan en la práctica diaria, el Zn es fundamental para el funcionamiento de más de 70 enzimas diferentes, su deficiencia se asocia con síntomas tales como pérdida de apetito, alopecias, susceptibilidad para las infecciones, desarrollo insuficiente en corderos, alteraciones del gusto, visión y audición, además dosis altas de Zn provocan aumento de la excreción de cobre [17, 18].

De acuerdo a algunas investigaciones recientes, estas sugieren que el Zn controla la respuesta inmune y ante los estímulos antigénicos es uno de los elementos que decide que conducta debe tomar el sistema inmunológico, producir anticuerpos y elementos efectores del componente humoral bajo los influjos de citoquinas liberadas por la célula cooperadora TH2, o llevar la respuesta al polo contrario dominado por las citoquinas que se liberan por la TH1 que determinan una respuesta celular, además se ha planteado que los niveles de zinc y cobre intracelulares son inversamente proporcionales a las posibilidades de replicación intracelular del virus HIV y de la mayoría de los parásitos de vida intracelular. Se conoce que el Zn es protector de la apoptosis o muerte celular programada, suerte de suicidio en masa que ocurre en los procesos de maduración y desarrollo de las células inmunocompetentes sobre todo los linfocitos T [19, 20].

REFERENCIAS

1. Quiroga M.A., Igarza L.M., Landa R.D., Machado C.F. y Capasso A. Evaluación farmacotécnica, toxicológica y terapéutica del glicinato de cobre en bovinos con molibdenosis. *Rev. Med. Vet.*, 1998; 79: 311-316.
2. Karsten F. y Janetschke, P. Higiene Veterinaria de los Alimentos. Acribia. Zaragoza, España. 1995.
3. Underwood E.J. Los minerales en la nutrición del ganado. Acribia. Zaragoza. España. 1981.
4. Mc Dowell L.R., Pereira J.V. y Valle G. Minerales para rumiantes en pastoreo en regiones tropicales. Departamento de Zootecnia. Centro de Agricultura Tropical Universidad de Florida. Gainesville, Florida. 1997.
5. Statystical Analytical System (SAS) Manual del usuario. U.S.A. 1988.
6. Torres G.H.J. y Cruz G.G. Determinación de Ca, Mg, Cu, Zn, Fe y Co en suelo, pasto y sangre en tres áreas productoras de ovinos en San Felipe del progreso, México. Tesis de licenciatura. Fac. de Med. Vet y Zoot., Universidad Autónoma del Estado de México. Toluca, México 1999.
7. Dargatz D.A., Franklyn D.B. y Clark G.B. Serum copper concentrations in beef cows and heifers. *JAVMA*, 1999; 12: 1828-1831.
8. Georgievskii U.I., Ahnenkov B.N. y Samokhin V.T. Mineral Nutrition of Animals. Butterworths. London, England. 1982.
9. NRC. Nutrien requeriments of sheep. 6ª ed. Washington, D.C., U.S.A. 1985.
10. Jubb K.V.F. y Kennedy C.P. Patología de los animales domésticos. 3a ed. Hemisferio Sur, Uruguay. 1990.
11. Leon A., Glenn J.S., Farver T.B. Copper oxide wire particles for the treatment of copper deficiency in sheep. *Small Ruminant Research,* 2000; 35: 7-12.
12. Caperna T.J., Failla M.L., Steelle N.C. y Richards M.P. Acumulation and

ISBN: 978

metabolism of Iron-Dextran by hepatocitos, kupffer cell and endothelia cell in the neonatal pig liver. American Institute of Nutrition. 1997.

13. Vallet J.L., Christenson R.K., Klemcke H.G. y Pearson P.L. Intravenous infusion of iron and tetrahydrofolate does not influence intrauterine uteroferrin and secreted folatebinding protein content in swine. *J. Anim. Sci.*, 2001; 79: 188-192.
14. Enggle T.E., Nockels C.F., Kimberling C.V., Weaver D.L. y Jhonson A.B. Zinc repletion with organic or inorganic forms of zinc and protein turnover in marginally zinc-deficient calves. *J. Anim. Sci.,* 1997; 75: 3074-3080.
15. Ruiz J.A., Perez-Vendrell A.M., Esteve-Garcia E. Effect of dietary iron and copper on performance and oxidative stability in broiler leg meat. *British Poultry Sci.*, 2000: 41: 163-167.
16. Shrma K., Rehman A., Barvah K.K., Neog B.N. Effect of oral and parenteral administration of iron on growth rates, blood iron and copper levels in unweaned piglets. *Indian Vet. J.*, 2000; 77: 1000-1002.
17. Cseh S., Ridao M., San Martino S., Drake M., Yarrar M. Valores serológicos de hierro y zinc en distintas categorías de bovinos hembra. *Vet. Méx.*, 1999; 29: 23-27.
18. Kendall N.R., Telfer S.B. Induction of zinc deficiency in sheep and its correction with a soluble glass bolus containing zinc. *Vet. Rec.*, 2000; 123: 23-25.
19. Hegazy S.M., Adachit Y. Comparison of the effects of dietary selenium, zinc, and selenium and zinc supplementation on growth and immune response between chick groups that were inoculated with *Salmonella* and Aflatoxin or *Salmonella. Poult. Sci.*, 2000; 79: 331-335.
20. Sato I., Matsusaka N., Tsuda S., Suzuki T., Kobayashi H. Effectt of dietary zinc content on Zn metabolism in mice. *J. Vet. Sci.,* 1997; 59: 1017-1021.

ISBN: 978

OSTEOMA EN HUESO PARIETAL DE UN PERRO. REPORTE DE UN CASO

83

, Reyes MA*[1] Castañeda AC[2]

[1]*Departamento de Patología, Facultad de Medicina Veterinaria y Zootecnia. Universidad Nacional Autónoma de México.*

[2]*Hospital Veterinario UVM, Campus Coyoacán.* Calzada De Tlalpan *No. 3016 Ex Hacienda Coapa, C.P. 04910, Coyoacán, Distrito Federal*

Correspondencia a: alonsorm86@hotmail.com

RESUMEN

El osteoma es una neoplasia benigna formadora de hueso, de presentación poco común en perros, cuyo desarrollo suele ser a partir de aquellos huesos que se originan por osificación intramembranosa (cráneo principalmente). El osteoma debe ser uno de los principales diagnósticos diferenciales a considerar en neoplasias originadas a partir del cráneo de perros jóvenes. En el presente caso se expone un perro de raza Golden Retriever de 8 meses de edad, macho, el cual presentó una lesión nodular en la región caudal del hueso parietal, originada a partir del mismo y de consistencia dura, no desplazable, no doloroso, de 4.1 x 3.5 cm. Mediante el estudio radiográfico y resonancia magnética, se detectó que dicho nódulo se encontraba bien delimitado y no infiltraba hacia meninges o encéfalo. Lo anterior junto con el estudio histopatológico permitió dar el diagnóstico definitivo de osteoma.

Palabras clave: osteoma, perro, osificación intramembranosa, histopatología, radiografía, resonancia magnética.

ABSTRACT

The osteoma is a benign bone-forming neoplasm, of uncommon occurrence in dogs, that usually arises from those bones formed by intramembranous ossification (skull mainly). Osteoma should be one of the main differential diagnoses to consider in tumors arising from the skull of young dogs. In this case, an 8-month-old male, Golden Retriever dog was presented at the hospital with a nodular lesion in the caudal region of the parietal bone, characterized by being not movable, painless, having a hard consistency, and measuring 4.1 x 3.5 cm. By radiographic and magnetic resonance imaging, it was found that the nodule was well defined and did not infiltrate into meninges or brain. These **features along with histopathology allowed giving a definitive diagnosis of osteoma.**

Keywords: osteoma, dog, intramembranous ossification, histopathology, radiography, magnetic resonance.

ISBN: 978

INTRODUCCIÓN

El osteoma es una neoplasia benigna formadora de hueso, de presentación poco común en perros, cuyo desarrollo suele ser a partir de aquellos huesos que se originan por osificación intramembranosa. Corresponden a crecimientos lentos pero progresivos en huesos faciales y de cráneo, aunque pueden desarrollarse en esqueleto apendicular. La signología en pacientes con osteoma se relaciona con la compresión de estructuras adyacentes.

Histológicamente, los osteomas consisten en hueso trabecular formado por osteoblastos, remodelado por osteoclastos y en etapas finales transformado casi en su totalidad en hueso lamelar. Por lo anterior, es frecuente que se trate de lesiones muy duras.[1-3]

Descripción del caso clínico

Se recibió a consulta un perro de raza Golden Retriever de 8 meses de edad, macho, el cual presentó una lesión nodular en la región caudal de los huesos parietales, originada a partir de los mismos y de consistencia dura, no desplazable, no doloroso, de 4.1 x 3.5 cm (figura 1 y 2). El paciente no presentó signología asociada al nódulo. Se realizó estudio radiográfico del mismo, en el cual se identificó que dicho nódulo tenía aspecto trabeculado y con menor densidad que el tejido óseo adyacente (imagen 3). Por su ubicación y crecimiento progresivo se decidió realizar una biopsia incisional, para lo cual se realizaron previamente estudios de hemograma y bioquímica sanguínea en los cuales no se observaron alteraciones importantes.

Descripción microscópica

En el estudio histopatológico se observó la presencia de un tejido neoplásico delimitado por una gruesa cápsula fibrosa, conformado por trabéculas óseas que se encontraban separadas por lagunas de células mesenquimales con escaso citoplasma eosinofílico, bordes indistinguibles, núcleos ovales de cromatina densa dispuestas en una matriz fibrosa laxa; así como tejido hematopoyético. Se observó discreta anisocitosis, anisocariosis y no se encontraron figuras mitóticas en las secciones evaluadas (figuras 5 y 6). Multifocalmente, este tejido exhibió pequeños focos con diferenciación condroide, así como osteoclastos dispersos.

Pruebas complementarias

Debido a que la masa presentó un crecimiento rápido y progresivo (1.5 meses después), se decidió realizar una resonancia magnética para verificar el estado de los tejidos blandos adyacentes. Al realizarla, se observó que el crecimiento correspondía a una neoplasia ósea de gran volumen, sin cambios importantes de agresividad, con un efecto de masa sobre encéfalo que comprimía los lóbulos parietal y occipital, así como al tentorio y consecuentemente el cerebelo en su porción rostral y dorsal. No se observó evidencia de necrosis o inflamación. Se observó que en su área máxima, la porción extra

ISBN: 978

craneal de la masa midió 4 cm de largo x 5.5 cm de ancho x 2.8 cm de alto y la porción intracraneal midió 3.6 cm de largo x 4 cm de ancho x 2.4 cm de alto (figura 4).
Posteriormente el paciente fue sometido de nueva cuenta a un procedimiento quirúrgico para la extirpación completa de la masa. Lamentablemente mientras se procedió a colocar la placa de titanio y a cerrar la cavidad craneana el paciente presentó paro cardiorespiratorio y murió. La necropsia no fue autorizada.

DISCUSIÓN

Las características macroscópicas, junto con la histopatología, son consistentes con las reportadas para un osteoma; dentro de los principales diagnósticos diferenciales (ver tabla), se encuentran otras neoplasias de tejidos duros, tales como el tumor óseo multilobular –primer diagnóstico diferencial por ubicación-, el osteosarcoma y condrosarcoma (poco frecuentes en cráneo), y el condroma y osteocondroma. En el caso de los sarcomas mencionados, a diferencia del osteoma, presentan un crecimiento infiltrante, suelen ser tejidos hipercelualres y exhiben atipias celulares (nunca presentes en el osteoma). En el caso de los tumores benignos (condroma y osteocondroma), su presentación siempre es a partir de huesos que se originan por osificación endocondral, por lo que su presentación en cráneo es muy rara.[1-4]

Como se mencionó anteriormente, los osteomas son neoplasias de presentación muy rara en perros (y en general en todas las especies domésticas). Si bien, se describen de manera más frecuentes en región facial y cráneo, los escasos reportes al respecto,[2,5,6] no permiten asegurar con certeza si existe predisposición por edad, sexo, raza o incluso si pudieran estar asociados a traumatismos previos.

En este caso también llama la atención la ausencia de signología nerviosa asociada, con base en la notable compresión observada en la resonancia magnética. Debido a que no se autorizó la necropsia, no fue posible determinar la presencia de herniación cerebelar a través del foramen magno o bien, lesiones en encéfalo secundarias a la compresión (no evidentes en la resonancia magnética).

Diagnósticos diferenciales[1-4]

En la tabla a continuación se mencionan las principales características de los diagnósticos diferenciales microscópicos para el osteoma.

ISBN: 978

Neoplasia	Localización	Características histológicas
Osteoma	Generalmente se desarrolla en huesos de osificación intramembranosa.	Trabéculas de hueso acompañadas por tejido mesenquimal y/o tejido hematopoyético.
Condrosarcoma de bajo grado	Presentación más frecuente en huesos planos que en huesos largos	Tejido condroide maduro predominante Presencia de trabéculas óseas producidas por osificación endocondral
Osteocondroma	Se ubica exclusivamente en huesos de osificación endocondral (principalmente en metáfisis de huesos largos)	Tejido óseo y condroide maduro con característica benignas. La formación de trabéculas de hueso es a partir de osificación endocondral.
Tumor óseo multilobular	Tumor ubicado generalmente en huesos de cráneo y región facial.	Patrón lobulado característico Puede haber composición mixta de cartílago y hueso o uno sólo.
Osteosarcoma osteoblástico	Presentación predominante en esqueleto apendicular. Crecimiento invasivo (osteólisis).	Osteoblastos neoplásicos (suelen establecerse en haces compactos, gran cantidad de mitosis y atipias celulares). Presencia de matriz ósea.

CONCLUSIÓN

El osteoma debe ser uno de los principales diagnósticos diferenciales a considerar en neoplasias originadas a partir del cráneo de perros jóvenes, que presenten crecimiento progresivo, pero no infiltrativo. Las neoplasias originadas en hueso deben ir siempre acompañadas de estudios de imagenología, principalmente del estudio radiográfico, ya que mediante este último se pueden conocer aspectos importantes acerca del crecimiento (infiltrante o delimitado), así como de la invasividad (osteólisis), lo cual permite dar un pronóstico más acertado.[1-3] En este caso, el uso de resonancia magnética permitió conocer las lesiones por compresión provocadas por la neoplasia, además de que permitió determinar que la neoplasia respetaba a las meninges y encéfalo.

Lo anterior junto con el estudio histopatológico permitieron dar el diagnóstico definitivo de osteoma. En este caso, a pesar del comportamiento biológico benigno de la neoplasia, su localización y crecimiento progresivo hacen indispensable la resección quirúrgica, misma que se considera de muy buen pronóstico, tanto para este tumor, como para el tumor óseo multilobular.[7]

ISBN: 978

FIGURAS

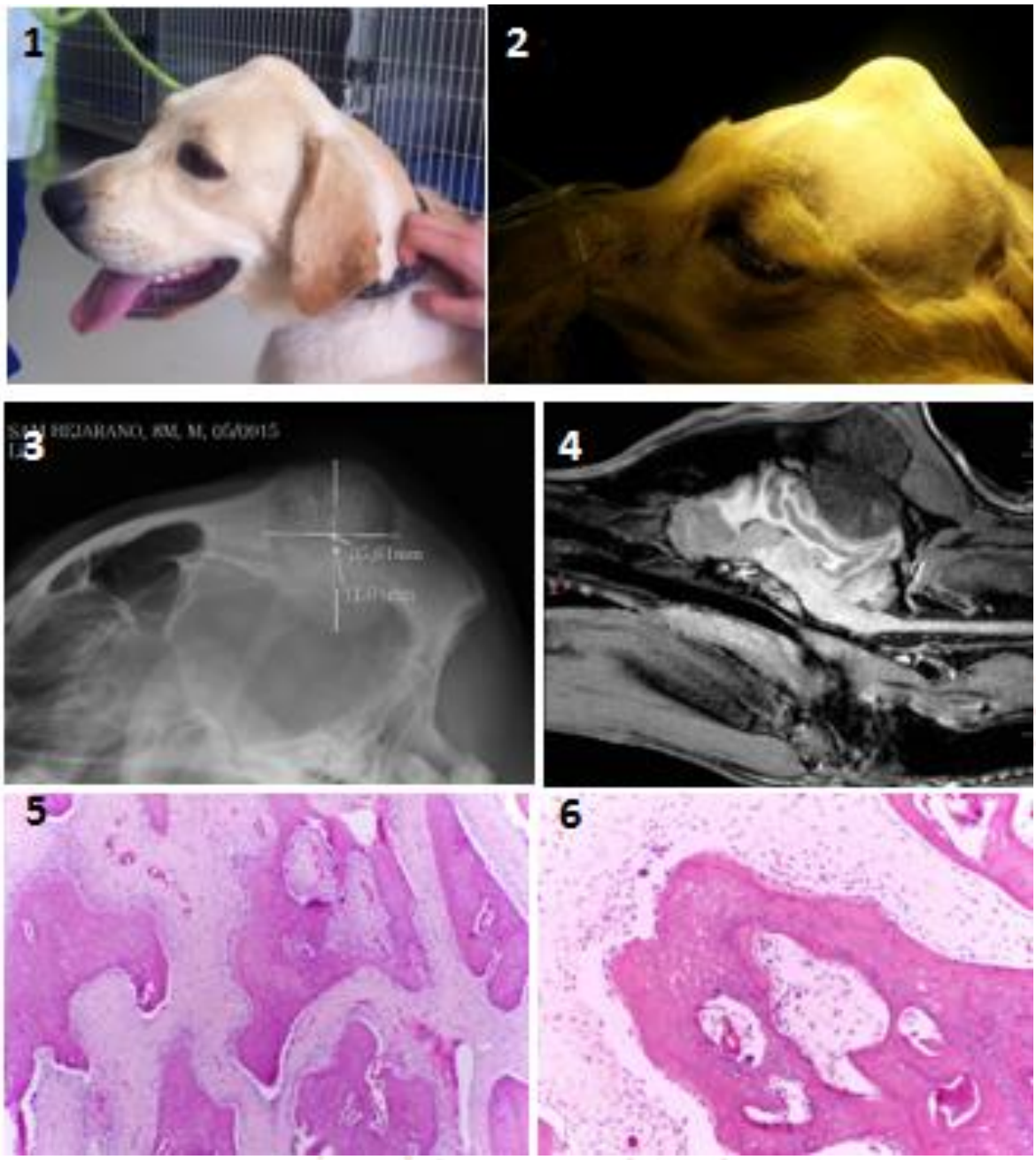

Figura 1. Crecimiento nodular en región parietal del cráneo. Se trata de una masa dura, originada de hueso, no desplazable.
Figura 2. Crecimiento nodular 1.5 meses después, nótese el aumento de volumen.
Figura 3. Radiografía del nódulo, en donde se observa que el tejido tiene aspecto trabeculado y su densidad es menor a la del tejido óseo adyacente.
Figura 4. Resonancia magnética, se aprecia el efecto compresivo del nódulo a la región parietal occipital del encéfalo, así como hacia el cerebelo. Nótese que dicho crecimiento no involucra tejidos blandos.
Figura 5. Imagen histológica del nódulo, Se aprecian trabéculas óseas separadas por lagunas de tejido mesenquimal hipocelular, vascularizado. H&E 40x.
Figura 6. Acercamiento de la imagen anterior. H&E 100x.

ISBN: 978

BIBLIOGRAFÍA

1. Carlson CS, Weisbrode SE. Bones, Joints, Tendons, and Ligaments. En Zachary JF, McGavin MD. Pathologic basis of veterinary disease. 5ª ed. Missouri: Mosby Elsevier, 2012. 957-961
2. Craig. L, Dittmer KE, Thompson KG. Chapter 2: Bones and Joints. En: Jubb VF, Kennedy PC. Pathology of domestic animals. 6ta ed. Elsevier Saunders, 2016. 107-121
3. Thompson KG , Pool RR. Tumors of Bones. En: Meuten DJ (Ed). Tumors in domestic animals. 4th ed. Iowa. A Blackwell Publishing Company, 2002: 245-255.
4. Nevárez GAM, Aburto FEM, Tamariz PT, Rodríguez TLE, Ramírez RR. Tumor multilobular óseo: Presentación de dos casos en perros. Vet. Méx 2008 Vol. 39 (4): 443-450
5. RH Foley. Osteoma in two Young dogs - J Am Anim Hosp Assoc, 1978 . Vol. 14: 253-5
6. Loukopoulos P,. Thornton JR, Robinson WF. Clinical and Pathologic Relevance of p53 Index in Canine Osseous Tumors. Vet Pathol 2003, 40:237–248.
7. Bryant KJ, Steinberg H, McAnulty JF, Cranioplasty by means of molded polymethylmethacrylate prosthetic reconstruction after radical excision of neoplasms of the skull in two dogs. Journal of the American Veterinary Medical Association, 2003, Vol. 223 (1): 67-72

ISBN: 978

OSTEOSARCOMA EN HUESO CIGOMATICO EN UN BASETT-HOUND

84

*[1].Rios-Ovando M.[1]Moreno-Delgado L[2]. Martin-Orozco U –[2]Catalan P
[1]Departamento de Ciencias Veterinarias, Instituto de Ciencias Biomédicas Universidad Autónoma de Ciudad Juárez
Correspondencia:mirna.rios@uacj.mx

RESUMEN

El tumor osteosarcoma es considerado como tumor maligno de crecimiento lento, que ocurre generalmente en los huesos del perro, aunque también se ha registrado en otras especies animales. Aquí se presentan un casos de osteosarcoma en perros. Se presento en un Basett hound, macho, de ocho años de edad, este paciente animales fueron remitidos para su examen *post–mortem.* El osteosarcoma fue confirmado por citología. El objetivo de este trabajo fue describir las principales características clínico–patológicas del osteosarcoma en el hueso cigomático, como su crecimiento lento, difuso y deformante, al igual que las peculiaridades citomorfológicas de la imagen, que podrían confundirnos con otros tumores como el condrosarcoma que debe considerarse dentro de los diagnósticos diferenciales; así como tomar en cuenta la utilidad de la citología para el diagnostico.

Palabras Clave: Osteosarcoma, Canino, Citología.

ABSTRACT

Osteosarcoma tumor is considered slow-growing malignant tumor that usually occurs in the bones of the dog, but has also been recorded in other animal species . Here one cases of osteosarcoma occur in dogs. Was presented in a basett hound , male, eight years old , this patient animals were sent for post- mortem examination. Osteosarcoma was confirmed by cytology . The aim of this study was to describe the main clinicopathological features of osteosarcoma in the zygomatic bone , as the slow, diffuse and disfiguring growth, like the cytomorphological peculiarities of the image, which could be confused with other tumors ; also take into account the usefulness of cytology for diagnosis for example, chondrosarcoma, to be considered in the differential diagnosis.

Keywords : Osteosarcoma , Canine, Cytology.

ISBN: 978

INTRODUCCIÓN

Las neoplasias oseas son relativamente frecuentes en los animales domésticos y la citología suele ser de gran utilidad para concretar el diagnostico, en estos casos es vital contar con la historia clínica, hallazgos radiográficos del foco de la lesión, sin embargo los osteosarcomas poseen características citológicas que pueden ser de gran ayuda para el diagnostico.

El osteosarcoma suele ser el tumor primario óseo mas frecuente. En el perro el osteosarcoma aparece habitualmente en las extremidades anteriores y las localizaciones más frecuentes son la parte distal de radio y proximal del humero.
Los aspirados celulares en los osteosarcoma suelen ser muy celulares a diferencia de otros tumores de tejidos blandos. Las células puedes disponerse aisladas o en grupos. Una de las características más evidente es la existencia de islotes de matriz osteoide rodeada por células tumorales.

Las células neoplasicas pueden varias de globosas a fusiformes y son de muy diverso tamaño.

Suelen tener varios criterios de malignidad tales como cariomegalia, anisocariosis, u varios nucléolos. El citoplasma es azul y puede presentar vacuolas claras, algunas pueden tener gránulos rosados dispersos por todo el citoplasma que no son específicos ya que en las células de los Fibrosarcomas o Condrosarcomas pueden aparecer estructuras similares.

Las células de osteosarcoma diferenciados presentan un aspecto más uniforme y pueden ser difícil de diferenciar de los osteoblastos no tumorales. En los aspirados de osteosarcomas podemos encontrar células inflamatorias, osteoblastos no neoplasicos y osteoclastos.

Historia clínica

El paciente fue remitido de una clínica externa, al hospital veterinario de pequeñas especies de la UACJ y traía historia de un crecimiento en cavidad oral ulcerada del lado izquierdo, depresión, anorexia dolor al comer así como secreción ocular, en el hospital se le tomo la placa radiográfica así como una PAD.

Metodología

Se realizo la punción con aguja fina de acuerdo al método sugerido por el doctor Cowell[8] a un canino, macho de 8 años de edad, en enero de 2016 Se tomaron varias punciones del tejido de nueva formación se procesaron con la técnica de rutina[9]. Utilizando la tinción de Diff-Quick o Hemocolorante Rapido.

Resultados de Laboratorio.

En la citología se observo en fondo proteinaceo, numerosos eritrocitos así como grupos de osteoblastos fusiformes con abundante citoplasma con gránulos rosados, núcleos con

ISBN: 978

cariomegalia, cromatina gruesa granular y nucléolos evidentes, además de la presencia de células inflamatorias polimorfonucleares básicamente neutrofilo

DISCUSIÓN Y CONCLUSIÓN

En el diagnóstico de los tumores de hueso los estudios radiológicos pueden ser sugerentes solamente. Esto se debe a que el patrón de las imágenes de un sarcoma de hueso puede mostrar un amplio espectro de cambios, ya sean líticos, proliferatelos o mixtos, pero no pueden ser categóricos.

Los estudios de citología también sirven de apoyo en el diagnóstico de los sarcomas de hueso. y si bien las características de la matriz pueden orientar el diagnóstico.

REFERENCIAS

1. Cowell R. and Valenciano A. 2014. *Cowell and Tyler's diagnostic cytology and hematology of the dog and cat*. 4ª ed. Elsevier.

2. Darnell WS, Ehrhart NP, Straw RC. 2007. Tumors of the skeletal system. *Withrow and MacEwen's small animal clinical oncology*. 5th Ed. St. Louis, Mo: Elsevier/Saunders. pp 540-582

3. Akkoc A, Ozygit MO, Yilmaz R. 2006. Cardiac metastasizing rhabdiomiosarcoma in great dane, *Veterinary Record*, 158: 803-804,

4. Bubenik LJ. 2005. Infections of the skeletal system, *vet clin small anim* 35: 1093-1109

5. Barger A. Graca R, Baily K. 2005. Use of alkaline phosphatase staining to differentiate canine osteosarcoma from other vimentin-positive tumors, *Veterinary Pathology,* 42: 161-165

6. Erne JB, Walker MC, Strik N. 2007. Systemic infection with geomyces organism in a dog with lytic bone lesiones. *American Veterinary Medical Association,* 230: 537-540

7. Avallone G, Pinto da Cunha N, Palmieri C. 2010. Subcutaneous embryonal rhabdomyosarcoma in a dog, cytologic, inmmunocytochemical, histologic and ultrastructural features, *Veterinary Clinical Pathology,* 39: 499-504.

8. Chapman S, Navity M, Calise D. 2008. What is your diagnosis? Lingual mass in a dog, *Veterinary Clinical Pathology*, 37: 133-139.

9. Brockus CW, Mayers RK. 2004. Multifocal rhabdomyosarcoma within a tongue and oral cavity of a dog, *Veterinary Pathology,* 41: 273-274.

10. Ginel PJ, Martin de las Mulas J, Lucena R, 2002. Skeletal muscle rhabdomyosarcoma in a dog, *Veterinary Record,* 151: 736-738.

11. Suzuki K, Nakatani K, Shibuya H. 2006. Vaginal rhabdomyosarcoma in a dog, *Veterinary Pathology,* 43: 186-188.

ISBN: 978

OSTEOSARCOMA OSTEOGÉNICO EN ERIZO AFRICANO *(Atelerix albiventris)*. REPORTE DE CASO

85

∗Méndez-Bernal A[1], Nava-Flores, L.[2], Martínez-Racine I[1].

[1]Departamento de Patología. Facultad de Medicina Veterinaria y Zootecnia. Universidad Nacional Autónoma de México.
[2]Hospital Veterinario Condesa.
mvzadrimb@gmail.com

RESUMEN

En el erizo pigmeo africano (*Atelerix albiventris*) se han descrito numerosos tumores. El objetivo del presente trabajo es la descripción de un osteosarcoma osteogénico localizado en región lumbar en un erizo macho, 4 años con historia clínica de tumor localizado en la región abdominal lateral izquierda. Al ultrasonido este se observó con múltiples zonas anecoicas de 4.2 x 4.5 x 3.6cm, no desplazable. Se realizó punción con aguja fina de dicho nódulo del cual se obtuvieron escasas células fusiformes, además de escaso material denso (compatible con matriz osteoide), lo cual se relaciono con una neoplasia mesenquimal. Debido al pobre pronóstico se decidió aplicar la eutanasia. A la necropsia este nódulo estaba multilobulado, blanco, sólido con áreas rojo violáceas que infiltraban los músculos lumbares y se originaba de las vertebras lumbares, se proyectaba hacia el interior de la cavidad abdominal y adherida parcialmente a la cápsula del riñón izquierdo. Histológicamente el tumor estaba parcialmente delimitado, no encapsulado; formado por células mesenquimales con marcado pleomorfismo, dispuestas en patrón solido y sostenidas por estroma fibrovascular. Dichas células tienen escaso a moderado citoplasma eosinofílico, bordes pobremente definidos, núcleos alargados en su mayoría con cromatina fina granular y uno a dos núcleos prominentes, además de células binucleadas y multinucleadas. Multifocalmente entre las células neoplásicas se observan agregados de matriz osteoide. En pulmón, multifocalmente se apreciaron numerosos macrófagos con citoplasma finamente vacuolado dispuestos alrededor de los bronquios y bronquiolos. El diagnóstico fue una neumonía lipídica moderada, multifocal. Esta última descrita en perros, gatos, ratas, ratones y fauna silvestre.

Palabras clave: Osteosarcoma, neumonía lipídica, histopatología, erizo pigmeo africano (*Atelerix albiventris).*

ABSTRACT

Several tumors have been described in the african pygmy hedgehog (Atelerix albiventris). The purpose of this paper is to describe an osteogenic osteosarcoma located in the lumbar region of a 4 year old male hedgehog, which previously had a tumor located in the left lateral abdominal region according to its medical history. The tumor was not movable, and in the ultrasound showed multiple anechoic areas measuring 4.2 x

ISBN: 978

4.5 x 3.6 cm. Fine needle aspiration puncture of the nodule was performed and a few fusiform cells were obtained, in addition to low dense material (compatible with osteoid matrix), which was associated with a mesenchymal neoplasm. Due to poor prognosis, euthanasia was decided. At necropsy, this nodule was multilobulated, white and solid with purplish red areas that were infiltrating the lumbar muscles. The nodule started growing from the lumbar vertebrae, moving into the abdominal cavity and partially adhering to the left kidney's capsule. Histologically, the tumor was partially delimited, unencapsulated; formed by mesenchymal cells with marked cellular pleomorphism, arranged in a solid pattern and supported by fibrovascular stroma. These cells have low to moderate eosinophilic cytoplasm, poorly defined edges; elongated nuclei with fine granular chromatin in most of them and one to two prominent nuclei, besides binucleate and multinucleate cells. Multifocally, aggregates of osteoid matrix were observed between neoplastic cells and numerous macrophages with finely vacuolated cytoplasm were noted around the bronchi and bronchioles in the lung. The final diagnosis was moderate, multifocal lipid pneumonia. The latter has been described in dogs, cats, rats, mice and wildlife.
Key words: Osteosarcoma,lipid pneumonia, histopathology, African pygmy hedgehog (*Atelerix albiventris)*

INTRODUCCIÓN

En diversos estudios retrospectivos realizados en esta especie se ha informado una prevalencia del 29 al 51.5% para el desarrollo de neoplasias del total de los trastornos que la afectan, cuya edad promedio de presentación resultó ser de un año[1-3]. De estos tumores más del 85% son reportados como malignos y el pronóstico de vida es reservado[1, 4]. Dichos tumores suelen desarrollarse con mayor frecuencia en la piel, el sistema hemolinfático, digestivo, endócrino y el reproductivo. Con base en la estirpe celular los de origen epitelial son los más comunes (tumores de glándula mamaria y carcinomas de células escamosas), seguidos por los tumores de células redondas (linfoma) y finalmente los de origen mesenquimal o tumores de células fusiformes[1-2].

En otros estudios recapitulativos sobre neoplasias en el erizo africano en cautiverio[5], concuerdan con publicaciones previas y además mencionan algunas otras neoplasias con menor incidencia como los tumores cutáneos, tumores originados de la vaina nerviosa, el plasmocitoma, el hemangiosarcoma y el fibrosarcoma[1,5,6]. En tiroides refieren el adenoma folicular, adenocarcinoma tiroideo y carcinomas foliculares, mientras que en glándula adrenal reportan carcinomas corticales[5,4]. En el caso de tumores de origen mesenquimal se han reportado el fibrosarcoma, el leiomioma uterino y el osteosarcoma[5].

Descripción del caso

El día 4 de septiembre de 2015, se presentó a consulta un erizo pigmeo africano, macho de 4 años de edad, con historial de haber sido adoptado por la nueva propietaria hace 9 meses. Su dieta diaria habitual estaba basada en pienso para gato adulto de marca comercial *ad libitum*. Así mismo, el paciente se encontraba desprovisto del pie derecho desde hace más de 2 años. El hábitat del ejemplar consistia de un recipiente de plástico rígido, de aproximadamente 60 x 30 x 30cm, de sustrato le colocaban toallas de tela con

ISBN: 978

cambio semanal, sin fuentes artificiales de calor, temperatura ambiental media de 23°C. El motivo de consulta fue que el paciente comenzó a arrastrar súbitamente el miembro pélvico izquierdo, con una evolución de 48 horas, no progresivo.
Al examen físico general, el paciente se mostró alerta con ausencia de la región distal del miembro pélvico derecho (MPD) desde los metacarpos, con el tegumento cicatrizado por completo; "Tuna" presentaba ataxia ambulatoria, claudicación grado IV del miembro pélvico izquierdo (MPI) y mantenía el miembro en abducción. De la misma extremidad, presentaba pérdida de la continuidad de la piel en región medial distal y plantar, además de exudado purulento escaso en la misma región, aumento de volumen de tejido blando e hiperemia. Al examen neurológico, el paciente no presentaba propiocepción del MPI, reflejos miotácticos, sensibilidad profunda y superficial ausentes desde articulación femorotibiopatelar hasta falanges en región distal.

Se realizó estudio radiográfico (Figs. 1 y 2) de columna vertebral lumbar en proyecciones estudio ventrodorsal y lateral derecha - izquierda, observándose desplazamiento hacia dorsal de L-4, aumento del espacio intervertebral L-4 a L-5, además de una estructura radiolúcida en región ventral del espacio intervertebral L-4-L-5 compatible con la formación de un osteofito, además de atrofia severa de la apófisis espinosa L-5.

Pruebas complementarias

Se tomaron muestras de sangre (cuadro 1), donde reportaron leucopenia por linfopenia asociada a estrés.

Analitos	Valor	Valor normal	Unidades
Hematocrito	0.37	(0.22-0.64)	L/L
Eritrocitos	4	(3-16)	x 10^6/µL
Hemoglobina	8.1	(7.0-21.1)	g/dL
VGM	44.4	(41-94)	fL
CGMH	21.9	(17-48)	g/dL
HCM		(11-31)	pg
Plaquetas	Suficientes	(60-347)	x 10^3/µL
Sólidos totales	40	(40-77)	g/L
Leucocitos	2.8	(3-43)	x 10^3/µL
Neutrófilos	0.9	(0.6-37.4)	x 10^3/µL
Bandas	0		x 10^3/µL
Metamielocitos	0		x 10^3/µL
Mielocitos	0		x 10^3/µL
Linfocitos	0.7	(0.9-13.1)	x 10^3/µL
Monocitos	0.1	(0-1.6)	x 10^3/µL
Eosinófilos	0.7	(0-5.1)	x 10^3/µL
Basófilos	0	(0-1.5)	x 10^3/µL
Otros hallazgos	Agregados plaquetarios 2+.		
	Leucopenia por linfopenia asociada a estrés.		

Cuadro 1. Hemograma. Valores de referencia tomados de: Quesenberry, K.; Carpenter, J. 2012. Ferrets, rabbits & rodents. Clinical Medicine and Surgery. 3era. Ed. pág. 417.

ISBN: 978

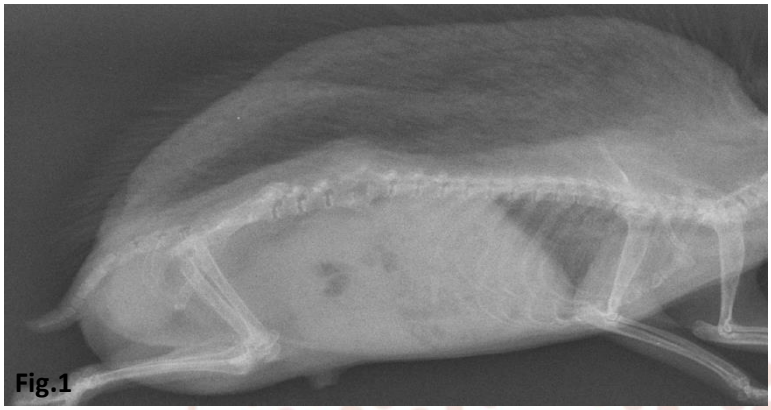

Figura 1. Primera radiografía (proyección lateral derecha-izquierda). Figura 2. Primera radiografía (proyección ventrodorsal).

Se consideró que los hallazgos clínicos y radiográficos eran compatibles con una osteodistrofia por neoplasia de tejido óseo. Se inició tratamiento con corticoesteroides: prednisolona a 1.1mg/kg PO BID HNA, protector de mucosa gástrica, terapia analgésica a base de un opiaceo (tramadol 4mg/kg PO TID HNA, ginkgo biloba 2mg/kg PO SID 30 días, vitamina E 400UI/kg PO SID 45 días; además de tratamiento para la lesión tegumentaria en MPI.

A los 17 días de haber iniciado el tratamiento, se observó ligero aumento de volumen de tejido blando en espacio subcutáneo de región lumbar, además, el paciente presentó disminución en la propiocepción, sensibilidad profunda presente pero ausencia de sensibilidad superficial del MPD, además de haber disminuido ligeramente su nivel de actividad y consumo de alimento, por lo que se incrementó la dosis de prednisolona a 1.35mg/kg PO BID HNA y tramadol a 5mg/kg PO BID HNA. Debido a la atrofia muscular que empezo a presentar el MPI, se indican fisioterapia (cinesiterapia y amasamiento).

El paciente exhibio ocasionalmente conducta de automutilación de ambos pies, por lo que se le mantiene con vendajes de protección todo el tiempo, sin embargo, esta conducta se exacerba a los 45 días del primer abordaje, por lo que se indicó gabapentina a 4mg/kg PO TID HNA. Además, como nuevo hallazgo, se observó de un tejido de nueva formación en región medial ventral de cavidad abdominal, de 2cm de diámetro, de bordes redondeados, ligeramente desplazable, por lo que se indica ecografía abdominal. El aumento de volumen en región lumbar había incrementado, era tejido de consistencia firme, no desplazable de 3.2 x 3.9 x 2.6 cm aproximados de altura, con manifestación de dolor moderado a la manipulación.

A pesar de los cambios patológicos descritos, el sujeto se mostraba activo, consumía alimento y líquidos de manera voluntaria y mantuvo el peso corporal. Se realiza PAF de la región lumbar dorsal, obteniendose escasa celularidad conformada por escasas células

ISBN: 978

fusiformes, por lo que se relaciono con una neoplasia de origen mesenquimal. A los 60 días se realizó un segundo estudio radiográfico (Figs. 3 y 4), observando cambios compatibles con osteolisis de cuerpos vertebrales L-4 y L-5. El paciente presenta degeneración nerviosa de MPD (sensibilidad profunda ausente), sin embargo, se desplazaba con los miembros torácicos.

Figura 3. Segunda radiografía (proyección lateral izquierda-derecha). Figura 4. Segunda radiografía (proyección ventrodorsal).

A los 106 días, la masa localizada en la cavidad abdominal se encontraba abarcando cavidad abdominal media derecha y dorsal a ventral; al ultrasonido, se encontró una estructura con múltiples zonas anecoicas de 4.2 x 4.5 cm aproximadamente y 3.6 cm de altura, con consistencia firme y no desplazable. "Tuna" había presentado taquipnea intermitentemente, además de enteritis crónica y ataxia no ambulatoria, seguía alerta y consumiendo alimento de manera voluntaria y en volumen adecuado. Se realizó un último estudio radiográfico (Figs. 5 y 6), tras lo cual, el propietario decidió que se aplicara la eutanasia al paciente.

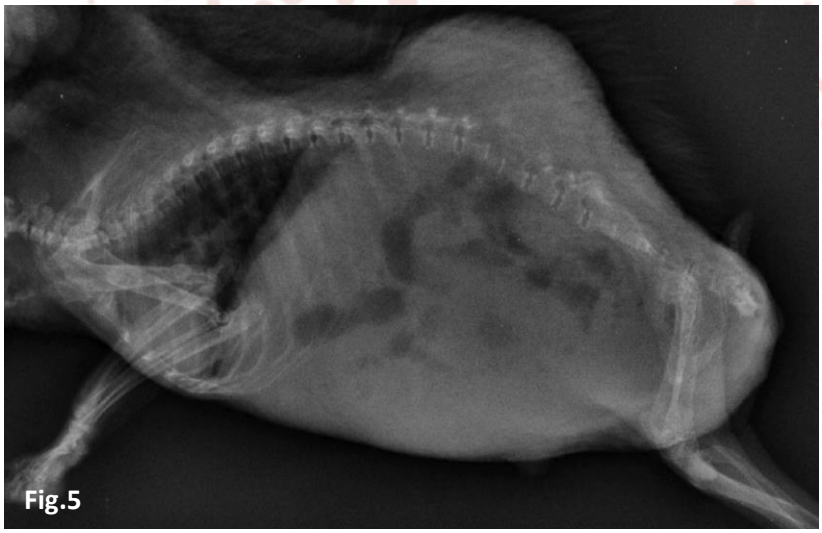

Fig. 5. Tercer radiografía (proyección lateral izquierda – derecha).

Fig. 6. Cuarta radiografía (proyección ventrodorsal).

ISBN: 978

Estudio post mortem

Se recibió en el Departamento de Patología de la Facultad de Medicina Veterinaria y Zootecnia –UNAM, el cadáver del animal antes referido, tenía condición corporal (3/5). La región abdominal lateral izquierda estaba ocupada por un tejido de nueva formación de superficie multinodular, de consistencia suave a firme, que al corte exhibía zonas blancas con áreas rojo violáceas entremezcladas con cavidades repletas de material sanguínolento. Dicho tejido infiltraba los músculos lumbares y envolvía 3 ó 4 vertebras lumbares, además se proyectaba hacia el interior de la cavidad abdominal y se adhería parcialmente a la cápsula del riñón izquierdo (Fig. 7). Los pulmones sobre la pleura tenían nódulos blanco opaco de 3 mm diámetro distribuidos multifocalmente y al corte profundizaban ligeramente al parénquima.

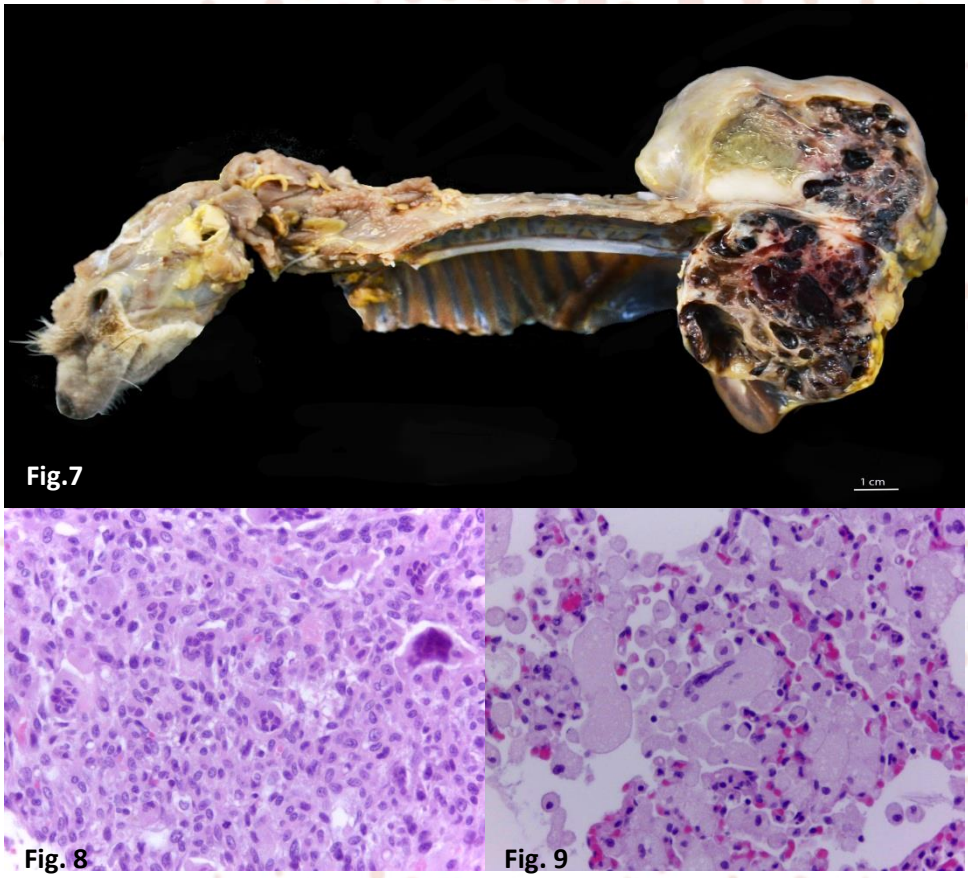

Fig. 7 Aspecto macroscópico del tumor localizado en la región dorso caudal. La superficie de corte muestra numerosas cavidades ocupadas por detritus celulares y sangre, entremezcladas con áreas sólidas blancas. **Fig. 8** Corte histológico de tumor localizado en la región lumbosacra conformado por numerosos osteoblastos y osteoclastos neoplásicos. Aumento 400x. Tinción de H y E. **Fig.9** Corte histológico de pulmón cuyos espacios aereos estan ocupados por numerosos macrófagos con citoplasma eosinofilico ligeramente espumoso, así como material eosinofilico. Aumento 200x

ISBN: 978

Hallazgos microscópicos

Se revisaron varios cortes histológicos de un tejido neoplásico localizado en la región lumbo-sacra. Este se encuentra parcialmente delimitado y no encapsulado; formado por células mesenquimales poliédricas con marcado pleomorfismo, dispuestas en patrón solido en su mayoría y sostenidas por cantidades variables de estroma fibrovascular. Dichas células tienen de escaso a moderado citoplasma eosinofílico, de bordes pobremente definidos, los núcleos son alargados en su mayoría con cromatina fina granular y uno a dos núcleos prominentes, además de células binucleadas y multinucleadas. Se observan de 2 a 5 figuras mitósicas por campo aleatorio de 40x. Multifocalmente entre las células neoplásicas se observan agregados de matriz osteoide que forman lagunas (Fig. 8).

Así mismo, en los cortes histológicos de pulmón, multifocalmente se observaban por debajo de pleura numerosos macrófagos con citoplasma finamente vacuolado, además estaban dispuestos alrededor de los bronquios y bronquiolos. Se realizaron tinciones especiales de Gram, Gomori Grocott y PAS, para descartar bacterias y hongos, las cuales fueron negativas. Finalmente, se emitió el diagnóstico de *osteosarcoma osteogénico* para el tumor localizado en la región abdominal lateral izquierda, además de *neumonía lipídica moderada, multifocal coalescente* correspondiente a los cúmulos subpleurales de macrófagos descritos en el pulmón (Fig. 9).

Criterios de diagnósticos

El diagnóstico se basó inicialmente en los cambios líticos observados en las vertebras L4 y L5 mediante el estudio radiológico, que aunado a la evolución del paciente sugirieron una neoplasia con origen en el tejido óseo, situación que fue confirmada mediante el estudio citológico con la obsevación de células atípicas con apariencia mesenquimal, así como el estudio de ultrasonido, en el que pudo observarse la extensión del tejido neoplásico a la cavidad abdominal y algunas de sus características morfológicas. Sin embargo, fue hasta el estudio postmortem que basados en las características histomorfológicas, la producción de matriz osteoide, el alto grado de pleomorfismo y las numerosas figuras mitosicas, el tejido neoplásico fue consistente con un osteosarcoma osteogenico. Por otro lado, la presencia de numerosos macrófagos con citoplasma espumoso adyacentes a los bronquios y en los espacios alveolares es característico de una neumonía lipídica.

Diagnósticos diferenciales

Con base en las características macroscópicas y microscópicas observadas en conjunto con las pruebas de imagenología y la literatura existente no se contemplaron otros diagnósticos diferenciales para el tumor localizado en la columna vertebral. En el caso de la neumonía lípidica descrita, se realizaron tinciones especiales para descartar infecciones por agentes micóticos ya que estas, se consideraron como principales diagnósticos diferenciales en esta especie.

ISBN: 978

DISCUSIÓN

El osteosarcoma es una neoplasia de comportamiento biológico maligno que suele presentar una rápida evolución. Clínicamente, se debe considerar a otros tumores primarios de hueso como diagnósticos diferenciales, así como osteomielitis provocada por hongos y bacterias, también se debe considerar fracturas reparadas, periostitis, artritis y osteopatía hipertrófica[7], todos estos considerando el sitio de lesión, las características particulares de cada lesión e incluso el periodo de evolución. En perros el osteosarcoma es la neoplasia más frecuentemente observada en costillas; pero en los erizos se encuentra clasificado dentro de las neoplasias mesenquimales con menor grado de incidencia[1], de hecho se considera que en orden de aparición puede encontrarse a las neoplasias epiteliales como los carcinomas de glándula mamaria o de células escamosas de la piel; los tumores de células redondas como el linfoma y el mastocitoma; y finalmente, los tumores mesenquimales incluido el osteosarcoma y otros sarcomas de tejidos blandos[5]. Adicionalmente, el desarrollo de algunos sarcomas han sido asociado con infecciones virales por retrovirus, sin embargo no ha sido confirmado en todos los casos[9].

Por otro lado, la neumonia lipídica es una enfermedad respiratoria poco frecuente, caracterizada por la acumulación de macrofagos llenos de lípidos que se aglomeran en los espacios alveolares e intersticio pulmonar. La neumonia lipídica se clasifica en dos tipos exógena y endogéna. La primera se debe a la aspiración de lípidos, como sucede en la incubación nasoesofagica mal realizada, en la que se administra aceite mineral directamente en los pulmones. La neumonia lipídica endógena se asocia a la acumulación de lipidos debido a una excesiva producción de los mismos, aunado a un deficiente metabolismo de estas sustancias en el pulmón. Este último tipo de neumonía lipidica es generalmente idiopatica, es decir se desconoce la causa primaria de la alteracion en el metabolismo de los lípidos. Sin embargo la forma endógena también se a asociado a obstrucción bronquial como sucede en pulmones con parásitos pulmonares, exudados o bien, neoplasias. La neumonia lipídica endógena se ha descrito en humanos, ratas, ratones, gatos, perros, llamas, osos, hurones, mapaches y tlacuaches. En México este tipo de neumonía esta descrita en un grupo de tlacuaches (*Didelphis virginiana*) en el estado de Colima, México. Cabe destacar que en erizos no existen descripciones de neumonías lipídicas[12].

CONCLUSIÓN

Diversos autores citan que los erizos pigmeos africanos están particularmente predispuestos a desarrollar neoplasias, ya que la incidencia de malignidad puede ser hasta del 80% y se han reportado estudios de poblaciones de erizos en los que, la incidencia de tumores ha sido hasta del 60% de los sujetos mayores de 3 años de edad.

El tratamiento de este tumor suele implicar escisión de la masa en caso de ser posible, sin embargo, las lesiones localizadas en columna vertebral no son compatibles con el tratamiento mencionado, por lo que el diagnóstico implica un mal pronóstico y corto periodo de sobrevida.

ISBN: 978

BIBLIOGRAFÍA

1. Raymond JT, Garner MM: Spontaneous tumors in hedgehogs: A retrospective study of fifty cases, in: Proceedings of the Joint Conference of the American Association of Zoo Veterinarians, American Association of Wildlife Veterinarians, Association of Reptilian and Amphibian Veterinarians, and the National Association of Zoo and Wildlife Veterinarians, Orlando, FL, 2001, pp 326-327

2. Done L, Dietze M, Cranfield M, et al: Necropsy lesions by body systems in African hedgehogs (Atelerix albiventris): Clues to clinical diagnosis, in: Proceedings of the Joint Conference of the American Association of Zoo Veterinarians and the American Association of Wildlife Veterinarians, Oakland, CA, 1992, pp 110-112

3. Raymond JT, White MR: Necropsy and histopathologic findings in 14 African hedgehogs (Atelerix albiventris): A retrospective study. J Zoo Wildl Med 32: 273-277, 1999

4. Raymond JT, Garner MM: Spontaneous tumors in captive African hedgehogs (*Atelerix albiventris*): A retrospective study. J Comp Pathol 124:128-133, 2001

5. Heatly JJ, Mauldin GE, Cho DY: A review of Neoplasia in the Captive African Hedgehog (*Atelerix albiventris*). Topics in Medicine and Surgery. Seminars in Avian and Exotic Pet Medicine, Vol 14, No 3, 182-192, 2005.

6. Ramos-Vara JA: Soft tissue sarcomas in the African hedgehog (*Atelerix albiventris*): Microscopic and inmunohistologic studi of three cases. J Vet Diagn Invest 13:442-445, 2001.

7. Meuten DJ: Tumors in domestic animals. Iowa State Press. A Blackwell State Press. 2002 Fourth edition.

9. Peauroi JR, Lowenstine LJ, Munn RJ and Wilson DW: Multicentric Skeletal Sarcomas Associated with Probable Retrovirus Particles in Two African Hedhogs (*Atelerix albiventris*). Vet Pathol 31:481, 1994.

10. Quesenberry, K.; Carpenter, J. 2012. Ferrets, rabbits & rodents. Clinical Medicine and Surgery. 3era. Ed. Pág. 417, 422-423.

11. Johnson, D. Hedgehogs and sugar gliders: respiratory, anatomy, physiology and disease. Veterinary Clinics of North America, Exotic Animal Practice 2011, vol. 14 issue 2. Pp.: 276-277.

12. García M LJ, López C RA, López MA, Prado PF. Nuemonía lípidica endogéna en tlacuaches (*Didelphis virginiana*) en el estado de Colima, México. Vet. Méx. Vol 3. No. 3 México Jul–Sep. 2012.

ISBN: 978

PLEURITIS CAUDAL FIBROPROLIFERATIVA Y NEUMONÍA INTERSTICIAL EN DECOMISOS DE PULMONES DE BOVINOS ENGORDADOS EN CORRAL

86

Lara, AAS[1*], Ramírez, HC[1], Olivares, SE[1], García MLJ[2], Picón, RFJ[1], Hernández, V G, López, MA[3]; Ramírez, RR[1]

[1]Posgrado Conjunto Facultad de Agronomía y Facultad de Medicina Veterinaria y Zootecnia, Campus Ciencias Agropecuarias, UANL, Gral. Escobedo, N.L.; [2]Centro Universitario de Investigación y Desarrollo Agropecuario, Tecomán, Colima, U de C.; [3]Atlantic Veterinary College, University of Prince Edward Island, Canadá
Correspondencia: Ramírez R, R (raramirez@prodigy.net.mx)

RESUMEN

Las neumonías y sus secuelas constituyen una de las causas principales de decomisos de pulmón en bovinos engordados en corral. En su mayoría estos decomisos corresponden a secuelas de bronconeumonías (supurativas o fibrinosupurativas), las neumonías representativas del Complejo Respiratorio Bovino (CRB). Sin embargo, en un trabajo reciente realizado en un rastro especializado en el sacrificio de bovinos engordados en corral, se reconoció que la mayor parte de decomisos pulmonares fueron lesiones pleurales en ausencia de consolidación de lóbulos craneales y, por ende, lesiones neumónicas que no correspondieron a CRB. Subsecuentemente, las lesiones microscópicas en parénquima pulmonar en estos casos se diagnosticaron como neumonías intersticiales. Este hallazgo motivó esta investigación. Los resultados que aquí se presentan son: a) el 82.52% de los rúmenes de los animales sacrificados tuvieron lesiones ruminales causadas por acidosis ruminal, b) las lesiones ruminales y las lesiones neumónicas no guardan relación estadísticamente significativas ($P>0.05$, χ^2), c) las lesiones neumónicas en estos pulmones decomisados por pleuritis corresponden microscópicamente a una pleuritis, proliferativa crónica en lóbulos caudales y microscópicamente, en el parénquima subyacente a una neumonía intersticial, d) algunas de las lesiones pleurales han mostrado también metaplasia, adiposa, condroide y eventualmente osteoide. Los resultados se discuten en razón de la posibilidad de que estas lesiones pleurales e intersticiales fueran causadas por episodios de sepsis, consecuencia de acidosis ruminal sub clínica.

Palabras clave: Bovinos engordados en corral, decomisos, pleuritis proliferativa crónica, neumonía intersticial, acidosis ruminal subclínica

ISBN: 978

ABSTRACT

The pneumonias and their sequelae represent one of the most important causes of condemnation in feedlot cattle. Mostly, these lung condemnations correspond to bronchopneumonia (suppurative or fibrinosuppurative), the representative pneumonias of bovine respiratory disease complex (BRDC). However, in a recent work in a slaughterhouse specialized to kill feedlot cattle, it was noted that the highest cause of lung condemnation were pleural lesions of caudal lobes in absence of cranioventral consolidation and thus, pneumonic lesions that do not correspond to BRDC. Microscopically, the lung parenchymal lesions in these cases were diagnosed as interstitial pneumonias. These findings precede this investigation in which it was encountered the following: a) the 82.52% of the rumens of these animals showed lesions associated to ruminal acidosis, b) the ruminal lesions and the pneumonic lesions were no significantly related ($P>0.05$, $\chi 2$), c) the pneumonic lesions in the condemned lung with pleuritis corresponded microscopically to a chronic proliferative pleuritis in caudal lobes and to an interstitial pneumonia in the subjacent parenchyma and, d) some of these pleural lesions also had metaplasia, lipidic, chondroid, and eventually osteoid. The results are discussed with relation to possible episodes of sepsis originated from subclinical ruminal acidosis as responsible of the condemned lungs with pleuritis, interstitial pneumonia and pleural metaplasia.
Keywords: Feedlot cattle, condemnations, chronic proliferative pleuritis, interstitial pneumonia, subacute ruminal acidosis

INTRODUCCIÓN

Las neumonías constituyen el problema más importante en las explotaciones de ganado bovino engordado en corral.[1] En los Estados Unidos se ha estimado en 750,000,000 (setecientos cincuenta millones de dólares) las pérdidas anuales que ocasionan los problemas respiratorios en el corral.[1,2] En México no hay un estimado al respecto pero pudiera decirse que las pérdidas son también cuantiosas.

La complejidad en las interacciones entre los diversos agentes infecciosos (sinergismo virus-bacterias) y las inevitables condiciones que contribuyen a su diseminación cuando los animales se encuentran disminuidos en sus mecanismos de defensa (acopio, transporte y hacinamiento de animales de diversos orígenes, muchos de ellos recién destetados), hacen necesario que este grupo de enfermedades respiratorias en el ganado sea considerado un síndrome o un complejo respiratorio.[1]

Aunque el término Complejo Respiratorio Bovino (CRB) es inespecífico en lo que se refiere a las etiologías, también es bastante útil para referirse a un cuadro respiratorio neumónico que evoluciona como una lesión pulmonar caracterizada por una bronconeumonía exudativa (supurativa, fibrinosa o fibrinosupurativa), resultado de la colonización del tracto respiratorio inferior (bronquiolos y alveolos) por bacterias oportunistas. Estas bacterias se encuentran colonizando tracto respiratorio superior en el propio animal, pero ante condiciones de estrés e infecciones respiratorias virales, aprovechan la incapacidad circunstancial del tracto respiratorio para depurarlas y

ISBN: 978

entonces colonizan tracto respiratorio inferior, provocando un severo daño pulmonar, muchas veces tan severo que ocasiona la muerte del animal.[1]
Las neumonías del CRB tienen siempre una distribución craneoventral y las áreas afectadas siempre se encuentran consolidadas. La extensión puede variar; en los casos fulminantes las lesiones macroscópicas son extensas (>50%), mientras que en los animales que reciben tratamiento o son destinados a sacrificio por bajo rendimiento, las áreas afectadas representan un 30% o menos.[3] Las secuelas de las lesiones pulmonares neumónicas se han considerado responsables de bajos desempeños en corral y detrimento en el rendimiento de las canales.[1,2,4] Por lo general las secuelas reconocidas son lesiones de consolidación en parénquima pulmonar, primordialmente en lóbulos craneales y fibrosis y adherencias pleurales.[2,4] No obstante, son muy pocos los estudios histopatológicos que han confirmado los hallazgos macroscópicos en el rastro.

Otro tipo de neumonías, la neumonías intersticiales, tienen también relevancia como causa de muerte en bovinos confinados en corrales de engorda (feedlots en inglés). Fulton y cols. (2007) realizaron un extenso estudio sobre mortalidad, asociándolo a lesiones, asilamiento de agentes bacterianos y pruebas de inmunohistoquímica y moleculares, para demostrar agentes virales y encontraron que las neumonías intersticiales fueron las segundas en orden de importancia, después de las bronconeumonías, pero no se correlacionaron positivamente con agentes infecciosos.[5] Estos resultados apoyan el hecho de que las neumonías intersticiales no se incluyan dentro de las neumonías representativas del CRB, debido a que en su presentación no influyen condiciones estresantes ni infecciones virales predisponentes que favorezcan la colonización bacteriana a nivel bronquiolo-alveolar.[3] Por el contrario, las neumonías intersticiales se presentan casi a término del proceso, en animales plenamente adaptados a corral, y no hay etiologías infecciosas implícitas.[3-6]

Las neumonías intersticiales, llamadas por algunos "Neumonías Atípicas", quizás para hacer más evidente su diferencia con las "típicas" bronconeumonías exudativas, son lesiones pulmonares difusas en las que no hay una franca consolidación, ni tampoco una exudación evidente, sino una textura elástica y pesada de pulmones que no presentan colapso ante la apertura de la cavidad torácica. Eventualmente en casos con mayor duración (2-3 días), los pulmones toman inclusive una textura semejante al caucho; estos pulmones pueden mostrar un abundante edema que rezuma como espuma de tráquea y bronquios y además, pueden reconocerse zonas enfisematosas en la parte dorsal de los lóbulos diafragmáticos.[3,6]

Las neumonías intersticiales en bovinos, son en realidad un grupo de lesiones pulmonares que tienen en común un daño en intersticio: los septos alveolares y los septos interlobulillares. Algunas de las peculiaridades de este amplio y heterogéneo grupo, pueden apreciarse a nivel histopatológico, como son: a) engrosamiento de los septos alveolares debido a la presencia de edema y/o infiltración de células inflamatorias, b) abundante edema alveolar, rico en proteína que inclusive se condensa formando membranas hialinas que se adosan a las paredes alveolares, y c) reparación del epitelio alveolar dañado, mediante proliferación de neumocitos turgentes

ISBN: 978

(neumocitos tipo II). Algunos le denominan a esta proliferación, epitelialización alveolar.[6] En medicina, algunos términos con cierta equivalencia son neumonía intersticial aguda (AIP en inglés), daño alveolar difuso (DAD en inglés), también daño pulmonar agudo (ALI en inglés), e inclusive síndrome de dificultad respiratoria aguda (ARDS en inglés).[7]

En bovinos, cuando la presentación clínica de insuficiencia respiratoria es abrupta y severa, caracterizada por disnea, respiración jadeante con el hocico abierto y la lengua protruida, y las lesiones microscópicas en pulmón presentan las características histopatológicas señaladas anteriormente, puede aseverarse que se trata del síndrome de dificultad respiratoria aguda (ARDS).[6,7] En estos casos resulta imprescindible constatar que la lesión pulmonar sea bilateral, y que el edema alveolar rico en proteína sea resultado del daño sobre la barrera alveolo/capilar, y no de origen cardiogénico.[7]

Al contrario de la confirmación de secuelas de bronconeumonía en pulmones de bovino proveniente de corral de engorda decomisados en rastro, no existe un reconocimiento previo de la neumonía intersticial en pulmones decomisados en rastro. Con anterioridad nuestro grupo ha puesto de manifiesto lo anterior en pulmones originalmente decomisados por una pleuritis crónica con lesiones proliferativas en el borde de lóbulos caudales.

Al considerar que la sepsis puede causar neumonía intersticial y asumiendo que en los eventos de acidosis subclínica la sepsis es un hecho axiomático. Además dado que las dietas comúnmente empleadas en corrales de engorda, sobre todo en las etapas finales son dietas muy energéticas con alto contenido de grano y escasa fibra, la acidosis ruminal subclínica es altamente prevalente e insidiosa en el corral. La patología asociada con acidosis ruminal subclínica es amplia pero no contempla neumonías directamente y por lo tanto no hay información sobre los efectos deletéreos de la sepsis derivada de episodios de acidosis ruminal en el pulmón del ganado engordado en corral y tampoco de su presentación en el matadero. En este trabajo se explora tanto la relación entre rumenitis y neumonía así como la evidencia histopatológica de neumonía intersticial en estos pulmones decomisados.

MATERIAL Y MÉTODOS

Rastro en donde se realizó el trabajo

El estudio se realizó en un rastro TIF ubicado en Guadalupe, N.L., en el que se sacrifica exclusivame nte ganado bovino de engorda, procedente de distintos municipios del Estado de Nuevo León e inclusive de otros estados. Durante 5 días se presenció el sacrificio de 389 bovinos de tipo comercial de carne, sexo y edad variables (por lo general vaquillas y toretes), peso comercial (480±12 kg) y distinta procedencia.

Determinación del número de muestras

Se revisaron las vísceras de 389 animales. El número (384), se obtuvo en un calculador disponible en la red: tamaño de muestra para una frecuencia en una población.[8] Se consideró un número de muestra en una población finita, con una frecuencia desconocida hipotetizada en 50% ± 5%, límites de confianza estimados como porcentaje

ISBN: 978

absoluto con 5% y un efecto del diseño para estudios en grupos de DEFF (Efecto del diseño para análisis de muestras completas)

1. La fórmula empleada fue: $n = [DEFF*Np(1-p)]/[(d^2/Z^2_{1-\alpha/2}*(N-1)+p*(1-p)]$[8]

Observación de vísceras

Durante el muestreo, el equipo de trabajo se dividió en dos partes. Tras el sacrificio de un animal, una parte del equipo revisó la mucosa del rumen (víscera verde) en busca de lesiones. Al mismo tiempo, en otro sitio, otra parte del equipo de investigación revisaba minuciosamente los pulmones que de acuerdo al criterio de los médicos veterinarios zootecnistas acreditados y responsables de la inspección de las vísceras, fueron decomisados en cada animal (víscera roja) y se determinó la correspondencia cuando el mismo animal presentó a la vez, rumenitis y neumonía.

Asignación de un grado de severidad y registro de las lesiones ruminales

Al analizar la mucosa ruminal, se registraba el número del animal al cual pertenecía el órgano, y el grado de severidad asignado a las lesiones por el equipo de investigación. El grado de severidad de las lesiones ruminales se categorizó en 4 niveles según los siguientes criterios:

Rumenitis nula (R0): Mucosa ruminal sana.

Rumenitis leve (R1): Mucosa ruminal con algunos focos de papilas engrosadas y endurecidas (paraqueratosis).

Rumenitis moderada (R2): Mucosa ruminal con paraqueratosis y zonas con pérdida de papilas ruminales.

Rumenitis severa (R3): Mucosa ruminal con paraqueratosis, zonas con pérdida de papilas ruminales y presencia de úlceras.

Clasificación, asignación del grado de severidad y registro de las lesiones pulmonares

Los pulmones decomisados fueron catalogados en 2 grupos. En el grupo 1 se englobaron los pulmones con lesiones características de bronconeumonía (BN); mientras que en el grupo 2 se incluyeron los pulmones que presentaban lesiones pleurales y que posteriormente fue corroborado microscópicamente que el parénquima subyacente mostró neumonía intersticial (NI). Al recibir los decomisos pulmonares; el equipo de investigación registraba el número del animal al cual pertenecían, el grupo al cuál habían sido asignados, y el grado de severidad designado a las lesiones. Al igual que las lesiones ruminales, la severidad de las lesiones pulmonares comprende 4 niveles. Para asignar el grado de severidad a las lesiones macroscópicas del grupo 1 se tomaron en cuenta los siguientes criterios:

BN Nula (BN0): Pulmones sanos (Pulmones no remitidos para su análisis por no ameritar decomiso).

BN Leve (BN1): Pulmones con algunos focos de consolidación craneoventral (<30% lóbulos craneales).

ISBN: 978

BN Moderada (BN2): Pulmones con focos de consolidación craneoventral (>30% lóbulos craneales) y consistencia firme (presencia de tejido fibroso).
BN Severa (BN3): Pulmones con consolidación craneoventral (lóbulos craneales y alguna porción de los lóbulos intermedio/caudales), consistencia firme (presencia de tejido fibroso) y presencia de abscesos (bronquiectasia) o exudado supurativo en bronquios y/o bronquiolos.

Para asignar el grado de severidad a las lesiones macroscópicas del grupo 2 se tomaron en cuenta los siguientes criterios:

NI Nula (NI0): Pulmones sanos (Pulmones no remitidos para su análisis por no ameritar decomiso).
NI Leve (NI1): Pulmones con presencia de depresiones pleurales sobre lóbulos diafragmáticos (microscópicamente las depresiones correspondieron a lesiones focales de pleuritis con fibroplasia cicatrizal y las lesiones en parénquima a neumonía intersticial).
NI Moderada (NI2): Pulmones con presencia de depresiones pleurales más proyecciones fibrosas pleurales (microscópicamente las proyecciones correspondieron a excresencias irregulares de textura suave y aspecto hiperémico de una pleuritis crónica activa y neumonía intersticial subyacente).
NI Severa (NI3): Las lesiones anteriores más las evidencias en pleura visceral de adherencias entre pleura visceral y pleura parietal sobre lóbulo diafragmático.

Vale señalar que en todos estos casos en este grupo hubo un colapso parcial del pulmón y en su mayoría, ausencia de lesiones de consolidación craneoventral y sólo en tres casos en los que también ocurrieron lesiones craneoventrales concomitantes, la decisión de inclusión o exclusión se tomó con base en la ausencia de lesiones exudativas en vías respiratorias de los lóbulos diafragmáticos a nivel microscópico y también a la confirmación de engrosamiento de septos alveolares.

Obtención y procesamiento de muestras

Además de registrar el número del animal, el grupo al cual fue asignado y el grado de severidad de la lesión; se tomaron muestras de aproximadamente 1.5 cm^3 del tejido pulmonar afectado. En el caso de la BN se consideró la presencia de exudado y/o el sitió con mayor consolidación en párenquima, siempre en lóbulos craneales. En el caso del grupo NI, específicamente se colectó la lesión en pleura y el parénquima pulmonar subyacente, siempre en lóbulo diafragmático en su parte caudal. Éstas fueron conservadas en recipientes estériles con formalina amortiguada al 10% hasta su procesamiento. Posteriormente, las muestras fueron enviadas al Laboratorio de Anatomía Patológica del Hospital Universitario de la Facultad de Medicina, de la Universidad Autónoma de Nuevo León; en donde fueron sometidas al procedimiento rutinario de inclusión en parafina, sección a 4µm, y tinción de Hematoxilina y Eosina. En los casos que fue requerido se realizó también la tinción tricrómica de Masson.

ISBN: 978

Análisis histopatológico

Una vez obtenidas las laminillas; se analizaron las lesiones microscópicas de cada muestra, y en base a ellas se confirmó el tipo de neumonía y el grado de severidad definitivo correspondiente a cada caso. La asignación del grado de severidad a las lesiones microscópicas de BN, se basó en la presencia de exudado supurativo en bronquios y bronquiolos o exudado fibrinoso o fibrinosupurativo en los espacios alveolares, perilobullillares y pleura; y la extensión de dichas lesiones en la laminilla tomando en cuenta todas las laminillas correspondientes a cada caso (por lo general dos y eventualmente tres laminillas).

En el caso de las lesiones microscópicas de NI, la asignación del grado de severidad se basó en el grosor e integridad de los septos alveolares, el grado de severidad del enfisema alveolar y la extensión de la fibroplasia pleural, tomando en cuenta todas las laminillas de la misma muestra. Como se mencionó, en tres casos en los que también ocurrieron lesiones craneoventrales concomitantes, la decisión de inclusión en todos los casos se tomó con base en la ausencia de lesiones exudativas en vías respiratorias de todas las secciones observadas y se asumió que hubo concomitancia de los dos tipos de lesiones neumónicas en eventos distintos pero que la bronconeumonía no fue tan extensa como para obnubilar la evidencia de neumonía intersticial.

RESULTADOS

Análisis estadístico

En el Cuadro 1 se presentan los resultados obtenidos. Las tablas de contingencia para los dos tipos de lesiones pulmonares se muestran en el Cuadro 2. Mediante tablas de contingencia y posteriormente un análisis de Xi^2, no se demostró asociación entre las neumonías estudiadas y la rumenitis ($P>0.05$). Por lo tanto, se rechazó la hipótesis de que las lesiones ruminales estuvieran asociadas a cualquiera de las lesiones neumónicas y por ende éstas condiciones son independientes.

Registros del rumen, decomisos pulmonares y número de muestras

Durante los 5 días de muestreo, se obtuvieron 389 registros de rumen. Los médicos veterinarios responsables del rastro realizaron un total de 57 decomisos pulmonares, de los cuáles se tomaron muestras del tejido afectado con alguna de las lesiones anteriormente descritas.

Prevalencia a nivel de rastro

La prevalencia a nivel de rastro de rumenitis (R) fue considerablemente mayor que las de BN y NI. La prevalencia general de R fue de un 82.52%; del cual la prevalencia del grado 1 fue de 41.43%, el grado 2 tuvo un 30.84%, y el grado 3 un 27.72%. La prevalencia general de BN fue tan solo de 1.8%, del cual la prevalencia del grado 1 fue de 42.86%, 14.28% del grado 2, y 42.86% del grado 3. Por otro lado, la prevalencia general de NI fue de 12.85%, de la cual 62% fue del grado 1, 24% fue del grado 2 y, 14% correspondió a grado 3.

ISBN: 978

Descripción histopatológica

En la observación del grupo 1 (BN) bronconeumonías las lesiones principales fueron: abundante exudado purulento en la mayoría de bronquios y ocasionalmente bronquiectasia; asimismo, metaplasia escamosa en algunos casos. En bronquiolos metaplasia de células caliciformes y eventualmente bronquiolitis obliterante. En parénquima alveolar también había neutrófilos infiltrando, edema y fibrina organizada. En muchos casos los neumocitos tipo II se encontraron proliferados; asimismo hubo en varios casos hipertrofia de la musculatura lisa de alveolos. La fibroplasia fue más notoria en septos interlobulillares y en pleura. Ocasionalmente hubo extensas zonas de necrosis limitadas por abundante tejido conectivo fibroso, probablemente derivadas de bronquiectasia. En todos los casos las lesiones microscópicas estuvieron limitadas a los lóbulos craneales de pulmón. El diagnóstico morfológico en estos casos fue bronconeumonía supurativa y fibrinosupurativa con bronquiectasia y pleuritis, severa, crónica, difusa.

Para el grupo 2 (NI) neumonía intersticial, la lesión principal y la razón original de los decomisos fue una lesión pleural de tipo inflamatorio y proliferativo ocasionada por la fibrina organizada y vascularizada que provocaba excresencias vellosas sobre la pleura fibrosa; la respuesta inflamatoria en estas estructuras era moderada y mayormente asociada a infiltración linfoplasmocítica. El parénquima subyacente siempre mostró engrosamiento de septos alveolares. Muchas veces por edema o también por fibroplasia en septos alveolares o por la proliferación de neumocitos tipo II. También hubo atelectasia y zonas de enfisema alternando. En varios casos la media de las arterias se apreció engrosada. De manera sorprendente se reconoció, en la pleura engrosada por tejido conectivo fibroso, tejido adiposo, cartílago hialino y a veces tejido óseo en ausencia de respuesta inflamatoria en sitios adyacentes a las zonas con proyecciones pleurales fibrosas e hiperémicas. El diagnóstico morfológico fue pleuritis fibrosa con metaplasia condroide y ósea, y neumonía intersticial subyacente en parénquima, leve, crónica focal extensiva.

DISCUSIÓN

La acidosis ruminal es una condición inevitable en el corral de engorda; la forma más severa que puede llegar hasta la muerte, la acidosis ruminal clínica y aguda es un evento accidental y afortunadamente poco común, en cambio la acidosis ruminal subclínica, considerada crónica es al contrario probablemente una de las condiciones patológicas más comunes e insidiosas con múltiples efectos colaterales. Es probable que en algún momento, todos los bovinos en corrales de engorda, sujetos a dietas altamente fermentables hayan padecido de acidosis ruminal subclínica.[9] En nuestro trabajo se demuestra que la rumenitis desde paraqueratosis ruminal hasta úlceras amplias en epitelio ruminal, lesiones consideradas reflejo de acidosis ruminal ocurre en el 82.52% de los rúmenes revisados. Se ha demostrado de manera categórica que los eventos de acidosis ruminal pueden ocurrir durante todo el periodo de engorda pero son mucho más frecuentes y severos hacia la etapa final del proceso.[9] Esto también avala nuestros resultados. Rezac (2013) registró un 24% de lesiones ruminales en una población de 19,230 animales.[10] En Sudáfrica en cambio se ha registrado hasta un 56% de lesiones en

ISBN: 978

la mucosa ruminal, pero con una variabilidad entre los corrales estudiados entre 5.5% y 94%.[10] Por otra parte, a nivel de corral los casos de neumonía intersticial (o dificultad respiratoria aguda, ARDS en inglés), ocurren sobre todo en animales al final del proceso en el corral de engorda.[10] Por lo tanto, la acidosis ruminal y la neumonía intersticial son dos condiciones patológicas que se presentan con mayor frecuencia al final del proceso de engorda en corral y guardan relación con el número de días que los animales permanecen en corral consumiendo dietas con mayores contenidos energéticos y más fermentables.[9-11]

Los resultados que aquí se encontraron no demuestran asociación entre rumenitis y bronconeumonía ni entre rumenitis y neumonía intersticial. No obstante, persistimos en nuestra suposición y creemos que la amplia prevalencia de lesiones ruminales juega un papel importante obnubilando la probable asociación. Tómense en cuenta que una de las condiciones patológicas mayormente asociada a rumenitis, los abscesos hepáticos, nunca han sido asociados con rumenitis mediante un procedimiento estadístico riguroso y sólo se han advertido frecuencias y su relación siempre se ha presentado por separado, aunque su asociación es axiomática.[10] Esta dificultad estriba en parte, en el hecho de que para realizar una asociación entre rumenitis y abscesos hepáticos se requiere de una identificación precisa del rumen con el hígado del animal, que por lo general se revisan por separado y no siempre puede establecerse esta premisa básica en un rastro con un proceso rutinario a la velocidad del proceso en cadena.[10] Por otra parte, aunque la evaluación de la patología ruminal debería ser un indicador de la eficiencia de los procedimientos nutricionales en el corral, nunca son tomados en cuenta por los nutriólogos y los parámetros de rendimiento se ponderan para estos juicios.
En la actualidad a pesar del desarrollo de nuevos antibióticos y biológicos con probada capacidad inmunogénica la presentación de neumonías asociadas al CRB va en aumento y sólo drásticas intervenciones como la metafilaxia han sido eficientes en el control de los problemas.[1] Este concepto ha sido trasladado a los hallazgos en rastro en trabajos sobre decomisos que adscriben diagnósticos sindrómicos a los pulmones decomisados.[12] Sin embargo, al parecer esto no es exacto y en un trabajo en Sudáfrica se demostró que la mayoría de decomisos correspondió a lesiones pleurales en ausencia de consolidación pulmonar.[4] Esto concuerda con nuestros resultados y pone en entredicho que los decomisos pulmonares deban atribuirse al CRB. Las lesiones compatibles con una neumonía intersticial en este trabajo deben verse como una oportunidad de averiguar más allá del CRB.

Una de las condiciones más consistentes para reproducir la fase exudativa del daño alveolar difuso, un término empleado en medicina de humanos para hacer referencia a neumonía intersticial, es la administración de endotoxina.[7] Durante la acidosis ruminal, la trans locación de endotoxinas de rumen a circulación y el potencial para inducir una reacción inflamatoria sistémica no debe subestimarse.[9] Esto ocasiona múltiples condiciones patológicas asociadas,[9] que eventualmente podría también dar lugar a episodios sistémicos proinflamatorios que podrían afectar la sensible y delicada vascularización de alveolos pulmonares y pleura visceral. Nosotros proponemos que está es la razón de la fibroplasia crónica en la pleura visceral de lóbulos caudales y que en los

ISBN: 978

bordes de lóbulos diafragmáticos genera una pleuritis crónica activa que se caracteriza por proliferación de excresencias pleurales. Inclusive, al tomar en cuenta que las células madre mesenquimales dan lugar a tejido adiposo, cartílago y hueso,[13] y que el cartílago es un tejido que naturalmente prospera en condiciones de hipoxia y medio ácido en comparación con otras estirpes celulares,[14] la metaplasia pleural en nuestros pulmones puede ser una nueva evidencia de la acidosis como inductor en parte, de la lesión. Tómese en cuenta también que en el tejido conectivo fibroso hay fibroblastos con capacidad para actuar como células madre mesenquimales y por ende para diferenciarse en cartílago, hueso o tejido adiposo.[13] Nuestra propuesta puede tener una evidencia objetiva en la metaplasia que aquí encontramos. Otros estudios podrán confirmar esta propuesta.

CONCLUSIONES

Las lesiones ruminales relacionadas con acidosis ruminal resultaron mucho más prevalentes que las lesiones neumónicas. Las lesiones neumónicas caracterizadas por pleuritis y neumonía intersticial resultaron en mayor proporción que las bronconeumonías relacionadas con CRB. No hubo una asociación significativa entre las lesiones ruminales y las lesiones neumónicas registradas. Se discute la posibilidad que los eventos de acidosis ruminal que causan rumenitis en los bovinos engordados de manera intensiva en corral sean responsables de las neumonías intersticiales y pleuritis, proponiendo eventos de sepsis derivados de la rumenitis. Asimismo se discute la presencia de metaplasia pleural adiposa, condroide y ósea, proponiendo este cambio como resultado de diferenciación de fibroblastos precursores de células madre mesenquimales en la pleuritis crónica activa en un ambiente acidótico e hipóxico. Se requiere de estudios posteriores incluyendo estudios experimentales para confirmar esta hipótesis.

REFERENCIAS

1. TAYLOR JD, FULTON RW, LEHENBAUER TW, STEP DL, CONFER AW. The epidemiology of bovine respiratory disease: What is the evidence for preventive measures? Can Vet J, 2010; 5:1351-1359.

2. SCHNEIDER MJ, TAIT RG JR, BUSBY WD, REECY JM. An evaluation of bovine respiratory disease complex in feedlot cattle: Impact on performance and carcass traits using treatment records and lung lesion scores. J Anim Sci 2009;87(5):1821-1827. doi: 10.2527/jas.2008-1283. Epub 2009 Jan 30.

3. PANCIERA RJ, CONFER AW. Pathogenesis and pathology of bovine pneumonia. Vet Clin North Am Food Anim Pract 2010; 26: 191-214.

4. THOMPSON PN, STONE A, SCHULTHEISS WA. Use of treatment records and lung lesion scoring to estimate the effect of respiratory disease on growth during early and late finishing periods in South African feedlot cattle. J Anim Sci 2006;84(2):488-498.

5. FULTON RW, BLOOD KS, PANCIERA RJ, PAYTON ME, RIDPATH JF, CONFER AW, et al. Lung pathology and infectious agents in fatal feedlot pneumonias and relationship with mortality, disease onset, and treatments. J Vet Diagn Invest 2009;21(4):464-477.

6. WOOLUMS AR, LONERAGAN GH, MCALLISTER TA, GOULD DH. Etiology of acute interstitial pneumonia in feedlot cattle: Noninfectious causes. Comp Cont Educ Pract 2001; 23 (9),S86-S93.

7. CASWELL JL, WILLIAMS KJ: Respiratory system. In: Jubb, Kennedy, and Palmer's Pathology of Domestic Animals, ed. Maxie MG, 5th ed., vol. 2, pp. 523-653. Elsevier Saunders, Philadelphia, PA, 2007.

ISBN: 978

8. DEAN AG, SULLIVAN KM, SOE MM. OpenEpi: Open Source Epidemiologic Statistics for Public Health, Version. www.OpenEpi.com, updated 2015/05/04.
9. HERNÁNDEZ J, BENEDITO JL, ABUELO A, CASTILLO C. Ruminal acidosis in feedlot: from aetiology to prevention. ScientificWorldJournal 2014; doi: 10.1155/2014/702572
10. REZAC DJ.Gross pathology monitoring of cattle at slaughter. Doctor of Philosophy Dissertation 2013. Kansas State University, Manhattan, Kansas.
11. LONERAGAN GH 2001. Acute interstitial pneumonia, bovine respiratory disease complex and potential pneumotoxicity in feedlot cattle; Doctor of Philosophy Dissertation 2001. Colorado State University, Fort Collins, Colorado.
12. Dupuy C., Morignat E., Maugey X., Vinard J.L., Hendrikx P., Ducrot C., et al. Defining syndromes using cattle meat inspection data for syndromic surveillance purposes: a statistical approach with the 2005-2010 data from ten French slaughterhouses. BMC Vet .Res. 2013;9:88. doi: 10.1186/1746-6148-9-88.
13. Baghaban EM, Malakooty PE. Mesenchymal stem cells as a potent cell source for articular cartilage regeneration. World J Stem Cells 2014; 6(3): 344-354.
14. DAS RHJ, VAN OSCH GJVM, KREUKNIET M, OOSTRA J, WEINANS H, JAHR H. Effects of Individual Control of pH and Hypoxia in Chondrocyte Culture 2010; J Orthop Res; 28:537-545.

CUADRO 1

R0	68	BN0	382	NI0	339
R1	133	BN1	3	NI1	31
R2	99	BN2	1	NI2	12
R3	89	BN3	3	NI3	7

R= rumenitis, BN bronconeumonías, NI neumonías intersticiales y pleuritis.
R con rumenitis 321/389 con neumonía 57/389 BN 7/389 bronconeumonía
R0 sin rumenitis 68/389 sin neumonía 332/389 NI 50/389 neumonía intersticial

CUADRO 2

Grupo 1 BN						Grupo 2 NI					
	BN0	BN1	BN2	BN3	Σ		NI0	NI1	NI2	NI3	Σ
R0	67	0	0	1	68	R0	57	8	2	1	68
R1	130	2	0	1	133	R1	111	15	5	2	133
R2	98	0	0	1	99	R2	87	4	4	4	99
R3	87	1	1	0	89	R3	84	4	1	0	89
Σ	382	3	1	3	389	Σ	339	31	12	7	389

ISBN: 978

POLISEROSITIS FIBRINOSA EN UN LECHÓN: REPORTE DE UN CASO

87

Alpízar PA[1], Fajardo MR*[2], Velázquez OV[2], Martínez CJS[2], Zamora EJL[2]

[1]Facultad de Medicina Veterinaria y Zootecnia (FMVZ), Universidad Autónoma del Estado de México (UAEM). Carretera Tlachaloya SN, Cerrillo Piedras Blancas, Toluca, México. CP. 50200. Toluca, México. [2]Centro de Investigación y Estudios Avanzados en Salud Animal (CIESA), Facultad de Medicina Veterinaria y Zootecnia (FMVZ), Universidad Autónoma del Estado de México (UAEM). Carretera Toluca-Atlacomulco Km. 15.5. CP. 50200. Toluca, México.

Autor de correspondencia: raul_fajard@hotmail.com

RESUMEN

La poliserositis fibrinosa en los cerdos es una condición patológica relacionada a un daño orgánico generalizado. Los agentes etiológicos que principalmente se asocian son: *Haemophilus parasuis, Streptococccus suis, Mycoplasma hyorhinis y Actinobacillus suis*. Estos agentes comparten la mayoría de los signos clínicos y los hallazgos a la necropsia, y en muchas ocasiones, se presentan conjuntamente produciendo coinfecciones que potencian la enfermedad. Se remitió al CIESA para diagnóstico anatomopatológico un lechón raza pietrain de 3 meses de edad, debido a que presentó fiebre de 41°C, ataxia, secreción nasal mucopurulenta, cianosis de orejas, respiración abdominal y postración. A la necropsia se observó una poliserositis fibrinosa grave en todos los órganos internos de ambas cavidades, caracterizada por la presencia capa serosa espesa de color amarillento de fibrina (pericarditis, pleuritis visceral y parietal y peritonitis). También, se observó poliartritis y congestión cerebral moderada. A la histopatología, los pulmones presentaron bronconeumonía mucopurulenta grave difusa, bronquitis purulenta necrotizante multifocal, neumonía hemorrágica multifocal y pleuritis linfocítica y neutrofílica moderada a grave. En esta condición patológica, es obligatorio la identificación de los agentes involucrados y descartar las posibles co-infecciones que pueden aumentar la gravedad de la enfermedad y para la aplicación de un tratamiento adecuado.

Palabras clave: poliserositis fibrinosa, meningoencefalitis, poliartritis, lechón.

ISBN: 978

FIBRINOUS POLYSEROSITIS IN PIGLET: A CASE REPORT

ABSTRACT

Fibrinous polyserositis is an injury related to widespread multi-organic damage. The etiologic agents in pigs primarily associated to this pathological condition are: Haemophilus parasuis, Streptococccus suis, Mycoplasma hyorhinis and Actinobacillus suis. These agents share most of the clinical signs and findings at necropsy, and often are presented together producing co-infections that enhance the disease. A three months old piglet pietrain was referred for laboratory diagnosis to CIESA, because of the fever 41°C, ataxia, mucopurulent nasal exudate, cyanotic ears, abdominal breathing and prostration. At the necropsy examination, severe fibrinous polyserositis was observed on all the internal organs of both cavities, characterized by the presence of a thick yellowish waxy layer of fibrin (pericarditis, visceral and parietal pleurisy and peritonitis). Also, a polyarthritis and moderate cerebral congestion were observed. At the histopathology, the lungs showed severe diffuse muco-purulent bronchopneumonia, purulent multifocal necrotizing bronchitis, multifocal hemorrhagic pneumonia and moderate to severe neutrophilic and lymphocytic pleurisy. In this pathological condition, it is obligatory to identify the involved agents and discard possible co-infections that may enhance the severity of the disease, and for implementing appropriate prophylactic treatment.

Keywords: fibrinous polyserositis, meningoencephalitis, polyarthritis, piglet.

INTRODUCCION

La poliserositis fibrinosa es una condición patológica relacionada a un daño multi-orgánico generalizado. Los agentes etiológicos que principalmente se asocian en cerdos son: *Haemophilus parasuis, Streptococccus suis, Mycoplasma hyorhinis y Actinobacillus suis* (1,2). Estos agentes comparten la mayoría de los signos clínicos y los hallazgos a la necropsia, y en muchas ocasiones, se presentan conjuntamente produciendo coinfecciones que agravan la enfermedad. Principalmente producen lesiones extensas en las serosas (poliserositis), poliartritis y/o meningitis. La reabsorción de fibrina tiene lugar debido a su reorganización en tejido conjuntivo y termina con la adherencia fibrosa de las superficies serosas de las pleuras parietal y visceral (pleuritis fibrosa adhesiva); este hallazgo es muy común en matadero. El análisis laboratorial de estas lesiones crónicas suele dar resultados erróneos (3). *H. parasuis* que produce la enfermedad de Glässer, es la bacteria más común que produce esta lesión. *H. parasuis* entra en el animal por vía respiratoria, alcanza el pulmón e invade el torrente sanguíneo para alcanzar distintos órganos produciendo la poliserositis fibrinosa y artritis, características de la enfermedad. Las infecciones por *H. parasuis* están extendidas por todos los países con producción porcina y origina grandes pérdidas económicas debidas principalmente a muertes posdestete y retraso en el crecimiento de los lechones afectados crónicamente. Se presenta de forma esporádica en lechones de 1-4 meses sometidos a estrés (4). Por lo general, los lechones están protegidos por la inmunidad maternal, hasta que ellos desarrollan sus propios anticuerpos frente a las cepas prevalentes de esta bacteria en la granja.

ISBN: 978

HISTORIA CLÍNICA

Se remitió al CIESA para diagnóstico anatomopatológico un lechón raza pietrain de 3 meses de edad. El animal presentó fiebre de 41°C, ataxia, secreción nasal mucopurulenta, tos, cianosis auricular, respiración abdominalm, incoordinación y postración. El lechón provenía de una granja de 400 animales, que después de introducir 80 lechones de Sonora, al cabo de una semana más del 20% de los animales empezaron a desarrollar estos signos clínicos y al momento se reportan 4 muertos.

HALLAZGOS MACROSCÓPICOS Y MICROSCÓPICOS

A la inspección externa el animal presentó buen estado de carnes y cianosis en las orejas y nariz. Entre los hallazgos macroscópicos se observó una poliserositis fibrinosa grave en todos los órganos internos de ambas cavidades, caracterizada por la presencia capa serosa espesa de color amarillento de fibrina (pericarditis, pleuritis visceral y parietal y peritonitis) (Fig. 1a, b, c) y la cavidad peritoneal mostró acumulación de abundante líquido seroso (Fig. 1c). También, se observó una poliartritis y a la apertura del cráneo el cerebro mostró congestión moderada (Fig. 1d). En el análisis histopatológico de los pulmones presentaron bronconeumonía mucopurulenta grave difusa, bronquitis purulenta necrotizante multifocal, neumonía hemorrágica multifocal y pleuritis linfocítica y neutrofílica moderada a grave (Fig. 2ª, b, c, e). El hígado presentó congestión grave con infiltración linfocitaria moderada difusa, microtrombosis en los sinusoides hepáticos y a la periferia se observó una capa fribrinosa con linfocitos y neutrófilos. El cerebro mostró una meningoencefalitis supurativa moderada (Fig. 2d). En todos los demás órganos también se observó la capa fribrinosa con el mismo infiltrado.

ISBN: 978

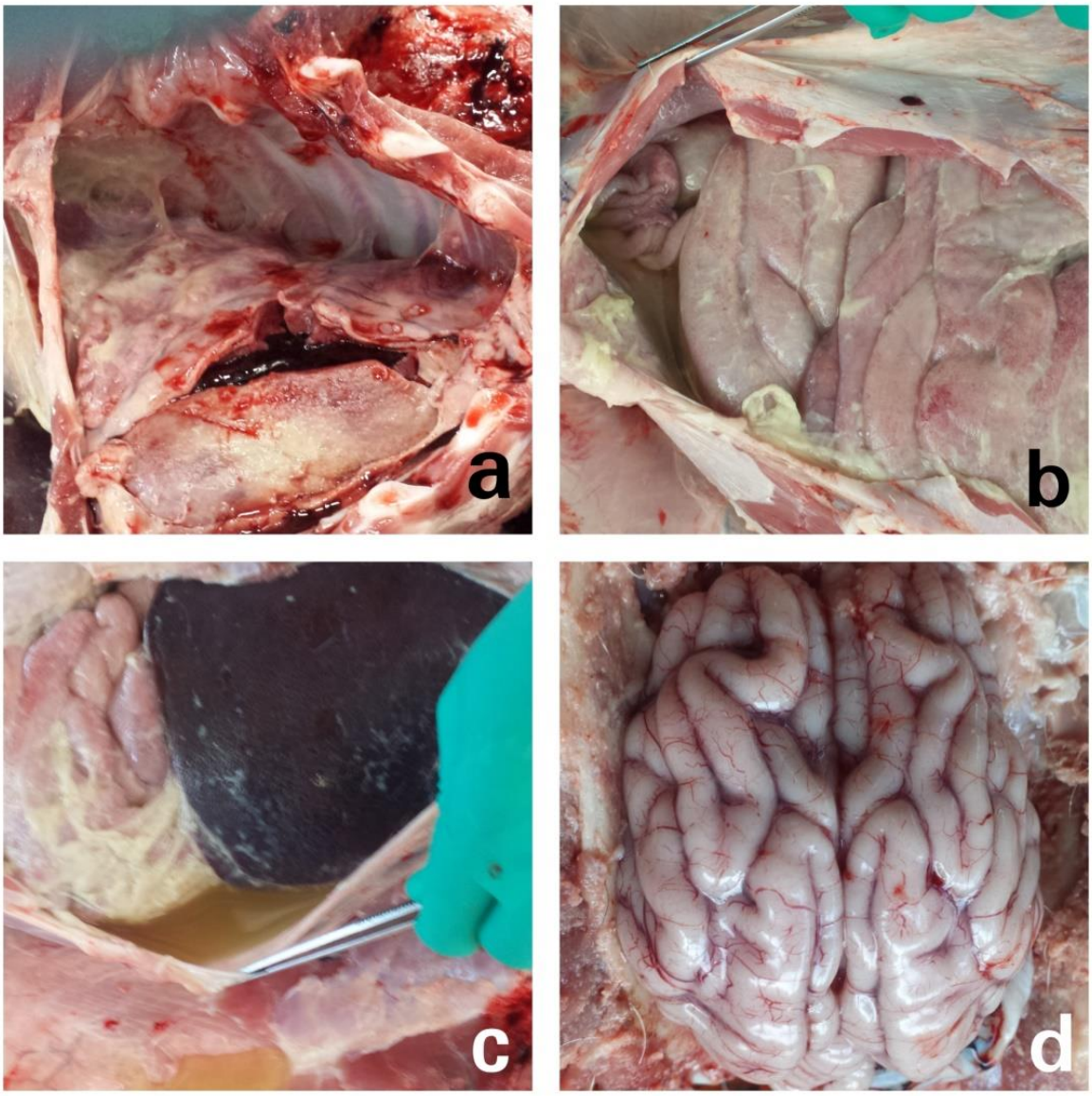

Figura 1. a) Cavidad torácica del lechón, muestra una gran cantidad de serositis fibrinosa que se adhiere a la pared costal y a los órganos respiratorios y cardiacos. b y c) cavidad abdominal se observa serositis severa que reviste completamente las vísceras, además de, acumulación de abundante líquido seroso en la cavidad peritoneal. d) Se observa congestión moderada del cerebro.

ISBN: 978

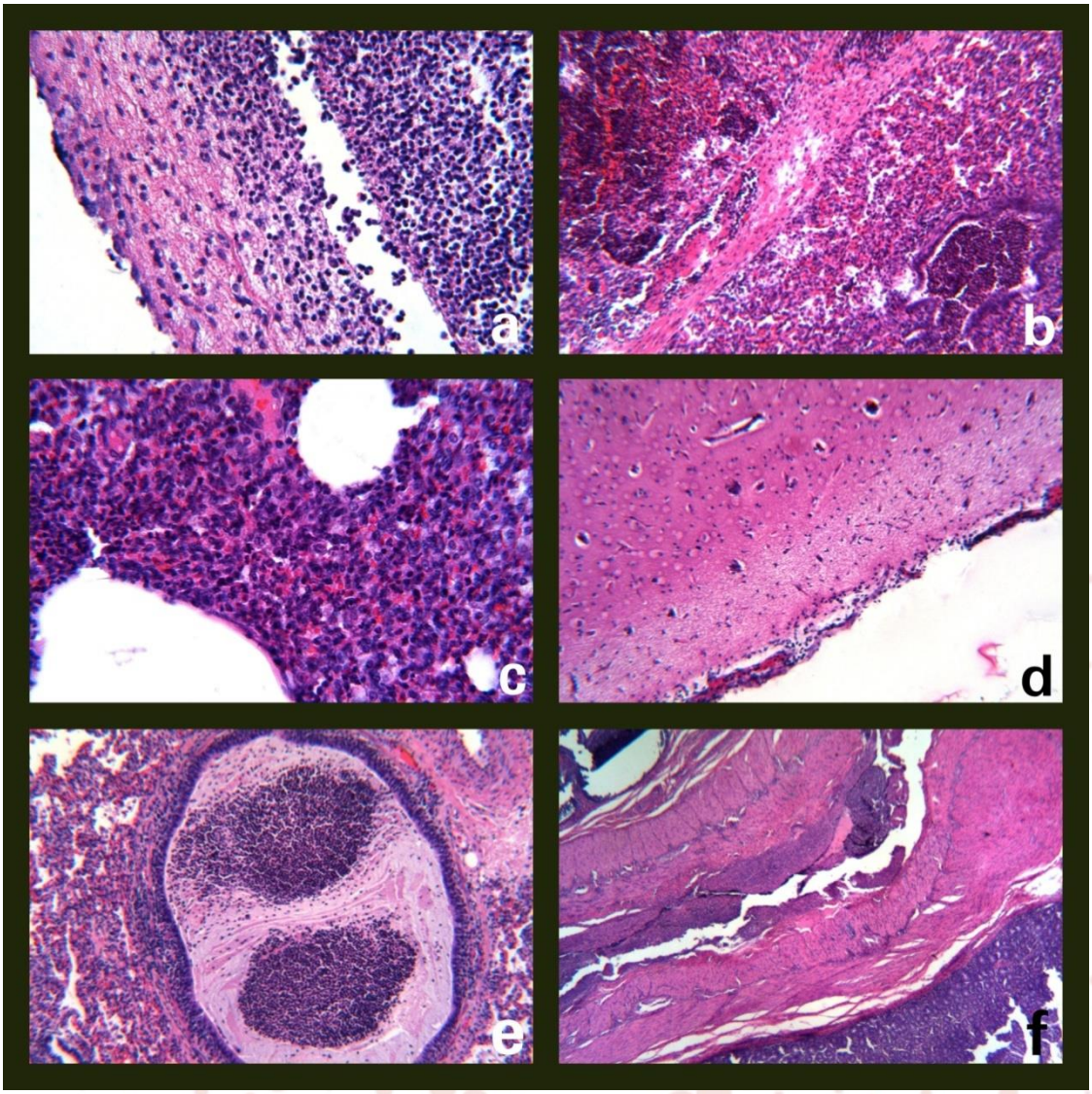

Figura 2. Histopatología de lechón con poliserositis fibrinosa generalizada. a) Se observa pleuritis grave caracterizada por infiltración de linfocitos, neutrófilos y se observa presencia de fibrina. b) bronconeumonía catarral purulenta. c) engrosamiento marcado de las paredes alveolares por células mononucleares. d) meningitis moderada. e) exudado mucopurulento en la luz del bronquiolo. f) Infiltración de linfocitos y neutrófilos en la serosa intestinal. Col. HE.

ISBN: 978

PRUEBAS COMPLEMENTARIAS

Se realizó estudio bacteriológico para el cual se tomaron muestras con hisopos estériles de exudado de pulmón, peritoneo, líquido articular, cerebro e hígado, y se sembraron en agar sangre dando como resultado el crecimiento de *Streptococcus suis*.

DIAGNÓSTICO

Poliserositis fibrinosa porcina por *Streptococcus suis*.

DISCUSIÓN

La importancia de este caso y de todos los casos que presenten poliserositis fibrinosa reside en la dificultad de la identificación precisa del agente, debido a la posible existencia de co-infecciones y la elevada confusión diagnóstica.

Se ha propuesto que la poliserositis fibrinosa en los cerdos es un complejo porque en su presentación concurren factores infecciosos multietiológicos (*H. parasuis*, *S. suis, A. suis, M. hyorhinis, E. coli*) (2). En este caso se observó el cuadro clínico típico de infecciones producidas por *H. parasuis* y *S. suis* (fiebre, palidez, artritis, tos, disnea e incoordinación). Las lesiones macroscópicas y microscópicas encontradas también concordaron con el curso de estas infecciones aunque en la prueba bacteriológica solamente se aisló *S. suis,* sin embargo, no se puede descartar la presencia de *H. parasuis* debido a que es un agente difícil de aislar y crece en condiciones especiales, además, es el agente más aislado en las serosas respiratorias de esta condición patológica (1,2). Asimismo, por la gravedad de los signos y lesiones halladas tampoco se puede descartar la presencia de *M. hyorhinis*. En cuanto a *A. suis*, crece muy bien en agar sangre, además, puede producir hemorragias petequiales y abscesos pulmonares (2,3), hallazgos que no se observaron en este lechón, por lo que, esta bacteria quedó completamente descartada.

En esta condición patológica, es obligatorio la identificación de los agentes involucrados y descartar las posibles co-infecciones que pueden aumentar la gravedad de la enfermedad y para la aplicación de un tratamiento adecuado.

CONCLUSIONES

Las lesiones macroscópicas y microscópicas sin duda indican un caso de poliserositis fibrinosa, sin embargo, es necesario realizar pruebas bacteriológicas idóneas o pruebas moleculares para la identificación correcta de estos microrganismos para incrementar el éxito del tratamiento en la granja.

REFERENCIAS

1) Caswell JL, Williams KJ. Infectious diseases of the respiratory system, in Jubb, Kennedy and Palmer´s Pathology of Domestic Animals. Vol. 2. Edited by Maxie MG. 6th edition. ELSEVIER, China 2016: 465-591.

2) Casas SJ, Amoribieta LML, Casas AM, Mas SP, Rierola AJ (2016). ¿Son un complejo las poliserositis porcinas? *Suis* 124: 12-17.

3) Segalés J, Martínez J, Castella J, Darwich L, Domingo M, Mateu E, Martin M, Sibila M. Manual de Diagnóstico Laboratorial Porcino. Ed. Servet. Zaragoza, España. 2013: 75-84.

4) Macedo N, Rovira A, Torremorell M (2015). *Haemophilus parasuis*: infection, immunity and enrofloxacin. *Vet Res*. 46: 128.

ISBN: 978

PREVALENCIA DE VIRUS RÁBICO EN *Desmodus rotundus* DE 4 MUNICIPIOS DE NAYARIT

88

González-Morteo C. A.*[1], De la Cruz-Moreno C. O. [1], Álvarez-Guerrero C.[1], Borrayo-González J. J. F. [1] y Chan-Soria J. J. [2].

[1] Universidad Autónoma de Nayarit, [2]Secretaria de Salud Nayarit
E mail. cgmorteo@uan.edu.mx

RESUMEN

Se realizo una búsqueda de *Desmodus rotundus* (Vampiros), en los lugares cercanos a las poblaciones que reportan mas casos de personas mordidas por quirópteros, en cuatro municipios del estado de Nayarit. En los sitios se ubicaron refugios naturales como cuevas o casas abandonadas, y en los lugares en que no fue posible se colocaron grupos de bovinos en corrales pequeños para que sirvieran como atractivo apara los vampiros el corral se rodeo con redes especiales para la captura del los vampiros y se espero a que llegaran a alimentarse de los bovinos y que cayeran el las redes, después se sacrificaron y se mantuvieron en refrigeración para su análisis en el laboratorio. En el se recupero el cerebro y se practico con el análisis de anticuerpos fluorescentes especifico para el virus rábico. Se encontró un prevalencia general para todo el trabajo de 0.82 %, Se concluye que todas las medidas que se han tomado para el control de la rabia están funcionando. Y que es conveniente mantenerlas para evitar esta enfermedad mortal.

Palabras clave: Rabia, Vampiros, *Desmodus rotundus* Nayarit.

ABSTRACT

Search makes for vampire (*Desmodus rotundus*), near to towns with more people bites for bats, in four counties of Nayarit state. In that places found natural refuges like caves, or old houses, and in the places that are not possible we used group of cattle for live bait, put some special net to catch vampires. After kill the vampires and put them in ice until go lab. In lab use the brain to make inmunofluorescent antibodies test. Found general prevalence 0.82%. We conclude that all practices to control rabies in last years are working.

Key words: Rabies, Vampires, *Desmodus rotundus*, Nayarit.

ISBN: 978

INTRODUCCIÓN

Los murciélagos vampiros constituyen un reservorio natural del virus de la Rabia, se consideran de los principales transmisores del virus. Además también son reservorios naturales de otros virus que afectan al ganado, como encefalitis de San Luis, Encefalitis Japonesa, así como de otras zoonosis (Valderrama *et al*., 2006; Arija y Sánchez-Contreras, 2010; Castillo-Cuenca *et al*., 2010; Pradilla, 2010). La Rabia es una enfermedad infecciosa, aguda y mortal. Afecta principalmente al sistema nervioso central y por lo general el virus entra al organismo por la mordedura de un animal rabioso. Se le conoce también como Hidrofobia, Derrengue, Derrengado, Tronchado, Encefalomielitis Bovina, Lyssa o en otros idiomas, Rabies (Ingles), Le Rage (Francés) o Tollwut o Wut (Alemán) (Valderrama *et al*., 2006; Arija y Sánchez-Contreras, 2010; Castillo-Cuenca *et al*., 2010; Pradilla, 2010; Favi et al., 2011). La rabia ha acompañado al hombre desde sus inicios se tienen referencias muy antiguas de animales rabiosos y la transmisión al hombre por la mordedura, así como un gran numero de remedios para evitar la enfermedad, sin embargo se tiene la certeza de que una vez manifestados los signos clínicos, no hay cura posible el destino inevitable es la muerte (Valderrama *et al*., 2006; Arija y Sánchez-Contreras, 2010; Pradilla, 2010; Favi et al., 2011). En 1931 Hurst y Pawan descubrieron Rabia en murciélagos de Brasil, posteriormente en Venezuela y Trinidad, en donde demostraron que el murciélago hematófago es portador. En 1936, Pawan demostró por primera vez que los seres humanos mordidos por murciélagos hematófagos desarrollaban síntomas sensoriales en el sitio de la mordida, seguidos de parálisis y muerte. La Rabia paralítica en los bovinos desde muchos años atrás ha estado ligada a los murciélagos hematófagos (Valderrama *et al*., 2006; Arija y Sánchez-Contreras, 2010; Castillo-Cuenca et al., 2010; Pradilla, 2010). En México desde la época de la conquista Francisco de Montejo en 1527 dijo que los murciélagos habían atacado a los animales y a la tropa. Sin embargo fue hasta 1921 que Haupt y Rehaag establecieron con claridad la relación entre las mordeduras de los vampiros, con la Rabia paralítica en bovinos. En el reporte de vigilancia Epidemiológica de los Estados Unidos del año de 1993, que incluye a 49 estados el Distrito de Columbia y Puerto Rico un total de 9 495 casos de Rabia en animales y 3 en seres humanos. De estos el 93 % (8,889 casos) fueron en animales silvestres solo el 6.4 % (606 casos) en especies domesticas. En México, se ha implementado una campaña permanente, a partir de 1970, se ha reforzado con programas de educación, comunicación social, vigilancia Epidemiológica, vacunación y control de murciélagos hematófagos. El estado de Nayarit es uno de los estados que mas incidencia tiene en personas mordidas por quirópteros, de acuerdo con los reportes de epidemiología de la Secretaria de Salud, siendo estos potencialmente los transmisores de la Rabia resulta de particular trascendencia el estudio epizootiológico de la rabia en esta especie. En los que destacan Tres municipios (Acaponeta, Tuxpan y El Nayar) con muchas personas mordidas por quirópteros. El primero con 25 casos, 2 y 14 respectivamente en los segundos. En cada Municipio destaca una población en la que el numero de personas mordidas es mas elevado, para Acaponeta fue la Capital del municipio, para Tuxpan fue la población de Peñas y para el Nayar Jesús María. Esta ultima presento un incremento fuerte en el año de 1997 (26 casos de solo tres en 1996) (SSA).

ISBN: 978

MATERIAL Y MÉTODO

El trabajo se llevo a cabo en los municipios de Acaponeta, Tuxpan, Rosa morada y el Nayar. Tomando en cuenta la distribución de personas mordidas por murciélagos de conformidad con los informes que se encuentran en departamento de control de enfermedades transmitidas por vectores, y zoonosis de la S.S.A en Nayarit. Según el cual en los últimos cinco años ha habido 500 casos de personas agredidas en Nayarit. Se realizo la captura de murciélagos en cuevas o refugios naturales para este tipo de animales, en particular además de realizar capturas a nivel de corral en áreas que se encuentran en los alrededores de las poblaciones problema. La ubicación geográfica del área en que se llevaron a cabo las capturas se encuentra comprendida entre los 21° 55' de latitud norte y 105° 19' de longitud. Hasta los 22° 30' de latitud norte y los 105° 15' de longitud. La técnica de anticuerpos fluorescentes usada fue la técnica de rutina usada en todos los laboratorios de diagnostico de patología animal. el animal positivo y el 15 % de los negativos se remitieron al Instituto Nacional de Diagnostico de Referencia y Epidemiología (INDRE) en la Ciudad de México para su confirmación.

RESULTADOS Y DISCUSIÓN

Solo se encontró un animal positivo de 112 que fueron capturados en los distintos puntos geográficos, el animal positivo y el 15 % de los negativos se remitieron al Instituto Nacional de Diagnostico de Referencia y Epidemiología (INDRE) en la Ciudad de México para su confirmación. Si se toma en cuenta el vampiro positivo con su entorno, es decir con el numero de animales muestreados en ese lugar (Peñas) la prevalencia es de 2.56 %. Sin embargo si se considera el único vampiro que salió positivo a la prueba entre el total de las muestras del trabajo representa el 0.82 % de prevalencia. Este dato comparado con lo obtenido por Estrada en 1995, en donde señala haber encontrado una prevalencia de 70.31 % en vampiros capturados en el Valle de Matatipac.

CONCLUSIONES

La prevalencia de virus rábico encontrada en el estudio resulto ser mínima 0.82 %. Se comprueba la hipótesis de disminución de la prevalencia de virus rábico en vampiros (*Desmodus rotundus*). Aunque este valor es subjetivo porque la prevalencia anterior no se estableció en la misma área geográfica. Con base en lo anterior se sugiere hacer un estudio semejante en las áreas y cuevas muestreadas por Estrada, con objeto de establecer diferencias si es que se encuentran. El riesgo de salud publica de transmisión de virus rábico por vampiros (*Desmodus rotundus*), sigue presente. Es necesario continuar con campañas de vacunación antirrábica extensa en ganado bovino y con programas de control de las poblaciones de vampiros en particular en aquellos lugares en donde se reportan casos de rabia. En consecuencia con lo anterior después de algún tiempo deberá realizarse un nuevo trabajo de determinación de prevalencia de virus rábico en vampiros para comparar la evolución de esta enfermedad y valorar los avances de las acciones emprendidas para controlar la rabia.

ISBN: 978

LITERATURA CITADA

1. Arija, M. y Sánchez-Contreras, G (2010).La rabia, ¿un mal de otro tiempo? REDVET. 11(5): 1-6.
2. Castillo Cuenca JC; Cepero Rodríguez O; Quiñones MC; Silveira Prado EA y Gutiérrez Aguiar DI. (2010). Análisis de las acciones de control de la rabia humana en el municipio de Santa Clara. REDVET 11(3B): 1-5.
3. Estrada C. L.A.: Determinación de virus rábico en cerebro de Vampiros (Desmodus rotundus) atrapados en los cuadrantes (F13-D21 y 13-D31) de las cartas de CETENAL (Valle de Matatipac). Tesis de Lic. Esc. Med. Vet. Zoo. U.A.N. Compostela Nayarit (1995).
4. Hernández G.S.: Campaña contra la Rabia paralítica bovina en México. XIV Congreso Panamericano de Ciencias Veterinarias (Memorias) Acapulco México 1994. pg. 509-512 Exactitude Diseño México D.F. (1994).
5. Favi C., Bassaletti C., López D., Rodríguez A. y Yung P. (2011). Descripción epidemiológica del reservorio de rabia en murciélagos de la Región Metropolitana. Chile. 2000-2009. *Rev Chil Infect*. 28(3): 223-228.
6. Pradilla AG. (2010). Rabia: 4.000 años de vigencia. Revista de la Universidad Industrial de Santander. Salud, 42(2), 97-100.
7. Valderrama J, García I, Figueroa G, Rico E, Sanabria J, Rocha N, Parra E, Saad C y Páez A. (2006). Brotes de rabia humana transmitida por vampiros en los municipios de Bajo y Alto Baudó, departamento del Chocó, Colombia 2004-2005. *Biomédica*; 26:387-96.

ISBN: 978

PRINCIPALES PARÁSITOS Y SUS LESIONES EN BRANQUIAS DE TILAPIA (*Oreochromis niloticus)* EN MÉXICO

89

Gómez, PAM*[1]. García, MLJ[2]. Méndez, EM[3]. López, CRA[3]. Mora, DNE[4]. Osorio, SD.,[5] García, PL.[5]

[1]Facultad de Medicina Veterinaria y Zootecnia, Universidad de Colima. [2] Centro Universitario de Investigación y Desarrollo Agropecuaria, Universidad de Colima. [3] Médico Veterinario y Zootecnista asesor independiente. [4] Departamento de Parasitología, Facultad de Medicina Veterinaria y Zootecnia, Universidad Nacional Autónoma de México. [5] Departamento de Zoología del Laboratorio de Helmintología del Instituto de Biología de la UNAM.

Correspondencia: gomez_andrea@ucol.mx

RESUMEN

El propósito del estudio fue describir las lesiones que causan los principales parásitos en las branquias de tilapias cultivadas en México. Durante el 2014 al 2015, se recolectaron 90 crías de tilapias del género *Oreochromis niloticus* cultivados en 3 granjas de 3 estados de la República Mexicana (Chiapas, Colima y Jalisco). De cada granja se tomaron 30 peces, de los cuales 15 se revisaron en fresco buscando parásitos branquiales. Los parásitos se colectaron y fijaron en formol tibio al 4%, se tiñeron con paracarmín de Meyer y montaron en bálsamo de Canadá. A los otros 15 peces se les extrajo los arcos branquiales, se fijaron en formalina buferada al 10% y se procesaron con la técnica histológica de rutina. Se identificaron 2 helmintos (*Centrocestus formosanus* y *Dactylogyrus* spp.) y 3 protozoarios (*Trichodina* spp., *Ichthyophthirius* spp y *Amyloodinium* spp). Los quistes de *Centrocestus formosanus* se encontraron en lamelas primarias y cartílago, y el monogeneo adherido a las lamelas primarias y secundarias. *Trichodina* spp., entre las lamelas primarias y secundarias; *Ichthyophthirius* spp. enquistado en las lamelas secundarias y *Amyloodinium* spp. entre las lamelas secundarias. Las lesiones microscópicas observadas fueron congestión, hemorragias, edema, telangiectasia, degeneración, necrosis e hiperplasia de células caliciformes con presencia de moco e infiltrado inflamatorio heterofílico causado por *Trichodina* spp., *Dactylogyrus* spp., y *Amyloodinium*, correspondiendo a un curso agudo; mientras que *Ichthyophthirius* y *Centrocestus formosanus* causaron hiperplasia de lamelas primarias y secundarias, hiperplasia de cartílago, fusión lamelar e infiltrado inflamatorio mixto, correspondiendo a un curso crónico.

Palabras clave: Tilapias, *Oreochromis niloticus*, branquias, *Centrocestus formosanus*, *Dactylogyrus*, *Ichthyophthirius* y *Amyloodinium*.

ISBN: 978

ABSTRACT

The purpose of the study was to describe the injuries that the main parasites cause in the gills of cultured tilapia in Mexico. During 2014 to 2015, 90 fingerlings of *Oreochromis niloticus* cultivated in 3 different farms from 3 states of Mexico (Chiapas, Jalisco and Colima) were collected. Thirty fingerlings were taken from each farm. Fifteen were checked in fresh looking for gill parasites. The parasites were collected and fixed in 4% warm formaldehyde, stained with Meyer Paracarmine and mounted in Canada balsam. From the other 15 the fish gill arches were extracted, fixed in 10% buffered formalin and processed with the routine histological technique. Two helminths (*Centrocestus formosanus* and *Dactylogyrus* spp.) and three protozoa (*Trichodina* spp., *Ichthyophthirius* spp. and *Amyloodinium* spp) were identified. *Centrocestus formosanus* cysts were found in primary lamellae and cartilage, and monogenean attached to primary and secondary lamellae. *Trichodina* spp., was found between the primary and secondary lamellae; *Ichthyophthirius* entrenched in secondary lamellae and *Amyloodinium* in secondary lamellae. The microscopic lesions observed were congestion, hemorrhage, edema, telangiectasia, degeneration, necrosis and hyperplasia of goblet cells with presence of mucus and heterofilic inflammatory infiltration caused by *Trichodina* spp., *Dactylogyrus* spp., and *Amyloodinium*, corresponding to an acute course; while *Centrocestus formosanus* and *Ichthyophthirius* caused hyperplasia of primary and secondary lamellae, cartilage hyperplasia, lamellar fusion and mixed inflammatory infiltrate, corresponding to a chronic course.

Key words: Tilapias, *Oreochromis niloticus*, gills, *Centrocestus formosanus*, *Dactylogyrus*, *Ichthyophthirius* y *Amyloodinium*.

INTRODUCCIÓN

Los parásitos son de gran importancia como agentes patógenos en el proceso productivo de peces y en especial en los de cultivo. La elevada densidad de peces en una producción intensiva también aumenta la población de parásitos. Estos pueden llegar a producir epizootias y elevada mortalidad[1], o en su defecto ser importantes agentes de enfermedades al debilitar a su hospedador o facilitar otras infecciones[2.] Los parásitos pueden afectar piel, músculo, cavidad branquial y branquias, ojos, hígado, bazo, riñones, vejiga natatoria e intestino del pez[3.] Sin embargo, dentro de los que se han encontrado parasitando branquias del género *Oreochromis* sp., en territorio mexicano, se encuentran los monogeneos *Cichlidogyrus dossoui* [4, 5], *Tetraonchus* sp.[6], *Dactylogyrus* sp.[7], *Cichlidogyrus sclerosus*[8,9,10,7,11,12,5], *Sciadecleithrum bravohollisae*, *Cichlidogyrus tilapiae*, *Cichlidogyrus haplochrmii*, *Cichlidogyrus longicormis* y *Enterogyrus malmbergi* [12], de los cuales *C. tilapiae* es el único parásito branquial detectado en las lamelas branquiales de todas las especies de tilapias[13,14.] Los monogeneos tienen ciclo directo y se les atribuye gran mortalidad de peces, principalmente en criaderos intensivos donde hay altas concentraciones de individuos[15.] La metacercaria de *Centrocestus formosanus* se ha encontrado en 39 especies de peces de las familias Atherinidae, Characidae, Cichlidae, Cyprinidae, Eleotridae, Gobiidae, Goodeidae, Ictaluridae, Mugilidae y Poeciliidae provenientes de once estados mexicanos[16.] Así también se han reportado protozoarios

ISBN: 978

como *Trichodina* spp., *Ichthyophthirius multifilis*, *Ambiphrya ameiuri*, *Ambiphrya* sp., y *Apiosoma* sp., parasitando branquias de tilapias en cultivos comerciales [17,13,18,19,20,21]. Se considera que *Gyrodactylus* sp., *Cichlidogyrus* sp., y *Trichodina* sp., constituyen "acompañantes casi naturales" de las tilapias[22]. Las tilapias del Nilo son favorables para el mantenimiento y reproducción de los monogeneos y protozoarios en ambientes eutrofizados con exceso de materia orgánica[23].

El objetivo de este estudio fue describir las lesiones que causan los principales parásitos en las branquias de tilapias cultivadas en México.

MATERIAL Y MÉTODOS

Durante el 2014 al 2015, se recolectaron 90 crías de tilapias pertenecientes al género *Oreochromis niloticus* cultivados en 3 granjas de 3 estados de la República Mexicana (Chiapas, Colima y Jalisco). Se remitieron 30 crías vivas de cada estado, en bolsas de plástico con agua y oxígeno suministrado, al Laboratorio de Patología de la Facultad de Medicina Veterinaria y Zootecnia de la Universidad de Colima. Quince crías se revisaron en fresco para la búsqueda de parásitos branquiales, se tomaron los cuatro arcos branquiales, derecho e izquierdo, y se colocaron en cajas de Petri con solución salina fisiológica al 0.65%. Posteriormente se colocaron entre dos placas de cristal, se aplastaron y se revisaron bajo el microscopio estereoscópico. Los parásitos se colectaron y se fijaron en formol tibio al 4%; se tiñeron con paracarmín de Meyer y se montaron en bálsamo de Canadá[24]. Se identificaron los parásitos utilizando las claves específicas para cada especie, en el Departamento de Zoología del Laboratorio de Helmintología del Instituto de Biología de la UNAM. A los otros 15 peces se les realizó la técnica de necropsia para revisar los arcos branquiales y se fijaron en formalina buferada al 10% pH 7.2. Las muestras se procesaron con la técnica histológica de rutina, se cortaron a 6 µm de espesor y se tiñeron con hematoxilina-eosina (H&E) [25].

RESULTADOS

En la revisión en fresco se identificaron los siguientes parásitos branquiales: 2 helmintos (*Centrocestus formosanus* y *Dactylogyrus* spp.) y 3 protozoarios (*Trichodina* spp., *Ichthyophthirius* spp., y *Amyloodinium* spp). Los quistes de metacercarias de *Centrocestus formosanus* se encontraron en el cartílago de lamelas primarias y *Dactylogyrus* spp., se encontró adherido a las lamelas primarias y secundarias. Las trichodinas se encontraron entre las lamelas primarias y secundarias, *Ichthyophthirius* spp., se encontró enquistado en las lamelas secundarias y *Amyloodinium* spp., se encontró entre las lamelas secundarias (Cuadro 1).

ISBN: 978

Cuadro 1. Principales parásitos encontrados en las branquias de Tilapias *O. niloticus* en tres granjas de la República Mexicana.

PARÁSITO	LOCALIDAD	HÁBITAT
Helmintos		
Dactylogyrus spp.	Granja 1,2,3*	Branquias-Piel-aletas
Centrocestus formosanus	Granja 1	Branquias
Protozoarios		
Trichodina spp.	Granja 1,2,3	Branquias-Piel-aletas
Ichthiophthirius spp.	Granja 1,2	Branquias-Piel
Amyloodinium spp.	Granja 2	Branquias

**Granja 1 Colima, Granja 2 Chiapas, Granja 3 Jalisco.*

Los hallazgos microscópicos observados en las branquias por los diferentes tipos de parásitos son de curso agudo y crónico, los cuales se describen en el cuadro 2.

Cuadro 2. Lesiones de parásitos observadas en branquias de *O. niloticus*.

Parásito	Curso	Lesión
Centrocestus formosanus	Crónico	Telangiectasia, hiperplasia de células caliciformes, presencia de moco, hiperplasia de lamelas primarias y secundarias, hiperplasia de cartílago, fusión lamelar, infiltrado inflamatorio mixto heterófilos y células mononucleares.
Dactylogyrus spp.	Agudo	Congestión, hemorragias, edema, telangiectasia, degeneración e hiperplasia de células caliciformes, presencia de moco, infiltrado inflamatorio heterófilos
Trichodina spp.	Agudo	Congestión, hemorragias, edema, telangiectasia, degeneración e hiperplasia de células caliciformes, presencia de moco, infiltrado inflamatorio heterófilos
Ichthyophthirius spp.	Crónico	Hiperplasia de lamelas secundarias e infiltrado inflamatorio mixto heterófilos y células mononucleares.
Amyloodinium spp.	Agudo	Congestión, edema, telangiectasia, hiperplasia de células caliciformes con presencia de moco, infiltrado inflamatorio heterofílico.

ISBN: 978

DISCUSIÓN

Los parásitos más frecuentes encontrados en las crías de *O. niloticus* fueron los trematodos *Dactylogyrus* spp., y los protozoarios *Trichodina* spp., las cuales coinciden con las observadas en el presente estudio. Los monogeneos, al dañar el epitelio branquial de sus hospederos, dificultan o impiden la respiración del hospedero y son el parasito más comúnmente encontrado en branquias de diferentes especies de peces[26,27]. Otros autores reportan hipertrofia y telangiectasia a nivel de las lamelas secundarias, además de hiperplasia en los sitios de fijación de los parásitos, erosión por la alimentación de los mismos e infiltración de células inflamatorias en el tejido afectado[28,29]. Las granjas que remitieron las muestras no reportaron mortalidades en las crías, sin embargo se ha reportado mortalidad en peces infestados y esta se asocia principalmente con el desbalance osmótico aunado a la pérdida de células epidermales y la invasión de infecciones secundarias[30]. Se han registrado *Gyrodactylus* spp., y *Trichodina* spp., en piel y branquias de *O. niloticus* procedentes de aguas mexicanas, observándose una gran cantidad de materia orgánica e irritación en las lamelas primarias. La *Trichodina* se considera poco patógena, sin embargo tiene la capacidad de reproducirse rápidamente y de destruir el epitelio branquial produciendo la muerte en peces debilitados. Los brotes de esta enfermedad están asociados a una baja calidad de agua y a situaciones de estrés para los peces[31]. Se ha reportado que los cambios histopatológicos más evidentes en los peces parasitados por *Trichodina* spp., fue el desprendimiento de la capa epidérmica, la agregación de leucocitos y células portadoras de melanina (entre la dermis y la hipodermis), y cambios proliferativos incluyendo hiperplasia e hipertrofia de las células epiteliales de los filamentos branquiales que dio como resultado una fusión de las laminillas secundarias[32]. Dicha descripción hace referencia a lesiones de curso crónico, lo cual difiere a las lesiones encontradas en este trabajo en el que se describen lesiones de curso agudo debido al tiempo que duran en las piletas de crianza que es alrededor de 15 días. El protozoario ciliado *I. multifiliis* sigue siendo un problema serio para los peces de granjas o silvestres[33]. Han reportado que las infecciones están limitadas a la epidermis y que la respuesta del tejido del hospedero, usualmente es limitada; sólo repetidas infecciones graves resultan en necrosis de las láminas epiteliales, destruyendo la funciones osmorregulatoria y respiratoria de la piel y branquias[34]. Se considera que este parásito produce hiperplasia en las células epidérmicas de la región parasitada[35]. Dichas descripciones anteriores son similares a las encontradas en este estudio. Sin embargo, se ha observado que las branquias de sus ejemplares se vieron muy afectadas por el parásito[36], lo cual no se presentó similitud al caso actual, debido a que el número de protozoarios fue menor. La granja del Estado de Colima presento la mayor cantidad y tipos de parásitos, debido a que el tipo de cultivo es semi intensivo, mala calidad del agua y los cuidados sanitarios y bioseguridad son inadecuados, sin embargo se ha reportado la presencia de monogeneos acompañados de *I. multifiliis* a nivel de las laminillas branquiales generando hiperplasia, focos necróticos, edema, desprendimiento del epitelio respiratorio, ruptura de células pilares, telangiectasia, ruptura del endotelio capilar con extravasación de eritrocitos y proliferación de mucosidad[37,38]. También se ha reportado en Perú una mortalidad en 15 ejemplares de carpa dorada (*Carassius auratus*), en el cual se identificaron *I. multifiliis*, *Gyrodactylus* spp., y *Dactylogyrus* spp., causando un incremento de la mucosidad en branquias, un fuerte desprendimiento de la

ISBN: 978

epidermis, deshilachamiento de la aleta caudal y un solo ejemplar presentando hemorragia en la zona inferior del globo ocular izquierdo[38]. Las lesiones en branquias producidas por *C. formosanus* que se han reportado con anterioridad son hiperplasia del cartílago de la lamela primaria, infiltración inflamatoria leve, hiperplasia de tejido epitelial y linfoide, hiperemia y congestión[39]. En el presente trabajo se observaron dichas lesiones, sin embargo en un grado más severo debido a la asociación con otros parásitos y a la mala calidad del agua y aspecto sanitario deficiente. Otros autores señalan que el parásito induce una inusual respuesta inflamatoria en la que se caracteriza por proliferación de fibroblastos, formando una encapsulación continua alrededor del parásito que destruye la arquitectura del tejido branquial[40], lo cual, en este estudio no hubo presencia de fibroblastos en branquia. Existen registros de *C. formosanus* parasitando 59 especies de peces nativos y exóticos en 12 estados del centro y sureste de la República Mexicana[41]. Se ha considerado como zoonótico, reportándose casos de infección en humanos de Formosa[42], Japón[43] y Tailandia[44]. Los trofontes de *A. ocellatum* se han encontrado en branquias, piel, aletas, ojos, pseudobranquias, membranas de la cavidad branquial y alrededor de los dientes[45], de lo cual, en este trabajo se presentó únicamente en branquias con lesiones semejantes a las que describen otros autores[46,47,45]. Es uno de los parásitos que pueden infestar elasmobranquios y teleósteos[45]. Las lesiones encontradas son variadas debido al número de parásitos, los órganos de fijación, el daño mecánico, el estatus inmunológico y las secreciones de los parásitos.

CONCLUSIÓN

Se encontraron cinco tipos de parásitos branquiales: *Dactylogyrus* spp., *Trichodina* spp., *Ichthyophthirius* spp., *Centrocestus formosanus* y *Amyloodinium* spp. Las tres granjas de crías de tilapias presentaron al menos un tipo de parásito, siendo la más afectada la de Colima, seguida de Chiapas y Jalisco. Las lesiones encontradas corresponden a cuadros de curso agudo y crónico.

REFERENCIAS

1. Meyer F. Parasites of Freshwater Fishes: II. Protozoa: *Ichthyophthirius multifilis.* Fish Disease Leaflet 2. U.S. Department of the Interior, Washington, D.C. 1974.

2. Ribelin E, Migaki G. The Pathology of Fishes. University of Wisconsin Press, Madison, Wisconsin. 1975.

3. Paperna I. Diseases caused by parasites in the aquaculture of warn water fish. Ann. Rev. Fish. Dis. 1991;1:155-194.

4. Jiménez-García MI, Vidal-Martínez VM, López J. Monogeans in introduced and native cichlids in Mexico: evidence for transfer. J parasitol. 2001;87(4):907-909.

5. Vidal-Martínez VM, Aguirre-Macedo ML, Scholz T, Gonzalez-Solis D, Mendoza-Franco EF. Atlas of the helminth parasites of cichlid fish of Mexico. Praga Republica Checa: Ed Academia; 2001.

6. Sotelo FJ. Estudio ectoparasitológico de la tilapia (*Oreochromis* sp.) en unidades piscícolas del estado de Morelos [resumen]. VIII Reunión anual de parasitología veterinaria. 1987:11.

7. Flores-Crespo J, Flores CR, Ibarra VF, Vera MY, Vásquez PC. Evaluación de Quimioterapéuticos contra la Ciclidogiriasis de la Tilapia (*Oreochromis hornorum*) en México. Rev Lat de Microbiol. 1995;37(2):179-187.

8. Lázaro CME. Análisis patológico de las alteraciones producidas por ectoparásitos en

ISBN: 978

reproductores de *Sarotherodon hornorum* (Trewavas) y *Oreochromis hornorum* (Peters) Rev Lat Acuicult. 1985;25:25-32.

9. Contreras FLE. Enfermedades diagnosticadas en la tilapia en México. Proyecto SEPESCA/FAO/PNUD/MEX/87/18. 1989; Reporte No.1:1-18.

10. Kritsky DC, Vidal-Martínez VM, Rodríguez-Canul R. Neotropical Monogenoidea. 19 Dactylogyridae of Cichlidae (Perciformes) from the Yucatán Península, with descriptions of three new species of *Sciadecleithrum* Kritsky, Thatcher, and Boeger, 1989. J Helminthol. 1994;61:26-33.

11. Malpica-Romero E. Helmintos parásitos de *Oreochromis niloticus* (Pisces: Cichlidae) en las Unidades Piscícolas El Jicarero y Tetlama, en el estado de Morelos [tesis licenciatura]. Cuernavaca, Morelos: Universidad Autónoma de Estado de Morelos; 1998.

12. Jiménez-García MI, Vidal-Martínez VM, López-Jiménez. Monogeneans in introduced and native cichlids in Mexico: evidence for transfer. J Parasitol 2001;87(4):907-909.

13. Bunkley-Williams L, Williams EH Jr. Parásitos de peces de valor recreativo en agua dulce de Puerto Rico. Dpto. Cienc. Mar. Univ. Pto. Rico. 1995:1-192.

14. Aragort W, León A, Guillen A, Silva M, Balestrini C. Fauna parasitaria en tilapias del Lago de Valencia. Veterinaria Tropical. 1997;22:171-187.

15. Pavanelli GC, Eiras JC, Takemoto RM. Doenças de peixes: profilaxia, diagnóstico e tratamento. Maringá: Ed. Universidade Estadual de Maringá. 1998:62-68.

16. Scholz T, Salgado-Maldonado G. The introduction and dispersal of *Centrocestus formosanus* (Nishigori, 1924)(Digenea: Heterophyidae) in Mexico: a review. American Midland Naturalist. 2000;143:185-200.

17. Lom J, Dyková I. Protozoan parasites of fishes. Developments in Aquaculture and Fisheries Science, 26. Elsevier SC. Publi. B. V. Amsterdam. 1992:1-315.

18. Conroy G, Conroy DA. Enfermedades y parásitos de cachamas, pacus y tilapias. Pharma-fish, Maracay, Aragua, Venezuela. 1998.

19. Shoemaker A, Klesius H, Evans J. Diseases of tilapia with emphasis on economically important pathogens. In: International Symposium on Tilapia aquaculture (ista), 5. Rio de Janeiro. Anais do Rio de Janeiro. 2000;2:565-572.

20. Rodríguez M, Rodríguez D, Monroy Y, Mata J. Manual de Enfermedades de peces. Universidad Autónoma Metropolitana. Unidad Xochimilco. Boletín del Programa Nacional de Sanidad Acuícola y la Red de Diagnóstico. 2001;3:1-14.

21. Moreno Z, Fuentes J, Mago Y, Chinchilla O. Descripción, taxonomía e índices ecológicos de parásitos en peces de la Laguna de los Mártires, Isla Margarita, Venezuela. Saber. 2008;20:3-11.

22. Conroy G. Diseases found in tilapia culture in Latin America. The advocate. 2001;1:52-55.

23. Zanolo R, Hissashi M. Parasitas em tilápias-do-nilo criadas em sistema de tanques-rede. Ciencias Agrarias. 2006;27:281-288.

24. Lamothe R. Manual de técnicas para preparar y estudiar los parásitos de animales silvestres. AGT Editor, S.A. 1997.

25. Prophet EB, Mills B, Arrington JB, Sobin LH. Métodos histotecnológicos. Registro de patología de los Estados Unidos de América.Washington, D.C. 1995;280.

26. Buchmann K, Lindenstrøm T, Bresciani J. Interactive associations between fish hosts and monogeneans, en G.F. Wiegertjes y G. Flik, (eds), Host-parasite interactions. Garland Science/BIOS Scientific Publishers, Oxford. 2004:161-184.

27. Aguirre-Fey D. Parásitos branquiales de cuatro grupos genéticos de tilapia, cultivados en la zona centro-norte del estado de Veracruz. Tesis de maestría, Posgrado en Ecología, Instituto de Ecología, A.C., Xalapa. 2009.

28. Ogawa K. Impacts of diclidophorid monogeneans infections on fisheries in Japan. International Journal of Parasitology. 2002;32:373–380.

29. Smith JL, Wootten R, Sommerville C. The pathology of the early stages of the crustacean

ISBN: 978

parasite, *Lernaeocera branchialis* (L.), on Atlantic cod, *Gadus morhua* L. Journal of Fish Diseases. 2007;30:1–11.

30. Thoney DA, Hargis WJJr. Monogenea (Platyhelminthes) as hazards for confinement. Annual Review of Fish Diseases. 1991;1:133–153.

31. Southgate P. Disease in Aquaculture. En: Aquaculture for Veterinarians. Fish Husbandry and Medicine. Ed. L. Brown, Chicago, USA. 1993:444.

32. Mohamed, AEHH. Trichodiniasis in farmed freshwater Tilapia in Eastern Saudi Arabia. J. KAU: Marine Sci. 1999;10:157-168.

33. Traxler GS, Richard J, McDonald TE. *Ichthyophthirius multifiliis* (Ich) Epizootics in Spawning Sockeye Salmon in British Columbia, Canada. Journal of Aquatic Animal Health. 1998;10:143–151.

34. Ventura MT, Paperna I. Histopathology of *Ichthyophthirius multifiliis* infections in fishes. Journal of Fish Biology. 1985;27:185–203.

35. Takashima F, Hibiya T. An atlas of fish histology: normal and pathological features. Kodansha Ltd. Tokio, Japon. 1995.

36. Ogut H, Abdurrezak A, Alkan ZM. Seasonality of *Ichthyiophthirius multifiliis* in the trout (*Oncorhynchus mykiss*) farms of the Eastern Black Sea region of Turkey. Turkish Journal of Fisheries and Aquatic Sciences. 2005;5:23-27.

37. Lom J, Dyková I. Protozoan parasites of fishes. In: Developments in Aquaculture and Fisheries Science. Elsevier Amsterdam, London, New, York, Tokyo. 1992;26:315.

38. Gonzáles, FJG. Parasitofauna en variedades del pez ornamental *Carassius auratus* y descripción del ciclo biológico de *Ichthyophthirius multifiliis* (Ciliatea, Ichthyophthiriidae), causante de mortalidades en un criadero de Lima, Perú, 2007. Neotropical Helminthology. 2012;6(1):85 - 95.

39. Vélez-Hernández EM, Constantino CF, García MLJ, Osorio SD. Gill lesions in common carp, *Cyprinus carpio* L., in Mexico due to the metacercariae of *Centrocestus formosanus*. J. Fish Dis. 1998;21:229–232.

40. Volgelbein D, Overstreet RM. Life-history and pathology of a heterophyid trematode infecting Florida- reared ornamental fishes. Fisheries. 1988;30:11-16.

41. Pérez-Ponce de León G, García-Prieto L, Mendoza-Garfias B. Trematode parasites (Platyhelminthes) of wildlife vertebrates in Mexico. Zootaxa. 2007;1543:1-247.

42. Chen HT. The metacercaria and adult of *Centrocestus formosanus* (Nishigori, 1924), with notes on the natural infection of rats and cats with C. Armatus (Tanabe, 1922). J. Parasitol. 1942;28:285-298.

43. Komiaya Y, Suzuki N. The metacercariae of trematodes belonging to the family Heterophyidae from Japan and adjacent countries. J. Parasitol. 1996;15:209-214.

44. Waikagul J, Wongsaroj T, Radomyos P, Meesomboom V, Praewanich R, Jongsuntikul D. Human infection of *Centrocestus formosanus* in Thailand. 1997.

45. Lawler AR. Studies on *Amyloodinium ocellatum* (Dinoflagellata) in Mississipi Sound: Natural and experimental hosts. Gulf Research Reports 1980;6:403-413.

46. Brown EM. On *Oodinium ocellatum* Brown, a parasite dinoflagellate causing epidemic disease in marine fish. Proceedings of the Zoological Society of London. 1934;Part 3:583-607.

47. Hojgaard M. Experiences made in Danmarks Akvarium concerning the treatment of *Oodinium ocellatum.* Bulletin de l'Institut Océanographique (Monaco) Numero Special 1962;1A:77-79.

ISBN: 978

PROTEINURIA Y ALTERACIÓN EN LA RELACIÓN PROTEÍNA/CRETAININA POR AMILOIDOSIS EN UN PERRO

90

García MEM*[1], Ramírez DG[2]

[1]Facultad de Medicina Veterinaria y Zootecnia, Universidad Nacional Autónoma de México.[2] Facultad de Medicina Veterinaria y Zootecnia, Universidad Nacional Autónoma de México
Correspondencia: elisacaque@hotmail.com

RESUMEN

Se presentó al Hospital Veterinario de Especialidades de la Universidad Nacional Autónoma de México un perro, mestizo de 6 años de edad, macho entero con historia de depresión, hiporexia y pérdida de peso desde hace 2 días. Al examen físico general se informaron mucosas ictéricas, tiempo de llenado capilar mayor a 3 segundos, taquicardia, hipotermia, condición corporal 1/5 y deshidratación del 8%. Se le realizaron hemograma bioquímica y urianálisis en los que las alteraciones más relevantes fueron hiperazotemia prerrenal, hipoalbuminemia marcada por pérdidas renales, hiperlipidemia por estado de lipólisis e incremento de FA e hiperbilirrbuinemia por colestasis. Se le realizó también determinación de relación proteína/creatinina obteniendo un resultado fue sugerente de amiloidosis. Días después, se detectó la presencia de efusión abdominal, la cual fue compatible con trasudado simple. El paciente fue eutanasiado y en el estudio postmortem se informó glomerulonefritis mesangioproliferativa severa multifocal, glomeruloesclerosis moderada multifocal y presencia de material proteináceo rojo congo positivo por lo que se llegó al diagnóstico final de síndrome nefrótico secundario a amiloidosis.

Palabras clave: Glomerulopatía, síndrome nefrótico, amiloidosis, proteinuria, hipoalbuminemia, efusión, hipercolesterolemia.

ABSTRACT

A 6 year old male mix breed dog was presented to the Veterinary Specialty Hospital of the National Autonomous University of Mexico with two days history of depression, hyporexia and weight lost. The physical examination findings were jaudence, capillary refill time increased (>3 s), tachycardia, hypothermia, body condition 1/5 and 5% dehydration. Cell blood count, serum biochemical profile and urinalysis were made in which the most important changes were prerrenal hyperazotemia, marked hypoalbuminema caused by renal losses, hyperlipidemia due to the lipolytic state and FA activity increased and hyperbilirubinemia associated to cholestasis. Urine protein to creatinine ratio also was measured having a result attributable to amyloidosis. After several days, abdominal effusion was detected and had a pure transudate characteristics. The patient was euthanized, at necropsy both kidneys had severe mesangioproliferative glomerulonephritis, moderate glomerulosclerosis and presence of proteinase

ISBN: 978

eosinophilic material that turned more evident with Congo red stain. Due to all the postmortem findings, it was determinated a final diagnosis of nephrotic syndrome secondary to amyloidosis.
Keywords: Glomerulopathy, nephrotic syndrome, amyloidosis, proteinuria, hypoalbuminemia, effusion, hypercholesterolemia.

INTRODUCCIÓN

Las glomerulopatías forman parte de las causas más importantes de pérdidas de proteína significativas en perros y se caracterizan por destrucción progresiva del glomérulo que resulta en disminución de la tasa del filtrado glomerular con hiperazotemia renal y proteinuria marcada.[1] Dentro de la patogénesis de la enfermedad glomerular, se encuentran dos grupos: las glomerulonefritis inmunomediadas causadas por depósitos de complejos inmunes en el glomérulo, y las glomerulopatías no inmunomediadas que tienen como factor causante procesos inflamatorios o no inflamatorios; el depósito de amiloide en el glomérulo entra en éste último grupo. La patogénesis de la amiloidosis renal en términos generales, involucra el desdoblamiento extracelular anormal de precursores amiloides que con el tiempo se acumulan y alteran la arquitectura normal y el funcionamiento del órgano. En perros y gatos, esta patología puede ser de origen reactiva, asociada a inmunoglobulinas o hereditaria[2]. En el caso de la amiloidosis reactiva, la causa se debe al depósito de proteína amiloide, que es una proteína de fase aguda sintetizada en respuesta a daño tisular. La principal consecuencia del depósito de amiloide es la alteración en la función glomerular, siendo la proteinuria marcada característica de esta anormalidad. Como consecuencia del daño glomerular puede desarrollarse complicaciones como el síndrome nefrótico en que habrá presencia de hipoalbuminemia, proteinuria, hiperlipidemia y acumulación de líquido en terceros espacios. Los animales afectados presentan relación proteína creatinina en orina elevada debido a la pérdidas renales de proteína[3].

HISTORIA CLÍNICA

Se presentó al Hospital Veterinario de Especialidades de la Facultad de Medicina, Veterinaria y Zootecnia de la UNAM (FMVZ-UNAM) un perro, mestizo de 6 años de edad, macho entero con historia de depresión, hiporexia y pérdida de peso desde hace 2 días. Al examen físico general se informaron mucosas ictéricas, tiempo de llenado capilar mayor a 3 segundos, taquicardia, hipotermia, condición corporal 1/5 y porcentaje de deshidratación del 8%. Se le realizaron pruebas intrahospitalarias en donde se informó hiperazotemia. Debido a las alteraciones en el examen físico general, el paciente fue hospitalizado en el área de urgencias. Como plan terapéutico, se instauró terapia de líquidos con solución Hartmann, omeprazol, citrato de maropitant, ampicilina, enrofloxacina, buprenorfina y se le colocó una sonda urinaria para medir la producción urinaria. Como diagnósticos presuntivos se consideró posible insuficiencia renal secundaria a Leptospirosis y pielonefritis. Ese mismo día se enviaron muestras para realizar hemograma, bioquímica clínica y urianálisis al Departamento de Patología/Patología Clínica de la FMVZ-UNAM Es los resultados de laboratorio se

ISBN: 978

informó leucocitosis por neutrofilia y desviación a la zquierda marginal secundario a inflamación activa localizada, Eosinofilia secundaria a degradación tisular y sobreestimación de sólidos totales por interferencia analítica (hiperazotemia).

HEMOGRAMA			
ANALITO	RESULTADO	REFERENCIA	UNIDADES
Hematocrito	0.39	0.37 – 0.55	L/L
Hemoglobina	135	120 – 180	g/L
Eritrocitos	6.5	5.5 – 8.5	x 10^{12}/L
VGM	60	60 – 77	Fl
CGMH	346	320 – 360	g/L
Reticulocitos	0	<60	x 10^{9}/L
Plaquetas	257	200 – 600	x 10^{9}/L
Sólidos totales	80	60 – 75	g/L
Leucocitos	31.7	6.0 – 17.0	x 10^{9}/L
Neutrófilos	28.8	3.0 – 11.5	x 10^{9}/L
Bandas	0.3	<0.3	x 10^{9}/L
Linfocitos	1.3	1.0 – 4.8	x 10^{9}/L
Eosinofilos	1.3	0 – 0.9	x 10^{9}/L
Otras alteraciones: -			
Artefacto: Ictericia 1+			

En la bioquímica se informó hiperazotemia prerrenal e hiperfosforemia relacionada. Hiperbilirrubinemia con predominio de la fracción conjugada, incremento de FA e hipercolesterolemia asociadas a colestasis. Parte de la hipercolesterolemia con la hipertrigliceridemia, hipercaliemia y el incremento de CK secundarios al estado catabólico. Alteraciones en proteínas por inflamación crónica. Hipocaliemia por diminución en su aporte. Hipoglucemia e hipobicarbonatemia atribuibles a consumo in vitro.

BIOQUÍMICA CLÍNICA			
ANALITO	RESULTADO	UNIDADES	VALORES DE REFERENCIA
Glucosa	1.76	mmol/L	3.88 – 6.88
Urea	20.1	mmol/L	2.1 – 7.9
Creatinina	432	µmol/L	60 – 130
Colesterol	20.15	mmol/L	2.85 – 7.76
Bilirrubina total	71.2	µmol/L	1.7 – 5.16
Bilirrubina C	41.4	µmol/L	0 – 4.2
Bilirrubina NC	29.8	µmol/L	0. – 2.5
ALT	21	U/L	< 70
AST	45	U/L	< 55
FA	441	U/L	< 189
Amilasa	791	U/L	<1110
CK	688	U/L	<213
Proteínas totales	74	g/L	56 -75
Albúmina	14	g/L	29 – 40
Globulinas	60	g/L	23 – 39
Relación A/G	0.23	-	0.78 – 1.46
Calcio	2.29	mmol/l	2.17 – 2.94
Fósforo	4.44	mmol/l	0.80 – 1.80
Potasio	5.6	mmol/l	3.8 – 5.4
Sodio	146	mmol/l	141 – 152
Cloro	115	mmol/l	108 – 117
Bicarbonato	14	mmol/l	17 – 25
Anion gap	23	mmol/l	12 – 24
Triglicéridos	3.2	mmol/l	0.6 – 1.2
ARTEFACTO: Lipemia 1+, ictericia 2+			

ISBN: 978

En el uranálisis la única alteración relevante que se informó fue hiperbilirrubinuria asociada a colestasis.

URIANÁLISIS Método de obtención: cistocentesis	
EXAMEN FÍSICO	**EXAMEN MICROSCÓPICO**
Apariencia: Transparente	Eritrocitos: 0-2/campo (400x)
Color: Amarillo	Leucocitos: 0-2/campo (400x)
Densidad 1.032	Células epiteliales transitorias: 0-1/campo (400x)
EXAMEN QUÍMICO	Células epiteliales escamosas: 0-1/campo (400x)
pH: 6.0	Cilindros: 0/campo (100x)
Proteínas: 0.3	Cristales: Bilirrubina 1+
Glucosa: 0 mmol/L	Bacterias: -
Bilirrubina 3+	Lípidos: Escasos
Urobilinógeno: Normal	Otros: Material granular 1+ y pigmentos de bilurrubina escasos
Sangre/hemoglobina: 2+	

Con base en los resultados de laboratorio se añadieron al tratamiento hepatoprotectores. Al día 3 de hospitalización el paciente mostró ligera mejoría clínica, aunque continuaba deprimido y con hiporexia. La producción de orina en el día 2 de hospitalización fue de 2 mL/kg/hr y en el día 3 fue de 2.5 mL/kg/hr Se le determinó intrahospitalariamente concentraciones de urea (26.1 mmol/L), creatinina (212 µmol/L) y fósforo (3.78 mmol/L) persistiendo la hiperazomtemia e hiperfosforemia relacionadas a disminución en la tasa de filtración glomerular. También se le realizó determinación de relación proteína creatinina en orina siendo el resultado de 13.1 cuando el valor normal en perros es <0.5. Al integrarse los resultados de laboratorio se cambió el diagnóstico presuntivo glomerulopatía posiblemente secundaria a Leptospira por lo que se decidió enviar muestra de suero para realizar prueba de microaglutinación para títulos del Leptospira. En los resultados de esta prueba se informaron títulos para las siguientes serovariedades

Serovariedades de *Leptospira*	
Bratislava, Jez Bratislava	1/100
Grippotyohosa Moskva V	1/100
Pyrogenes, Salinem	1/50
Wolffi, 3705	1/50

Con estos resultados se descartó este agente infeccioso. Al día 4 se realizó estudio ultrasonográfico de abdomen, Las alteraciones informadas fueron hepatomegalia con ecogenicidad normal del parénquima, dilatación ligera y sedimento en la vesícula biliar, aumento ligero en la ecogenicidad de ambos riñones y derrame abdominal por lo que se decidió realizar abdominocentesis y evaluación del líquido abdominal.

El paciente continuó hospitalizado sin mostrar mejoría. En el día 5 nuevamente se le realizaron determinaciones de urea (22.1 mmol/L), creatinina (159 µmol/L) y fósforo

ISBN: 978

(3.88 mmol/L) con interpretación de hiperazotemia persistente e hiperfosforemia por daño renal. El día 11 de hospitalización se envió de nuevo muestras para realizar perfil integral (hemograma, bioquímica clínica y urianálisis).

En el hemograma se reportó anemia ligera no regenerativa y leucocitosis por neutrofilia secundaria a inflamación sin descartar efecto de corticoesteroides por la presencia de neutrófilos hipersegmentados.

HEMOGRAMA			
ANALITO	RESULTADO	REFERENCIA	UNIDADES
Hematocrito	0.33	0.37 – 0.55	L/L
Hemoglobina	115	120 – 180	g/L
Eritrocitos	5.2	5.5 – 8.5	X 10^{12}/L
VGM	63	60 – 77	Fl
CGMH	348	320 – 360	g/L
Reticulocitos	42	<60	X 10^9/L
Plaquetas	400	200 – 600	X 10^9/L
Sólidos totales	60	60 – 75	g/L
Leucocitos	23.2	6.0 – 17.0	X 10^9/L
Neutrófilos	20.7	3.0 – 11.5	X 10^9/L
Bandas	0	<0.3	X 10^9/L
Linfocitos	1.4	1.0 – 4.8	X 10^9/L
Monocitos	0.9	0.1 – 1.4	X 10^9/L
Eosinófilos	0.2	0 – 0.9	X 10^9/L
Otras alteraciones: neutrófilos hipersegmentados 1+ Artefacto: Ictericia 2+, lipemia 1+			

En la bioquímica se informó hiperazotemia de origen renal con hiperfosforemia secundaria. Estos hallazgos en conjunto con el valor de la relación proteína creatinina incrementado, parte de la hipercolesterolemia y la hipoalbuminemia marcada sugieren síndrome nefrótico. Hiperbilirrubinemia, hipercolesterolemia e incremento de FA asociados a colestasis. Aumento de CK y AST secundario a daño/catabolismo muscular. Hipoproteinemia por hipoalbuminemia (con hipocalcemia secundaria) atribuibles a pérdidas renales y gastrointestinales. Los hallazgos sugirieron posible amiloidosis.

ISBN: 978

BIOQUÍMICA			
	RESULTADO	UNIDADES	VALORES DE REFERENCIA
Glucosa	4.52	mmol/L	3.88 – 6.88
Urea	16.3	mmol/L	2.1 – 7.9
Creatinina	123	µmol/L	60 – 130
Colesterol	19.8	mmol/L	2.85 – 7.76
Bilirrubina total	107.7	µmol/L	1.7 – 5.16
Bilirrubina C	57.3	µmol/L	0 – 4.2
Bilirrubina NC	43.4	µmol/L	0. – 2.5
ALT	49	U/L	< 70
AST	155	U/L	< 55
FA	257	U/L	< 189
Amilasa	1001	U/L	<1110
CK	1156	U/L	<213
Proteínas totales	34	g/L	56 -75
Albúmina	11	g/L	29 – 40
Globulinas	23	g/L	23 – 39
Relación A/G	0.47	-	0.78 – 1.46
Calcio	2.63 estimado	mmol/L	2.17 – 2.94
Fósforo	2.50	mmol/L	0.80 – 1.80
Potasio	3.5	mmol/L	3.8 – 5.4
Sodio	147	mmol/L	141 – 152
Cloro	112	mmol/L	108 – 117
Bicarbonato	22	mmol/L	17 – 25
Triglicéridos	4.7	mmol/L	0.6 – 1.2

Artefacto: Icericia 2+, lipemia 1+

En el urianálisis se informó densidad urinaria y proteinuria marcada secundaria a síndrome nefrótico. Hematuria asociada al método de obtención. Bilirrubinuria atribuible a colestasis.

ISBN: 978

URIANÁLISIS Método de obtención: cateterismo	
EXAMEN FÍSICO	**EXAMEN MICROSCÓPICO**
Apariencia: Transparente	Eritrocitos: 0-10/campo (400x)
Color: Amarillo intenso	Leucocitos: 0-2/campo (400x)
Densidad 1.014	Células epiteliales transitorias: 0-5/campo (400x)
EXAMEN QUÍMICO	Células epiteliales escamosas: 0-cúmulos/campo (400x)
pH: 7.0	Cilindros: 0/campo (100x)
Proteínas: 5.0	Cristales: Bilirrubina 1+
Glucosa: 0 mmol/L	Bacterias: -
Bilirrubina 2+	Lípidos: Escasos
Urobilinógeno: Normal	Otros: Material granular 1+
Sangre/hemoglobina: 2+	

ANÁLISIS DE LÍQUIDO. EFUSIÓN ABDOMINAL	
ANÁLISIS FÍSICO QUÍMICO	**DESCRIPCIÓN CITOLÓGICA**
Color: Amarillo	Neutrófilos: 22%
Aspecto: Transparente	Linfocitos 78%
Proteínas: 0 g/L	Macrófagos:-
Densidad: 1.006	Eosinófilos: -
Conteo celular: 0.3 x 10^9/L	Mastocitos :-

Evaluación citológica: Escasa celularidad representada por linfocitos y neutrófilos en su mayoría mal conservados y escasas células mesoteliales reactivas, Interpretación: Trasudado simple.

En el día 13 de hospitalización el paciente comenzó a presentar vómito y renuencia al movimiento. En la última determinación de albúmina realizada el día 16 de hospitalización se informó hipoalbuminemia marcada (11 g/L, siendo el intervalo de referencia de 29-40 g/L) asociada principalmente a pérdidas renales. Al no mostrar evolución clínica, los propietarios decidieron no seguir con el tratamiento médico y la eutanasia para el paciente.

Se realizó estudio post mortem. Los diagnósticos morfológicos más relevantes fueron: músculos intercostal y diafragma: Miositis necrótica y linfoplasmocítica moderada multifocal con degeneración y edema moderada multifocal. Corazón: cardiomiositis linfoplasmocítica y necrótica multifocal. Riñones: Glomerulonefritis mesangioproliferativa severa multifocal con glomeruloesclerosis moderada multifocal y presencia de material proteináceo rojo congo positivo (amiloidosis), nefritis linfoplasmocítica moderada multifocal y, necrosis y degeneración tubular severa multifocal con presencia de cilindros de proteína. Hígado: Necrosis y degeneración hepatocelular severa multifocal con colestasis y congestión moderada multifocal. Vejiga: urolitiasis moderada multifocal.

DISCUSIÓN

La mayoría de los perros con enfermedad glomerular no presentan signos clínicos hasta que el daño glomerular da lugar a proteinuria, daño tubular asociado y pérdida en la capacidad de concentración urinaria (hiperazotemia)[3]. En este caso el paciente se presentó al HVE-UNAM con signos clínicos poco específicos y motivo de consulta no relacionado a enfermedad renal. Las alteraciones en la primera determinación de urea,

ISBN: 978

creatinina y fósforo se atribuyeron a causas prerrenales debido a la densidad urinaria (1.030) sin embargo, tomando en cuenta que el paciente presentaba un porcentaje de deshidratación del 8%, el valor de densidad urinaria se esperaría más elevado, por lo que los autores consideramos que esos valores fue la primera evidencia de disminución en la función renal. El síndrome nefrótico es una consecuencia poco común de glomerulopatías en perros; se define como la presencia simultánea de proteinuria, hipoalbuminemia, hiperlipidemia y acumulación en terceros espacios de líquidos. La proteinuria se hace evidente cuando el daño progresivo al glomérulo provoca la pérdida de la permeabilidad selectiva del mismo que, en condiciones normales, excluye del ultrafiltrado glomerular casi todas las proteínas presentes en el suero; la hipoalbuminemia se hace evidente cuando las pérdidas renales superan la producción de *novo* hepática. En este paciente, aunque la proteinuria fue evidente hasta el último urianálisis, seguramente si se hubieran hecho determinaciones de proteína en orina durante la hospitalización, se habría evidenciado el incremento progresivo de esta. Además de las pérdidas renales, se presentaron más factores que contribuyeron a su desarrollo, que fueron otras causas de hipoalbuminemia: disminución en el aporte, el estado caquéctico e inflamación crónica.

En las dos bioquímicas clínicas que se realizaron a pesar de la hipoalbuminemia, se encontró hiperglobulinemia o globulinas dentro del intervalo de referencia. Se menciona que aunque la hipoalbuminemia en síndrome nefrótico es marcada, es raro que se encuentre hipoglobulinemia concomitante posiblemente por el gran tamaño de las globulinas que impide su pérdida glomerular[3].

La hipercolesterolemia se cree que posiblemente es resultado de mecanismos de regulación hepática inducida por la hipoalbuminemia[2]. Hay un incremento en la actividad enzimática que intervienen en la síntesis de colesterol y triglicéridos así como una disminución en su catabolismo, esta última es consecuencia de la disminución en la los receptores para LDL y HDL que impide la utilización de lípidos por parte de diversos tejidos. En estudios experimentales se ha observado esta alteración lipídica solamente en medios con bajas concentraciones de albúmina. Por último, la lecitin colesterol acitransferasa es una enzima que también se pierde en orina por el daño glomerular, la cual es responsable de la esterificación del colesterol dentro del partículas de HDL. En este paciente en ambos perfiles bioquímicos estuvo presente la hipercolesterolemia marcada y a pesar de que también había colestasis y estado lipolítico influenciando, el valor de la relación proteína/creatinina indirectamente indicó que sí hay participación de los desórdenes lipídicos presentes en síndrome nefrótico.

La acumulación de líquidos en terceros espacios en general es resultado de la disminución en la presión oncótica por la hipoalbuminemia marcada aunque también se ha piensa que puede haber factores que aumentan la permeabilidad glomerular (citocinas o anticuerpos). El sitio más común de acumulación de líquido es en cavidad abdominal.

ISBN: 978

Es frecuente que la causa específica de las glomerulopatías secundarias a procesos inflamatorios sistémicos no sea identificada[4]. En el caso del paciente, la amiloidosis fue la alteración causante de esta anomalía y está conformada por un grupo heterogéneo de desórdenes que causan depósito extracelular de proteínas fibrilares solubles. Los precursores amiloides comprenden a moléculas estructural y funcionalmente diversas con diferente origen. Puede ser local o sistémico, espontáneo o ser secundaria a una enfermedad preexistente. Aunque el amiloide no estimula respuesta inflamatoria, los depósitos pueden promover apoptosis e iniciar efectos citotóxicos. En animales domésticos, el desarrollo de amiloidosis se relaciona principalmente a la proteína amiloide A sérica que se deposita de manera secundaria a inflamación (reactiva)[5]. En estudio postmortem, se encontraron lesiones musculares inflamatorias crónicas (miositis linfoplasmocítica calcificante) que pudieron haber sido la causa de la amilioidosis.

Para el guiar diagnóstico de esta enfermedad, se utiliza la determinación de proteína en orina. Al encontrar proteinuria persistente primero se debe excluir otras causas más comunes de proteinuria (prerrenal, postrenal, funcional, etc), después se recomienda determinar la relación proteína/creatinina en orina, si la relación es mayor a 5, es indicativo de enfermedad glomerular y si es mayor a 10, muy posiblemente esté asociada a amiloidosis[6]. En este paciente la relación obtenida fue de 13.1 y 33.3 con lo que se inclinó el diagnóstico a amiloidosis.
Como diagnóstico definitivo se debe realizar evaluación histopatológica del riñón en el que se menciona que se debe encontrar depósitos de material homogéneo en el glomérulo con apariencia eosinofílica en cortes teñidos con hematoxilina-eosina que al ser teñido con rojo Congo sea refringente.

CONCLUSIÓN

Es importante considerar que la enfermedad glomerular no es una etiología primaria sino secundaria a anormalidades sistémicas o hereditarias, debido a esto, la detección y el diagnóstico de las mismas contribuirá a la prevención de complicaciones que pueden ser letales para el paciente. El síndrome nefrótico a pesar de ser una complicación rara de glomerulopatías, una vez que comienza a manifestarse clínicamente con la formación de edema, de efusión intracavitaria o en los análisis bioquímicos (hipercolesterolemia, hipoalbuminemia y proteinuria marcada) se le debe dar seguimiento constante. La utilización de pruebas complementarias de diagnóstico como la relación proteína/creatinina en orina es fundamental para orientar el diagnóstico de proteinurias persistentes secundarias a glomerulopatías o síndrome nefrótico.

BILBIOGRAFÍA

1. Chew D., Dibartola S., Diseases of the Glomerulus, es Chew D., Dibartola S., Canine and Feline Nephrology and Urology, 2ª edición, ELSEVIER Saunders, 2011.
2. Barrak P., Nephrotic Syndrome, en: Bartges J., Polzin D., Nephrology and Urology of Small Animals, 1ª edición, Wiley Blackwell, 2011
3. Klosterman E.S, Barrak MP. Topical Review: Nephrotic Syndrome in Dogs:

ISBN: 978

Clinical Features and Evidence Based Treatment Considerations, Topics in Companion Animal Medicine, Vol. 26, No. 3, 2011(135-146).
4. Vanden S., Topical Review: Glomerular disease., Topics in Companion Animal Medicine, Vol 3, No. 3, 2011 (128-134)
5. Woldemeskel M., Review Article: A Concise Review of Amiloidosis in Small Animals, Veterinary Medicine International, Vol. 2012, ID 427296, 1-12.
6. Harley L., Langston C., Review Article: Proteinuria in dogs and cats. CVJ. Vol 53, 2012, 631-638

ISBN: 978

PROTRUSIÓN TORÁCICA CON METAPLASIA CARTILAGINOSA SECUNDARIA EN LAS ARTICULACIONES COSTO-VERTEBRALES (T2 YT4) EN UN PERRO PASTOR ALEMÁN: REPORTE DE UN CASO

91

León ZRS[1]

[1]*Departamento de Patología, Facultad de Me/ Universidad Nacional Autónoma de México.*
Correspondencia: ***zetina26@hotmail.com***

RESUMEN

Paciente del HVE-UNAM, perro *(canis lupus familiaris*), macho de 1.7 años. Los propietarios refieren que desde hace un año, dejó de caminar y posicionar los miembros pélvicos. Fue tratado con glucocorticoides, durante ese tiempo sin mostrar mejoría, por lo que se decide la eutanasia y el cadáver es remitido al Depto. de Patología de la FMVZ-UNAM. Entre los principales hallazgos macroscópicos fue la anquilosis y protrusión discal moderada localmente extensiva, generando lesiones en médula espinal, así como la metaplasia cartilaginosa en las articulaciones costo-vertebral (T2-T4). El objetivo de este trabajo es describir las características morfológicas de unas de las enfermedades más complejas, de presentacion poco común en razas grandes: la enfermedad degenerativa del disco intervertebral.

Palabras clave: *protrusión, anquilosis, metaplasia cartilaginosa, disco intervertebral, histopatologia.*

ABSTRACT

HVE-UNAM's patient, male, 1.7 years old, dog (canis lupus familiaris). The owners report that it stopped walking and didn't position its pelvic limbs correctly for the past year (progressive paraparesis). It was treated with glucocorticoids during that time, but showed no signs of improvement. Due to deterioration of the dog's health, euthanasia was decided and the carcass was sent to the Department of Pathology, FMVZ-UNAM. Among the most important macroscopic findings were ankylosis and a moderate, locally extensive disc protrusion, which generated spinal cord injuries and cartilaginous metaplasia in the costovertebral joints (T2-T4). The main objective of this work is to show the morphological characteristics of one of the most complex yet rare diseases in large breeds: degenerative intervertebral disc disease.

Keywords: protrusion, ankylosis, cartilaginous metaplasia, intervertebral disc, histopatology.

ISBN: 978

INTRODUCCIÓN

La columna vertebral canina consta de 7 cervicales, 13 torácicas, 7 lumbares, 3 sacras (fusionado), y un número variable de vértebras coccígeas[1,2]. Los cuerpos vertebrales de C2-S1 y todas las vértebras coccígeas están interconectados por un disco intervertebral[1,2]. El disco intervertebral se compone de un núcleo pulposo central, un anillo fibroso exterior, la zona de transición, y placas terminales cartilaginosas[1,3].

La función biomecánica de los discos intervertebrales es transmitir fuerzas de compresión entre los cuerpos vertebrales, esto con la finalidad de proporcionar la movilidad así como estabilidad al segmento espinal[1,3]. Al igual que en los seres humanos, la columna situada horizontalmente en perros se carga a lo largo de su eje longitudinal, que es el resultado de la contracción de los músculos del tronco y la tensión en estructuras tales como los ligamentos1[1,4].
Durante el movimiento, los discos intervertebrales en perros, pueden ser sometidos a varias condiciones de carga, compresión axial (cizalla), tensión, flexión y torsión[4]. El núcleo pulposo, anillo fibroso, la zona de transición y las placas terminales cartilaginosas, trabajan como una unidad funcional para resistir estas cargas, cada componente tiene una función especializada[3,4,5]. El núcleo pulposo es una estructura altamente hidratada, que ejerce presión dentro de los discos intervertebrales. Las placas terminales cartilaginosas y el anillo fibroso exterior tienen como función con tener el núcleo pulposo durante la carga. Durante la compresión axial, la mayoría de la carga de compresión es absorbida por el núcleo pulposo y la zona de transición interna. El anillo fibroso que rodea, protege el núcleo pulposo contra el cizallamiento inducido por la carga aplicada y de su propia presión al expandirse internamente, manteniendo de ese modo la circunferencia del disco. La disposición alterna de las laminillas anulares, combinado con la orientación oblicua de las fibras lamelares, permite al anillo fibroso hacer frente a las fuerzas de tracción generadas durante la carga[3].

La enfermedad degenerativa del disco intervertebral es uno de los trastornos neurológicos más comunes de los perros, se describe como un proceso complejo, multifactorial caracterizado por cambios en la composición de las células y la matriz extracelular del núcleo pulposo, la zona de transición, anillo fibroso, y las placas terminales cartilaginosas[3,4,5]. La fisiopatología de la degeneración de los discos intervertebrales en perros ha sido en gran parte inexplorada, sin embargo, es muy similar a la degeneración de discos intervertebrales en humanos[3,5,6]. La enfermedad discal puede dar lugar a la extrusión (Hansen tipo I) o protrusión (Hansen tipo II) del material del disco en el canal espinal que resulta en la compresión del cordón[5]. La enfermedad en el disco se produce con mayor frecuencia en perros de razas pequeñas, especialmente acondroplásicos y suele ser aguda. En estas razas, el núcleo pulposo presenta metaplasia condroide a una edad temprana, lo que lleva a la extrusión repentina de materiales nucleares a través del anillo dorsal y compresión de la médula[6]. En la clasificación Hansen de tipo II de la enfermedad de disco, la herniación parcial del núcleo pulposo se asocia con la rotura de la fibra dentro del anillo fibroso[2]. En una presentación crónica, los signos clínicos son progresivos debido a la compresión de la médula espinal, aunque también se producen en presentación aguda[3,6]. Por lo general, la

ISBN: 978

enfermedad de Hansen tipo II, se presenta en perros de edad avanzada no acondroplásicos[6,7], sin embargo, ambas lesiones pueden ocurrir en razas acondroplásicas y no acondroplásicas[8].

A pesar de que la degeneración del disco puede ocurrir a cualquier nivel, los discos intervertebrales cervicales y toracolumbares son más comúnmente afectados. Los discos craneales torácicos T1-T11, se estabilizan dorsalmente por el ligamento longitudinal dorsal y las costillas y se conectan contra-lateral. Este ligamento proporciona estabilidad adicional a esta región de la columna vertebral, esto genera que las protuberancias craneales del disco intervertebral torácicas se lesionen raramente[6,8].

Los signos clínicos se pueden subclasificar según el resultado del examen clínico neurológico[3,5,6]:

- **Grado 1:** perros con dolor.
- **Grado 2:** perros con paraparesia / tetraparesia y abulatorios
- **Grado 3:** perros con paraparesia / tetraparesia que ya no eran ambulatorios.
- **Grado 4:** perros con paraplejia / tetraplejia pero con la percepción del dolor profundo.
- **Grado 5:** perros con paraplejia / tetraplejia y la pérdida de la percepción del dolor profundo.

Descripción del caso

El 4 de julio del 2015 remitieron el cadáver de un perro pastor belga mallinois de nombre Sam, macho de 1 año 7 meses. La historia clínica indica que el paciente llegó al Hospital Veterinario de Especialidades (HVE-UNAM), los propietarios refieren que presentó desde hace 6 meses dificultad para caminar (paraparesia con evolución de 6 meses), cifosis en la región torácica, así como múltiples ulceras en piel y la propiocepción en miembros pélvicos disminuidos. Se decide la eutanasia y muere el 3 de julio a las 18h.

Hallazgos macroscópicos y microscópicos.

Los hallazgos más relevantes al estudio postmortem fueron en la superficie ventral de la segunda a la cuarta vertebra torácica, la cual se observó unida por múltiples nódulos que medían entre 2 a 5 cm de eje mayor aproximadamente, los cuales eran firmes y al corte, la superficie presentó material calcáreo. Así mismo, en la región de la segunda vertebra torácica, se apreció un sobre-crecimiento óseo que obliteraba el canal medular y comprimía parcialmente la medula espinal. En un corte trasversal, el canal medular se apreció ocupado por material de aspecto gelatinoso que obliteraba y comprimía la médula espinal.

Dentro de los hallazgos más relevantes en las secciones histológicas de las vértebras torácicas (T2-T4) se observo en la superficie articular abundante matriz coloide basofilica que en el centro presentaba grupos de condrocitos homogéneos reactivos.

ISBN: 978

Dicha matriz se entremezclaba con abundantes fibras de colágena (metaplasia). Así mismo, en las secciones histológicas de médula espinal en las secciones entre T2-T4, había extensas áreas de necrosis así como moderado aumento de la microglia, además de material amorfo basofílico refringente en arreglo concéntrico (cuerpos de psamoma). La intima de los vasos sanguíneos se apreciaba sustituida en su totalidad por tejido conectivo fibroso.

Con los hallazgos anteriores se determinaron los siguientes diagnósticos:

- **Canal medular (T2-T3):**
  - Anquilosis y protrusión discal moderada localmente extensiva
- **Vertebras T2-T3:**
  - Metaplasia cartilaginosa severa zonalmente extensiva.
- **Médula espinal:**
  - Necrosis, gliosis, satelitosis y desmielinización severa zonalmente extensiva con presencia de cuerpos de psamoma.

ISBN: 978

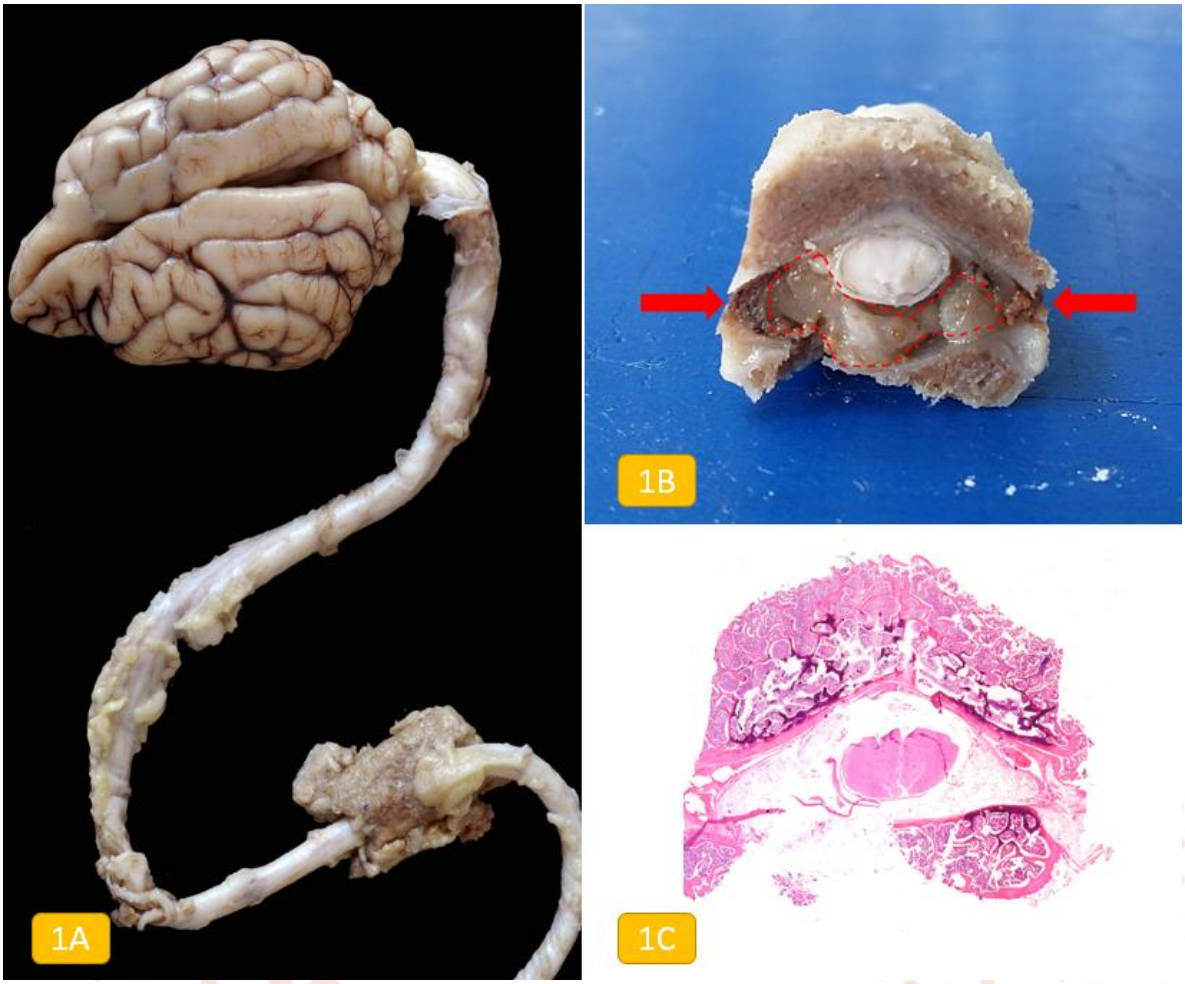

Imagen 1A: Encéfalo con médula espinal, donde se puede apreciar que en la región de T2, T3 y porción craneal de T4, la medula espinal quedó atrapada en el canal medular. **Imagen 1B:** Corte trasversal de T2, donde se aprecia que el material gelatinoso se adentró hacia el canal medular y comprimió la sección medular. **Imagen 1C:** Corte histológico de la sección antes mencionada, donde se apreció las lesiones en medula espinal, así como parte de la metaplasia cartilaginosa.

ISBN: 978

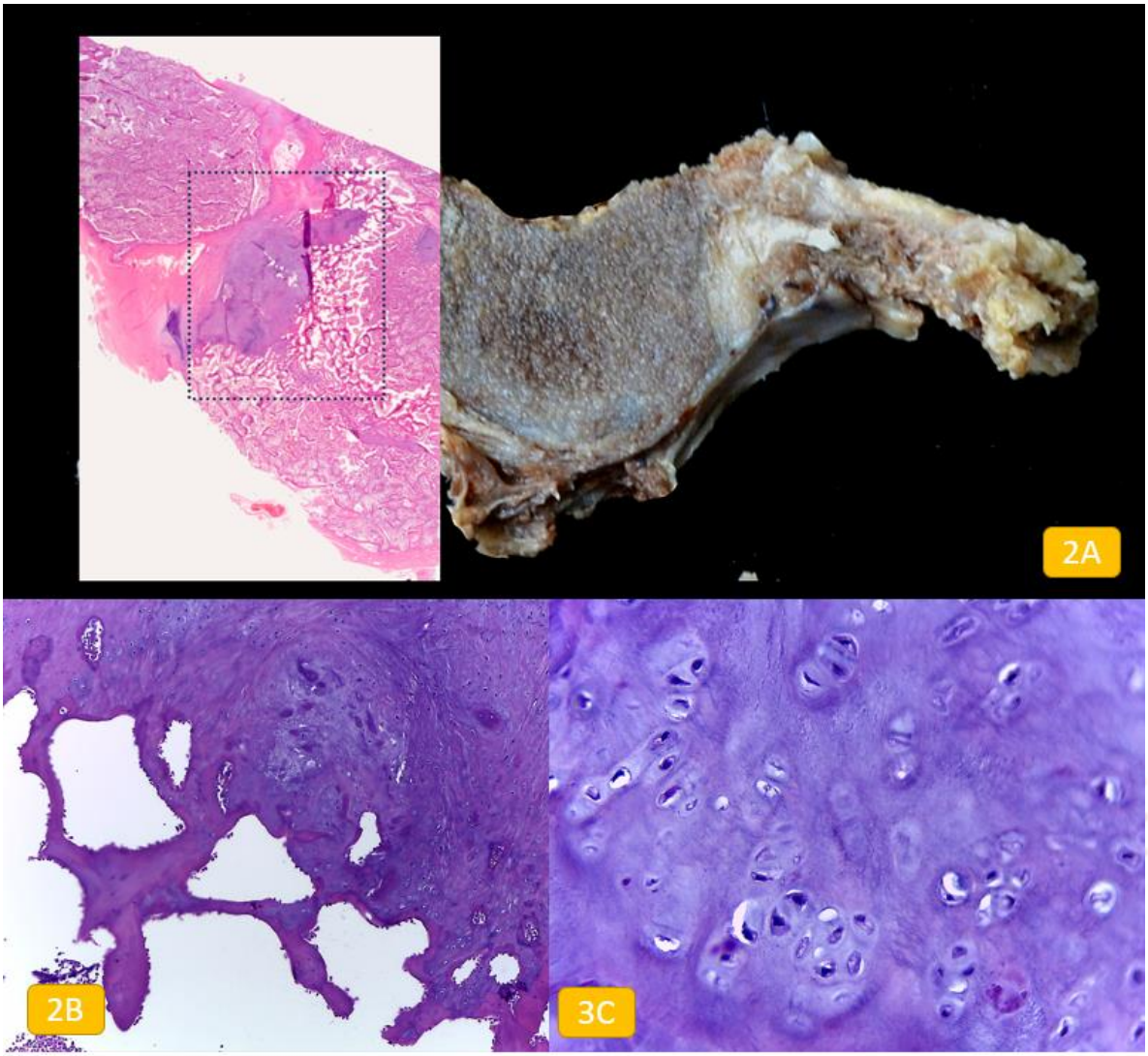

Imagen 2A: Corte trasversal de la articulación costo-vertebral y adyacente el corte histológico de dicha área donde se puede apreciar en un recuadro áreas de cartílago completamente desarreglado, **Imagen 2B:** Sección histológica de hueso trabecular en las vértebras Tinción H/E: se observó en la superficie articular abundante matriz coloide basofilica y en el centro presenta condrocitos desarreglados **(imagen 3C)**

ISBN: 978

DISCUSIÓN Y CONCLUSIÓN

La degeneración del disco intervertebral se describe como una respuesta aberrante, mediada por células a un fallo estructural progresivo del disco intervertebral y está asociado con la predisposición genética, la sobrecarga físico-crónica, traumatismos, el transporte de nutrientes y metabolitos inadecuados hacia las células con la matriz. La senescencia y muerte celular van alterando los niveles de la actividad enzimática, así como cambios en macromoléculas de la matriz y los cambios en contenido de agua[3,6].
La degeneración en disco intervertebral es un proceso crónico que puede generar, paraparesia progresiva con ataxia troncal grave y falta de la sensación de dolor para vertebral[3,5]. Está poco reportado la frecuencia en perros pastor y una proporción de estos casos, presentan lesiones Hansen tipo II de forma subclínicas que pueden crear confusión diagnóstica[6,7]. Dentro de la clasificación clínica, la protrusión discal se clasifica como Hassen tipo II, que por lo regular es de las más observadas en perros de razas grandes[2]. La literatura describe la fisiopatología como un proceso donde el contenido de GAGs (glicosaminoglicanos) disminuye con un aumento concurrente en el contenido de colágeno, dando como resultado pérdida de la elastisidad de la matriz, volviéndose más riguida y perdidendo sus propiedades hidrostáticas para funcionar como un amortiguador hidráulico[3,5].

La degeneración del disco intervertebral implica un círculo vicioso de incumplimiento estructural-funcional y reparación inadecuada de la matriz de disco intervertebral. Varios factores (estructural / funcional) puede dar lugar a diversos cambios estructurales del disco intervertebral y los cuerpos vertebrales adyacentes como el prolapso/herniación, proyecciones anulares en lagrima, osteofitos, espondilitis y la disrupción placa terminal[3,5].

En este caso, se determinó que Sam presentó anquilosis y protrusión discal en las vértebras torácicas (T2-T4), teniendo como posible origen un evento físico-traumático. La protrusión discal generó compresión de la medula espinal adyacente, siendo la causa de las lesiones observadas así como de los signos clínicos referidos. La metaplasia cartilaginosa se asocia a un proceso degenerativo generado a partir de la protrusión discal siendo el factor desencadenante en la anquilosis vertebral.

El diagnóstico oportuno es elemental en estos casos, siendo la resonancia magnética la herramienta ideal para su diagnóstico, sin embargo, la mielografía es quien dará la pauta para el pronóstico clínico más preciso.

ISBN: 978

BIBLIOGRAFÍA

1. Dyce, K.M, *et al*, ***"Textbook of Veterinary Anatomy"***, Fourth Ed. Saunders Elsevier 2010, Philadelphia, London, New York, St. Louis, Sydney, Toronto, pp. 407– 419.
2. Hansen, *et al* ***"Comparative views of the pathology of disk degeneration in animals"***. 1959. Laboratory Investigation 8, 1242–1265.
3. Bergknut Niklas, *et al*, ***"Intervertebral disc degeneration in the dog. Part 1: Anatomy and physiology of the intervertebral disc and characteristics of intervertebral disc degeneration"***, The Veterinary Journal 195 (2013) 282–291
4. Kranenburg Hendrik-Jan C, *et al*, ***"Intervertebral disc disease in dogs – Part 2: Comparison of clinical, magnetic resonance imaging, and histological findings in 74 surgically treated dogs",*** The Veterinary Journal 195 (2013) 164–171
5. Gaitero Lluı´s, *et al*, ***"Cranial thoracic disc protrusions in three German Shepherd dogs",*** The Veterinary Journal 182 (2009) 349–351
6. Zimmerman, *et al*, ***"The mechanical properties of the canine lumbar disc and motion segment".*** Spine 992. 17, 213–220.
7. McKee, *et al*, ***"Intervertebral disc disease in the dog: pathophysiology and diagnosis".*** 2000. In Practice 22, 458–471.
8. Cudia, *et al*, ***"Thoracolumbar intervertebral disk disease in large, nonchondrodystrophic dogs: a retrospective study"***. Journal of the American Animal Hospital Association 199733, 456–460

ISBN: 978

REPORTE DE TRES CASOS DE COCCIDIOMICOSIS TESTICULAR EN CANINO

92

Gastelum CA[1*], Luevano AJL[1], Molina BRM[1], Cedillo CJR[1]

[1]*Instituto Tecnológico de Sonora, Ciudad Obregón, Sonora*

RESUMEN

Se remiten al Laboratorio de anatomía patológica 3 muestras de testículo en caninos machos de diferentes razas y edades para su evaluación histopatológica, se procesaron las muestras de manera rutinaria, con su inclusión en parafina, corte y tinción con hematoxilina y eosina (H/E). Al microscopio las lesiones predominantes fueron focos coalescentes piogranulomatosos severos, crónicos, formados por macrófagos, neutrófilos y linfocitos, rodeados de tejido fibroso, además de la presencia de esférulas compatibles con *Coccidioides spp.,* por lo que se llevó a cabo la tinción de PAS, evidenciando la estructura de esférulas de color violeta, confirmando la presencia del hongo. Uno de los casos se categorizó como foco primario, debido a la abundante presencia de neutrófilos como principal respuesta al agente, mientras que los otros dos, se clasificaron como focos secundarios.

Palabras clave: Coccidioidomicosis, testículo, *Coccidioides spp.*

ABSTRACT

Three canine testicle samples of different breeds and ages were submitted to the Pathologic anatomy laboratory for its histopathological evaluation, samples were processed routinely, with paraffin inclusion, cut and hematoxylin and eosin stained (H/E). Microscopically, the predominant lesions were severe, chronical, coalescing pyogranulomatous foci, formed by macrophages, neutrophils and lymphocytes, surrounded by fibrotic tissue, as well as the presence of *Coccidioides spp*. compatible spherules, so it was done a PAS staining in one of the cases, showing the violet spherules structure, confirming the fungus presence. One of the cases was categorized as primary lesion, due to the plenty neutrophil presence as the main response to the agent, while the other two were classified as secondary outbreaks.

Keywords: Coccidioidomycosis, testicle, *Coccidioides spp.*

ISBN: 978

INTRODUCCIÓN

La Coccidioidomicosis es una micosis profunda ocasionada por el hongo *Coccidioides spp.,* también conocida como Enfermedad de Posada, Enfermedad de Wernicke, Fiebre del desierto, Granuloma coccidioidal o Enfermedad del Valle de San Joaquín,[1] es de carácter zoonótico, sin embargo, no se transmite por contacto directo.[2]. Esta enfermedad afecta tanto al humano como a animales domésticos y salvajes, incluidos algunos reptiles.[3, 4]

Se presenta en zonas áridas y semiáridas, con clima cálido, suelos alcalinos y arenosos, con precipitaciones anuales de 10-50 cm. El organismo se encuentra comúnmente alrededor de 10 a 30 cm debajo de la superficie.[2] La zona endémica se localiza en Estados Unidos de América (EUA), el Norte de México, y algunos países de Centro y Sudamérica, como Guatemala, Honduras, Venezuela, Colombia, Bolivia, Argentina, Brasil, Ecuador y Paraguay.[5]

ETIOLOGIA

La enfermedad es causada por el hongo del género *Coccidioides spp.* del cual se consideran dos especies patógenas, *Coccidioides immitis,* encontrada en California central y sur, [5] y *Coccidioides posadasii* endémico en Arizona, Texas y fuera de Estados Unidos.[1, 5] Se trata de un hongo difásico, ya que tiene un ciclo de vida especial, con una frase saprófita y otra parasitaria. En el suelo se desarrolla la fase saprófita, esta inicia por la liberación de endosporas del hospedero, las cuales se depositan en el suelo, formando su etapa micelial, creando hifas septadas, posteriormente, se producen las artroconidias, las cuales forman artrosporas y las libera al ambiente, estas a su vez pueden formar un nuevo micelio, o ser inhaladas por el hospedero, estas atraviesan las vías respiratorias, hasta que llegan a pulmón, en donde se convierten en esférulas, que van madurando, de tal modo de que desarrollan en su interior septos, creando compartimientos internos, los cuales contendrán a su vez las endosporas,[1]que miden de 3-5 µm. Eventualmente, las esférulas eclosionan, liberando así las endosporas, y estas a su vez, son capaces de diseminar la enfermedad a todo el organismo, principalmente hacia aquellos órganos filtradores de sangre, ya que estas viajan por vía linfática y sanguínea. En caso de ser liberadas al medio ambiente, como sucede en casos de fistulización de lesiones, estas serán capaces de formar nuevos micelios.[4, 6]

Se sabe que se trata de una enfermedad que no se transmite por contacto directo, sino que el factor desencadenante consiste en la inhalación de las artroconidias, sin embargo se han reportado casos raros, como el de una persona que se infectó durante la necropsia de un caballo, y otra, mientras embalsamaba a una persona por lesiones cutáneas.[4] En humanos, el cultivo del hongo en laboratorios implica un alto factor de riesgo, por lo que sólo se deben cultivar en laboratorios con alta seguridad y por personal capacitado. **8** Por otro lado, se han registrado también casos por exposición en el útero o mordidas de animales, como es el caso de un asistente veterinario que había sido mordido por un gato, además de la transmisión de órganos trasplantados.[1, 2,4]

Se ha diagnosticado en caballos, llamas, venados, perros, gatos, ovejas, leones, ardillas, tigres, serpientes, bisontes, gorilas, changos, nutrias, pumas, guepardos y algunos

ISBN: 978

reptiles.[1, 4] En ganado vacuno, ovejas o cerdos es común encontrar las lesiones las lesiones en el matadero, ya que su vida productiva es muy corta, como para presentar signos clínicos, o bien, son confundidos con enfermedades pulmonares, como las de origen bacteriano.[4]

El periodo de incubación inicia tras la inhalación o inoculación de la artrospora, el cual es muy variable, va desde una a cuatro semanas, hasta incluso meses o años. Todo depende del tipo la presentación de la enfermedad, esta puede ser pulmonar o diseminada.[4] Posterior al ingreso del microorganismo, este se aloja en los alveolos pulmonares, provocando la primera línea de defensa a través de polimorfonucleares y macrófagos, [1,7] sin embargo, estos últimos llegan después, debido a su capacidad de desplazamiento. Estos son capaces de fagocitar la artrospora (mas no de lisarla) y desencadenar la liberación de factores quimiotácticos, además de activar el sistema de complemento, consecuentemente llegan los linfocitos TH1 a activar a los macrófagos y sean capaces de lisar al microorganismo, además de convertirse en células presentadoras, activando estas a su vez a los linfocitos B, que producirán anticuerpos específicos; así mismo, se activarán los linfocitos TH2 fundamentales para activar las células NK específicas para combatir al hongo en su fase parasitaria.[8] En pacientes inmunocompetentes, este mecanismo es suficiente para detener al hongo, no obstante, una gran cantidad de hospederos susceptibles carecen de la eficacia del mismo, por lo que sufren de formas diseminadas de la enfermedad.[7]

DESCRIPCIÓN DEL CASO

Se remitieron al laboratorio de anatomía patológica 3 muestras de testículo para su evaluación histopatológica, en un periodo comprendido del 1 de noviembre del 2013 al 3 de junio de 2014, procedentes de 2 diferentes clínicas veterinarias del Estado de Sonora:

Caso 1: Procedente de una clínica veterinaria de Hermosillo, Sonora, de un canino, Schnauzer, macho de 5 años de edad, al cual se le detectó un aumento de tamaño testicular, por lo que se tomó la decisión de castrar al animal.

Caso 2: La segunda muestra provenía de una clínica de Ciudad Obregón, municipio de Cajeme, Sonora, de un canino, dálmata, macho, de 5 años, el cual fue castrado debido a la observación del aumento de tamaño de la masa testicular, en un periodo de dos meses.

Caso 3: El tercer caso, pertenecía a la misma clínica veterinaria del caso anterior, sólo que en esta ocasión se trataba de un canino, Bóxer, macho, de 4 años, el cual en su historia clínica presentaba haberse peleado 31/2 meses atrás, posterior a este acontecimiento, se registró un crecimiento testicular, por lo que se administró un tratamiento con enrofloxacina y dexametasona sin respuesta alguna, debido a esto, se decidió proceder a su extirpación.

ISBN: 978

Las 3 muestras fueron conservadas con formalina al 10%, se realizaron los cortes pertinentes para su posterior inclusión en parafina, consiguientemente se cortaron películas finas al micrótomo y se procedió a teñir de manera rutinaria con hematoxilina y eosina, así como tinción de ácido periódico Schiff (PAS) como prueba complementaria.

RESULTADOS

Hallazgos microscópicos:

Caso 1.- Se observaron varios cortes de tejido correspondientes a testículo y estructuras anexas, donde se observó una orquitis piogranulomatosa severa y multifocal coalescente (Fig. 2), asociada a la presencia de esférulas de *Coccidioides spp* (Fig. 1).

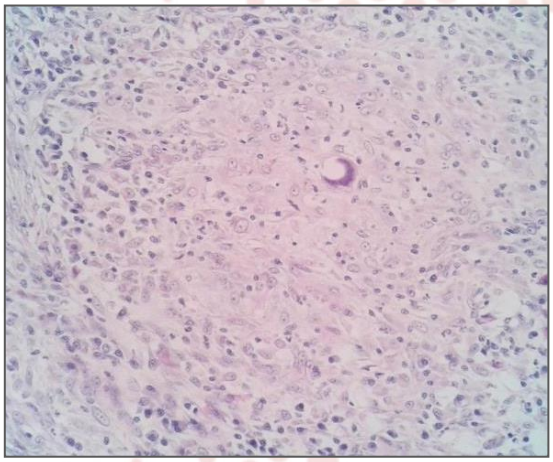

Fig.1.- Reacción piogranulomatosa, dónde se muestran los restos de una esférula de *Coccidioides spp.,* rodeada de macrófagos epitelioides y linfocitos (H/E).

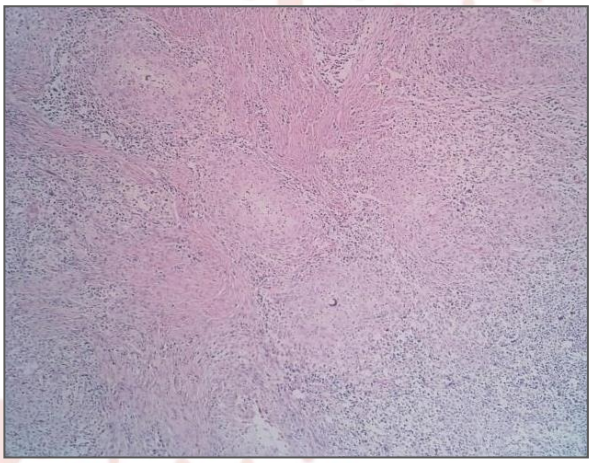

Fig. 2.- Focos coalescentes piogranulomatosos rodeados de tejido fibroso, con presencia de esférulas de *Coccidioides spp. (H/E).*

Caso 2.- Se observaron varios cortes de tejidos, detectándose una respuesta inflamatoria severa que caracterizado por infiltrado de neutrófilos y macrófagos (Fig. 3) en grandes cantidades, así como la proliferación de tejido fibroso (Fig. 4). A la tinción especial (PAS), se detectó la presencia de esférulas de *Coccidioides spp* (Fig. 3 y 4).

ISBN: 978

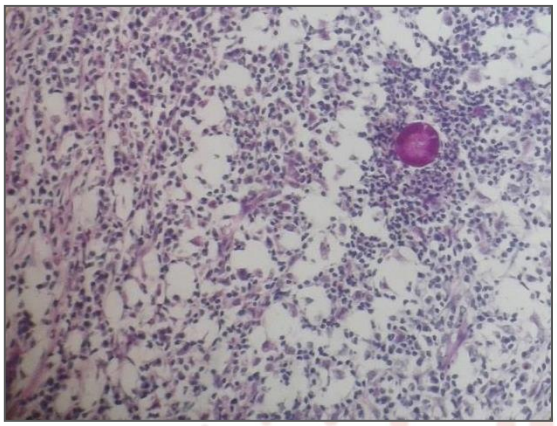

Fig. 3.- Corte histopatológico que expone una esférula de *Coccidioides spp.* rodeada por neutrófilos y macrófagos (PAS).

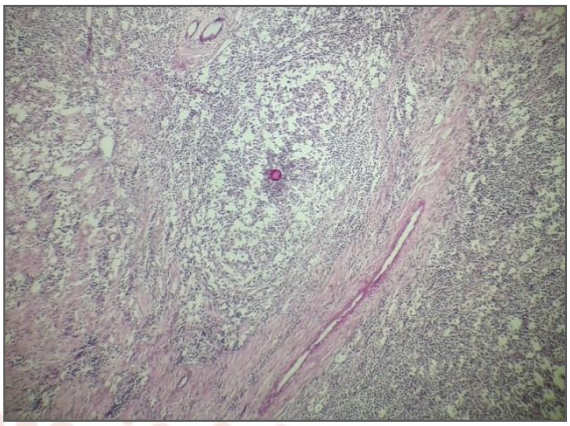

Fig. 4.- Foco piogranulomatoso, rodeado de tejido conectivo, que contiene una esférula de *Coccidiodes spp.* en el centro (H/E).

Caso 3.- Se observó un corte de tejido, detectándose una respuesta inflamatoria severa, crónica, caracterizándose por el infiltrado de neutrófilos y macrófagos epitelioides en grandes cantidades con un patrón multifocal coalescente así como proliferación de tejido fibroso, además, se detectó la presencia de esférulas compatibles con *Coccidiodes spp* (Fig. 5 y 6).

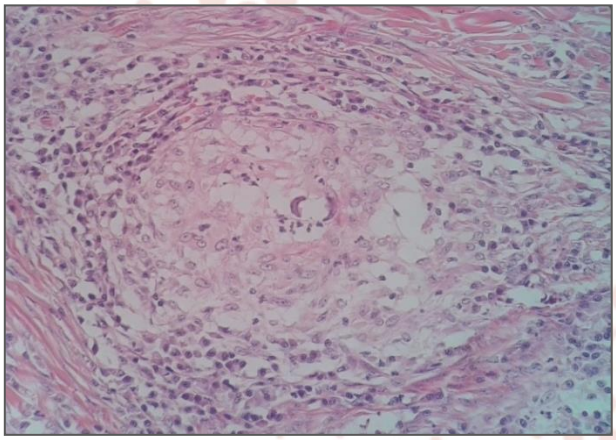

Fig. 5.- Foco granulomatoso formado por la presencia de dos restos de esférulas de *Coccidioides spp.* rodeadas de macrófagos epitelioides y linfocitos, además de una capa de tejido fibroso (H/E).

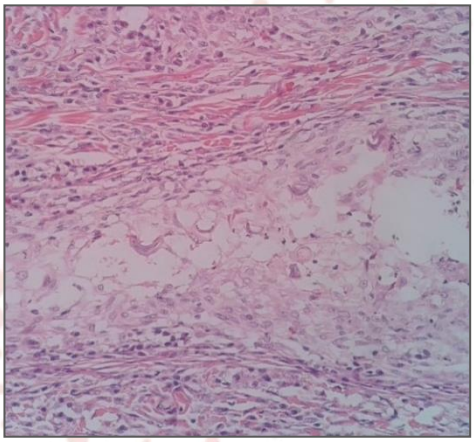

Fig. 6.- Foco granulomatoso formado por varios restos de esférulas de *Coccidioides spp.* rodeada por macrófagos epitelioides, linfocitos y tejido fibrosos (H/E).

ISBN: 978

DISCUSIÓN

Se han descrito las lesiones de coccidioidomicosis como granulomas epitelioides, similares a los de tuberculosis, con una parte central de necrosis caseosa, rodeada por macrófagos en empalizada (células epitelioides) y células gigantes, la parte externa está ocupada por células mononucleares, de aspecto linfoplasmocitario. Estas pueden ser linfocitos CD 4 y CD8, células NK, plasmocitos y células dendríticas presentadoras de antígenos. En evoluciones crónicas es rodeado por fibras colágenas que lo separan del tejido sano y con el tiempo pueden calsificarse. Las esferas de *Coccidioides spp.* pueden encontrarse libres en el tejido necrótico.8 Muy parecidas a las encontradas en los casos aquí vistos, además, se habla de que las tinciones de PAS y Grocott permiten una mejor visualización de estos microorganismos, sin embargo no son esenciales para su reconocimiento.[8]

Según el proceso inflamatorio previamente descrito, se presume de la presencia de un caso positivo a foco primario, debido a la abundante presencia de neutrófilos, ya que se sabe que en lesiones iniciales y agudas se puede observar respuesta de tipo piógeno similares a las producidas por bacterias,[9] en los otros dos casos, se observó predominante presencia de macrófagos epitelioides sensibilizados con anterioridad, por lo que se presume que podrían ser lesiones secundarias, con algún foco primario en otro órgano, como comúnmente sucede con lesiones pulmonares en el perro.[6,8,9]

Se ha descrito que las lesiones granulomatosas provocadas por *Coccidioides spp.* en el perro están formadas predominantemente por linfocitos T, sin embargo, la reacción inflamatoria no es específica y lesiones comparativas también pueden estar causadas por otra infección fúngica o de algas, que compartan lesiones histopatológicas en común, como paracoccidioidomicosis, blastomicosis, prototecosis y clorelosis.[8,9,10]

CONCLUSIÓN

Coccidioidomicosis es una enfermedad de gran importancia tanto veterinaria como en salud humana, ya que produce lesiones que se pueden diseminar muy fácilmente, dependiendo de la inmunidad del huésped, además, estas lesiones pueden confundirse fácilmente con neoplasias o infecciones bacterianas, lo que dificulta su diagnóstico y tratamiento eficaz. Sin embargo, solo es cuestión de informar a los médicos en zonas endémicas de la alta prevalencia de esta enfermedad, para ayudarlos en la detección de este tipo de casos, el fomento de la aplicación de técnicas diagnósticas, como la punción con aguja fina, la citología de hisopados traqueales, así como la toma de placas radiográficas de tórax cuando se han diagnosticado lesiones como las aquí expuestas, ya que es muy probable que estas presenten lesiones pulmonares o diseminadas, sobre todo en aquellas de carácter secundario.

ISBN: 978

BIBLIOGRAFÍA

1. SÁNCHEZ L. & CABANILLAS JJ. Infecciones micóticas sistémicas o profundas: coccidioidomicosis. Dermatol Perú 2010; 20 (1).
2. BROWN J, BENEDICT K, PARK BJ & THOMPSON GR. Coccidioidomycosis: epidemiology. Clinical Epidemiology 2013; 5: 185-197.
3. AHASAN SA, CHOWDHURY EH, KHAN MAH, PARVIN R, AZAM SU, MOHIUD G, UDDIN J, RAHMMAN MM, KHAIR A & AKTER L. Histopathological identification of Coccidioidomycosis in animals at Dhaka Zoo. The Bangladesh Veterinarian 2013; 30(2): 54-61.
4. THE CENTER FOR FOOD SECURITY & PUBLIC HEALTH & INSTITUTE FOR INTERNATIONAL COOPERATIONS IN ANIMAL BIOLOGICS, IOWA STATE UNIVERSITY. Coccidioidomicosis. Iowa State University 2010; 1-10.
5. MORENO G, ARCE M, MEDINA A, AMARILLAS A, SALAS V, MADRIGAL R & ARENAS R. Coccidioidomicosis cutánea. Comunicación de seis casos mexicanos. Rev Chilena Infectol 2015; 32 (3): 339-343.
6. NGUYEN C, BARKER BM, HOOVER S, NIX DE, AMPEL NM, FRELINGER JA, ORBACH MJ & GALGIANI N. Recent advances in our understanding of the environmental, epidemiological, immunological, and clinical dimensions of Coccidioidomycosis. Clinical Microbiology Reviews 2013; 26 (3): 505-525.
7. MOROYOQUI LA & FIGUEROS SR. Coccidioidomicosis. Medicina Interna de México 2008; 24 (2): 125-141.
8. NEGRONI R, ARECHAVALA A & MALOLO E. Coccidioidomicosis. Med Cutan Iber Lat Am 2010; 38(5): 179-188.
9. OCHOA VM. Descripción de las lesiones presentes en 10 perros seropositivos a coccidioidomicosis en Ciudad Obregón, Sonora. Tesis de Licenciatura. Instituto Tecnológico de Sonora.1999: 15-20.
10. RAMÍREZ R, SILVA RA, LARA J, RAMÍREZ C, MARINO IA., BARBOSA A & LÓPEZ A. Coccidioidomycosis in biopsies with presumptive diagnosis of malignancy in dogs: Report of three cases and comparative discussion of published reports. Mycopathologia 2016; 181: 151-157.

ISBN: 978

REPORTE DE CASO: AGENESIA DEL TABIQUE TRAQUEOESOFÁGICO EN 2 CACHORROS BULLDOG INGLÉS

93

Leyva ZLM*[1], Quintal PMD[1], Del Ángel LM[1], Chávez RMC[1], Martínez MLK[1], Alfaro DMA[1], Méndez MRD[1], Salas GCG[1]

[1]Departamento de Patología, Facultad de Medicina Veterinaria y Zootecnia. Universidad Nacional Autónoma de México.
Correspondencia a: leyva0072@hotmail.com

RESUMEN

Se recibe en el Departamento de Patología de la Facultad de Medicina Veterinaria y Zootecnia de la UNAM, dos perros Bulldog Inglés neonatos, cuya historia clínica describe que nacieron por cesárea y minutos después murieron, por lo que fueron remitidos al Departamento de Patología para su estudio *post mortem,* en el cual se identificó que la tráquea y esófago de ambos cachorros tenían una luz en común por agenesia del tabique traqueoesofáfico.

Palabras claves: agenesia, traqueoesofáfico, Bulldog**.**

ABSTRACT

It is received in the Department of Pathology, Faculty of Veterinary Medicine of the UNAM, two canines English Bulldog neonate, whose medical history describes born by caesarean section and minutes later died, so they were referred to the Department of Pathology for study *post mortem*, which was identified in the trachea and esophagus that both puppies had a light jointly by agenesis of the septum tracheoesophageal.

Keywords: agenesis, septum tracheosophageal, Bulldog.

INTRODUCCIÓN

La agenesia es una anomalía del desarrollo que se da por la ausencia completa de un órgano o tejido y de su esbozo embrionario o primordio[1]. La tráquea y esófago son órganos importantes para la supervivencia de los animales, ya que realizan funciones vitales, como es el caso de la tráquea que permite la circulación del aire a través de su luz, lo que permite el acto de la respiración e intercambio gaseoso desde el momento del nacimiento. Por otra parte, del esófago transita el bolo alimenticio de la cavidad oral al estómago, necesario para la digestión y generación energía. Durante el desarrollo embrionario, tráquea y esófago se forman a partir de un conducto en común llamado intestino anterior, posteriormente comienza la diferenciación por la formación de la ranura laringo–traqueal que dará origen la ranura traqueo esofágica, al divertículo

ISBN: 978

respiratorio y la faringe; posteriormente se forma el tabique traqueoesofágico que divide al esófago (primordium esófago), tráquea (primordium tráquea) y bronquios (primordium bronquios) que culminan en la formación de los órganos maduros[2] (Figura 1).

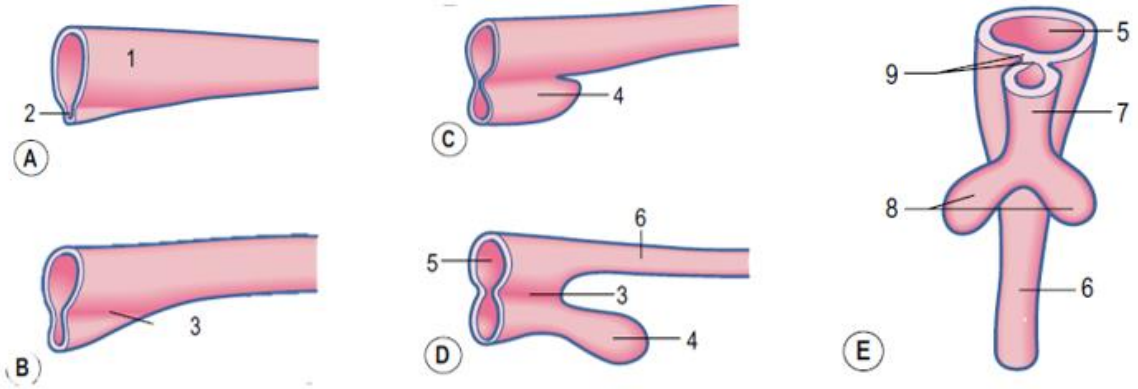

Figura 1. Formación del divertículo respiratorio: Intestino anterior; 2A: ranura laringo-traqueal; 3B: ranura traqueo-esofágica; 4C: divertículo respiratorio; 5D: faringe; 6D: Primordium del esófago; 7E: Primordium de la tráquea; 8E: primordios de los bronquios principales; 9E: tabique traqueo-esofágico (modificado de Hyttel *et al*., 2010).

Debido a que esta anomalía en el desarrollo de la tráquea y esófago en perros es una condición rara y a la existencia de pocos informes en medicina veterinaria, el objetivo del presente trabajo es describir dos casos de agenesia del tabique traqueo esofágico en neonatos de raza Bulldog, así como discutir la posible etiología, mencionar sugerencias para el diagnóstico clínico oportuno pre y *post* natal o para su diagnóstico *post mortem*.

Historia clínica:

Se recibe en el Departamento de Patología de la Facultad de Medicina Veterinaria y Zootecnia de la UNAM, dos perros Bulldog Inglés neonatos, cuya historia clínica describe que nacieron por cesárea y minutos después murieron. El día de la muerte los cadáveres fueron remitidos al Departamento de Patología para su estudio *post mortem.*

Hallazgos macroscópicos:

Durante el estudio *post mortem* los hallazgos más sobresalientes fueron los siguientes:
La tráquea y esófago estaban fusionados en un tronco común caracterizado por anillos traqueales incompletos los cuales se extendían en dirección cráneo caudal unidos a una pared esofágica formando una sola estructura tubular (Figura 3), que a nivel de la carina presentó una comunicación de 0.3 x 0.2 mm la cual derivaba en una porción hacia el esófago y estómago y en otra dirección hacia los bronquios primarios derecho e izquierdo (Figura 4). Los pulmones se apreciaron en su totalidad rojo oscuro (congestión) y colapsados (atelectasia). La superficie de corte estaba congestionada y los bronquios expulsaron escasa espuma de burbuja fina.

En la evaluación del sistema cardiovascular se apreció en uno de los neonatos, la silueta cardiaca alargada.

ISBN: 978

El miocardio era pálido y la aurícula derecha estaba localizada entre el atrio derecho e izquierdo, el surco subsinusal estaba incompleto sin alcanzar el ápice y se apreció pérdida en la concordancia de los grandes vasos (arteria pulmonar y aorta), en la cual la arteria pulmonar estaba reducida en un 60% en relación a su tamaño normal, con la presencia de un tronco común que salía predominantemente del ventrículo derecho. Al corte longitudinal se encontró el septo interventricular incompleto en su porción caudal creando una comunicación entre los ventrículos (defecto de septo interventricular apical). La luz del ventrículo izquierdo estaba reducida en un 98%, la cual estaba ocupada por músculo (hipoplasia).

Figura 2: anatomía normal donde se observa evidente el tabique traqueoesofágico (flecha).

Figura 3: Luz en común formada por la tráquea y esófago.

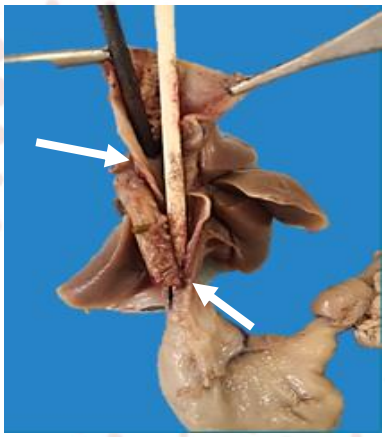

Figura 4: Comunicación del ducto común hacia los pulmones y estomago (flechas).

Hallazgos microscópicos:

Se realizaron cortes histológicos del ducto traqueoesofágico y pulmón.

Se revisa un corte histológico del ducto traqueoesofágico donde se observan anillos cartilaginosos, inmersos en capas de músculo liso. En la submucosa hay numerosas glándulas sero mucosas (Figura 5) y la mucosa tiene epitelio pseudoestratificado ciliado poco diferenciado que paulatinamente cambia a epitelio plano estratificado no queratinizado (Figura 6), en la submucosa existen numerosas glándulas sero-mucosas con ausencia de cartílago y la presencia de paquetes de músculo estriado esquelético (esófago). El pulmón presentó los espacios alveolares ausentes debido a que las paredes alveolares se encuentran plegadas (atelectasia). Existen algunas áreas alrededor de los bronquiolos donde se observan numerosos eritrocitos extravasados (hemorragia).

ISBN: 978

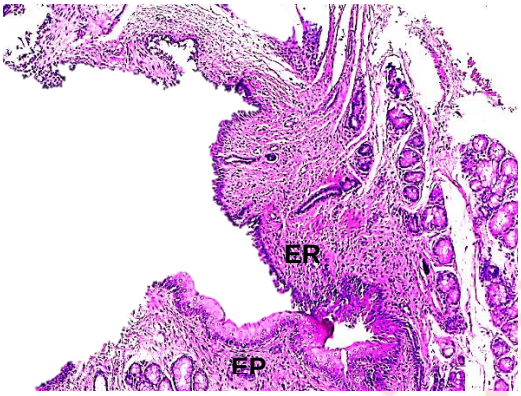

Figura. 5. Corte histológico del ducto traqueoesofágico (H&E,10X): Se observa la transición de epitelio escamoso (EE) a respiratorio (ER).

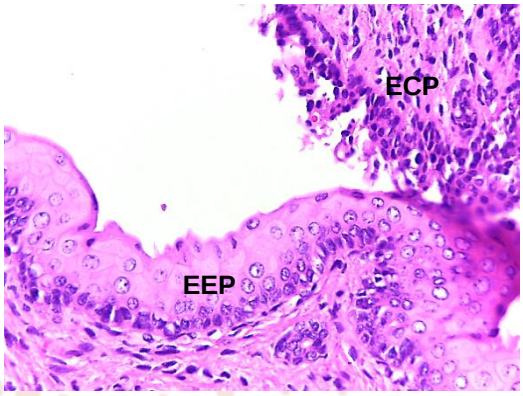

Figura. 6. Corte histológico del ducto traqueoesofágico (H&E,40X): Se observan los diferentes tipos de epitelio epitelio estratificado plano (EEP) a epitelio cilíndrico pseudoestratificado mucoproductor (ECP).

Diagnósticos morfológicos:

Agenesia del tabique traqueoesofágico.

- Malformación cardiaca: auricular, septal, tronco común pulmonar y aórtico, con defecto de septo interventricular apical e hipoplasia ventricular izquierda
- Atelectasia pulmonar severa generalizada

Criterios de diagnóstico:

Para el diagnóstico *post mortem*, los pocos casos descritos en la literatura humana, se basan en los criterios establecidos por Faro, *et al* 1979 y Floyd *et al,* 1962 (Figura 7). Sin embargo estos dos casos, no coincidieron con el sistema de clasificación establecido, por lo que se basó en el conocimiento de la anatomía de la especie. Sin embargo clínicamente es importante mencionar que los criterios que ayudan a sospechar de esta patología en neonatos están: la falta de respiración espontanea al momento de nacer, usencia de llanto, la intubación que no es posible o dificultosa, movimiento de forma sincronizada hacia arriba y hacia abajo del abdomen y tórax con la entrada y salida del aire, palidez y bradicardia.

En cuanto al diagnóstico diferencial no hay debido a que los signos clínicos y hallazgos *post mortem* son característicos.

ISBN: 978

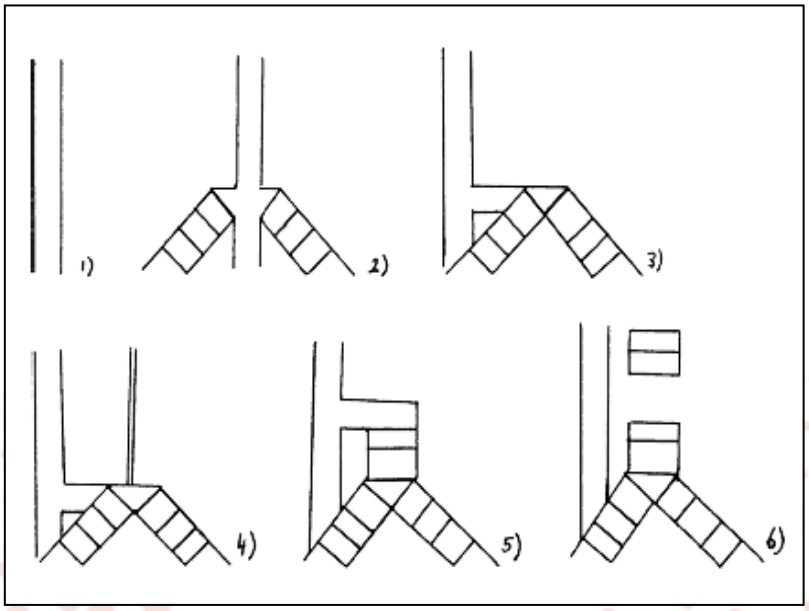

Figura. 7. Sistema de clasificación de agenesia traqueal (AT). (1). Tipo Faro. Agenesia pulmonar total. **(2).** Tipo Faro B/Floyd tipo III, AT completa con un origen independiente de los bronquios principales desde el esófago. **(3).** Faro de tipo C: AT total con fusión normal de los bronquios principales en la línea media en la carina, una fístula traqueoesofágica (FTO), tipo Floyd II: AT total con fusión normal de los bronquios principales en la línea media de la carina con o sin FTO. **(4).** Tipo Faro D: laringe unida por atresia de la tráquea distal con un FTO. **(5).** Tipo Faro E/tipo Floyd I: agenesia de la tráquea proximal con un segmento caudal normal de la tráquea distal y FTO. **(6)** Tipo de Faro: AT en un segmento corto. (Tomado de: D. de Groot *et al*, 2012).

DISCUSIÓN

La agenesia es un defecto congénito que ocurre en perros al igual que en humanos, sin embargo la agenesia del tabique traqueoesofágico no se ha reportado en perros; son más frecuentes los reportes de agenesia traqueal en humanos la cual puede presentarse en 1 de cada 100,000 nacimientos según lo publicado por *Mayke et a*l en 2015. Este defecto consiste en una ausencia parcial o completa de la tráquea debajo de la laringe con o sin la presencia de una fístula traqueoesofágica. Tomando en cuenta los sistemas de clasificación propuestos por Floyd y Faro en 1962 y 1979 respectivamente, y extrapolando esta clasificación en perros estos dos casos quedan excluidos, lo cual es aún más raro ya que se presentó en dos neonatos a la vez. En perros son pocos los casos reportados, Dianne *et al* en 2006, describen un caso de displasia segmental traqueal. El origen de esta anomalía del desarrollo aún no está bien definido, sin embargo se cree es debido a la diferenciación incorrecta de las estructuras embrionarias durante la formación. En humanos hay varias teorías que explican las causas, entre las que están factores ambientales, defectos genéticos, entre otros. Por otra parte el 80% de los casos está asociado con otras malformaciones congénitas como: atresia laríngea, duodenal, polidactilia, paladar hendido, y anomalía cardiaca[7], esta última observada en nuestros casos.

ISBN: 978

CONCLUSIÓN

Las lesiones macro y microscópicas observadas en el estudio *post mortem*, sugieren que la muerte de los cachorros fué secundaria a la malformación traqueoesofágica que impidió el paso del aire a los pulmones, la insuflación de estos y como tal la respiración. La agenesia del tabique traqueoesofágico es una alteración que no se ha reportado y los casos son escasos y poco estudiados en medicina veterinaria. Actualmente la información que se tiene sobre el origen de estas anomalías del desarrollo es poca por lo que es importante seguir trabajando en fomentar la realización del estudio *post mortem*, así como estudios de investigación con la finalidad de generar y ampliar la información existente sobre estas alteraciones las cuales en un futuro permitan la identificación de animales portadores evitando la dispersión de genes que pudieran estar asociados; también es importante conocer los signos clínicos que se presentan, descritos anteriormente, los cuales son importantes para el diagnóstico clínico oportuno en los neonatos. Para confirmar el diagnóstico clínico prenatal deben realizarse estudios de imagenología como radiografías y ultrasonido que permiten detectar obstrucción de las vías aéreas altas. Asimismo para el diagnóstico después del nacimiento puede ser por medio de laringotraqueoscopia o esofagoscopia, o con el empleo de estudios más avanzados como la tomografía computarizada la cual es el procedimiento de elección para confirmar rápidamente el diagnóstico delinear la anatomía completa de la vía aérea distal, bronquios y los pulmones, por lo que es importante considerar estos estudios complementarios. Sin embargo, la importancia de la descripción de estos casos no solo radica en los hallazgos macroscópicos inusuales en neonatos al estudio *post mortem*, sino también en el aspecto histopatológico de este ducto traqueoesofágico común, que exhibe un epitelio de ambos tipos, y da la pauta para el diagnóstico definitivo.

BIBLIOGRAFIA

1. Aburto, E. 2014. Neoplasias. Patología general veterinaria. Universidad Nacional Autónoma de México. Quinta edición. Capítulo 7; p. 165.

2. Hyttel *et al*. 2010. Essencial of domestic animal embryology. Editorial Elsevier. Chapter 14: p 231.

3. Mayke *et al*. 2015. Early Signs and Perinatal Diagnosis of Tracheal Agenesis. International Journal of anesthetics and anestesiology. 2:029 ISSN: 2377-4630. 2015

4. Floyd *et al.*1962. Agenesis of the trachea. Am Rev Respir Dis 86: p. 557-560.

5. Faro RS, Goodwin CD, Organ CH Jr, Hall RT, Holder TM, Ashcraft KW, Amoury RA. 1979. Tracheal agenesis. Ann Thorac Surg 28(3):295–299.

6. Dianne *et al.* 2006. Segmental tracheal dysplasia in a mixed breed dog. Case Report. Canadian Veterinary Journal: 47; p. 1003-1006.

7.- D. de Groot-van der Mooren M, Haak MC, Lakerman P, Cohen TE, Van der Voom, P, Bretschneider, J, Van Elburg, RM. Tracheal agenesis: approach towards this severe diagnosis. Case report and review of the literatura. Eur J Pediatr 2012 171:425–431.

ISBN: 978

REPORTE DE UN CASO DE HEMANGIOMA ESPLÉNICO CAVERNOSO EN UN PERRO LABRADOR RETRIEVER

94

Luna CLP*[1], Alpízar PA[1], Fajardo MRC[2], Martínez CJS[2], Ortega SC[2]

[1]Facultad de Medicina Veterinaria y Zootecnia (FMVZ), Universidad Autónoma del Estado de México (UAEM). Carretera a Tlachaloya SN, Cerrillo Piedras Blancas, Toluca, México. CP. 50200. Toluca, México. [2]Centro de Investigación y Estudios Avanzados en Salud Animal (CIESA), Facultad de Medicina Veterinaria y Zootecnia (FMVZ), Universidad Autónoma del Estado de México (UAEM). Carretera Toluca-Atlacomulco Km. 15.5. CP. 50200. Toluca, México.

Autor de correspondencia: raul_fajard@hotmail.com

RESUMEN

En el presente trabajo se reporta un caso de un nódulo sanguinolento esplénico (bloody nodule) en un perro geriátrico labrador retriever. El hemangioma es un tumor benigno de células endoteliales bien diferenciadas que forman canales vasculares, es común en perros, se ha descrito que son relativamente comunes en la raza labrador retriever, son tumores dérmicos o subcutáneos compuestos de espacios vasculares de tamaño variable. El nódulo de 20 por 15 cm de diámetro encontrado en la cavidad abdominal adherido al bazo tenía una coloración roja intensa, de consistencia friable, que al corte se observaron cavitaciones de diferentes tamaños y zonas pálidas de necrosis friables. A la histopatología, se encontraron focos de necrosis de coagulación, infiltración difusa de linfocitos y en algunas zonas se observaron focos de hemosiderosis, de acuerdo estos hallazgos se diagnosticó como hemangioma de tipo cavernoso. Es necesario, debido a la gran similitud macroscópica de estas lesiones esplénicas considerar los datos de la anamnesis, los hallazgos anatomopatológicos e histopatológicos.

Palabras clave: hemangioma tipo cavernoso, histopatología, bazo, canino, labrador.

CASE REPORT OF A SPLENIC CAVERNOUS HEMANGIOMA IN A LABRADOR RETRIEVER DOG

ABSTRACT

In this paper, a case of a 20 x 15 cm in diameter splenic bloody mass is reported in a geriatric Labrador retriever dog. The node was found in the abdominal cavity attached to spleen. The nodule showed a connective fibrous capsule, an intense red coloration and a friable consistency. At cutting, some different size blood filled cavitations, and pale coagulation necrosis areas were noted. At the histopathology, the big blood-filled hollows were lined by normal endothelial cells. The pale macroscopic foci corresponded to coagulation necrosis. Diffuse moderate lymphocyte infiltration and some hemosiderosis clusters were observed. According to these findings, it was diagnosed as cavernous hemangioma type. Due to the great macroscopic similarity of these bloody splenic lesions, it is necessary, considering anamnesis data, pathological

ISBN: 978

and histopathological findings to establish the final diagnostic. The hemangioma is a benign tumor of differentiated endothelial cells that form vascular channels in the dermis or subcutaneous location. These tumors are common in the Labrador retriever aged dogs.
Keywords: Cavernous hemangioma, histopathology, spleen, dog, Labrador.

INTRODUCCIÓN

Los tumores vasculares son un grupo heterogéneo de neoplasias muy diversas, que van desde los linfomas o hemangiomas muy benignos, lesiones de malignidad intermedia localmente agresivas y raramente producen metástasis, hasta los hemangiosarcomas que son muy malignos y relativamente infrecuentes (1). El hemangioma es un tumor benigno de las células endoteliales bien diferenciadas que forman canales vasculares, es común en los perros, son tumores compuestos de espacios vasculares de tamaño variable, están llenos de eritrocitos y revestidos por una sola capa de células endoteliales uniformes, las variantes de estos tumores han sido llamadas cavernosos o capilares, esto, de acuerdo al tamaño de las lesiones (2). Se caracterizan por presentar trombos y/o focos de hemosiderosis (3). Los capilares vasculares a menudo tienen una apariencia más celular con núcleos más grandes y pleomórfico, es raro ver figuras mitóticas en este tipo de tumor (2,3). El hemangioma cavernoso es un tumor principalmente de piel o subcutáneo y se observa como lesiones solitarias y pequeñas (2), la prevalencia de los hemangiomas y hemangiosarcomas es baja en el municipio de Toluca, se reporta que se presenta en 0.5 por cada mil perros (4).

HISTORIA CLÍNICA

Se remitió al CIESA para diagnóstico anatomopatológico un perro labrador de 16 años de edad, de aproximadamente 35 kg de peso, su alimentación a base de croquetas y agua potable de bebida, el cuadro de vacunación y desparasitación fue incompleto. Entre las lesiones observables eran diversos tumores ulcerados en las patas traseras, desde hace un año perdió la vista y últimamente se encontraba muy decaído y deprimido.

HALLAZGOS MACROSCÓPICOS Y MICROSCÓPICOS

A la inspección externa el perro tenía una condición corporal mala (caquéxico) y presentaba secreción ocular, además, lesiones nodulares ulceradas; en la piel del vientre y otras dos en el miembro posterior derecho. A la inspección interna en la cavidad torácica: el aparato respiratorio presentaba edema en la tráquea y en los bronquios y neumonía difusa. En la cavidad abdominal: en el aparato digestivo se observó gastritis ulcerativa, enteritis fibrino-hemorrágica en el íleon, en el aparato urinario: el riñón izquierdo se encontraba pulposo y con una coloración azulosa y el bazo presentó un nódulo de 20 por 15 cm de diámetro, de coloración rojo intenso, de consistencia fluctuante y friable, al corte mostró cavitaciones de diferentes tamaños y zonas blanquecinos de necrosis (Fig 1).

Los hallazgos microscópicos encontrados en la lesión tumoral del bazo fueron focos de necrosis de coagulación, infiltración de linfocitos difusa y en algunas zonas se observaron focos de hemosiderosis (Fig 2 y 3).

ISBN: 978

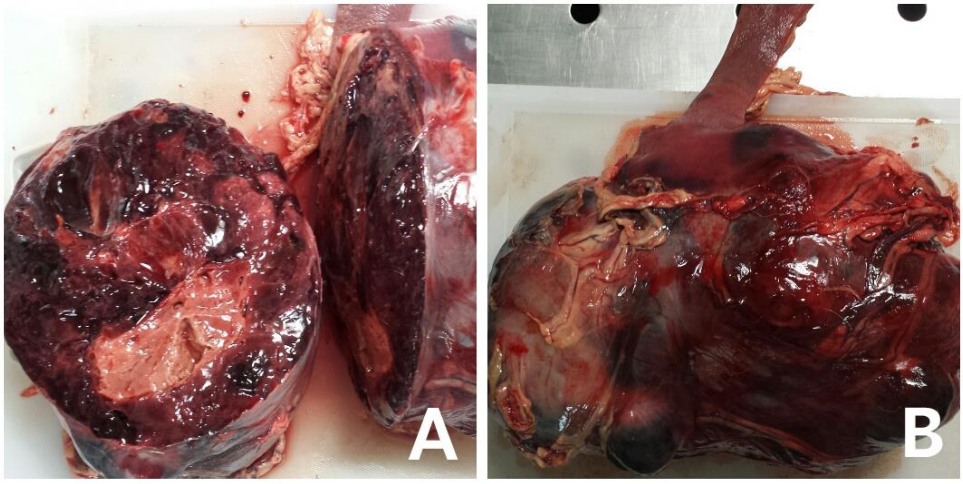

Figura 1. A y B) Presencia de masa tumoral de gran tamaño en el bazo, B) al corte se observó una masa bastante vascularizada con presencia de cavernas distribuidas de forma difusa y con zonas blanquecinas de necrosis.

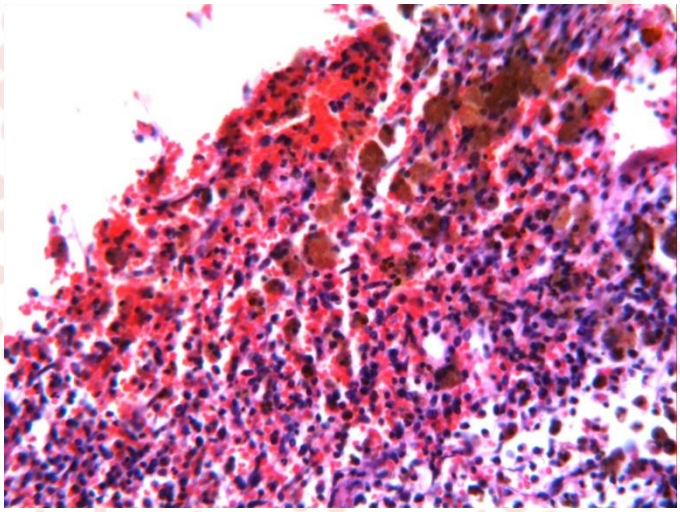

Figura 2. Corte histológico de masa tumoral presente en bazo, se observan múltiples focos de hemosiderosis y espacios vasculares llenos de eritrocitos, revestidos por una sola capa de células endoteliales. 250x, Col. HE.

ISBN: 978

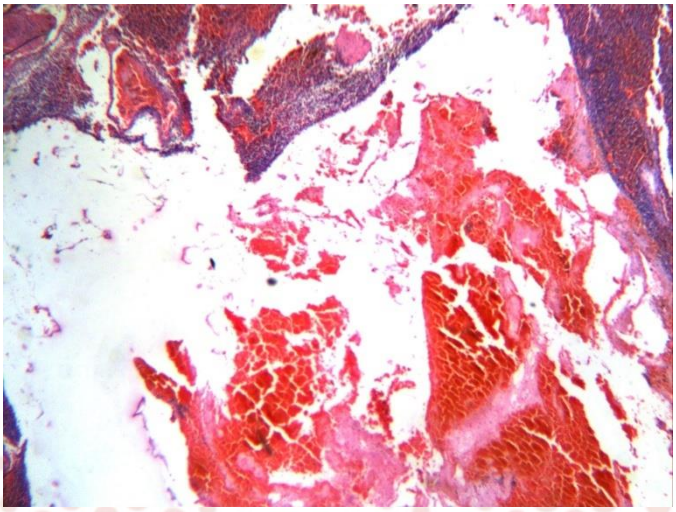

Figura 3. Corte histológico de masa tumoral presente en bazo con una zona de necrosis de coagulación dentro de un espacio cavernoso. 100x, Col. HE.

PRUEBAS COMPLEMENTARIAS

No se realizaron pruebas complementarias

DIAGNÓSTICO

Hemangioma esplénico variable cavernoso

DIAGNÓSTICOS DIFERENCIALES

Hematoma esplénico, Nódulo hiperplásico esplénico, Hemangiosarcoma, Mixosarcoma.

DISCUSIÓN

En el presente trabajo se reporta un caso de un nódulo sangriento esplénico (*bloody nodule*) en un perro geriátrico que de acuerdo a los hallazgos macroscópicos y microscópicos se diagnosticó como hemangioma de tipo cavernoso. Estos nódulos esplénicos se clasifican en firmes o sanguinolentos (3,5). Entre los nódulos sanguinolentos está el hematoma esplénico, los tumores vasculares (hemangioma y hemangiosarcoma) y el nódulo hiperplásico esplénico. En este caso no se observaron folículos linfoides que se presentan en el nódulo hiperplásico esplénico por lo que se descartó en el diagnóstico histopatológico. En el caso del hematoma esplénico también se descartó; debido a que este tumor se compone de un cúmulo de sangre donde no se observa estroma esplénico (5). Este tumor es de carácter benigno y puede llegar a convertirse en hemangiosarcoma. Dentro de los tumores vasculares que deben diferenciarse de un hemangioma de tipo cavernoso, está el hemangiosarcoma multicéntrico, sin embargo, este último se presenta en varios sitios y a la histopatología muestra células endoteliales cúbicas.

ISBN: 978

CONCLUSIONES

La información de la anamnesis junto con los hallazgos macroscópicos e histopatológicos de los tumores vasculares son esenciales para el diagnóstico de éstos; ya que presentan gran similitud macroscópica.

REFERENCIAS

1) Kumar V, Abbas AK, Fausto N. Neoplasia. In Robbins and Cotran's, Pathology Basis of Disease. V. Kumar, A.K. Abbas, N. Fausto, editors, 7th ed. Elsevier Saunders, 2005: 269-342.

2) Armed Forces Institute of Pathology in cooperation with the American Registry of Pathology and The World Health Organization collaborating Center for Comparative Oncology. International Histological Classification of Tumors of Domestic Animals. 2nd. Series. Washington, DC, 2004.

3) Ortíz AJF, Ramírez CF. (2008). Hemangioma cavernoso, tumor mamario mixto maligno y un proceso leucémico simultáneos en una perra, reporte de un caso. Rev Colomb Cienc Pecu. 21 (1):66-76.

4) Fajardo R, Alpízar A, Pérez LS, Martínez JS, Córdova E. Prevalence of tumors in dogs from the municipality of Toluca, México, from 2002 to 2008. Arch Med Vet 2013, 45, 305-309.

5) Valli VE, Kiupel M, Bienzle D, Wood RD. Hematopoyetic system, in Jubb, Kennedy, and Palmer´s Pathology of Domestic Animals. Vol. 3. Edited by Maxie MG. 6th edition. ELSEVIER, China, 2016: 158-171.

ISBN: 978

REPORTE DE UN CASO DE LINFOMA RENAL EN VENADO COLA BLANCA *(Odocoileus virginianus),*

95

Alcaraz SE*, [1] Díaz NMT[1], Palencia SE[1]

[1] Laboratorio de Patología de la Dirección General de Zoológicos y Vida Silvestre de la Ciudad de México
Correspondencia: karilucier@hotmail.com

RESUMEN

El presente trabajo describe las lesiones macroscópicas y microscópicas de un caso de linfoma renal en un venado cola blanca *(Odocoileus virginianus),* hembra, de 14 años de edad, remitido al Laboratorio de Patología de la Dirección General de Zoológicos y Vida Silvestre, encontrando zonas amplias con tejido de neoformación en hígado y riñón; diagnosticándolo como linfoma en el estudio citológico e histopatológico
Palabras claves: Venado cola blanca, linfoma, citología, histopatología.

ABSTRACT

The present work describes the gross and microscopic lesions of a case of renal lymphoma in a white-tailed deer (*Odocoileus virginianus*), female, 14 years of age, which was sent at Laboratory of Pathology of the Zoos and Wildlife General Direction In the kidney were finding large areas with neoformation tissue in the kidney. The diagnoses was a lymphoma in the cytological and histopathological studies.
Key Words: White-tailed deer, lymphoma, cytology, histopathology.

INTRODUCCIÓN

El linfoma es un tumor común en todas las especies. La neoplasia en el riñón puede causar azotemia, destruyéndose más del 75% del parénquima o inclusive obstruir el flujo de la orina. (1-3). Puede estar asociado con anemia no regenerativa, eritrocitosis, e hipercalcemia. Este tumor forma múltiples nódulos, de diferentes tamaños, generalmente son blancos y de superficie lisa. Las células se caracterizan por ser redondas, con núcleos blásticos, escaso citoplasma y mal delimitadas. (1-3)

ISBN: 978

Historia clínica

Reseña: Venado Cola Blanca (*Odocoileus virginianus*), 14 años de edad, hembra.
Anamnesis: El animal se encontró muerto en posición decúbito lateral izquierda, sin signología aparente.

Hallazgos Macroscópicos

El ejemplar presentó buena condición corporal y buen estado de conservación con un peso de 30.2 kg. y los siguientes parámetros morfométricos: Longitud corporal 1.17 m. Cabeza: longitud 34 cm, amplitud 15 cm, profundidad 14.5 cm.

Los linfonodos submandibulares, y supra hepático estaban aumentados de tamaño aproximadamente 5 veces su tamaño normal, la superficie de corte era sólida y blanco-amarilla. La superficie de ambos riñones mostraba múltiples zonas blancas-amarillas sobre relieve coalescentes que al corte se extendían al parénquima y ocupaban aproximadamente el 70% del volumen total del órgano

Hallazgos Microscópicos

Se realizaron cortes histológicos de riñón y linfonodo, los cuales fueron teñidos con Hematoxilina y Eosina, además de improntas, las cuales se tiñeron con hemocolorante rápido y Papanicolau; observando células redondas, con núcleos blásticos, escaso citoplasma y mal delimitadas, así como de 0 a 4 mitosis por campo con 40X.

Criterio diagnóstico

De acuerdo con las lesiones macroscópicas; que fueron, tejido de neoformación en riñón y linfonodos submandibulares y supra hepático; así como el resultado de las improntas e histopatología fueron consistentes con linfoma.

Pruebas diagnósticas complementarias

Se realizaron improntas, las cuales fueron teñidas con hemocolorante rápido y Papanicolau, y para los cortes histológicos se empleó la tinción de Hematoxilina y Eosina.

Diagnósticos diferenciales

Neoplasias de células redondas, enfermedad mieloproliferativa, Tumor histiocítico.

ISBN: 978

DISCUSIÓN Y CONCLUSIONES

El linfoma constituye una de las principales neoplasias en rumiantes, y está asociado con un 60% de todos los tumores (3-5) Esta prevalencia se debe básicamente al tipo de crías , manejo y la presencia de Leucemia Viral Bovina (5). Se ha demostrado también una susceptibilidad genética. Afecta a animales entre uno y 14 años de edad (4). Los signos clínicos que se presentan, varían dependiendo de la presencia de los tumores. Es importante resaltar que en rumiantes, del 1 al 5% han salido positivos a la serología contra Leucemia Viral Bovina (3,5); donde una de las lesiones principales observadas es la linfadenomegalia generalizada. Es importante recalcar que la información que existe sobre este tipo de neoplasias en fauna silvestre, es escasa, por lo que es de gran importancia este tipo de reportes (4,5).

REFERENCIAS:

1. Jubb Kenedy, Palmer. Pathology of Domestic Animals. Vol 2 5th ed. Saunders Elsevier, 2007.
2. Meuten Donald J. Tumors in Domestic Animals, 4th ed. Iowa State Press, 2002.
3. Welden P, Bianchi RM, Glauco JN, Galiza PR. Aspectos epidemiológicos, clínicos y anatomopatológicos de linfoma en bovinos: 128 casos (1965-2013). Pesq. Vet. Bras. 34(9):856-864, septiembre 2014
4. Radostits OM, Gay CC, Hinchcliff KW, Constable PD. Diseases associated with viruses and *Chlamydia.* Veterinary Medicine: a textbook of the diseases of cattle, horses, sheep, pigs and goats. 10th ed. Saunders Elsevier, Philadelphia. 2156p. 2007.
5. Vale-Echeto O, Montiel-Urdaneta N, Simoes D. Linfoma multicéntrico o linfosarcoma multicéntrico en búfalo de agua (Bubalus bubalis): estudio anatomopatológico. reporte de un caso. Revista Científica, FCV-LUZ/Vol. XIX, No. 3, 257-263, 2009.

ISBN: 978

REPORTE DE UN CASO: ESOFAGITIS NODULAR Y ANEURISMA AORTICO POR *Spirocerca lupi* EN UN PERRO

96

Fuentes, RML.[1]* García, MLJ.[2] Prado, ROF.[1] Macedo, BJR.[1] Hernández, RJA.[1] Ramírez, RR.[3] Martínez, BJ.[4] Molina, OJ.[1]

[1]Facultad de Medicina Veterinaria y Zootecnia de la Universidad de Colima. México Crucero de Tecomán, Km 40 carretera Colima-Manzanillo, CP: 28100, Teléfono 313 32 2 94 07. [2]Centro Universitario de Investigación y Desarrollo Agropecuario (CUIDA) Crucero de Tecomán, Km 40 carretera Colima-Manzanillo, CP: 28100, Teléfono 313 32 2 94 13. e-mail: ljgm_cmv@hotmail.com; [3] Departamento de Patología de la Facultad de Medicina Veterinaria y Zootecnia de la Universidad Autónoma de Nuevo León; [4] Departamento de Patología de la Facultad de Medicina Veterinaria y Zootecnia de la Universidad Autónoma de Tamaulipas.

Correspondencia: ***martha_fuentes@ucol.mx***

RESUMEN

El objetivo de este trabajo fue describir un caso de esofagitis nodular y aneurisma aórtico por *Spirocerca lupi* en el estado de Colima. En agosto de 2015, se remitió para necropsia un perro de raza labrador, hembra, de ocho meses de edad al Laboratorio de Patología Animal de la Facultad de Medicina Veterinaria y Zootecnia de la Universidad de Colima. La historia clínica referida fue de muerte súbita, al examen *postmortem* se encontraron los hallazgos de hemotórax por un aneurisma y ruptura de aorta torácica, y en la región distal del esófago se encontraron tres nódulos y en su interior se localizaron nematodos adultos de *Spirocerca lupi* que causaron la muerte súbita por un choque hipovolémico. El diagnóstico precoz de la infección por espirocercosis sigue siendo un reto y hasta la fecha no se ha publicado algún régimen ideal para la profilaxis, de ahí la importancia de conocer la patogenía de este parasito y sus distintas formas de presentación.

Palabras clave: Spirocercosis, *Spirocerca lupi*, aneurisma, *Canis.*

A CASE REPORT: NODULAR ESOPHAGITIS AND AORTIC ANEURYSM BY *Spirocerca lupi* IN A DOG.

ABSTRACT

The aim of this work was to describe a case of nodular esophagitis and aortic aneurysm by *Spirocerca lupi* in the state of Colima. In August 2015, a eight month-old, female, Labrador race, dog was taken to the laboratory of Animal Pathology, in the Faculty of Veterinary Medicine of the University of Colima. The cause was sudden death. During *postmortem* examination hemothorax by aneurysm, thoracic aortic rupture, and three nodules in the distal region of the esophagus were found. Inside there were three adult nematodes of *Spirocerca lupi*; while caused sudden death by hypovolemic shock. Early

ISBN: 978

diagnosis of infection by spirocercosis remains a challenge and up to now it has not been published some ideal regimen for prophylaxis, hence the importance of understanding the pathogenesis of this parasite and its different forms of presentation.
Key words: spirocercosis, *Spirocerca lupi*, aneurysm, canis

INTRODUCCIÓN

Los perros y los gatos, son las mascotas más populares en todo el mundo. En muchos países en desarrollo, el hombre ha adoptado a estas mascotas como un miembro más de la familia, independientemente de la clase social. Tanto el gato como el perro son candidatos de albergar una gran cantidad de parásitos, entre ellos está *Spirocerca lupi*, el cual se encuentra ampliamente distribuido en las regiones tropicales y subtropicales, donde la mayoría de los casos que han sido reportados, provienen del sur de Estados Unidos, Brasil, Sudáfrica, Oriente Medio y Europa[1.] *Spirocerca lupi* es un parásito nematodo de los canidos, el cual causa morbilidad y mortalidad significativas[1,2.] El adulto es de color rojizo y muestra un dimorfismo sexual pronunciado: la hembra mide de 6-7 cm de longitud, mientras que el macho no superar una longitud de 3-4 cm.[3] Los huevos que contienen a la larva miden de 11 a 37 micrómetros. Uno de los factores que favorecen la prevalencia de la infección, es el contacto cercano con el escarabajo coprófago, el cual actúa como hospedador intermediario al ingerir los huevos en donde la larva se desarrolla a un estadío infectivo y se enquista[1, 2, 4.] Estos nematodos siguen una ruta migratoria particular; comienzan penetrando la mucosa gástrica del hospedador y viajan por arterias celiacas o gástricas para finalmente alojarse y madurar en la aorta torácica, eventualmente llegan a la pared esofágica, en donde ocasionan una reacción similar a un granuloma, a pesar de que no haya presencia de macrófagos en ninguna etapa del desarrollo de la lesión[4.] El aspecto macroscópico característico es un tejido conectivo esponjoso, altamente vascularizado y edematoso con depósitos variables de fibrina, está lesión se extiende radialmente y predomina hacia la superficie de la mucosa[1,4.] Es así como se originan dos tipos frecuentes de crecimiento; el primero es una masa pedunculada que protruye hacia el esófago y el segundo es una masa nodular gruesa adherida a la pared del esófago. Entre las lesiones patológicas más frecuentes se encuentran el desarrollo de aneurisma o ruptura aórtica, espondilitis de las vértebras torácicas, granulomas esofágicos con alta tendencia a convertirse en sarcomas metastásicos y osteoartropatía pulmonar secundaria[1,3,4,5, 6.] Existen numerosas técnicas para llegar a un diagnóstico de spirocercosis en el animal vivo, entre ellas la más sencilla es la flotación fecal, sin embargo, los huevos solo se encuentran presentes en las heces cuando la hembra se encuentra ya en el lumen esofágico y es difícil detectar los huevos en preparaciones fecales directas[4.] El objetivo de este trabajo fue describir un caso de esofagitis nodular, aneurisma y ruptura aórtica torácica como consecuencia de *Spirocerca lupi*, en el estado de Colima.

ISBN: 978

DESCRIPCIÓN DEL CASO

Historia clínica

En agosto de 2015 se remitió para necropsia un perro de raza labrador, hembra, de ocho meses de edad al Laboratorio de Patología Animal de la Facultad de Medicina Veterinaria y Zootecnia de la Universidad de Colima, ubicada en la parte media de la vertiente del Pacífico, entre la derivación de la Sierra Madre Occidental y la estribación de la Sierra Madre del Sur, entre los paralelos 19° 31' y 18° 41' Latitud Norte y los meridianos 103° 29' y 104° 41' Longitud Oeste. [7] El propietario refirió que este presentó muerte súbita.

Hallazgos macroscópicos

A la necropsia los hallazgos más relevantes fueron: hemotórax de 1 litro de líquido sanguinolento con presencia de coágulos. La aorta torácica presentaba una dilatación circunscrita, adelgazamiento y ruptura de la pared que presentaba la superficie irregular y rugosa. En la región esofágica distal se encontraron tres nódulos de 0.5-1.5 cm, firmes, de superficie lisa y en el interior de esófago se encontraron parásitos adultos de *Spircoerca lupi*. Los diagnósticos morfológicos obtenidos fueron: aneurima y ruptura aórtica torácica con hemotórax, así como una esofagitis nodular por parásitos adultos de *Spircoerca lupi*. la muerte súbita se debió a una choque hipovolémico.

Criterio diagnóstico

La historia clínica referida y los hallazgos a la necropsia realizada en el animal, fueron consistentes con un cuadro de spirocercosis canina.

Diagnósticos diferenciales

Gongylonema spp; *Gasterophilus* spp; *Hypoderma lineatum*. Fibrosarcoma esofágico.

DISCUSIÓN

La causa de muerte es debido a un choque hipovolémico, causado por un hemotórax, el cual se produjo por el aneurisma y ruptura de la aorta torácica ocasionada por la presencia de *S. lupi.* En perros se ha reportado por diferentes autores muerte aguda secundaria a la ruptura de un aneurisma aortico[8,9,10.] También se han reportado otras lesiones como espondilitis de las vértebras torácicas, granulomas esofágicos con alta tendencia a convertirse en sarcomas metastásicos y osteoartropatía pulmonar secundaria.[1, 3, 4, 5, 6,] La sintomatología clínica no constituye el elemento fundamental para el diagnóstico de *S. lupi*, debido a las características propias del ciclo de vida del parásito y a la presencia del escarabajo. La espirocercosis canina no tiene predilección por la raza, sexo y edad[8.] Sin embargo algunos autores consideran que son más susceptibles aquellos perros que son utilizados para cazar[11.] Otros autores mencionan que el clima influye en la presentación de la enfermedad, encontrando más casos en los meses más fríos de diciembre a abril[12.] Pero se ha reportado que el mayor riesgo de infección de los perros con el nematodo es durante el verano[13.] La enfermedad de spirocercosis parece tener un

ISBN: 978

patrón de distribución principalmente entre los perros que viven en la vía urbana en comparación de aquellos que viven en las zonas rurales[11].

CONCLUSIÓN

Spirocercosis canina es una enfermedad frecuente y difícil de diagnosticar; por eso el diagnóstico precoz de la infección sigue siendo un reto y hasta la fecha no se ha publicado algún régimen ideal para la profilaxis, de ahí la importancia de conocer la patogenía de este parásito y sus distintas formas de presentación.

LITERATURA CITADA

1. *Gianelli A, Baldassarre V, Ramos RAN, Lia RP, Furlanello T, Trotta M, Dantas TF, Baneth G, Otranto D. 2014. Spirocerca lupi infection in a dog from southern Italy: an "old fashioned" disease? Parasitology research.*
2. *Gottlieb Y, Markovics A, Klement E, Naor S, Samish M, Aroch I, Lavy E. 2011. Characterization of Onthophagus sellatus as the major intermediate host of the dog esophageal worm Spirocerca lupi in Israel. Veterinary parasitology, 180(3):378-382.*
3. *Ferrantelli V, Riili S, Vicari D, Percipalle M, Chetta M, Monteverde V, Gaglio G, Giardina G, Usai F, Poglayen G. 2010. Spirocerca lupi isolated from gastric lesions in foxes (Vulpes vulpes) in Sicily (Italy). Polish Journal of Veterinary Sciences, 13(3):465-471.*
4. *Méndez BA, Martínez RIZ, Saucedo GB [creación: feb 2012] Fibrosarcoma esofágico con metaplasia ósea en un perro labrador de 11 años [en línea]. En: diagnostikvet. http://www.diagnostikvet.com/articulos/anatomopatologia/fibrosarcoma_asociado%20a%20spirocerca_lupi.pdf [consulta: 24 feb 2016].*
5. *Gal A, Kleinbart S, Aizenberg Z, Baneth G. 2005. Aortic thromboembolism associated with Spirocerca lupi infection. Veterinary parasitology, 130(3):331-335.*
6. *van der Merwe LL, Kirberger RM, Clift S, Williams M, Keller N, Naidoo V. 2008. Spirocerca lupi infection in the dog: a review. The Veterinary Journal, 176(3):294-309.*
7. *INEGI. Instituto Nacional de Estadística Geográfica e Informática. Prontuario de información geográfica municipal de los Estados Unidos Mexicanos. http://cuentame.inegi.org.mx/monografias/informacion/col/ [consulta: 14 feb 2016].*
8. *Gosling E, García A. 1983. Diagnóstico precoz y tratamiento de la spirocercosis (Spirocerca lupi). Veterinaria Tropical, 8:57-69.*
9. *Berry WL. 2008. Spirocerca lupi esophageal granulomas in 7 dogs: resolution after treatment with doramectin. Journal of Veterinary Internal Medicine, 14:609-612.*
10. *Rinas MA, Nesnek R, Kinsella JM, DeMatteo KE. Fatal aortic aneurysm and rupture in a neotropical bush dog (Speothos venaticus) caused by Spirocerca lupi. Veterinary parasitology 2009;164(2-4):347-349.*
11. *Mylonakis ME, Koutinas AF, Liapi MV, Sarid omichelakis MN, Rallis TS. A comparison of the prevalence of Spirocerca lupi in three groups of dogs with different life and hunting styles 2001;75(4):359-361.*
12. *Mazaki TM, Baneth G, Aroch I, Harrus S, Kass PH, Benari T, Zur G, Aizenberg I, Bark H, Lavy E. Canine spirocercosis: clinical, diagnostic, pathologic, and epidemiologic characteristics. Veterinary parasitology 2002;107(3-2):235-250.*
13. *Gottlieb Y, Markovics A, Klement E, Naor S, Samish M, Aroch I, Lavy E. Characterization of Onthophagus sellatus as the major intermediate host of the dog esophageal worm Spirocerca lupi in Israel 2011;180(3-4):378-382.*

ISBN: 978

Sarcocystis spp. ENCONTRADO EN MUSCULO ESQUELÉTICO DE CABALLOS SACRIFICADOS EN RASTRO

97

Ordoñez, SCA* [1]; Barragán, CV[1]; Ordoñez, GBE[2]; Martínez, AR[3], Farías GAC[1]

[1]Departamento de Medicina Veterinaria de la Universidad de Guadalajara
[2]Estudiante de Medicina Veterinaria de la Universidad de Guadalajara.
[3]Asesor clínico en la práctica privada
**correo electrónico: carlos.ordonez@academicos.udg.mx*

RESUMEN

Una población de 24 caballos sujetos a un estudio farmacológico dentro de un rango de edad de 1 a 8 años, al término del estudio fueron sacrificados en el rastro por el método de perno cautivo. El grupo de caballos se conformo de 12 machos y 12 potrancas, se obtuvieron de potrero y de corrales de animales para mangana. Los animales se alojaron en 3 corrales con pesebre y abrevadero, el suministro de agua de pozo tratada con tabletas de Cl. Se alimentaron con zacate rhodes *at libitum,* Alfalfa achicalada 1kg/100kg pv; mezcla de granos como maíz, avena rolada, trigo adicionado con pellet comercial 1kg/100kg pv. el peso se calculó por zoometría. Se sometieron a un período de adaptación en el que se trataron con ivermectina vía oral 200mcg/kg peso en una dosis y a los 21 días se repitió la dosis. Uno de los animales presento diarrea amarillo verdosa y líquida, emaciación, alopecia; pelo hirsuto y opaco. 9 caballos presentaron también alopecia en la parte dorsal de la tabla del cuello y en la cara a nivel del arco cigomático; pelo hirsuto y opaco. Uno de los animales manifestaba leve dificultad al andar. Después del tratamiento con ivermectina, 15 a 20 días todos los animales mejoraron rápidamente. Al examen post-mortem no se detectaron lesiones aparentes. Se tomaron muestras de músculo esquelético, del grupo muscular de extensores de la cabeza; 7 de los 24 caballos presentaron a la observación al microscopio quistes de *Sarcocystis spp.*

Palabras clave: *Sarcocystis spp*; esquizontes; hemograma; ivermectina caballo.

ISBN: 978

ABSTRACT

A population of 24 horses were subject to a pharmacological study within a range 1 to 8 years old. At the end of the study, horses were sacrificed on the trail by the captive bolt method. The Group of horses settle of 12 males and 12 fillies, were obtained from potrero and pens of animals for "mangana". Horses were housed in 3 pens with Manger and watering trough, the supply from well water treated with tablets of Cl. Were fed *at libitum rhodes* grass, Alfalfa hay 1kg / 100kg bw; mixture of grains such as corn, shift oats, wheat added with commercial pellet 1kg / 100kg bw. the weight was calculated by zoometric formula. Underwent a period of adaptation in which were treated with oral ivermectin 200 ug/kg weight at 21 days and a dose was repeated the dose. One of the animals presented a greenish yellow liquid diarrhea, emaciation, alopecia; shaggy hair and opaque. Nine horses also presented alopecia in the dorsal part of the table of the neck and the face at the level of the zygomatic arch; hair shaggy and opaque. One of the animals expressed slight difficulty walking. One of the animals expressed slight difficulty walking. After treatment with ivermectin, 15 to 20 days all animals were improving quickly. No apparent injuries were detected at post mortem examination. Samples of skeletal muscle, the muscle group of extenders of the head; 7 of the 24 horses presented under microscopic examination cysts of *Sarcocystis spp*.
Key words: *Sarcocystis spp*, schizonts, blood count, ivermectin, horse.

INTRODUCCIÓN

El propósito de este estudio es informar sobre el hallazgo de *Sarcocystis sp.* en músculo esquelético de caballos del estado de Jalisco, sacrificados en rastro. *Sarcocystis* tiene dos hospedadores obligatorios en su ciclo biológico.[1]

Como hospedador definitivo: perros, gatos, carnívoros silvestres y hombre. El parásito adulto se localiza en intestino delgado; como intermediario: rumiantes, cerdos y caballos, los esquizontes se pueden observar en las células endoteliales de los vasos sanguíneos y quistes en los músculos.[2]

Este genero deriva su nombre de la etapa de quiste intramuscular en el carnívoro[3], fenómeno observado en el procesos depredador-presa. Sin embargo, el humano no se ha considerado como hospedador intermediario, ante el consumo de carne contaminada; a pesar de haberse observado 4 tipos morfológicos de *Sarcocyistis* en su tejido muscular.[4]

Sarcocisto 1	*Sarcocisto* 2	*Sarcocisto* 3	*Sarcocisto* 4
China (1) Francia (2) África Oriental (1)	India (5) África (2)	India (3) Sudeste asiático (1) Sudan (1)	Malasia, Indonesia Sudeste asiático (13)

Adaptado de (Beaver et al, 2003).

Existe cierta confusión sobre las especies que parasitan a los equinos, por su descripción incompleta, errores de interpretación por el estado de maduración del quiste.[5] Esto induce a aceptar: *S. bertrami*, presenta quistes macroscópicos entre 9-12um de longitud[5], su forma joven mide 3-4um, parasito de los músculos laringo-faríngeos, a veces de las extremidades anteriores, causando miositis intersticial crónica.[6]

ISBN: 978

S. equicanis, sinónima de la anterior, puede considerarse por su quiste microscópico y su pared primaria lisa, segmentados, midiendo hasta 10um de longitud con pared lisa de espesor inferior a 1µm sin estrías radiales, con un pequeño número de protrusiones de 0.4 a 2.0 µm en la microscopía electrónica. No ha tenido signos clínicos evidentes y su patogenicidad, en el caballo no ha sido estudiada.[3] (Taylor y Coop, 2007).

S. fayeri, submacroscopicos hasta 900 x 70 µm, con quiste de pared primaria en empalizada o estriada radialmente, de 1-2 µm de grosor. Ha sido reportada la mialgia asociada a pocos casos severos de miosistis.[3] (Taylor y Coop, 2007).

Epidemiologia e historia de reportes en México[7]:

Rastro ciudad de Mex.	68%/25 bovinos y 0% fetos	Ponce
Rastro ciudad de Mex.	90% en bovino	Skandar
1971	94/100 en corazón de bovino	Mercado
1971	94% en bovino	Piezzat
1973	94/100 en ovinos	Villa
1974	92% en equinos	Brito

Adaptado de Quiroz (1994)

Los esquizontes - se encuentran en diversas células endoteliales de distintos órganos del hospedero intermediario.[1] (Bowman et al, 2004).

Ciclo biológico



La fuente de contagio son los esporocistos en alimentos y agua, también se especula que sea congénita, porque se han observado quistes maduros en recién nacidos.[5]

Al cabo de la maduración, los quistes involucionan y desaparecen, pero los quistes inmaduros sobre los tres meses son infectantes,[5] teniendo un periodo patente de 1 semana a meses.[2]

El *Sarcocystis* se puede identificar mediante sus signos y síntomas que son inespecíficos y se consideran escasamente patógenos, ya que ponys infectados con 30,000 esporocitos no desarrollan signos de enfermedad, siendo necesario dosis de dos millones de esporocistos para producir una evolución lenta. El parasito causa en el tejido muscular formación de miositis granulomatosa acompañada de fragmentación, hialinización,

ISBN: 978

vacuolizacion y necrosis; la musculatura más propensa es el diafragma, lengua, esófago y extremidades anteriores.[5] Los signos pueden ser fiebre, anorexia, apatía, cansancio, anemia, adenitis, excesiva salivación, marcha envarada con rigidez y alopecia en cabeza, cara, cuello o punta de la cola.[5]

Historia clínica

Una población de 24 caballos sujetos a un estudio farmacológico dentro de un rango de edad de 1 a 8 años, al término del estudio fueron sacrificados en el rastro por el método de perno cautivo.
El grupo de caballos se conformo de 12 machos y 12 potrancas, se obtuvieron de potrero y de corrales de animales para mangana.

Se sometieron a un período de adaptación en el que se trataron con ivermectina vía oral 200mcg/kg peso en una dosis y a los 21 días se repitió la dosis. Se alimentaron con zacate rhodes *at libitum,* Alfalfa achicalada 1kg/100kg pv; mezcla de granos como maíz, avena rolada, trigo adicionado con pellet comercial 1kg/100kg pv. el peso se calculó por zoometría.

Por efectos de la prueba farmacológica a que fueron sometidos, no recibieron ninguna vacuna durante el proceso, que duró 24 meses desde la adaptación hasta el término de la prueba en que fueron sacrificados en rastro.

Los animales se alojaron en 3 corrales con pesebre y abrevadero, el suministro de agua de pozo tratada con tabletas de Cl. Algunos animales, aproximadamente en 15%, fueron sometidos en el proceso de socialización, a ellos se les alimentaba en un extremo del corral separados de los caballos dominantes.

Uno de los animales presento diarrea amarillo verdosa y líquida, emaciación, alopecia; pelo hirsuto y opaco.

Nueve caballos presentaron también alopecia en la parte dorsal de la tabla del cuello y en la cara a nivel del arco cigomático; pelo hirsuto y opaco.

Uno de los animales segregados manifestaba leve dificultad al andar.

Después del tratamiento con ivermectina, 15 a 20 días todos los animales se mejoraron rápidamente.

Hallazgos macroscópicos

No se observaron lesiones a simple vista.
Se encontró en dos de los caballos, tres a cuatro larvas de *Gasterophilus spp*

ISBN: 978

Hallazgos Microscópicos

A la necropsia, en la que se colectó tejido muscular de la base del occipital y otros órganos; estas muestras fueron teñidas con H y E observándose quistes de Sarcocystis, como los que se muestran en la fotos de abajo.

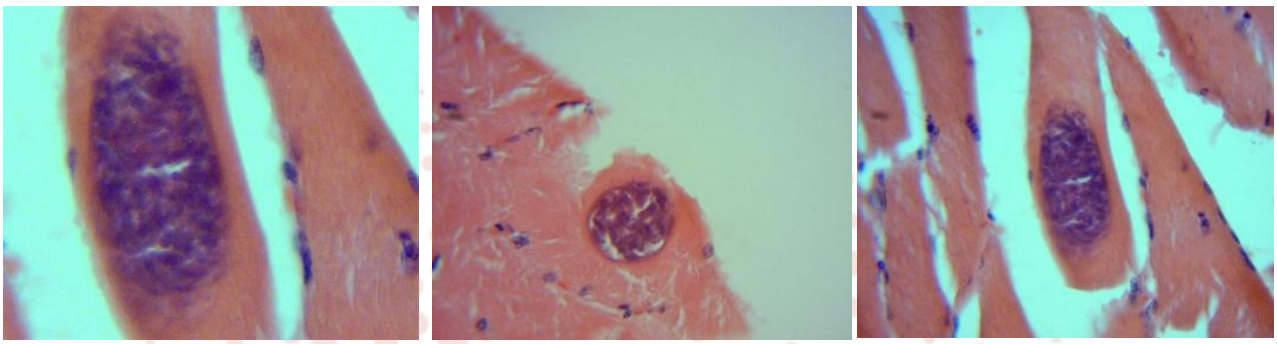

Pruebas Complementarias

No se realizaron pruebas complementarias.

Criterio Diagnostico.

La observación microscópica en el musculo esquelético de los quistes de sarcocystis spp. es muy característica por lo que su diagnostico es la simple observación microscopica

Diagnóstico Diferencial

Se tiene que diferenciar de *Neospora caninum, Toxoplasma gondii y Sarcocystis neurona*. *N.caninum y S. neurona* se localizan en el tejido nervioso y no en el musculo.

DISCUSIÓN

Se practicó hemograma y coproparasitoscópico, se encontró que todos los animales dieron positivo a *Gasterophilus spp* además eran visibles sobre el pelo los huevecillos.

Métodos de estudio sugeridos en la literatura consultada:

Biopsia de musculo esquelético - fibras musculares teñidas con H y E que evidencia los quistes.[1] Su pared primaria de los quistes puede variar morfológicamente, presentando proyecciones pilosas (inmaduros) o empalizada (maduros); es el método más fiable de diagnóstico.[5]

Micrometría de quistes y esporocitos para la identificación de la especie

En el ciclo biológico, los hospedadores definitivos son perros, que después de un periodo de pre-patencia, entre 8-15 días, elimina al medio ambiente los esporoquistes[5], esto se confirma con un examen coproparasitoscopico.[2]

ISBN: 978

Se admite que el perro tiene seis especies de *Sarcocystis.*[8]

- *S. bertrami*, el perro elimina esporoquistes que miden 15-16 x 9-11 µm
- *S. fayeri*, el perro elimina esporoquistes que miden 12x 8 µm
- *S. tenella*, el perro elimina esporoquistes que miden 13-16 x 8.5-11 µm
- *S. miescheriana*, el perro elimina esporoquistes que miden 13 x 10 µm
- *S. cruzi*, su definitivo elimina esporoquistes que miden 14-17 x 9-13 µm
- *S. bigemina*, los ooquistes miden 13-16 x 8-11 µm

Se encontraron quistes de *Sarcocystis spp* en 7 de los caballos (29%), los quistes encontrados en el musculo fueron medidos mediante un microscopio Leica DME, una cámara DEICO MEM1300 y un software de imágenes Miotic images plus 2.0. Los quistes no eran evidentes a simple vista.

Identificación micrométrica:
Esporoquistes
Abajo se muestran fotos de algunos esporoquistes.

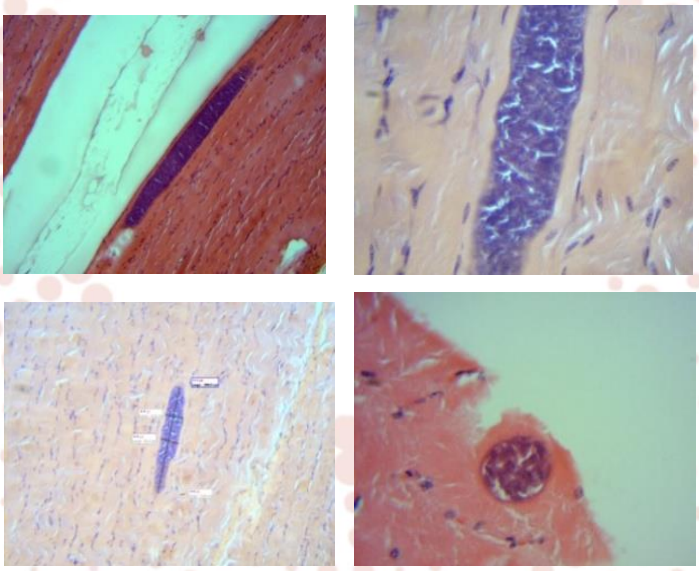

Hematológicamente se encontró que presentaban una desviación a la izquierda degenerativa de formas en banda, generalmente visto en casos de estrés leve o infección (patología,) sin ser un dato de suma relevancia ya que esta estaba dentro de parámetros considerados normales de leucopenia con un promedio de 10.8.

ISBN: 978

La tabla de abajo muestra los promedios de los valores obtenidos de los caballos que resutaron infectados y no infectados con *Sarcocystis spp.*

	Infectados				no infectados				Valores de referencia
	Promedio	*Minimo*	*Maximo*	*Desviacion*	*Promedio*	*Minimo*	*Maximo*	*Desviacion*	
Leucocitos	10.76	7.96	13.31	1.829	10.75	8.34	14.05	1.989	6.00-12.5
Ereitrocitos	8.24	7.12	9.42	0.814	8.29	7.03	9.54	0.849	7.80-11.5
HGB	13.16	11.4	15.26	1.359	13.29	11.83	15.03	1.085	12.5-17.5
HCT	43.09	37.64	48.78	3.962	43.43	37.06	49.38	4.039	37.00-49.5
MVC	53.94	52.04	58.51	2.150	53.32	51.72	57.29	1.828	36.00-55.50
MCH	17.68	16.63	19.11	0.896	17.95	16.66	19.65	1.079	13.00-19.00
MCHC	32.88	31.26	34.7	1.181	33.32	31.39	36.14	1.612	33.00-36.00
Plaquetas	214397.9	129285.7	323857.1	65837.98	230765.7	140705.8	326176.4	64270.93	100.00-350.00
Leucocitos	10759.43	7928.571	13314.28	1829.911	12495.27	7870.588	27670.58	6900.284	
Linfocitos	65.94132	57.57142	73	5.171847	63.74894	54.52941	72.23529	6.195421	30-40
Monocitos	1.951530	0	7.714285	3.005923	2.439075	0	8.058823	3.180030	0-1
Eosinofilos	1.364795	0	7	2.695396	2.412815	0	10.11764	3.824654	0-1
Basofilos	0.798469	0	3.857142	1.470817	0.883403	0	3.882352	1.590013	0-1
N. Totales	29.82142	19.85714	39	6.731460	31.02415	21.23529	42.35294	7.019719	
Blastos	0	0	0	0	0	0	0	0	
Promeliocitos	0	0	0	0	0	0	0	0	
Mielocitos	0	0	0	0	0	0	0	0	
Metamielocitos	0	0	0	0	0	0	0	0	
N en banda	1.810714	1	3.571428	0.941808	2.019957	0.941176	4	1.185163	0-1
Segmentados	28.05867	18.42857	37	6.679050	29.00420	19.58823	40.05882	6.892732	50-60
Glucosa	76.971938	48.142857	100.71428	17.642788	70.306722	41.764705	95.235294	17.962040	62.2-114
Urea	37.020408	28.428571	45.8571	5.7505964	40.860294	29.705882	70.705882	14.590478	10.00-25.00
Creatinina	1.5551020	1.3428571	1.84285	0.1819622	1.5396008	1.2588235	1.8176470	0.2108082	1.20-1.90
GGT	10.6423	6.54285	17.2	3.503853	11.46523	6.123529	23.98823	5.797365	6.50-12.30

Leucopenia	Moderada	Marcada	Extrema
7	15-25	25-30	35+

El hallazgo de *Sarcocystics spp* fue incidental, ya que la inspección del tejido muscular no es un tejido de observación convencional en la práctica profesional.

ISBN: 978

El porcentaje de caballos positivos a *Sarcocystis spp.* en este caso describe un ciclo biológico entre cánido – equino, que por la convivencia en los corrales con perros y en el potrero con coyotes no queda claro aún el ciclo biológico en este caso.

La frecuencia de *Sarcocystis spp.* en caballos, según la literatura consultada, es bastante alta.

CONCLUSIÓN

El hallazgo de *Sarcocystis spp* en el musculo esquelético de los animales de rastro es frecuente.

El estudio de musculo esquelético, debiera ser objeto de estudio para *Sarcocystcs spp.* en cualquier neuropatía que afecte la locomoción; así como en cualquier sospechoso de miopatía.

Ivermectina no mostró la posibilidad de efecto terapéutico sobre *Sarcocystis spp.*

Es un diagnóstico importante en animales destinados a consumo.

El Hemograma no fue una prueba determinante para sospechar de infestación por *Sarcocystis spp.*

Importancia médica y/o Sanitaria

Resulta usual en algunos medios la carne de caballo para alimentar carnívoros, como los perros o animales de zoológico, quienes la consumen sin cocción.
de manera consciente o no, el humano está expuesto al consumo de carne de caballos en diferentes presentaciones, con lo que puede ser infestado por *Sarcocystis spp.*

BIBLIOGRAFIA

1 Bowman DD, Lynn C, Eberhatd ML. Georgi's Parasitología para Veterinarios. 8va. Ed. Madrid: Elsevier, 2004.

2 Urquhart GM, Amour J, Duncan JL, Dunn AM, Jennings FW, Sánchez C, del Cacho ME, Quílez J, López F. Parasitología Veterinaria. Zaragoza: Acribia, 2001

3 Taylor MA, Coop RL. Wall Veterinary parasitology. Oxford: Blackwell, 2007

4 Beaver PC, Craig CF, Faust EC, Jung RC, Cupp EW. Parasitología Clínica. 3ra ed. México DF: Masson Doyma, 2003

5 Cordero C M, Rojo VFA, Martínez FMC, Hernández RS, Navarrete LCI, Diez B P. Parasitología veterinaria. Madrid: McGraw Hill–Interamericana, 2002.

6 Mascaro LA. Zooparasitología y Entomología Sanitaria: Sistemáticas y Comparadas. Buenos Aires: Albatros, 1974.

7 Quiroz RH. Parasitología y Enfermedades Parasitarias de Animales Domésticos. México DF: Limusa, 1994.

8 Levine ND, Tarazona, JM. Tratado de Parasitología Veterinaria. Zaragoza: Acribia, 1978.

ISBN: 978

SCHWANNOMA MALIGNO ROSETOIDE (TUMOR MALIGNO DE VAINA NERVIOSA PERIFÉRICA ROSETOIDE) EN PERRO: INFORME DE CASO

98

Aguilar, RIB.*[1], Camacho MJI.[2,3]

1. Estudiante de Medicina Veterinaria y Zootecnia, Universidad del Valle de México (UVM), Escuela de Ciencias de la Salud, Campus Sur, Sede Coyoacán. 2. Profesor de Asignatura, Medicina Veterinaria y Zootecnia, UVM, Escuela de Ciencias de la Salud, Campus Sur, Sede Coyoacán. 3. Práctica privada. Correspondencia: leondejuda2209@gmail.com

RESUMEN

Los Schwannomas son sarcomas que se forman a partir de una vaina nerviosa periférica, normalmente se les describe con una organización celular dividida en regiones de Antoni A y Antoni B, donde la parte A esta altamente poblada por células fusiformes y la parte B está formada por tejido mixoide. Los Schwannomas son parte de los sarcomas de tejidos blandos, que involucran neoplasias cutáneas y subcutáneas. Se presenta caso clínico de un perro macho, de raza Rottweiler, 10 años de edad con un crecimiento subcutáneo, nodular en la región inguinal. Al estudio histopatológico se diagnostica como tumor maligno de vaina nerviosa periférica rosetoide, el tumor fue negativo a la proteína S-100 por inmunohistoquímica. El caso presenta un patrón celular predominante de pseudorosetas compuestas por células alargadas generalmente dispuestas de manera radial formando empalizadas alrededor de vasos sanguíneos o de un tallo fibroso. Este patrón es escasamente descrito en los Schwannomas, dándole importancia al caso, ya que ésta conformación singular es poco estudiada en medicina veterinaria, e incluso la literatura sólo la menciona; a diferencia de medicina humana dónde si está más considerada ésta arquitectura histológica. El reconocer este patrón como parte de los Schwannomas, hará menos confuso el diagnóstico de los mismos en la práctica veterinaria.

Palabras clave: Schwannoma maligno, pseudo-rosetas, tumor maligno de vaina nerviosa periférica rosetoide.

ABSTRACT

Schwannomas are sarcomas formed from peripheral nerve sheath and are usually described by a cellular organization divided into the regions Antoni A and Antoni B, where part A is composed of highly populated fusiform cells and part B consists of myxoid tissue. Schwannomas are part of the soft tissue sarcoma family, including cutaneous and subcutaneous tumors. This report describes a clinical case of a male dog, Rottweiler, 10 years old with an inguinal subcutaneous growth. The neoplasm was diagnosed like rosetoid malignant peripheral nerve sheath tumor. The tumor was negative to S-100 protein by immunohistochemistry. The case has a predominant rosette-like cellular organization, composed of elongated cells arranged in palisades radially around blood vessels or fibrous stalk. This pattern are poorly described in

ISBN: 978

schwannomas; therefore the importance of the case is emphasized since this unique conformation is studied little in veterinary medicine and is only mentioned in literature. In contrast, within human medicine this histological architecture is more often considered part of Schwannoma diagnosis. Recognizing this pattern as part of schwannomas makes this diagnosis less confusing in veterinary practice.
Key words: malignant schwannoma, pseudo-rosettes, rosetoid malignant peripheral nerve sheath tumor, rosette-like

INTRODUCCIÓN

El Schwannoma, también conocido como tumor de vaina nerviosa periférica, neurilemomas o neurinomas es un tumor originado de las células de Schwann, los cuales pueden ser benignos o malignos. Se desarrollan a partir de la vaina mielínica de nervios periféricos motores, sensitivos y simpáticos, y nervios craneales, a excepción de los nervios ópticos y olfatorios craneales, que carecen de vaina de células de Schwann. Macroscópicamente los Schwannomas tienen una cápsula bien definida y vasos sanguíneos con paredes gruesas, sobre todo en las zonas con menor cantidad de células[i]. Los mioblastos, células de Schwann y células mesenquimales indiferenciadas han sido reportadas como precursoras de células tumorales, aun así la histogénesis exacta sigue siendo indeterminada[ii].

La incidencia de estos tumores en perros es aproximadamente de 3.8 por cada 100 animales de la población; no hay predisposición por sexo y es más frecuente en perros adultos[iii].

Los Schwannomas se describen clásicamente por un aspecto histológico bifásico con zonas alternantes celulares (Antoni A) y tejido mixoide (Antoni B)[1]. Las áreas Antoni A están compuestas por células fusiformes intercaladas en fascículos y las áreas de Antoni B son menos ordenadas, menos celulares y las células fusiformes están dispuestas libremente[2].

La mayoría de los casos tienen una presentación benigna, caracterizada por un crecimiento lento y escaso dolor; en los casos de malignidad, en dónde la metástasis es rara, habitualmente son más grandes que los benignos, pueden tener dos orígenes distintos: a) de Schwannomas benignos o b) de tumores de neoformación. La presentación maligna, muestra notables cambios degenerativos, como la formación de quistes, calcificación, hialinización, hemorragia, atipia nuclear, gran cantidad de mitosis, anaplasia, infiltración de siderófagos, histiocitos y ocasionalmente puede presentar metástasis a linfonodos y pulmón. Los Schwannomas pueden originarse de un solo nervio y paulatinamene extenderse en sentido proximal y distal en conjunción con el mismo; son tumores solitarios e infiltrantes[3].

En humanos se han descrito diferentes patrones histológicos en los Schwannomas como: diferenciación rabdomioblástica, pseudoglandular, epiteliode o rosetoide. En medicina veterinaria estas variantes han sido poco reportadas, aunque a menudo se menciona la existencia ocasional de arreglos histológicos similares dentro de las neoplasias. El

ISBN: 978

Schwannoma rosetoide o con pseudorosetas, se caracteriza por la organización morfológica de las estructuras celulares en rosetas fibrilares gigantes y rosetas perivasculares rodeadas de células de Schwann con núcleos hipercromaticos redondeados escaso citoplasma, pueden ser similares a los neuroblastomas y otras lesiones[1].

La formación de rosetas consiste en una disposición celular en forma de halo, donde un conjunto de células rodea a un eje central, el cual puede consistir en un lumen con apariencia de vacío o un espacio lleno de restos citoplasmáticos. El citoplasma de cada una de las células que conforman a esta roseta es a menudo en forma de cuña con el vértice dirigido hacia el eje central y el núcleo se encuentra dirigido a la periferia lo cual forma un anillo o halo[iv]. Homer Wright fue quien relacionó estas características morfológicas celulares con tumores específicos del sistema nervioso central (neuroblastoma).

Para el diagnóstico se tiene que evaluar las lesiones macro y microscópicas, complementándose con estudios de inmunohistoquímica, los marcadores principales son proteína S-100, vimentina, citoqueratina, proteína básica de mielina, mioglobina, entre otras.

CASO CLÍNICO

En el presente trabajo se expone el caso de un Schwannoma rosetoide originado en la región inguinal. El paciente es Roger, perro macho, raza Rottweiler de 10 años de edad. Asiste a consulta el mes de diciembre del 2013 por presentar un crecimiento nodular subcutáneo en región inguinal de consistencia firme, no delimitado, borde irregular, superficie multinodular, no doloroso y de crecimiento lento. El crecimiento es retirado quirúrgicamente, conservándose en formalina al 10% para su posterior estudio histopatológico. Se recibe para estudio nódulo subcutáneo ovalado delimitado, encapsulado, de consistencia firme, superficie multinodular y lisa, mide 12.0 x 9.0 x 6.0 cm. Al corte, se aprecian lóbulos de superficie blanca, lisa alternando con cavidades conteniendo material gelificado café claro a oscuro (figura1) y están delimitados por trabéculas fibrosas blancas. El tejido se procesa mediante la técnica histológica de rutina, con cortes de 4 micrómetros y teñidas con hematoxilina-eosina. Se revisan secciones sin órgano de referencia en las que se aprecia un tejido de nueva formación delimitado, parcialmente encapsulado, dispuesto en lóbulos separados por gruesos septos de tejido conectivo fibroso (figura 2) y compuestos por células alargadas generalmente dispuestas de manera radial formando empalizadas alrededor de vasos sanguíneos o de un tallo fibroso (pseudo-rosetas) (figura 3) y sostenidas por moderada cantidad de estroma fibro-vascular; las células presentan moderada cantidad de citoplasma eosinófilo con prolongación citoplasmática unipolar; núcleo periférico, alargado, cromatina fina granular y un nucléolo magenta: marcada anisocitosis y anisocariosis (figuras 4, 5). Se aprecian 2 mitosis atípicas por campo aleatorio de 40x. Entremezcladas hay zonas de necrosis y hemorragia (figura 6). No se observan células neoplásicas en los bordes quirúrgicos examinados. Con base en las características histológicas el diagnóstico fue: Tumor maligno de vaina nerviosa periférica rosetoide (Schwannoma maligno).

ISBN: 978

Ocho meses después se presenta nuevamente el paciente a consulta por presentar un crecimiento subcutáneo en la región inguinal, similar al anterior, midiendo 9.0 x 6.0 x 4.0 cm., lobulado, de consistencia firme, bordes irregulares, desplazable, indoloro y de rápido crecimiento desde hacía tres meses. Se decide realizar el retiro quirúrgico y su envío para estudio histopatológico. Se revisan secciones en las que se observa un tejido de nueva formación conformado por células neoplásicas similares a las descritas en el crecimiento anterior. El diagnóstico es recidiva de Tumor maligno de vaina nerviosa periférica rosetoide (Schwannoma maligno).

Se realiza prueba de inmunohistoquímica para proteína S-100, la cual fue negativa (figura 7).

Figura 1.

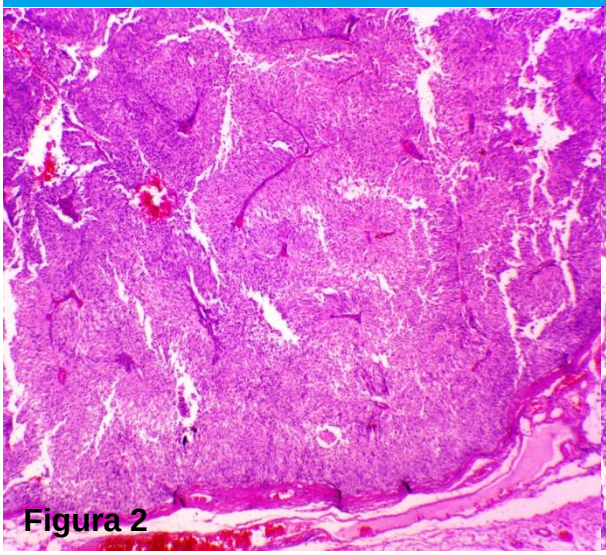

Figura 2

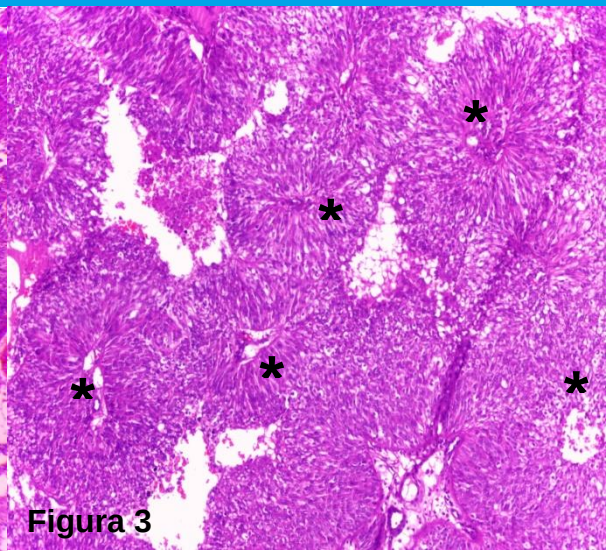

Figura 3

ISBN: 978

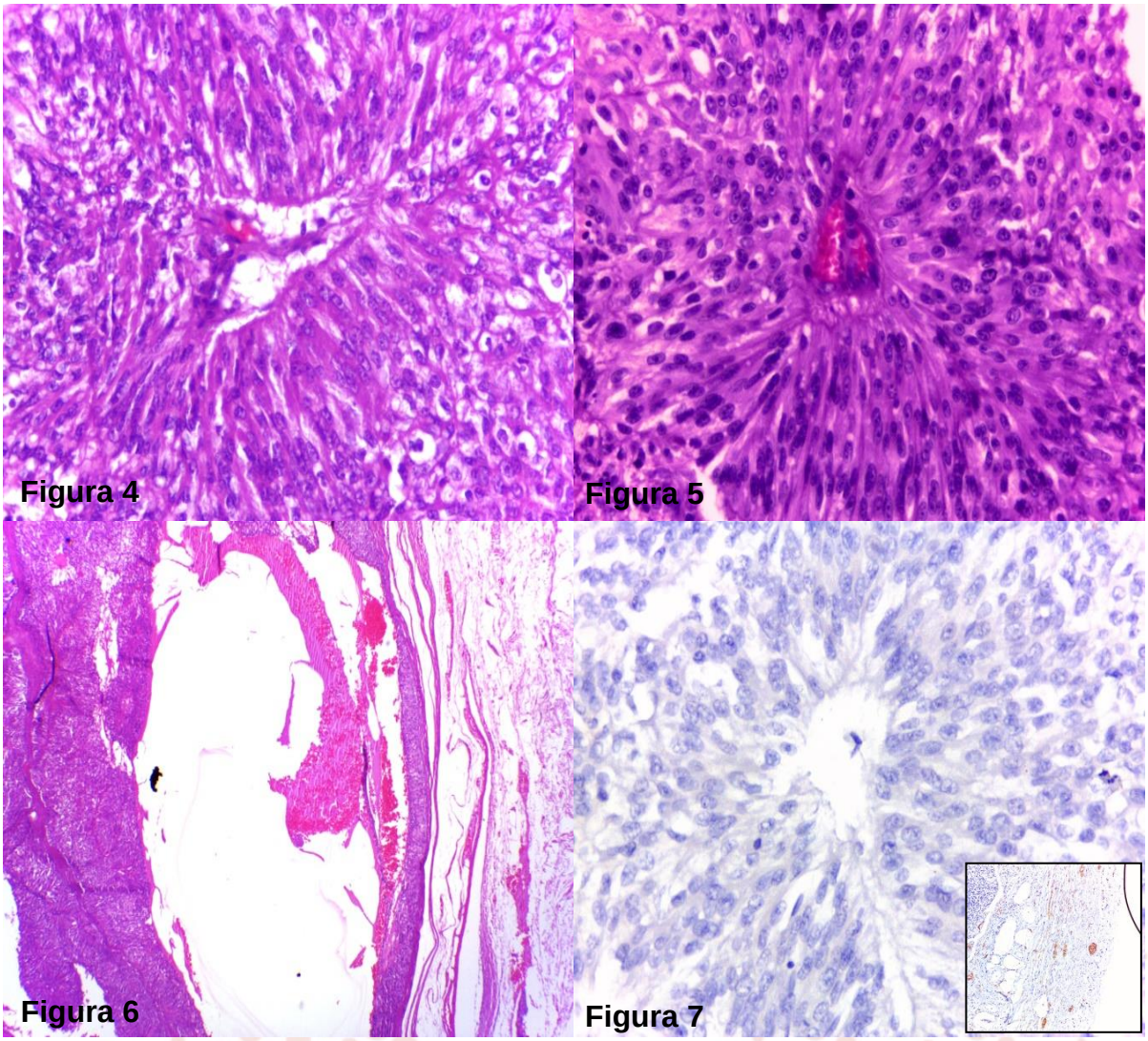

Figura 1. Crecimiento inguinal subcutáneo, superficie de corte. Múltiples nódulos coalescentes de superficie blanca y lisa alternados con cavidades conteniendo material gelificado café claro opaco a café oscuro y separadas por septos fibrosos. **Figura 2.** Tejido de nueva formación delimitado, encapsulado dividido por septos fibrosos **H-E 40X**. **Figura 3.** Células alargadas dispuestas de forma radial alrededor de un vaso sanguíneo o un tallo fibroso **(* Pseudorosetas) H-E 100X. Figura 4, 5.** Células neoplásicas fusiformes formando pseudo-rosetas, presentan núcleo alargado, dispuesto a la periferia, marcada anisocitosis y anisocariosis **H-E 400X. Figura 6.** Zonas de necrosis y hemorragia **H-E 40X. Figura 7. IHQ S-100.** Recuadro: Control positivo a S-100. Pseudo-roseta con células neoplásicas negativas a S-100**. 400X**.

ISBN: 978

DISCUSIÓN

En los perros, el 15% de los tumores cutáneos y subcutáneos pertenencen a neoplasias originadas del tejido mesenquimatoso, las cuales están formadas por células fusiformes. Estos tumores pueden surgir a partir de células de Schwann, células perineurales, fibroblastos, etc.; pueden ser benignos o malignos[v]. Fibrosarcoma, mixosarcoma, liposarcoma y hemangiopericitoma son diagnósticos diferenciales de un Schwannoma por su similitud en la organización y en el origen biológico (mesenquimatoso). Son tumores únicos en la mayoría de los casos, que se presentan encapsulados y que pueden invadir de manera local[vi]. El origen de los Schwannomas, a pesar de ser parte del grupo de los sarcomas, no está netamente determinado y es incierto, resultando difícil su diagnóstico e incluso clasificación[vii]. Los sarcomas fusiformes constituyen más del 50% del total de neoplasias malignas mesenquimatosas e incluyen gran variedad de tipos histológicos, con patrones morfológicos que se superponen y un comportamiento heterogéneo y pronóstico variable aún para un mismo tipo histológico[viii]. Sin embargo, no se ha descrito que algún otro sarcoma presente organización rosetoide, siendo el Schwannoma el único que puede presentar ésta disposición celular.

En medicina veterinaria, se ha descrito al Schwannoma como un tumor que se caracteriza por un patrón histológico particular: zonas de Antoni A y B, pero poco se ha descrito sobre un patrón rosetoide, ocasionalmente se menciona y pocos han sido los casos en los que éste patrón predomine. Schöniger y colaboradores[9] mencionan y reportan la presencia de pseudorosetas en un Schwannoma cutáneo en caballo, este patrón se presentó en un caso de un total de 22. En medicina humana, el patrón rosetoide es también una particularidad morfológica del tumor.

No obstante, otros autores mencionan que en perros, los patrones histológicos Antoni A y B no son predominantes, se describe incluso que son predominantes las formas celulares pleomórficas, las cuales están presentes en tumores de vaina periférica descritos en ratas, más que en humano[ix].

La descripción histológica del caso, concuerda con la descripción de Wippold y Perry sobre la estructura aceptable de una pseudoroseta, en donde se forma un claro arreglo celular en forma de halo, con el citoplasma formando una cuña, dónde el ángulo menor está dirigido hacia el eje central de la organización

Para confirmar o descartar el diagnóstico conviene realizar prueba inmunohistoquímica para proteína S-100, Carvallo[8] menciona que un Schwannoma benigno en la mayoría de los casos es positivo a S-100, mientras que Schwannomas malignos pueden tener escasa o nula positividad, por lo tanto no se puede descartar el diagnóstico por un resultado negativo.

ISBN: 978

CONCLUSIONES

Los Schwannomas son neoplasias frecuentes en medicina veterinaria con características histológicas definidas y origen celular incierto. Es indispensable realizar descripciones detalladas sobre los patrones histológicos menos frecuentes ya que no hay suficiente información sobre ellos (Schwannomas con rosetas o pseudorosetas), por lo tanto su aparición puede complicar el diagnóstico.

ISBN: 978

99

SCHWANNOMA MELANICO MALIGNO EN UN CANINO. REPORTE DE UN CASO

Wong SRA*[1], García CLA[2] & Rangel RIC[2, 3]

[1]Maestria en Medicina Veterinaria y Zootecnia, Universidad Autónoma Nacional de México, Facultad de Estudios Superiores Cuautitlán, [2]Departamento de Ciencias Biológicas, FES Cuautitlán UNAM, [3] Hospital de Pequeñas Especies FES Cuautitlán UNAM.

Correspondencia: raws_mexico@hotmail.com & luciangie30@hotmail.com

RESUMEN

Se presentó a consulta al hospital de enseñanza en pequeñas especies, un canino, macho Golden Retriever de 6 años de edad el cual exhibía un nódulo café oscuro en el miembro pélvico izquierdo. Por citología, se observó una población celular pleomórfica mixta compuesta por células epitelioides y fusiformes con abundantes gránulos citoplasmáticos café oscuro. Se emitió el diagnóstico de melanoma mixto maligno. El tumor se retiró quirúrgicamente para su evaluación histopatológica. Microscópicamente, se apreció un tumor bien delimitado, no encapsulado compuesto por células epitelioides pleomórficas saturadas de melanina entremezcladas con células fusiformes pleomórficas con escaso a moderado citoplasma eosinófilo que presentan abundante melanina finamente granular. Estas últimas, se disponen en remolinos y empalizadas. Se realizó blanqueado tisular con la finalidad de evaluar detalladamente la morfología celular, mostrando predominantemente células fusiformes pleomórficas con núcleos ovoides con cromatina vesicular a fina granular y 2-4 nucleólos redondos a angulares entremezcladas con escasa proporción de células fusiformes pequeñas con escaso citoplasma delgado entrelazado y núcleos fusiformes ondulados con cromatina fina granular y nucléolos inconspicuos. Ambas poblaciones se observan dispuestas en palizadas y remolinos con presencia de cuerpos de Verocay los cuales son más evidentes en células con mayor diferenciación. Adicionalmente, la tinción tricrómica reveló citoplasma azul-gris compatible con origen neuro-ectodérmico. En conjunto, se emitió el diagnóstico de schwannoma melánico maligno.

Palabras clave: Schwannoma melanico, Canino, Melanoma

ABSTRACT

A 6–year old male Golden retriever canine was presented to the Small Animal Teaching Hospital with a dark brown nodule on left pelvic member. At cytology evaluation, a mixed pleomorphic cell population is observed composed of epithelioid and spindle shape cells with abundant brown cytoplasmic granules. A diagnosis of mixed malignant melanoma was made. The tumor was surgically removed for histopathology evaluation.

ISBN: 978

Microscopically, a partially well demarcated non-encapsulated tumor composed of melanin-laden pleomorphic epithelioid cells intermingled with pleomorphic fusiform small markedly elongated cells with scant to moderate eosinophilic cytoplasm displaying abundant fine melanin granules. The latter cells were predominantly arranged in whorls and palisades. Tissue bleaching was performed to fully evaluate the cell morphology, depicting predominantly spindle shaped pleomorphic cells with large ovoid nuclei portraying vesicular to fine chromatin and 2-4 round to angular nucleoli intermixed with fusiform cells with a thin cross-linked cytoplasm and wavy nuclei with fine chromatin and inconspicuous nucleoli. Both cell types are arranged in characteristic palisading and whirling with Verocay bodies which are more evident among cells with higher differentiation. In addition, blue-gray cytoplasm compatible with neuro-ectodermal origin is observed at trichrome stain. Taking together, a diagnostic of malignant melanocytic schwannoma was made.
Keywords: Melanocytic schwannoma, canine, melanoma.

INTRODUCCIÓN

El schwannoma melánico o tumor de la vaina del nervio pigmentado, es un tumor raro en humanos. Este se asocia más con las raíces de los nervios espinales, pero se han registrado en otros sitios, tales como la piel u órganos.[1] Hasta el momento, existen escasos informes bien documentados de este subtipo schwannoma en caninos[2]. Macroscópicamente, el tumor se aprecia marcadamente pigmentado, negro o marrón, debido a la abundante cantidad de melanina contenida en las células que lo componen. Microscópicamente, muestra características poco comunes de tumores de la vaina del nervio debido a la diferenciación melanocítica. Se menciona que las células del schwannoma tienen la capacidad de sintetizar melanina por el hecho de que tanto las células de schwann y los melanocitos se derivan de las crestas neuronales.[1] Se informa de la asociación del schwannoma melanocítico con el complejo de Carney (CNC) el cual es un trastorno autosómico dominante caracterizado por la presencia de lentigos cutáneos, *nevus* azul, mixomas y diversas endocrinopatías[2]. Los schwannomas melanocíticos en asociación con CNC pueden tener predilección por el aparato gastrointestinal y la medula espinal.[3, 4] Los estudios de schwannomas melanocíticos derivados de diversos sitios anatómicos han demostrado que 10-18% de los casos presentan metástasis. En humanos, sólo el 17% de todos los informes de casos de schwannoma melanocíticos han sido cutáneos o subcutáneos.[5]

En general, los tumores benignos de la vaina nerviosa periférica cutáneos son neoplasias poco frecuentes en caninos y felinos. Sin embargo, la incidencia exacta de estos tumores es difícil de evaluar, ya que existen similitudes histopatológicas e inmunofenotípicas con otros tumores de células fusiformes. Por lo tanto, pueden ser subdiagnosticados o sobrediagnosticados, dependiendo de la experiencia del patólogo. Con base a una encuesta, se informa que la incidencia combinada de tumores benignos y malignos neuronales suele ser de 0.5% en los perros y 1.4% en gatos.[6] En los caninos, estos tumores se presentan generalmente como tumoraciones circunscritas y/o

ISBN: 978

lobuladas de consistencia variable. Por lo general, el tamaño es de 2 a 3 cm de diámetro, pero en ocasiones pueden llegar a medir hasta 5 cm. Comúnmente, se desarrollan en el tejido subcutáneo y se expanden hacia la dermis. La piel que lo recubre suele estar atrófica y alopécica, pero ulceración es poco frecuente. Por lo general, se localizan en el tronco y los miembros pélvicos mientras que los schwannomas mixoides se han observado en los dígitos de los caninos. En los gatos, los tumores de vaina nerviosa periférica cutáneos son generalmente más pequeños. Estos nódulos suelen ser intradérmicos y situados en la cabeza y el cuello.[6]

Los tumores de vaina nerviosa periférica pueden estar compuestos de uno o más elementos del nervio, es decir, axón, células de Schwann, fibroblastos y tejido perineural. Estos tumores han sido llamados neurofibromas /neurofibrosarcomas, neurilemomas, neurinomas y schwannomas benignos o malignos. El nombre tumor de la vaina periférica del nervio es un término amplio propuesto incluir todos los tumores que surgen a partir de los nervios periféricos. Sin embargo, la mayoría de estos tumores están compuestos por células de Schwann por lo que el término schwannoma es apropiado para este tipo de tumores.[7] Microscópicamente, los schwannomas están compuestos de células fusiformes pequeñas con núcleos ovales, en huso u ondulados con cromatina fina y nucleólos pequeños. El citoplasma es rosa pálido y poco definido. Las células fusiformes forman espirales, fascículos entrelazados o empalizadas que semejan a los nervios. Las células neoplásicas se disponen sobre estroma fibrovascular fino con moderado a abundante colágeno y/o una matriz mixoide. Esta última es importante en algunos tumores. Ocasionalmente, se observan proyecciones digitiformes de células tumorales que se extienden hacia tejidos adyacentes y entre los planos faciales lo que resulta en recidivas frecuentes.[7]

En los schwannomas, se describen dos patrones dominantes que se refieren como tipo Antoni A y tipo Antoni B. Los arreglos de tipo Antoni A son repetitivos e uniformes, las células fusiformes están dispuestas en forma en bandas, espirales o empalizadas con presencia de cuerpos Verocay. El tipo Antoni B corresponde al tejido degenerado que puede predominar en algunos tramos. Es menos celular y no cohesivo. La matriz es mixoide y/o hialinizada. Se pueden encontrar microquistes en las áreas mixoides y con menor frecuencia metaplasia cartilaginosa. Los vasos sanguíneos son a menudo prominentes e irregulares.[6, 7] En los tumores malignos, la celularidad se incrementa, el pleomorfismo celular es marcado y existe una tendencia menor en la formación de espirales y empalizadas.[7]

En los caninos, la variante melanocítica puede ocurrir en los caninos y debe establecerse diagnóstico diferencial con melanoma. En estos casos, el diagnóstico del schwannoma puede ser confirmado por una fuerte inmunorreactividad positiva a la laminina o al colágeno IV que delinean uniformemente la lámina basal fuera de la membrana citoplasmática de cada célula neoplásica Schwann.[8] Ultraestructuralmente, se puede observar una lámina basal continua o segmentada que se aprecia en el exterior de la membrana citoplasmática.[8] En los tumores benignos, las figuras mitóticas son poco comunes, pero pueden ser moderadamente frecuentes. Histológicamente, son tumores difíciles de diferenciar. Sin embargo, estos tumores expresan la proteína S-100, la

ISBN: 978

proteína mielínica básica, enolasa especifica neuronal (NSE), y la proteína ácida glial fibrilar (GFAP) los cuales no se expresan comúnmente en tumores cutáneos. En los perros, la versión maligna puede surgir en el sistema nervioso periférico (SNP) o en tejidos blandos.[8]

Por otro lado, los tumores melanocíticos son derivados de melanocitos o melanoblastos de un origen neuroectodermal. Han sido reportados en la mayoría de las especies de los animales domésticos y muchas especies silvestres, aunque son más comunes en los perros, caballos y algunas razas de cerdos.[7] Hay algunas diferencias entre especies en los tumores melanocíticos. En caninos, se menciona que los melanomas en la cavidad oral y labios generalmente son malignos. Sin embargo, en estudios recientes se han demostrado variantes de neoplasias melanocíticas orales y labiales que presentan un pronóstico favorable. Los tumores de los lechos ungueales también con frecuencia malignos, mientras que los tumores cutáneos son comúnmente benignos.[7]

El diagnóstico histológico de los tumores melanocíticos se complica por el hecho de que pueden mostrar diferentes grados de pigmentación, desde muy pigmentada hasta amelanicos. Adicionalmente, los melanocitos neoplásicos pueden ser pleomórficos y mostrar una variedad de formas celulares: fusiformes, epitelioides, células balonoides (células claras) y células en anillo de sello. Por tal motivo, a menudo es difícil diferenciarlos de sarcomas y carcinomas diferenciados, particularmente en melanomas de tipo amelánico. La evidencia de actividad de interface (junctional activity) es de gran utilidad diagnóstica debido a que pocos tumores, además de los melanomas, pueden presentarla. Entre estos se incluye el linfoma epiteliotrópico, y rara vez, los histiocitomas cutáneos y mastocitomas.[6]

Los avances en el desarrollo de la detección inmunohistoquímica de marcadores melanocíticos han ayudado en gran medida en el diagnóstico de estos tumores, particularmente en el diagnóstico de melanomas amelanicos.[7, 8] Aunque los anticuerpos contra vimentina, S-100, y la enolasa neuronal especifica (NSE) son sensibles para los tumores de origen melanocítico, no son específicos para estos tumores y reaccionan con muchos otros tumores. Entre los anticuerpos que presentan mayor especificidad y sensibilidad en el marcaje de células melanocíticas se encuentran el Melan-A, PNL2, TRP-1 y TRP-2, ya sea en protocolos de un solo anticuerpo, o en mezclas de los mismos.[7, 8] En los seres humanos, los melanomas malignos a menudo se derivan de proliferaciones melanocíticas benignas preexistentes en las que ha sido bien documentada la participación de la radiación UV en la patogénesis de la transformación maligna. Sin embargo, etiopatogenia del melanoma canino y felino no ha sido bien esclarecido. En los perros, la progresión a malignidad a partir de tumores melanocíticos benignos ha sido reportada, pero se desconoce la incidencia de esta transformación maligna. Hasta el momento la progresión maligna no se ha asociado con la radiación UV.[6]

ISBN: 978

DESCRIPCIÓN DEL CASO CLÍNICO

Un paciente canino, macho de raza labrador con una edad de 6 años se presentó a consulta en el Hospital de Enseñanza en cirugía y medicina de pequeñas especies de la FESC-UNAM con historia de síndrome epiléptico y problemas cardiacos. El paciente ingresó al hospital por manifestaciones clínicas de claudicación y pérdida de peso.

EXAMEN CLÍNICO

En el examen clínico, se aprecia problema articular con diagnóstico presuntivo de osteoartritis degenerativa. Adicionalmente, por palpación se detectó un nódulo en miembro pélvico izquierdo, firme y no desplazable por lo que se procedió a realizar una punción con aguja fina (PAAF).

HALLAZGOS CITOPATOLOGICOS.

Sobre un fondo proteínaceo laxo, se aprecian abundantes eritrocitos y células redondas a pleomórficas que presentan anisocitosis marcada y anisocariosis moderada a severa. Los núcleos son redondos con patrón de cromatina fino granular y nucléolos múltiples (2-3), prominentes que exhiben anisonucleolosis moderada a severa. El citoplasma contiene abundantes gránulos gruesos negros (melanina). Esta población celular se encuentra formando laminas y pseudoácinos. Adicionalmente, se observan grupos no cohesivos de células fusiformes que presentan anisocitosis leve a moderada y anisocariosis moderada a severa, citoplasma escaso pobremente definido con gránulos finos café-oscuro y núcleos ovoides a alongados con patrón de cromatina vesicular a fino granular y 2-3 nucléolos. Las células fusiformes exhiben arreglos verticilados y concéntricos. Con base a los hallazgos descritos, se emitió el diagnóstico de melanoma mixto maligno y se procedió a la extirpación quirúrgica del tumor.

HALLAZGOS MACROSCÓPICOS

Se revisa un tumor firme, café-oscuro a negro, moderadamente delimitado de 3.0 X 3.5 X 2.0. El tumor se fijó en formalina al 10% y se procesó e incluyó en parafina para ser teñidas con H&E siguiendo procedimientos rutinarios.

HALLAZGOS HISTOPATOLÓGICOS

Se revisa corte de piel que presenta un tumor moderadamente delimitado, no encapsulado compuesto por células epitelioides ligeramente pleomórficas dispersas entremezcladas con células fusiformes que exhiben arreglos verticilados, concéntricos o en palizadas. Ambas poblaciones celulares se disponen sobre estroma fibrovascular fino que exhibe mayor proporción de colágena en áreas de células epitelioides. El tumor se extiende desde dermis profunda hasta tejido subcutáneo. Las células neoplásicas epitelioides son redondas a ovoides y exhiben anisocariosis y anisocariosis moderada a severa, citoplasma moderado a abundante saturado con gránulos gruesos café oscuro que con frecuencia cubren totalmente el núcleo. Las células fusiformes presentan anisocitosis y anisocariosis moderada, citoplasma eosinófilo pobremente definido con

ISBN: 978

bordes irregulares y núcleos ovoides a alongados con patrón de cromatina vesicular a fino granular y nucléolos múltiples (2-4), redondos a angulares. Con frecuencia se aprecian escotaduras nucleares.

Debido a la abundante cantidad de melanina, se realizó un blanqueado del tejido con la finalidad de evaluar el detalle celular y determinar índice mitótico. Posterior al procedimiento descrito, se revisa nuevamente el tejido, observándose que las epitelioides presentan pleomorfismo ligero y núcleos redondos con cromatina gruesa granular y un nucléolo poco evidente. Por otro lado, las células fusiformes presentan pleomorfismo marcado y núcleos ovoides con cromatina vesicular a fina granular y 2-4 nucleólos redondos a angulares y se observan entremezcladas con escasa proporción de células fusiformes pequeñas con escaso citoplasma delgado entrelazado y núcleos fusiformes ondulados con cromatina fina granular y nucléolos inconspicuos. Ambas poblaciones se observan dispuestas en arreglos verticilados, en remolino y en palizadas. Con frecuencia, se aprecian núcleos dispuestos sobre una banda hialina (cuerpos de Verocay). Estos últimos son más evidentes en células con mayor diferenciación. Las mitosis son poco frecuentes.

PRUEBAS COMPLEMENTARIAS

Se realizó tinción de tricrómica de Masson en cual se observó una tonalidad azul grisácea en el citoplasma las células fusiformes, sugestivo de un origen neuro-ectodérmico.

DIAGNOSTICO MORFOPATOLÓGICO

Schwannoma melánico maligno/bajo grado

CRITERIOS DIAGNÓSTICOS

La ausencia de actividad de interface (junctional activity) en conjunto con los arreglos células con presencia de cuerpos Verocay descritos como patrones tipo Antoni A son compatibles con el diagnóstico de Schwannoma. Los criterios nucleares de malignidad presentes en la mayoría de las células neoplásicas con presencia de áreas bien diferenciadas y el bajo índice mitótico son sugestivos de bajo grado de malignidad.

DIAGNOSTICOS DIFERENCIALES

- Melanoma mixto maligno
- Melanoma de tipo epitelial
- Melanoma de tipo fusiforme
- Neurofibroma melánico

ISBN: 978

DISCUSIÓN

En varios informes de casos, la diferenciación entre el schwannoma melanocítico y el melanoma fusiforme ha sido indistinta y difícil de establecer. En los tejidos blandos, los schwannomas melanocíticos tienen a aparecer en los bordes periféricos óseos. Así mismo, el tracto gastrointestinal es una ubicación común en los melánicos, a diferencia de los schwannomas convencionales.[9] Tanto los schwannomas convencionales como los melánicos presentan áreas distintivas de tipo Antoni A y B con formación de cuerpos de Verocay.[9] Así mismo, se reporta que los schwannomas melanocíticos comúnmente presentan proliferación de melanocitos de tipo epitelioides.[9, 11] Estos criterios diagnósticos, con excepción de la presentación gastrointestinal, se observaron en el presente caso.

Con respecto al marcaje inmunohistoquímico, los melanomas y los schwannomas melanocíticos son positivos para S100, [9, 11, 12] proteína básica de mielina (MBP), la enolasa neuronal específica (NSE), [8, 13] indicando el origen en la cresta neural. De igual modo, ambos presentan positividad ante la HMB-45, MART-1, y TA99 los cuales demuestran la presencia de componentes melanosomales. Tanto los melanomas y schwannomas presentan una positividad ante el colágeno IV. [8, 13] Por tal motivo, la microscopía electrónica es un auxiliar relevante en el diagnóstico diferencial. Los melanosomas están presentes tanto en los schwannomas melanocíticos y melanomas.[11] Sin embargo, la producción de melanina que se localiza únicamente en la superficie de la membrana basal es característico de schwannoma melanocítico y es rara en el melanoma.[9] Así mismo, la presencia de citoplasma marcadamente alargado es un hallazgo importante puesto que es la morfología típica de las células de Schwann que en conjunto con el hallazgo de interdigitaciones y la tendencia a envolver otras estructuras favorece al diagnóstico de schwannoma melanocítico.[9, 10, 11] Con base a lo descrito en la literatura, el diagnóstico concluyente de presente caso debe de ser sustentado mediante el uso de microscopía electrónica.[8]

Otros hallazgos que suelen estar presentes y que potencialmente son importante, son la presencia de cuerpos de psammoma y/o grasa, células con una apariencia dendrítica y la participación de un ganglio nervioso. Cabe señalar, que los cuerpos de psammoma fueron previamente descritos como una característica que distingue a los schwannoma melanocíticos de los melanomas.[10]

Por otro lado, los neurofibromas pigmentados y otros tumores periféricos pigmentados de la vaina del nervio también pueden ser difíciles de diferenciar de un schwanoma melanocítico. Los neurofibromas pigmentados carecen de grasa y cuerpos de psammoma y la pigmentación sólo se aprecia microscópicamente. Por último, la positividad para S-100 no es uniforme en el neurofibroma.[14, 15] En el presente reporte, es poco probable que se trate de un neurofibroma pigmentado ya que la pigmentación se apreció macroscópicamente y en gran medida.

ISBN: 978

CONCLUSION SOBRE LA IMPORTANCIA DIAGNÓSTICA

Este tipo de tumores son extremadamente raros en los animales domésticos deben de ser considerados en el diagnóstico diferencial de melanomas fusiformes ya que este presenta una alta frecuencia o en melanomas mixtos debido a que la proliferación de melanocitos epitelioides es común en los schwannomas melánicos. En la evaluación microscópica de rutina, es importante considerar tanto la morfología de las células como su arreglo puesto que los schwannomas melánicos al igual que los convencionales presentan áreas Antoni A y Antoni B distintivas. La ausencia de actividad de interface, que es un criterio diagnóstico de los melanomas, favorece el diagnóstico de schwannomas melánicos. La microscopía electrónica es la prueba de elección para establecer el diagnóstico concluyente entre schwannomas melánicos y melanomas ya que ambos tumores son positivos a los diferentes marcadores que determinan origen neural o melanocítico.

La distinción entre melanoma y schwanoma melanocítico es de gran importancia debido a las grandes diferencias que presentan tanto en el pronóstico como en la terapéutica que se debe implementar. En particular, el pronóstico del schwannomas melánicos en humanos está asociado con enfermedad de Carey. Aunque en animales domésticos existen pocos informes documentados, puede estar asociado la presentación de síndromes epilépticos. Es posible que la enfermedad nerviosa del presente caso esté conectada con la presencia del tumor descrito.

REFERENCIAS

1. Uygur E, Atilla K, Taner E, Kazim Y & Engin S. Melanotic Schwannoma. Journal of Clinical Neuroscience 2007:14; 676–678.
2. Patnaikr A, Erlandson A & Lieberman P. Canine malignant melanotic schwannomas: a light and electron microscopic study of two cases. Vet. Pathol.1984 (21):483-488.
3. Zhang H, Yang G, Chen H. Clinicopathological, immunohistochemical, and ultrastructural study of 13 case with melanotic schwannoma. Chin Med J 2005: (118);1451–61
4. Carney J, Stratakis A. Epitheloid blue nevus and psammomataus melanotic schwannoma. Semin Diagn Pathol.1998:(15); 216–24.
5. Bosman C, Boldrini R & Corsi A. Malignant melanotic schwannoma or schwannian melanoma? Tumori.1995:(81); 208–12.
6. Gross T, Ihrke P, Walder E, Affolter V. Skin diseases of the dog and cat, clinical and histopathologic diagnosis. 2 th edition. Iowa (USA): Blackwell science., 2005
7. Maxie G. M. Jubb, Kennedy & Palmer's, Pathology of Domestic Animals. 4 th edition. Ontario, (Canada): Saunders, 2015.
8. Vandevelde M, Higgins R & Oevermann A. Veterinary Neuropathology: Essentials of Theory and Practice. 1 th edition. Chichester (UK): Blackwell science., 2012.
9. Ulhaci N, Dikiciogˆlu E, Meteogˇlu I & Boylu S. Multiple Melanotic Schwannoma. Annals of Diagnostic Pathology, 2003:(7); 254-258
10. Carney J. Psammomatous melanotic schwannoma. A distinctive, heritable tumor with special associations, including cardiac myxoma and the Cushing syndrome. Am J Surg Pathol 1990:(14); 206–222.
11. Katenkamp D, Filippowa N & Raikhlin T. Melanocytic schwannoma. light-and electron microscopic findings on the

ISBN: 978

morphology, diagnosis, and differential diagnosis. Zentralbl Allg Pathol 1986:(131);107–118.
12. Murakami T, Kiyosawa T, Murata S, Usui K, Ohtsuki M, Nakagawa H. Malignant. Schwannoma with melanocytic differentiation arising in a patient with neurofibromatosis. Br J Dermatol 2000; 143:1078–1082.
13. Schadendorf D, Haas N, Worm M, Ostemeier H, Kohlmus C, Gottschalk J. Amelanotic malignant melanoma presenting as malignant schwannoma. Br J Dermatol 1993; 129:609–614.
14. Abbott E & Murray F. Melanotic schwannoma of the sympathetic ganglia: Pathologic and clinical characteristics. Ann Thorac Surg.1990: (49); 1006–1008.

ISBN: 978

100

TERATOMA OVARICO TRIDERMICO PERITONEAL EN CANINO (*Canis familiaris*), REPORTE DE UN CASO

Verdugo, ChMA*[1], López, DH[2], Cedillo, CJR[3], Molina, BMR[4].

[1]Anaclivet; [2]Hospital Veterinario DR Hiram, [3]Laboratorio de Anatomía Patológica. Departamento de Ciencias Agronómicas y Veterinaria del Instituto Tecnológico de Sonora. verdugomiguel@hotmail.com

RESUMEN

Los tumores ováricos no son muy comunes en caninos y felinos. Los tumores de ovario caninos se pueden dividir en tres categorías principales: epiteliales, estromales de los cordones sexuales y de células germinales. Los teratomas, constituyen aproximadamente el 2% de todos los tumores ováricos caninos primarios. Los teratomas se derivan del ectodermo (pelo, glándulas sebáceas, tejido nervioso), mesodermo (cartílago, hueso, dientes, músculo) y/o endodermo (epitelio intestinal y respiratorio). Se presenta a la consulta un perro, criollo, hembra, 3 años, con depresión y distención abdominal, a la palpación abdominal se detectó una masa dura de gran tamaño del lado izquierdo. Al realizarle una laparotomía se detectó en la porción final del cuerno uterino izquierdo, una masa firme, nodulada, con ligeras zonas deprimidas, de textura rugosa, de 18 x 12.5 x 7.5 cm, 1.300 kg altamente vascularizada, pendulante en cavidad abdominal, al corte trasversal se detectaron quistes dérmicos, tejido óseo así como tejido fibroso de patrón irregular de consistencia firme y blanda. Al microscopio se observaron glándulas sebáceas, glándulas ecrinas, melanocitos, células del estrato corneo y germinativo de la dermis, quistes dérmicos, adipocitos, cartílago elástico, trabéculas óseas con escaso tejido conectivo osteogénico, células del tejido nervioso sugestivas a la capa ganglionar. Lo anteriormente descrito es compatible a un Teratoma ovárico tridermal peritoneal.

Palabras clave: Teratoma ovárico, perro..

PERITONEAL OVARIAN TERATOMA TRIDERMICO CANINE (*Canis familiaris*), CASE REPORT

ABSTRACT

Ovarian tumors are not very common in dogs and cats. Canine ovarian tumors can be divided into three main categories: epithelial stromal sex cord and germ cells. Teratomas constitute about 2% of all primary ovarian tumors canines and derive from ectoderm (hair, sebaceous glands, nerve tissue), mesoderm (cartilage, bone, teeth, muscle) and / or endoderm (intestinal epithelium and respiratory). It is presented a dog, female, 3 years with depression and abdominal distention, abdominal tenderness tough large mass on

ISBN: 978

the left side was detected, to perform a laparotomy was detected in the final portion of the uterine horn left, a firm dough, nodulated, with slight depressed areas of rough texture, 18 x 12.5 x 7.5 cm, 1.3 kg highly vascularized, pendulous in abdominal cavity, the uneven pattern of firm and soft consistency. Microscopically, sebaceous glands, eccrine glands, melanocytes, cells of the stratum corneum and germination of the dermis, dermal cysts, adipocytes, elastic cartilage, bone trabeculae with little osteogenic connective tissue, nerve tissue cells of the suggestive to the ganglionic layer were observed. As described above supports a peritoneal ovarian teratoma tridermal.
Keywork: Teraoma, ovary.

INTRODUCCIÓN

Los tumores ováricos no son muy comunes en caninos y felinos. Su verdadera prevalencia es desconocida dado a que los reportes en la literatura se basan ampliamente en datos de necropsias. Es probable que su incidencia sea algo mayor debido a los casos subdiagnosticados[2].

Los tumores de ovario caninos se pueden dividir en tres categorías principales: epiteliales, estromales de los cordones sexuales y de células germinales. La aparición de estos tres tipos histológicos varía ligeramente en diferentes estudios, y las neoplasias epiteliales son más comunes en algunos estudios, mientras que los tumores estromales de los cordones sexuales son más comunes en otros. Los tumores se originan de las células germinales primordiales del ovario, que son disgerminoma, teratoma y carcinoma embrionario, son más raros, que comprende 6 a 12 % o 20 % de las neoplasias de ovario caninos[1].

Los teratomas constituyen aproximadamente el 2% de todos los tumores ováricos caninos primarios, desarrollarse a partir de las tres capas germinales embrionarias y son caracterizados por la presencia de prácticamente cualquier tejido tipo; compuestas de múltiples tejidos de origen ectodérmico, mesodérmico y endodérmico. Los teratomas caninos pueden tener dimensiones muy variables, que van desde aproximadamente 2 cm a más de 30 cm de diámetro[1].

Así, pueden coexistir junto con el tejido ovárico o no, tejidos procedentes del ectodermo (pelo, glándulas sebáceas, tejido nervioso), mesodermo (cartílago, hueso, dientes, músculo) y/o endodermo (epitelio intestinal y respiratorio), Generalmente los teratomas se caracterizan macroscópicamente por ser masas irregulares, firmes, que pueden calcificarse y que suelen afectar únicamente a un ovario[7].

El teratoma, junto con el disgerminoma, se clasifica histológicamente como tumor de las células germinales, ya que se origina a partir de estas células. Algunas de las características principales de estos tumores es que son unilaterales, pueden metastatizar con cierta frecuencia y suelen ser asintomáticos, ya que no suelen ser endocrinamente activos. En general, se considera que únicamente la distensión abdominal, con presencia o no de trasudado y la palpación de una masa anormal a nivel abdominal son los

ISBN: 978

hallazgos clínicos asociados a la presencia de tumores ováricos caninos cuando éstos alcanzan un cierto tamaño. Así ocurre en la mayoría de los casos, a excepción de que estos tumores sean capaces de sintetizar hormonas sexuales o haya metástasis[7].

Los teratomas son tumores fascinantes debido a la diversidad de tejidos que pueden contener así como el distinto grado de organización de estos tejidos. Muchos tumores contienen elementos de la piel, tejido nervioso, los dientes, grasa, cartílago, y mucosa intestinal, a menudo con normalidad las células ganglionares. Estos tejidos se presentan generalmente desorganizados, islas de células con espacios quísticos[4].

HISTORIA CLINICA

Se presenta a la consulta un canino, criollo, hembra, 3 años de edad de nombre "Bella", con depresión y distención abdominal, a la palpación abdominal se detectó una masa dura de gran tamaño del lado izquierdo, sin presentar dolor a la palpación. Al realizarse una radiografía (Figura 1), se observa una masa nodular bien delimitada en cavidad en la parte ventral media del abdomen, radiopaca con patrones difusos de posible calcificación de apariencia radiopaca. Al realizarle una laparotomía se detectó en el extremo del cuerno uterino izquierdo, una masa firme, altamente vascularizada, pendulante en cavidad abdominal, la cual fue extirpada y remitida al laboratorio para su estudio histopatológico.

HALLAZGOS MACROSCOPICOS

Se remite al laboratorio una masa firme (Figura 2), nodular, con ligeras zonas deprimidas, de textura rugosa, de 18 x 12.5 x 7.5 cm, 1.300 kg, poliquística, que al corte trasversal se detectaron quistes multifocales de diversos tamaños y formas, entremezclado con tejido óseo, así como tejido fibroso de patrón irregular de consistencia firme y blanda, y zonas cavitarias (Figura 3).

HALLAZGOS MICROSCOPICOS

Cubierta por una capa fibrosa gruesa, se observaron glándulas sebáceas, glándulas ecrinas, folículos pilosos (Figura 7), melanocitos, células del estrato corneo y germinativo de la dermis (Figura 9, 10), quistes dérmicos (Figura 8), adipocitos, cartílago elástico (Figura 6), trabéculas óseas con escaso tejido conectivo osteogénico (Figura 5), células del tejido nervioso sugestivas a la capa ganglionar (Figura 4). Dichos tejidos se encontraban separados por una fina capa de tejido conjuntivo, con una infiltración linfocítica perivascular difusa y marcada neoformación de vasos capilares y arteriolas.

CRITERIO DE DIAGNOSTICO Y PRUEBAS COMPLEMENTARIAS

Lo anteriormente descrito, confirma el desarrollo de un proceso neoplásico, que por su origen (ovario) y localización (peritoneo) es compatible a un *Teratoma ovárico tridermal peritoneal*. Este cáncer está compuesto por diferentes tipos celulares, bien diferenciadas, estos tejidos derivan del endodermo, ectodermo y mesodermo, se sugiere que se originó en el ovario. Se realizó tinciones especiales, PAS (Ácido Peryódico de Schiff) y Tricrómica de Masson, para la identificación histoquímica tisular.

ISBN: 978

DIAGNOSTICO DIFERENCIAL
Disgerminoma

DISCUSIÓN

Los disgerminoma surgen a partir de células germinales primordiales que carecen de diferenciación somática y consisten en una población relativamente uniforme de células que se asemejan a células germinales primordiales de ovario y son similares a seminoma del testículo[2,3,5].

Los teratomas ováricos tridermicos peritoneal están compuestos de tres tejidos germinales, ectodermo, mesodermo y endodermo altamente diferenciado[1,6,7,8]. Los teratomas son poco frecuentes en el perro, y por lo general histológicamente son bien diferenciados y de curso benigno[1].

La edad promedio de caninos con teratoma de ovario es 4 años, la mayoría de animales con teratoma es de 6 años de edad[1], lo que difiere de este caso, ya que el canino de este caso tiene 3 años de edad.

Respecto al lugar del desarrollo del teratoma que suelen presentarse con frecuencia en el lado izquierdo en los perros, y generalmente, los tumores de ovario tienen predilección por ese lado[7].

La ausencia de signos asociados a un teratoma puede deberse en parte a que en la perra los ovarios están englobados en su totalidad por la bolsa ovárica y a que, en la mayoría de los casos, los teratomas no son funcionalmente activos, por lo que la masa tumoral solo es evidente cuando alcanza un tamaño considerable, pudiendo calcificarse. Por ello el diagnóstico suele realizarse tras la palpación abdominal y el estudio radiológico del abdomen[7].

Los teratomas ováricos caninos a menudo son diagnosticados por una variedad de síntomas, tales como distensión abdominal, anorexia, letargo y pérdida de peso[1].

Los teratomas caninos pueden tener dimensiones muy variables, que van desde aproximadamente 2 cm a más de 30 cm de diámetro[1,7].

CONCLUSIÓN

Los teratomas ováricos tridermicos peritoneal es una neoplasia poco común en perras compuesta de múltiples tejidos de origen ectodérmico, mesodérmico y endodérmico. En etapas iniciales no presentan signología clínica, ni lesiones, la depresión (signología clínica), pérdida de peso y distención abdominal son las lesiones que se presentan en las perras por el gran tamaño que ha desarrollo la neoplasia. La radiografía es una buena herramienta de apoyo para acercarnos al diagnóstico del teratoma, ya que brinda información específica para la toma de decisiones para un procedimiento quirúrgico, el cual permitirá la extirpación de esta neoplasia.

ISBN: 978

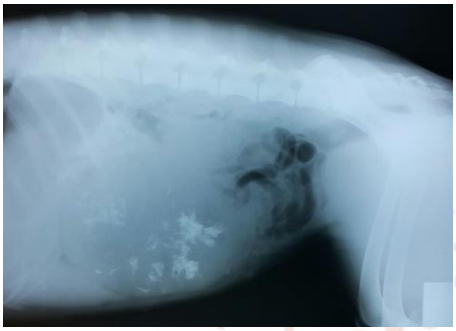

Fig. 1: masa radiopaca con patrones difusos de posible calcificación de apariencia

Fig. 2: Masa nodular, con ligeras zonas deprimidas,

Fig. 3: Presencia de quistes dérmicos multifocales

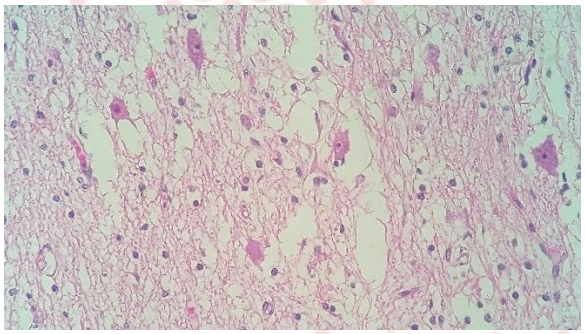

Fig. 4: Tejido nervioso, células ganglionares. Vista 40X. H&E.

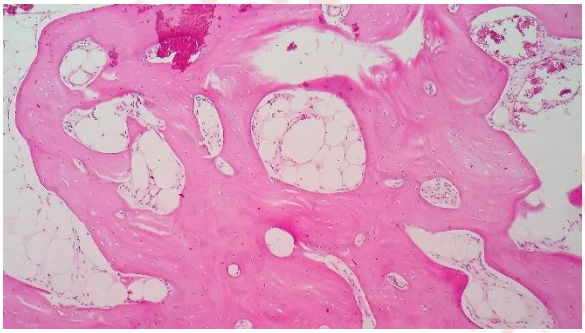

Fig. 5: Trabéculas óseas. Vista 10X. H&E.

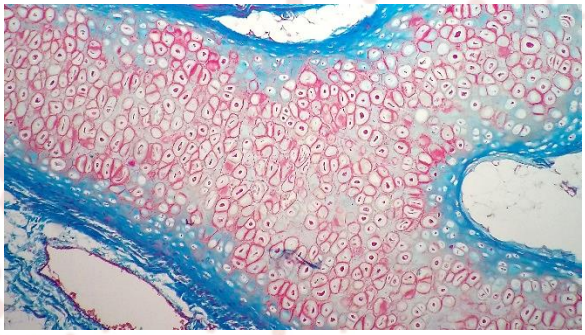

Fig. 6: Presencia de condrocitos y condroclastos.
Vista 40X. Tricomica de Masson

ISBN: 978

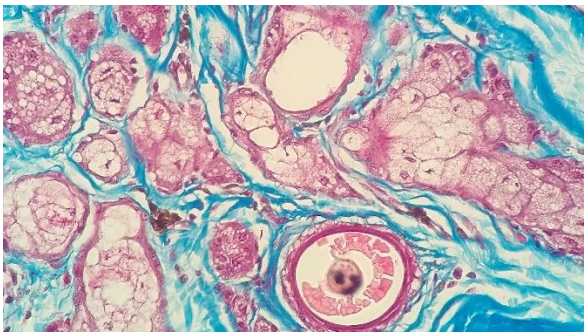

Fig. 7: Anexos de piel, folículos pilosos y glándula Sebácea. Vista 10X. Tricrómica de Masson.

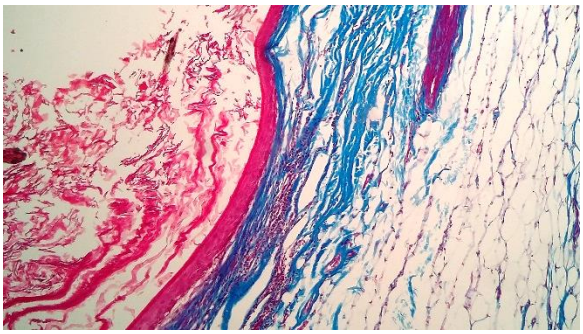

Fig. 8: Quiste dérmico y adipocitos. Vista 10X. Tricómica de Masson

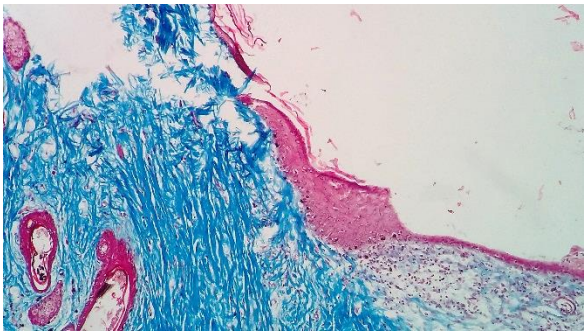

Fig. 9: Células del estrato corneo y germinativo de la dermis. Vista 10X. Tricrómica de Masson.

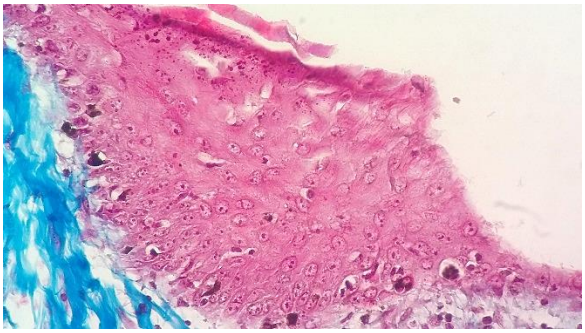

Fig. 10: Células del estrato corneo y germinativo de dermis. Tricrómica de Masson.

BIBLIOGRAFIA

1- A. Rota, M. Tursi, S. Zabarino, S. Appino. Monophasic Teratoma of the ovarian remnant in a bitch. ISSN 0936–6768. Reprod Dom Anim 48, e26–e28 (2013); doi: 10.1111/rda.12090.

2- G. A. Hermo, F. Rimavicius, D. Gonzalez. Tumores del aparato reproductor femenino en caninos y felinos (ovario y utero). CONICET. Profesional Independiente www.oncoveterinaria.com.ar

3- E. Gruys, J.E. Four canine teratmas and a nonovarian feline teratoma Vet. Pathol. *13:* 455-459 (1976).

4- J. M. Laberge, P. S. Puligandla, K. Shaw. Teratomas, dermoids and other soft tissue tumors. Pages 915-935.

5- R. J. Basaraba, S. L. Kraft, G.A. Andrews, H. W. Leipold, D. Small. Brief communications and case reporter. An ovarian teratoma in cat. Vet. Pathol. 35:[4]-144 (1998).

6- S. Song, N. Park, S. Jung, J. Kim, K. Eom. Bilateral malignant ovarian teratoma with peritoneal metastasis in a captive African pygmy hedgehog (atelerix albiventris). Song et al./ Journal of Exotic Pet Medicine 23 (2014), pp 403–408.

7- X. Lucas, A. Agut, M. Hernández. Teratoma ovárico en una perra: caso clínico. *Rev.* AVEPA, 24(3): 137-141',2004.

8- Y. Nagashima, K. Hoshi, R. Tanaka, A. Shibazaki, K. Fujiwara, K. Konno, N. Machida, Y. Yamane. Ovarian and retroperitoneal teratomas in a dog. J. Vet. Sci. 62(7) : 793-795, 2000.

ISBN: 978

TETRAMEROSIS, COCCIDIOSIS E HISTOMONIOSIS EN GALLO (*Gallus gallus domesticus*) DE TRASPATIO

101

Núñez RN*[1], Medrano VL[1], Gortarez HE[1] Molina BRM[1] y Cedillo CJR[1]

[1] *Laboratorio de Anatomía Patológica. Departamento de Ciencias Agronómicas y Veterinarias. Instituto Tecnológico de Sonora.*
a.ngeles13@hotmail.com

RESUMEN

Se describe el caso de un gallo de traspatio, el cual se encontró postrado y con 2 días sin ingesta de alimento. El ave fue remitida a la institución para la realización de la necropsia, con el objetivo de saber la causa de la enfermedad, ya que el dueño menciono que era el segundo animal que presentaba esos signos. Para la realización de la necropsia el animal fue sacrificado humanitariamente. Al incidir en el animal se encontraron lesiones evidentes en proventrículo y en uno de los ciegos del animal sugestivos a parásitos, los cuales fueron confirmados por medio de la histopatología, en donde se confirmó la presencia de *Tetrameres americana* (*T. americana*) en el proventrículo y de *Eimeria tenella* (*E. tenella*) e *Histomonas meleagridis* (*H. meleagridis*) en el ciego.

Palabras claves: aves, traspatio, proventrículo, ciego, parásitos,

TETRAMEROSIS, COCCIDIOSIS AND HISTOMONIOSIS ON BACKYARD ROOSTER (*Gallus gallus domesticus*)

ABSTRACT

Backyard rooster was found lying and reported with a prolonged fast. Bird was brought to the Institution to realize a necropsy with the purpose to find the cause of it´s condition, as owners report, it´s the second animal which demonstrates the same symptoms. For the necropsy, humane sacrificing was made to the bird. Inside the animal, the proventriculus and one of the caecums showed evident lesions, the caecum suspicious to suffer parasitism. With the use of histopathology, the *Tetrameres americana* (*T. americana*) in proventriculus, *Eimeria tenella* (*E. tenella*) and *Histomona meleagradis* (*H. meleagradis*) in caecums presence, confirmed the cause of the lesions.

Key words: Birds, poultry, backyard, proventriculus, caecum, parasytes

ISBN: 978

INTRODUCCIÓN

La avicultura de traspatio es la actividad pecuaria de mayor tradición y difusión en México. La avicultura de traspatio se distingue por su escaso uso de la tecnología pecuaria disponible; por lo regular, las aves no tienen un alojamiento propio o se alojan en instalaciones rústicas, carecen de un control sanitario y su alimentación tiene como base diversos productos o subproductos generados en su mayoría en la misma unidad de producción. Estas aves conviven juntas en el mismo gallinero de noche, y de día pastorean libremente en el traspatio, consumiendo hierbas, insectos, larvas y desperdicios de cocina. El gallinero generalmente está hecho de varas, barrotes, tablas y láminas y su tamaño depende de las posibilidades económicas, de la atención y necesidades de la familia[1].

El parasitismo gastrointestinal es uno de los principales inconvenientes que afectan el desempeño de estas aves, ya que estas infecciones conllevan a la pérdida de la condición corporal por anorexia, pérdida de sangre y proteínas plasmáticas por el tracto gastrointestinal, alteraciones en el metabolismo proteico, depresión en la actividad de enzimas intestinales y diarrea[2]. Las aves se pueden infectar a través de los alimentos, agua y suelo. El sistema tradicional de producción que realizan las familias campesinas en cuanto a la crianza de estas aves son factores condicionantes para la presencia del parasitismo gastrointestinal. La mayor parte de las aves se crían en pisos de tierra, permitiendo la conducta usual de estas aves de corral de escarbar el suelo en busca de invertebrados, incluyendo artrópodos (insectos), moluscos (babosas, caracoles) y anélidos (lombrices de tierra) quienes pueden actuar como hospedadores intermediarios o paraténicos de varias clases de helmintos y protozoos[2].

Las gallinas en crianza de traspatio pueden ser utilizadas como fuentes alimenticias humanas, ya que aportan suplementos proteínicos, aunque también son importantes al ser una fuente de ingresos económicos. Las gallinas al presentar *T. americana* pueden ocasionar un efecto económico negativo en su población, ya que el parásito puede provocar una pobre ganancia de peso; por lo tanto, un descenso en la producción de huevos y una menor productividad cárnica del animal[3].

HISTORIAL CLÍNICA

Gallo de plumaje oscuro, se encontraba postrado, decaído y triste, anoréxico de 2 días. El dueño menciono que 2 días anteriores, otro gallo se había muerto, el cual presento los mismos signos que esta ave, por lo que este gallo fue remitido a la institución para la realización de la necropsia.

HALLAZGOS MACROSCÓPICOS

Al incidir en el animal y desollarlo, se observó la atrofia muscular severa en tejidos musculares de la pechuga y otros músculos. Al revisar cavidad, se realizó la inspección de los órganos, el hallazgo que llamo la atención fue la presencia de manchas multifocales color morado bien delimitadas en la pared serosa del proventrículo, los

ISBN: 978

cuales eran sugestivos a la presencia de parásitos en dicho órgano. Igualmente se identificaron lesiones multifocales blanquecinas en uno de los ciegos del ave.

DESCRIPCION DE IMÁGENES. Figura 1. Ave después de ser sacrificado. Figura 2. Al desollar la piel se observa la atrofia muscular. Figuras 3 y 4. Al incidir en cavidad se observan las lesiones presentes en proventrículo y ciego. Figuras 5, 6 y 7. Órganos afectados antes de la toma de muestra para histopatología.

1

2

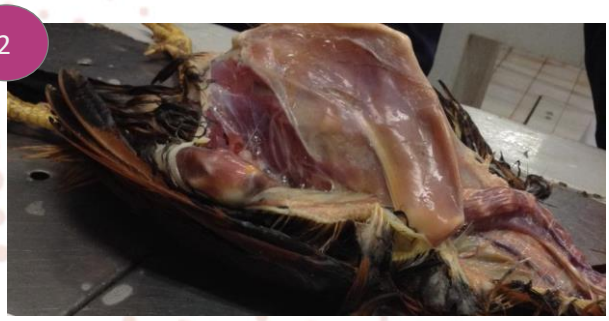

3

4

5

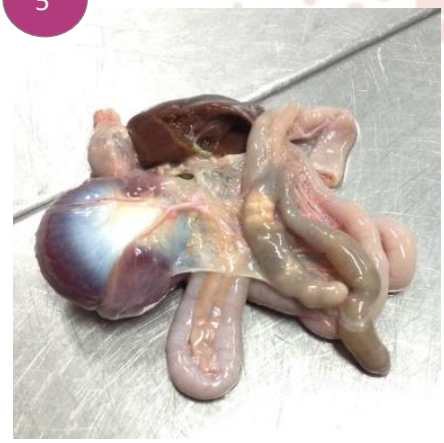

6

7

ISBN: 978

HALLAZGOS MICROSCÓPICOS

Se tomaron muestras de los dos órganos afectados para la realización de un estudio histopatológicos con el fin de corroborar la presencia de parásitos.

En la histopatología realizada al proventrículo se observó que las glándulas proventriculares se encontraban dilatas y atrofiadas, además encontró la presencia de cuerpos extraños dentro de las dichas glándulas, correspondientes al parasito *T. americana*.

En el ciego del ave, los hallazgos histopatológicos observados fue dilatación de las criptas con detritus al igual que la presencia de heterófilos. Al observar el epitelio de las criptas, se visualizaron estructuras esféricas intraepiteliales sugestivas a fases evolutivas de protozoarios como *Eimerias*, la cual es compatible con *E. tenella.*

De igual manera, en el ciego se observó una tiflitis por infiltración linfocítica y presencia de estructuras esféricas eosinofílicas intersticiales de 15 a 20 micras, que una vez sometido el corte a la Tinción de PAS adquirieron un color rosa magenta.

DESCRIPCION DE IMÁGENES. Figura 1. Se aprecia el corte histológico del proventrículo con la presencia de parásitos dentro de las glándulas. Figuras 2 y 3. Se observa a uno de los parásitos a mayor aumento. Figura 4. Se aprecia la vista panorámica del corte histológico del ciego. Figura 5. Se observa la presencia de parásitos intracelulares en el epitelio de las vellosidades. Figuras 6 y 7. Se observa la presencia de *H. meleagridis*, en la segunda imagen (Figura 7) se observa con la Tinción de PAS.

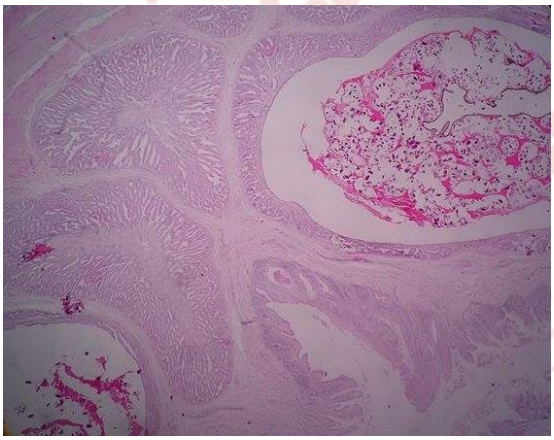

Figura 1

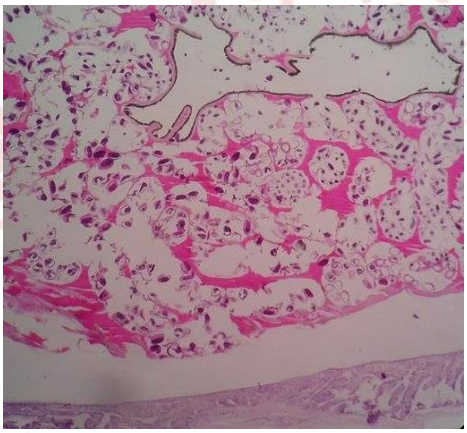

Figura 2

ISBN: 978

Figura 3

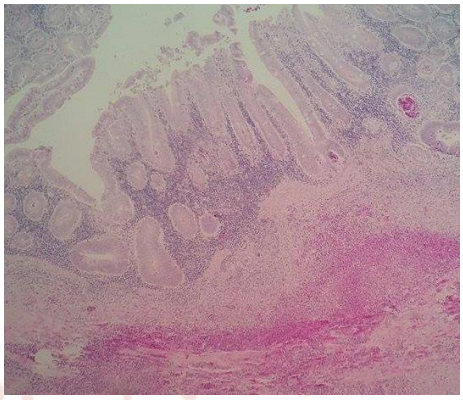

Figura 4

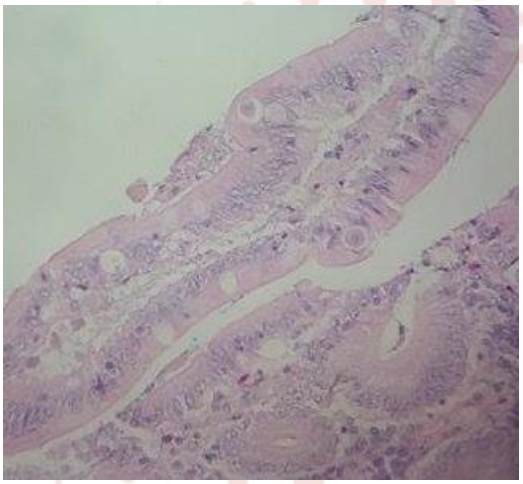

Figura 5

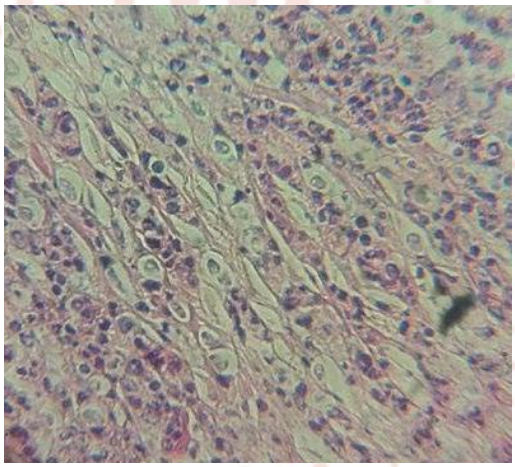

Figura 6

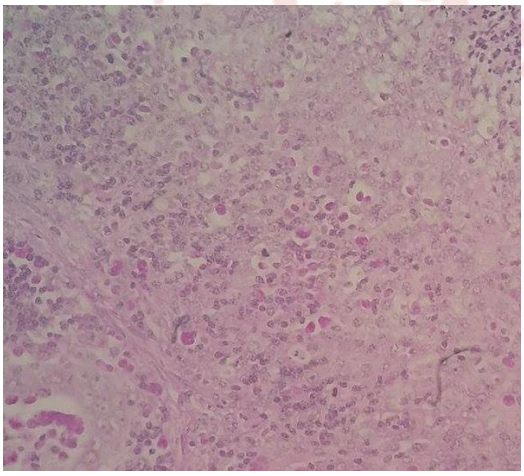

Figura 7

ISBN: 978

PRUEBAS COMPLEMENTARIAS

Se realizó estudio histopatológico con HE a los órganos afectados, además, al corte del ciego la Tinción de PAS, con el fin de complementar el diagnóstico.

CRITERIO DIAGNÓSTICO

En los animales vivos puede hacerse un análisis coprológico en busca de proglotis para el caso de trematodos, de huevos en el caso de cestodos y nematodos o de oocistos en el caso de protozoos.

Para el diagnóstico parasitario en animales muertos podrá procederse la identificación morfológica del parásito y al estudio microscópico de las lesiones[4].

En base a los hallazgos macroscópicos en proventrículo y en uno de los ciegos, y junto con los hallazgos histopatológicos de dichos órganos se logró la confirmación de la presencia de *T. americana* en el proventrículo y de *E. tenella* e *H. meleagridis* en el ciego.

DIAGNÓSTICOS DIFERENCIALES

En el caso de la proventriculitis parasitaria, el diagnóstico diferencial es *Acuaria spiralis* (*Dispharynx nasuta*), debido a que este resulta ser el otro parasito que se puede llegar a encontrar en el proventrículo. Estos nematodos se caracterizan por ser de color blanquecino, generalmente enrollados en espiral y con la cutícula finamente estriada transversalmente[5]. La infección también es conocida como Acuarosis o Disfaringosis, la enfermedad no presenta signos característicos. Los estudios reportan que puede producir anorexia, una desnutrición progresiva, anemia, retraso del crecimiento en animales jóvenes y disminución en la producción de huevos. Ocasiona severas lesiones en la lámina propia del proventrículo, provocando severos trastornos en la asimilación del alimento, siendo especialmente sensibles las aves jóvenes. Las infecciones masivas pueden llevar a cuadros de proventriculitis hemorrágica, ocasionando la muerte del hospedador[6].

Por otra parte, debido a las lesiones multifocales presentes en el ciego del animal, se podría confundir con una enteritis necrótica también conocida como "Necrosis Intestinal de las Aves" o el mal digestivo con apariencia de "Toalla Turca". La Enteritis Necrótica es una enfermedad aguda que produce erosiones intestinales que involucran una destrucción severa de la mucosa intestinal lo cual aumenta marcadamente la mortalidad dentro de la parvada que la presenta, es un padecimiento producido por un desequilibrio en la microbiota bacteriana del tracto digestivo de las aves domésticas[7].

DISCUSIÓN Y CONCLUSIÓN

La presencia de los parásitos antes mencionados es, sin duda, la responsable de la mala condición corporal en el cual se presentaba el animal, ya que, en el caso de *T. americana*

ISBN: 978

las aves presentan anorexia, decaimiento, apatía, debilidad y en ocasiones muerte[3]. La trasmisión de este parasito se encuentra estrechamente relacionada con insectos como cucarachas y saltamontes[8] y debido a que el ave en cuestión era de traspatio en donde pastorean libremente, consumiendo hierbas, insectos, larvas y desperdicios de cocina[1], las posibilidades de infestación son muy altas, ya que se permite la participación de una amplia fauna de los hospederos intermediarios.

En la necropsia los parásitos adultos se pueden identificar como puntos rojos o negros en la apertura de las glándulas[3], lo cual fue observado claramente al momento de entrar en cavidad y observar el proventrículo.

Aunado a lo anterior, se encuentran *E. tenella* e *H. meleagridis*. *E. tenella* causa letargia, depresión y disminución de la ingesta de agua y alimento y produce lesiones en la mucosa intestinal directamente vinculadas al ciclo biológico que presenta[9], por lo cual se observó al microscopio, ya que solo un análisis al microscopio de los tejidos confirma con total seguridad la presencia de esta especie de coccidio[10].

Al igual que *T. americana* y *E. tenella*, *H. meleagridis* causa indiferencia, anorexia moderada, alas caídas y diarrea amarillenta, posteriormente aumenta la depresión y permanecen con las alas caídas, los ojos cerrados y la cabeza caída, y se caracteriza por la presencia de lesiones en el ciego y el hígado[11], debido a que en la necropsia no se encontraron otros órganos afectados, la infestación por parte de *H. meleagridis* fue leve, ya que el hígado no presentaba lesiones.

La administración adecuada y profesional de medicamentos antiparasitarias a las aves se encuentra dentro de las medidas necesarias para controlar los enteroparásitos y mantener su buen estado de salud, lo que contribuye a un mayor rendimiento[6].

Los hallazgos de este caso representan una contribución al conocimiento epidemiológico y patológico de las enfermedades parasitarias que afectan a las aves de traspatio bajo las condiciones del Sur del Estado de Sonora.

BIBLIOGRAFÍA

1. Molina, P. (2013) "Tesis: comparación de dos sistemas de producción y de manejo sanitario de las aves criollas de traspatio en los municipios de Ignacio de la Llave y Teocelo, Veracruz". Universidad Veracruzana. México. Consultado y recuperado el 13 de marzo de 2016: http://www.uv.mx/veracruz/uvca366-agronegocios-sustentables/files/2013/12/Molina2013-Aves-de-traspatio-Tesis.pdf

2. Ensuncho, C., Herrera, Y., Montalvo, A., Almanza, M., Vergara, J., Pardo, E. y Gómez, L. (2015) "Frecuencia de parásitos gastrointestinales en gallinas criollas (*Gallus domesticus*) en el departamento de Córdoba, Colombia. [Vol.16 N°6] REDVET. Consultado y recuperado el 13 de marzo de 2016: http://www.veterinaria.org/revistas/redvet/n060615/061501.pdf

3. Méndez, A. (2015) "Determinacion de la presencia de *Tetrameres americana* en gallinas (*Gallus gallus*) de traspatio en el municipio de Quetzal Tenango". Universidad de San Carlos de Guatemala. Consultado y recuperado el 13 de marzo de 2016:

ISBN: 978

http://www.repositorio.usac.edu.gt/725/1/Tesis%20Med%20Vet%20Ariana.pdf

4. Tolsá, D. y Malas, A. (2007) "Presente y futuro de las helmintiasis en las aves de corral". Selecciones Avícolas. Consultado y recuperado el 13 de marzo de 2016: http://seleccionesavicolas.com/pdf-files/2007/12/3682-presente-y-futuro-de-las-helmintiasis-en-las-aves-de-corral.pdf

5. Rodríguez, F. (2002) "Estudio faunístico y sistemático de helmintos de aves canarias". Universidad de la Laguna. España. Consultado y recuperado el 13 de marzo de 2016: ftp://tesis.bbtk.ull.es/ccppytec/cp143.pdf

6. Gómez, L., Enciso, M. y Rojas, G. (2009) "Parasitismo natural por *Synhmantus (Dispharynx) nasuta* (Nematoda: Acuariidae) en pavo real (*Pavo cristatus*) en cautiverio". [Vol.16 N°1] Rev.PerúBiol. Consultado y recuperado el 13 de marzo de 2016: http://www.scielo.org.pe/pdf/rpb/v16n1/a17v16n1.pdf

7. Juárez, M. (2014) "La importancia de la enteritis necrótica en la salud de las aves actuales". UNAM. México. Consultado y recuperado el 13 de marzo de 2016: http://www.produccion-animal.com.ar/produccion_aves/enfermedades_aves/48-Enteritis_Necrotica.pdf

8. Cazorla, D. y Morales, P. (2013) "Prevalencia de parásitos intestinales en gallos de pelea de la ciudad de Coro, Estado Falco, Venezuela". [Vol. 24 N°4] RevInvVetPerú. Perú. Consultado y recuperado el 13 de marzo de 2016: http://www.scielo.org.pe/pdf/rivep/v24n4/a11v24n4

9. Yuño, M. y Gogorza, L. (2008) "Coccidiosis aviar: respuesta inmune y mecanismo de control en la industria avícola" [Vol.19 N°1] Rev.Vet. Consultado y recuperado el 13 de marzo de 2016: http://bioinformatica.upf.edu/2009/projectes09/Ay/coccidiosis.pdf

10. Pérez, P. y Rivera, J. (2014) "Coccidiosis aviar". Universidad de el Salvador. El salvador. Consultado y recuperado el 13 de marzo de 2016: http://es.slideshare.net/marcelitagarcia98/coccidiosis-aviar-42665264

11. SENASA. (s.f.) "Manual para el diagnóstico de las enfermedades de aves y lagomorfos que pueden aparecer en las plantas de transformación primaria" SENASA. Consultado y recuperado el 13 de marzo de 2016: https://viejaweb.senasa.gov.ar/Archivos/File/File1888-manualaves.pdf

ISBN: 978

TIPIFICACIÓN VIRAL Y CARACTERÍSTICAS INMUNOPATOLÓGICAS DE LA FIBROPAPILOMATOSIS BOVINA EN DIFERENTES REGIONES DE SAN LUIS POTOSÍ

102

Méndez-Rodríguez I* [1], Hernández-Arteaga LES[1], González-Hernández M[1], Muñoz FA[1]

[1]Doctorado en ciencias agropecuarias, Facultad de Agronomía y Veterinaria, Universidad Autónoma de San Luis Potosí, UASLP
Correspondencia: isaboni11@gmail.com

RESUMEN

La fibropapilomatosis bovina es una enfermedad viral infecciosa especie especifica y de distribución mundial que afecta principalmente bovinos jóvenes, causada por el *Papilomavirus bovino (PVB)* el cual induce la presencia de neoplasias benignas en forma de papilomas y fibropapilomas o el desarrollo de neoplasias malignas como el carcinoma de células escamosas pudiendo afectar además órganos internos como vejiga urinaria y tracto gastrointestinal.

Diversos factores son asociados al desarrollo de la enfermedad, como: estados de inmunosupresión, edad del animal, estado nutricional, parasitosis, mal manejo, estrés, fármacos inmunosupresores, entre otros. Existen más de 10 serotipos de Papilomavirus bovino los cuales varían en su capacidad oncogénica y tienen la capacidad de silenciar los genes requeridos para que se desarrolle el llamado "estado antiviral" y se inicie la respuesta inmunológica que participa en la eliminación del virus y la generación de una memoria inmune con persistencia prolongada de anticuerpos neutralizantes. Estos mecanismos inmunológicos han sido bien estudiados en la infección por el Virus del Papiloma Humano (VPH), pero no así en el Papilomavirus bovino, en el cual se desconoce el papel que juegan algunas células importantes para la inmunidad antitumoral, como las células natural killer (NK), las células de Langerhans, Linfocitos T CD8+, T CD4+ y T CD25+. El objetivo del presente trabajo es caracterizar a la respuesta inmune celular y los serotipos virales presentes en muestras de tejidos y sangre provenientes de bovinos afectados con fibropapilomatosis en San Luis Potosí.

Palabras clave: Fibropapilomatosis bovina, *Papilomavirus bovino* (PVB), virus del papiloma humano (VPH), papilomas, fibropapilomas, carcinoma de células escamosas, estado antiviral, células natural killer (NK), las células de Langerhans, Linfocitos T CD8+, T CD4+ y T CD25+.

ISBN: 978

ABSTRACT

The bovine fibropapillomatosis is a viral infectious disease specie specific and the worldwide distribution that affect calves principally, caused by Bovine Papillomavirus (BPV) which induce the presence of bening papilloma and fibropapillomas or the development of malignant neoplasms as the squamous cell carcinoma, with potentially affect to internal organs as urinary bladder and gastrointestinal tract. Several factors are associated with the development of the disease, like immunosuppresion, age, nutrition, parasitic diseases, mishandled, stress, immunosuppressive drugs and others.

At least, ten serotypes to exist of bovine papillomavirus, whit variable oncogenic capacity and they silence the genes related at the "antiviral state" and begins the immunological response that takes a place in the viral elimination and the generation of the immunological memory with long persistence of neutralizing antibodies. These immunological mechanism have been well studied in the infection by Human Papillomavirus (HPV), but this not in the Bovine Papillomavirus, and the role of the antitumor cellular immunity, as the Natural Killer cells (NK), Langerhans cells, T CD8+, T CD4+, and T CD25+ Lymphocytes. The aim of the present study is to characterize the cellular immune response and viral serotypes in several tissues and blood samples from bovines afflicted with Fibropapillomatosis in San Luis Potosí, Mexico.

Key words: Bovine Fibropapillomatosis, Bovine papillomavirus (BPV), Human papillomavirus (HPV), papilloma, fibropapilloma, squamous cell carcinoma, antiviral state, Natural Killer cells, Langerhans cells, Lymphocytes TCD8+, T CD4+ y T CD25+.

INTRODUCCIÓN

La fibropapilomatosis bovina es una enfermedad viral infecciosa especie especifica y de distribución mundial que afecta principalmente becerros jóvenes, causada por el Papilomavirus bovino (PVB) que es quizá uno de los virus animales más estudiados, debido a su semejanza con el virus del papiloma humano, para el cual incluso a servido de modelo experimental. [1,2,3]

En el ganado, el Papilomavirus bovino induce proliferaciones verrucosas o neoplasias benignas en forma de papilomas y fibropapilomas [1,2,3,4,5,6,8,18, 21]Generalmente, estos tumores y la infección viral presentan regresión natural sin muchas consecuencias clínicas, sin embargo, la presencia de signos clínicos provoca un castigo al precio de venta de los animales afectados y crea las condiciones optimas para una infección bacteriana secundaria. Si la infección persiste se pueden desarrollar neoplasias malignas como el carcinoma de células escamosas y/o afectar además órganos internos, principalmente vejiga urinaria y tracto gastrointestinal. Clínicamente las lesiones se observan por lo general en la región occipital, cervical, torácica y dorsal, pudiendo localizarse en cualquier parte del cuerpo del animal. [1,3,4,5,6,7,18,21]

Diversos factores predisponentes son asociados al desarrollo de la enfermedad, como son: estados de inmunosupresión, edad del animal, estado nutricional, parasitosis, mal

ISBN: 978

manejo, estrés, fármacos inmunosupresores, entre otros [1,4,7,18,19,20,21] Existen más de 10 serotipos de Papilomavirus bovino que varían en su capacidad oncogénica, recayendo ésta en los genes E2, E5, E6 y E7 principalmente. [1,2,3,4 6,18,19, 20]

La infección por el virus es silenciosa, aunque varía de acuerdo al serotipo, ya que algunos serotipos son más eficientes en evadir la respuesta inmune del huésped, al ser estrictamente epiteliotrópos cutáneos, es decir, solo afectan las células basales de la piel y mucosas, sin invadir otros tejidos, por lo cual la viremia es rara en los casos de fibropapilomatosis bovina. [5, 8, 19] Así mismo, estos virus tienen la capacidad de silenciar los genes requeridos para la producción de interferones alfa y beta, factores que son esenciales para que se desarrolle el llamado "estado antiviral", en el cual, la célula infectada por un virus genera estos interferones que inducen la producción endógena de RNAasas las cuales degradan cualquier RNA en el citoplasma celular, deteniendo la síntesis de proteínas, evitando la multiplicación del virus y provocando así un estado pro-inflamatorio que atrae células de la inmunidad innata para iniciar una poderosa respuesta inmunológica que culminara con la eliminación del virus y la generación de una memoria inmune con persistencia prolongada de anticuerpos neutralizantes. [10] Estos mecanismos inmunológicos han sido bien estudiados en la infección por el Virus del Papiloma Humano (VPH), pero no así en los Papilomavirus bovinos, en el cual se desconoce el papel que juegan algunas células importantes para la inmunidad antitumoral, como las células "natural killer" (por sus siglas en ingles NK), las células de Langerhans, Linfocitos T CD8+, T CD4+ y T CD4+25+.

Patogenia

El virus se propaga con la sangre o exudados de animales infectados a través de soluciones de continuidad de la piel o mediante vectores u objetos contaminados. Infecta queratinocitos basales del epitelio y se replica en los queratinocitos del estrato espinoso y granular causando hiperplasia del epitelio.[1,15,18,21]
Los PV se replican exclusivamente en el núcleo de los queratinocitos basales del epitelio. Una vez en las células sigue tres posibles vías:

(1) el virus puede causar una infección latente sin cambios morfológicos en los queratinocitos;

(2) en las células basales maduras el virus puede pasar de una infección latente a una productiva con formación de viriones completos infectantes, dando lugar a cambios morfológicos conocidos como citopatología viral, incluyendo hiperplasia epitelial, queratinocitos con citoplasma claro y núcleos picnóticos, y algunas veces cuerpos de inclusión intranucleares y/o intracitoplasmaticos; o

(3) el virus se puede integrar al genoma de la célula del huésped, resultando en transformación maligna de la célula y cambios morfológicos de neoplasia maligna. [5,9,10,11] Esto ocurre debido a que los genes virales que permanecen después de la integración a la célula del huésped son también asociados con la regulación del ciclo celular; dichos genes virales (E5, E6 y E7) promueven el crecimiento celular por inactivación de

ISBN: 978

proteínas supresoras del ciclo celular como el p53 y pRb. Estos eventos dan lugar a proliferación celular incontrolada, inhabilidad para reparar algún daño al DNA y transformación maligna. [1,5,9, 10,11,13, 15,17,18]

La mejora de las técnicas moleculares de detección ha puesto de manifiesto la existencia de frecuentes infecciones múltiples con hasta cuatro tipos de BPV. Aunque en cada papiloma no se ha detectado más de un tipo de PVB, un mismo animal puede tener papilomas en diferentes partes del cuerpo asociadas a diferentes tipos de PVB [7]

Se desconoce si la infección con un PVB podría favorecer una infección posterior con otros genotipos o si todos son transcripcionalmente activos o algunos de ellos se encuentran en forma latente. En este sentido los PV animales parecen tener un comportamiento similar a los PV humanos, ya que se ha descrito la existencia de frecuentes infecciones múltiples en lesiones o incluso la detección simultánea de varios genotipos en epitelio sano.[3]

Lesiones macroscópicas y signos clínicos

En las infecciones por PV se observa formación de papilomas o fibropapilomas los cuales son neoplasias proliferativas benignas que pueden ser exofíticas o endofíticas, solitarias o múltiples, parcialmente delimitadas, tipo placa, papilares, con aspecto de grano de arroz o coliflor, secas y de consistencia firme que pueden necrosarse y desprenderse o exhibir contaminación bacteriana secundaria (Figura 2). La localización, extensión y duración de la lesión depende del serotipo viral involucrado. [1,19,20]
Los papilomas y fibropapilomas pueden tener regresión espontanea o permanecer hasta 6 a 18 meses; en caso de ser múltiples y/o dependiendo de su localización pueden ocasionar pérdida de la condición corporal. [1, 6,18,20,21]

Características microscópicas

El papiloma está constituido por proyecciones papilares de epitelio escamoso, sostenidas por estroma fibrovascular. El epitelio de estas proyecciones exhibe hiperplasia e hiperqueratosis orto y paraqueratosica marcada. En algunos papilomas, los queratinocitos, principalmente los del estrato epinoso exhiben abundante citoplasma claro o un halo perinuclear y núcleos picnóticos, las cuales son denominadas Koilocitos (células con cambios citopáticos). En ciertos papilomas en regresión se aprecia reducción de la hiperplasia epidermal, incremento en la proliferación de fibroblastos, depósitos de colágeno e infiltración por linfocitos. Los fibropapilomas tienen dos componentes: el epitelio de revestimiento que alterna con tejido fibroso dispuesto en haces entrelazados y fibroblastos reactivos. El epitelio de revestimiento no muestra cambios citopatológicos pero se aprecia hiperplasia marcada y acantosis plexiforme. En las lesiones grandes el epitelio se puede erosionar semejando así un fibroma.[1,3,5,8,9]

MUESTREO

Se recolectaron muestras de lesiones sugerentes de Fibropapilomas bovinos de animales procedentes de diferentes sistemas de explotación, localizados en diversos municipios

ISBN: 978

del estado de San Luis potosí. Se obtuvieron biopsias incisionales y excisionales de 7 animales; 1 bovino hembra, raza suizo-cebú de 18 meses de edad, con sistema de producción estabulada en el municipio de Tamuín, 1 bovino macho, raza Suizo- Cebú de 5 meses de edad, con sistema de producción de agostadero en el municipio de Ébano, 2 bovinos machos, de lidia, de 6 meses de edad, con sistema de producción estabulado en el municipio de Villa de Reyes, 1 bovino macho, cruza de Suizo, de 6 meses de edad, con sistema de producción semi estabulado en el municipio de Zaragoza y 2 bovinos hembras, raza Holstein, de 18 meses de edad, con sistema de producción estabulado en el municipio de Soledad de Graciano Sánchez.

HISTOPATOLOGÍA

Se revisan secciones histológicas de piel en las que la epidermis exhibe hiperplasia irregular e hiperqueratosis marcada multifocal, así como presencia de erosiones, úlceras multifocales y costras serocelulares, además en algunas secciones emite proyecciones papilares sostenidas por estroma fibrovascular y colágena densa. Así mismo, algunos queratinocitos de diferentes estratos de la epidermis presentan degeneración balonoide. En la dermis adyacente se observa proliferación de tejido conectivo fibroso maduro, entremezclado con fibroblastos reactivos, colágena densa, vasos sanguíneos de nueva formación, así como múltiples agregados de linfocitos, células plasmáticas y macrófagos. En una de las secciones de tejido examinadas se aprecian células epiteliales atípicas dispersas, mismas que exhiben perdida de la relación núcleo citoplasma, abundante citoplasma intensamente eosinofílico; el núcleo es grande, con escotaduras, cromatina desplazada a la periferia y uno a tres nucléolos evidentes.
En las secciones histológicas de tejido examinadas no se encontró evidencia de cuerpos de inclusión intranucleares o intracitoplasmáticos, pero si lesiones sugerentes de un proceso viral, principalmente la degeneración de queratinocitos en diferentes estratos de la epidermis.

Se realizaran pruebas de biología molecular e inmunohistoquímica con la finalidad de tipificar el serotipo viral y las poblaciones de células inflamatorias involucradas.

DIAGNÓSTICO

Papilomas y fibropapilomas bovinos

DISCUSIÓN Y CONCLUSIONES

Debido a que la presentación de la fibropapilomatosis bovina afecta los parámetros productivos como retraso en el desarrollo, disminución en ganancia de peso, ocasiona pérdidas económicas e incluso predispone a la presentación de infecciones secundarias y/o de neoplasias malignas además de su clasificación histopatológica es importante caracterizar la respuesta inmune y los factores asociados a la enfermedad, para en un futuro desarrollar estrategias de medicina preventiva y terapéutica así como inmunoterapia, que permitan un control más eficiente de la enfermedad.

ISBN: 978

BIBLIOGRAFÍA

1.- Jubb KVF, Kennedy PC, Palmer NC. Pathology of the Domestic Animals. 5th ed. Saunders-Elsevier, Philadelphias, USA. 2007: 24, 51, 519-520, 548, 617-618, 748-750.

2.- Roger W. Blowey, A. David Weaver. Color atlas of diseases and Disorders of cattle third edition. Ed Mosby-Elsevier 2011: 40, 115, 116,158,179.

3.- Vázquez DR, Escudero DC, Gomez L, Duato E, Benitez RL. Papilomatosis Bovina; Epidemiologia y diversidad de Papilomavirus bovines (BPV). Revista complutense de ciencias veterinarias 2012 (2); 38-57.

4.- Charry DJV, Hinojosa LMB. Estudio de la papilomatosis bovina en cinco propiedades de ganadería de leche en el canton Pedro Vicente Maldonado de la provincial de Pichincha. Trabajo de titulación, Facultad de Ingeniera y Ciencias Agropecuarias, Universidad de las Américas. 2011.

5.- McGavin MD, Zachary JF. Pathologic basis of veterinary disease. 5th ed. 961-981, 1025-1027.

6.- MEUTEN DJ. Tumors in domestic animals 4th ed, 2002; 445.

7.- Hans-Ulrich B, Robert DB, Zigui C, Koenrad VD, Harald ZH, Ethel MV.

Classification of Papillomaviruses (PVS) based on 189 types and proposal of taxonomia admendments. Virology 2010 May 25; 40(1): 70-79

8.- De la Fuente VD, Guzmán LS, Barbosa QO, González RRA. Biologia del virus del Papiloma Humano y Técnicas de diagnóstico. Medicina universitaria; sept 2010; 12 (49): 231-238.

9.- Michael Henry MD, Ioffe O. Squamous Premalignancy eof the cérvix; Advantages of a 2-Tiered versus 3 Tiered Terminology. Pathol Case Rev 2013; 18:177-182.

10.- Castillo A. HPV infection and carcinogénesis in the upperaerodigestive tract. Colomb med. 2011; 42:233-42.

11.- Kruti P, Manior MD, Ritu NMD. HPV- Related Squamous Neoplasia of the Lower anogenital tract: An update and Review of Recent guide liners. Anat Pathol 2014;21: 341-358.

12.- Granadillo M, etal. A novel strategy to improve antigen presentation for active immunotherapy in cáncer. Fusion of the human papillomavirus type 16E7 antigen to a cell penetrating peptide. Biotecnologia aplicada 2012ç, 29: 194, 197.

13.- Benuto ARE, Berumen CJ. Virus oncogénicos: el paradigma del virus del Pâpiloma humano. Dermatología Rev Mex 2009; 53(5):234-42.

14.- Leon CG, etal. Cellular immune response in patients presenting with benign and malignant lesions of cérvix. Revista cubana de obstetricia y ginecología 2011; 37(4): 524-532.

15.- Rocha BA, Bulagna R, Molina C. Human Papillomavirus and upper aerodigestive tract neoplasm: A review literatura from Mexico and Colombia. Odontol 2012 Jul-Dic; 31 (67): 149-157.

16.- Aragón FFR, López MCR, etal. El papel de los Toll Like Receptors (TLR) en la respuesta inmune innata contra el cáncer cervico uterino. Rev Senid Milit Mex 2010;64 (6) Nov-Dic: 287-299.

17.- Munday JS, Kiupel M. Papilomavirus Associated Cutaneous Neoplasia in Mammals. Vet Pathol 2010 47:254.

18.- Corteggio A, etal. Bovine Papillomavirus E5 and E7 oncoproteins in naturally occurrin tumors: are better tan one. Infectious agents and cáncer 2013, 8:1.

19.-Jayashree P. Autogenous vaccination and immunomodulation for management of cutaneous Papillomatosis in a crossbred cow. Intas Polivet (2013) vol. 14(11); 423,424.

20.- Munday JS. Bovine and human Papillomaviruses: A comparative Review. Vet Pathol Juni 30, 2014.

21.- Awadella F, Haitim AF. Cinical epidemiological and therapeutic studies on bovine papilomatosis in Northernoases, Egypt in 2008. Veterinary world 2011, vol. 4 (2): 53-59

ISBN: 978

TOXOPLASMOSIS EN UN MONO ARDILLA (*Saimiri sciureus*) EN CAUTIVERIO EN COLIMA, MÉXICO

103

Fuentes, RML[1*], García, MLJ [1,2], Juárez, RM[3], Prado, ROF[1], Ramírez, RR[4], Martínez, BJ[5], López, MA[6], Constantino, CF[7].

[1]Facultad de Medicina Veterinaria y Zootecnia de la Universidad de Colima. México Crucero de Tecomán, Km 40 carretera Colima-Manzanillo, CP: 28100, Teléfono 313 32 2 94 07; [2]Centro Universitario de Investigación y Desarrollo Agropecuario (CUIDA) Crucero de Tecomán, Km 40 carretera Colima-Manzanillo, CP: 28100, Teléfono 313 32 2 94 13. e-mail: ljgm_cmv@hotmail.com; [3] Departamento de Patología, FMVZ-UNAM; [4] Departamento de Patología de la Facultad de Medicina Veterinaria y Zootecnia de la Universidad Autónoma de Nuevo León; [5] Departamento de Patología de la Facultad de Medicina Veterinaria y Zootecnia de la Universidad Autónoma de Tamaulipas; [6] Department of Pathology and Microbiology Atlantic Veterinary College. University of Prince Edward Island. 550 University Ave. Charlottetown, PEI. Canada C1A 4P3 Tel: (902) 566 0943 e-mail: lopez@upei.ca.; [7] Department of Veterinary Medicine, University of Cambridge, Madingley Road, Cambridge CB30ES, UK.

Correspondencia: ***martha_fuentes@ucol.mx***

RESUMEN

Se remitió para necropsia un mono ardilla (*Saimiri sciureus*), hembra, de un año y once meses de edad al Laboratorio de Patología Animal de la Facultad de Medicina Veterinaria y Zootecnia, de la Universidad de Colima. La UMA de donde provenía el animal refirió que este fue encontrado postrado, con dientes y manos apretadas, asimismo, emanaba abundante espuma de su boca y fosas nasales. A la necropsia los hallazgos más relevantes fueron: en la bifurcación traqueal, se encontró moderado líquido espumoso, de burbuja fina, el cual se extendió hasta los bronquios (edema). El parénquima pulmonar se apreció moderadamente rojo claro y de consistencia firme (congestión), el cual se alternaba con zonas rosa pálido (neumonía intersticial); el hígado con áreas multifocales blanquecinas (hepatitis necrótica). Las muestras se procesaron con las técnicas histológicas de rutina e inmunohistoquímica. Los hallazgos histopatológicos fueron en el citoplasma de macrófagos alveolares y linfonodos, así como en los hepatocitos, donde se observaron numerosas estructuras parasitarias intracitoplasmáticas rodeadas por una cápsula delgada eosinofílica clara que contiene numerosas estructuras redondas de 2-3 µm (taquizoitos dentro de un pseudoquiste). En la prueba de inmunohistoquímica se encontraron múltiples estructuras con inmunopositividad a *Toxoplasma gondii* en el citoplasma de los hepatocitos y macrófagos de linfonodos. Es importante estudiar y reportar casos de toxoplasmosis debido a que se considera una zoonosis en medicina veterinaria.

Palabras clave: *Toxoplasma gondii*, Mono ardilla, *Saimiri sciureus*, neumonía granulomatosa

ISBN: 978

TOXOPLASMOSIS IN A SQUIRREL MONKEY (*Saimiri sciureus*) IN CAPTIVITY IN COLIMA, MEXICO

ABSTRACT

A year and eleven month-old, female, squirrel monkey (*Saimiri sciureus*), was taken to the laboratory Animal Pathology, in the Faculty of Veterinary Medicine of the University of Colima, for necropsy to be performed. The UMA said that the squirrel monkey was found postrate, with teeth and hands clenched, also abundant foam emanating from his mouth and nostrils. During necropsy the most important findings were: tracheal bifurcation with moderately foamy liquid and fine bubble, which lasted until the bronchi (edema). The lung parenchyma appreciated moderately light red and firm (congestion); which alternated with pale pink areas (interstitial pneumonia); liver with multifocal whitish areas (necrotic hepatitis). The samples were processed using routine histological and inmunohistochemical techniques. The histopathological findings were in the cytoplasm of alveolar macrophages and lymph nodes, as well as in hepatocytes, numerous parasitic structures were observed intracytoplasmic surrounded by a clear thin eosinophilic capsule containing numerous round structures 2-3 µm (tachyzoites within the pseudocyst). In inmunohistochemistry inmunopositivity multiple structures were found to *Toxoplasma gondii* in the cytoplasm of hepatocytes and macrophages of limph nodes. It is important to study and report cases of toxoplasmosis because it is considered a zoonosis in veterinary medicine.

Key words: Toxoplasma gondii, squirrel monkey, *Saimiri sciureus*, granulomatous pneumonia.

INTRODUCCIÓN

La toxoplasmosis es una infección parasitaria zoonótica de distribución mundial [1, 2, 3, 4, 5.] La cual afecta a humanos y a diversas especies de mamíferos domésticos y silvestres e inclusive aves [2, 5.] Está infección es causada por un parásito protozoario intracelular obligado, denominado *Toxoplasma gondii*, el cual se considera un patógeno oportunista [2, 6, 7, 8, 9, 10] ya que la gravedad de la enfermedad aumenta en individuos con inmunosupresión o infección congénita [4, 11.] Las anomalías clínicas asociadas con toxoplasmosis pueden ser inespecíficas, presentándose de diversas formas, ya sean neurológicas, sistémicas u oculares y, la muerte fetal o neonatal es un suceso poco frecuente, es por estas razones que es difícil hacer un diagnóstico *ante-mortem* definitivo e iniciar el tratamiento adecuado [7.] *T. gondii* tiene como hospedero definitivo a los félidos y como hospedero intermediario a un amplio rango de mamíferos y aves [2, 8] asimismo, es una causa frecuente de morbilidad y mortalidad entre los primates del nuevo mundo, en particular en el mono ardilla [1, 6, 8, 12.] Se han establecido dos ciclos distintos; uno enteroepitelial en el intestino delgado de los felinos, con producción de ooquistes; y un ciclo extraintestinal que involucra bradizoítos y taquizoítos [10.] Entre las técnicas de diagnóstico directas se incluyen los estudios histopatológicos, en los cuales se pueden observar lesiones como neumonía intersticial, hepatitis necrótica, linfadenitis, entre otras, así como la identificación de los quistes protozoarios y taquizoítos. Otra técnica

ISBN: 978

diagnóstica es la inmunohistoquímica, la cual se emplea para la detección de antígeno específico de *T. gondii*. En cambio la microscopía electrónica es fundamental para la identificación y la diferenciación de la ultraestructura del protozoario. Las técnicas moleculares como PCR (reacción en cadena de la polimerasa), constituye una metodología sensible y específica que permite la identificación de segmentos génicos mediante la amplificación selectiva de secuencias de ADN particulares, a partir de sangre, orina, líquido cefalorraquídeo, humor vítreo, líquido amniótico y tejidos [10, 12.] El objetivo de este trabajo fue describir los hallazgos anatomopatológicos e identificar la presencia *T. gondii* mediante la técnica histológica con hematoxilina y eosina, así como, con inmunohistoquímica en un mono ardilla mantenido en cautiverio, en el estado de Colima, México.

HISTORIA CLÍNICA

Se remitió para necropsia un mono ardilla (*Saimiri sciureus*), hembra, de un año y once meses de edad al Laboratorio de Patología Animal de la Facultad de Medicina Veterinaria y Zootecnia, de la Universidad de Colima, localizado en la parte media de la vertiente del Pacífico, entre la derivación de la Sierra Madre Occidental y la estribación de la Sierra Madre del Sur, entre los paralelos 19° 31' y 18° 41' Latitud Norte y los meridianos 103° 29' y 104° 41' Longitud Oeste. [13] La UMA de donde provenía el animal refirió que este fue encontrado postrado, con dientes y manos apretadas, asimismo, emanaba abundante espuma de su boca y fosas nasales.

HALLAZGOS MACRÓSCOPICOS

A la necropsia, el cadáver presentó una condición corporal 2/5, siendo muy evidentes las costillas, los procesos transversos y espinosos de las vértebras y las tuberosidades coxales. Asimismo, en la bifurcación traqueal, a nivel de la laringe, se encontró moderado líquido espumoso, de burbuja fina, el cual se extendió hasta los bronquios (edema). Los pulmones no colapsaron, eran rojo brillante, de aspecto globoso y de bordes redondeados, por lo tanto, las impresiones intercostales fueron evidentes; el parénquima se apreció moderadamente rojo claro y de consistencia firme (congestión), el cual se alternaba con zonas rosa pálido. Por otro lado, el estómago se mostró notablemente distendido por moderado material pastoso amarillo claro, entremezclado con abundante moco y numerosas estructuras parasitarias, cilíndricas, blanco rosáceas, las cuales medían entre 0.5 y 1 cm de longitud. De igual forma, el intestino delgado contenía moderado material pastoso, semidigerido, amarillo claro, entremezclado con moco y con 2 estructuras parasitarias cilíndricas, blancas rosáceas, de aproximadamente 2.0 y 3.0 cm de longitud, respectivamente. El hígado se encontró moderadamente aumentado de tamaño, con bordes ligeramente redondeados y en el parénquima el patrón retícular se observó incrementado, el cual se alternaba con algunas áreas amarillo claro. Se incluyeron órganos para histología, los cuales se fijaron en formalina buferada a pH de 7.2 y se procesaron con la técnica histológica de rutina, se cortaron a 6 µm de espesor y se tiñeron con hematoxilina-eosina[14]

ISBN: 978

HALLAZGOS MICROSCÓPICOS

Los hallazgos a la histopatología más relevantes fueron en el pulmón, donde el citoplasma de los macrófagos alveolares y de los neumocitos tipo II, se distingue una estructura parasitaria intracitoplasmática rodeada por una cápsula delgada eosinofílica clara que contiene numerosas estructuras redondas de 2-3 µm (taquizoitos dentro de un pseudoquiste). En hígado, se encuentran distribuidos de manera multifocal, agregados de hepatocitos necróticos entremezclados con linfocitos, algunos macrófagos y células plasmáticas; de igual forma, en el citoplasma de algunos hepatocitos se aprecian estructuras parasitarias similares a las descritas en pulmón (Figura 1). En bazo y linfonodos, la población linfoide está ligeramente disminuida y son evidentes escasos macrófagos espumosos con estructuras parasitarias intracitoplasmáticas similares a las descritas anteriormente. Los diagnósticos morfológicos obtenidos fueron: en el pulmón, una neumonía intersticial linfohistiocítica grave difusa con estructuras parasitarias intralesionales consistentes con protozoarios del Phylum Apicomplexa; acompañado de edema y congestión grave difusa. En el hígado, una hepatitis necrótica y linfohistiocítica grave, multifocal con estructuras parasitarias intralesionales consistentes con protozoarios del Phylum Apicomplexa. En bazo y linfonodos, una esplenitis y linfadenitis necrótica e histiocítica grave, multifocal coalescente con protozoarios intralesionales.

PRUEBAS COMPLEMENTARIAS

Posteriormente se procedió a realizar la técnica de inmunohistoquímica, para esto se tomaron secciones de hígado y linfonodo fijados en formalina al 10%, las cuales fueron deshidratadas e incluidas en parafina. Después se realizaron cortes de 4 µm de grosor, que se colocaron en laminillas cubiertas con poli-L-lisina. Como anticuerpo comercial se utilizó: antisuero policlonal anti-*Toxoplasma gondii*, de origen caprino a una dilución de 1:300. Al observar tales secciones histológicas, se encontraron múltiples estructuras con inmunopositividad a *T. gondii* en el interior del citoplasma de los hepatocitos y de los macrófagos (Figura 2)

CRITERIO DIAGNÓSTICO

La historia clínica de muerte súbita, los hallazgos a la necropsia, el estudio histopatológico y la inmunohistoquímica realizada en el mono ardilla concuerdan con un cuadro de toxoplasmosis sistémica.

DIAGNÓSTICOS DIFERENCIALES

Neospora caninum, *Leishmania* sp, *Tripanosoma* sp, *Histoplasma* sp y *Pneumocystis* sp.

ISBN: 978

DISCUSIÓN

T. gondii es una de las infecciones mas comunes que causan morbilidad y mortalidad en los primates del nuevo mundo[6,7]. Las razones de la alta susceptibilidad de estos primates no han sido establecidas, sin embargo, en algunos estudios refieren que estos animales no desarrollan una respuesta celular (células T) efectiva [10]. El hecho de que *T. gondii* infecte fácilmente a está especie y produzca enfermedades mortales, sugiere que las personas que están trabajando con ellos en zoológicos o aquellas personas que los adquieren como mascotas, deben de ser conscientes de su susceptibilidad a está infección y tomar las medidas preventivas adecuadas para evitar su exposición y contaminación a los animales reservorios, instalaciones y alimentos[6]. Los animales silvestres mantenidos en cautiverio son más susceptibles a sufrir de diversas dolencias y adquirir con mayor facilidad cualquier enfermedad de agentes oportunistas que se encuentren en el ambiente[15]. Si bien la alimentación de estos animales es controlada y está constituida a base de frutas, carne de pollo, huevo, larvas de escarabajos (tenebrios) y algunas verduras servidas en bandejas, no puede evitarse que los primates tomen contacto con ooquistes por medio de fómites o vectores, ya sean insectos, aves y roedores, los cuales son tomados como alimento ocasional, permitiendo una rápida diseminación del parásito[15]. Con respecto a los hallazgos macroscópicos y microscópicos encontrados, las lesiones en pulmón (neumonía intersticial), hígado (hepatitis necrótica) y la presencia de quistes protozoarios positivos a la inmunohistoquímica en linfonodos, pulmón e hígado coinciden con los reportados por otros autores[6,10]. Sin embargo, también se ha reportado reacción positiva con inmunohistoquímica en encéfalo, bazo, corazón, riñones, glándulas adrenales, arterias e intestino delgado[8,10,16]. Este reporte de caso concuerda con la mayoría de los casos de toxoplasmosis reportados en mono araña, los cuales van acompañados de una alta mortalidad, sin signos evidentes o específicos.

CONCLUSIÓN

El mono araña es una especie bastante susceptible a adquirir y manifestar la infección por *T. gondii* y debido al estrecho contacto de está especie con el hombre, se le considera una zoonosis importante en medicina veterinaria. Es por está razón que las personas que entran en contacto con primates de la familia Cebidae (a la que pertenece el mono araña) sean conscientes de su susceptibilidad a está infección, para que de está forma tomen las medidas preventivas adecuadas.

REFERENCIAS

1. Varela N. 2001. La toxoplasmosis en los primates del nuevo mundo. *Boletín geas*, 2(4):30-35.
2. Muñoz ED, Chávez VA, Casas AE, Suárez AF, Gavidia ChC, Muñoz DK, Gutiérrez AF. 2005. Frecuencia de anticuerpos contra *Toxoplasma gondii* en monos *Cebus apetta* criados en cautiverio. *Revista de Investigaciones Veterinarias del Perú*,16(2):163-168.
3. Garber PA, Estrada A, Bicca MJC, Heymann EW, Strier KB. 2009. *South American Primates: Comparative Perspectives in the Study of Behavior, Ecology, and Conservation (Developments in Primatology: Progress and Prospects)*. 2nd ed. Nueva York, USA: Springer.
4. Pena HFJ, Marvulo MFV, Horta MC, Silva MA, Silva JCR, Siqueira DB, Lima ACP, Vitaliano SN, Gennari SM. 2011. Isolation and genetic characterisation of Toxoplasma gondii from a red-handed howler monkey (*Alouatta belzebul*), a jaguarundi (*Puma yagouaroundi*), and a black-eared opossum (*Didelphis aurita*) from Brazil. *Veterinary Parasitology*, 175:377-381.

ISBN: 978

http://www.sciencedirect.com/science/article/pii/S0304401710005625 [consulta: 20 ene 2016].

5. Cambrano LN. 2015. Presencia de *Toxoplasma gondii* en los felinos nacionales mantenidos en cautiverio en el parque zoológico y botánico "Miguel Ángel de Quevedo en la ciudad de Veracruz" [tesis de licenciatura]. Veracruz, México: Universidad Veracruzana. http://cdigital.uv.mx/handle/123456789/39943 [consulta: 20 ene 2016].
6. Furuta T, Une Y, Omura M, Matsutani N, Nomura Y, Kikuchi T, Hattori S, Yoshikawa Y. 2001. Horizontal transmission of *Toxoplasma gondii* in squirrel monkeys (*Saimiri sciureus*). *Revista de Experimentación* Animal, 50(4):299-306.
7. Gyimesi ZS, Lappin MR, Dubey JP. 2006. Application of assays for the diagnosis of toxoplasmosis in a colony of woolly monkeys (*Lagothrix lagotricha*). *Journal of Zoo And Wildlife Medicine*, 37(3):276-280.
8. Espinoza AD, Morales MMS. 2007. Brote de toxoplasmosis en una colonia de monos ardilla (*Saimiri sciureus*) en cautiverio. *Veterinaria México*, 38(3):365-369.
9. Peña C, Juez G. 2011. Modelo matemático para la epidemiología de la toxoplasmosis en Colombia. *Memorias del XV Congreso Colombiano de Parasitología y Medicina Tropical; septiembre 27-29*. Los Andes, Bogotá, Colombia: Asociación Colombiana de Parasitología y Medicina Tropical.
10. Méndez BA, Martínez RI, Saucedo GB, Ramírez LJ. 2011. Toxoplasmosis en una colonia de monos ardilla (*Saimiri sciureus*) en cautiverio en Cuernavaca, Morelos, México. *Veterinaria México*, 4(2):115-123.
11. Suárez EU, Barraza MF, Mantilla JC. 2011. Toxoplasmosis congénita fatal, reporte de casos del departamento de patología de la Universidad Industrial de Santander. *Memorias del XV Congreso Colombiano de Parasitología y Medicina Tropical; septiembre 27-29*. Los Andes, Bogotá, Colombia: Asociación Colombiana de Parasitología y Medicina Tropical.
12. Cedillo PC, Rico TCP, Rangel RIC, Espinosa AD, Salas GCG, López DO, Díaz NM, Correa D. 2011. Diagnóstico anatomopatológico y molecular de toxoplasmosis en marsupiales australianos en cautiverio en México. *Biómedica*, 31(3):192-196.
13. INEGI. Instituto Nacional de Estadística Geográfica e Informática. Prontuario de información geográfica municipal de los Estados Unidos Mexicanos. http://cuentame.inegi.org.mx/monografias/informacion/col/ [consulta: 14 feb 2016].
14. Prophet, E.B, Mills B, Arrington J.B, Sobin L.H. 2004. Métodos histotecnológicos. *Instituto de Patología de las Fuerzas Armadas de los Estados Unidos de América* (AFIP). Washington.
15. Muñoz DE, Chávez VA, Casas AE, Suárez AF, Gavidia ChC, Muñoz DK, Gutiérrez AF. 2005. Frecuencia de anticuerpos contra *Toxoplasma gondii* en monos *Cebus apella* criados en cautiverio. *Revista de Investigaciones Veterinarias del Perú*, 16(2):163-168.
16. Epiphanio S, Sinhorini IL, Catao DJL. 2003. Pathology of toxoplasmosis in captive new world primates. Journal Comparative Pathology, 129:196-204.

ISBN: 978

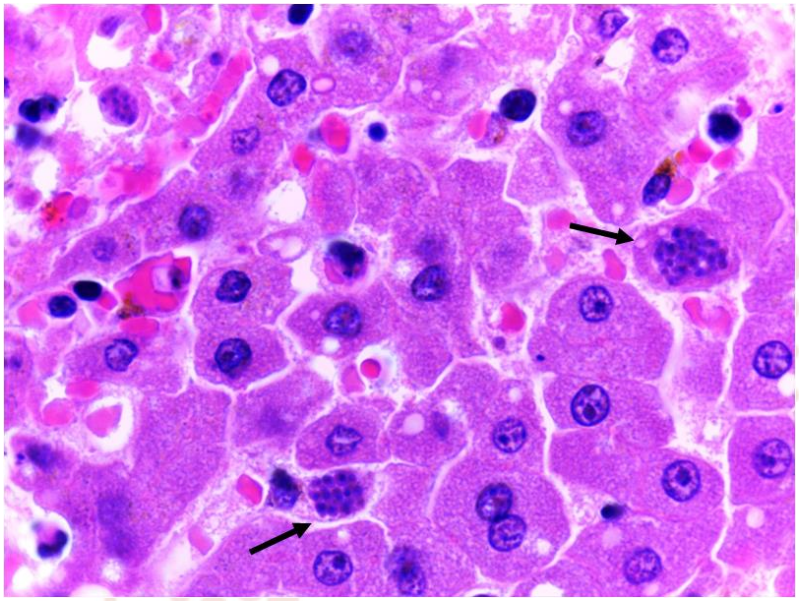

Figura 1. Quistes de *Toxoplasma gondii* (flechas) en hígado. H&E. 40x.

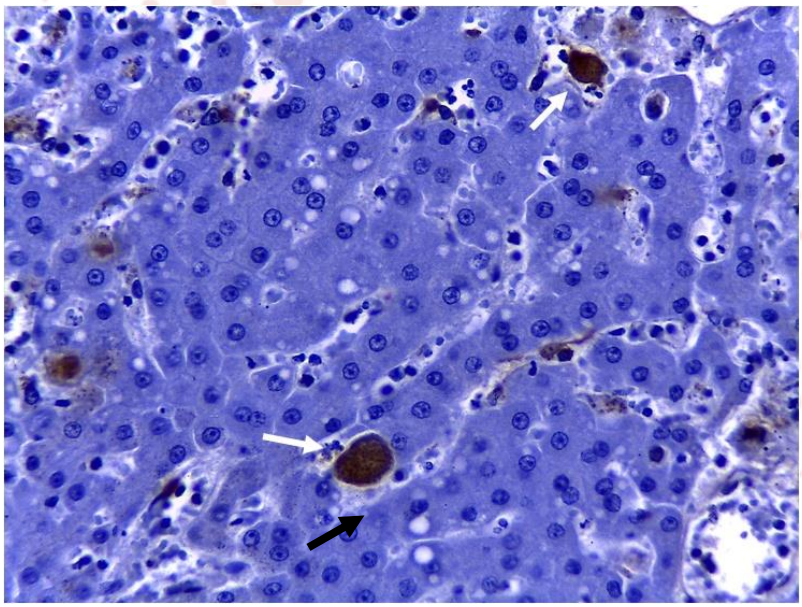

Figura 2. Inmunopositividad a *Toxoplasma gondii* en hígado (flechas). Inmunohistoquímica 40x.

ISBN: 978

TROMBOSIS PULMONAR, ESPLÉNICA Y HEPÁTICA EN UN CABALLO CUARTO DE MILLA INFECTADO CON *THEILERIA (BABESIA) EQUI* Y VIRUS DE ANEMIA INFECCIOSA EQUINA (AIE)

104

Rosales, MS*[1], Larios, de AE[2].

[1] *Pathvet. Diagnóstico veterinario. Roble 504 Int. 1. CP. 20020 Aguascalientes, Ags., México.*
laikot@hotmail.com
[2] *Asistencia clínica en equinos. Km 2.5 Lagos la Unión camino al rodeo. Lagos de Moreno, Jalisco, México.*

RESUMEN

La piroplasmosis equina es una enfermedad transmitida por vectores (garrapatas) ocasionada por protozoarios de los géneros *Babesia* y *Theileria* y se caracteriza por producir anemia hemolítica, fiebre y debilidad. La AIE es una enfermedad viral transmitida principalmente por moscas del género *Tabanidae,* que también se caracteriza por cuadros de anemia (anemia hemolítica inmunomediada) y cuadros febriles. En general, se considera que los casos hiperagudos y que ocasionan la muerte no son la mayoría en ambos casos, dado que tienden a producir estados de portadores inaparentes. Se presenta un caso de un caballo con infección simultánea por ambos agentes que desembocó en un estado de choque y falla multiorgánica.
Palabras clave: Trombosis, anemia infecciosa equina, piroplasmosis equina.

ABSTRACT

Equine piroplasmosis is a thick-borne infectious disease caused by protozoa belonging to the genus *Babesia* and *Theileria,* that is characterized by haemolytic anemia, fever and weakness. Equine infectious anemia is a viral disease transmitted mechanically on the mouth of biting insects, especially flies from the genus *Tabanidae*. The disease is also characterized by anemia (immunomediated haemolytic anemia) and fever episodes. In general, hyperacute cases causing death are not the most common clinical presentations for both diseases because both of them tend to the development of innaparent carriers states. Here we describe a concomitant infection in a horse that developed organ failure, shock and death.
Keywords: Thrombosis, equine infectious anemia, equine piroplasmosis.

ISBN: 978

INTRODUCCIÓN

La piroplasmosis equina es una infección transmitida por garrapatas de la familia Ixodidae, caracterizada por producir hemólisis y fiebre; es ocasionada por protozoarios que infectan todo tipo de équidos, cuyas especies son *Babesia caballi* y *Theileria (Babesia) equi.* Su distribución es mundial, siendo considerada enzoótica en áreas tropicales, subtropicales y algunas templadas.[1,2,3] La severidad de la enfermedad clínica está asociada con la resistencia del individuo a la infección, su estado inmunológico, la carga parasitaria, la especie de protozoario involucrado y la disponibilidad de tratamiento[2,3], pudiendo ocasionar desde estados de portador sano hasta casos hiperagudos con muerte súbita.[3] En general, se considera que *Theileria equi* ocasiona cuadros de anemia más severos que *Babesia caballi. A*mbos agentes (principalmente *Theileria equi*) pueden infectar persistentemente al hospedador de por vida, a pesar del control inmunológico y el tratamiento farmacológico[3], aunque existen autores que afirman que el tratamiento con imidocarb puede resolver definitivamente la infección en algunos casos[2].

El virus de AIE es un lentivirus de la familia *Retroviridae*[4,5]; es un agente que también posee una distribución global, infecta a distintos équidos y se caracteriza por producir episodios de fiebre, letargia, trombocitopenia y anemia. Está relacionado con otros importantes lentivirus como son el de Maedi visna, artritis-encefalitis caprina, virus de la inmunodeficiencia felina, virus de la inmunodeficiencia del simio y el virus de inmunodeficiencia humana. Todos ellos son virus que producen enfermedades progresivas que frecuentemente desencadenan en la muerte del hospedador. Por otro lado, el virus de AIE se caracteriza por producir un cuadro agudo al momento de la infección, con cuadros clínicos recurrentes posteriores hasta llegar a un estado de portador inaparente[4].

La presencia de trombosis vascular ha sido descrita en casos agudos de AIE[4,6]; de la misma manera, en infecciones por *Babesia* tanto en perros como en equinos han sido descritas alteraciones en la coagulación, que en algunos casos progresan al desarrollo de coagulación intravascular diseminada (CID)[3]. La patogénesis de estos cuadros generalmente ha sido asociada al estado pro-inflamatorio sistémico secundario a la presencia de los agentes más que a una acción directa de los mismos.

El diagnóstico clínico de ambas enfermedades es complicado, dado los signos inespecíficos que se presentan y los estados de portador sano que pueden ocasionar, por lo que los estudios de biología molecular son el método ideal para su detección. Las dos enfermedades son fuente de pérdidas económicas en la industria equina no sólo por los costos de tratamiento, el porcentaje de mortalidad o falta de desempeño deportivo que puedan llegar a ocasionar en los animales enfermos, sino que también dificultan el ingreso, traslado y participación en eventos ecuestres en países considerados libres de estas enfermedades. Dadas las características de ambos agentes, en la actualidad no existen vacunas disponibles, por lo que las medidas de control y erradicación se han basado en el control de vectores, cribado de poblaciones, restricciones de traslado, cuarentena y eutanasia[1,3,4,6].

ISBN: 978

HISTORIA CLÍNICA

Caballo cuarto de milla, macho, de 6 años de edad que presentó fiebres oscilantes en el transcurso de 20 días, los cuales estaban acompañados de debilidad, pérdida de peso, palidez de mucosas, anemia y anorexia. Provenía del estado de Zacatecas, donde refirieron que se mantuvo confinado en establo. El caballo fue remitido al hospital 'Asistencia Clínica en Equinos', localizado en el municipio de Lagos de Moreno, Jalisco después de presentar anemia no regenerativa y no responsiva a eritropoyetina durante varios días. El caballo permaneció hospitalizado durante 10 días, durante los cuales no mostró mejoría a pesar del tratamiento y donde finalmente desarrolló un estado de choque y murió. El tratamiento que recibió desde la aparición de los signos clínicos incluyó terapia de líquidos, eritropoyetina, sulfonamidas, enrofloxacina, penicilina, gentamicina, oxitetraciclina, metronidazol, ampicilina y aminoácidos endovenosos.

HALLAZGOS MACROSCÓPICOS

El cadáver presentó condición corporal 2/5 y mucosa oral pálida ligeramente ictérica. Se apreció edema leve en abdomen ventral y un ligero tinte amarillo en la grasa subcutánea. La sangre se observó marcadamente fluida y no coagulaba con rapidez. Los pulmones estaban marcadamente congestionados y edematosos, tenían consistencia elástica y presentaban hemorragias petequiales y equimóticas en el 20% de la superficie: Al palpar los lóbulos caudales se detectaron múltiples "nódulos" de aproximadamente 2-3 cm de diámetro, que al incidirlos correspondieron a trombos blancos localizados en vasos de mediano calibre. La tráquea contenía abundante espuma de burbuja fina y presentaba equimosis en su adventicia (primer mitad). El ventrículo derecho estaba moderadamente dilatado; la relación VD:VI era de 3.1:1. El epicardio, miocardio y endocardio presentaban múltiples equimosis y sufusiones que abarcaban aproximadamente el 20% del órgano. El bazo estaba incrementado de tamaño, tenía los bordes redondeados; al incidirlo rezumaba abundante sangre y se apreciaron trombos blancos de unos 3 mm de diámetro. El hígado era rojo oscuro, presentaba bordes redondeados y al corte el parénquima exhibía aspecto de nuez moscada, rezumaba abundante sangre y se apreciaron trombos blancos similares a los del bazo. Los riñones exhibieron petequias mínimas en la superficie, así como ligera congestión corticomedular. Se apreció linfadenopatía en linfonodos submandibulares y mesentéricos. La grasa mesentérica era amarilla difusamente y presentaba petequias en algunos sitios. El estómago presentó múltiples larvas de mosca correspondientes con *Gasterophilus* sp.

HALLAZGOS MICROSCÓPICOS

Se observó infiltración linfocítica e histiocítica en la pared y periferia de vasos de pequeño calibre en pulmón, riñón e hígado, acompañada de edema y hemorragia. Asimismo, se apreció trombosis en dichos órganos y en corazón. Este último presentó degeneración y necrosis multifocal en ambos ventrículos. El hígado exhibió múltiples zonas de infarto, infiltración linfoplasmocítica en los espacios portales y congestión centrolobulillar severa con degeneración y atrofia hepatocelular. En riñón se pudo apreciar glomerulonefritis membranoproliferativa y nefritis intersticial linfocítica además de las lesiones vasculares ya descritas. Asimismo, la luz de algunos túbulos

ISBN: 978

contenía pigmento rojo oscuro en su luz (consistente con hemoglobina), así como degeneración y necrosis del epitelio tubular. El bazo, hígado, linfonodos examinados y en menor medida el pulmón mostraron hiperplasia histiocítica, que en su mayoría exhibían hemosiderina en su interior (hemosiderosis).

Con base en las lesiones descritas, los diagnósticos morfológicos fueron:

Pulmón:

- Vasculitis y perivasculitis linfocítica e histiocítica severa multifocal, con trombosis severa multifocal y hemorragias petequiales y equimóticas moderadas multifocales.
- Congestión y edema pulmonar severos difusos con hemosiderosis.

Corazón:

- Hemorragias epicárdicas, miocárdicas y endocárdicas severas multifocales coalescentes con degeneración miocárdica severa difusa y necrosis miocárdica severa multifocal y trombosis vascular focal.
    - Dilatación ventricular derecha leve

Hígado:

- Infartos severos multifocales, con trombosis multifocal.
- Congestión centrolobulillar severa difusa, con hemorragias multifocales y degeneración y atrofia hepatocelular centrolobulillar severa, multifocal.
- Hepatitis linfoplasmocítica periportal, severa multifocal con hemosiderosis.

Riñones:

- Glomerulonefritis membranoproliferativa moderada multifocal con nefritis intersticial linfocítica moderada multifocal y vasculitis linfocítica e histiocítica severa multifocal.
- Hemorragias leves multifocales.
- Nefrosis hemoglobinúrica

Bazo:

- Congestión severa difusa (esplenomegalia)
- Hiperplasia histiocítica moderada, difusa con hemosiderosis.

PATOLOGÍA CLÍNICA

Hemograma

ANALITO (UNIDADES)	RESULTADO	REFERENCIA	INTERPRETACIÓN
Eritrocitos ($x10^{12}$/L)	5.8	6.5-12.5	Anemia hipocrómica, ¿regenerativa?* Tendencia a la leucocitosis pero dentro de límite superior. No se reportó concentración plaquetaria.
Hemoglobina (g/L)	75	100-180	
Hematocrito (L/L)	0.23	0.35-0.55	
Leucocitos ($x10^{9}$/L)	11	5-11	
Neutrófilos seg.	80%	30-64%	
Bandas	1	0-3%	
Linfocitos	12	25-65	
Monocitos	7	1-7%	
Eosinófilos	0	0-6%	
Basófilos	0	0-2%	
Plaquetas	-----	950-450 mil	
Anormalidades eritrocíticas: Anisocitosis, poiquilocitosis, policromasia hipocromía			

ISBN: 978

PRUEBAS COMPLEMENTARIAS

Se tomaron muestras de suero y sangre que fueron enviadas para realizar la prueba de PCR anidada para *Babesia caballi* y *Babesia (Theileria) equi* (Instituto de biotecnología animal de la Universidad de Guadalajara) así como prueba de inmunodifusión en agar gel –Coggins- (Dirección General de Salud Animal, CENASA) para AIE, siendo positivo a esta última y a *Theileria (Babesia) equi*.

CRITERIO DIAGNÓSTICO

Con base en el cuadro clínico referido, las alteraciones eritrocíticas observadas, la presencia de lesiones hepáticas, renales, esplénicas y vasculares aunadas a la positividad de las pruebas moleculares referidas, se confirmó el diagnóstico de piroplasmosis equina (*Theileria equi*) y anemia infecciosa equina en este caballo.

DIAGNÓSTICOS DIFERENCIALES

a) Púrpura hemorrágica: Consiste en una púrpura no trombocitopénica, secuela a la infección por *Streptococcus equi*. Existe controversia acerca de la patogenia, pero se estipulan mecanismos de hipersensibilidad tipo II y III involucrados, debido a la reactividad cruzada del antígeno M estreptocócico con antígenos de membrana basal vascular o debido a la formación de anticuerpos contra dicho antígeno y el posterior depósito de complejos inmunes en las membranas basales de capilares, ocasionando una vasculitis leucocitoclástica. Los signos clínicos incluyen edema ventral y en miembros, petequias y equimosis en mucosas, fiebre, depresión, anorexia, taquicardia, taquipnea y pérdida de peso. [8,4]

b) Anemia hemolítica inmuno-mediada asociada a otras causas distintas a *Babesia* y virus AIE:. Manifestación de hipersensibilidad tipo II que puede ser primaria (anticuerpos formados contra antígenos eritrocitarios) por ejemplo en transfusiones sanguíneas incompatibles, o secundaria, cuando los anticuerpos presentes en el organismo son en contra de antígenos exógenos que se adsorben a la superficie de los eritrocitos. Estas causas pueden ser: administración de medicamentos (principalmente penicilinas), presencia de neoplasias, infección con otros agentes como *Clostridium,* etc. Los signos clínicos y lesiones observados incluyen anorexia, fiebre, hemoglobinuria, anemia severa regenerativa, esferocitosis, ictericia, CID, etc. [9,10]

c) Arteritis viral equina: Ocasionada por *arterivirus* que exhibe tropismo vascular, ocasiona rara vez muerte en animales adultos sanos, siendo más común la presentación clínica en animales jóvenes e inmunodeprimidos, además de causar abortos e infecciones persistentes inaparentes. Los signos clínicos presentes incluyen fiebre, depresión, anorexia, edema en miembros y región ventral de tronco, petequias en mucosas, conjuntivitis, etc. Las lesiones observadas en la necropsia incluyen panvasculitis, efusiones cavitarias, hemorragias en serosas y tejido subcutáneo, vísceras y linfonodos; edema pulmonar, neumonía intersticial, infartos esplénicos y enteritis.[4] Es una enfermedad considerada exótica en México.[11]

ISBN: 978

DISCUSIÓN

La piroplasmosis equina así como la AIE son referidas como enfermedades que ocasionalmente pueden causar la muerte, sin embargo, se considera que la mortalidad para animales infectados con *Babesia* o *Theileria* oscila entre el 5 y 10% en animales localizados en áreas enzoóticas[3], mientras que para la AIE se considera que existe una mortalidad relativamente baja, ya que la mayoría de los animales desarrolla la forma crónica de la enfermedad o el estado de portador asintomático; a pesar de ello, la literatura ha reportado brotes epizoóticos con alta morbilidad y mortalidad[4,12]. En este caso la coinfección por ambos agentes pudo haber sido determinante para: 1) provocar lesiones de forma primaria en los órganos y tejidos y, 2) ocasionar daño a través del estímulo de mediadores de la inflamación y mecanismos inmunomediados, que condujeron al animal un síndrome de respuesta inflamatoria sistémica y falla multiorgánica.

Es difícil establecer si este animal se encontraba en una fase aguda de la infección por alguno de los agentes o el cuadro clínico representaba una recurrencia en un caso crónico de infección persistente, ya que ambos agentes son capaces de establecerse en el caballo de por vida.

Los niveles eritrocitarios observados (hematocrito: 0.23 L/L, anemia moderada) no fueron tan severos como los reportados en presentaciones agudas y severas de piroplasmosis (hematocrito: 0.10 L/L)[3] o AIE. La hemosiderosis observada en órganos como pulmón, hígado y bazo son evidencia de la destrucción masiva de eritrocitos. Ambos agentes pueden producir anemia hemolítica inmunomediada, aunque se considera que son más frecuentes en AIE, a través de mecanismos de hipersensibilidad de tipo II y III; por otro lado en el caso *Theileria* (principalmente) es más común la hemólisis intravascular a través de la peroxidación lipídica de las membranas eritrocíticas y alteración de proteínas membranales[3]. Además, la inflamación crónica que desarrollan estos animales genera una supresión en las colonias precursoras eritroides de la médula ósea[6]. En casos crónicos de AIE, los cuadros febriles corresponden con incrementos en la viremia y disminución en los niveles de glóbulos rojos, los cuales tienden a recuperarse una vez que se monta una respuesta inmune y se resuelve la viremia, o en el caso de *Theileria* cuando existe una adecuada respuesta humoral[3,4,5,6,7]. El principal cambio en la morfología eritrocitaria consistente con regeneración en el equino es la presencia de macrocitos normocrómicos, los cuales no son reportados como tal en el hemograma, y, además, la presencia de policromatófilos en un frotis sanguíneo de esta especie como evidencia de regeneración es de rara presentación, generalmente asociada a cuadros de anemia muy severa. En ocasiones es posible detectar la presencia de reticulocitos al realizar el conteo, pero en este caso no fueron reportados. Por estas situaciones es complicado determinar si existía una respuesta regenerativa "tardía" en este animal que pudiera ayudar a determinar una fase cronológica de las enfermedades, ya que según la historia clínica, el cuadro inicial no fue responsivo a la eritropoyetina y a pesar del tiempo de progresión de los signos este animal no presentó anemia severa al momento del muestreo, el cual se realizó 2 semanas después de la presentación de los signos clínicos.

ISBN: 978

La trombosis pulmonar, esplénica y hepática son una situación de interés en este caso, ya que deterioró el estado del animal y contribuyó a la precipitación del estado de choque. La trombosis vascular está reportada por algunos autores en casos de AIE, sin embargo, no se hace referencia al mecanismo a través del cual se desarrolla[4,6,12]. Sin importar la especie, la patogénesis de la trombosis se basa en la triada de Virchow que incluye: estasis de flujo sanguíneo, daño vascular y alteración en los factores de la coagulación[13]. El virus de AIE muestra marcado tropismo por macrófagos tisulares y se ha demostrado la replicación de este en células endoteliales sin causar daño vascular[14], aunque otros autores se contraponen y mencionan el desarrollo de vasculitis primaria en casos de AIE[15]. En casos de *Babesia caballi* (no mencionado en *Theileria*) se describe la presentación de CID secundaria a estasis sanguínea en capilares periféricos debido a un incremento en la rigidez membranal de los eritrocitos parasitados[3] y posterior daño endotelial hipóxico. En este caso en particular se observó daño vascular en los órganos con trombosis, principalmente debido a infiltración linfocítica e histiocítica en la pared y periferia de los vasos de pequeño calibre. Si bien, no referido en específico por la literatura consultada, es posible que dicho daño vascular esté mediado por el depósito de complejos inmunes, como sucede con la glomerulonefritis membranoproliferativa en animales con AIE crónica[7]. Además de esto, otros factores pudieron asociarse para la formación de trombos. Por un lado, la presencia de mediadores como el factor de necrosis tumoral (FNT) o la interleucina-6 (IL-6) en la respuesta inflamatoria sistémica pudieron promover un estado hipercoagulable al estimular la expresión de factor tisular en macrófagos[16] e iniciar la vía extrínseca de la coagulación, o bien alterar la producción de ciertos factores anticoagulantes, procoagulantes o agonistas plaquetarios, como la trombina, el fibrinógeno, el plasminógeno, la serotonina y la antitrombina III[5, 16]. La hipoxemia debido a la a congestión marcada observada en hígado y bazo y su complicación con la anemia moderada que presentó este animal también pudo jugar un papel en la formación de trombos al provocar estasis sanguínea y daño vascular. En hígado, además, se observó evidencia de congestión pasiva crónica secundaria a insuficiencia cardiaca derecha, la cual pudo haberse complicado aún más con la presencia de trombos pulmonares. Las lesiones cardiacas en el ventrículo izquierdo pudieron dar origen a una insuficiencia cardiaca izquierda que aunada al daño vascular observado ocasionaron un edema y congestión pulmonar severos, los cuales también contribuyeron a la estasis del flujo sanguíneo en el órgano. La trombosis pulmonar en equinos (cualquiera sea su causa) no es una entidad de presentación comúnmente identificada ni clínicamente ni a la necropsia, debido a la inespecificidad de los signos clínicos, la dificultad de los procedimientos de diagnóstico clínico y el escaso diagnóstico *posmortem* que se realiza en ocasiones[13], por lo que considerar la posibilidad de que se desarrolle en situaciones de enfermedad sistémica y específicamente en casos de AIE pudiera jugar un factor importante al momento de establecer un tratamiento.

Con respecto a las lesiones hepáticas observadas, la presencia de trombos aunado a la anemia ocasionaron mayor severidad en las mismas (infarto). Asimismo, la función renal secundaria a las lesiones por AIE pudo haberse complicado aún más con las lesiones ocasionadas por la hemoglobinuria secundaria a *Theileria*. Debido a la falta de detalle en la historia clínica previa al ingreso hospitalario, no es posible saber si el animal cursó con

ISBN: 978

una hemoglobinuria más severa que pudiera estar en etapa de resolución al momento de la necropsia o si nunca cursó con una crisis hemolítica severa secundaria a *Theileria*.
La trombosis descrita aunada a lesiones originadas a partir de la misma, las lesiones renales, hepáticas y cardiacas así como la liberación sostenida de mediadores de la inflamación fueron factores que llevaron a este animal a un estado de choque distributivo y probablemente cardiogénico, que desembocó en falla multiorgánica y la muerte.

CONCLUSIONES

Tanto *Babesia equi* como el virus de AIE son infecciones crónicas y persistentes que si bien, no necesariamente causan la muerte del hospedador, en este caso se consideró que la presentación simultánea promovió la presentación de un síndrome de respuesta inflamatoria sistémica, con las complicaciones ya descritas que finalmente ocasionaron un cuadro de choque (probablemente distributivo o cardiogénico) y falla multiorgánica.
Es importante considerar la posibilidad del desarrollo de trombosis durante las infecciones por AIE, con el fin de establecer un plan terapéutico en los animales infectados enfocado a reducir la probabilidad de presentación y con esto poder evitar complicaciones secundarias que pudieran precipitar la falla multiorgánica y la muerte.

REFERENCIAS

1. Equine piroplasmosis. The Center for food security &public Health. Iowa State University. 2008. Disponible en http://www.cfsph.iastate.edu/Factsheets/pdfs/equine_piroplasmosis.pdf
2. Equine piroplasmosis. Nicki L, Pelzel-McCluskeey A. Mealey R, Knowles R. Veterinary Clinics: Equine practice. Volume 30, Issue 3. (2014) 667-693
3. Rothschild C. Equine piroplasmosis. Journal of equine veterinary science. 33 (2013) 497-508
4. Sellon D. Long M. Equine infectious diseases. Chapter 23. Equine infectious anemia. Mosby Elsevier. St, Louis. 2007. Pp 213-219.
5. Coock RF, Leroux C, Issel CJ. Equine infectious anemia and equine infectious anemia virus in 2013: a review. Veterinary Microbiology 167 (2013) 181-204
6. Sellon D. Fuller F. McGuire T. The immunopathogenesis of equine infectious anemia virus. Virus research 32 (1994) 111-138.
7. Cheevers W, McGuire T. Equine infectious anemia virus: immunopathogenesis and persistence. Reviews of infectious diseases. Vol. 7 No. 1. (1985). 83-88
8. Pusterla N. Watson JL, Affolter VK. Magdenian KG. Wilson WD. Carlson GP. Purpura haemorrhagica in 53 horses. Vet Rec Jul 2003, 153 (4): 118-121
9. Thomas H. Livesey M. Immune-mediated hemolytic anemia associated with trimethoprim-sulphamethoxazole administration in a horse. Can Vet J. 1998; 39- 171-173.
10. Weiss D. Moritz A. Equine immune-mediated hemolytic anemia associated with *Clostridium perfringens* infection. Veterinary Clinical pathology. 2003. Vol. 32. No. 1. 22-26.
11. ACUERDO mediante el cual se enlistan las enfermedades y plagas de los animales, exóticas y endémicas de notificación obligatoria en los Estados Unidos Mexicanos. Disponible en: http://www.biodiversidad.gob.mx/especies/Invasoras/pdf/ACUERDO_enfermedades_exoticas_endemicas_DOF20sep2007.pdf
12. Equine infectious anemia. The Center for food security &public Health. Iowa State University. 2009. Disponible en

ISBN: 978

http://www.cfsph.iastate.edu/Factsheets/pdfs/equine_infectious_anemia.pdf
13. Norman T.E., Perris TE, Edwards JF, David JB, Cohen ND, Reuss S. Massive pulmonary thromboembolism in six horses. Equine veterinary Journal (2008) 40 (5) 514-517.
14. Oaks L, Ulibarri C, Crawford T. Endothelial cell infection in vivo by equine infectious anemia virus. Journal of general virology (1999), 80, 2393-2397.
15. Knottenbelt D. Vasculitys: just what does it mean? Equine veterinary Education. (2002) 14 (5) 247-251.
16. Brianceau P, Divers TJ. Acute thrombosis of limb arteries in horses with sepsis: five cases (1988-1998). Equine veterinary Journal (2001) 33 (1) 105-109.

ISBN: 978

TUMOR DE CÉLULAS DE LEYDIG EN UN GALLO DE COMBATE (*Gallus gallus*), OBSERVACIONES CLÍNICAS Y PATOLÓGICAS

105

Ledesma MN*[1], Morales SE[2] González TA[3].

[1]*Departamento de Producción Animal Aves, Facultad de Medicina Veterinaria y Zootecnia, Universidad Nacional Autónoma de México.*

[2]*Departamento de Patología, Facultad de Medicina Veterinaria y Zootecnia, Universidad Nacional Autónoma de México*

[3]*Asociación mundial de criadores de aves de combate y exhibición*

Correspondencia: ***neslm@unam.mx, moraless@unam.mx***

RESUMEN

Debido a la rareza del caso, el objetivo del presente informe es describir un tumor de células de Leydig en un gallo de combate (*Gallus gallus*), de 4 años de edad relacionarlo con los hallazgos clínicos y compararlo con la presentación de este tumor en otras especies animales. El gallo era utilizado como reproductor y se reportó que la viabilidad de los embriones hijos del ave disminuyó de manera significativa durante el último año así como los intentos de monta a las gallinas. El galló fue llevado al hospital de aves de la FMVZ. UNAM con un cuadro de distención abdominal, disnea, deshidratación y disminución de masas musculares particularmente en músculos pectorales. El gallo murió 6 horas después de ingresar al hospital. A la necropsia, en la región adyacente al pronefros, se encontró un tejido de nueva formación (masa) ovoide, firme, de 9 cm de largo X 8 de ancho y 5 cm de espesor adherido a las asas intestinales. La masa estaba encapsulada y al corte, presentó zonas amplias de necrosis así como áreas de hemorragia. Además se observaron áreas de color amarillo-naranja. En la histopatología se observó que las células neoplásicas se arreglan en sábanas o cordones. Las células son grandes, poliédricas o redondas, de citoplasma intensamente eosinofílico. Los núcleos son de redondos a ovales, de diferentes tamaños. Las mitosis son escasas. Además se observan extensas áreas de necrosis y hemorragia. El tejido neoplásico fue negativo a las tinciones de Carmìn de Best y PAS y discretamente positivo a la tinción de rojo oleoso. De acuerdo a las características macro y microscópicas del tumor y con el apoyo de las tinciones especiales, el diagnóstico final fue tumor de células de Leydig (intersticiales). Se concluye que la frecuencia del tumor de células de Leydig en gallos de combate es baja y que el diagnóstico temprano de estos tumores en aves es la clave para un tratamiento exitoso debido a que pueden crecer a tal grado que comprometen la vida de las aves, como lo sucedido en el presente caso.

Palabras clave: *Gallus gallus*, Tumor, Testículo, Células de Leydig

ISBN: 978

ABSTRACT

Due to the rarity of the case, the aim of this paper is to describe a case of a Leydig cell tumor in a 4 years old, fighting rooster (*Gallus gallus*), relate it with the clinical findings and compare it with the presentation of this tumor in other animal species. The rooster was used for reproduction. It was reported that the viability of his embryos decreased significantly over the past year and that it refused to mating with the hens. The rooster was referred to avian hospital of the FMVZ, UNAM with symptoms of abdominal distension, dyspnea, dehydration and decreased muscle mass particularly pectoral muscles. The rooster died 6 hours after admission to hospital. At necropsy, in the region adjacent to pronephros, an ovoid, firm, 9 cm long x 8 wide and 5 cm thick mass attached to the intestinal loops was found. The mass was encapsulated and inside presented extensive areas of necrosis and hemorrhage. In addition, areas of yellow-orange color were observed. In the histopathology it was observed that neoplastic cells are arranged in sheets or cords. The cells are large, round or polyhedral with intensely eosinophilic cytoplasm. Nuclei are round to oval, of different sizes. Mitosis are scarce. Furthermore extensive areas of necrosis and hemorrhage are observed. Neoplastic tissue was negative to Best's carmine and PAS stain and discreetly positive to red oil stain. According to the macro and microscopic features of the tumor and with the support of special stains, the final diagnosis was Leydig cell tumor (interstitial). It is concluded that the frequency of Leydig cell tumor in fighting rooster is low and that early diagnosis of these tumors in birds is the key to successful treatment due to this tumors can grow to such a degree that compromise bird life, as happened in this case.

Keywords: *Gallus gallus*, Tumor, Testis, Leydig cell tumor

INTRODUCCIÓN

La incidencia de tumores testiculares en perros es más alta que en otras especies animales (90% aproximadamente). Estos tumores también se han descrito en caballos, toros, gatos y pocos casos en otras especies.[1-10] En las aves los tumores testiculares son raros, sin embargo, se han descrito en periquitos (*Melopsittacus undulatus*), en ninfas (*Nymphicus hollandicus*),[11-13] en palomas (*Columba livia*),[14-18] patos (*Anas platyrhynchos*),[19-21] gallina de guinea (*Numida meleagris*),[22,23] cisne negro (*Cygnus atratus*),[24] gansos (*Anser cygnoides domesticus*)[25,26] y mináh común (*Acridotheres tristis*).[27] En las aves, estos tumores son clínicamente similares a los tumores renales que ocupan gran parte de la cavidad celómica. En las aves no se conocen los factores predisponentes para el desarrollo de tumores testiculares. En los perros se menciona que algunos factores relacionados son el criptorquidismo y la edad ya que la mayoría de los casos se han descrito en perros entre los 8 y 10 años.[3, 28,29] Los tres principales tipos de tumores testiculares descritos en animales incluyendo a las aves son: Seminoma (epitelio germinal espermático), tumor de células de Sertoli y tumor de células de Leydig (cordones sexuales y estroma gonadal).[1-3] Otros tumores testiculares descritos en aves son el linfoma, sarcoma indiferenciado y teratoma.[30] La metástasis es rara, sin embargo, se ha descrito en casos de seminomas en una ninfa (*Nymphicus hollandicus*),[13] un pato (*Anas platyrhynchos*),[20] y en una gallina de guinea (*Numida meleagris*).[22] En los perros, el tumor de células de Sertoli y el tumor de células de Leydig se han asociado a

ISBN: 978

feminización, la cual ocurre en el 19% y 5% de los casos en testículos descendidos respectivamente y este porcentaje se incrementa en testículos retenidos.[3] La atrofia del testículo colateral es común. En los perros, los tumores de células Leydig (células intersticiales), al inicio son pequeños y no producen una distorsión llamativa de la morfología testicular, sin embargo, pueden llegar a ocupar la totalidad del parénquima testicular. El color varía de amarillo a café, son blandos, bien circunscritos y delimitados del tejido adyacente, la superficie de corte tiende a protruir y en algunos casos se observan áreas de hemorragia o quistes.[2, 3] De acuerdo a las características histológicas se han clasificado en difuso sólido, pseudoadenomatoso y vascular quístico. Histológicamente las células neoplásicas semejan las células de Leydig normales siendo de forma redondeada o poliédrica, con citoplasma prominente y de tonalidad eosinofilica que varía de granular fino a vacuolado, el núcleo es pequeño, basofilico y las figuras mitóticas son infrecuentes o raras. Las células tumorales se pueden ubicar en nidos sólidos o en un patrón acinar irregular rodeado por estroma fino de tejido conectivo y vasos sanguíneos, en algunos casos se pueden observar estructuras quísticas limitadas por células tumorales.[2, 3] El tumor de células de Sertoli es de consistencia firme, nodular o multinodular demarcado por estroma de tejido conectivo, de tamaño variable desde 2-3 cm hasta 25 cm en testículos retenidos. La superficie de corte es blanco amarillenta; en la gran mayoría de casos son de comportamiento benigno y solo los de gran tamaño se pueden diseminar hacia estructuras adyacentes.[2, 3, 28,29] Por su apariencia histológica este tumor se divide en intratubular o difuso. Las células que componen el tumor se asemejan a las células de Sertoli normales, se ubican en islas o estructuras tubulares separadas por estroma de tejido conectivo abundante. Las células son elongadas, con núcleo que varía de tamaño redondo u ovalado y citoplasma con abundantes vacuolas o de tonalidad eosinofílica que puede contener gránulos de pigmento tipo lipocromos.[2, 3] Los de forma intratubular consisten en túbulos bien formados compuestos por varias capas de células de Sertoli neoplásicas que se ubican en orientación perpendicular a la membrana basal. Los de forma difusa carecen de un ordenamiento tubular y forman amplios nidos o islas y las células que componen estos tumores son más irregulares en tamaño y forma. Cuando son de comportamiento maligno, pueden invadir tejido adyacente o colonizar vasos sanguíneos.[2,3] Los seminomas pueden ser uni o bilaterales, solitarios o múltiples, son de tamaño variado pero los grandes causan distorsión en la morfología del testículo, en cuanto a la consistencia pueden ser blandos o firmes, la superficie de corte es blanca o grisácea y es frecuente la presencia de áreas de necrosis o hemorragia.[1-3,28] Histológicamente los seminomas se clasifican en intratubulares o difusos. Los primeros consisten en agregados de células germinales muy grandes, poliédricas, con bordes irregulares con núcleo vesiculado, figuras mitóticas frecuentes, nucléolos prominentes y escaso citoplasma ligeramente basofilico.[1-3] Estas células llenan el lumen de los túbulos seminíferos afectados remplazando el límite normal entre células de Sertoli y espermáticas. En la forma difusa las células tumorales se encuentran distribuidas en nidos en el estroma testicular. Para los dos casos es frecuente la presencia de agregados focales de linfocitos.[1-3] Debido a la rareza del caso, el objetivo del presente informe es describir un tumor de células de Leydig en un gallo de combate (*Gallus gallus*), relacionarlo con los hallazgos clínicos y compararlo con la presentación de este tumor en otras especies animales.

ISBN: 978

HISTORIA CLINICA

Se trata de un gallo de combate (*Gallus gallus*), macho, de 4 años de edad, procedente de un criadero en el Estado de México y utilizado como reproductor desde hace dos años. La alimentación consistía en una mezcla de granos energéticos (maíz, sorgo, avena, arroz) y proteicos (chícharos, garbanzo, lenteja), complementada con concentrado comercial. El consumo de alimento fue de 100 g diariamente con agua limpia a libre acceso. El ave se alojaba en rascadero y voladero con piso de tierra y percha de madera o en cancel con cama de paja y percha. Todas las aves del criadero son desparasitadas con ivermetina-fenbendazol en tableta cada 3 meses por vía oral y vacunadas contra enfermedad de Newcastle por vía ocular cepa la Sota y vacuna triple aviar (ENC inactivada, cólera aviar y coriza infecciosa) por vía intramuscular cada 4 meses. Se reportó que la viabilidad de los embriones hijos del gallo disminuyó de manera significativa durante el último año así como los intentos de monta a las gallinas. En los últimos 4 meses el consumo de alimento y la actividad del gallo fueron disminuyendo de manera paulatina. El galló fue llevado al hospital de aves de la FMVZ UNAM con un cuadro de distención abdominal, disnea, deshidratación y disminución de masas musculares particularmente en músculos pectorales. Se llevaron a cabo radiografías y terapia de líquidos. El gallo murió 6 horas después de ingresar al hospital.

Hallazgos Radiológicos

Se apreció una masa ovoide al interior del celoma y distensión abdominal severa.

Hallazgos Macroscópicos

Inspección externa: El cadáver tenía buen estado de conservación, con distención abdominal evidente y condición corporal 2/5. La cloaca con prolapso incipiente.

Inspección Interna: El celoma contenía líquido serosanguinolento en cantidad moderada. Los intestinos se encontraron desplazados en dirección caudal, con adherencia múltiples. Las serosas presentaron nódulos pequeños (0.3 a 0.5 cm de diámetro), dispersos, firmes al tacto. En la región adyacente al pronefros, se encontró un tejido de nueva formación (masa) ovoide, firme, de 9 cm de largo X 8 de ancho y 5 cm de espesor adherido a las asas intestinales. La masa estaba encapsulada y al corte, presentó zonas amplias de necrosis así como áreas de hemorragia. Entre las áreas de necrosis y hemorragia, se apreciaron zonas con tejido blando, blanco de aspecto cremoso, así como áreas de color amarillo-naranja. El proventrículo presentó dilatación de glándulas y pérdida de papilas. Los testículos no fueron identificados. El resto de los órganos no presentaron cambios significativos.

ISBN: 978

Hallazgos Microscópicos

El tejido neoplásico se encuentra parcialmente delimitado por tejido conjuntivo, el cual emite trabéculas finas hacia el interior. Las células neoplásicas se arreglan en sábanas o cordones y están sostenidas por estroma fibrovascular fino. Las células son grandes, poliédricas o redondas, de citoplasma intensamente eosinofílico y en algunas zonas, es finamente granular. Los núcleos son de redondos a ovales basofílicos, de diferentes tamaños. Las mitosis son escasas. Además se observan extensas áreas de necrosis y hemorragia. En algunas zonas, los vasos sanguíneos están marcadamente dilatados. Los nódulos observados en las serosas de la cavidad celómica, correspondieron a tejido de granulación.

Diagnósticos diferenciales

Dentro de los diagnósticos diferenciales se consideraron al tumor de células de Leydig, al tumor de células de Sertoli y al seminoma, para ello, además de tomar en cuenta las características macro y microscópicas de la neoplasia, se realizaron tinciones especiales para apoyar el diagnóstico final.

Pruebas complementarias

Se realizaron tinciones especiales de Carmin de Best y PAS para evidenciar glucógeno el cual está presente en el Seminoma y ausente en el tumor de células de Sertoli y Leydig. Además se realizó tinción de Rojo oleoso para evidenciar lípidos que están presentes en el tumor de células de Sertoli y Leydig (Cuadro 1). En el presente caso, el tejido neoplásico fue negativo a las tinciones de Carmìn de Best y PAS y discretamente positivo a la tinción de rojo oleoso.

Criterio diagnóstico

De acuerdo a las características macro y microscópicas del tumor y con el apoyo de las tinciones especiales, el diagnóstico final fue tumor de células de Leydig (intersticiales).

DISCUSION Y CONCLUSIONES

Los diferentes tipos de tumores testiculares se han descrito en aves, los más frecuentemente informados son el tumor de células de Sertoli y el seminoma. Al respecto en un estudio realizado por Reavill et al., en 2004, de 54 casos de neoplasias testiculares en diferentes especies de aves, 24 (44%) correspondieron a tumor de células de Sertoli, 21 (39%) a seminomas y 9 (17%) correspondieron a tumor de células de Leydig, linfomas, leiomiosarcomas, sarcomas indiferenciados y un tumor indiferenciado. Cabe mencionar que no se encontraron informes en la literatura de tumores testiculares en gallos de combate (*Gallus gallus*), por lo que la presencia de estos tumores en esta especie de aves se considera poco frecuente, aunado a que el tumor descrito en el presente caso correspondió a un tumor de células de Leydig el cual es poco informado en las aves a diferencia de los perros. Posiblemente los tumores testiculares se presenten con cierta frecuencia en aves de combate adultas, sin embargo, el hecho de no encontrar informes previos se deba a que no se acostumbra remitir a este tipo de aves con este problema a revisión médica y por lo tanto no se llega al diagnóstico. Las características macroscópicas y microscópicas del tumor fueron muy semejantes a las descritas en

ISBN: 978

tumores de células de Leydig en los perros. [1-3] En perros para apoyar el diagnóstico de los tres tipos de tumores testiculares más frecuentes, además de tinciones de histoquímica, se han estudiado diferentes marcadores de inmunohistoquímica los cuales se resumen en el Cuadro 2.[31] Se ha descrito que perros con tumor de células de Leydig pueden cursar con feminización, sin embargo, en las aves es difícil identificar esta manifestación y no se ha descrito su comportamiento.[12] Por lo general los tumores de células de Leydig en perros tienen comportamiento biológico benigno al ser poco invasivos y no ocasionar metástasis, aunque se han descrito carcinomas de células de Leydig compuestos por células irregulares, con alto índice de mitosis, invasión vascular y metástasis.[1-3, 32] En el presente caso se determinó que el tumor era benigno por las características histológicas y porque no se detectó metástasis, sin embargo, la neoplasia sustituyó la totalidad del testículo y ocupó gran parte de la cavidad celómica provocando ascitis y compresión de los órganos, lo cual a pesar del manejo clínico, provocó finalmente la muerte del ave. Cabe mencionar que el testículo contralateral no fue identificado posiblemente por atrofia severa como se ha descrito en perros. En aves con tumores testiculares se han aplicado diferentes tratamientos como la remoción quirúrgica, lo cual se tenía planeado en esta ave, quimioterapia, radioterapia y terapia hormonal. [30] Al parecer la remoción quirúrgica es el tratamiento recomendado para aves con peso mayor a 200 g y para especies menores de 200 g como los periquitos (*Melopsittacus undulatus*) y las ninfas (*Nymphicus hollandicus*), se ha propuesto la radioterapia y la quimioterapia. [30] Se concluye que el diagnóstico temprano de los tumores testiculares en aves es la clave para un tratamiento exitoso debido a que estos tumores pueden crecer a tal grado que comprometan la vida de las aves, como lo sucedido en el presente caso.

Cuadro 1. Tinciones especiales recomendadas para el diagnóstico de tumores testiculares

	Seminoma	Tumor de células de Sertoli	Tumor de células de Leydig
Tinción			
Carmin de Best	++	-	-
Rojo oleoso	-	+	++
PAS	++	-	-

ISBN: 978

Cuadro 2. Marcadores de Inmunohistoquìmica utilizados para la diferenciación de tumores testiculares en perros

	Seminoma	Tumor de células de Sertoli	Tumor de células de Leydig
Marcadores			
Calretinina	3+	1+	2+
Citoqueratina	-	2+	-
Desmina	1+	-	*
E-caderina	1+	3+	-
GATA 4	-	3+	-
Inhibina-α	1+	3+	2+
Ki-67	3+	1+	1+
Kit	3+	1+	-
Melan A	-	1+	3+
NSE	1+	3+	-
PGP 9.5	3+	-	-
S100	-	-	1+
Vimentina	3+	3+	3+

*- Negativo, 1+ = < 10% de células positivas. 2+ = 10-50% de células positivas. 3+ = > 50% de células positivas
GATA 4 = Factor de transcripción expresado en células de Sertoli
NSE = Enolasa neuronal-específica
Ki-67 = Marcador de proliferación celular
Kit = Receptor de tirosina quinasa
PGP 9.5 = Marcador neuroendòcrino

REFERENCIAS

1. Peters MA, Van Sluijs FS. 1996. Testicular tumors in dogs: a literatura review. *Tijdschrift Voor Diergeneeskunde.* 12(2):36-38.
2. MacLachian NJ, Kennedy PC. 2002. Tumors of the genital systems. En: Meuten DJ. *Tumors in domestic animals*. 4th ed. Iowa State Press, USA: Blackwell Publishing Company, pp. 561-567.
3. Eslava MP, Torres GV. 2008. Neoplasias testiculares en caninos: un caso de tumor de células de Sertoli. *Revista de Medicina Veterinaria y Zootecnia Córdoba,* 13 (1):1215-1225.
4. De Lange V, Chiers K, Lefére L, Cools M, Ververs C, Govaere J. 2015. Malignant seminoma in two unilaterally cryptorchid stallions. *Reproduction in Domestic Animals,* 50 (3): 510-513.
5. Ladds PW, Saunders PJ. 1976. Sertoli cell tumours in the bull. *Journal of Comparative Pathology*, 86(4):503-508.

ISBN: 978

6. Jensen KL, Krag L, Boe-Hansen GB, Jensen HE, Lehn-Jensen H. 2008. Malignant Sertoli cell tumour in a young Simmenthal bull clinical and pathological observations. *Reproduction in Domestic Animals*, 43(6): 760-763.
7. Jensen R, Flint JC. 1963. Intratubular seminomas in tests of sheep. *Journal of Comparative Pathology*, 73: 146-149.
8. Watt DA. 1971. Seminoma in a sheep. *Australian Veterinary Journal*, 47 (8): 405-406.
9. Benazzi C, Sarli G, Brunetti B. 2004. Sertoli cell tumour in a cat. *Journal of Veterinary Medicine A. Physiology, Pathology, Clinical. Medicine*. 51: 124-126.
10. Miller MA, Hertnett SE, Ramos-Vara JA. 2007. Interstitial cell tumor and Sertoli cell tumor in the testis of a cat. *Veterinary Pathology*, 44(3): 394-397.
11. Schmidt RE, Reavill DR, Phalen D. 2003. Reproductive system. En: Schmidt R, Reavill D, Phalen D. *Pathology of pet and aviary birds*. Iowa State Press, Ames (IA), USA: Willey Blackwell. pp. 109-120.
12. Drury RR. 2004. Tumors of pet birds. *Veterinary Clinics: Exotic Animal Practice,* 7: 37-560.
13. Saied A, H. Beaufrére H, Tully TN Jr, Wakamatsu N. 2011. Bilateral seminoma with hepatic metastasis in a cockatiel (*Nymphicus hollandicus*). *Journal of Avian Medicine and Surgery,* 25 (2):126-131.
14. Turk JR, Kim J, Gallina AM.1981. Seminoma in a pigeon. *Avian Disease*, 25 (3):752-755.
15. Dillehay DL, Lehner ND. 1990. Diagnostic exercise: abdominal mass in a male pigeon. *Laboratory Animal Science*, 40(2):202-203.
16. Razmyar J, Dezfoulian O, B. Shojadoost, Masoudifard M, Peighambari SM. 2005. Sertoli cell tumor in a pigeon (*Columba livia*). *Journal of Avian Medicine and Surgery*, 19 (4):286- 288.
17. Bédard C, Lair S, Langlois I. 2007. What is your diagnosis? Coelomic mass in a rock dove (*Columba livia*). *Veterinary Clinical Pathology*, 36(3):303-305.
18. Shimonohara N, Hollland CH, Lin TL, Wigle WL. 2013. Naturally occurring neoplasms in pigeons in a research colony: A Retrospective Study. *Avian diseases*, 57(1):133-139.
19. Ganorkar AG, Kurkure NV. 1998. Bilateral seminoma in a duck (*Anas platyrhynchos*). *Avian Pathology,* 27(6):644-645.
20. Mutinelli, F, Vascellari M, Bozzato E. 2006. Unilateral seminoma with multiple visceral metas metastases in a duck (*Anas platyrhynchos*). *Avian Pathology*, 35 (4):327-329.
21. Leach S, Heatley JJ, Pool RR Jr, Spaulding K. 2008. Bilateral testicular germ cell-sex cord-stromal tumor in a pekin duck (*Anas platyrhynchos domesticus*). *Journal of Avian Medicine and Surgery,* 22(4):315-319.
22. Golbar HM, Izawa T, Kuwamura M, Yonezawa M, Yamate J. 2009. Malignant seminoma with multiple visceral metastases in a guinea fowl (*Numida meleagris*) kept in a zoo. *Avian Disease*, 53(1):143-145.
23. Kurkure NV, Pande VV, Thomas F, Bhandarkar AG. 2006. A seminoma in a monorchid guinea fowl (*Numida meleagris*). *Journal of Veterinary Medicine A. Physiology, Pathology, Clinical. Medicine,* 53(1):22-23.
24. Goto N, Mitamura A, Fujii S, Sato A. 1986. A case of seminoma in black swan. *Nipon Juigaku Zasshi,* 48(6):1297-1299.
25. Uetsuka K, Suzuki T, DoiK, Nunoya T. 2012. Malignant Sertoli cell tumor in a goose (*Anser cygnoides domesticus*). *Avian Diseases Digest*, 7(4): e50-e50.
26. Sesterhenn R, Ferreira TZ, Fallavena LCD, Pianta C, Moraes-HLS, Kindlein L. 2014. Unilateral Sertolioma as a cause

ISBN: 978

of sudden death by internal bleeding in a *Anser cygnoides goose*. *Arquivo Brasileiro de Medicina Veterinária e Zootecnia*, 66 (4):1010-1014.

27. Dezfoulian O, Cheraghchibashi M, Mostafa Peighambari S. 2015. What Is Your Diagnosis? Coelomic mass in a Mynah. *Journal of Avian Medicine and Surgery* 29(2):149- 151
28. Patnaik AK, Mostofi FK. 1993. A clinicopathologic histologic, and inmunohistochemical study of mixed germ cell-stromal tumors of the testis in 16 dogs. *Veterinary Pathology*, 130: 287-295.
29. Ortega-Pacheco A, Avalos-Borges EA. 2000. Hiperestrogenismo, alopecia y metaplasia escamosa de próstata asociados a un tumor de células de Sertoli en un perro. *Revista Biomedicina*, 11:33-38.
30. Reavill DR, Echols MS, Schmidt RE. 2004. Testicular tumors of 54 birds and therapy in 6 cases. *Proceedings Annual Conference Association of Avian Veteterinarians*, 25: 335-338.
31. Qwston MA, Ramos-Vara JA. 2007. Histologic and immunohistochemical characterization of a testicular mixed germ cell sex cord-stromal tumor and a leydig cell tumor in a dog. *Veterinary Pathology*, 44(6): 936-943.
32. Togni A, Rütten M, Bley CR, Hurter K. 2015. Metastasized Leydig cell tumor in a dog. *Schweiz Arch Tierheilkd*, 57(2):111-115.

ISBN: 978

TUMOR VENÉREO TRANSMISIBLE CON PRESENCIA DE METÁSTASIS GENERALIZADA EN CANINO DE LA RAZA LABRADOR

106

Gutiérrez-Castillo A[1], Valladares CB[1], Castañeda GA[2], López PMB[1], Castro CK[1], Ontiveros GV[1], Quijano HIA[2], Medina ZV[2]

[1]*Facultad de Medicina Veterinaria y Zootecnia. Universidad Autónoma del Estado de* México;
[2] *Facultad de Medicina, Universidad Westhill, Ciudad de México.*
[3] *Hospital* [2]Hospital Veterinario de Pequeñas Especies FMVZ-UAEM

RESUMEN

Se describe el caso de una perra de raza labrador, 9 meses de edad y 16 kg de peso, que fue remitida al Hospital Veterinario de Pequeñas Especies de la FMVZ. La historia clínica refiere un animal que presentó claudicación. En el examen físico general, mostraba un aumento del tejido blando a nivel de la articulación metacarpiana y en la región rostral a nivel de piel se observaron múltiples nodulaciones de tamaños variables y consistencia firme no desplazable e indoloras al tacto, en la región toracolumbar había presencia de diversas nodulaciones de distintos tamaños, algunas ulceradas con secreción serosanguinolenta. Se realizó un examen de citología clínica de los diversos nódulos que resultaron compatibles con una neoplasia de células redondas sugerentes de TVT, se inició terapia antineoplásica haciendo seguimiento con hemogramas, antes de la realización de cada quimioterapia, con respuesta favorable.

Palabras clave: TVT, metástasis, labrador.

ABSTRACT

The case of a labrador dog breed, 9 months old and 16 kg of weight, which was referred to Hospital Veterinario de Pequeñas Especies de la FMVZ. Medical history concerns an animal that presented claudication. In the general physical examination, it showed an increase of soft tissue at the level of the metacarpal joint and the rostral region at skin level multiple nodules of varying sizes and non-scrollable firm consistency were observed and painless touch in the thoracolumbar region had the presence of various nodules of different size, some ulcerated with serosanguinous secretion. Clinical examination of the various nodes by cytology, resulting compatible with a round cell neoplasm suggestive of TVT , antineoplastic therapy was initiated by monitoring blood counts, before the completion of each chemotherapy with favorable response was performed.

Keywords: TVT, metastasis, labrador.

ISBN: 978

INTRODUCCIÓN

El tumor venéreo transmisible (TVT) o tumor de Sticker por lo general es transmisible y transplantable. Afecta principalmente a los órganos genitales externos del macho y de la hembra; en esta última también se le puede hallar en el útero. Este tipo de tumor suele aparecer en perros sexualmente activos[1].

La forma genital del TVT afecta a los perros machos en el pene y prepucio, y a las hembras en la vagina y vulva, teniendo descargas sanguinolentas, presentando olor desagradable asociado a masas visibles con múltiples nódulos, mostrando diferentes formas: pendulantes, nodular, papilar o multilobulada, son firmes, friables, y se desprenden con facilidad los segmentos de tejido trasplantable, pueden tener un tamaño milimétrico pero también alcanzan hasta los 15 cm. Es común que presenten ulceraciones y necrosis e infección bacteriana superficial[2].

Los signos clínicos varían de acuerdo a la localización del tumor y su origen, en el caso de las hembras los signos que puede presentar son: descarga vulvar, tumor en el vestíbulo o canal vaginal, protruyendo a través de los labios vulvares, deformidad de la zona perineal, descarga hemorrágica y confusión con estro[3].

En este tipo de tumor es frecuente una descarga vulvar de tipo sanguinolento que a menudo incluye células neoplásicas.La transmisión ocurre por implante de las células exfoliadas intactas a través de la cópula, para lo cual la mucosa receptora debe estar lesionada antes o durante el coito. A nivel experimental se observó que en perros adultos inmunocompetentes, el Tumor Venéreo Transmisible (TVT) tiende a regresar en forma espontánea en pocos meses, mientras que en los animales inmunodeprimidos tiende a crecer y metastizar[1].

Historia clínica

Paciente canino hembra, de la raza labrador de 9 meses de edad con un peso de 16 kg, que fue remitida al Hospital Veterinario de Pequeñas Especies de la FMVZ; la historia clínica refiere un animal que presentó claudicación, en el examen físico general, mostraba un aumento del tejido blando a nivel de la articulación metacarpiana (Fig.1). Al examen oncológico se observaron múltiples nodulaciones de aproximadamente 3 cm de diámetro, firmes, no desplazables e indoloras al tacto, en región toracolumbar presenta múltiples nodulaciones de diferentes diámetros, algunas ulceradas con secreción serosanguinolenta (Fig. 2).

Figura 1. Aumento de tejido blando en la articulación metacarpiana.

ISBN: 978

Figura 2. Nodulaciones en el área toracolumbar.

Diagnóstico

Tumor Venéreo Transmisible. La exfoliación y trasplante de células neoplásicas es la vía principal de transmisión en mucosa genital, nasal u oral, durante el apareamiento, mordedura, rascado o lamido de los genitales afectados. La implantación del tumor se ve facilitada por la presencia de cualquier lesión en la mucosa o por pérdida de su integridad[3].

Diagnóstico diferencial

De acuerdo a las múltiples nodulaciones se puede hacer diagnóstico diferencial con:
Mastocitoma. Se caracteriza por la presencia de una infiltración eosinofilica marcada, así como degeneración fibrinoide e hialinización de pequeñas arteriolas, acompañada de vasculitis expresada en la infiltración eosinofilica perivascular, así como metacromasia[2].
Histiocitoma. Se presenta comúnmente como una neoplasia cutánea, en la cual las partes profundas se caracterizan por células dispuestas en láminas sólidas separadas por haces de colágena y extendidas hacia la porción superficial del tejido adiposo subcutáneo[4].
Hemangiopericitoma: Es un tumor de origen vascular poco común, se caracteriza por una proliferación de capilares, rodeados por una masa de células fusiformes. Las lesiones subcutáneas pueden ser nódulos pequeños, que consisten en placas induradas y rojas[5].

Los cambios observados a nivel articular eran compatibles con artritis bacteriana por Estafilococos y Estreptococos

ISBN: 978

Pruebas complementarias

Citología: En el nódulo del miembro torácico se observaron incontables neutrófilos, algunos degenerados y en proceso de fagocitosis, en un fondo de eritrocitos abundante, esto se asocia a inflamación neutrofílica séptica. En la citología de los nódulos en dorso se observan incontables células redondas, anisocariosis, macrocariosis, con citoplasma basófilo, el cual contenía vacuolas moderadas, presencia de células mitóticas escasas (Fig. 3), en un fondo de abundantes eritrocitos, lo apreciado en la citología es compatible con Tumor Venéreo Transmisible.

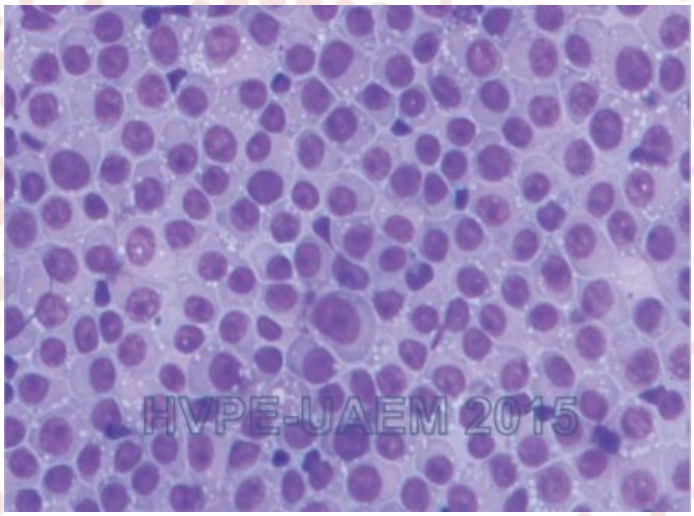

Figura 3. Incontables células redondas y vacuolaciones citoplasmicas típicas de esta neoplasia.

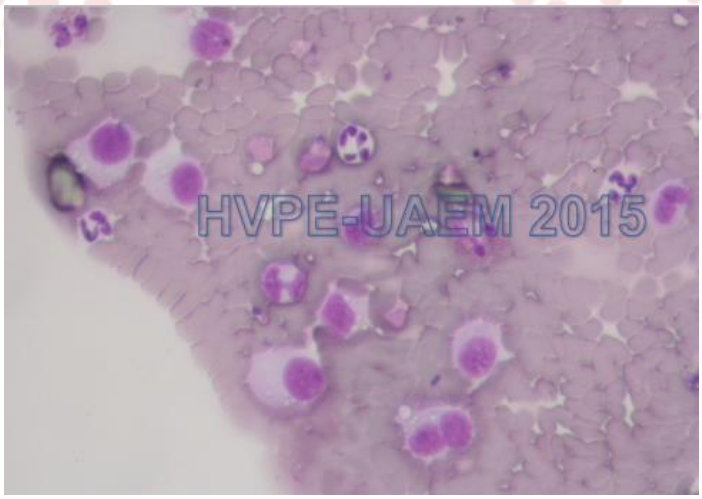

Figura 4. Disminución de las células redondas después del tratamiento.

ISBN: 978

Tabla 1. Hemograma antes del inicio de la terapia antineoplásica.

Hemograma	Perro				%	Abs.	Perro	
Eritrocitos	--	5.5-8.0	$X10^{12}/L$	Leucocitos		12.7	6.0-16.9	$X10^9/L$
Hematocrito	0.49	0.37-0.54	L/L	Linfocitos	12	1.5	1-4.8	$X10^9/L$
Hemoglobina	152	120-180	g/L	Monocitos	--	--	0.15-1.35	$X10^9/L$
V.G.M	--	60-77	f/L	Eosinófilos	12	1.5	0.1-1.35	$X10^9/L$
C.M.H.G	306	300-369	g/L	Basófilos	--	--	Raros	$X10^9/L$
Plaquetas	636	200-900	$X10^9/L$	Mielocitos	--	--	0	$X10^9/L$
%Reticulocitos	--	1.0	%	Metamiel.	--	--	0	$X10^9/L$
#Absoluto Ret	--	>80	$X10^6/L$	N.banda	0.1	0.1	0.0-0.3	$X10^9/L$
IPR	--	>1.0	--	N.segmen.	9.6	9.6	3.0-11.5	$X10^9/L$
P.Plasmáticas	65	60-80	g/L					$X10^9/L$
Observaciones								

Hemograma. Se aprecia una eosinofilia ligera que se asoció a destrucción tisular por el tumor (Tabla 1).

Tratamiento

Quimioterapia con vincristina a dosis de 0.025 mg/kg vía intravenosa, con una aplicación semanal, previa evaluación citológica y hematológica.

El hemograma mostró mielosupresión al día 15 después de iniciada la terapia (Tabla 2), por lo que el tratamiento fue suspendido temporalmente. Se envió a casa con cefalexina (30mg/kg) y omeprazol (20mg/kg).

ISBN: 978

Tabla 2. Hemograma día 15 después del inicio de la terapia antineoplásica

Hemograma		Perro			%	Abs.	Perro	
Eritrocitos	--	5.5-8.0	$X10^{12}/L$	Leucocitos		11.30	6.0-16.9	$X10^{9}/L$
Hematocrito	0.45	0.37-0.54	L/L	Linfocitos	10	1.13	1-4.8	$X10^{9}/L$
Hemoglobina	149	120-180	g/L	Monocitos	**4**	0.4	0.15-1.35	$X10^{9}/L$
V.G.M	--	60-77	f/L	Eosinófilos	**21**	**2.3**	0.1-1.35	$X10^{9}/L$
C.M.H.G	323	300-369	g/L	Basófilos	--	--	Raros	$X10^{9}/L$
Plaquetas	253	200-900	$X10^{9}/L$	Mielocitos	--	--	0	$X10^{9}/L$
%Reticulocitos	--	1.0	%	Metamiel.	--	--	0	$X10^{9}/L$
#Absoluto Ret	--	>80	$X10^{6}/L$	N.banda	1	0.1	0.0-0.3	$X10^{9}/L$
IPR	--	>1.0	--	N.segmen.	66	7.4	3.0-11.5	$X10^{9}/L$
P.Plasmáticas	61	60-80	g/L					$X10^{9}/L$
Observaciones								

Después de iniciada la quimioterapia se observó que se incrementó el número de eosinófilos lo cual se asocia a la muerte celular provocada por la vincristina, no se aprecia mielosupresión importante en este caso.

DISCUSIÓN Y CONCLUSIÓN

La metástasis se presenta usualmente por las condiciones fisiológicas subóptimas en las que está el perro, como inmunosupresión, desnutrición o en animales muy jóvenes. El diagnóstico clínico de tumor venéreo transmisible con metástasis generalizada se basó por la presencia de múltiples nodulaciones de tamaños variables con secreción serosanguinolenta en todo el dorso y se confirmó mediante improntas y aspirado con aguja fina, de las nodulaciones y los hallazgos en los hemogramas indicaron una eosinofilia asociada a daño tisular crónico. Esta neoplasia se presenta principalmente en caninos de porte medio con edad de 1-15 años (promedio 7 años) y son más afectados los machos. Sin embargo, algunos autores reportan mayor frecuencia de presentación en hembras con un 52-72%[6]. En este caso la respuesta favorable a la quimioterapia indicó que efectivamente se trataba de TVT, la terapia aún no concluye, por lo que se espera que responda con remisión total.

IMPORTANCIA CLÍNICA

La importancia clínica de este caso reside en que esta paciente fue recuperada de la calle por lo que estuvo en contacto con otros perros de su condición, existiendo de este modo, una probabilidad muy alta de que diseminara esta enfermedad.

ISBN: 978

REFERENCIAS

1. Martínez, Mastoby, Ballut, Cardona J.Tumor venéreo transmisible (TVT) de localización extragenital. Revista MVZ Córdoba. 2002; 7: 168-170.
2. Thomas C. J. y Ronald D. (1990): Patología veterinaria, Edit. Hemisferio Sur, Argentina.
3. De la Sota P, D ´Amico P, Adagio G, Noia L, Gobello M. C. Tumor Venéreo Transmisible en el perro. Facultad de Ciencias Veterinarias.2004; 6: 1515-1883.
4. Jubb K.V.F., Kennedy P.C., Palmer N. (1991) Patología de los Animales Domésticos, Edit. Hemisferio Sur, Uruguay.
5. Copite M, Da Silva E, Cavallera E, Monzón N, Batan V.J, Guarache A, Miquilarena E. Hemangipericitoma. Dermatología Venezolana.1994; 32(3):133-136.
6. Salamanca S.; Santander B.A.; García T., Romero S.; Rondón B.I.S.Tumor venéreo transmisible (TVT) con metástasis pulmonar: Reporte de caso. Universidad de Los Llanos Meta, Colombia. 2008; 12(2):162-170.

ISBN: 978

VIRUELA AVIAR SISTÉMICA EN CANARIOS (*Serinus canaria*)

107

Ávila RV[1*], Díaz MV[2], Gómez VG[3], Sánchez GF[3]

[1] *Facultad de Medicina Veterinaria y Zootecnia. Universidad Veracruzana (FMVZ-UV)*
[2] *Clínica Privada en Medicina de Aves de Ornato, Compañía y Silvestres.*
[3] *Departamento de Medicina y Zootecnia de Aves. Facultad de Medicina Veterinaria y Zootecnia. Universidad Nacional Autónoma de México. (FMVZ-UNAM)*
Correspondencia: Félix D. Sánchez Godoy spuma91@hotmail.com

RESUMEN

Un lote de 679 canarios (*Serinus canaria*) importados de distintas partes de Europa tuvo una mortalidad del 25% en días posteriores a su llegada a México, los signos clínicos fueron anorexia, baja de peso, depresión, disnea y plumaje erizado. Las lesiones macroscópicas más significativas a la necropsia fueron, placas de color blanco amarillo sobre la mucosa de las vías aéreas altas y orofaringe, fibrina en sacos aéreos y pulmones con neumonía. En la histopatología de los órganos afectados se observó hiperplasia epitelial, degeneración hidrópica y cuerpos de inclusión intracitoplasmáticos eosinofílicos; el aislamiento viral fue positivo a un *Avipoxvirus*. De acuerdo a los signos clínicos, la mortalidad y la distribución de las lesiones se sugiere a un *Canarypoxvirus* como la causa de enfermedad y muerte de los canarios en su presentación sistémica que es raramente reportada en las aves.

Palabras clave: Viruela aviar sistémica, *Avipoxvirus*, canarios, *Serinus canaria, Canarypoxvirus.*

SYSTEMIC AVIAN POX IN CANARIES (*Serinus canaria*)

ABSTRACT

A batch of 679 canaries (*Serinus canaria*) imported from different parts of Europe had a mortality of 25% after its arrival to Mexico; clinical signs were anorexia, weight loss, depression, dyspnea and bristling plumage. The most significant gross lesions at necropsy were, yellow white plates on the mucosa of the upper airways and oropharynx, fibrin in air sacs and lungs with pneumonia. In the histopathology of the affected organs epithelial hyperplasia, hydropic degeneration and eosinophilic intracytoplasmic inclusion bodies it was observed and virus isolation was positive to a Avipoxvirus. According to clinical signs, mortality and distribution of lesions suggests a canarypox as the cause of illness and death of canaries in systemic presentation that is rarely reported in birds.

Key words: Systemic avian pox, *Avipoxvirus*, canaries, *Serinus canaria, Canarypoxvirus.*

ISBN: 978

INTRODUCCIÓN

La viruela aviar es una enfermedad viral cosmopolita que afecta tanto a aves domésticas (pollos, pavos y codornices), de ornato (canarios, pichones y psitácidos) y silvestres. Está enfermedad es causada por diferentes especies de virus que pertenecen al género Avipoxvirus de la familia Poxviridae. Son virus envueltos con forma de bloque o ladrillo, con ADN de cadena doble y medidas aproximadas de 330 x 280 x 200 nm9 (Tripathy & Reed, 2013). Los nombres de las diferentes especies de avipoxvirus se han designado en relación a la especie que sirve de hospedador (McLachlan & Dubovi, 2011). Causan una enfermedad de diseminación lenta que se caracteriza por el desarrollo de lesiones nodulares proliferativas discretas en partes del cuerpo donde no hay plumas (forma cutánea) o lesiones proliferativas fibrino-necróticas en la mucosa de las vías respiratorias altas, orofaringe y esófago (forma diftérica) (Branson WR, 1997; Tripathy & Reed, 2013).

HISTORIA CLINICA

Una importación de 679 canarios de 1 a 2 años de edad, llegaron al aeropuerto de la Ciudad de México el día 13 de enero del 2015, las aves fueron concentradas en Sevilla, España. Las aves provenían de Holanda, Portugal, Italia y España. Los canarios pasaron la aduana 6 días después, durante su estancia fallecieron 80 aves, posteriormente fueron llevados a otra cuarentena privada, las instalaciones eran voladeras de 1.20 m de largo por 42 cm ancho por 45 cm de alto con capacidad de 40 a 50 aves, el sustrato de la jaula es de papel, comederos y bebederos de plástico, la temperatura ambiental se encontraba entre 10 a 19º C. La alimentación consistía en semillas y una mezcla de brócoli, chícharo, pepino, manzana, sémola de trigo, Silimarina (Neocholal®), Omega 3, 6, 9, y pasta seca para canarios. El agua se proporcionaba ad libitum. Los signos clínicos detectados fueron anorexia, baja de peso, depresión, plumaje erizado, inflamación del área periocular con presencia de exudado serosos y formación de costras, pérdida de plumas, dificultad respiratoria (disnea) y debilidad por varios días hasta la muerte. El número total de aves que murieron fue de 168, 11 de las aves que murieron fueron enviadas para estudio post mortem al laboratorio de diagnóstico e investigación en enfermedades de las aves del departamento de Medicina y Zootecnia de las Aves de la FMVZ-UNAM.

HALLAZGOS POST MORTEM

En la inspección externa la piel y las plumas exhiben abundante cantidad de estructuras parasitarias que miden 0.2 cm de largo, compatibles con ácaros, así mismo se observa abundante cantidad de huevecillos adheridos a las plumas (7/11 aves). El párpado se encuentra aumentado de tamaño y de aspecto húmedo (3/11 aves). El pico presenta una coloración morado-azul (interpretada como cianosis) (6/11 aves). Las plumas pericloacales se encuentran moderadamente apelmazadas por heces y uratos (3/11 aves). Los miembros posteriores se encuentran resecos y con descamaciones (2/11 aves), la orofaringe y la coana palatina presenta placas de color blanco-amarillo de aproximadamente 1-2 mm de diámetro (2/11 aves). La condición corporal de las aves se encuentra entre 1 y 3, los pesos oscilan entre 10 a 20 gramos. Los sacos aéreos presentan moderada cantidad de material semilíquido de color amarillo (interpretado como fibrina) (6/11 aves). Los pulmones exhiben áreas multifocales de color rojo oscuro y

ISBN: 978

firmes al tacto (8/11aves). El resto de los aparatos y sistemas no presentan cambios patológicos significativos.

LESIONES MICROSCOPICAS

En la piel, párpado, cornete nasal, laringe-tráquea se observa proliferación de células epiteliales (interpretado como hiperplasia), que exhiben degeneración hidrópica y números cuerpos de inclusión de tamaño variable intracitoplasmáticos eosinofílicos. En el pulmón se observa que la luz de los bronquios y parabronquios se encuentra parcialmente ocluida por moderada cantidad de material eosinofílico homogéneo (interpretado como edema), así mismo se observa proliferación severa de células epiteliales, que se disponen formando papilas, algunas de estas exhiben degeneración hidrópica y cuerpos de inclusión intracitoplasmáticos eosinofílicos. En otras secciones los parabronquios presentan moderada cantidad de células inflamatorias compuestas por heterófilos y macrófagos entremezcladas con detritus celulares y colonias bacterianas de morfología cocoide, en otras zonas se aprecia necrosis del parénquima pulmonar entremezcladas con detritus celulares, heterófilos y estructuras micóticas que exhiben hifas, septadas y con ramificaciones dicotómicas (compatibles con hifas de Aspergillus sp). En el istmo de la unidad proventrículo molleja se observan áreas multifocales de erosión, así como, abundante cantidad de estructuras micóticas compatibles con hifas, alargados, septadas y sin ramificaciones que miden 2µm de ancho por 20µm (Compatibles con hifas de Macrorhabdus ornithogaster). En el citoplasma de algunas células epiteliales de las vellosidades intestinales se observan estructuras parasitarias compatibles con protozoarios (Isospora sp). En el bazo se aprecia proliferación moderada multifocal de células reticuloendoteliales y en el citoplasma de algunas de ellas se observan cuerpos de inclusión intracitoplasmáticos eosinofílicos.

PRUEBAS COMPLEMENTARIAS

Se tomaron muestras de tráquea, pulmón y ojo, que fueron enviadas para aislamiento de viruela aviar en embrión de pollo. Los embriones fueron inoculados por la membrana corioalantoide, incubados por 7 días a 37°C (Brandly, 1941; Tripathy & Reed, 2013). La mortalidad fue supervisada diariamente; al séptimo día de incubación se sacrificaron los embriones y se examinaron las membranas corioalantoideas. Se observó un severo engrosamiento generalizado de las membranas y lesiones focales de color blanco-amarillo sugerente a material caseoso. Las muestras de membrana fueron fijadas en formol al 10% y enviadas para histopatología, en donde se apreció hiperplasia epitelial, degeneración hidrópica y cuerpos de inclusión intracitoplasmáticos eosinofílicos consistentes con Viruela Aviar (Tripathy & Reed, 2013).

CRITERIO DIAGNÓSTICO

La presencia de cuerpos de inclusión intracitoplasmáticos eosinofílicos con degeneración hidrópica y la hiperplasia de células epiteliales de piel, párpado, cornete nasal, laringe-tráquea, pulmón y bazo, aunado a las lesiones macro y microscópicas apreciadas en la membrana corioalantoidea de los embriones de pollo, indican que la causa de enfermedad y muerte de estos canarios se encuentra asociado a un proceso infeccioso de

ISBN: 978

etiología viral por avipoxvirus en su presentación sistémica. Así mismo se encontraron lesiones asociadas a microorganismos secundarios como *Isospora* sp, *Aspergillus* sp y *Macrorhabdus ornithogaster*.

DIAGNOSTICOS DIFERENCIALES

La presencia de cuerpos de inclusión intracitoplasmáticos eosinofílicos en células epiteliales es una lesión patognomónica de Viruela aviar (Tripathy & Reed, 2013) y es completamente diferente de otras infecciones virales en donde se documentan cuerpos de inclusión intranucleares. Las lesiones macroscópicas descritas en párpado deben diferenciares de Micoplasmosis en donde microscópicamente se observa blefaritis linfoproliferativa, así mismo las lesiones en mucosa de la orofaringe deben diferenciares de deficiencia de vitamina A y Tricomoniasis. En la deficiencia de vitamina A microscópicamente se observa metaplasia escamosa de las glándulas salivales, en la tricomoniasis se observan extensas zonas de necrosis e inflamación entremezcladas con los protozoarios. (Tripathy, 1993; Tripathy & Reed, 2013).

DISCUSIÓN Y CONCLUSIONES

Las infecciones por el virus de la viruela aviar generalmente tiene dos presentaciones la cutánea o seca y la diftérica o húmeda, la forma cutánea es una enfermedad de difusión lenta, que se caracteriza por el desarrollo de pápulas, pústulas, costras y nódulos en las área aptéricas de la piel, como la cresta, barbillas, párpados, zonas perioculares, comisura del pico, cere, áreas ventrales de las alas, piel del tibiotarso, y los dedos de las patas (Branson, 1997; Tripathy & Reed, 2013). La diftérica se caracteriza por presentar lesiones fibrino-necróticas en las mucosa del tracto digestivo y vías respiratorias altas (Phalen, 1997), en este caso se encontraron lesiones de los dos tipos, sin embargo uno de los órganos más afectados fue el pulmón en donde se encontró una neumonía proliferativa epitelial con degeneración hidrópica y cuerpos de inclusión intracitoplasmáticos eosinofílicos, estos mismos cuerpos fueron observados en el bazo, lo que concuerda con la presentación sistémica de viruela aviar que especialmente se presenta en canarios en donde pueden ocasionar principalmente signos respiratorio con elevada mortalidad (Donnelly & Crane, 1984; Johnson & Castro 1986; Shivaprasad *et al,* 2009) como ocurrió en este caso en donde el porcentaje de mortalidad fue de 25%, este tipo de presentación generalmente se asocia a Canaripoxvirus de alta virulencia, sin embargo las condiciones de estrés de las aves debido al transporte, hacinamiento, cambios de temperatura y mala nutrición, también pueden favorecer una mayor mortalidad. La presentación sistémica generalmente tiene un curso agudo, sin manifestaciones clínicas que produce mortalidad entre el 70 al 100% de las aves (Shivaprasad *et al*, 2009) y se observa en canarios y pinzones como ocurrió este caso, así mismo la mayoría de las aves mostraron signos respiratorios y lesiones en el pulmón y solo algunas de ellas mostraban lesiones en piel y orofaringe, por lo que se sugiere que la vía de entrada del virus fue a través de la vía respiratoria ya que se sabe que el virus se pueden trasmitir mediante los aerosoles generados por las aves infectadas y la ingesta de alimento y agua contaminados (Branson, 1997), ya que el virus puede penetrar las mucosas sin que exista un daño previo. No existe un tratamiento antiviral específico, sin embargo las lesiones cutáneas deben recibir una limpieza adecuada, pueden ser

ISBN: 978

debridadas y ser tratadas con antimicrobianos para evitar las infecciones bacterianas secundarias (Branson, 1997; Phalen, 1997). Para facilitar la recuperación puede emplearse antibioterapia sistémica, terapia de líquidos y vitamina A. El principio fundamental para el control de la viruela se basa en la interrupción en la transmisión del virus, una adecuada prevención inicia con el control de los vectores; es necesario identificar y eliminar los sitios de reproducción y reposo de mosquitos así como la población adulta de mosquitos, así mismo, es recomendable la separación de aves afectadas lo que disminuye la cantidad de virus disponible para los vectores y reduce la transmisión por contacto entre aves infectadas y no infectadas. Se debe considerar al virus enzoótico en la mayoría de las parvadas de canarios, aves de cualquier edad son susceptibles (Burnet & Lush, 1936).

Las lesiones macro y microscópicas, aunadas al aislamiento viral indican que la causa de enfermedad y muerte de los canarios se encuentra asociada a un Avipoxvirus y de acuerdo a la especie afectada se sugiere la participación de un Canaripoxvirus, ocasionando una presentación sistémica con elevada morbilidad y mortalidad (Shivaprasad *et al*, 2009), en donde la principal vía de entrada del virus fue la respiratoria por inhalación de partículas virales presentes en el ambiente. Los factores de estrés (transporte, hacinamiento, desnutrición etc.) pueden contribuir a una mayor virulencia del virus así como la infección por Aspergillus sp, Macrorhabdus ornithogaster e Isospora sp, esto se ha documentado en otros casos (Donnelly & Crane, 1984; Johnson & Castro, 1986; Shivaprasad *et al*, 2009).

REFERENCIAS

Brandly CA. 1941. Methods of eggs inoculation and observation and collection of membranes. En: Brandly C.A. Propagation of Fowl and Pigeon Pox Viruses in Avian Eggs and Use of Egg Cultivated Viruses for Inmunization. Urbana, Illinois, EUA: University of Illinois. Parte II: 319-326.

Branson WR. 1997. Pox viruses. En: Branson W. Ritchie. Avian viruses. Lake worth, FL, EUA: Wingers Publishing Inc. Chapter 10: pp. 285-311.

Burnet FM, Lush D. 1936. The immunological relationship between Kibuth's canary virus and fowl pox. The British Journal of Experimental Pathology. 17(4), 302-307. http://www.ncbi.nlm.nih.gov/pmc/articles/PMC2065117/ [consulta: 11 mar 2016].

Donnelly TM, Crane LA. 1984. An Epornitic of Avian Pox in a Research Aviary. Avian deseases. 28 (2), 517-525. http://www.jstor.org/stable/1590360?seq=1#page_scan_tab_contents [consulta: 8 mar 2016].

Johnson BJ, Castro AE. 1986. Canarypox causing high mortality in an aviary. Journal of the American Veterinary Medical Association. 189, 1345-1347. http://europepmc.org/abstract/med/3025141 [consulta: 03 mar 2016].

McLachlan JN, Dubovi JE. 2011. Poxviridae. En: McLachlan JN, Dubovi JE (eds). Fenner´s Veterinary Virology. 4th edition. San Diego, CA, EUA: Elsevier Inc. Capitulo 7: pp. 162-163.

Phalen ND. 1997. Poxviruses. En: Altman RB, Clubb SL, Dorrestein GM (eds). Avian Medicine

ISBN: 978

and Surgery. Philadelphia, PA, EUA: Saunders Editorial. Chapter : pp. 300-304.

Shivaprasad HL, Kim T, Tripathy DM, Woolcock PR, Uzal F. 2009. Unusual pathology of canary poxvirus infection associated with high mortality in young and adult breeder canaries (Serinus canaria). Avian Pathology. 38:4, 311-316. http://www.tandfonline.com/doi/abs/10.1080/03079450903061643 [consulta: 3 mar 2016].

Tripathy DM. 1993. Avipox viruses. En: McFerran JB & McNutty MS (eds). Virus Infection of Birds. New York, NY, EUA: Elsevier Inc. Chapter 1: pp. 5-15.

Tripathy DM, Reed MW. 2013. Pox. En: Swayne ED. Deseases of poultry. 13th Edition. Ames, Iowa, EUA: Wiley-Blackwell. Chapter 10: pp. 333-348.

Tripathy DM. 2015. Viruela aviar. En: Brugere-picoux J, Vaillancourt JB (eds). Manual de patología aviar. París, Francia: AFAS. Capitulo 31: pp. 209-213.

ISBN: 978

108

TUMORES EN RUMIANTES ASOCIADOS A RADIACIÓN ULTRAVIOLETA. INFORMES DE CASOS

Ingalls, VRE*[1], Lemus, RV[1], Domínguez, HYM[1], Yabuta, AK[1], Candanosa, AIE[1]

[1] Centro de Enseñanza, Investigación y Extensión en Producción Animal en Altiplano (CEIEPAA), Facultad de Medicina Veterinaria y Zootecnia (FMVZ), Universidad Nacional Autónoma de México (UNAM).
Correspondencia: galls_in@hotmail.com

RESUMEN

El objetivo del presente trabajo es informar la presentación de dos casos de carcinoma de células escamosas (CCE) en rumiantes y la asociación que existe con la exposición prolongada a radiación ultravioleta (UV) de la luz solar, para enfatizar la importancia de los sombreaderos en las instalaciones productivas. La historia clínica refiere a un bovino de raza Holstein, hembra de 9 años, que presentó engrosamiento y nódulos en tejidos perioculares y a una cabra de raza Saanen, hembra de 4.5 años de edad, que presentó múltiples nódulos en piel de glándula mamaria. Los tejidos de neoformación fueron extirpados y remitidos al laboratorio de patología del CEIEPAA. El diagnóstico para ambos casos fue CCE en tejidos oculares y perioculares de bovino y piel de glándula mamaria de cabra.

Palabras claves: carcinoma de células escamosas, bovino, cabra, radiación ultravioleta, sombreaderos.

ABSTRACT

The aim of this paper is to report the presentation of two cases of squamous cell carcinoma (SCC) in ruminants and the association that exists with prolonged exposure to ultraviolet radiation (UV) from sunlight, to emphasize the importance of the use of shade in production installations. The clinic history refers to a Holstein cow, female 9 years, who presented thickening and nodules in periocular tissues and a goat Saanen, female 4.5 years of age, who presented multiple nodules in mammary gland skin. The neoplastic tissues were removed and sent to the patology laboratory of CEIEPAA. The diagnosis for both cases was CCE in ocular and periocular tissues of bovine and skin of mammary gland of goat.

Keywords: squamous cell carcinoma, bovine, goat, ultraviolet radiation, shade.

INTRODUCCIÓN

Las neoplasias de piel y tejido subcutáneo son los trastornos neoplásicos más reconocidos en los animales de producción (Ahmed y Hassanein, 2012), debido a que llegan a detectarse con mayor facilidad por el personal encargado de los animales y el

ISBN: 978

médico veterinario, de manera accidental o en inspecciones de rutina. El carcinoma de células escamosas (CCE) es un tumor maligno derivado de los queratinocitos de la epidermis (Teifke y Lohr,1996), que se presenta en diferentes tejidos, prevaleciendo en aquellos con piel despigmentada sin pelo y con lesiones anteriores (Carvahlo et al., 2012), como en las orejas, el hocico, la glándula mamaria, el perineo, el ano, la vulva (Ahmad y Hassanein, 2012) y tejidos oculares y perioculares, especialmente en la superficie epitelial de la conjuntiva, unión corneo-escleral, la membrana nictitante, la córnea y la piel del párpado (Tsujita y Plummer, 2010). Sin embargo también hay reportes en órganos internos como el pulmón, esófago y vejiga, entre otros tejidos (Ratushny et al., 2012). Clínicamente se van a presentar como placas cutáneas, con zonas irregulares, cóncavas, papilares o fungiformes, que varían de tamaño de milímetros a varios centímetros; generalmente se observa alopecia, eritema y ulceración, pudiendo ser únicos o múltiples. El CCE afecta a diferentes especies, comúnmente al ganado bovino, caballos, perros y gatos, y en menor frecuencia al ganado ovino y caprino (Goldshmidt y Hendrick, 2002). Se ha reportado alrededor del mundo, en los cinco continentes, y se ha establecido como la neoplasia principal en los animales de producción (Carvalho et al., 2012). En América, y puntualmente en los Estados Unidos, es el tumor maligno más frecuente en el ganado y responsable de pérdidas económicas significativas (Tsujita y Plummer, 2010; Witcock, 2007).

Entre los factores predisponentes para el desarrollo de CCE están la susceptibilidad por raza, infecciones virales, edad, género, condiciones nutricionales y la exposición prolongada, directa e intensa a la radiación ultravioleta (UV) de la luz solar (Tsujita y Plumme, 2010; Cabrera y López-Nevot, 2006; Ahmed y Hassanein, 2012). La radiación UV, se ha planteado en diversos estudios, ser el factor desencadenante del CCE, ya que causa modificaciones en el DNA y la formación de dímeros de pirimidina tipo ciclobutano (CPDs); de manera normal estas modificaciones son reparadas por los mecanismos celulares de escisión de nucleótidos (NER, *nucleotide-excision repair*) y de escisión de bases (BER, *base-excision repair*). El efecto acumulativo de modificaciones no reparadas puede desencadenar la aparición de mutaciones puntuales en genes diana como el gen supresor de tumores p53 (Cabrera y López-Nevot, 2006); este gen codifica para una fosfoproteína nuclear de 53 kDa, que funciona como un regulador de crecimiento y proliferación celular, funciona en el control del ciclo celular, en la reparación del DNA y en la apoptosis celular (Tsujita y Plummer, 2010).

El objetivo del presente estudio es informar de dos casos de CCE uno en tejido ocular y periocular de una vaca de raza Holstein, hembra de 9 años de edad y otro en piel de glándula mamaria de una cabra de raza Saanen, hembra de 4.5 años de edad y que se suman al caso reportado con anterioridad de una cabra, Saanen, hembra de siete años de edad con CCE en glándula mamaria. Además se busca concientizar sobre la asociación directa que existe entre la presentación de CCE y la exposición prolongada a radiación ultravioleta, con el objetivo de plantear la importancia de los sombreaderos en las instalaciones productivas.

ISBN: 978

HISTORIA CLÍNICA

Se trata de dos casos remitidos a la Unidad de Servicios de Diagnóstico y Constatación del CEIEPAA de la FMVZ de la UNAM, durante el año 2015. El centro se localiza en el Km. 8.5 de la carretera federal Tequisquiapan-Ezequiel Montes del municipio de Tequisquiapan, Querétaro. El hato está formado por vacas de raza Holstein, Jersey y cruza de ambas, mientras que las cabras por raza Alpino Francés, Toggenbourg, Saanen, Boer y cruzas. En ambos hatos la alimentación se basa en el pastoreo de praderas mixtas de alfalfa, orchad, ray grass y pastos nativos, así como suplementación con ensilado, heno de alfalfa, triticale, green perenne y concentrado comercial para cada etapa de producción. Las cabras pastorean un promedio de 6 horas al día, en un horario de 9:00 a 15:00 horas, posteriormente van a un corral circular con sombreaderos pequeños. Mientras que las vacas permanecen en potrero durante todo el día, a excepción de los dos ordeños y la suplementación en corral que se realiza dos veces al día. El régimen de temperatura en Tequisquiapan es isotérmico con una temperatura promedio en primavera de 28.9°C, mínima de 8°C y máxima de 38°C y en invierno de 22.4°C, mínima de 0°C y máxima de 29°C,y una precipitación pluvial promedio anual de 388.42 mm. Los animales remitidos pertenecían al hato lechero de bovinos productores de leche y al sistema caprino de doble propósito orientado a la producción de leche y cabritos para abasto, respectivamente. El caso 1 es un bovino, hembra, de raza Holstein, de 12 años de edad, que presentó engrosamiento y nódulos en tejidos perioculares. El caso 2 es una cabra, hembra, de raza Saanen, de 4.5 años de edad, que presentó 3 nódulos en glándula mamaria.

HALLAZGOS ANATOMOPATOLÓGICOS

Descripción macroscópica

Caso 1: Se recibe un ojo con párpados y tejidos perioculares que mide 8.5 X 6.3 X 3.5 cm. Al retirar los párpados se presenta un engrosamiento y endurecimiento con varias formaciones nodulares que van de 0.5 a 1.9 cm de diámetro aproximadamente. Estas son de color amarillo, al corte tienen una superficie irregular de color amarillo claro poco vascularizado de consistencia firme y áreas de ulceración (Figura 1).

ISBN: 978

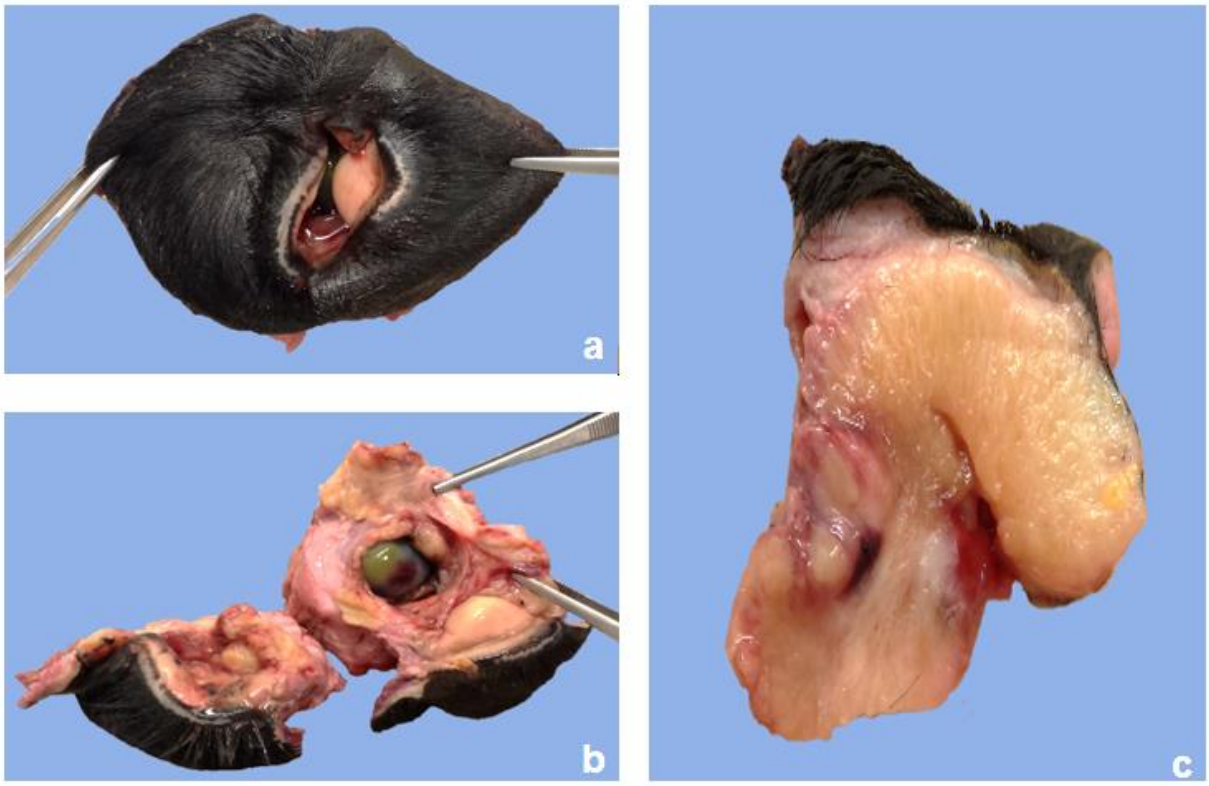

Figura1. Aspecto macroscópico de los párpados y el ojo afectados con CCE. a) CCE en párpado; b) Se observa atrofia del ojo ; c) CCE en párpado. Al corte se observa superficie irregular de color amarillo claro, poco vascularizado de consistencia firme. Bovino, Holstein, 12 años.

Caso 2: Nódulos bien delimitados, exofíticos, con superficie irregular, de color café oscuro y consistencia firme. El tamaño de los nódulos son de 1.5 x 0.5 cm, 1.0 x 0.5 cm y 0.5 x 03.cm. Al corte se aprecian sólidos y con superficie de color blanco con hemorragias (petequias y equimosis) y pequeñas zonas de necrosis (Figura 2).

Figura1. a) CCE en glándula mamaria; b) Aspecto macroscópico del nódulo extraído; al corte se observa de color blanco y zona de necrosis; c) Nódulo de color café oscuro y superficie irregular. Cabra, Saanen, 4.5 años

ISBN: 978

Hallazgos microscópicos

Caso 1: Muestra de tejido de neoformación que presenta la superficie ulcerada extensamente con infiltración de linfocitos y macrófagos. Está compuesto por células de origen epitelial indiferenciadas que se arreglan en islas, estas células presentan anisocariosis, anisocitosis, anisonucleosis, el citoplasma se presenta en cantidades variables eosinofílico homogéneo y fibrilar. Las islas se introducen en el tejido conectivo y tejido de granulación, algunas presentando ovillos de queratina; las células neoplásicas se encuentran invadiendo alrededor del nervio óptico y zonalmente en la córnea. Hay 1 a 2 mitosis atípicas por campo 40X. También se observan numerosos focos de linfocitos y macrófagos que se disponen entre los tejidos conectivo y muscular, así como en la córnea. Alrededor del cristalino se observan fibroblastos y colágena abundante. La córnea además presenta abundante colágena que produce el engrosamiento. En los procesos ciliares se observó infiltración linfocitaria de moderada a abundante, zonal.

Caso 2: Muestras de secciones histológicas de piel en las cuales el estrato córneo de la epidermis está engrosado por láminas de queratina y queratinocitos nucleados (paraqueratosis). De la misma manera, la epidermis se encuentra notablemente amplificada por células del estrato espinoso y lúcido de manera irregular, de tal forma que semeja emitir proyecciones hacia la dermis profunda. La membrana basal está interrumpida e infiltrada por células neoplásicas, que en la dermis superficial forman múltiples islas de células poliédricas con uniones intercelulares muy evidentes y un centro ocupado por láminas concéntricas de queratina. Los bordes citoplasmáticos están parcialmente definidos y se aprecia moderada cantidad de citoplasma denso. El núcleo es pleomórfico con membrana nuclear irregular, cromatina eucromática, uno a dos nucléolos evidentes y no más de 4 mitosis por campo de 40x.

Diagnóstico morfológico

En ambos casos el diagnóstico fue: carcinoma de células escamosas.

Criterio diagnóstico

Se realizó con base a los criterios descritos por Goldschmidt y Hendrick, (2002).

Diagnósticos diferenciales

Los diagnósticos diferenciales para el CCE es el carcinoma basoescamoso, el papiloma y el carcinoma in situ. El aspecto microscópico del carcinoma basoescamoso en ocasiones tiene poca diferenciación de los estratos de la epidermis y forma perlas de queratina. En el caso del papiloma es el tumor más frecuente en los bovinos y su aspecto macroscópico papilar puede llegar a confundirse con el CCE. El carcinoma in situ, al ser una neoplasia localizada con pleomorfismo celular puede causar conflicto en su interpretación.

ISBN: 978

DISCUSIÓN

En ambos casos se diagnóstico CCE. En el caso del bovino los tejidos oculares y perioculares, son el sitio anatómico de mayor presentación en la especie, sobre todo en razas que presentan piel clara, como Hereford y Holstein (Goldsmidt y Hendrick, 2002; Carvalho et al., 2005; Tsujita y Plummer, 2010). Mientras que el CCE de la cabra se presentó en la piel de glándula mamaria de cabra, los reportes de casos por Ahmed y Hassanein (2012), registran que la presentación es poco frecuente en esta zona, ya que existe mayor prevalencia en vulva, ano y orejas, y entre las razas más afectadas se encuentra la Saanen.

La etiología del CCE no se ha investigado completamente, sin embrago se han planteado factores asociados como la susceptibilidad por raza, la influencia de la exposición a luz ultravioleta, infecciones virales, edad y género (Tsujita y Plummer, 2010). En cuanto a la edad se concuerda que este tipo de tumor tiene prevalencia en animales de edades avanzadas (Carvalho et al., 2012; Ahmed y Hassanein, 2012). Generalmente en cuestión de género la relación no ha demostrado ser significativa, a pesar de existir mayor número de reportes en hembras que en machos, puesto que la vida productiva de las hembras es mayor y los machos son tempranamente comercializados y destinados para abasto, antes de la posibilidad de desarrollar un tumor (Ahmed y Hassanein, 2012). En un estudio realizado por Carvalho et al. (2012), en hatos lecheros, se reportó que las hembras son las más afectadas, asociando la prevalencia a que el hato se componen principalmente de hembras.

La exposición a radiación ultravioleta se ha mencionado que es un factor asociado, sin embargo investigaciones como la de Teifke y Lohr (1996) y Carvalho et al.(2005) lo describen como agente etiológico, ya que de acuerdo a los resultados de estas investigaciones, utilizando técnicas de inmunohistoquímica, la radiación UV provoca mutaciones en el p53, desempeñando un papel importante en el desarrollo de la mayoría de los CCE, además Ahmed y Hassanein (2012) consideran que la radiación UV también puede ocasionar mutaciones en el genoma de virus y estos a su vez predisponer el desarrollo de CCE.

La exposición prolongada a la radiación UV es uno de los principales factores desencadenantes para el desarrollo de CCE, por lo que es inevitable pensar en la necesidad de contar con sombreaderos en las instalaciones productivas para disminuir la exposición de los animales. Como alternativas de sombra se tiene la natural y la artificial, destacando que la sombra artificial es relativamente de bajo costo, portátil y se implementa rápidamente. Sin embargo en sistemas de pastoreo rotativo, no siempre es posible o práctico proporcionar sombreaderos a los animales, para este caso Beretta et al. (2013), plantea como alternativa el retirar a los animales del pastoreo durante las horas del día de mayor radiación solar y temperatura hacia un área sombreada, entre los efectos positivos de esta acción se encuentran el disminuir el estrés calórico de los animales y mejorar la ganancia de peso. Los beneficios de los sombreaderos podrían contribuir a la disminución de casos de CCE, sobre todo en razas productivas predisponentes.

ISBN: 978

CONCLUSIÓN

En el caso de las unidades de producción en el altiplano mexicano es una realidad la presentación de CCE con relación a la sobreexposición de radiación ultravioleta como en los dos casos presentados en el presente estudio y de los que se tienen reportados con anterioridad, aunque parecerían un número reducido para la población de esta unidad de producción se debe considerar que en ocasiones el problema no es diagnosticado adecuadamente o pasa desapercibido y los animales son enviados al rastro, sin haberse registrado la presentación de tumores. En la actualidad la producción animal debe enfatizar los esfuerzos encaminados a proveer a los animales de bienestar animal y cumplir con el respeto de las cinco libertades, específicamente, hablando de la de libre de enfermedades, el uso de sombreaderos podría contribuir a minimizar la presentación de CCE. No hay que olvidar que un animal cuanto más confort tenga, mejor producirá. Sin embargo son necesarios más estudios para identificar y detallar aún más los factores etiológicos que contribuyen al desarrollo de CCE, de modo que se pueden establecer recomendaciones más precisas para las estrategias de prevención y tratamiento.

REFERENCIAS

Ahmed AF, Hassanein KMA. 2012. Ovine and caprine cutaneous and ocular neoplasms. Small Ruminant Research 106: 189– 200.

Teifke JP, Lohr CV. 1996. Immunohistochemical detection of P53 overexpression in paraffin wax-embedded squamous cell carcinomas of cattle, horses, cats and dogs. J Comp Pathol 114:205–10.

Carvalho FKL, Dantas AFM, Riet-Correa F, Miranda NEG, Simões SVD, Azevedo SS.2012. Risk factors associated with the squamous cell carcinoma occurrence in ruminants and equine in the semiarid of the Paraíba. Pesq. Vet. Bras. 32(9):881-886.

Tsujita H, Plummer CE. 2010. Bovine Ocular Squamous Cell Carcinoma. Vet Clin Food Anim 26 (2010): 511–529.

Ratushny, V., .Gober, M.D., Hick, R., Ridky, T.W., Seykora, J.T. (2012). From keratinocyte to cancer: the pathogenesis and modeling of cutaneous squamous cell carcinoma. J Clin Invest , 122 (2), 464–472.

Goldshmidt M. and Hendrik M. (2002). Tumors of the Skin and Soft Tissues. In: Meuten, D. J. Editor. Tumors in domestic animals. 4th ed. Ames; Iowa: Iowa State Press. 45-118

Witcock BP.2007. Eye and ear. En Jubb KNF, Kennedy PC, Palmer N (eds). Pathology of Domestic Animals. Fifth Edition. San Diego California, EUA: Academic Press.

Cabrera MCM, López-Nevot MA.2006. Efectos de la radiación ultravioleta (UV) en la inducción de mutaciones de p53 en tumores de piel. Oncología, 29 (7):291-298.

Facultad de Medicina Veterinaria y Zootecnia de la UNAM. 2016. Centros de Enseñanza, C.E.I.E.P.A.A. Localización y sistemas de producción. DF, México: Universidad Nacional Autónoma de México. http://www.fmvz.unam.mx/fmvz/centros/ceiepaa/acerca.html [consulta: 11 mar 2016].

Gayo J. Uruguay. Sombra y agua. http://www.planagro.com.uy/publicaciones/libros/sombragua.htm [consulta: 8 mar 2016].

Carvalho T, Vala H, Pinto C, et al.2005. Immunohistochemical studies of epithelial cell proliferation and p53 mutation in bovine ocular squamous cell carcinoma. Vet Pathol 42:66–73.

Saravia C, Cruz G. 2003. Influencia del ambiente atmosférico en la adaptación y producción animal. Uruguay, Fac. Agr. Nota Técnica Nº 50: 36.

Beretta V, Simeone A, Bentancur O. 2013. Manejo de la sombra asociado a la restricción del pastoreo: efecto sobre el comportamiento y performance estival de vacunos. Agrociencia Uruguay - Volumen 17 1:131-140

ISBN: 978

XANTOMAS EN PIEL DE AVES. REPORTE DE DOS CASOS

109

Rangel, LL*, Estrada, SE.
Práctica privada
Correspondencia: emvzlucia@hotmail.com

RESUMEN
El presente trabajo da a conocer dos casos de xantomas en piel, el primero en un loro del Amazonas y el segundo en un perico nuca amarilla. Los xantomas o xantogranulomas son lesiones nodulares, blanco amarillentas. Los cambios microscópicos encontrados son macrófagos de citoplasma espumoso, células gigantes e impresiones de colesterol; en estos casos además se observaron heterófilos y fibroblastos. Los xantomas pueden tener diferentes localizaciones y se han asociado a una alta inclusión de carbohidratos en la dieta y/o dislipidemias. Existen reportes en los que se postula que la irritación o traumatismo pueden ser desencadenantes para su presentación.
Palabras clave: xantomas, macrófagos espumosos, nódulos, piel, aves.

ABSTRACT
The present study described two cases of skin xanthomas, the first in an Amazon parrot and the second in a yellow-naped parrot. Xantogranulomas or xanthomas are nodular lesions yellowish white. Microscopic changes are found foamy cytoplasm of macrophages, giant cells and cholesterol impressions; in these cases, also heterophils and fibroblasts were observed. Xanthomas may have different locations, they have been associated with high inclusion of carbohydrates in the diet and/or dyslipidemia. There are reports in which it is postulated that irritation or trauma can be triggers for presentation.
Keys words: xanthomas, foamy macrophages, nodular lesions, skin, birds.

INTRODUCCIÓN
Los xantomas o xantogranulomas son lesiones poco comunes que se presentan en perros, gatos, reptiles, caballos, humanos y aves. En éstas últimas la incidencia es mayor y se han reportado casos en cacatúas, pericos, gallinas y psitácidos. [1,3,4,5,6,7]

ISBN: 978

Dichas lesiones toman su nombre de *xanthos* que significa amarillo.[7] Suelen abarcar la piel y el subcutáneo, son nodulares, característicamente de color amarillo pálido a blanco. Microscópicamente corresponden a inflamación xantogranulomatosa, compuesta por macrófagos con lípidos de aspecto espumoso, además de células gigantes e impresiones de colesterol. [2,4,5,6,7,8.]

Las localizaciones observadas son región cervical, tibial, pectoral, maxilar, las alas, alrededor de la rabadilla, periarticular, conjuntival, perióseo oral y en tendones. [4,5,6.]

Los factores desencadenantes para la acumulación de lípidos son excedente en carbohidratos en la dieta y dislipidemias (anormalidades en el metabolismo de triglicéridos o colesterol).[2,5,6,7] Sin embargo, cuando hay extensa necrosis y hemorragia, también puede haber acumulación de colesterol, como en casos de traumatismos o irritación crónica, por lo que éstas se han postulado como causas. [1,2,5] Algunos xantomas solitarios, sin dislipidemia o irritación, se les considera idiopáticos.[6,7]

Descripción del Caso

En este reporte se dan a conocer dos casos de xantomas en piel, el primero de un loro del Amazonas y el segundo de un perico nuca amarilla, cuyas historias respectivamente eran las siguientes:

- Loro del Amazonas, macho, de 4 años de edad con un nódulo, blando, móvil, indoloro y erosionado. Se realizó una punción con aguja delgada donde se indicaba la presencia de vacuolas y resultado presuntivo de lipoma.
- Perico nuca amarilla, de 10 años con nódulo en piel cercana a cloaca.

Hallazgos macroscópicos

- Loro del Amazonas, piel blanca que cubría tejido de nueva formación, nodular, amarilla, de consistencia firme a suave, cuyas medidas eran 3.5 x 4.5 x 6.5 cm. Al corte, la superficie era blanca amarillenta y discretamente fasciculada.
- Perico nuca amarilla, piel blanca ulcerada, de superficie irregular, la cual cubría parcialmente tejido de nueva formación, blanco amarillento, de consistencia suave a firme, no encapsulado, que medía 3.5 x 3.8 x 5.3 cm. Al corte, la superficie era sólida y blanca amarillenta.

Hallazgos microscópicos

Los cortes histológicos de piel exhibían en la dermis y extendiéndose a la hipodermis, abundante cantidad de infiltrado inflamatorio compuesto principalmente por macrófagos de citoplasma espumoso y células gigantes multinucleadas, así como menor cantidad de heterófilos. Dichas células rodeaban impresiones de material con aspecto de agujas paralelas (impresiones de colesterol). Entremezclados se encontraron fibroblastos y pequeños vasos sanguíneos de nueva formación.

ISBN: 978

DISCUSIÓN Y CONCLUSIONES

El diagnóstico fue llevado a cabo de acuerdo a las características histomorfológicas encontradas, dando como resultado, xantomas.

Los diagnósticos diferenciales principales son lipoma, fibrosarcoma y mielolipomas, sin embargo, no se puede descartar completamente una lesión granulomatosa por micobacterias. [2,3,7,8]

Ante el aumento de demanda del diagnóstico clínico en aves de ornato, es indispensable conocer diferentes afecciones en diversos sistemas. En el caso de la piel es común la manifestación de alguna enfermedad y ante la presencia de nódulos o placas, se deberá considerar la toma de la biopsia como herramienta diagnóstica, ya que al tener un diagnóstico de xantoma se pueden llegar a considerar alteraciones en el metabolismo de los lípidos; o bien, cambiar el manejo de la alimentación.

BIBLIOGRAFÍA

1. Di Girolamo N, Lane EP, Reyers F, Gardner BR. Subcutaneous xantomatosis in a great white pelican (*Pelecanus onocrotalus*). J Zoo Wildl Med 2014;45(1): 153-156.

2. Vanda CB. Alteraciones celulares y tisulares. En Trigo TFJ y Valero EG (ed). Patología general veterinaria 4ª ed. México, D.F.: McGraw Hill-Interamericana,2004:109.

3. Jaensch SM, Butler R, O'hara A, Raidal SR, Wyatt K. Multiple, papilliform, xanthomatous, cutaneous neoplasia in a goose (*Anser anser*). Aust Vet J 2002;80:277-280.

4. Haley PJ, Norrdin RW. Periarticular xanthomatosis in an American kestrel. JAVMA 1982;181: 1394–1396.

4. Monks DJ, Zsivanovits HP, Cooper JE, Forbes NA. Successful treatment of tracheal xanthogranulomatosis in a red-tailed hawk (*Buteo jamaicensis*) by tracheal resection and anastomosis. J Avian Med Surg 2006; 20(4):247-252.

5. Kheirandish R, Azizi S, Azari O. Cutaneous xanthoma in a domestic pigeon: pathologic study (case report). Global Veterinaria 2013;10(2):140-143.

6. Goldschmidt MH, Hendrick MJ. Tumors of the skin and soft tissues. Xanthoma. In Meuten DJ (ed.). Tumors in domestic animals. 4th ed. Iowa State Press, Ames, 2002. Pp. 111-113.

7. Hargis MA, Ginn EP. The integument. In: M. Donald McGavin MD, Carlton W, Zachary JF Editor. Thomson's Special Veterinary Pathology. 4ª ed. St. Louis: Mosby, 2001:1238.

ISBN: 978

25 smpv años

Sociedad Mexicana de Patólogos Veterinarios

Estado de la Patología Veterinaria en México, 2016